

Ekspresija vaskularnog endotelnog faktora rasta u perforativnim ozljedama oka i proliferativnoj dijabetičkoj retinopatiji

Merlak, Maja

Doctoral thesis / Disertacija

2009

Degree Grantor / Ustanova koja je dodijelila akademski / stručni stupanj: **University of Rijeka, Faculty of Medicine / Sveučilište u Rijeci, Medicinski fakultet**

Permanent link / Trajna poveznica: <https://um.nsk.hr/um:nbn:hr:188:496547>

Rights / Prava: [Attribution-NonCommercial-NoDerivatives 4.0 International/Imenovanje-Nekomercijalno-Bez prerada 4.0 međunarodna](#)

Download date / Datum preuzimanja: **2024-07-03**



Repository / Repozitorij:

[Repository of the University of Rijeka Library - SVKRI Repository](#)



SVEUČILIŠTE U RIJECI
MEDICINSKI FAKULTET

Maja Merlak

**EKSPRESIJA VASKULARNOG ENDOTELNOG FAKTORA
RASTA U PERFORATIVNIM OZLJEDAMA OKA I
PROLIFERATIVNOJ DIJABETIČNOJ RETINOPATIJI**

Doktorska disertacija

Rijeka, 2008

SAŽETAK

Cilj istraživanja: S obzirom da su vaskularizacija i vezivna proliferacija ključni faktori nastanka komplikacija u pacijenata koji su zadobili perforativnu ozljedu oka i u pacijenata sa dijabetičnom retinopatijom, cilj ovog istraživanja bio je utvrditi postoji li povišenje VEGF-a (odgovornog u stimuliranju angiogeneze) kod navedenih bolesti.

Ispitanici i metode: U ispitivanje je bilo uključeno 56 pacijenata. Prvu grupu ispitanika činili su pacijenti sa proliferativnom dijabetičnom retinopatijom (n=36); od toga 20 pacijenata sa dijabetes melitusom tipa I i 16 pacijenata sa dijabetes melitusom tipa II. Njima je za vrijeme operativnog zahvata vitrektomije uziman uzorak staklovine u kome je određivana količina VEGF-a i njegovih receptora (VEGFR1 i VEGFR2).

Drugu grupu ispitanika činili su pacijenti sa perforativnom ozljedom oka kojima je za vrijeme operacije obrade rane uzimana očna vodica u kojoj je određivana količina VEGF-a.

Uzeti humani materijal analiziran je komercijalnim ELISA testom, a rezultati su međusobno uspoređeni i statistički obrađeni.

Rezultati: U staklovinama pacijenata sa PDR-om i dijabetes melitusom tipa I pronađeno je značajno više VEGF-a (432,23 pg/ml) nego u grupi pacijenata sa PDR-om i dijabetes melitusom tipa II (147,53 pg/ml) i kontrolnoj skupini (63,26 pg/ml). U staklovinama pacijenata sa PDR-om i dijabetes melitusom tipa I osim samog VEGF-a pronađeno je značajno više VEGFR1 (1460,41 pg/ml) nego u pacijenata sa PDR-om i dijabetes melitusom tipa II (641,39 pg/ml). U staklovinama pacijenata sa PDR-om i dijabetes melitusom tipa I pronađeno je značajno više VEGFR2 (1054,64 pg/ml) nego u pacijenata sa PDR-om i dijabetes melitusom tipa II (448,49 pg/ml). U očnim vodicama pacijenata sa perforativnom ozljedom i izraženim znakovima upale pronađena je značajno veća količina VEGF-a (887,77 pg/ml) nego u pacijenata bez znakova upale (27,92 pg/ml). U očnim vodicama pacijenata sa perforativnom ozljedom i ranom većom od 2 mm pronađena je veća količina VEGF-a (760,06 pg/ml) nego u pacijenata sa ranom manjom od 2 mm (219,48 pg/ml), iako razlika nije bila statistički značajna. U očnim vodicama pacijenata sa perforativnom ozljedom i ozlijeđenim samo prednjim segmentom nije pronađena značajno veća količina VEGF-a (552,13 pg/ml) nego u pacijenata u kojih su ozlijeđena oba segmenta (518,52 pg/ml). U očnim vodicama pacijenata sa perforativnom ozljedom i dolaznom vidnom oštrinom manjom od 0,1 nije

pronađena značajno veća količina VEGF-a (549,96 pg/ml) nego u pacijenata sa dolaznom vidnom oštrinom većom od 0,1 (525,44 pg/ml). U očnim vodicama pacijenata sa perforativnom ozljedom gdje je od ozljede do obrade rane proteklo više od 4 sata pronađena je značajno veća količina VEGF-a (948,27 pg/ml) nego u pacijenata gdje je proteklo od ozljede do obrade rane manje od 4 sata (212,92 pg/ml). U očnim vodicama pacijenata sa perforativnom ozljedom i intrabulbarnim stranim tijelom pronađena je veća količina VEGF-a (671,26 pg/ml) nego u pacijenata bez intrabulbarnog stranog tijela (161,52 pg/ml), iako razlika nije bila statistički značajna.

Zaključak: Dobiveni rezultati ukazuju da primjena anti-VEGF terapije ima smisla u dijabetičara sa PDR-om i to više u pacijenata sa dijabetes melitusom tipa I, a osobito u onih sa neovaskularnim glaukomom. U pacijenata sa perforativnom ozljedom koji imaju izražene znakove upale, ranu veću od 2 mm, te intrabulbarno strano tijelo i u kojih je od ozljede do obrade rane prošlo više od 4 sata tkđ. ima smisla primijeniti anti-VEGF terapiju.

KLJUČNE RIJEČI

Vaskularni endotelni faktor rasta; Rožnica, staklovina, očna vodica; Proliferativna dijabetična retinopatija; Perforativne ozljede oka.

ABSTRACT

Objectives: It is known that vascularisation and proliferation have a main role in complications in patients with open globe eye injury and in patients with proliferative diabetic retinopathy. We studied the roles of VEGF and its receptors in the development of vascularisation and proliferation in patients with PDR and open globe eye injury. We determined the quantity of VEGF and its receptors in the ocular fluids in patients with open globe eye injury and in patients with PDR in DM I and DM II.

Patients and Methods: The study included 56 patients from the Department of Ophthalmology, University Hospital Rijeka from January 2006 to January 2008. The first group consists of 36 patients with PDR (20 patients with DM I and 16 patients with DM II). During the surgery the sample of vitreous was taken out to obtain the VEGF, VEGFR1 and VEGFR2 levels. The second group consists of 20 patients with open globe eye injury in which were aqueous humor taken out, during surgery to obtain VEGF levels. VEGF levels in ocular fluid were assayed by ELISA.

Results: The mean VEGF levels in the vitreous were significantly higher in diabetics with PDR and diabetes melitus I (432,23 pg/ml) than in diabetics with PDR and diabetes melitus II (147,53 pg/ml) and in control group (63,26 pg/ml). The mean VEGFR1 levels in the vitreous were significantly higher in diabetics with PDR and diabetes melitus I (1460,41 pg/ml) than in diabetics with PDR and diabetes melitus II (641,39 pg/ml). The mean VEGFR2 levels in the vitreous were significantly higher in diabetics with PDR and diabetes melitus I (1054,64 pg/ml) than in diabetics with PDR and diabetes melitus II (448,49 pg/ml). In the aqueous humor VEGF levels were significantly higher in patients with open globe eye injury and uveitis (887,77 pg/ml) than in patients without uveitis (27,92 pg/ml). In the aqueous humor VEGF levels were higher but not significantly in patients with open globe eye injury and wound bigger than 2 mm (760,06 pg/ml) than in patients with open globe eye injury and wound less than 2 mm (219,48 pg/ml). In the aqueous humor in patients with open globe eye injury and injured anterior segment was not found a significant bigger quantity of VEGF(518,52 pg/ml) than in patients with injured both segments (552,13 pg/ml)

In the aqueous humor in patients with open globe eye injury and incoming vision less than 0,1 was not found a significantly higher quantity of VEGF (549,96 pg/ml) than in patients with incoming vision more than 0,1 (525,44 pg/ml)

In the aqueous humor VEGF levels were significantly higher in patients with open globe eye injury where from injury to surgery passed more than 4 hours (948,27 pg/ml) than in patients where from injury to surgery passed less than 4 hours (212,92 pg/ml).

In the aqueous humor VEGF levels were higher, but not significantly in patients with open globe eye injury and intrabulbar foreign body (671,26 pg/ml) than in patients with open globe eye injury without intrabulbar foreign body (161,52 pg/ml).

Conclusion: Findings suggest that anti VEGF therapy has application in diabetics with PDR in DM I specially in patients with neovascular glaucoma and in patients with open globe eye injury with uveitis, intrabulbar foreign body, in patients with wound larger than 2 mm and in patients where from injury to surgery passed more than 4 hours.

KEY WORDS

Vascular endothelial growth factor; Cornea, vitreous, humor aqueous; Proliferative diabetic retinopathy; Perforative eye injury.

S A D R Ž A J

Sažetak

Abstract

	<i>stranica</i>
1. UVOD.....	1
1.1. Diabetes melitus	1
1.1.1. Patofiziologija dijabetične retinopatije	2
1.1.2. Terapija dijabetične retinopatije	7
1.2. Perforativne ozljede oka	19
1.3. Vaskularni endotelni faktor rasta	26
2. CILJ ISTRAŽIVANJA.....	33
3. ISPITANICI I METODE.....	34
4. REZULTATI ISTRAŽIVANJA.....	35
5. RASPRAVA.....	52
6. ZAKLJUČAK.....	67
7. POPIS LITERATURE.....	68

Popis najčešće korištenih skraćenica

Životopis

U V O D

Vaskularizacija i vezivna proliferacija su ključni faktori nastanka komplikacija u pacijenata koji su zadobili perforativnu ozljedu oka i u pacijenata sa dijabetičnom retinopatijom. Zna se da je vaskularni endotelni faktor rasta (VEGF) ključni faktor u stimuliranju angiogeneze koja rezultira vaskularizacijom i stvaranjem ožiljka.

Do sada je analiza VEGF imala najviše uspjeha u liječenju patoloških tumorskih vaskularizacija inhibitorima VEGF, međutim potencijalna klinička primjena VEGF inhibicijom nije rezervirana samo za malignitet. Veliki klinički pokusi na bolesnicima sa senilnom makularnom degeneracijom ukazuju na uspješnost liječenja anti VEGF terapijom.

Dobiveni rezultati u ovom istraživanju pokazali su kakva je ekspresija VEGF u spomenutim patološkim stanjima oka i postoji li osnova za upotrebu anti VEGF terapije.

Diabetes melitus

Diabetes melitus je najčešće endokrino oboljenje u razvijenim zemljama svijeta sa učestalošću javljanja od 2 do 5%^{1,2,3}, a dijabetična retinopatija je najčešći uzrok legalne sljepoće u pacijenata starosti od 30 do 70 godina⁴. Najteže i najdugotrajnije komplikacije dijabetes melitusa vezane su uz činjenicu da se promjene zbivaju na malim krvnim žilama proizvodeći na njima različita oštećenja i dovodeći do razvoja angiopatije.

A i sur. smatraju da se u pacijenata kojima je bolest dijagnosticirana prije 30 godine života, dijabetična retinopatija razvija unutar 20 godina od postavljanja dijagnoze⁵.

Kod postavljanja dijagnoze dijabetesa melitusa prisutna je dijabetična retinopatija u 5% slučajeva, a javlja se u 80% pacijenata sa inzulin ovisnim dijabetesom melitusom i u 20% pacijenata sa dijabetesom melitusom neovisnim o inzulinu. 50% pacijenata sa neliječenom proliferativnom dijabetičnom retinopatijom će oslijepiti unutar 5 godina od prvih znakova dijabetične retinopatije⁵.

Patofiziologija dijabetične retinopatije

Osnovne značajke dijabetične retinopatije su morfološke i biokemijske promjene. Morfološke promjene karakterizirane su pojavom mikroaneurizmi, povećanom propustljivosti malih krvnih žila, okluzijom kapilara te pojavom vezivnih i neovaskularnih proliferacija^{5,6,7}.

Mikroaneurizme nastaju radi gubitka pericita iz stjenke kapilara koje se onda proširuju i njihova pojava označava napredovanje dijabetične retinopatije^{8,9}.

Manji broj pericita smanjuje ishranu endotelnih stanica i oslabljuje njihovu funkciju te stjenka kapilara počinje propuštati što dovodi do stvaranja eksudata i edema u području makule.

Poremećaj u zidu kapilara dovodi do gubitka trombocita i ostalih krvnih stanica te do intraretinalnog krvarenja.

Osim povećane propustljivosti u dijabetičnoj retinopatiji dolazi do okluzije kapilara i pojave zona retinalne ishemije. Povećana potreba za ishranom tog područja dovodi do stvaranja novih krvnih žila. Novostvorene krvne žile su lošije kvalitete jer su građene od endotelnih stanica bez bazalne membrane pa lako pucaju^{10,11}.

Novostvorene kapilare okružuju vezivno tkivo i formiraju fibrovaskularni kompleks koji prijanja na stražnju staklovinu. U starijih se češće javlja trakcija staklovine koja dovodi do oštećenja fragilnih kapilara i do krvarenja u staklovinu, a ponekada i do odljepljenja mrežnice^{12,13}.

Pojava novostvorenih kapilara na optičkom disku govori u prilog brzonapredujuće retinalne ishemije i predstavlja loš prognostički znak¹⁴. Nalaz makularnog edema je osnovno obilježje edematozne retinopatije i prisutno je u uznapredovalnom stadiju dijabetične retinopatije. Nalaz područja retine povećane propustljivosti sa mikroaneurizmama, krvarenjima, venskom dilatacijom i novostvorenim kapilarama govori u prilog proliferativne retinopatije.

Prvi stadij – biokemijske promjene

Povišena vrijednost šećera u krvi kroz duži vremenski period dovodi do promjena koje uključuje dijabetična retinopatija¹⁵. Biokemijske promjene zbivaju se u stanici i to su: aktivacija poliola, aktivacija diacilglicerol protein kinaze C, stimulacija staničnog oksidativnog stresa i promjene u makromolekularnoj strukturi i funkciji preko AGEs (advanced glycation end products). Posljedice navedenih biokemijskih promjena su stanična oštećenja koja se pojavljuju u dijabetičnoj retinopatiji, posebno ona na endotelu retinalnih kapilara koja dovode do endotelne disfunkcije¹⁶.

Biokemijski put poliola

U tkivima kojima nije potreban inzulin za stanično iskorištavanje glukoze (bubreg, retina, nervno tkivo, endotelne stanice) hiperglikemija nadvladava glukolizu što dovodi do stvaranja sorbitola i fruktoze preko aktivacije aldoza reduktaze i sorbitol dehidrogenaze¹⁷ nakon čega dolazi do hipoksije i unutarstaničnih promjena.

Biokemijski put diacilglicerola-protein kinaze-C

Visoke vrijednosti glukoze potiču sintezu diacilglicerola (DAG), potencijalnog stimulatora protein kinaze-C (PKC)^{18,19}. Povišena sinteza DAG i produžena aktivacija PKC dovodi do oslobađanja staničnog faktora rast^{18, 19, 20, 21}.

Oksidativni stres

Pretjerana produkcija slobodnih radikala dovodi do stvaranja kisik reaktivnih formacija koje nadvladaju staničnu antioksidativnu obranu i tada kažemo da je stanica u oksidativnom stresu. Oksidativni stres oštećuje sve stanične strukture uključujući membrane, proteine i jezgre^{22,23}. U posljednje vrijeme se smatra da akumulacija slobodnih radikala dovodi do neenzimske glikacije proteina, aktivacije DAG-PKC puta, nakupljanja sorbitola i aktivacije ekspresije nuklearnog faktora (NFKbeta) u endotelnim stanicama²⁴.

AGEs

AGEs je tvorba pronađena u kapilarama retine koja dovodi do strukturnih promjena kapilara²⁵. A. i suradnici smatraju da AGEs raste u diabetesu melitusu usporedno s porastom razine glukoze u krvi²⁶. Učinak AGEs očituje se porastom osjetljivosti krvnih kapilara na slobodne radikale²⁷.

Drugi stadij – endotelna disfunkcija

Navedeni biokemijski putevi dovode do endotelne disfunkcije koja je osnova mnogih lezija u dijabetičnoj retinopatiji²⁸. Endotel je glavni regulator protoka krvi kroz tkivo. Dva su tipa stanica uključena u retinalni protok i vaskularizaciju. To su endotelne stanice i periciti. Endotelne stanice imaju važnu ulogu u razvoju dijabetične retinopatije zbog sposobnosti otpuštanja vaskularnog faktora rasta koji je važan za nastanak vaskularne proliferacije^{29,30}. Periciti su modulatori endotelne funkcije koje usporavaju produkciju vaskularnog faktora rasta i pokazuju promjene u ranom stadiju dijabetes melitusa.

Antitrombotička funkcija

U dijabetes melitusu smanjena je antitrombotička funkcija endotela i mnoge studije su pokazale porast trombocitne i smanjenje fibrinolitičke aktivnosti^{5,16,28,31,32,33}. Ove promjene kod pacijenata sa dijabetes melitusom povećavaju rizik od infarkta miokarda, cerebrovaskularnog inzulta, incidenciju potrebne amputacije i smrti od vaskularnih bolesti³⁴. Boeri i suradnici u svojim su istraživanjima pokazali prisutnost rane mikrotromboze kod pacijenata sa dijabetičnom retinopatijom.

Regulacija krvnog protoka

Glavni endotelijalni vazokonstriktori su endotelini (ET). U endotelnim stanicama retinalnih kapilara glavni endotelin je ET1 čija se sinteza i otpuštanje odvijaju pod utjecajem faktora rasta, citokina, trombina i inzulina³⁵⁻³⁹. Neka istraživanja dokazuju da u retini životinja sa dijabetes melitusom sinteza i aktivacija ET1 raste, a faktori koji inhibiraju tu aktivaciju padaju, što dokazuje da su endotelini jedan od faktora koji dovodi do smanjenja protoka u retinalnoj cirkulaciji i do endotelne kapilarne proliferacije^{35,40,41}. Od vazodilatacijskih faktora posebnu važnost imaju prostaciklini i NO. Oba medijatora se stvaraju u endotelnim stanicama. Prostaciklini nastaju iz arahidonske kiseline kao u trombocitima. Razlika između sinteze prostaciklina u trombocitima i u endotelu je da u trombocitima tromboxan sintetaza producira tromboxan A₂ koji je potencijalni vazokonstriktor i trombocit agregant, dok sinteza prostaciklina u endotelu uključuje prostaciklin sintetazu koja je potencijalni vazodilatator i antiagregant⁴²⁻⁴⁴. NO nastaje iz aminokiseline L-arginina i uključen je u fiziopatološke mehanizme kada je koncentracija slobodnih radikala visoka kao što je slučaj u dijabetes melitusu. Mehanizam nastanka NO odvija se uz nastanak peroksinitrita koji oštećuje stanice⁴⁵. Navedene promjene u kombinaciji sa porastom stvaranja slobodnih radikala⁴⁶ i trombocitne agregacije⁴⁷⁻⁴⁹ dovode do smanjenja krvnog protoka u tkivima i tendencije stvaranja intavaskularnih tromboza^{16,50}.

Mehanizam kontrole faktora rasta

Od svih faktora rasta VEGF je najviše odgovoran za retinalnu vaskularizaciju jer sudjeluje u nastanku novih kapilara koje se pojavljuju kao odgovor na retinalnu ishemiju^{51,52}. VEGF je molekula koja pripada velikoj obitelji proteina sa angiogenim i mitogenim sposobnostima. Stvara se iz pigmentnog epitela neurosenzorne retine, pericita, te vaskularnog mišićnog sloja^{53,54} i inducira endotelnu staničnu proliferaciju stvarajući nove kapilare⁵⁵. Istovremeno na retini aktivira bazični faktor rasta fibroblasta koji također dovodi do stvaranja novih kapilara u kojima je subendotelijalni matriks mnogo propusniji nego u normalnih kapilara^{56,57}. VEGF također ubrzava ekstravazaciju u intersticij i dovodi do stvaranja eksudata u retinalnom tkivu^{53,54}. Ostali faktori rasta kao što je nervni faktor rasta (NGF) su u svezi sa razvojem komplikacija dijabetesa (neuropatije)⁵⁸.

Treći stadij – gubitak retinalne vaskularne funkcije

Endotelijalna disfunkcija uzrokovana biokemijskim poremećajima glavni je uzrok lezije koja se pojavljuje u dijabetičnoj retinopatiji^{14,16,28,31}. Boeri i suradnici smatraju da oslabljena antitrombotička funkcija zajedno sa stimulacijom trombocitne funkcije dovodi do pojave ishemičnog fenomena. Oslabljena funkcija faktora vazodilatacije (prostaciklini, NO) sa stimulacijom endotelne vazokonstrikcije (ET) i agregacijom trombocita (TXA2), prisutnost slobodnih radikala i stimulacija VEGF dovode do stvaranja novih kapilara kao odgovor na ishemiju. Nabrojani faktori rezultiraju propuštanjem tekućine iz kapilara u međustanični prostor i dovode do fiziopatoloških procesa koji su odgovorni za morfološke promjene koje se pojavljuju u pacijenta sa dijabetičnom retinopatijom.

Terapija dijabetične retinopatije

Rano otkrivanje prvih znakova dijabetične retinopatije je jedna od glavnih smjernica u prevenciji napredovanja bolesti. Javitt i Aiello su 1996. godine izvijestili da u USA jedna polovina pacijenata sa dijabetesom melitusom nije imala okulistički pregled u tijeku navedene godine⁵⁹, te jedna polovina pacijenata sa dijabetesom melitusom i rizičnim faktorima za retinopatiju nije bila adekvatno tretirana.

Danas kada se sva dosadašnja saznanja sabere većina studija ima za cilj:

1. kontrolu predhodno opisanih biokemijskih promjena koje se događaju u dijabetesu melitusu
2. spriječavanje morfoloških promjena na retinalnim kapilarama

Terapijske mjere u prvom stadiju

Kontrola biokemijskih poremećaja uzrokovanih produženom hiperglikemijom.

Budući da prolongirana hiperglikemija dovodi do brojnih biokemijskih promjena koje rezultiraju staničnim oštećenjima prvi korak u primarnoj prevenciji dijabetične retinopatije sastoji se u kontroli hiperglikemije¹⁵. Povišena vrijednost glukoze u krvi u direktnom je odnosu sa razvojem dijabetične retinopatije što je potvrđeno u brojnim istraživanjima (Visconsin epidemiologic study of diabetic rethinoptahy)^{60,61} i UK prospectic study⁶². Ova istraživanja pratila su efekte visokih vrijednosti glikoliziranog hemoglobina (HbA1C) i djelovanja glukagona na razvoj dijabetične retinopatije. Pored navedene prolongirane hiperglikemije kao drugi rizični faktor za nastanak retinopatije spominje se i dijastolički krvni tlak^{62,63,64,65,66}. Vrijednosti krvnog tlaka ispod 140/85 mmHg i lipoproteini niske gustoće manje od 100 mg/dl pokazuju dobru kontrolu pacijenata sa dijabetičnom retinopatijom. Porast 1% totalnog HbA1c dovodi do 10% porasta rizika za progresiju retinopatije^{67,65}. Istraživanja pokazuju da neki pacijenti usprkos kontroliranoj hiperglikemiji razviju sljepoću, dok se kod nekih pacijenata sa slabo kontroliranom hiperglikemijom razviju samo blaže kliničke promjene. To govori u prilog tezi da genetski faktori također imaju utjecaja na posljedice hiperglikemije.

Inhibitori aldoza reduktaze

Eksperimentalne studije pokazuju da u transgeničnog miša koji eksprimira beta2 tip PKC, primjena inhibitora PKC smanjuje ventrikularnu hipertrofiju, srčanu nekrozu i fibrozu^{67, 68}. Ostale studije pokazuju da d-alfa tokoferol (vitamin E) ima posebni inhibični efekt na PKC beta2a. Radi svog antioksidativnog svojstva pokazuje inhibiciju aktivacije DAG-PKC^{69,70}. Studije in vivo pokazuju da je pad u retinalnom krvnom protoku u vezi sa porastom retinalne razine DAG, inhibicijom DAG kinaze i aktivacije PKC, posebno beta2 tipa. Primjena vitamina E na životinjskom modelu spriječio je porast DAG i PKC aktivacije^{71,72}.

Kliničke studije pokazuju da vitamin E primjenjivan 4 mjeseca kod pacijenata sa dijabetesom bez retinopatije ili sa minimalnim znakovima retinopatije, dovodi do porasta retinalnog krvnog protoka u 88% pacijenta u usporedbi sa pacijentima bez dijabetesa. Primjena selektivnog PKC beta2 inhibitora pokazala je slične rezultate. Ovi podaci pokazuju važnost uloge PKC u oštećenju krvnih žila u dijabetes melitusu, te navode na misao o posebnoj ulozi specifičnih inhibitora PKC kao moguće terapije vaskularnih dijabetičnih komplikacija⁷³.

Inhibicija u uznapredovaloj glikaciji

Eksperimentalne studije su pokazale da AGEs u vezi sa retinopatijom mijenja rast endotelnih stanica u retinalnim kapilarama. Studije koje su rađene sa inhibitorima AGEs formacija proučavane su na životinjskom modelu⁷⁴ i pokazale su da aminogvanidin inhibira akumulaciju AGEs u zidu arterija^{74,75}. Primjena aminogvanidina zaustavlja napredovanje mikrovaskularnih lezija na retini i glomerulima životinja sa dijabetesom, te pokazuje terapijske učinke u kontroli dijabetične retinopatije, nefropatije i neuropatije⁷⁶⁻⁸¹. Ostaje za razmatranje kada će ovi rezultati dobiveni sa inhibitorima produkcije AGEs na eksperimentalnim životinjama naći svoju primjenu u prevenciji komplikacija dijabetes melitusa kod čovjeka.

Perspektive

Posljednje studije pokazuju nove molekule tkzv. amadorine koje blokiraju pretvorbu Amadori produkata u AGEs⁸². Najsnažnije djelovanje među navedenim amadorinima pokazuje vitamin B6 i piridoksamin koji inhibirajući AGEs preveniraju morfološke i biokemijske promjene u eksperimentalnoj dijabetičnoj retinopatiji⁸³, te bi njihova primjena mogla imati efekta u tretmanu komplikacija dijabetičnih pacijenata. Promjene do kojih dovodi AGEs u vanstaničnoj tekućini mogu biti smanjene primjenom PTB (phenacylthiasoliumbromid) i ALT 711 (4,5-dimetilthiasoliumbromid) koji reduciraju akumulaciju AGEs u krvnim žilama, te sprječavaju vaskularne komplikacije kod pacijenta sa dijabetes melitusom.

Inhibicija oksidativnog staničnog stresa – antioksidansi

Slobodni radikali nastaju za vrijeme normalnog oksidativnog metabolizma. U dijabetesu melitusu veće količine slobodnih radikala nastaju radi autooksidacije glukoze za vrijeme neenzimatske interakcije između šećera i proteina. Mehanizam koji pospešuje pojačano stvaranje slobodnih radikala u diabetesu je hiperglikemija jer inducira porast aktivnosti ciklooksigenaze⁸⁴, koja generira slobodne radikale usporedno sa sintezom prostanoida⁸⁵. U diabetes melitusu sposobnost odstranjivanja slobodnih radikala je oslabljena zbog pada redukcije glutaciona. Porast količine slobodnih radikala u dijabetičnoj retinopatiji rezultira slijedećim promjenama:

- Vaskularnim oštećenjem sa smanjenom sintezom NO
- Inaktivacija NO
- Direktnom vazokonstrukcijom
- Indirektnom vazokonstrukcijom zbog otpuštanja prostanoida

Oksidativni stres je involviran u različite patogenetske mehanizme i utječe direktno na patogenezu dijabetičnih komplikacija.

Zbog prije navedenog preporuča se uzimanje antioksidativnih sredstava u dijeti pacijenata sa diabetesom^{86, 87}.

Analiza rezultata kod pacijenata

Glutation, vitamin C i vitamin E smanjuju oksidativni stres i ubrzavaju akciju inzulina. Dugotrajno uzimanje vitamina E u dozi od 900 mg po danu kroz tri mjeseca kod pacijenata sa DM2 poboljšava metaboličku kontrolu, a uzimanje vitamina E u dozi od 600 – 1200 mg na dan kroz dva mjeseca smanjuje protein glikaciju u pacijenata sa DM1. Uzimanje glutaciona normalizira porast trombotičke aktivnosti viđene u pacijenata sa DM2.

Eksperimentalne studije

U eksperimentalnom dijabetesu induciranim davanjem alloxana ili u eksperimentalne galaktozemije provođenje dijeta uz dodatak antioksidansa smanjuje 55-65% tvorbe retinalnih pericita i acelularnih kapilara^{88, 89}.

Perspektive

Znanstvenom potvrdom učinkovitosti antioksidansa (glutation, acetylcistein, S-adenozil, L-metionin, thyopromine) u terapiji komplikacija dijabetesa nameće se potreba ishrane voćem i povrćem bogatih antioksidansima^{90,91}. Alfalipoidna kiselina i aminogvanidin^{92,93} također dovode do pada oksidativnog stresa, a neki oralni antidijabetici (glicaside) ponašaju se kao čistači slobodnih radikala.

Terapijske mjere u drugom stadiju – kontrola endotelijalne disfunkcije

Hiperglikemija dovodi do promjena u vaskularnom endotelu što nazivamo endotelijalnom disfunkcijom. Ova disfunkcija utječe direktno na nastanak i razvoj dijabetične retinopatije. Preventivne mjere imaju za cilj smanjenje endotelijalne disfunkcije.

Promjena antitrombocitne funkcije endotela-inhibitori funkcije trombocita

Kada se poremeti odnos između faktora zgrušavanja i antiagregacijskih faktora aktiviraju se trombociti. Oni se također aktiviraju i u kontaktu sa vaskularnim subendotelom⁹⁴.

U dijabetesu melitusu antitrombotična funkcija endotela slabi što dovodi do pretrombotičnog stanja i do retinalne ishemije^{5,16,28,31-33}, pa bi se prevencija zasnivala na upotrebi lijekova koji inhibiraju aktivnost trombocita.

Ljekovi koji sprečavaju trombozu djeluju slijedećim mehanizmima⁹⁴:

- Inhibicija TXA2 sinteze (tromboxan A2) – aspirin
- Porast vrijednosti cikličkih nukleotida (dipiridamol)
- Inhibicija ADP biokemijskog puta (ticlodipin)

Eksperimentalne studije u ishemičkoj diabetičnoj retinopatiji

Eksperimentalni model streptozocin inducirano diabetesa u štakora korišten je da bi se ustanovilo ponašanje trombocita i retinalnog endotela i kapilara te utjecaj antitrombocitnih lijekova. Studije jedna grupe objavljene posljednjih godina proučavale su prevenciju dijabetične retinopatije s posebnim naglaskom na ishemičku retinopatiju. U tom modelu je injicirana HRP (horse radish peroxidase) u karotidnu arteriju i praćene su promjene na retini histološki. Antitrombotični lijekovi doveli su do smanjivanja područja retine sa HRP markiranim kapilarama u dijabetičnih životinja.

Kliničke studije

Velike kontrolirane studije

Kod ljudi su promjene u trombocitnoj i endotelijalnoj funkciji slične kao i u životinja kod kojih je dijabetes izazvan streptozotocinom^{47,48}. U provedenim kliničkim studijama korišteni su inhibitori trombocitne funkcije (TXA₂) u prevenciji tromboze i to jedna sa aspirinom a druga sa triflusalom. U DAMAD studiji⁹⁵ učinak aspirina u dozi 990 mg po danu sam ili u kombinaciji sa piridamolom primijenjenog u tri dnevne doze uspoređivan je sa placebom u 475 pacijenata sa dijabetesom s ranim stadijem retinopatije. Pacijenti su praćeni periodički i uspoređivani na temelju nalaza fluoresceinske angiografije kroz 3 godine i rezultati su bili slijedeći:

1. Nije bilo razlike u porastu broja mikroaneurizama između pacineta sa DM 1 i DM2
2. Nije bilo razlike između pacijenata tretiranih sa samim aspirinom u odnosu na one koji su tretirani aspirinom i dipiridamolom.
3. Oba tretmana su pokazala niži porast u broju mikroaneurizama u usporedbi sa placebom.
4. Direktna je bila povezanost u godišnjem porastu broja mikroaneurizama i pogoršanju ostalih znakova dijabetične retinopatije.

ETDRS studija⁹⁶ pokazala je da 650 mg aspirina dnevno nije utjecalo na napredovanje dijabetične retinopatije (srednje tešku proliferativnu ili ranu proliferativnu).

Primjena inhibitora trombocitne funkcije uz dobru kontrolu glikemije od najranijih stadija bolesti usporava napredovanje dijabetične retinopatije.

Mogućnost promjene sposobnosti endotela da regulira krvni protok

Najnovija istraživanja kazuju da su endotelini posebno ET1 i ET3 glavni faktori endotelne vazokonstrikcije a prostaciklin i NO glavni suučesnici vazodilatacije. U eksperimentalnim i kliničkim studijama promjena tih faktora u dijabetesu melitusu su u vezi s progresijom dijabetične retinopatije. Ove promjene se manifestiraju porastom sinteze i učinka endotelina i nedostatkom prostaciklina i NO^{23,35,40,41,48}. Farmakološke intervencije na toj razini imale bi za cilj smanjivanje funkcije ET1, a porast funkcije prostaciklina i NO.

Inhibicija endotelina

Eksperimentalne studije

Većina istraživanja o inhibiciji endotelina učinjena je na životinjama. U studiji na streptozocin dijabetičnim miševima porasli su ET1 receptori na retini, a nakon injiciranja ET1 u staklovinu porasla je otpornost retinalnih kapilara više nego u nedijabetičnih životinja⁹⁷. Koncentracija endotelina u plazmi viša je u dijabetičnih životinja⁹⁷. Ova otkrića govore u prilog korisnosti istraživanja inhibitora endotelina. Naime inhibicija endotelin konvertirajućeg enzima sa fosforamidonom obnavlja retinalnu cirkulaciju dijabetičnih miševa kod kojih su injicirani u staklovinu ET1 i ET3⁹⁷.

Blokada endotelinskih receptora sa bosentanom 30 dana dovodi do smanjenja vazokonstrikcije, vaskularne hipertrofije i do nakupljanja subendotelnog matriksa u mezenterijalnim arterijama i retinalnim kapilarama.

Modulacija prostaciklinske sinteze

Eksperimentalne studije

Prostaciklin je spoj koji povećava retinalni krvni protok u normalnih i dijabetičnih životinja⁹⁸. Studije su pokazale da je u dijabetičnih životinja i ljudi smanjena sinteza i učinci prostaciklina^{48,49} pa bi u prevenciji dijabetične retinopatije, bila korisna primjena prostaciklina i njegovih derivata. Međutim intravenska primjena ograničava upotrebu kod dijabetičara^{99,100}. Ljekovi koji se danas koristi u terapiji retinalnih poremećaja mogu u konačnici zamijeniti prostaciklinsku sintezu. Tako npr. niske doze aspirina (dovoljno niske da ne mijenjaju prostaciklinsku sintezu) u dijabetičnih životinja bolje sprečavaju retinalnu ishemiju nego visoke doze (koje inhibiraju prostaciklinsku sintezu)^{101,102}. Djelovanje inhibitora trombocitne funkcije u eksperimentalnog dijabetesa proporcionalno je porastu stimulacije prostaciklin sinteze¹⁰³.

Modulacija biokemijskog puta NO

U šećernoj bolesti produkcija NO preko tzv. induksijskog puta (ide uz nastanak induksijske NO sintaze) je povećana, za razliku od produkcije NO preko konstitutivnog puta (ide uz nastanak konstitutivne NO sintaze) koja je smanjena. Zna se da je konstitutivni put nastanka NO uključen u fiziološke funkcije, a induksijski u patološke funkcije.

U šećernoj bolesti povećana produkcija NO preko induksijskog puta u prisutnosti slobodnih radikala dovodi do nastanka peroksinitrita, a oni inhibiraju prostaciklin sintezu, stimuliraju lipidnu peroksidaciju i dovode do stanične smrti¹⁰⁴.

Sa farmakološkog gledišta, da bi spriječili komplikacije šećerne bolesti, potrebno je smanjiti produkciju peroksinitrita (antioksidativnim lijekovima) i inhibirati sintezu NO. Aspirin inhibira otpuštanje i ekspresiju faktora koji stimuliraju porast NO preko iNOS¹⁰⁵⁻¹⁰⁷, pa na taj način sprečava progresiju dijabetične retinopatije.

Kalcij dobesilat stimulira produkciju i efekte NO preko konstitucijskog puta, te smanjuje endotelnu disfunkciju, poboljšava retinalni vaskularni protok i smanjuje kapilarnu propustljivost¹⁰⁸⁻¹¹⁰.

Administracija specifičnog inhibitora aktivnosti iNOS inhibira retinalnu neovaskularizaciju na modelu inducirane retinopatije.

Produkcija NO preko ncNOS puta također sudjeluje u regulaciji retinalnog krvnog protoka. Studije u dijabetičnih životinja su pokazale da redukcija u retinalnoj aktivnosti ncNOS može biti promijenjena administracijom aminoguanidina, inhibitora AGE formacija¹¹¹.

Farmakološka sredstva koja se daju radi utjecaja na krvni protok imaju za cilj promjenu viskoziteta krvi i elastičnosti eritrocita jer su oba navedena parametra povišena u dijabetičara¹¹². Pentoksifilin mijenja navedene parametre povećavajući protok kroz horioideu u zdravih osoba¹¹³ i u pacijenata sa dijabetesom^{114,115}. Navedene studije sugeriraju administraciju pentoksifilina kako bi se povećao retinalni krvni protok i smanjile promjene u makuli, ali još uvijek navedeni lijek nije ušao u kliničku uporabu.

Promjena mehanizma koji kontrolira endotelijalni faktor rasta

Eksperimentalne studije

Većina istraživanja rađena je na eksperimentalnom modelu vaskularne proliferacije ali patofiziološki različite od proliferativne dijabetične retinopatije. Iako postoji nekoliko faktora rasta koji imaju utjecaja na retinalnu vaskularnu proliferaciju, VEGF ima najveći utjecaj u toj bolesti^{51,52}. Važnost tog faktora je u posljednje vrijeme dokumentirana od Ozaki i sur.¹¹⁶ koji su našli da blokada receptora trombocitnog derivirajućeg faktora rasta (PDGF) sprječava prevenciju retinalne neovaskularizacije dok blokada VEGF receptora kompletno prevenira te komplikacije. U vezi s tim Aiello i suradnici¹¹⁷ su pokazali da se neovaskularizacija prevenira davanjem specifičnih anti VEGF antitijela u staklovinu miša kod kojega je inducirana retinalna ishemija. Smatra se da VEGF mijenja puteve koji kontroliraju mehanizam NO produkcije, AGEs, i oksidativnog stresa^{16,28}.

Testirano je mnogo antagonista produkcije VEGF ili njegovih receptora pa su tako Siemeister i suradnici pokazali da heterodimerni sastojak VEGF ne aktivira endotelne receptore i zato sprečava proliferaciju humanih endotelnih stanica. Tetrandrine, nespecifični VEGF i PDGF inhibitor smanjuje horioidnalnu angiogenezu u streptozocin dijabetičnih životinja¹¹⁸. PCK 412 inhibira kinazu aktivacijom VEGF receptora i oralna aplikacija inhibira retinalnu i horioidnalnu neovaskularizaciju na modelu miša sa okularnom ishemijom¹¹⁹.

Ostali lijekovi također mijenjaju ekspresiju i efekte VEGF aktivirajući endogene mehanizme koji moduliraju taj faktor. Inhibitori angiotenzin-konvertirajućeg enzima¹²⁰ ili pentoksifilina¹²¹ smanjuju ekspresiju faktora rasta u eksperimentalnog modela dijabetične i retinalne ishemije. Uzimajući u obzir inhibiciju angiotenzin konvertirajućeg enzima, EUCLID studija¹²² pokazala je da lizinopril, specifični inhibitor angiotenzin konvertirajućeg enzima, može smanjiti progresiju dijabetične retinopatije u pacijenata koji nemaju hipertenziju ali imaju dijabetes tip I sa početnom nefropatijom ili bez nje. Štoviše, Moravski i suradnici¹²³ pokazali su da lizinopril smanjuje VEGF i njegov R2 receptor u retini i proliferaciju krvnih žila u miša sa prematurnom retinopatijom.

Jedna od posljednjih studija našla je da je derivirani faktor pigmentnog epitela (PEDF) inhibirao endotelnu proliferaciju na modelu miša kod kojeg je inducirana retinopatija ishemijom. Autori smatraju da administracija VEGF inhibitora i PEDF stimulatora može biti korisna u tretmanu retinalne vaskularne proliferacije¹²⁴. Inzulinski faktor rasta (IGF-1) je

također u svezi sa proliferativnom retinopatijom jer stimulira somatostatin (IGF-1 inhibitor) i dovodi do retinalne neovaskularizacije¹²⁵.

U posljednje vrijeme Jousen i sur.¹²⁶ su pokazali važnost leukocita u razvoju eksperimentalne dijabetične retinopatije jer se u streptozocin dijabetičnih miševa leukociti udružuju sa retinalnim endotelnim stanicama. Antitijela na interstaničnu adhezijsku molekulu-1 i CD 18 su se pokazali dobri u prevenciji adhezije leukocita i oštećenja i smrti endotelnih stanica. To je jedna od mogućih terapija endotelne disfunkcije u dijabetičnoj retinopatiji.

Terapijske mjere u trećem stadiju-terapija retinalnih lezija

Endotelna disfunkcija sa lošom kontrolom glikemije dovodi do morfoloških promjena koje karakteriziraju dijabetičnu retinopatiju. Te promjene zahtjevaju promptnu intenzivnu terapiju kako nebi završile sljepoćom. Navedena farmakološka terapija nije dostatna u ovom stadiju.

Laserska fotokoagulacija retine

Terapija laserskom fotokoagulacijom temelji se na nekoliko mehanizama:

- 1.smanjivanje ishemičkih zona što inducira stvaranje VEGF
- 2.povećanje oksigenacije retine kroz horioidalni krvni protok
- 3.povećanje ishrane stražnjeg pola

Cilj laserske fotokoagulacije je regresija neovaskularizacije, obliteracija infarktiranaih zona i propusnih kapilara te stvaranje horioretinalnih adhezija.

Indikacije za primjenu laserske fotokoagulacije su makularni edem (fokalna fotokoagulacija) i proliferativna retinopatija (panfotokoagulacija). Pravi trenutak za primjenu laserske fotokoagulacije nije točno određen ali u pacijenata sa proliferativnom retinopatijom trenutak za početak terapije je „čim prije“. Rezultat laserske fotokoagulacije je bolji ukoliko

su prisutne ishemične zone na fluoresceinskoj angiografiji nego ako su već prisutne novostvorene krvne žile ili su već i oštećene.

Laserska fotokoagulacija rezultira u većini slučajeva regresijom neovaskularizacije, te redukcijom eksudata i edema.

Smatra se da tretman laserskom fotokoagulacijom smanjuje rizik od drastičnog pada vida u 50% pacijenata sa proliferativnom retinopatijom ili makularnim edemom^{127,128}, ali da usprkos terapiji fotokoagulacijom, retinopatija kod nekih pacijenata napreduje naročito u stadiju kada postoje fovealne lezije i teške vitrealne hemoragije sa retinalnom trakcijom. 26% očiju sa proliferativnom retinopatijom¹²⁹ i 13% očiju sa edematoznom retinopatijom¹³⁰ progredira do značajnog gubitka vida nakon fotokoagulacije.

Vitrektomija

U proliferativnoj dijabetičnoj retinopatiji sa ekstenzivnim krvarenjem u staklovinu ili u retinopatiji kod koje se ne može očekivati svrsishodna retinalna fotokoagulacija potrebno je učiniti vitrektomiju. Cilj vitrektomije je odstraniti krvarenje u staklovinu uzrokovano oštećenjem novostvorenih krvnih žila i eliminirati medij koji potiče neovaskularni rast u proliferativnoj dijabetičnoj retinopatiji¹³¹. Po pitanju kirurške tehnike i materijala učinjen je napredak, pa je moguće učiniti i lasersku fotokoagulaciju iznutra (endolaser) za vrijeme zahvata vitrektomije^{131,132}, a sama laserska zraka može biti usmjerena na periferne zone koje su nedostupne vanjskom fotokoagulacijom. Rezultati su bolji u pacijenata sa DM1 od onih sa DM2¹³³.

Zaključak

Razvoj lijekova koji preveniraju ili smanjuju pojavu dijabetične retinopatije je od najvećeg značenja u posljednjim istraživanjima. Motivacija polazi od činjenice da velik broj ljudi u svijetu boluje od dijabetesa i da postoji velika pojavnost diabetične retinopatije koja vodi sljepoći. Rano otkrivanje prvih znakova dijabetične retinopatije je značajno za uspjeh poduzetih preventivnih mjera. Radi toga bi trebalo provoditi redovite sistematske oftalmološke preglede kako bi rano otkrili retinalne lezije u populaciji pacijenata sa dijabetesom.

Prateći evidencije bazičnih medicinskih analiza¹³⁴, na intenzivnoj kontroli glikemije počivaju i ostale preventivne terapijske mjere. Vrijednosti HbA1c ispod 6,5% mogu biti glavni prioritet od početka dijagnoze. To određivanje bi bilo za veliku većinu pacijenata prevencija ne samo retinalne mikroangiopatije nego i neuropatije i nefropatije^{135,136}.

Antitrombotični lijekovi zaustavljaju progresiju dijabetične retinopatije u početnom stadiju. Da bi postigli optimalne rezultate sa tim lijekovima, tretman mora početi rano, a sistem rane oftalmološke detekcije je u tom slučaju od velike važnosti. Od antitrombotičnih lijekova aspirin (sam ili u kombinaciji sa piridamolom) i ticlopidin su pokazali evidenciju razine 1 (visoki stupanj preporuke), dipiridamol pokazuje razinu evidencije 2 do 3 (ograničena preporuka za korištenje) i triflusal pokazuje razinu evidencije 3 (nema kliničke preporuke). Sve druge farmakološke intervencije zasnovane su na eksperimentalnim specifičnim biokemijskim studijama na ljudima. U današnje vrijeme velika klinička istraživanja se provode sa PKC i VEGF inhibitorima.

Međutim ni jedna grupa lijekova, kao niti intezivna kontrola glikemije, pojedinačno, neće moći prevenirati pojavu dijabetične retinopatije.

Perforativne ozljede oka

Ozljede oka su razmjerno česte i najčešći su uzrok oštećenja vida. Na prvom mjestu su mehaničke ozljede, opekotine te ozljede električnom strujom. Površinske ozljede oka su najčešće, a samo 5% čine perforativne ozljede koje zahvaćaju dublje očne strukture. Životna dob ozlijeđenih je pretežito između 15 i 60 godina, a 80% su muškarci¹³⁷.

Opskrbom ozljeda rožnice pokušava se uspostaviti integritet oka s najmanje ožiljaka koji bi mogli smetati vidu. U cilju prevencije upale i stvaranja što manje ožiljaka daju se lokalno i sustavno antibiotici, a ponekada i kortikosteroidi. Nove metode liječenja zasnivaju se na blokadi utjecaja vaskularnog endotelnog faktora rasta (VEGF).

Podaci objavljeni u literaturi i dosadašnji rezultati upućuju na činjenicu da je vaskularizacija koja prati stvaranje ožiljka jedan od glavnih uzroka komplikacija nakon perforativne ozljede. U perforativnih ozljeda i u vaskularnim leukomima rožnice koji posljedično nastaju, te u bolestima stražnjeg segmenta oka, kada dolazi do stvaranja neovaskularnih membrana, postoji povišenje VEGF-a.

Trauma je vodeći uzrok sljepoće u djece i mlađih odraslih i značajni uzrok sljepoće u starijih individua. Otprilike 75% ljudi sa traumom induciranim vidnim poremećajima su monokularno slijepi. U posljednjih 50 godina postignut je značajan napredak u tretmanu okularne traume. Razvoj mikrokirurške tehnike, upotreba operativnog mikroskopa i razvoj vitrektomije u današnje vrijeme omogućuje oporavak vidne oštine oka koje bi prije bilo enukleirano.

Skoro 50% svih povreda oka događa se u djece mlađe od 18 godina. Otvorene ozljede oka u djece predstavljaju veliku poteškoću u evaluaciji komplikacija i praćenju u postoperativnom periodu.

Perforativne ozljede oka događaju se češće u muške nego u ženske djece i to sa učestalošću od 4 : 1 sa rasponom od 2 : 1 do 6 : 1 što se objašnjava načinom igre i ponašanjem muške djece. Studije su pokazale da se većina perforativnih ozljeda događa u djece do 8 godina starosti i to radi toga što manja djeca ne predmnijevaju opasnosti i ne razumiju potencijalnu opasnost od rizičnih predmeta¹³⁷.

Perforativne ozljede mogu se klasificirati prema mehanizmu nastanka na ozljede oštrim predmetom, tupe ozljede i ozljede projektilima. Ozljede oštrim predmetima uključuju

ozljede olovkom, nožem, staklom i ostalim vrstama probadajućeg oružja. Tupe povrede uključuju povrede nastale najčešće od udara golf lopticom, daskom za surfanje i tupim dijelovima motora. Ozljede projektilima su ozljede nastale od dijelova eksplozivnog stakla i dijelova raketa.

Ozljede se mogu klasificirati i s obzirom na prisutnost ili odsutnost stranog tijela, vrstu izvedenog operativnog zahvata, te dužinu postoperativnog tretmana¹³⁷.

Pacijenti se prate prema spolu, dobi, uključenom oku, najbolje korigiranoj vidnoj oštini, aferentnom pupilarnom defektu, lokalizaciji i veličini rane, hifemi, prisutnosti katarakte, prolapsu šarenice, staklovine, hemoragiji staklovine, ablaciji retine, intraokularnom stranom tijelu, potrebnoj vitrektomiji i tipu ozljede. Svi navedeni faktori evaluiraju se kao predisponirajući za konačnu vidnu oštinu, moguću ablaciju retine i moguću potrebitu enukleaciju očne jabučice.

U jednoj studiji praćena su djeca do 18 godina starosti sa perforativnom ozljedom oka u dječjoj bolnici od siječnja 1990. do prosinca 2002. i to 59-ero djece sa identificiranom perforativnom ozljedom oka u punoj debljini očne jabučice. Pacijenti su praćeni prema dobi, spolu, mehanizmu ozljede, vidnoj oštini i vrsti potrebne kirurške intervencije.

Vidne oštine su klasificirane na visus od 20/40, 20/50, 20/200, 20/400 do P+P+, P-P-.

U jednoj prospektivnoj studiji kojoj je cilj bio odrediti efekte različitih rizičnih faktora na konačnu vidnu oštinu, eventualnu pojavu ablacije retine i postotak potrebite enukleacije očne jabučice, praćeno je 116 očiju sa perforativnom ozljedom oka u periodu između 2001. i 2004. godine.

Nađeno je da se perforativna ozljeda oka javlja više u mlađih osoba ^{138,139,140,141,142,143}. Usprkos značajnom napretku u dijagnostici i terapiji perforativnih ozljeda, one ostaju kao značajan uzrok gubitka vida i samog oka nakon potrebne enukleacije.

Esmaeli i suradnici su iznijeli podatak o 22% enukleiranih očiju u svojoj studiji, a Pieramici i suradnici 21%. Pretpostavka je da su kirurška procedura i napredak mikrokirurške tehnike i vitrektomije ili možda manje teške ozljede u navedenoj studiji, uzrok manjem postotku enukleiranih očiju.

Smatra se da je početna vidna oštrina prediktor za konačnu vidnu oštinu.

Stemberg i suradnici su našli da je inicijalna vidna oštrina od 20/800 ili veća jedan od najjačih pokazatelja konačne vidne oštine. U ovdje navedenoj studiji početna vidna oštrina

od 20/250 do mahanja ruke, ablacija retine i vitrektomija signifikantni su faktori u predskazanju konačne vidne oštine.

Esmaeli i suradnici su pokazali da je vidna oština mahanje ruke ili manja, rana duža od 10 mm, tip ozljede koji je zahtijevao izvođenje zahvata vitrektomije negativan faktor za konačnu vidnu oštrinu.

Pieramici i suradnici su također pokazali da su inicijalna vidna oština, katarakta, vitrealne hemoragije, ablacija retine, laceracija sklere i rana dužine veće od 10 mm važan faktor za konačnu vidnu oštrinu.

Curvinal i suradnici su pronašli da je rana duža od 10 mm i ablacija retine snažan predisponirajući faktor za konačnu vidnu oštrinu manju od 20/100.

De Juan i suradnici, Gilbert i suradnici, Ahmadiéh i suradnici, te Sternberg i suradnici otkrivaju direktnu vezu između dužine rane i konačne vidne oštine.

Esmaeli i sur. su pokazali da skleralna laceracija, dužina rane veća od 10 mm, projektili i tupa povreda, te ozljeda koja zahtjeva izvođenje zahvata duboke vitrektomije, najčešće završe enukleacijom. Prisutnost intrabulbarnog stranog tijela nije nađena kao značajan faktor u navedenim studijama.

Gilbert i suradnici su našli da 90% skleralnih laceracija koje zahvaćaju hvatište vanjskih očnih mišića završi enukleacijom. Gilbert i suradnici, te Punnonen i Laatikainen su pokazali da su projektili i tupe traume rizični faktor za enukleaciju¹³⁷.

Jedna studija u Irskoj u razdoblju od siječnja do prosinca 1995 pokazala je da je od 37 očiju operiranih od perforativne ozljede 32,4% su nastale na poslu ili su nanesene same sebi, u 27% slučajeva su miješane nesreće, u 16,2% slučajeva su posljedice fizičkog napada, u 10,8% slučajeva su nesreće u prometu¹⁴⁴.

Okularna trauma je značajan faktor koji jako utječe na kvalitetu života i može odrediti čovjekovu budućnost. Razvoj i napredak u rješavanju okularne traume značajno mijenja prognozu, ali preventivne mjere su ipak mnogo značajnije.

Učinjena je studija koja je obuhvatila period od 20 godina od siječnja 1981 do prosinca 1999. U navedenoj studiji je analizirano 1026 pacijenata sa perforativnom ozljedom i evaluirani su sljedeći parametri: dob, vrsta ozljede, spol, uzrok, aktivnost za vrijeme traume. Rezultati su pokazali da je veći rizik za perforativne ozljede u mlađih odraslih, a manji u starijih no posljednjih nekoliko godina rizik za teške ozljede oka raste u starijih. Zamijećen je

pad nesreća na radu i u prometu, ali porast ozljeda u kući povezanih sa slobodnim aktivnostima. Sa porastom starosne dobi zamijećen je porast ozljeda stražnjeg očnog segmenta. 9% svih otvorenih ozljeda oka događa se u starijih (više od 65 god starosti), a 41% svih ruptura pojavljuje se u toj dobnoj skupini. Navedena studija imala je incidenciju 3 otvorene ozljede oka na 100 000 stanovnika populacije¹⁴⁵.

Jedna retrospektivna studija na 235 pacijenata sa otvorenom ozljedom oka na Massachusetts Eye and Ear Infirmary gdje su komplikacije praćene 2 do 3 mjeseca nakon nesreće pokazala je da su traumatska katarakta i ožiljci na rožnici najčešće komplikacije koje utječu na vidnu oštrinu u pacijenata sa laceracijom u II zoni (samo rožnica). Ograničavajući faktor vidne oštine u očiju sa oštećenjem u II i III zoni (zona koja uključuje rožnicu i skleru) su katarakta i ablacija retine. Često završavaju sa ftizom bulbosa i operacijom enukleacije. U pacijenata sa perforativnom ozljedom najčešće nalazimo traumatsku kataraktu i ožiljak na rožnici. U pacijenata sa tupom traumom (rupturom) vodeći uzročnici komplikacija su traumatska katarakta i ablacija retine. U slučajevima penetrantne ozljede i ozljede u I zoni, značajno veći broj pacijenata ima vidnu oštrinu bolju od 20/50 u usporedbi sa očima koje su imale ozljedu u II i III zoni sa rupturom.

Zaključak ove studije je da je traumatska katarakta ograničavajući faktor vidne oštine u svim kategorijama otvorenih ozljeda oka. Ozljede u II i III zoni sa jakim tupom traumom su udružene sa porastom pojave retinalne ablacije, ftize i enukleacije i u vezi su sa lošijom vidnom prognozom¹⁴⁶.

Teške povrede oka često imaju razarajuće djelovanje na prednji i stražnji očni segment. Velike perforacije sa gubitkom šarenice, leće i staklovine, udružene sa krvarenjem, retinalnom i horioidalnom ablacijom su preduvjet za proliferativnu vitreoretinopatiju (PVR). Povlačenje retine od membrana PVR-a vodi daljnjoj ablaciji i često rezultira ftizom bulbosa i sljepoćom. U mnogim slučajevima zamućenja rožnice uzrokovana ozljedom i sekundarnom dekompenzacijom smanjuju vidljivost i onemogućuju vitreoretinalnu operaciju. Posljedice operacije se poboljšavaju sa uvođenjem silikonskog ulja koje smanjuje rizik od nastanka PVR-a jer omogućava dugotrajnu tamponadu. Publicirano je nekoliko studija koje su pokazale rekonstrukciju prednjeg i stražnjeg očnog segmenta nakon teških ozljeda. Iako su napredovale operativne tehnike, prognoza takvih ozljeda je jako loša.

Jedna retrospektivna studija analizirala je efekte kombinirane kirurške tehnike za poboljšanje vidne oštine i odredila faktore koji su imali utjecaj na uspjeh ili odbacivanje kornealnog transplantata. Analizirana su 34 teško ozlijeđena oka od 31 pacijenta koji su bili podvrgnuti penetrirajućoj keratoplastici združenoj sa vitreoretinalnom kirurgijom u periodu od 1991-1998 godine i praćeni daljnjih 12 mjeseci. Analizirani su okularna prošlost, funkcionalne i anatomske posljedice u prednjem i stražnjem segmentu, te komplikacije. Penetrirajuća keratoplastika je učinjena u 10 očiju (29%) unutar 8 tjedana od traume i u 24 oka (79%) u sekundarnom aktu. Poboljšanje u vidnoj oštini primjećeno je u 47% očiju na kraju perioda u kojem su se pratili pacijenti. 74% očiju je imalo istu ili bolju vidnu oštrinu nego početnu postoperativnu. Razlozi skromne konačne vidne oštine su hipotonija ili ftiza (35%) i povratna retinalna ablacija (11%). Kornalni graft je ostao bistar godinu dana u 65% očiju. Odbacivanje transplantata je bilo manje u očiju koje nisu trebale stalnu tamponadu silikonskim uljem.

Zaključak studije je da je penetrantna keratoplastika u teško ozlijeđenim očima često komplicirana radi oslabljene funkcije cilijarnog tijela i sekundarnog odbacivanja transplantata. Iako su funkcionalne posljedice kombinirane operacije ograničene radi primarne i sekundarne tkivne destrukcije, ipak je moguće sačuvati vidnu oštrinu i tako poboljšati kvalitetu života¹⁴⁷.

Dosadašnja izvješća su opisala prednosti privremene keratoproteze i prednosti Eckardt keratoproteze u usporedbi sa Landers – Foulk keratoprotezom, koja se koristi za tretman stražnjeg segmenta kada postoji i zamućenje rožnice. Privremena keratoproteza koja održava zatvorenu očnu jabučicu sa normalnim IOT omogućava vitreoretinalnu operaciju i implantaciju čistog grafta u jednom kirurškom aktu. Neke druge retrospektivne studije su pokazale dobre rezultate nakon kombinirane operacije. Galemore i Bokosky¹⁴⁸ izvještavaju o poboljšanju u 82% od 11 slučajeva.

U mnogim člancima je opisano da je ftiza bulbusa i edem strome kornealnog grafta uzrok odbacivanja grafta^{148,149}. Garcia-Valenzuela i ostali izvještavaju da je hipotonija udružena sa padom prozirnosti grafta pa je u očiju u kojih je IOT manji od 8 mmHg 50% graftova prozirno, za razliku od očiju sa IOT većim od 8 mmHg u kojih je 60% graftova prozirno. Autori navode da je hipotonija udružena i sa većom učestalošću enukleacije (67%).

Odbacivanje grafta pojavljuje se radi hipotonije kao posljedice insuficijencije cilijarnog tijela, odnosno kada silikonsko ulje uđe u prednju sobicu radi niske produkcije očne vodice, zatvaranja iridektomije ili retinalne proliferacije. Ugrađena šarenična dijafragma može spriječiti kontakt silikonskog ulja sa endotelom u samo 50% očiju¹⁴⁷.

Neki autori su opisali intraoperativno odbacivanje sve do retinalne nekroze ili masivnog PVR-a. Gross i suradnici (10) su opisali retinalnu reablaciju u 60% očiju, a Gallemore i Bokosky¹⁴⁸ u 91% očiju. Garcia-Valenzuela i suradnici izvijestili su o incidenciji retinalne reablacije. U jednoj studiji 24 od 34 očiju (73%) je imalo retinalnu ablaciju preoperativno. Postoperativno retinalna reablacija je dobivena u svim očima. Radi visokog rizika od PVR-a koji je aktivan mjesecima i godinama, ftize, povratne retinalne ablacije i kornealne dekompenzacije, da bi se očuvala vidna oštrina ne vadi se silikonsko ulje u drugom operativnom zahvatu.

Mnogi se autori slažu da je veći rizik od odbacivanja grafta kada se ne odstrani silikonsko ulje^{150,151}. Prisutnost većeg mjehura silikonskog ulja u prednjoj sobici može rezultirati teškim oštećenjima kornealnog endotela uzrokovanog mehaničkim efektom silikonskog ulja ili hipoksije i insuficijencije ishrane endotela radi neadekvatnog protoka očne vodice¹⁵². Bolji rezultati dobiveni su na očima u kojima je iz navedenih razloga odstranjeno silikonsko ulje od očiju na kojima je učinjena i keratoplastika. Wiedeman i suradnici¹⁵³ izvještavaju da upotreba privremene keratoproteze u prvoj operaciji rezultira boljim funkcionalnim stanjem oka. Studija Kaplan-Meier pokazuje da keratoplastika učinjena unutar 2 mjeseca od povrede rezultira dobrim ranim preživljavanjem grafta. Ranije studije pokazuju veću incidenciju reakcije grafta nego što je to pokazano u ovoj studiji. Podaci dani u ovoj studiji govore u prilog činjenici da kontrolirano povišenje IOTa ne predstavlja teži problem perforativne ozljede.

Zaključak studije je da operacija keratoproteze, operacija prednjeg i stražnjeg segmenta i keratoplastika izvedene zajedno dopuštaju mogućnost operativne rehabilitacije gotovo inoperabilnog oka.

Vidna oštrina ista ili bolja od preoperativne vrijednosti dobivena je u 74% očiju od kojih bi se većina pogoršala do P+P+, te ftize. Vidna prognoza je ograničena radi primarne i sekundarne destrukcije tkiva i samo u 21% očiju je zamijećeno poboljšanje vidne oštrine na

duži vremenski period. Duže preživljavanje grafta ovisi o komplikacijama u prednjem segmentu i smanjenoj funkciji cilijarnog tijela¹⁴⁷.

Jedna retrospektivna epidemiološka analiza očnih povreda od 1989. do 2004. godine u UK pokazala je da je od 30073 pacijenata jako traumatiziranih 903 (2,3%) imalo produženu okularnu traumu, a 4082 (10,4%) frakture ličnih kostiju (orbita, maksila i zigomatična kost). Od ukupnog broja pacijenata sa opsežnom traumom i ozlijeđenim okom 75% je bilo muškaraca, a srednja dob 31 god. 57,3% okularne traume su nastale u prometnim nesrećama. Incidencija okularne traume u pacijenata sa generaliziranom traumom je niska, ali postoji veza između ozljede oka i frakture ličnih kostiju. Najveća incidencija očnih ozljeda je u mlađih odraslih ljudi¹⁵⁴.

Retrospektivna studija na 57 pacijenata ispod 14 godina starosti obrađenih i tretiranih u Edouard Herriot Hospital u Lionu u Francuskoj u periodu od siječnja 1999. do prosinca 2003. godine sa perforativnom ozljedom oka pokazala je da je od 57 pacijenata 41 dječak i 16 djevojčica, srednje dobi 6,8+3,5 godina i u najvećem broju slučajeva nesreća se dogodila u kući. U 41 pacijenta je bila ozlijeđena rožnica, u 21 hernija šarenice, hifema u 15 slučajeva, prolaps staklovine u 14 slučajeva, oštećenja leće u 12 slučajeva. Najčešća komplikacija je bila traumatska katarakta. Vidna oštrina je bila 0,5 ili veća u 17 pacijenata u 12 mjesečnom periodu praćenja. Zaključak studije je da su perforativne ozljede najčešći uzrok jednostranog gubitka vida¹⁵⁵.

Danas su u svijetu očne povrede najčešći uzrok jednostranog gubitka vida ili sljepoće. Otprilike 75% ljudi sa traumom induciranim vidnim poremećajima su monokularno slijepi. U posljednjih 50 godina radi razvoja mikrokirurške tehnike, upotrebe operativnog mikroskopa i razvoja vitrektomije postignut je značajan napredak u tretmanu okularne traume.

VEGF – Vaskularni endotelni faktor rasta

Napredak u istraživanju terapijskih mogućnosti vaskularnog endotelnog faktora rasta (VEGF) predstavlja najveći napredak u terapiji angiogenetskih očnih bolesti. Godine 2004. US Food and Drug Administration dao je dozvolu za primjenu pegaptanib sodium (Macugen), te ubrzo nakon toga i za ranibizumab (Lucentis) i bevacizumab (Avastin).

Usprkos tome da je primjena tih lijekova suočena sa brojnim dilemama i teškoćama, njihovom uporabom počinje nova era liječenja retinalnih bolesti.

Biologija VEGF

VEGF je homodimerni glikoprotein i faktor rasta specifičan za endotelne stanice. Regulira vaskulogenezu i angiogenezu, te inducira vaskularnu propusnost^{155,156-158}. Pored navedenog regulira retinalnu leukostazu i sudjeluje u neuroprotekciji^{156,157,158,159}. Razlikujemo tri receptora tirozin kinaze koji su identificirani za VEGF. To su VEGF R1 koji ima pozitivne i negativne angiogenetske učinke. VEGF R2 je primarni medijator mitogeneze, angiogeneze i učinka vaskularne propusnosti. VEGF R3 je medijator angiogenetskog učinka na limfatičkim žilama^{160,161}.

Patološkim funkcijama VEGF danas se posvećuje veća pažnja koja kulminira razvojem nove grupe lijekova za neovaskularne očne bolesti i tumore.

Skupina VEGF

Ovu skupinu čine VEGF A, VEGF B, VEGF C, VEGF D i PLGF (placentarni faktor rasta). Razlikuju se međusobno prema afinitetu za VEGF receptore^{162,163}.

VEGF A je najbolje istražen i budući je udružen sa angiogenezom u posljednje vrijeme se najviše primjenjuje u anti VEGF terapiji^{164,165}.

VEGF B okružuje VEGF R1 i sudjeluje u smanjivanju ekstracelularne tvari, u staničnoj adheziji i migraciji.

VEGF C i D okružuje VEGF R2 i R3 i regulira limfangiogenezu, a VEGF C je uključen u procese cijeljenja rane.

PLGF okružuje VEGF R1 i najviše je eksprimiran član VEGF obitelji u endotelnim stanicama¹⁶⁶, a može povećati VEGF A inducirajući endotelnu staničnu proliferaciju.

VEGF A oblici

Kod ljudi je pronađeno 9 osnovnih oblika VEGF A i to su VEGF 121, VEGF 145, VEGF 148, VEGF 162, VEGF 165, VEGF 165 B, VEGF183, VEGF ,189 VEGF 206¹⁶⁷. Ovi oblici dobiveni su iz humanog VEGF A gena na kromosomu 6P21.3^{160, 167}.

VEGF 165 je najviše eksprimiran VEGF A oblik i ima ulogu u angiogenezi^{168,169}. Jedno istraživanje pokazuje da je VEGF 121 više mitogen nego VEGF 165 ili 189¹⁷⁰. Uloga VEGF 110 je poticanje endotelnog staničnog rasta i indukcija vaskularne propusnosti ali njegov mitogeni potencijal je manji nego u VEGF 165.

VEGF A u vaskulogenezi

Vaskulogeneza je proces u kojem se de novo stvaraju krvne žile ¹⁷¹ i uključuje diferencijaciju, proliferaciju i migraciju hemangiogene matične stanice pod utjecajem VEGF A i PLGF. VEGF A ima ulogu u preživljavanju stvorenih endotelnih stanica, a sudjeluje i u kapilarnoj regresiji sa apoptozom¹⁷².

Angiogeneza se javlja u odrasloj dobi i to je proces stvaranja novih krvnih žila iz već postojećih. Pojavljuje se kao odgovor na različite patološke stimulanse, uključujući ishemiju, upalu, propuštanje rane i nastanak tumora. Angiogeneza može biti sastavni dio tkivne homeostaze i normalnog procesa kao što su rast i održavanje ovarijskog folikula i žutog tijela za vrijeme reproduktivnog života žene¹⁷³. Iz toga proizlazi da angiogeneza u odrasloj dobi može imati suprotne učinke, pa je s jedne strane odgovorna za neovaskularizaciju u AMD, reumatskom artritisu i malignom tumoru¹⁶⁵, a s druge strane ima i korisne učinke jer sudjeluje u obnovi srčanog mišića i cijeljenju rane.

VEGF A je sastavni dio procesa stvaranja krvnih žila za vrijeme vaskulogeneze i angiogeneze, ali njegova se uloga razlikuje u vrijeme razvoja i u odrasloj dobi. Tako u razvoju miša novoformirane krvne žile zahtijevaju VEGF A u prva četiri tjedna postnatalnog

perioda, ali nakon tog razdoblja krvne žile se stabiliziraju i njihov opstanak ne ovisi o VEGF A¹⁷⁴.

Studije su pokazale da je nedostatak VEGF za vrijeme embriogeneze letalan¹⁶⁶, a postnatalna inhibicija VEGF A dovodi do porasta mortaliteta. Kod miševa nedostatak VEGF 164 i 168 rezultira različitim vaskularnim defektima u razvoju dišnog sustava.

VEGF A u razvoju oka

Vaskulogeneza se u oku pojavljuje prvo u horioidei i hijaloidnom sustavu, gdje ulogu ima VEGF A. Ekspresija VEGF A očituje se u abnormalnoj prisutnosti hijaloidnih krvnih žila. U miša greška u ekspresiji VEGF A rezultira abnormalnostima u retinalnom pigmentnom epitelu i to tako da nedostaje horiokapilarni sloj. Vaskularizacija retine pojavljuje se kasnije u embriogenezi i zbiva se pod utjecajem VEGF A (175). Ekspresija VEGF A u neuralnoj retini je u privremenoj korelaciji sa normalnom vaskulogenezom^{176,171}.

U normalnom retinalnom razvoju VEGF A pojavljuje se kao odgovor na fiziološku hipoksiju. Supresija VEGF A inhibira vaskularne tvorbe.

Uloga VEGF A u održavanju vaskularizacije

Uloga VEGF A u odraslih je održavanje vaskularnog endotela te inhibicija VEGF A rezultira gubitkom kapilara u trahealnoj muskulaturi. Kronična VEGF inhibicija u odraslog miša rezultira abnormalnostima stjenke plućnih alveola.

Uloga VEGF A u održavanju vaskularizacije oka

Uloga VEGF A u održavanju krvnih žila kod odraslih je malo poznata. VEGF A produciraju stanice retinalnog pigmentnog epitela in vivo i in vitro, a uključen je u provođenje impulsa između retinalnog pigmentnog epitela i horiokapilarisa.

U normalnog oka odraslog majmuna i miša VEGF 121 i VEGF 165 najviše se eksprimiraju u horioidei, retinalnom pigmentnom epitelu, retini i tkivu šarenice. U odraslog miša tretiranog sistematski sa vatalanibom nisu nađeni učinci inhibitora VEGF A i trombocitnog faktora

rasta na retinalnim kapilarama¹⁷⁷. Klinička istraživanja inhibitora VEGF A pegaptaniba i ranibizumaba u čovjeka nisu pokazali učinke na normalnoj retini ili horioidei.

Uloga VEGF A u očnim bolestima

Neke studije su pokazale da je visoka razina ekspresije VEGF A nađena u horioidalom neovaskularnom tkivu pacijenata sa AMD^{178,179}. Razina intraokularnog VEGF A korelira sa novostvorenim krvnim žilama pacijenata sa dijabetičnom retinopatijom i ostalim retinalnim poremećajima. Različiti oblici VEGF A mogu imati različite funkcije u očnim bolestima.

Na modelu miša u neonatalnom razdoblju u vremenu najveće preretinalne neovaskularizacije predominantno je eksprimiran VEGF 164^{180,181,182}. U majmuna je razina VEGF 121 i 165 u porastu nakon laser inducirane retinalne venske okluzij¹⁸³. U miša je VEGF 120 eksprimiran u membranama CNV, a inhibicija VEGF 120 rezultira redukcijom CNV.

VEGF A inhibicija – antiVEGF agensi

U posljednje vrijeme u liječenju nekih bolesti sve se više primjenjuju anti VEGF lijekovi. Njihovo djelovanje zasniva se na inhibiciji VEGF oblika.

Pegaptanib sodium je aptamer molekularne mase 50 Kda; dobiven sintetički specifično za humani VEGF 164 oblik.

Ranibizumab je humanizirani antigen molekularne mase 48 kDa koji djeluje protiv humanog VEGF A oblika. Proizveden je u *Escherichia coli* korištenjem rekombinantne tehnologije i molekularne je mase 48 Kda. Ranibizumab djeluje na inhibiciju VEGF^{165,121,110}. U kunića ranibizumab prodire kroz sve retinalne slojeve u horioideu (Gaudreault i sur.).

Bevacizumab je humanizirano monoklonsko antitijelo molekularne mase 149 kDa i djeluje protiv svih VEGF A oblika i njihovih aktivnih produkata. Dozvoljen je za primjenu u intravenoznoj infuziji u kombinaciji sa kemoterapeutikom u terapiji metastatskog kolorektalnog karcinoma. Off label intravitrealna primjena bevacizumaba u terapiji neovaskularne AMD u malim retrospektivnim studijama pokazala je dobre rezultate u poboljšanju vidne oštine i smanjenju stupnja makularnog stanjivanja^{184,185}. Dugotrajne koristi i sigurnosti od intravitrealno apliciranog bevacizumaba još se istražuju.

Od ostalih antiVEGF lijekova nekoliko ih je u fazi kliničkih ispitivanja u oftalmologiji. VEGF Trap je fuzionirani protein VEGF R1 i VEGF R2 koji inhibira sve VEGF oblike i PLGF¹⁸⁶. Vatalanib i AG-013958 inhibira sve VEGF A oblike, iako AG-013958 također inhibira receptore trombocit deriviranog faktora rasta. Terapija sa RNA se također istražuje u liječenju neovaskularnog AMD, pa Cand5 prevenira produkciju VEGF A oblika smanjujući VEGF A mRNA.

Terapijska saznanja

U vezi s prije navedenim provedene su tri kliničke studije. Pacijenti su analizirani u drugom i trećem stadiju dijabetične retinopatije. Tijekom 12 mjeseci praćeni su pacijenti sa malim i ranim CNV lezijama.

U prvoj studiji Vision (VEGF Inhibition Study in Ocular Neovascularisation) praćen je učinak pegaptaniba na pacijente sa CNV lezijama u odnosu na one koji su imali iste lezije ali su tretirani injekcijama kortikosteroida. Nakon 12 mjeseci u prvoj grupi pacijenata 6% je pokazalo poboljšanje sa dobitkom više i jednako od 3 reda na optotipima u odnosu na 2% pacijenata iz druge skupine sa održanjem postojećeg poboljšanja u tijeku 24 mjeseca.

Kod pacijenata sa dijabetičnim makularnim edemom primjena pegaptaniba pokazala je brzo poboljšanje vidne oštine kod 34% pacijenta u odnosu na poboljšanje vida kod 10% pacijenta tretiranih sa injekcijama kortikosteroida.

U drugom istraživanju – MARINA studiji, praćen je učinak ranibizumaba na pacijente sa CNV lezijama u odnosu na one koji su imali iste lezije ali su tretirani injekcijama kortikosteroida. Nakon 12 mjeseci u prvoj grupi pacijenata 34% je pokazalo poboljšanje sa dobitkom više i jednako od 3 reda na optotipima u odnosu na 10% pacijenata iz druge skupine (Rosenfeld i sur.).

U trećem istraživanju – ANCHOR studiji praćen je učinak ranibizumaba na pacijente sa CNV lezijama u odnosu na one koji su imali iste lezije ali su tretirani fotodinamskom terapijom. Nakon 12 mjeseci u prvoj grupi pacijenata 40% je pokazalo poboljšanje sa dobitkom više i jednako od 3 reda na optotipima u odnosu na 6% pacijenata iz druge skupine tretirane fotodinamskom terapijom (Braun i sur.)

U terapiji pegaptanibom i ranibizumabom očne komplikacije su rijetke, a najčešće su posljedica same tehnike primjene terapije (intravitrealna injekcija) uključujući endoftalmitis, traumatsko oštećenje leće i retinalnu ablaciju. Teži uveitisi pojavili su se sa učestalošću od 0-1% u pegaptanib tretiranih pacijenta u Vision studiji. U ranibizumab tretiranih pacijenata (Marina i Anchor studija) navedene komplikacije pojavile su se sa učestalošću od 0,7–0,8 %.

Sustavni rizik VEGF inhibicije

Intravenozna primjena

U kliničkom ispitivanju dodatna terapija bevacizumabom poboljšava srednje preživljavanje u pacijenata sa metastaskim kolorektalnim karcinomom i poboljšava stanje u pacijenata sa metastaskim karcinomom pluća¹⁸⁷. U tih pacijenata primjena intravenskih infuzija bevacizumaba u dozi od 5 – 15 mg po kilogramu povećava rizik od sustavnih komplikacija. U usporedbi sa samom kemoterapijom bevacizumab u kombinaciji sa kemoterapijom povezan je sa porastom incidencije hipertenzije, krvarenja i proteinurije u pacijenata sa kolorektalnim karcinomom i pojavom tromboembolije, gastrointestinalnih perforacija, infarkta miokarda i smrti u pacijenata sa karcinomom pluća i kolorektalnim karcinomom¹⁸⁷. U maloj off label studiji intravenski primjenjen bevacizumab kao monoterapija u pacijenata sa AMD, 7 od 9 pacijenata imalo je hipertenziju bez ozbiljnih očnih i sustavnih komplikacija.

Intravitrealna primjena

Kod intravitrealne primjene anti VEGF terapije teoretski postoje rizici od sustavnih promjena u organizmu. Iako su doze u intraokularnoj primjeni lijeka manje, ipak se može pratiti razina lijeka u serumu. U majmuna nakon intravitrealno primjenjenog lijeka od 0,5 mg maksimalna razina u serumu je 150 ng/ml sa poluživotom od 3,5 dana. Istraživanja su pokazala da je kod ljudi 1 sat nakon intravitrealne primjene od 0,3 mg, srednja koncentracija u serumu ranibizumaba 1,01 ng/ml, a nakon 28 dana serumska koncentracija je manja od 0,3 ng/ml u 96% pacijenata¹⁸⁸.

Kod ljudi je poluživot pegaptaniba u serumu, nakon intravitrealno primjenjenog lijeka od 3 mg, 10 dana sa srednjom maksimalnom koncentracijom u serumu od 80 ng/ml¹⁸⁹.

Poluživot bevacizumaba je u serumu između 17 i 21 dan kod ljudi.

Različiti oblici VEGF su široko rasprostranjeni u tkivima, pa teoretski inhibicija VEGF oblika vodi mnogim nespecifičnim sustavnim rizicima zbog produženog poluživota u serumu. Kod više od 2000 pacijenata kod kojih je u kontroliranim kliničkim istraživanjima primjenjen veći broj intravitrealnih injekcija pegaptaniba i ranibizumaba, nisu zamijećene sustavne komplikacije^{184,185,190}.

Zaključak

VEGF A je najistraživanija molekula u oftalmologiji, a anti VEGF lijekovi prvi biološki substrat primjenjen u terapiji bolesti retine. Udruženja retinologa danas istražuju primjenu ovih novih lijekova kod pacijenata sa neovaskularnim AMD. Klinička istraživanja uključuju pronalazak optimalnog broja aplikacije lijeka, trajanje tretmana, mogućnost kombinirane terapije i eventualnu primjenu lijeka kod drugih retinalnih bolesti osim kod AMD. U kontroliranim kliničkim istraživanjima pegaptaniba i ranibizumaba kod pacijenata sa neovaskularnim AMD nije primjećen porast rizika za sistemne promjene u organizmu.

CILJ ISTRAŽIVANJA

1. Odrediti količinu VEGF-a i njegovih receptora metodom ELISE u staklovinama pacijenata sa proliferativnom dijabetičnom retinopatijom, usporediti ih sa kontrolnom skupinom, te ih međusobno usporediti s obzirom na tip dijabetes melitusa (DM tip I i DM tip II).
2. Odrediti količinu VEGF-a metodom ELISE u očnim vodicama pacijenata sa zadobivenim perforativnim ozljedama oka, te ih međusobno usporediti sa obzirom na veličinu ozljede, dolaznu vidnu oštrinu, prisutnost upale, intrabulbarnog stranog tijela, mjesto ozljede, te vrijeme proteklo od ozljeđivanja do obrade ozljede.

ISPITANICI I METODE

U ovom istraživanju, s obzirom na postavljene ciljeve, imali smo dvije grupe ispitanika.

Prvu grupu ispitanika činili su pacijenti sa proliferativnom dijabetičnom retinopatijom ($n = 36$) koji su bili podvrgnuti zahvatu vitrektomije na Očnoj klinici KBC Rijeka u periodu od siječnja 2006 do siječnja 2008. godine. Ispitivanje je provedeno na uzorcima staklovine uzetima za vrijeme operativnog zahvata gdje oni predstavljaju biološki otpad. U studiju je bilo uključeno 27 muškaraca (75%) i 9 žena (25%) prosječne starosne dobi od 65 godina. Od ukupnog broja vitrektomiranih pacijenata sa PDR-om bilo je 20 pacijenata sa DM tip I i 16 pacijenata sa DM tip II. 7 pacijenata bili su pseudofakičari kojima je u predhodnom zahvatu odstranjena leća i implantirana intraokularna zamjenska leća, a u 3 pacijenta je pregledom na biomikroskopu dijagnosticiran neovaskularni glaukom.

Drugu grupu ispitanika činili su pacijenti sa perforativnom ozljedom oka ($n = 20$) koji su nakon zadobivene ozljede obrađeni na Očnoj klinici KBC Rijeka u periodu od siječnja 2006 do siječnja 2008. Ispitivanje je provedeno na uzorcima očnih vodica koje su uzete pri operativnom zahvatu obrađivanja rane. U studiju je bilo uključeno 16 muškaraca (80%) i 4 žene (20%). Od ukupnog broja 2 pacijenta su bili pseudofakičari; 1 od njih sa umjetnom lećom fiksiranom u sulkus.

Uzeti humani materijal (staklovina i očna vodica) skupljan je i pohranjen na -80 stupnjeva Celzusa i analiziran komercijalnim ELISA testom (R and D Systems Quantikine) u Imunološkom zavodu u Zagrebu, a rezultati su međusobno uspoređeni i statistički obrađeni.

Za obradu podataka korišten je aplikacijski program STATISTIKA 7.1, klasična deskriptivna metoda za određivanje aritmetičke sredine, medijane, raspona i standardne devijacije rezultata. Testirali smo raspodjelu podataka Kolmogorov – Smirnov testom. Za grafičke prikaze koristili smo aplikacijski program Excel 2002. Raspodjela podataka je u skladu s normalnom raspodjelom pa smo koristili parametrijske statističke testove. Primijenili smo studentov t test za male nezavisne uzorke. Statistička značajnost procjenjivana je na razini $p < 0,05$ tj. uz 95% granica pouzdanosti.

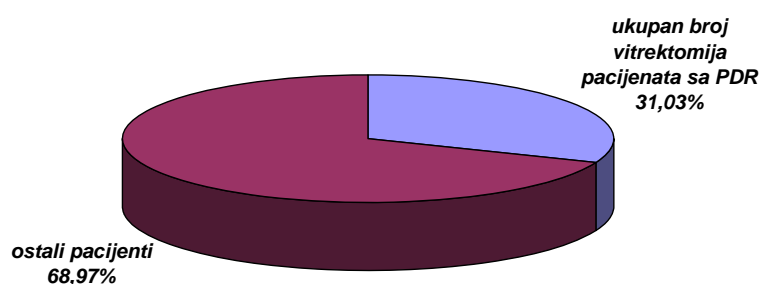
REZULTATI ISTRAŽIVANJA

I Pacijenti sa proliferativnom dijabetičnom retinopatijom

II Pacijenti sa perforativnom ozljedom

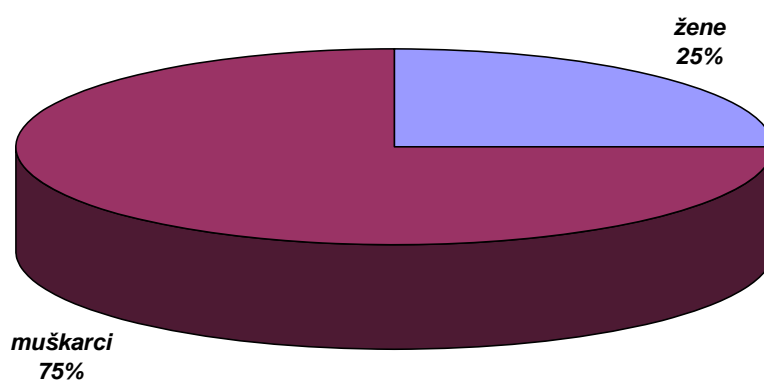
I Pacijenti sa proliferativnom dijabetičnom retinopatijom

U ovoj studiji istraživali smo količinu VEGF-a i njegovih receptora (VEGFR1 i VEGFR2) u staklovinama pacijenata sa proliferativnom dijabetičnom retinopatijom (PDR) i uspoređivali vrijednosti između pacijenata sa dijabetes melitusom tipa I, dijabetes melitusom tipa II i kontrolne skupine. Uzorci staklovina prikupljeni su za vrijeme kirurškog zahvata–vitrektomije. Pacijenti koje smo istraživali činili su 31,03 % (n= 36) od ukupnog broja vitrektomiranih pacijenata (n= 116) na Očnoj klinici KBC Rijeka u razdoblju od 2006 do 2008. (slika 1.)



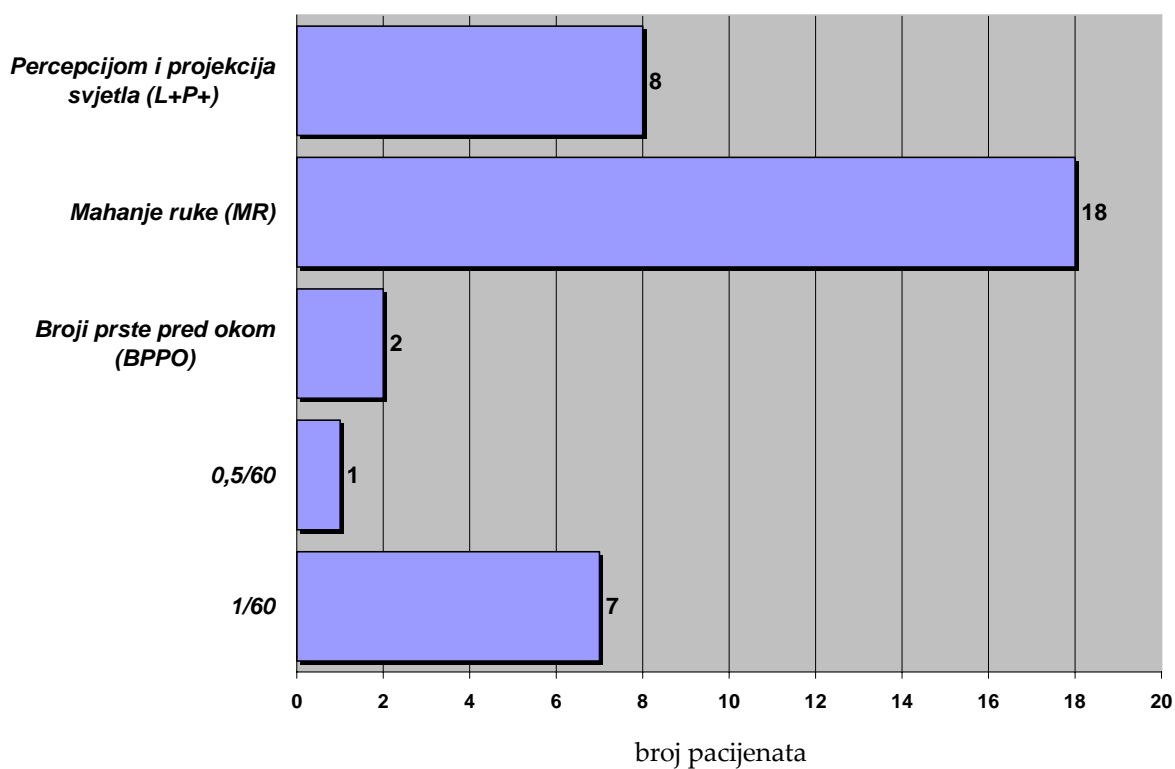
Slika 1. Udio pacijenata sa proliferativnom dijabetičnom retinopatijom (PDR) u ukupnom broju vitrektomiranih pacijenata.

U studiju je bilo uključeno 27 muškaraca (75%) i 9 žena (25%) prosječne starosne dobi od 65,33 godine (61,97 – 68,69). (slika 2)



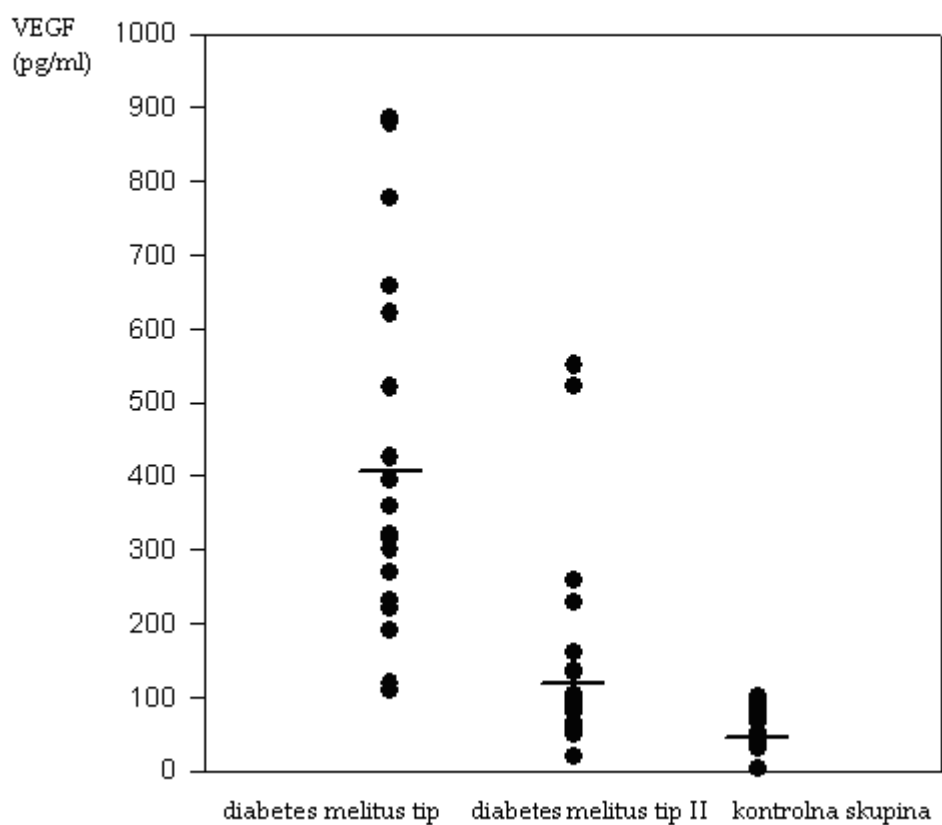
Slika 2. Spolna raspodjela pacijenata sa PDR-om koji su bili podvrgnuti zahvatu vitrektomije

Ispitivana grupa pacijenata imala je različite preoperativne vidne oštine. 8 pacijenata imalo je percepciju i projekciju svjetla (22,22 %), 18 mahanje ruke (50,00 %), 2 je brojilo prste pred okom (5,55 %), 1 pacijent je imao vidnu oštrinu 0,5/60 (2,77 %) i 7 pacijenata je sačuvalo 1/60 vidne oštine (19,44 %) (slika 3).

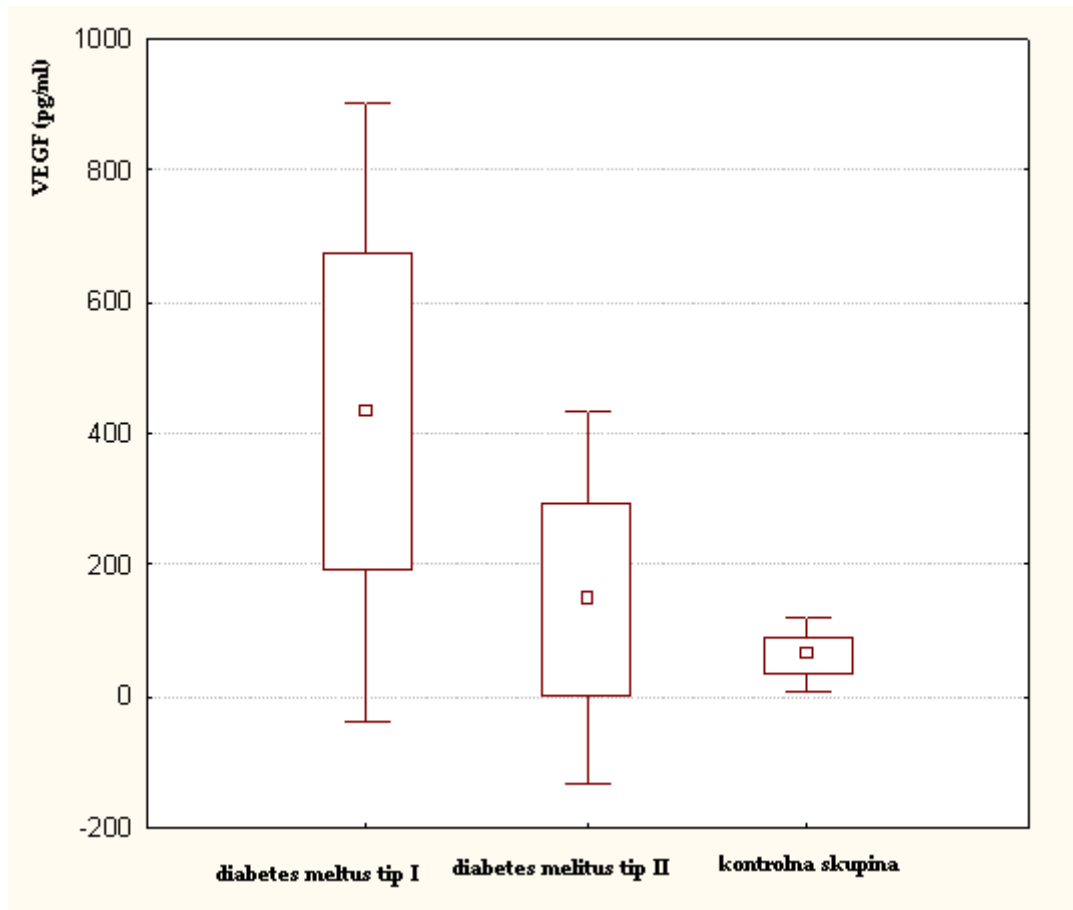


Slika 3. Preoperativne vidne oštine pacijenata sa PDR-om koji su bili podvrgnuti zahvatu vitrektomije

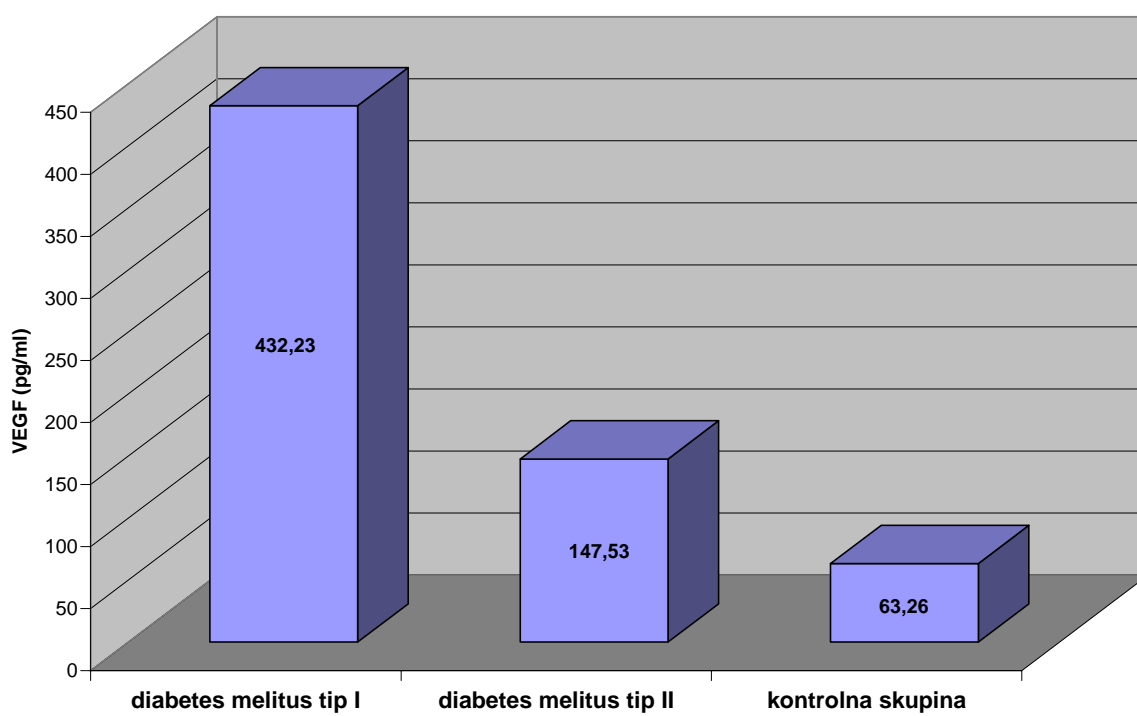
U staklovinama pacijenata sa PDR-om i dijabetes melitusom tipa I pronađeno je značajno više VEGF-a (432,23 pg/ml) nego u grupi pacijenata sa PDR-om i dijabetes melitusom tipa II (147,53 pg/ml) i kontrolnoj skupini (63,26 pg/ml) (slika 4 a, b, c i tablica 1a, b, c)



Slika 4. a) Količina VEGF-a u staklovinama pacijenata sa PDR-om prikazana box plot metodom



Slika 4. b) Količina VEGF-a u staklovinama pacijenata sa PDR-om prikazana box plot metodom



Slika 4. c) Količina VEGF-a u staklovinama pacijenata sa PDR-om prikazana stupičastim dijagramom

Tablica 1. a) Statistička analiza i usporedba vrijednosti VEGF-a između staklovina pacijenata s DM tip I, II i kontrola

	ARITMETIČKA SREDINA VEGFA (PG/ML)	F VRIJEDNOST	T VRIJEDNOST	P
Diabetes melitus tip I	432,23	2,76	4,54	<<0,01
Diabetes melitus tip II	147,53			

Tablica 1. b)

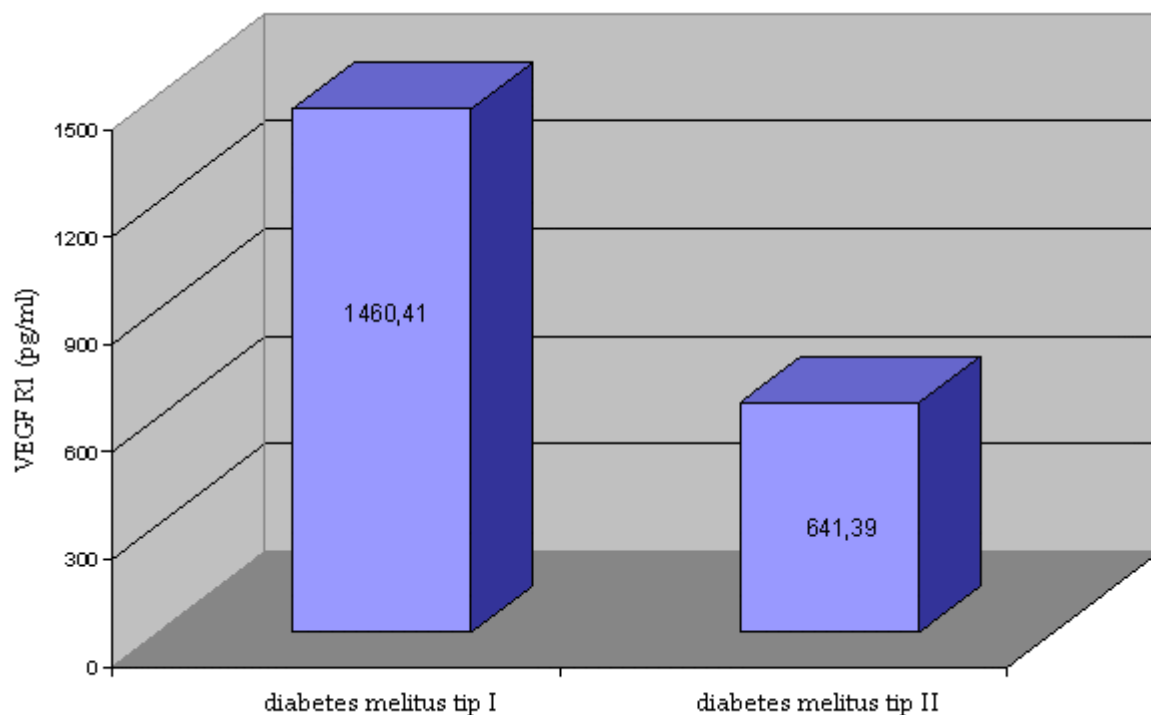
	ARITMETIČKA SREDINA VEGF-A (PG/ML)	F VRIJEDNOST	T VRIJEDNOST	P
Diabetes melitus tip I	432,23	70,69	6,09	<<0,01
kontrolna skupina	63,26			

Tablica 1. c)

	ARITMETIČKA SREDINA VEGF-A (PG/ML)	F VRIJEDNOST	T VRIJEDNOST	P
kontrolna skupina	63,26	25,66	2,28	0,029

Diabetes melitus tip II	147,53			
----------------------------	--------	--	--	--

Angiogeni faktor VEGF ostvaruje svoje djelovanje preko receptora VEGFR1 i VEGFR2. U staklovini pacijenata sa PDR-om i dijabetes melitusom tipa I osim samog VEGF-a pronađeno je značajno više VEGFR1 (1460.41 pg/ml) nego u pacijenata sa PDR-om i dijabetes melitusom tipa II (641,39 pg/ml) (slika 5. i tablica 2.)



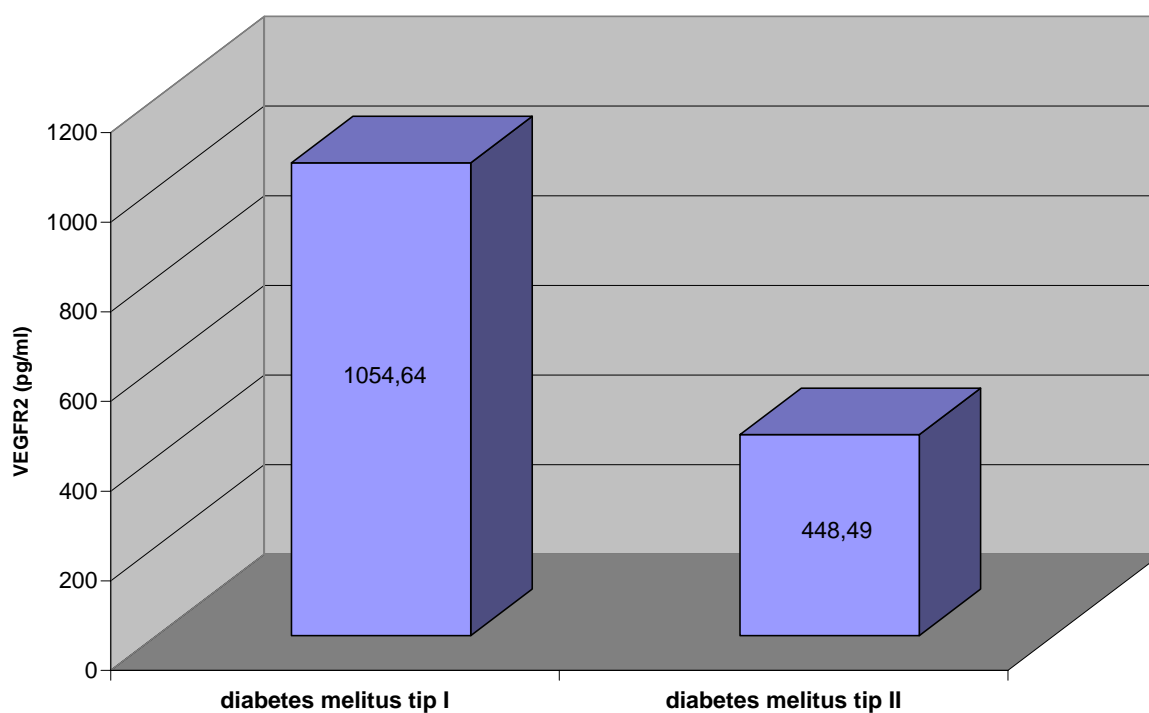
Slika 5.

Tablica 2.

	ARITMETIČKA SREDINA VEGF R1 (PG/ML)	F VRIJEDNOST	T VRIJEDNOST	P

Diabetes melitus tip I	1460,41	1,08	3,58	0,0023
Diabetes melitus tip II	641,39			

Vrlo sličan rezultat pronađen je i sa drugim VEGF receptorom - VEGFR2. Naime u staklovinama u pacijenata sa PDR-om i dijabetes melitusom tipa I pronađeno je značajno više VEGFR2 (1054,64 pg/ml) nego u pacijenata sa PDR-om i dijabetes melitusom tipa II (448,49 pg/ml) (slika 6. i tablica 3.)



Slika 6.

Tablica 3.

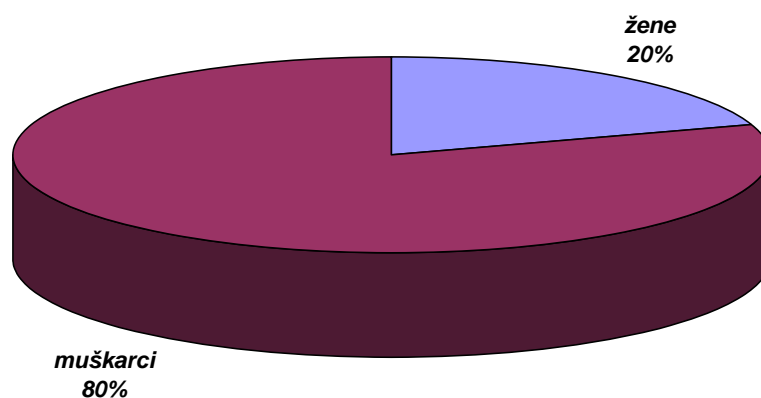
	ARITMETIČKA SREDINA VEGF R2	F VRIJEDNOST	T VRIJEDNOST	P

	(PG/ML)			
Diabetes melitus tip I	1054,64	1,43	2,66	0,017
Diabetes melitus tip II	448,49			

II Pacijenti sa perforativnim ozljedama

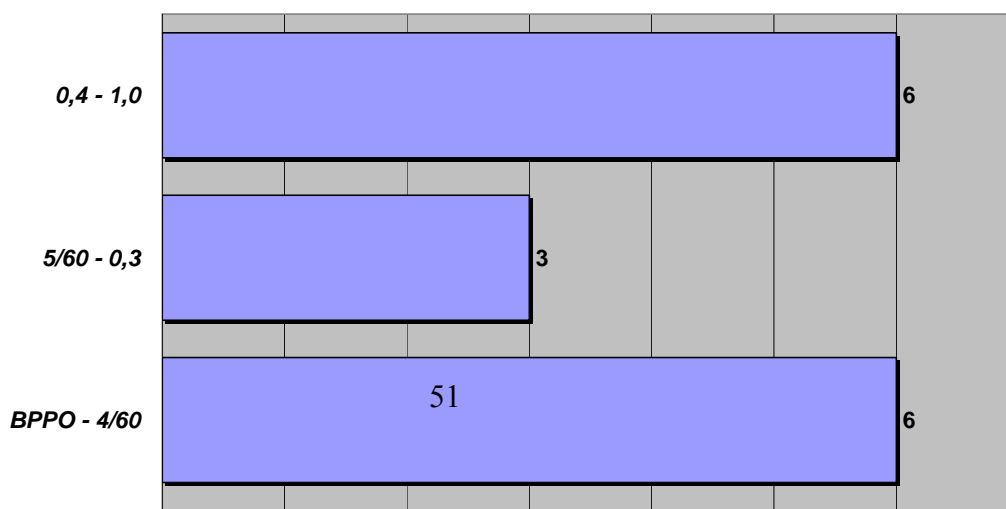
Količinu angiogenog faktora VEGF-a istraživali smo također u očnim vodicama pacijenata sa perforativnim ozljedama kako bi ustanovili postoji li povišenje VEGF-a u ovisnosti o veličini rane, prisutnosti upale, dolaznoj vidnoj oštrini, segmentu kojeg je zahvatila upala, vremenu proteklom od ozljede do obrade rane, te prisutnosti ili odsutnosti stranog tijela. Kako je količina očne vodice, osobito u perforativnih ozljeda premala da bi se iz uzorka odredilo više od jednog citokina, za ove pacijente nismo mogli odrediti i količinu VEGF receptora.

U studiju je bilo uključeno 20 pacijenata, od kojih je bilo 16 muškaraca (80%) i 4 žene (20%) (slika 7.)



Slika 7. Raspodjela pacijenata sa perforativnom ozljedom oka po spolu

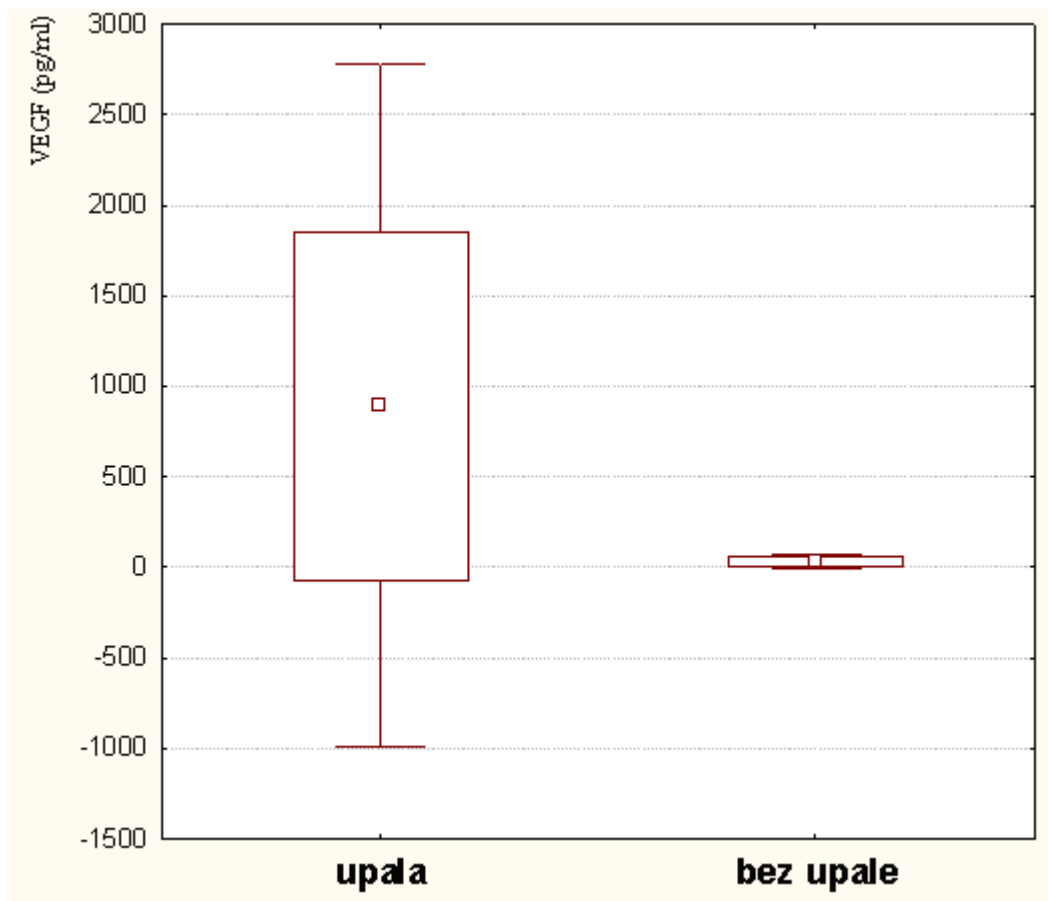
Ispitivana grupa pacijenata imala je različite dolazne vidne oštine; 5 (25%) pacijenata je imalo vidnu oštrinu u rasponu od amauroze do mahanja ruke, 6 (30%) ih je brojalo prste pred okom do 0,06, 3 (15%) je imalo vidnu oštrinu od 0,08 do 0,3 i 6 (30%) pacijenata je vidjelo 0,4 do 1,0.



broj pacijenata

Slika 8. Raspodjela pacijenata sa perforativnom ozljedom koji su obrađeni na Očnoj klinici KBC Rijeka (2006 – 2008) po dolaznim vidnim oštrinama

U očnim vodicama pacijenata sa perforativnom ozljedom i izraženim znakovima upale pronađena je značajno veća količina VEGF-a (887,77 pg/ml) nego u pacijenata bez znakova upale (27,92 pg/ml) (slika 9. i tablica 4.)

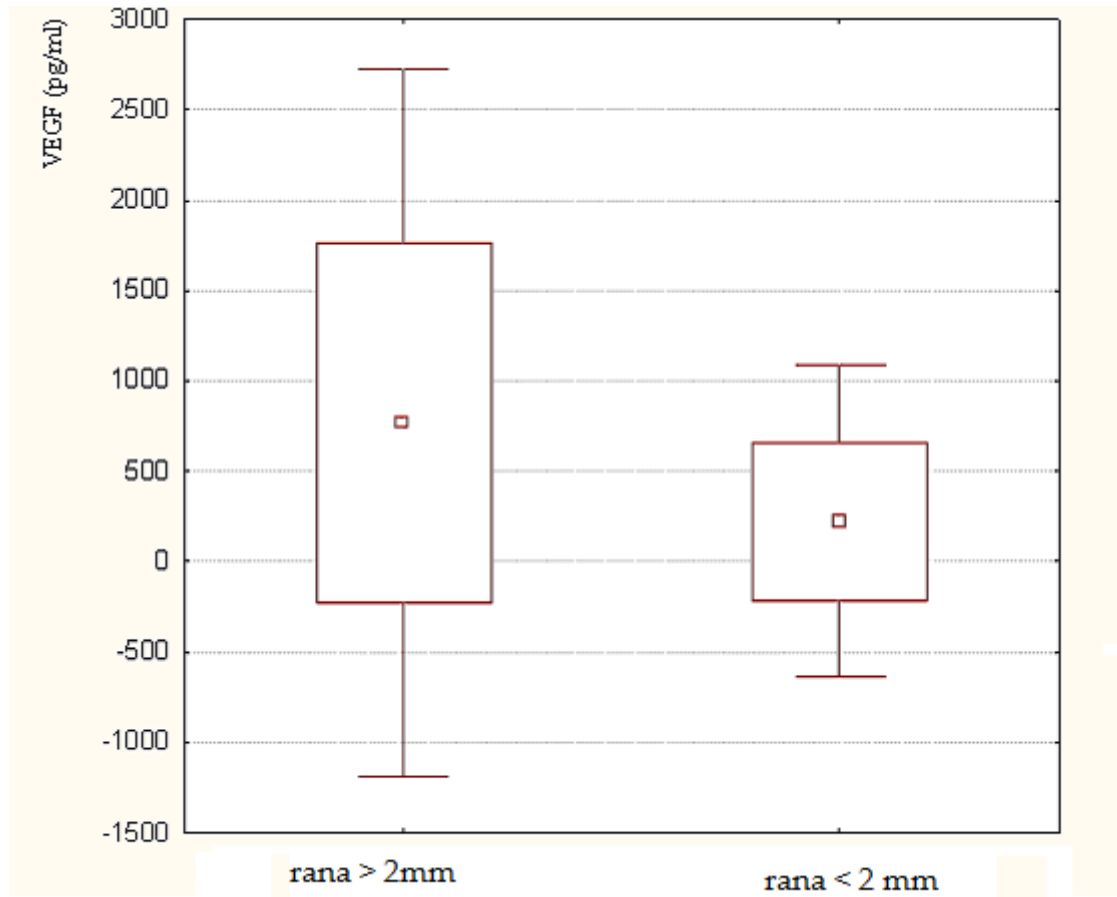


Slika 9. Količina VEGF-a u očnim vodicama pacijenata sa perforativnom ozljedom oka koji su pokazivali znakove upale i onih bez upale

Tablica 4. Statistička analiza i usporedba vrijednosti VEGF-a između očnih vodica pacijenata sa znakovima upale i bez njih

	ARITMETIČKA SREDINA VEGFA (PG/ML)	F VRIJEDNOST	T VRIJEDNOST	P
sa upalom	887,77	2747,76	2,66	0,02
bez upale	27,92			

U očnim vodicama pacijenata sa perforativnom ozljedom i ranom većom od 2 mm pronađeno je više VEGF-a (760,06 pg/ml) nego u pacijenata sa ranom manjom od 2 mm (219,48 pg/ml) (slika 10. i tablica 5.) no razlika nije bila statistički značajna.

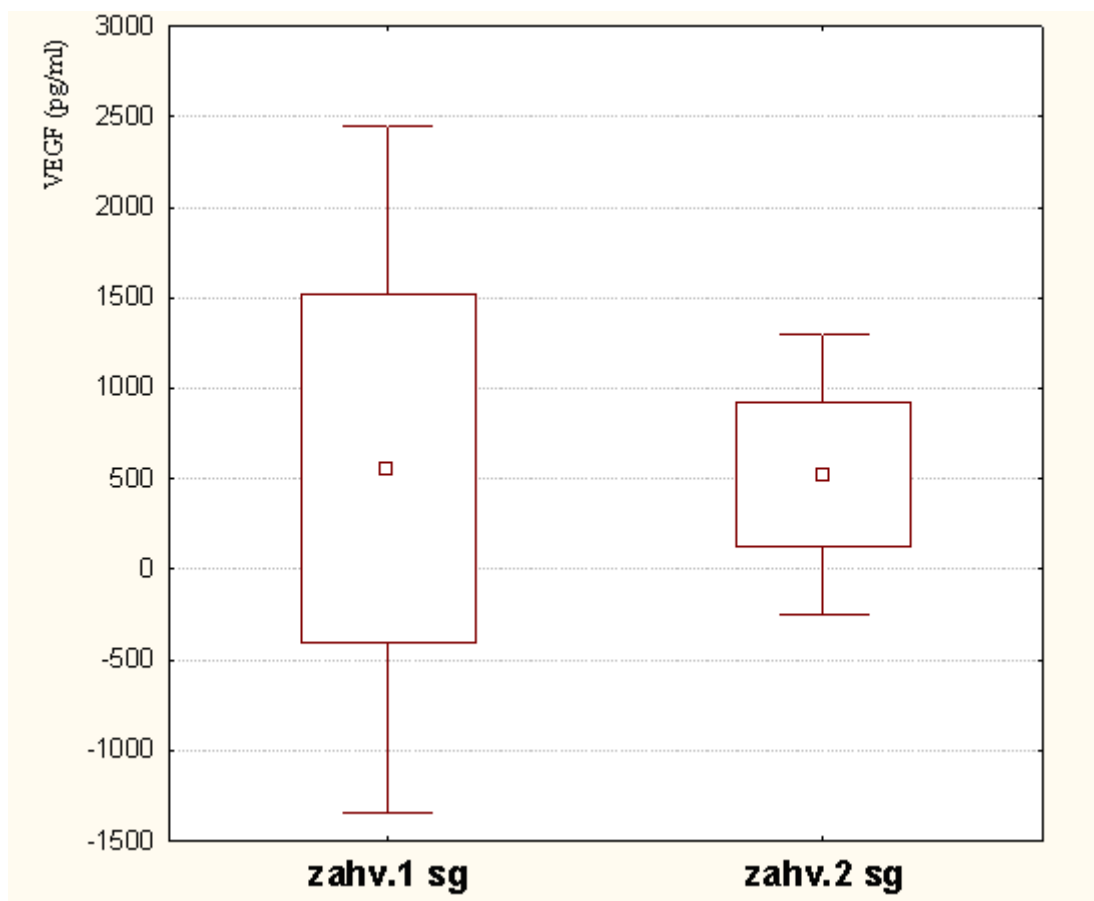


Slika 10 Količina VEGF-a u očnim vodicama pacijenata sa perforativnim ozljedama oka u odnosu na veličinu rezne rane

Tablica 5. Statistička analiza i usporedba vrijednosti VEGF-a između očnih vodica pacijenata sa ranom većom i manjom od 2 mm

	ARITMETIČKA SREDINA VEGFA (PG/ML)	F VRIJEDNOST	T VRIJEDNOST	P
rana>2 mm	760,06	5,17	1,43	0,169
rana<2 mm	219,48			

U očnim vodicama pacijenata sa perforativnom ozljedom i ozlijeđenim prednjim segmentom nije pronađena značajno veća količina VEGF-a (552,13 pg/ml) nego u pacijenata u kojih su ozlijeđena oba segmenta (518,52 pg/ml) (slika 11. i tablica 6.)



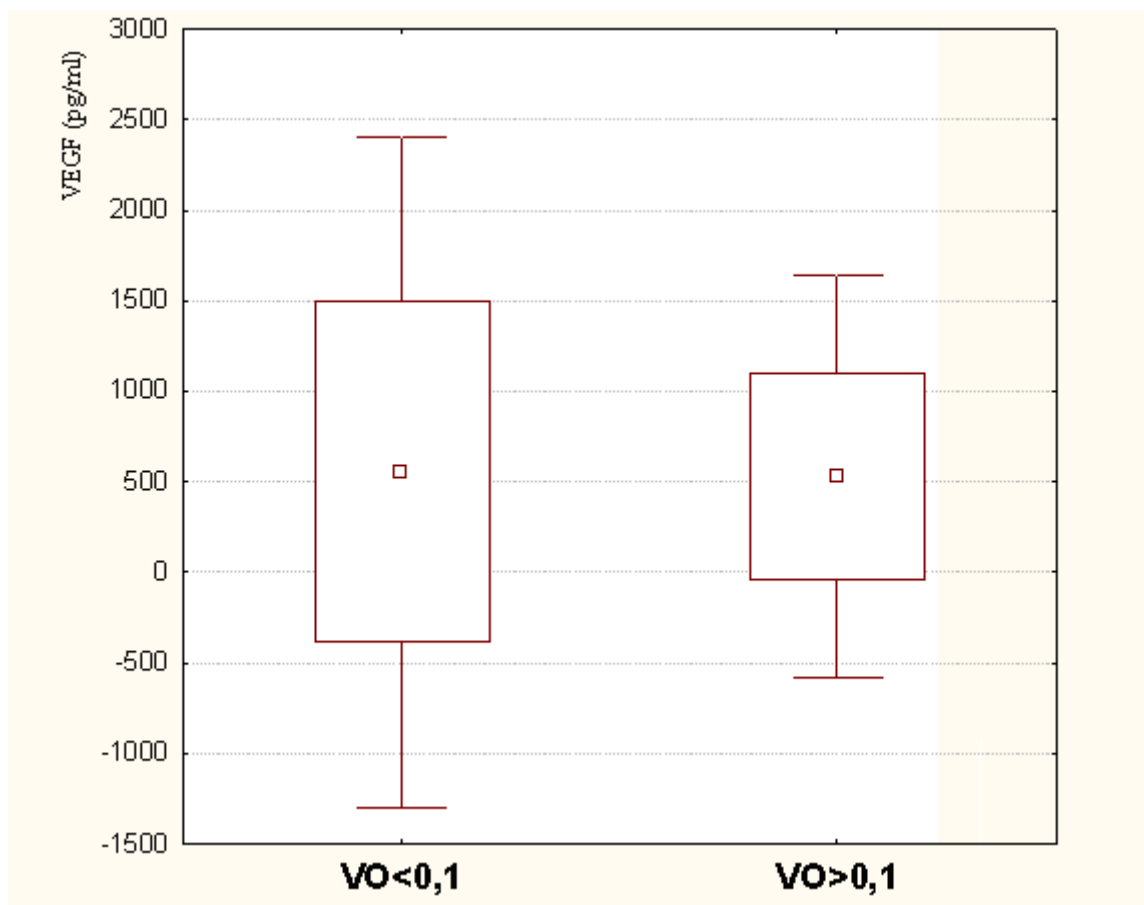
Slika 11. Količina VEGF-a u očnim vodicama pacijenata sa perforativnom ozljedom oka koji su imali ozlijeđen prednji segment i onih u kojih su bila ozlijeđena oba segmenta

Tablica 6. Statistička analiza i usporedba vrijednosti VEGF-a između očnih vodica pacijenata koji su imali ozlijeđen prednji segment i onih sa ozlijeđena oba segmenta

	ARITMETIČKA SREDINA VEGFA	F VRIJEDNOST	T VRIJEDNOST	P

	(PG/ML)			
zahv.1 sg	552,13	5,89	0,07	0,94
zahv.2 sg	518,92			

U očnim vodicama pacijenata sa perforativnom ozljedom i dolaznom vidnom oštrinom manjom od 0,1 nije pronađena značajno veća količina VEGF-a (549,96 pg/ml) nego u pacijenata sa dolaznom vidnom oštrinom većom od 0,1 (525,44 pg/ml) (slika 12. i tablica 7.)



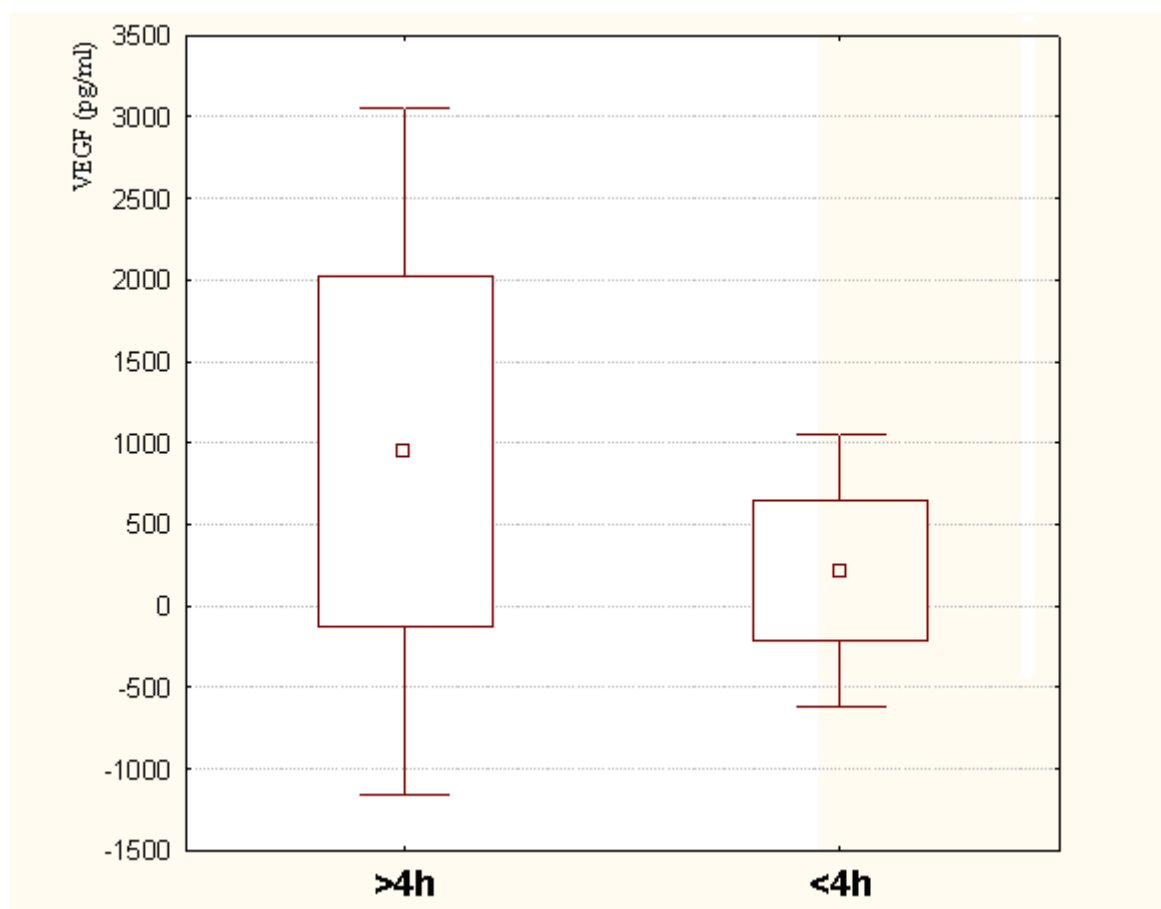
Slika 12. Količina VEGF-a u očnim vodicama pacijenata sa perforativnom ozljedom oka koji su imali vidne oštrine manje od 0,1 i veće od 0,1

Tablica 7. Statistička analiza i usporedba vrijednosti VEGF-a između očnih vodica pacijenata sa vidnim oštrinama manjim od 0,1 i većim od 0,1

	ARITMETIČKA SREDINA	F VRIJEDNOST	T	P
--	------------------------	-----------------	---	---

	VEGFA (PG/ML)		VRIJEDNOST	
VO<0,1	549,96			
VO>0,1	525,44	2,74	0,05	0,95

U očnim vodicama pacijenata sa perforativnom ozljedom gdje je od ozljede do obrade rane proteklo više od 4 sata pronađena je značajno veća količina VEGF-a (948,27 pg/ml) nego u pacijenata gdje je proteklo od ozljede do obrade rane manje od 4 sata (212,92 pg/ml) (slika 13. i tablica 8.)

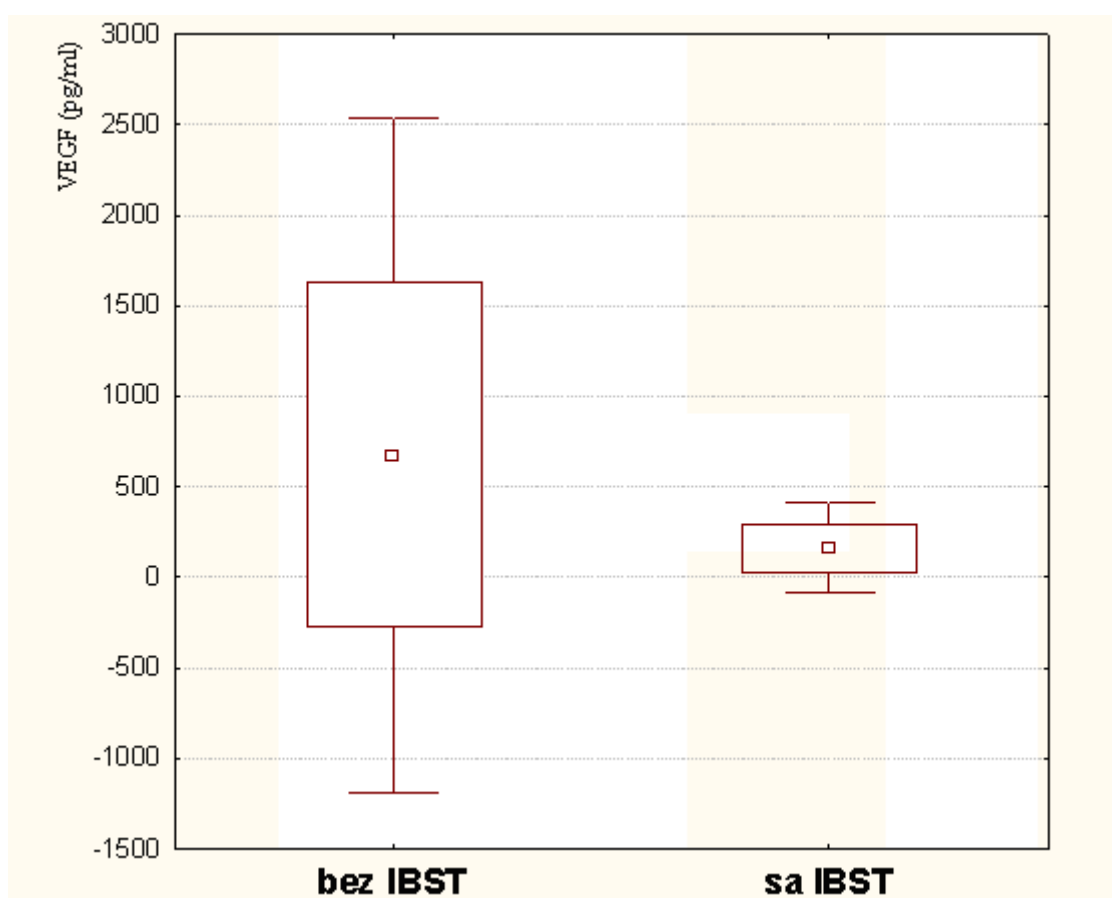


Slika 13. Količina VEGF-a u očnim vodicama pacijenata sa perforativnom ozljedom oka u kojih je proteklo više od 4 sata od ozljede do obrade rane i manje od 4 sata

Tablica 8. Statistička analiza i usporedba vrijednosti VEGFa između očnih vodica pacijenata sa perforativnom ozljedom oka u kojih je proteklo više od 4 sata od ozljede do obrade rane i manje od 4 sata

	ARITMETIČKA SREDINA VEGFA (PG/ML)	F VRIJEDNOST	T VRIJEDNOST	P
>4 h	948,27	6,31	2,09	0,05
<4 h	212,92			

U očnim vodicama pacijenata sa perforativnom ozljedom i intrabulbarnim stranim tijelom nije pronađena značajno veća količina VEGF-a (671,26 pg/ml) nego u pacijenata bez intrabulbarnog stranog tijela (161,52 pg/ml) (slika 16. i tablica 11.)



Slika 14. Količina VEGF-a u očnim vodicama pacijenata sa perforativnom ozljedom oka i intrabulbarnim stranim tijelom (IBST) i bez IBST

Tablica 9. Statistička analiza i usporedba vrijednosti VEGF-a u očnim vodicama između pacijenata sa IBST i bez IBST

	ARITMETIČKA	F		

	SREDINA VEGFA (PG/ML)	VRIJEDNOST	T VRIJEDNOST	P
bez IBST	671,26	55,67	1,17	0,26
sa IBST	161,52			

R A S P R A V A

Dijabetična retinopatija je vodeći uzrok sljepoće u Zapadnim zemljama¹⁹¹, a proliferativna dijabetična retinopatija prevalentan uzrok stečene sljepoće među dijabetičarima radne dobne skupine.

Perforativne ozljede nisu česte, ali su vrlo ozbiljne. Zajednička osobina obiju patologija jest da su vaskularizacija i vezivna proliferacija ključni faktori nastanka komplikacija. Zna se da je vaskularni endotelni faktor rasta (VEGF) ključni faktor u stimuliranju angiogeneze koja rezultira vaskularizacijom i stvaranjem ožiljka.

VEGF je homodimerni glikoprotein i faktor rasta specifičan za endotelne stanice. Regulira vaskulogenezu i angiogenezu, te inducira vaskularnu propusnost¹⁵⁶⁻¹⁵⁸. Pored navedenog regulira retinalnu leukostazu i sudjeluje u neuroprotekciji^{156,157,159}. Razlikujemo tri receptora tirozin kinaze koji su identificirani za VEGF. To su VEGFR1 koji ima pozitivne i negativne angiogenetske učinke. VEGFR2 je primarni medijator mitogeneze, angiogeneze i učinka vaskularne propusnosti. VEGFR3 je medijator angiogenetskog učinka na limfatičnim žilama^{160,168}.

U očima zdravih ljudi VEGF je prisutan u minimalnoj količini u endotelnim stanicama retinalnih i horioidalnih krvnih žila, retinalnom pigmentnom epitelu i intravaskularnim leukocitima horioidee i retine^{191,192,193,194}.

U posljednjem desetljeću učinjen je velik napredak u istraživanju terapijskih mogućnosti blokade djelovanja vaskularnog endotelnog faktora rasta (VEGF) osobito u bolestima stražnjeg oćnog segmenta kao što su ARMD(age related macular degeneration) i makularni edem u dijabetičnoj retinopatiji¹⁹¹. Najpoznatiji lijekovi koji se koriste u lijećenju tih bolesti a

zasnivaju se na anti-VEGF djelovanju su pegaptanib sodium (Macugen), ranibizumab (Lucentis) i bevacizumab (Avastin).

Pegaptanib je ligand pegiliranog oligonukleotida ribonukleinske kiseline koji inhibira vezanje VEGF-a za njegov receptor što rezultira padom vaskularne propusnosti i inhibicijom neovaskularizacije. Pokazao se korisnim u terapiji subfoveolarnih neovaskularizacija u ARMD-a.

Ranibizumab je humanizirano antitijelo protiv VEGF-a A koje dobro prodire kroz retinu a pokazao se korisnim u terapiji subfoveolarne neovaskularizacije u ARMD-a i makularnom edemu.

Bevacizumab je humanizirano monoklonsko anti-tijelo protiv svih izoformi VEGF-a A i koristi se u terapiji metastatskog kolorektalnog karcinoma. Pokazao se korisnim u terapiji neovaskularnih očnih bolesti ali još je uvijek premali broj studija koje su uspoređivale uspješnost učinka bevacizumaba u odnosu na ranibizumab.

Mogućnost blokade VEGF u terapijske svrhe dobro je istražena i u liječenju patoloških tumorskih vaskularizacija¹⁶².

Budući je VEGF odgovoran za vaskularizaciju i vezivnu proliferaciju, a oni ključni faktori nastanka komplikacija u pacijenata sa perforativnom ozljedom i proliferativnom dijabetičnom retinopatijom željeli smo istražiti da li je VEGF i njegovi receptori pojačano ekspimiran u staklovinama i očnim vodicama spomenutih pacijenata. Ukoliko jest, to bi ukazalo na mogućnost uporabe VEGF inhibitora i u spomenute patologije kao što je već znano za bolesti stražnjeg segmenta.

I dio – produkcija VEGF-a u pacijenata sa proliferativnom dijabetičnom retinopatijom

Zna se da je kod postavljanja dijagnoze dijabetesa melitusa dijabetična retinopatija prisutna u 5% slučajeva, a javlja se u 80% pacijenata sa inzulin ovisnim dijabetes melitusom (tip I) i u 20% pacijenata sa dijabetes melitusom neovisnim o inzulinu (tip II) te da će 50% pacijenata sa neliječenom proliferativnom dijabetičnom retinopatijom oslijepiti unutar 5 godina od prvih znakova dijabetične retinopatije⁵.

Aiello i suradnici smatraju da će se u pacijenata kojima je bolest dijagnosticirana prije 30 godine života, dijabetična retinopatija razviti unutar 20 godina⁵.

Uloga VEGF u progresiji dijabetične retinopatije prvi puta je spomenuta 1994., kada su pronađene povišene vrijednosti tog citokina u staklovini pacijenata sa proliferativnom dijabetičnom retinopatijom¹⁹¹ no nije znano da li tip dijabetesa (I ili II) ima ulogu glede količine VEGF-a u očnim tekućinama. Posljednje studije ukazuju na njegovu značajnu uključenost u progresiji proliferativne dijabetične retinopatije^{191,195,196}.

Podaci iz literature kazuju da je nekoliko faktora rasta i citokina uključujući VEGF, interleukin-6, inzulinu sličan faktor rasta i uznapredovali AGEs uključeno u okularnu angiogenezu. Interakcija VEGF, angiopoetina i specifičnih receptora različitih oblika VEGF, neuropilin, igraju važnu ulogu u retinalnoj neovaskularizaciji^{197,198,199}. Potpunu supresiju ishemijom inducirane neovaskularizacije, inhibitorima navedenih faktora nitko nije dokazao, dokazujući time prisutnost drugih angiogenetskih faktora koji su uključeni u proces.

Danas se smatra da je produkcija VEGF u očima dijabetičnih pacijenata inducirana hipoksijom slabo perfundiranih zona retine¹⁹¹.

Razvoj dijabetične retinopatije je multifaktorijalan proces u kome ulogu imaju genetski faktori i faktori okoline. Znanstvenici spominju prisutnost 634C alela udruženu sa porastom aktivnosti VEGF gen promotora i G/C polimorfizam kao prediktivne faktore za razvoj dijabetične retinopatije¹⁹¹.

U literaturi postoje preliminarni podaci o mjerenju razine VEGF-a u staklovini i očnoj vodici pacijenata sa proliferativnom dijabetičnom retinopatijom kako bi se ustanovilo postoji li povišenje VEGF-a u odnosu na kontrolnu skupinu i ima li smisla primjena anti VEGF terapije, no ne postoje podaci ovisno o tipu dijabetesa (tip I ili II).

Cilj našeg istraživanja bio je ustanoviti postoji li povišenje VEGF-a u pacijenata sa proliferativnom dijabetičnom retinopatijom, te postoji li razlika u količini VEGF-a u staklovini pacijenata sa proliferativnom dijabetičnom retinopatijom i dijabetes melitusom tipa I i II kako bi spoznali u kom tipu dijabetesa (ili pak u oba) ima više smisla primjena anti VEGF terapije.

Istraživanje je provedeno u periodu od 2 godine (2006-2008) kada je od 116 pacijenata koji su bili podvrgnuti zahvatu vitrektomije izdvojeno 36 dijabetičara kojima je određivana količina VEGF-a u uzorku staklovine. Bolesnici su bili 9 žena, 27 muškaraca prosječne starosne dobi 65 godina.

Preoperativne vidne oštine ispitivane grupe pacijenata kretale su se od najlošije: samo percepcija i projekcija svjetla do najbolje od 1/60 vidne oštine.

Rezultati našeg istraživanja pokazali su da je u staklovinama pacijenata sa proliferativnom dijabetičnom retinopatijom došlo do značajnog povišenja VEGFa u staklovini u odnosu na kontrolnu skupinu (63,26 pg/ml) i to naročito u grupi pacijenata sa dijabetes melitusom tipa I (432,23 pg/ml), a nešto manje povišenje (iako statistički značajno) uočeno je i u grupi pacijenata sa dijabetes melitusom tipa II (147,53 pg/ml).

Rezultati su pokazali da postoji statistički značajna razlika u produkciji VEGF-a ovisno da li pacijent boluje od tipa I ili tipa II dijabetesa. Neovisno o tipu dijabetesa, pacijenti sa PDR-om imali su značajno višu razinu VEGF-a u staklovini i u odnosu na kontrole.

Vjerojatno su više vrijednosti VEGF-a u grupi pacijenata sa PDR-om i dijabetes melitusom tipa I pronađene radi većeg broja novostvorenih krvnih žila koje imaju i veći broj endotelnih stanica koje su sposobne producirati veću količinu VEGF-a. Također, u novostvorenim krvnim žilama cirkulira više makrofaga i monocita koji infiltriraju staklovinu i produciraju veću količinu VEGF-a. Zato je za očekivati da u tih pacijenata, nakon stvaranja prvih krvnih žila dolazi neprekidno do pogoršanja bolesti (jer VEGF koji se iz njih luči stvara sve više novih neovaskularizacija) te da bi se takvo pogoršanje dalo suzbiti inhibicijom VEGF-a.

Zna se da VEGF producira retinalni pigmentni epitel²⁰⁰, ali u posljednje vrijeme više se spominje uloga VEGF-a produciranog od monocita i makrofaga koji infiltriraju staklovinu, te se ta njegova uloga istražuje u nastanku proliferativne dijabetične retinopatije^{200, 201, 202}.

U studiji (197) u kojoj je mjerena količina VEGF-a i eritropoetina u staklovini na 73 pacijenta sa PDR-om i 71 pacijentu sa nedijabetičnom okularnom patologijom izmjerena količina VEGF-a značajno je veća u pacijenata sa PDR-om (VEGF od 345,0 pg/ml – 363,9 pg/ml) (197). Autori su pronašli vrijednosti VEGF-a slične kao u našoj studiji no nisu istraživali razlike u produkciji VEGFa ovisno o tipu dijabetesa, što prema našim rezultatima tkđ. ima utjecaja na visinu VEGF-a. Njihova istraživanja su pokazala da je angiogenetski potencijal Epo ekvivalentan VEGF-u u staklovini pacijenata sa PDR-om¹⁹⁷.

Eritropoetin(Epo) je glikoprotein koji pokazuje angiogenetsku aktivnost i stimulira proliferaciju, migraciju i angiogenezu in vitro. Inhibicija Epo funkcije dokida angiogenezu in

vivo.(1*). Epo i VEGF su ishemijom inducirani proteini i radi svog značajnog angiogenetskog potencijala imaju važnu ulogu u retinalnoj angiogenezi u PDR^{197, 198, 199}.

Rezultati našeg istraživanja također su pokazali da je u staklovinama pacijenata sa PDR-om u dijabetes melitusu tip I izmjerena značajno veća količina VEGFR1 i VEGFR2 nego u staklovinama pacijenata sa PDR-om i dijabetes melitusom tip II i ta je razlika bila statistički značajna, što znači da je u dijabetes melitusu tip I izraženija mitogeneza, angiogeneza i vaskularna propusnost pa bi inhibicija VEGF-a mogla imati više učinka u dijabetes melitusu tip I.

Slično kao u ljudi istraživanja provedena na životinjskom modelu u kojemu je ishemijom inducirana retinalna neovaskularizacija pokazala su da VEGF i Epo jednako i neovisno doprinose retinalnoj neovaskularizaciji u patogenezi PDR¹⁹⁷.

Istraživanja su pokazala da VEGF 165 (neuropilin) specifični receptor sa VEGFR2 tvori koreceptor koji jako povisuje angiogenetsku aktivnost u PDR pacijenata¹⁹⁷.

Agostini i suradnici su pokazali da intravitrealna injekcija sVEGFR2 interferira sa VEGF preko VEGFR2 pa je lokalna aplikacija topivog receptora za angiogenetske faktore moguća terapija PDR-a²⁰³.

Nicoletti i suradnici su evaluirali koncentraciju VEGF u staklovini, očnoj vodici i epiretinalnoj membrani u dijabetičara i u nedijabetičara sa drugim patološkim stanjima oka pa je visoka koncentracija VEGF nađena u očima dijabetičnih pacijenata bez proliferativne vitreoretinopatije (PVR), te u očima sa retinalnom ablacijom u PVR-a kod nedijabetičnih pacijenata²⁰⁴.

Slično kao u našim istraživanjima i u radu Akihiro Kakehashi i sur. količina VEGF izmjerena u staklovini i očnoj vodici iznosila je 695,7 pg/ml (značajno viša u dijabetičara) u odnosu na nedijabetične pacijente (25,9 pg/ml). Srednja vrijednost količine VEGF u očnoj vodici dijabetičnih pacijenata bila je višestruko viša (397,4 pg/ml) u odnosu na vrijednost VEGF u očnoj vodici nedijabetičnih pacijenata (46,9 pg/ml). Imunohistokemijskom analizom VEGF, VEGF receptora, AGEs i makrofaga u okularnim tkivima ustanovilo se da su sve tri molekule bile značajno više u šarenicama i neovaskularnim membranama dijabetičnih pacijenata u odnosu na nedijabetične pacijente²⁰⁰.

Značajnost istraživanja VEGF-a i njegova utjecaja na stvaranje neovaskularizacija jest u činjenici da je direktan uzročnik gubitka vida u dijabetične retinopatije, retinalna

neovaskularizacija koja se danas u ranom stadiju tretira panretinalnom fotokoagulacijom, a u uznapreovalom stadiju vitrektomijom kako bi se odstranile neovaskularne membrane³. Jedan od oblika neovaskularizacija jest i stvaranje neovaskularnog glaukoma. Farmakološka terapija npr. blokadom pojedinih regulatora neovaskularizacije (kao što je VEGF) tek se istražuje.

U našem istraživanju pacijenata sa proliferativnom dijabetičnom retinopatijom 3 pacijenta su razvila neovaskularni glaukom. U tih pacijenata nađene su izrazito visoke vrijednosti VEGF-a, (od 777,100pg/ml do 885,681pg/ml), što govori u prilog saznanjima pojedinih autora da je osim retinalnog pigmentnog epitela za produkciju VEGF odgovorno i postojanje neovaskularnih membrana kakve su osobito izražene u neovaskularnom glaukomu što potvrđuju i studije koje su pokazale da VEGF i nakupljanje AGEs igraju važnu ulogu u razvoju retinalne i šarenične neovaskularizacije^{200,201,202}.

Neovaskularni glaukom je posljedica rubeoze šarenice nastale kao odgovor na ishemiju retine²⁰⁵. Uobičajena terapija uključuje panretinalnu fotokoagulaciju retine udruženu sa medikamentnim i operativnim mjerama snižavanja očnog tlaka²⁰⁵, a naši podaci ukazuju na moguću pozitivnu ulogu anti – VEGF terapije u te bolesti.

I drugi autori bilježe da je razina VEGF povišena u očnoj vodici i staklovini pacijenata sa neovaskularnim glaukomom^{205,206}. Anti - VEGF lijekovi dovode do regresije neovaskularizacije u prednjem segmentu oka te mnoge studije navode regresiju rubeoze nakon intravitrealne primjene bevacizumaba^{205,207-209}.

Glede utjecaja stadija dijabetesa melitusa na lučenje VEGF-a pokazalo se da VEGF raste i u ranom i kasnom stadiju dijabetične retinopatije^{200,210}.

VEGF ima svojstvo da inducira adheziju leukocita na retinalne kapilare rezultirajući oštećenjem krvno- retinalne barijere i nastankom klinički vidljivih krvarenja u retini i vitreusu.

Epidemiološka studija o prevenciji komplikacija dijabetes melitusa (Epidemiology of Diabetes Intervention and Complications Study) pokazala je da četverogodišnji konvencionalni tretman prevenira progresiju dijabetične retinopatije²⁰⁰.

Autori studije navode da nalaz veće količine VEGF i AGEs u neovaskularnim membranama nego u šarenici govori u prilog saznanju da je glavni izvor VEGF u dijabetičnim očima retina.

Kada se jednom stvori neovaskularna membrana, intersticijsko tkivo membrane i makrofagi oko novostvorenih kapilara su glavni izvor i stimulans produkcije VEGF-a.

Neke studije su pokazale da je visoka razina ekspresije VEGF nađena i u horioidnom neovaskularnom tkivu pacijenata sa AMD^{178,179}. Razina intraokularnog VEGF u biti korelira sa novostvorenim krvnim žilama pacijenata sa dijabetičnom retinopatijom ali i ostalim retinalnim poremećajima u kojima se stvara neovaskularizacija.

Prisutnost VEGF-a u očnim tkivima istraživana je i u životinja npr. na modelu miša u neonatalnom razdoblju u vremenu najveće preretinalne neovaskularizacije predominantno je eksprimiran VEGF 164^{180,181,182}.

U majmuna je razina VEGF 121 i 165 u porastu nakon laser inducirane retinalne venske okluzije¹⁸³. U miša je VEGF 120 eksprimiran u membranama CNV, a inhibicija VEGF 120 rezultira redukcijom CNV.

Kronična hiperglikemija u dijabetesu melitusu rezultira aktivacijom beta –isoform PKC koja povećava sintezu VEGF. Regulacija VEGF u svezi je sa neovaskularizacijom i makularnim edemom u proliferativnoj dijabetičnoj retinopatiji^{205,211,212}. Posljednji izvještaji na životinjama navode anti VEGF terapiju i PKC inhibitor kao mogućnost u terapiji proliferativne dijabetične retinopatije²⁰⁵.

Rezultati Adamisa i sur. su pokazali poboljšanje vidne oštine i smanjenje makularnog edema i neovaskularizacije u pacijenata na terapiji pegaptanibom, VEGF inhibitorom, u usporedbi sa kontrolnom skupinom^{205,213}. Neki koriste bevacizumab kao dodatnu terapiju uz vitrektomiju u pacijenata sa vitrealnim hemoragijama u proliferativnoj dijabetičnoj retinopatiji^{205, 214}.

U studiji o dijabetičnoj retinopatiji (PKC-B Inhibitor Diabetic Retinopathy Study PKC-DRS)²⁰⁵ 32 mg ruboxistaurina primijenjenog oralno dovelo je do poboljšanja vidne oštine, smanjenja makularnog edema i smanjenja potrebe za laserom u terapiji makularnog edema^{205,215}.

U studiji Andreolija navodi se u terapiji dijabetične retinopatije fokalni laser, panretinalna fotokoagulacija i vitrektomija; u težih makularnih edema bevacizumab, u a uznapredovaloj proliferativnoj dijabetičnoj retinopatiji sa vitrealnim hemoragijama tjedan dana prije operacije vitrektomije bevacizumab²⁰⁵.

II Produkcija VEGF-a u pacijenata sa perforativnom ozljedom

Podaci iz literature govore da se skoro 50% svih perforativnih povreda oka događa u djece mlađe od 18 godina. Imajući u vidu često slabu vidnu rehabilitaciju u takvih stanja od velikog je interesa istražiti faktore koji pogoršavaju vidnu prognozu perforiranog oka, a jedan od njih mogao bi biti i VEGF.

Perforativne ozljede oka događaju se češće u muške djece nego u ženske djece i to sa učestalošću od 4:1 sa rasponom od 2:1 do 6:1 što se objašnjava načinom igre i ponašanjem muške djece. Studije su pokazale da se većina perforativnih ozljeda događa u djece do 8 godina starosti i to radi toga što manja djeca ne predmnijevaju opasnosti i ne razumiju potencijalnu opasnost od rizičnih predmeta¹³⁷.

Vaskularizacija i vezivna proliferacija su ključni faktori nastanka komplikacija u tih ozljeda i njihova prognoza je jako loša jer ožiljci i neovaskularizacije vode ka sljepoći. Budući je vaskularni endotelni faktor rasta ključni faktor u stimuliranju angiogeneze mi smo željeli ustanoviti postoji li povišenje VEGFa u očnim vodicama pacijenata sa perforativnom ozljedom i koliko ono ovisi o veličini rane, prisutnosti upale, dolaznoj vidnoj oštini, segmentu kojeg je zahvatila ozljeda, vremenu proteklom od ozljede do obrade rane, te prisutnosti ili odsutnosti stranog tijela.

U našem istraživanju u grupi pacijenata sa perforativnim ozljedama imali smo 20 pacijenata, od toga 16 muškaraca i 4 žene. Dolazne vidne oštine kretale su se od najlošije amauroze-mahanje ruke u 25% pacijenata, vidnu oštrinu broji prste pred okom - 0,06 imalo je 30% pacijenata, 15% ih je imalo vidnu oštrinu 0,08 -0,3 i 30% pacijenata 0,4-1,0.

Mi smo u našoj studiji imali dvoje male djece u dobi od jedne do pete godine života koji su perforativnu ozljedu zadobili u igri sa starijim bratom, te jednog adolescenta u dobi od 18 godina i troje starijih adolescenata ili osoba mlađe životne dobi. Osim jedne djevojčice ostalo su bila muška djeca i mlađi muški adolescenti.

U ispitivanoj grupi 60% pacijenata pokazalo je pregledom na biomikroskopu izraženije znakove upale. Znakove upale evaluirali smo na biomikroskopu pa smo formirali grupu gdje su bili izraženi Ty pozitivan fenomen, jaki miješani podražaj spojnice, nabori Descemetove membrane rožnice, te cistoidni makularni edem i uspoređivali količinu VEGF kod njih sa količinom VEGF kod pacijenata koji nisu imali navedene znakove upale.

Rezultati istraživanja su pokazali da je statistički značajno veća količina VEGF u pacijenata sa izraženim znakovima upale (887,77 pg/ml) u odnosu na pacijente koji nisu imali izražene znakove upale (27,92 pg/ml) što pokazuje da je u tih pacijenata veća mogućnost stvaranja patološke vaskularizacije i time i slabije prognoze glede vidne rehabilitacije

O razini VEGF-a u perforativnim ozljedama nema podataka u literaturi ali je zato istraživana razina VEGF-a u upalnim stanjima koja klinički nalikuju situaciji u perforiranom oku. Howard i suradnici su pokazali da je značajno veća količina VEGFa izmjerena u očnoj vodici (152,3 pg/ml i 109,5 pg/ml) i plazmi pacijenata sa uveitisom koji su imali i cistoidni makularni edem nego u onih pacijenata koji su imali samo znakove uveitisa. Srednje vrijednosti VEGF u pacijenata kontrolne skupine kretale su se od 29,6 pg/ml-55,0 pg/ml²⁰³. Kako su naši pacijenti sa perforacijom oka također imali kliničke znakove uveitisa (uzrokovanog povredom) naši su rezultati u dobroj korelaciji sa ovom studijom.

Posljednje studije navode da je VEGF involviran u patogenezu cistoidnog makularnog edema. Zna se da je VEGF preko 50000x odgovorniji za indukciju vaskularne propusnosti od histamina^{203,216}. U eksperimentalnog autoimunog uveitisa nađene su veće količine markiranog VEGF na retini između unutrašnjeg nuklearnog sloja nuklearnog sloja i unutrašnje granične membrane koje su praćene značajnim edemom retine, subretinalne eksudacije i poremećajem krvno retinalne barijere^{203, 217}.

VEGF inducira porast vaskularne propusnosti preko protein kinaze C^{203,218}, te iz navedenog proizlazi da bi se VEGF antagonisti mogli primjenjivati u terapiji uveitisa sa cistoidnim makularnim edemom²⁰³.

Porast ekspresije VEGF u očnoj vodici nastaje kao odgovor na retinalnu ishemiju u dijabetične retinopatije, ARMD i centralne retinalne venske okluzije. U navedenih poremećaja dolazi do makularnog edema²⁰³. Do porasta VEGF-a u očnoj vodici dolazi i u afakičnog i pseudofakičnog oka u kojima se razvio makularni edem, a koji nije posljedica retinalne ishemije²⁰³.

Porast VEGF u očnim vodicama pacijenata sa perforativnim ozljedama koji su u našem istraživanju imali izraženije znakove upale ukazuje na to da je VEGF jedan od upalnih medijatora (uz vjerojatno i druge faktore) koji je odgovoran za nastanak uveitisa u tim očima. I drugi su istraživači pokazali da su VEGF i interleukin-8 (IL-8) angiogenetski medijatori koji pokazuju izrazitu proinflamatornu aktivnost i da oba faktora igraju važnu ulogu u patogenezi uveitisa u njegovoj aktivnoj fazi¹⁹⁷. Paroli i Teodori su analizirali VEGF i interleukin-8 i mjerili njihovu količinu u očnoj vodici i serumu u pacijenata sa različitim tipovima uveitisa u mirnoj fazi bolesti. Rezultati su pokazali da je izmjerena količina VEGF u očnoj vodici i serumu pacijenata sa uveitisom u mirnoj fazi bolesti značajno veća nego u kontrolnoj skupini, a izmjerena količina interleukin-8 bila je značajno viša u pacijenata sa uveitisom i ekstraokularnim simptomima u odnosu na izmjerenu količinu interleukina-8 u pacijenata sa uveitisom bez ekstraokularnih znakova bolesti.

U našem istraživanju evaluirali smo i da li dolazi do povećane produkcije VEGF-a ovisno o veličini rane (podjela pacijenata na one sa ranom većom i manjom od 2 mm). 12 pacijenata imalo je ranu veću od 2 mm, a rezultati mjerenja količine VEGF sa njih pokazali su da količina VEGF-a nije statistički značajno veća (760,06 pg/ml) u odnosu na pacijente sa ranom manjom od 2 mm (219,48 pg/ml). To ukazuje na to da dužina perforativne rane ne mora direktno utjecati na inicijaciju imunološke reakcije i produkciju vazogenih faktora.

Različite studije pokazuju da se perforativne ozljede mogu klasificirati i prema mehanizmu nastanka ozljede; oštrim predmetom, tupe ozljede, ozljede projektilom, prema prisutnosti ili odsutnosti stranog tijela, vrsti potrebitog operativnog zahvata, dužini postoperativnog tretmana¹³⁷.

Klasifikacija ozljede vrši se i prema spolu, dobi, uključenom oku, najbolje korigiranoj vidnoj oštini, aferentnom pupilarnom defektu, lokalizaciji i veličini rane, hifemi, prisutnosti katarakte, prolapsu šarenice i staklovine, hemoragiji staklovine, ablaciji retine te se ti faktori evaluiraju kao predisponirajući za konačnu vidnu oštrinu te moguću potrebitu enukleaciju očne jabučice .

U našem istraživanju pretpostavili smo da bi konačna vidna oštrina mogla ovisiti i o produkciji proinflamatornih citokina kao što je VEGF te smo istražili razliku u produkciji VEGF-a ovisno da li je ozljedom bio zahvaćen samo jedan segment ili oba očna segmenta. Analiza rezultata pokazala je da između te dvije skupine nema statistički značajne razlike u

količini izmjerenog VEGF (552,13 pg/ml i 518,92 pg/ml). To se može objasniti činjenicom da jednom stimulirana imunološka reakcija ima potencijal naknodnog širenja i na segment oka koji nije direktno zahvaćen ozljedom, što je vidljivo i iz kliničkog iskustva jer perforacije prednjeg dijela oka posljedično vode do cistoidnog makularnog edema (što je bolest stražnjeg dijela oka).

Uobičajeno se smatra se da je početna vidna oštrina prediktor za konačnu vidnu oštrinu. U većini studija vidne oštrine klasificirane su na vidnu oštrinu od 20/40, 20/50, 20/200, 20/400 do P+P+,P-P-.

U našem istraživanju klasificirali smo pacijente po grupama s obzirom na vidnu oštrinu i to na: grupu koja je imala vidnu oštrinu od amauroze do mahanja ruke, grupu koja je obuhvaćala one koji su brojali prste pred okom do onih koji su imali vidnu oštrinu 0,06, oni koji su imali vidnu oštrinu od 0,08 do 0,3, te grupu koja je uključivala pacijente sa vidnom oštrinom od 0,4 do 1,0.

Stemberg i suradnici su našli da je inicijalna vidna oštrina od 20/800 ili veća jedan od najjačih prediktora konačne vidne oštrine. Vidna oštrina od 20/250 do mahanja ruke, ablacija retine i vitrektomija signifikantni su faktori u predskazanju konačne vidne oštrine.

Esmaeli i suradnici su npr. pokazali da je vidna oštrina mahanje ruke ili manja, rana duža od 10 mm, te tip ozljede koji je zahtijevao izvođenje zahvata vitrektomije, sve negativni faktor za konačnu vidnu oštrinu.

U našem istraživanju 13 pacijenata imalo je vidnu oštrinu manju od 0,3. Analiza rezultata mjerenja količine VEGF pokazala je da nema statistički značajne razlike u količini izmjerenog VEGF između pacijenata koji su imali dolaznu vidnu oštrinu manju od 0,3 (549,96 pg/ml) i pacijenata koji su imali dolaznu vidnu oštrinu veću od 0,3 (525,44 pg/ml). Uostalom, jasno je da je imunološka reakcija samo jedan od faktora koji može utjecati na konačnu vidnu oštrinu. To ukazuje na činjenicu da mjerenje vidne oštrine u trenutku ozljede ne može koristiti kao odlučujući faktor za praćenje kasnije iz razloga što je perforacija oka složena bolest koja na vidnu oštrinu utječe preko brojnih faktora.

Npr. Pieramici i suradnici su pokazali da inicijalna vidna oštrina, katarakta, vitrealne hemoragije, ablacija retine, laceracija sklere i rana duža od 10 mm važan faktor za konačnu vidnu oštrinu. Curvinal i suradnici su pronašli da je rana duža od 10 mm i ablacija retine snažan predisponirajući faktor za konačnu vidnu oštrinu manju od 20/100.

De Juan i suradnici, Gilbert i suradnici, Ahmadiéh i suradnici, te Sternberg i suradnici otkrivaju direktnu vezu između dužine rane i konačne vidne oštine.

Esmaeli i suradnici su pokazali da skleralna laceracija, dužina rane veća od 10 mm, projektili i tupa povreda, te ozljeda koja zahtjeva izvođenje zahvata duboke vitrektomije, najčešće završe enukleacijom. Prisutnost intrabulbarnog stranog tijela nije nađena kao značajan faktor u navedenim studijama kako bi bilo za očekivati s obzirom da intrabulbarno strano tijelo još jače potiče imunološku reakciju.

U našem istraživanju 25% pacijenata je imalo perforativnu ozljedu sa prisutnim intrabulbarnim stranim tijelom. Analiza rezultata izmjerenih količina VEGF pokazala je da je količina VEGF-a u pacijenata sa intrabulbarnim stranim tijelom (671,26 pg/ml) viša u odnosu na izmjerene količine VEGF u pacijenata bez intrabulbarnog stranog tijela (161,52 pg/ml), ali ne statistički značajno. Iako razlika nije statistički značajna, iz kliničkog iskustva poznato je da pojedina strana tijela stimuliraju neovaskularizaciju u svojoj okolini. U našem istraživanju intrabulbarna strana tijela bila su od inertnog materijala (metal i staklo), što objašnjava statističku neznačajnost u razlici količina VEGF-a između pacijenata sa i bez intrabulbarnog stranog tijela.

Teške povrede oka često imaju razarajuće djelovanje na prednji i stražnji očni segment. Velike perforacije sa gubitkom šarenice, leće i staklovine, udružene sa krvarenjem, retinalnom i horioidalnom ablacijom su preduvjet za proliferativnu vitreoretinopatiju (PVR). Povlačenje retine od membrana PVR-a vodi daljnjoj ablaciji i često rezultira ftizom bulbusa i sljepoćom. U mnogim slučajevima zamućenja rožnice uzrokovana ozljedom i sekundarnom dekompenzacijom smanjuju vidljivost i onemogućuju vitreoretinalnu operaciju. Uspješnost operacije se poboljšala sa uvođenjem silikonskog ulja koje smanjuje rizik od nastanka PVR-a jer omogućava dugotrajnu tamponadu. Publicirano je nekoliko studija koje su pokazale rekonstrukciju prednjeg i stražnjeg očnog segmenta nakon teških ozljeda. Iako su napredovale operativne tehnike, prognoza takvih ozljeda je loša a pravovremeno zbrinjavanje može biti od velike važnosti za perforirano oko. Na uspješnost tako teških operacija može utjecati i postoperativni intenzitet imunološke reakcije stoga smo u našoj studiji istražili ima li brzina obrade perforativne rane utjecaja na produkciju VEGF-a a time i na potencijal imunološke reakcije.

U našem istraživanju u 45% pacijenata proteklo je od ozljede do obrade rane više od 4 sata, a 55% pacijenata zbrinuto je i obrađeno u operacionoj sali unutar prvih 4 sata od ozljede. Analiza rezultata mjerenih količina VEGF pokazala je da je statistički značajno veća količina VEGF izmjerena u pacijenata kojima je proteklo od ozljede do obrade rane više od 4 sata (948,27 pg/ml) u odnosu na izmjerene količine izmjenjenih VEGF u pacijenata kojima je proteklo od obrade do ozljede rane manje od 4 sata (212,92pg/ml). Pretpostavka je da se znakovi upale razvijaju to više što je proteklo više vremena od ozljede do obrade rane pa je za očekivati da će se producirati veća količina VEGF i interleukina-8 što i objašnjava statistički značajnu razliku između promatranih skupina. Naime, kako je ranije navedeno u tekstu, VEGF i interleukin-8 su angiogenetski medijatori koji pokazuju izrazitu proinflamatornu aktivnost¹⁹⁷, pa su u svezi sa nastankom uveitisa i proliferativne vitreoretinopatije, što ugrožava vidnu prognozu u ozlijeđenog oka.

Cistoidni makularni edem je još jedna komplikacija koja može dobro kirurški zbrinuto perforirano oko dovesti do gubitka funkcije tj. do značajnog konačnog pada vida. Npr. 35% svih uveitisa prati pad vidne oštine na 20/60 i manje, a 42% su posljedica cistoidnog makularnog edema. Javlja se u odraslih, iznimno u djece što se objašnjava otpornošću mladog tkiva na vanjske utjecaje¹⁹¹.

Postoji nekoliko pretpostavki koje objašnjavanju nastanak cistoidnog makularnog edema no pouzdano je etiologija istog još u ispitivanjima.

Različiti toksični agensi koji oštećuju retinalne stanice, kapilare i retinalni pigmentni epitel dovode do otpuštanja medijatora upale i do posljedičnog propuštanja tekućine kroz zid retinalnih kapilara i retinalni pigmentni epitel te do nakupljanja tekućine u makularnom području, naročito u vanjskom pleksiformnom sloju. Iako medijatori upale kako je navedeno igraju važnu ulogu u nastanku makularnog edema, još uvijek se ne zna što i tko je odgovoran za njegovo trajanje.

Napredak u analizi očne vodice imunoesajskim i proteomikskim probama doveo je do napretka u određivanju intraokularnih citokina i kemokina prisutnih u uveitisu sa i bez cistoidnog makularnog edema²¹⁹.

Navedene studije pokazale su da je porast intraokularne razine različitih proinflamatornih citokina²¹⁹ posebno VEGF i IL-6 u svezi sa prisutnošću cistoidnog

makularnog edema i to ne samo upalnog. Porast navedenih citokina također je u svezi sa težinom cistoidnog makularnog edema²¹⁹.

Posljednje studije navode da je prisutnost sistemske vaskularne bolesti u pacijenata sa cistoidnim makularnim edemom predisponirajući faktor za rani razvoj cistoidnog makularnog edema²¹⁹. To je moguće zato što oštećeni zid kapilara postaje još propusniji za prisutne medijatore upale u uveitisa. Tromjesečna terapija lizinoprilom (angiotenzin-konvertirajući enzim) nije pokazala učinak na kronični cistoidni makularni edem iako je pokazala učinak na hipertenziju i mikroalbuminuriju²¹⁹.

Intermedijarni uveitis i panuveitis imaju najveću učestalost cistoidnog makularnog edema (60-66%). Panuveitis je udružen sa najtežom formom cistoidnog makularnog edema i lošom vidnom oštrinom a često se javlja i u perforativnih rana oka²¹⁹.

U terapiji cistoidnog makularnog edema u uveitisa primjenjuju se protuupalni lijekovi, inhibitori karboanhidraze, te odstranjivanje potencijalnih toksičnih medijatora. Posljednje OCT studije²¹⁹ pokazuju bržu resorpciju cistoidnog makularnog edema nakon oralne primjene kortikosteroida u odnosu na lokalnu.

Intravitrealna primjena triamcinolon acetonida (IVTA) pokazuje kratkotrajno poboljšanje u terapiji cistoidnog makularnog edema, ali veću vjerojatnost pojave stražnje subkapsularne katarakte i rizik od endoftalmitisa.

U jednoj studiji primjenjivan je intraokularno fluocinolon acetonid i pokazao je poboljšanje vidne oštrine, redukciju uveitisa i smanjenu potrebu za dodatnom terapijom ali je pokazao porast razvoja katarakte i intraokularnog tlaka²¹⁹.

Primjena DDS (dexamethason drug delivery system) u terapiji cistoidnog makularnog edema kao biorazgradivog kopolimera mliječne i glikolne kiseline pokazala je dobar učinak na vidnu oštrinu²¹⁹.

Prednosti pars plana vitrektomije (PPV) u terapiji cistoidnog makularnog edema, uključujući „membrane peeling“ proučene su na pacijentima sa dijabetesom ali ne i sa uveitisom²¹⁹.

Konačno, posljednje studije navode anti VEGF terapiju u tretmanu cistoidnog makularnog edema²¹⁹. Radi toga postoji teoretska mogućnost uporabe takve terapije i u prevenciji cistoidnog makularnog edema nakon perforacije oka.

VEGF je značajan patogenetski faktor koji dovodi do porasta endotelijalne propusnosti i upale^{204,220,221}. Bevacizumab je humanizirano monoklonsko antitijelo pune dužine koje se primjenjuje u terapiji kolorektalnog adenokarcinoma²⁰⁴. U posljednje vrijeme se primjenjuje u terapiji ARMD, ali se koristi i u pacijenata sa perzistentnim makularnim edemom koji nije pokazao poboljšanje na ranije poznate primjenjivane terapije.

U pacijenata sa kroničnim cistoidnim makularnim edemom i uveitisom intravitrealna terapija bevacizumabom u dozi od 1,25 mg i 2,50 mg pokazala se uspješnom u redukciji makularnog edema nakon 4 tjedna primjene. Poboljšanje vidne oštine nije nastupilo u svih pacijenata radi toga što je kod nekih došlo do oštećenja fotoreceptora nakon dugotrajnog edema²⁰⁴. Budući je slijed događaja pri nastanku cistoidnog makularnog edema vrlo vjerojatno sličan i u perforiranog oka takva bi terapija mogla biti djelotvorna i u tih pacijenata

Zaključno rezultati istraživanja na dijabetičarima ukazuju na mogućnost primjene anti - VEGF terapije u grupi naših pacijenata sa proliferativnom dijabetičnom retinopatijom i to posebno u grupi sa dijabetes melitus tip I i u onih sa neovaskularnim glaukomom.

Rezultati istraživanja na pacijentima sa perforativnom ozljedom oka po prvi put ukazuju na opravdanost anti - VEGF terapije u takvih ozljeda i to naročito u grupi pacijenata koji imaju znakove upale, bilo radi toga što je proteklo više vremena od ozljede do obrade rane ,ili radi toga što je rana bila tako opsežna da je relativno brzo razvila upalu.

Potencijalni rizik od od sada znanih oblika anti - VEGF terapije

Podaci iz literature navode da intravenozno primjenjen bevacizumab u terapiji karcinoma može dovesti do sistemskih promjena uključujući hipertenziju, mogućnost razvoja tromboembolije, perforacija u gastrointestinalnom traktu, infarkta miokarda i smrti²⁰⁵.

ANCHOR, MARINA i SAILOR studije pokazale su da kod intravitrealne primjene ranibizumaba nema potencijalne opasnosti od hipertenzije, tromboembolije i krvarenja, ali postoji mala opasnost od srčanog ili moždanog udara kod pacijenata koji su to preboljeli. Postoje brojni izvještaji koji isto navode i za bevacizumab intravitrealno primijenjen²⁰⁵.

Kao što je ranije navedeno u tekstu VEGF je ključni faktor angiogeneze u brojnim patološkim neovaskularizacijama u oku i uključen je u brojne patološke mehanizme upale i

endotelijalne disfunkcije. Uzimajući u obzir rezultate naše studije koja je pokazala značajan porast vaskularnog endotelnog faktora rasta u pacijenata sa dijabetes melitusom i u pacijenata sa perforativnom ozljedom oka smatramo da postoji mogućnost poboljšanja stanja i boljeg oporavka vida u tih pacijenata uporabom anti – VEGF terapije, bilo u obliku do sada znanih oblika takve terapije, ili pak otkrivanjem novih načina blokade VEGF-a (npr. solubilni receptor koji bi kompetitivno blokirao slobodni VEGF).

ZAKLJUČAK

- u staklovinama pacijenata sa PDR-om došlo je do značajnog povišenja VEGF-a u odnosu na kontrolnu skupinu
- u staklovinama pacijenata sa DM tip I i PDR-om došlo je do značajnog povišenja VEGF-a u odnosu na pacijente sa DM tip II i PDR-om
- u staklovinama pacijenata sa DM tip I i PDR-om došlo je do značajnog povišenja VEGFR1 i VEGFR2 u odnosu na pacijente sa DM tip II i PDR-om
- u staklovinama pacijenata sa PDR-om i neovaskularnim glaukomom došlo je do značajnog povišenja VEGF-a u odnosu na pacijente koji nisu imali neovaskularni glaukom
- u očnim vodicama pacijenata sa perforativnom ozljedom oka i znakovima upale došlo je do značajnog povišenja VEGF-a u odnosu na pacijente bez upalnih znakova
- u očnim vodicama pacijenata sa perforativnom ozljedom oka i ranom većom od 2 mm došlo je do povišenja VEGF-a , iako ne značajnog u odnosu na pacijente sa ranom manjom od 2 mm
- u očnim vodicama pacijenata sa perforativnom ozljedom i ozlijeđenim jednim segmentom oka nije došlo do značajnog povišenja VEGF-a u odnosu na pacijente sa ozljedom oba segmenta oka
- u očnim vodicama pacijenata sa perforativnom ozljedom i dolaznom vidnom oštrinom manjom od 0,3 nije došlo do značajnog povišenja VEGF-a u odnosu na pacijente sa većom dolaznom vidnom oštrinom
- u očnim vodicama pacijenata sa perforativnom ozljedom i intrabulbarnim stranim tijelom došlo je do povišenja VEGF-a, iako ne značajnog u odnosu na pacijente bez intrabulbarnog stranog tijela

- u očnim vodicama pacijenata sa perforativnom ozljedom kojima je od ozljede do obrade rane prošlo više od 4 sata došlo je do značajnog povišenja VEGF-a u odnosu na pacijente kod kojih je od ozljede do obrade rane prošlo manje od 4 sata

Iz navedenoga zaključujemo da primjena anti – VEGF terapije ima smisla:

- u dijabetičara sa PDR-om naročito u pacijenata sa DM tip I koji uz to imaju i neovaskularni glaukom
- u pacijenata sa perforativnom ozljedom oka koji imaju izražene znakove upale, ranu veću od 2 mm, intrabulbarno strano tijelo, te kojima je proteklo više od 4 sata od ozljede do obrade rane

POPIS LITERATURE

1. Alberti KG, et al. Definition, diagnosis and classification of diabetes mellitus and its complications. Part 1. Diagnosis and classification of diabetes mellitus. Provisional report of a WHO consultation. *Diabet Med* 1998; 15: 539-553.
2. Emilen G, Malotaux JM, Ponchon M. Pharmacological management of diabetes: recent progress and future perspective in daily drug treatment. *Pharmacol Ther* 1999; 81: 37-51.
3. Quinn L. Type 2 diabetes: epidemiology, pathophysiology, and diagnosis. *Nurs Clin North Am* 2001; 36: 175-192.
4. Aiello LP, Gardner TW, King GL, et al. Diabetic retinopathy. *Diabetes Care* 1998; 21: 143-156.
5. Ferris FL, III, Davis MD, Aiello LM. Treatment of diabetic retinopathy. *N Engl J Med* 1999; 341: 667-678.
6. Neely KA, Quillen DA, Schachat AP, et al. Diabetic retinopathy. *Med Clin North Am* 1998; 82: 847-876.
7. Davis MD, Kern TS, Rand LI. Diabetic retinopathy. In *International Text Book Of Diabetes Mellitus*, vol. 2. Alberti KGMM, Zimmet P, DeFronzo RA. Wiley: Chichester, 1997; 1413-1446.
8. Kohner EM, Sleightholm M. Does microaneurysm count reflect severity of early diabetic retinopathy? *Ophthalmology* 1986; 93: 586-589.
9. Klein R, Meuer SM, Moss SE, et al. Retinal microaneurysm counts and 10-year progression of diabetic retinopathy. *Arch Ophthalmol* 1995; 113: 1386-1391.
10. Early Treatment Diabetic Retinopathy Study Research Group. Fundus photographic risk factors for progression of diabetic retinopathy: ETDRS report number 12. *Ophthalmology* 1991; 98: 823-833.
11. Moss SE, Klein R, Klein BE. Ocular factors in the incidence and progression of diabetic retinopathy. *Ophthalmology* 1994; 101: 77-83.
12. Donnelly R, Emslie-Smith AM, Gardner ID, et al. ABC of arterial and venous disease: vascular complications of diabetes. *BMJ* 2000; 320: 1062-1066.

13. Anderson B Jr. Activity and diabetic vitreous hemorrhages. *Ophthalmology* 1980; 87: 173-185.
14. Cunha-Vaz JG. Diabetic Retinopathy: surrogate outcomes for drug development for diabetic retinopathy. *Ophthalmologica* 2000; 214: 3777-3780.
15. Diabetes Control and Complications Trial Research Group. The effect of intensive treatment of diabetes on the development of long-term complications in insulin-dependent diabetes mellitus. *N Engl J Med* 1993; 329: 977-986.
16. De Vriese AS, Verbeuren TJ, Van de Voorde J, et al. Endothelial dysfunction in diabetes. *Br J Pharmacol* 2000; 130: 963-974.
17. Gabbay Kh. The sorbitol pathway and the complications of diabetes. *N Engl J Med* 1973; 288: 831-836.
18. King GL, Brownlee M. The cellular and molecular mechanisms of diabetic complications. *Endocrinol Metab Clin North Am* 1996; 25: 255-270.
19. Koya D, King GL. Protein kinase C activation and the development of diabetic complications. *Diabetes* 1998; 47: 859-866.
20. Newton AC. Regulation of protein kinase C. *Curr Opin Cell Biol* 1997; 9: 161-167.
21. Johannes FJ, Prestle J, Eis S, et al. PKC ϵ is a novel, atypical member of the protein kinase C family. *J Biol Chem* 1994; 269: 6140-6148.
22. Giugliano D, Ceriello A, Paolisso G. Oxidative stress and diabetic vascular complications. *Diabetes Care* 1996; 19: 257-267.
23. Aydin A, Orhan H, Sayal A, et al. Oxidative stress and nitric oxide related parameters in type II diabetes mellitus: effects of glycaemic control. *Clin Biochem* 2001; 34: 65-70.
24. Nishikawa T, Edelstein D, Du XL, et al. Normalizing mitochondrial superoxide production blocks three pathways of hyperglycaemic damage. *Nature* 2000; 404: 787-790.
25. Stitt AW, Li YM, Gardiner TA, et al. Advanced glycation end products co-localize with AGE receptors in retinal vasculature of diabetic and of AGE-infused rats. *Am J Pathol* 1997; 150: 523-531.
26. Jennings PE, Scott NA, Saniabadi AR, et al. Effects of glycaemic control on platelet reactivity and free radicals in type II diabetic patients: clinical assessment. *Metabolism* 1992; 41: 36-39.

27. Esposito C, Gerlach H, Brett J. Endothelial receptor mediated binding of glucose modified albumin is associated with increased monolayer permeability and modulation of cell surface coagulant properties. *J Exp Med* 1992; 170: 1387-1397.
28. Chakrabarti S, Cukiernik M, Hileeto D, et al. Role of vasoactive factors in the pathogenesis of early changes in diabetic retinopathy. *Diabetes Metab Res Rev* 2000; 16: 393-407.
29. Barber AJ, Lieth E, Khin SA, et al. Neural apoptosis in the retina during experimental and human diabetes. Early onset and effect of insulin. *J Clin Invest* 1998; 102: 783-791.
30. Endo M, Yanagisawa K, Tsuchida K, et al. Increased levels of vascular endothelial growth factor and advanced glycation end products in aqueous humor of patients with diabetic retinopathy. *Horm Metab Res* 2001; 33: 317-322.
31. Lorenzi M, Cagliero E. Pathobiology of endothelial and other vascular cells in diabetes mellitus. Call for data. *Diabetes* 1991; 40: 653-659.
32. Nievelstein PF, Sixma JJ, Ottenhof-Rovers M, et al. Platelet adhesion and aggregate formation in type 1 diabetes under flow conditions. *Diabetes* 1991; 40: 1410-1417.
33. Stehouwer CD, Schaper NC. The pathogenesis of vascular complications of diabetes mellitus: one voice or many? *Eur J Clin Invest* 1996; 26: 535-543.
34. Beckman JA, Creager MA, Libby P. Diabetes and atherosclerosis: epidemiology, pathophysiology and management. *JAMA* 2002; 287: 2570-2581.
35. Chakrabarti S, Sima AAF. Endothelin-1 and endothelin-3 like immunoreactivity in the eyes of diabetic and non-diabetic BB/W rats. *Diabetes Res Clin Pract* 1997; 37: 109-120.
36. MacCumber MW, Jampel HD, Snyder SH. Ocular effects of endothelins, abundant peptides in the eye. *Arch Ophthalmol* 1991; 109: 705-709.
37. Emori T, Hitara Y, Imai T, et al. Cellular mechanisms of thrombin on endothelin-1 biosynthesis and release in bovine endothelial cells. *Biochem Pharmacol* 1992; 44: 2409-2411.
38. Kurihara H, Yoshizumi M, Sugiyama T, et al. Transforming growth factor beta stimulates the expression of endothelin mRNA from vascular endothelial cells. *Biochem Biophys Res Commun* 1989; 159: 1435-1440.
39. Marsden PA, Brenner BM. Transcriptional regulation of the endothelin gene by TNF alpha. *Am J Physiol* 1992; 262: 854-861.

40. Chakravarthy U, Douglas AJ, Bailie R, et al: Immunoreactive endothelin distribution in ocular tissue. *Invest Ophthalmol Vis Sci* 1997; 35: 2448-2454.
41. Chakrabarti S, Gan XT, Merry A, et al. Augmented retinal endothelin-1, endothelin-3, endothelin A and endothelin B gene expression in chronic diabetes. *Curr Eye Res* 1998; 17: 301-307.
42. Moncada S, Gryglewski R, Bunting S, et al. An enzyme isolated from arteries transforms prostaglandin endoperoxides to an unstable substance that inhibits platelet aggregation. *Nature* 1976; 263: 663-665.
43. Moncada S, Higgs EA, Vane JR. Human arterial and venous tissues generate prostacyclin, a potent inhibitor of platelet aggregation. *Lancet* 1977; 1: 18-20.
44. Moncada S, Vane JR. Unstable metabolites of arachidonic acid end their role in haemostasis and thrombosis. *Br Med Bull* 1978; 34: 129-135.
45. Koppenol WH. The basis chemistry of nitrogen monoxide and peroxynitrite. *Free Radic Biol Med* 1998; 25: 385-391.
46. Wolff SP, Dean RT. Glucose autoxidation and protein modification. The potential role of autoxidative glycosylation in diabetes. *Biochem J* 1987; 245: 243-250.
47. De La Cruz JP, Moreno A, Sintas A, et al. Platelet hyperaggregation in diabetic patients with different types of retinopathy is partially influenced by erythrocytes in whole blood. *Diabetes Res* 1997; 32: 51-68.
48. De La Cruz JP, Moreno A, Guerrero A, et al. Antiplatelet effects of prostacyclin and nitric oxide in patients with type 1 diabetes and ischemic or edematous retinopathy. *Platelets* 2001; 12: 210-217.
49. Moreno A, De La Cruz JP, Garcia Campos J, et al. Prostacyclin/ tromboxane balance and retinal vascular pattern in diabetic rats. *Can J Ophthalmol* 1995; 30: 117-123.
50. Moncada S, Palmer RM, Higgs EA. Relationship between prostacyclin and nitric oxide in the thrombotic process. *Thromb Res* 1990; 11: 3-Frank RN, Amin R, Kennedy A, et al. An aldose reductase inhibitor and aminoguanidine prevent vascular endothelial growth factor expression in rats with long-term galactosemia. *Arch Ophthalmol* 1997; 115: 1036-1047.
51. Sone H, Kawakami Y, Okuda Y, et al. Ocular vascular endothelial growth factor levels in diabetic rats are elevated before observable retinal proliferative changes. *Diabetologia* 1997; 40: 726-730.

52. Murata T, Nakagawa K, Khalil A, et al. The relation between expression of vascular endothelial growth factor and breakdown of the blood-retinal barrier in diabetic rat retinas. *Lab Invest* 1996; 74: 819-825.
53. Hammes HP, Lin J, Bretzel RG, et al. Upregulation of the vascular endothelial growth factor/vascular endothelial growth factor receptor system in experimental background diabetic retinopathy of the rat. *Diabetes* 1998; 47: 401-406.
54. Pe'er J, Shweiki D, Itin A, et al. Hypoxia-induced expression of vascular endothelial growth factor by retinal cells is a common factor in neovascularizing ocular diseases. *Lab Invest* 1995; 72: 638-645.
55. Jonca F, Ortega N, Gleizes PE, et al. Cell release of bioactive fibroblast growth factor 2 by exon 6-encoded sequence of vascular endothelial growth factor. *J Biol Chem* 1997; 272: 24203-24209.
56. Sahara T, Bauters C, Zheng LP, et al. Synergistic effect of vascular endothelial growth factor and basic fibroblast growth factor on angiogenesis in vivo. *Circulation* 1995; 92: 365-371.
57. Chiarelli F, Santilli F, Mohn A. Role of growth factors in the development of diabetic complications. *Horm Res* 2000; 53: 53-67.
58. Javitt JC, Aiello LP. Cost-effectiveness of detecting and treating diabetic retinopathy. *Ann Intern Med* 1996; 124: 164-169.
59. Klein R, Klein BE, Moss SE, et al. The Wiscconsin epidemiologic study of diabetic retinopathy. II. Prevalence and risk of diabetic retinopathy when age at diagnosis is less than 30 years. *Arch Ophthalmol* 1984; 102: 520-526.
60. Klein R, Klein BE, Moss SE, et al. Relationship of hyperglycemia to the long term incidence and progression of diabetic retinopathy. *Arch Intern Med* 1994; 54: 2169-2178.
61. Klein R, Klein BK, Moss SE, et al. Is blood pressure a predictor of the incidence or progression of diabetic retinopathy? *Arch Intern Med* 1989; 149: 2427-2432.
62. UK Prospective Diabetes Study Group. Intensive blood glucose control with sulphonylureas or insulin compared with conventional treatment and risk of complications in patients with type 2 diabetes. *Lancet* 1998; 352: 837-853.
63. UK Prospective Diabetes Study Group. Tight blood pressure control and risk of macrovascular and microvascular complications in type 2 diabetes. *BMJ* 1998; 317: 703-713.
64. Cohen R, Hennekens CH, Christen WG, et al. Determinants of retinopathy progression in type 1 diabetes mellitus. *Am J Med* 1999; 107: 45-51.

65. Janka HU, Warram JH, Rand LI, et al. Risk factors for progression of background retinopathy in long-standing IDDM. *Diabetes* 1989; 38: 460-464.
66. Teuscher A, Schnell H, Wilson PWF. Incidence of diabetic retinopathy and relationship to baseline plasma glucose and blood pressure. *Diabetes Care* 1988; 11: 246-251.
67. Wakasaki H, Koya D, Schoen FJ, et al. Targeted overexpression of protein kinase C beta2 isoform in myocardium causes cardiomyopathy. *Proc Natl Acad Sci* 1997; 94: 9320-9325.
68. Bowling N, Walsh RA, Song G, et al. Increased protein kinase C activity and expression of Ca²⁺-sensitive isoforms in the failing human heart. *Circulation* 1999; 99: 384-391.
69. Kunisaki M, Bursell SE, Umeda F, et al. Normalisation of diacylglycerol-protein kinase C activation by vitamin E in aorta of diabetic rats and cultured rat smooth muscle cells exposed to elevated glucose levels. *Diabetes* 1994; 43: 1372-1377.
70. Chappey O, Dosquet C, Wautier MP, Wautier JL. Advanced glycation end products, oxidant stress and arterial lesions. *Eur J Clin Invest* 1997; 27: 97-108.
71. Friedrichson T, Kalbach HL, Buck P, et al. Vitamin E in macular and peripheral tissues of the human eye. *Curr Eye Res* 1995; 14: 693-701.
72. Kunisaki M, Bursell SE, Clermont AC, et al. Vitamin E prevents diabetic-induced abnormal retinal blood flow via diacylglycerol-protein kinase C pathway. *Am J Physiol* 1995; 269: 239E-246E.
73. Cooper ME, Bonnet F, Oldfield M, et al. Mechanisms of diabetic vasculopathy: an overview. *Am J Hypertens* 2001; 14: 475-486.
74. Chen H, Cerami A. Mechanism of inhibition of advanced glycosylation by aminoguanidine in vitro. *J Carbohydrate Chem* 1993; 12: 731-742.
75. Brownlee M, Vlassara H, Kooney A, Ulrich P, Cerami A. Aminoguanidine prevents diabetes-induced arterial wall protein cross-linking. *Science* 1986; 232: 1629-1632.
76. Hammes HP, Brownlee M, Edelstein D, et al. Aminoguanidine inhibits the development of accelerated diabetic retinopathy in the spontaneous hypertensive rat. *Diabetologia* 1994; 37: 32-35.

77. Kihara M, Schmelzer JD, Poduslo JF, Curran GL, Nicklander KK, Low PA. Aminoguanidine effects on nerve blood flow, vascular permeability, electrophysiology, and oxygen free radicals. *Proc Natl Acad Sci* 1991; 88: 6107-6111.
78. Hammes HP, Martin S, Federlin K, et al. Aminoguanidine treatment inhibits the development of experimental diabetic retinopathy. *Proc Natl Acad Sci* 1991; 88: 11555-11558.
79. Hammes H, Strodtter D, Weiss A, Bretzel R, Federlin K. Secondary intervention with aminoguanidine retards the progression of diabetic retinopathy in the rat model. *Diabetologia* 1995; 38: 656-660.
80. Soulis-Liparota T, Cooper M, Papazoglou D, et al. Retardation by aminoguanidine of development of albuminuria, mesangial expansion and tissue fluorescence in streptozotocin-induced diabetic rat. *Diabetes* 1991; 40: 1328-1335.
81. Edelstein D, Brownlee M. Aminoguanidine ameliorates albuminuria in diabetic hypertensive rats. *Diabetologia* 1992; 35: 96-97.
82. Khalifah RG, Baynes JW, Hudson BG. Amadorins: novel post-amadori inhibitors of advanced glycation reactions. *Biochem Biophys Res Commun* 1999; 251-258.
83. Stitt A, Gardiner TA, Anderson NL, et al. The AGE inhibitor pyridoxamine inhibits development of retinopathy in experimental diabetes. *Diabetes* 2002; 51: 2826-2832.
84. De La Cruz JP, Maximo MA, Blanco E, Moreno A et al. Effect of erythrocytes and prostacyclin production in the effect of fructose and sorbitol on platelet activation in human whole blood in vitro. *Thromb Res* 1997; 86: 515-524.
85. Kuehl FA, Ham EA, Egan RW et al. Studies on a destructive oxidant released in the enzymatic reduction of prostaglandin G2 and other hydroperoxy acids. In *Pathology of Oxygen*, Autor AP 8 ed). *Academic Press*: New York, 1982; 175-190.
86. Paolisso G, D Amore A, Balbi V, et al. Plasma vitamin C affects glucose homeostasis in healthy subjects and in NIDDM. *Am J Physiol* 1994; 266: E261-E268.
87. Kowluru RA, Tang J, Kern TS TS. Abnormalities of retinal metabolism in diabetes and experimental galactosemia. Effect of long-term administration of antioxidant on the development of retinopathy. *Diabetes* 2001; 50: 1938-1942.
88. Ceriello A, Giacomello R, Stel G, et al. Hyperglycemia-induced thrombin formation in diabetes. Possible role of oxidative stress. *Diabetes* 1995; 44: 924-928.
89. Paolisso G, di Maro G, Pizza G, et al. Plasma GSH/GSSG affects glucose hemostasis in healthy subjects and NIDDM. *Am J Physiol* 1992; 263: E435-E440.

90. Parnham M, Sies H. Ebselen: Prospective therapy for cerebral ischaemia. *Expert Opin Investig Drug* 2000; 607-519.
91. Kern TS, Engerman RL. Pharmacological inhibition of diabetic retinopathy. Aminoguanidine and aspirin. *Diabetes* 2001; 50: 1636-1642.
92. Morcos M, Borcea V, Isermann B, et al. Effect of alfa lipoic acid on the progression of endothelial cell damage and albinuria in patients with diabetes mellitus: an exploratory study. *Diabetes res Clin Pract* 2001; 52: 175-183.
93. Schafer A. Antiplatelet therapy. *Am J Med* 1996; 101: 199-209.
94. The DAMAD Study Group. Effect of aspirin alone and aspirin plus dipyridamole in early diabetic retinopathy. A multicenter randomized controlled clinical trial. *Diabetes* 1989; 38 491-498.
95. The ETDRS Study Group. Effects of aspirin treatment on diabetic retinopathy. ETDRS report number 8. *Ophthalmology* 1991; 98 (Suppl. 5): 757-765.
96. Hopfner RL, Gopalakrishnan V. Endothelin: emerging role in diabetic vascular complications. *Diabetologia* 1999; 42: 1383-1394.
97. Hardy P, Dumont I, Bhattacharya M, et al. Oxidants, nitric oxide and prostanoids in developing ocular vasculature: a basis for ischemic retinopathy. *Cardiovasc Res* 2000; 47: 489-509.
98. Hotta N, Koh N, Sakakibara F, et al. Effects of beraprost sodium and insulin on the electroretinogram, nerve conduction, and nerve blood flow in rats with streptozocin-induced diabetes. *Diabetes* 1996; 45: 361-366.
99. Shindo H, Tawata M, Aida K, et al. Clinical efficacy of a stable prostacyclin analog, iloprost, in diabetic neuropathy. *Prostaglandins* 1991; 41:86-96.
100. De La Cruz JP, moreno A, Ruiz-Ruiz MI, et al. Effect of DT-TX 30, a combined thromboxane synthase inhibitor and thromboxane receptor antagonist, on retinal vascularity in experimental diabetes mellitus. *Thromb Res* 2000; 97: 125-131.
101. Ronson RS, Nakamura M, Vinten-Johansen J. The cardiovascular effects and implications of peroxynitrite. *Cardiovasc Res* 1999; 44: 47-59.
102. Zou M, Martin C Ullrich V. Tyrosine nitration as a mechanism of selective inactivation of prostacyclin synthase by peroxynitrite. *Biol Chem* 1997; 378: 707-713.
103. De La Cruz JP, Blanco E, Sanchez De La Cuesta F. Effect of dipyridamole and aspirin on the platelet-neutrophil interaction via the nitric oxide pathway. *Eur J Pharmacol* 2000; 397: 35-41.

104. Sanchez de Miquel L, de frutos T, Gonzales-Fernandez F, et al. Aspirin inhibits inducible nitric oxide synthase expression and tumour necrosis factor-alpha release by cultured smooth muscle cells. *Eur J Clin Invest* 1999; 29: 93-99.
105. Carnovale DE, Fukuda A, Underhill DC, et al. Aspirin dose dependently inhibits the interleukin-1 beta-stimulated increase in inducible nitric oxide synthase, nitric oxide, and prostaglandin E production in rat ovarian dispersates cultured in vitro. *Fertil Steril* 2001; 75: 778-784.
106. Leite EB, Mota MC, de Abreu JR, et al. Effect of calcium dobesilate on the blood-retinal barrier in early diabetic retinopathy. *Int Ophthalmol* 1990; 14: 81-88.
107. Ruiz E, Lorente R, Tejerina T. Effects of calcium dobesilate on the synthesis of endothelium-dependent relaxing factors in rabbit isolated aorta. *Br J Pharmacol* 1997; 121: 711-716.
108. Tejerina T, Ruiz E, Sanz M et al. Study of calcium dobesilate in diabetic rats. *Int J Angiol* 1999; 8: 16-20.
109. Roufail E, Soulis T, Boel E, et al. Depletion of nitric oxide synthase-containing neurons in the diabetic retina: reversal by aminoguanidine. *Diabetologia* 1998; 41: 1419-1425.
110. Vecasi J, Marton ZS, Kesmarky G, et al. Hemorheological alterations in patients with diabetic retinopathy. *Clin Hemorheol Microcirc* 2001; 24: 59-64.
111. Schmetterer L, Kemmler D, Breiteneder H, et al. A randomized, placebo-controlled, double-blind crossover study of the effect of pentoxifylline on ocular fundus pulsations. *Am J Ophthalmol* 1996; 122: 282-283.
112. Kruger A, Matulla B, Wolzt M, et al. Short-term oral pentoxifylline use increases choroidal blood flow in patients with age-related macular degeneration. *Arch Ophthalmol* 1998; 116: 27-30.
113. Ozaki H, Seo MS, Ozaki K, et al. Blockade of vascular endothelial cell growth factor receptor signaling is sufficient to completely prevent retinal neovascular neovascularisation. *Am J Pathol* 2000; 156: 697-707.
114. Aiello LP, Pierce EA, Foley ED, et al. Suppression of retinal neovascularisation in vivo by inhibition of vascular endothelial growth factor using soluble VEGF-receptor chimeric proteins. *Proc Natl Acad Sci* 1995; 92: 10457-10461.
115. Kobayashi S, Kimura I, Fukuta M, et al. Inhibitory effects of tetrandrine and related synthetic compounds on angiogenesis in streptozocin-diabetic rodents. *Biol Pharm Bull* 1999; 22: 360-365.

116. Fabbro D, Ruetz S, Bodis S, et al. PKC412-a protein kinase inhibitor with a broad therapeutic potential. *Anticancer Drug Dis* 2000; 15: 17-28.
117. Gilbert RE, Kelly DJ, Cox AJ, et al. Angiotensin converting enzyme inhibition reduces retinal overexpression of vascular endothelial growth factor and hyperpermeability in experimental diabetes. *Diabetologia* 2000; 43: 1360-1367.
118. Hasebe Y, Thomson LR, Dorey CK. Pentoxifylline inhibition of vasculogenesis in the neonatal rat retina. *Invest Ophthalmol Vis Sci* 2000; 41: 2774-2778.
119. Chaturvedi N, Sjolie A-K, Stephenson JM, et al. Effect of lisinopril on progression of retinopathy in normotensive people with type 1 diabetes. *Lancet* 1998; 351: 28-31.
120. Moravski CJ, Kelly DJ, Cooper ME, et al. Retinal neovascularization is prevented by blockade of the rennin-angiotensin system. *Hypertension* 2000; 1099-1104.
121. Stellmach VV, Crawford SE, Zhou W. Et al. Prevention of ischemia-induced retinopathy by the natural ocular antiangiogenic agent pigment epithelium-derived factor. *Proc natl Acad Sci* 2001; 98: 2593-2597.
122. Davis MI, Wilson SH, Grant MB. The therapeutic problem of proliferative diabetic retinopathy: targeting somatostatin receptors. *Horm Metab Res* 2001; 33: 295-299.
123. Early Treatment Diabetic Retinopathy Study Research Group. Early photocoagulation for diabetic retinopathy. ETDRS report number 9. *Ophthalmology* 1991; 98(Suppl. 1): 766-785.
124. The Early Treatment Diabetic Retinopathy Study Research Group- Photocoagulation for diabetic macular edema: early treatment diabetic retinopathy study report no. 4. *Int Ophthalmol Clin* 1987; 265-272.
125. Petrovic V, Bhisitkul RB. Lasers and diabetic retinopathy: the art of gentle destruction. *Diabetes Technol Ther* 1999; 1: 177-187.
126. Ooi CG, Hardy KJ. Treatment of severe proliferative retinopathy and diabetic maculopathy. *Diabetes Metab Res Rev* 1999; 15: 373-377.
127. Smiddy WE, Flynn HW Jr. Vitrectomy in the management of diabetic retinopathy. *Surv Ophthalmol* 1999; 43: 491-507.
128. Early vitrectomy for severe vitreous hemorrhage in diabetic retinopathy. Four-year results of a randomized trial: diabetic retinopathy vitrectomy study report 5. *Arch Ophthalmol* 1990; 108: 958-964.

129. US Preventive Task Force. Guide to Clinical Preventive Services: An Assessment of the effectiveness of 169 Interventions. Williams and Wilkins: Baltimore, 1989.
130. Lewis H. The role of vitrectomy in the treatment of diabetic macular edema. *Am J Ophthalmol* 2001; 131: 123-125.
131. Klein R, Klein BK, Moss SE, et al. Glycosylated hemoglobin predicts the incidence and progression of diabetic retinopathy. *JAMA* 1988; 260: 2864-2871.
132. The Kroc Collaborative Study Group. Diabetic retinopathy after two years of intensified insulin treatment. Follow-up the Kroc collaborative study. *JAMA* 1988; 260: 37-41.
133. Jesse R, Hill Blake D, Crawford, et al. Evaluation of open globe injuries of children in the last 12 years. *Retina* 2006; 26: S65-S68.
134. Dante J, Pieramici MD, et al. The prognostic Significance of a System for Classifying Mechanical Injuries of the Eye (Globe) in Open- Globe Injuries. *J Trauma* 2003; 54: 750-754.
135. Mulvihill A, Eustace P. The pattern of perforating eye injuries in Ireland. *Irish J Med Sci* 2000; 169: 47-49.
136. Schrader WF. Epidemiology of globe injuries: Analysis of 1026 injuries in 18 years (Review). *Klinische Monatsblätter für Augenheilkunde* 2004; 221(8): 629-635.
137. Thakker MM, Ray S. Vision-limiting complications in open-globe injuries. *Can J Ophthalmol* 2006; 41: 86-92.
138. Sigrid Roters MD, Peter Szurman MD, et al. Outcome of combined penetrating keratoplasty with vitreoretinal surgery for management of severe ocular injuries. *Retina* 2003; 23: 48-56.
139. Gallemore RP, Bokosky JE. Penetrating keratoplasty with vitreoretinal surgery using the Eckardt temporary keratoprosthesis: modified technique allowing use of larger corneal grafts. *Cornea* 1995; 14: 33-38.
140. Gelender H, Vaiser A, Synder WB, et al. Temporary keratoprosthesis for combined penetrating keratoplasty, pars plana vitrectomy, and repair of retinal detachment. *Ophthalmology* 1988; 95: 897-901.
141. Noorily SW, Foulks GN, McCuen BW. Result of penetrating keratoplasty associated with silicone oil retinal tamponade. *Ophthalmology* 1991; 98: 1186-1189.
142. Karel I, Kalvodova B, Kuthan P. Results of penetrating keratoplasty in bullous silicone oil keratopathy. *Graefes Arch Clin Exp Ophthalmol* 1998; 236:255-258.

143. Filipec M, Karel I, Pedal W, Haninec P. Specular and scanning electron microscopy in diffuse silicone keratopathy. *Graefes Arch Clin Exp Ophthalmol* 1989; 227: 417-420.
144. Wiedeman P, Konen W, Heimann K, et al. Reconstruction of the anterior and posterior segment of the eye after massive injury. *Ger J Ophthalmol* 1994; 3: 84-89.
145. Guly CM, Guly HR, Bouamra O, et al. Ocular injuries in patients with major trauma. *Emergency Medicine Journal* 2006; 23:915-917.
146. Beby F, Kodjikian L, Roche O et al. Perforating ocular injuries in children: a retrospective study of 57 cases. *Journal Francais d Ophthalmologie* 2006;29: 20-3.
147. Bhisitkul RB. Vascular endothelial growth factor biology: clinical implications for ocular treatments. *Br J Ophthalmol* 2006; 90: 1542-1547.
148. Senger DR, Galli SJ, Dvorak AM, et al. Tumor cells secrete a vascular permeability factor that promotes accumulation of ascites fluid. *Science* 1983;219:983-5.
149. Leung DW, Cachianes G, Kuang WJ, et al. Vascular endothelial growth factor is a secreted angiogenic mitogen. *Science* 1989;246:1306-9.
150. Miyamoto K, Khosrof S, Bursell E, et al. Vascular endothelial growth factor (VEGF)-induced retinal vascular permeability is mediated by intercellular adhesion molecule-1 (ICAM-1). *Am J Path* 2000;156:1733-9.
151. Ding XM, Mao BY, Jiang S, et al. Neuroprotective effects of exogenous vascular endothelial growth factor on rat spinal cord neurons in vitro hypoxia. *Chin Med J (Engl)*, 2005;118:1644-50.
152. Ferrara N, Gerber HP, LeCouter J, et al. The biology of VEGF and its receptors. *Nat Med* 2003; 9: 669-76., Dvorak
153. Karkkainen MJ, Makinen T, Alitalo K. Lymphatic endothelium: a new frontier of metastasis research. *Nat Cell Biol* 2002;4:E2-5.
154. Olofsson B, Korpelainen E, Pepper MS, et al. Vascular endothelial growth factor B (VEGF-B) *Proc Nat Acad Sci USA* 1998; 95:11709-14.
155. Bauer SM, Bauer RJ, Liu ZJ, et al. Vascular endothelial growth factor-C promotes vasculogenesis, angiogenesis, and collagen constriction in three-dimensional collagen gels. *J Vasc Surg* 2005;41:699-707.
156. Carmeliet P, Ferreira V, Breier G, et al. Abnormal blood vessel development and lethality in embryos lacking a single VEGF allele. *Nature* 1996;380:435-9.

157. Ferrara N. Role of vascular endothelial growth factor in physiologic and pathologic angiogenesis: therapeutic implications. *Semin Oncol* 2002;29:10-14.
158. Yonekura H, Sakurai S, Liu X, et al. Placenta growth factor and vascular endothelial growth factor B and C expression in microvascular endothelial cells and pericytes. Implication in autocrine and paracrine regulations of angiogenesis. *J Biol Chem* 199;274:35172-8.
159. Takahashi, Shibuya M. The vascular endothelial growth factor (VEGF)/VEGF receptor system and its role under physiological and pathological conditions. *Clin Sci (Lond)*, 2005;109:227-41.
160. Keyt BA, Berleau LT, Nguyen HV, et al. The carboxyl-terminal domain (111-165) of vascular endothelial growth factor is critical for its mitogenic potency. *J Biol Chem* 1996;271:7788-95.
161. Soker S, Takashima S, Miao HQ, et al. Neuropilin-1 is expressed by endothelial and tumor cells as an isoform-specific receptor for vascular endothelial growth factor. *Cell* 1998;92:735-45.
162. Zhang HT, Scott PA, Morbidelli L, et al. The 121 amino acid isoform of vascular endothelial growth factor is more strongly tumorigenic than other splice variants in vivo. *Br J Cancer* 2000;83:63-8.
163. Gogot K, Le Gat L, Van de Berghe L, et al. VEGF and KDR gene expression during human embryonic and fetal eye development. *Invest Ophthalmol Vis Sci* 2004; 45:7-14.
164. Demir R, Kayisli UA, Cayli S, et al. Sequential steps during vasculogenesis and angiogenesis in the very early human placenta. *Placenta* 2006, 27:535-9.
165. Meeson AP, Argilla M, Ko K, et al. VEGF deprivation-induced apoptosis is a component of programmed capillary regression. *Development* 1999;126:1407-15.
166. Gordon JD, Mesiano S, Zaloudek CJ, et al. Vascular endothelial growth factor localization in human ovary and fallopian tubes: possible role in reproductive function and ovarian cyst formation. *J Clin Endocrinol Metab* 1996; 81: 353-9.
167. Gerber HP, Hillan KJ, Ryan AM, et al. VEGF is required for growth and survival in neonatal mice. *Development* 1999; 126: 1149-59.
168. Gerhardt H, Golding M, Frutiger M, et al. VEGF guides angiogenic sprouting utilizing endothelial tip cell filopodia. *J Cell Biol* 2003; 161: 1163-77.
169. Murata T, Nakogawa K, Khalil A, et al. The temporal and spatial vascular endothelial growth factor expression in retinal vasculogenesis of rat neonates. *Lab Invest* 1996; 74: 69-77.

170. Ozaki H, Sea MS, Ozaki K. Et al. Blockade of vascular endothelial cell growth factor receptor signaling is sufficient to completely prevent retinal neovascularisation. *Am J Pathol* 2000; 156: 697-707.
171. Rakic JM, Lambert V, Devy L, et al. Placental growth factor, a member of the VeGF family, contributes to the development of choroidal neovascularisation. *Invest Ophthalmol Vis Sci* 2003; 44: 3186-93.
172. Kvanta A, Algvere PV, Berglin L, et el. Subfoveal fibrovascular membranes in age-related macular degeneration express vascular endothelial growth factor. *Invest Ophthalmol Vis Sci* 1996; 37: 1929-34.
173. Usui T, Ishida S, Yamashiro K, et el. VEGF 164(165) as the pathological isoform; differential leukocyte and endothelial responses through VEGfr1 and VEGFR2. *Invest Ophthalmol Vis Sci* 2004; 45: 368-74.
174. Ishida S, Usui T, Yamashiro K, et el. VEGF 164 is proinflammatory in the diabetic retina. *Invest Ophthalmol Vis Sci* 2003; 44: 2155-62.
175. Shima dt, Gougos A, Miller JW, et al. Clonong and mRNA expression of vascular endothelial growth factor in ischemic retina of *Macaca fascicularis*. *Invest Ophthalmol Vis Sci* 1996; 37: 1334-40.
176. Avery RL, Pieramici DJ, Rabena mD, et al. Intravitreal bevacizumab(Avastin) for neovascular age-related macular degeneration. *Ophthalmology* 2006; 113: 363-72.
177. Rosenfeld PJ, Moshfeghi AA, Puliafito CA, et al. Optical coherence tomography findings after an intravitreal injection of bevacizumab for neovascular age-related macular degeneration. *Ophthalmic Surg Lasers Imaging* 2005; 36: 331-5.
178. Konner J, Dupont J. Use of soluble recombinant decoy receptor vascular endothelial growth factor trap to inhibit vascular endothelial growth factor activity. *Clin Colorectal Cancer* 2004; 4(Suppl 2): S81-5.
179. Miller KD, Chap LI, Holmes FA, et al. Randomized phase III trial of capecitabine compared with bevacizumab plus capecitabine in patients with previously treated metastatic breast cancer. *J Clin Oncol* 2005; 23: 792-9.
180. Haughney PC, Lowe J, Kearms, et al. Clinical pharmacokinetics of ranibizumab in subjects with AMD. Presented at ARVO Annual Meeting Fort Lauderdale,Fl, USA. 2005: 1-5.
181. Siddiqui MA, Keating GM. Pegaptanib in exudative age-related macular degeneration. *Drugs* 2005; 65: 1571-7.

182. Rosenfeld PJ, Fung AE, Puliafito CA. Optical coherence tomography findings after an intravitreal injection of bevacizumab for macular edema from central retinal vein occlusion. *Ophthalmic Surg Lasers Imaging* 2005; 36: 336-9.
183. Szaflik JP, Kowalski M, Borucka AI, et al. An association between vascular endothelial growth factor gene promoter polymorphisms and diabetic retinopathy. *Graefes Arch Clin Exp Ophthalmol* 2008; 246: 39-43.
184. Boulton M, Foreman D, Williams G, et al. VEGF localisation in diabetic retinopathy. *Brit Ophthalmol* 1998; 82: 561-568.
185. Aiello LP, Wong JS. Role of vascular endothelial growth factor in diabetic vascular complications. *Kidney International* 2000;58 (Suppl 77): 113- 118.
186. Treins C, Giorgetti-Peraldi S, Murdaca J, et al. Regulation of vascular endothelial growth factor expression by advanced glycation end products. *J Biol Chem* 2001; 47: 43836-43841.
187. Duh E, Aiello LP. Vascular endothelial growth factor and diabetes: the agonist versus antagonist paradox. *Diabetes* 1999; 48: 1899-1906.
188. Witmer AN, Vrensen GF, Van noorden CJ, et al. Vascular endothelial growth factors and angiogenesis in eye disease. *Prog Retin Eye Res* 2003; 22: 1-29.
189. Aiello LP, Avery RL, Arring PG, et al. Vascular endothelial growth factor in ocular fluid of patients with diabetic retinopathy and other retinal disorders. *N Engl J Med* 1994; 331: 1480-1487.
190. Takagi H, Watanabe D, Suzuma K, et al. Novel role of erythropoetin in proliferative diabetic retinopathy. *Diab Res Clin Pract* 2007; 3856: 3.
191. Oh H, Suzuma K, Otani A, et al. Hypoxia and vascular endothelial growth factor selectively up-regulate angiopoetin-2 in bovine microvascular endothelial cells. *J Biol Chem* 1999; 15732-15739.
192. Takagi H, Koyama S, Seike H, et al. Potential role of the angiopoetin/tie2 system in ischemia-induced retinal neovascularisation. *Invest Ophthalmol* 2003; 44: 393-402.
193. Kakehashi A, Inoda S, Mameuda C, et al. Relationship among VEGF, VEGF receptor, AGEs, and macrophages in proliferative diabetic retinopathy. *Diab Res Clin Pract* 2008; 79: 438-445.
194. Adamis AP, Miller JW, Bernal DJ, et al. Increased vascular endothelial growth factor levels in the vitreous of eyes with proliferative diabetic retinopathy. *Am J Ophthalmol* 1994; 118: 445-450.

195. Jousseaume AM, Poulaki ML, Koizumi K, et al. A central role for inflammation in the pathogenesis of diabetic retinopathy. *FASEB* 2004; 18: 1450-1452.
196. Howard F, Fine MD, Judit Baffi MD, et al. Aqueous Humor and Plasma Vascular Endothelial Growth Factor in Uveitis-Associated Cystoid Macular Edema. *Am J Ophthalmol* 2001; 132: 794-796.
197. Mackensen, Friederike MD, Heinz, Carsten MD, et al. Intravitreal bevacizumab(Avastin) as a treatment for refractory macular edema in patients with uveitis. *Retina* 2008; 28: 41-45.
198. Andreoli, Christopher M, Miller, Joan W. Anti-vascular endothelial growth factor therapy for ocular neovascular disease. *Ophthalmology* 2007; 18: 502-508.
199. Tripathi RC, Li J, Tripathi BJ, et al. Increased level of vascular endothelial growth factor in aqueous humor of patients with neovascular glaucoma. *Ophthalmology* 1998; 105: 232-237.
200. Davidoff HF, Mouser JG, Derick RJ. Rapid improvement of rubeosis iridis from a single bevacizumab(Avastin) injection. *Retina* 2006; 26: 354-356.
201. Kahook MY, Schuman JS, Noecker RJ. Intravitreal bevacizumab in a patient with neovascular glaucoma. *Ophthalmic Surg Lasers Imaging* 2006; 37: 144-146.
202. Mason JO 3rd, Albert MA Jr, Mays, et al. Regression of neovascular iris vessels by intravitreal injection of bevacizumab. *Retina* 2006; 26: 839-841.
203. Sone H, Kawakami Y, Okuda Y, et al. Ocular vascular endothelial growth factor levels in diabetic rats are elevated before observable retinal proliferative changes. *Diabetologia* 1997; 40: 726-730
204. Aiello LP, Avery RL, Arigg PG, et al. Vascular endothelial growth factor in ocular fluid of patients with diabetic retinopathy and other retinal disorders. *N Engl J Med* 1994; 331: 1460-1487.
205. Adamis AP, Miller JW, Bernal MT, et al. Increased vascular endothelial growth factor levels in the vitreous of eyes with proliferative diabetic retinopathy. *Am J Ophthalmol* 1994; 118: 445-450.
206. Cunningham ET Jr, Adamis AP, Altaweel M, et al. A phase II randomised double-masked trial of pegaptanib, an antivascular endothelial growth factor aptamer, for diabetic macular edema. *Ophthalmology* 2005; 112: 1747-1757.
207. Chen E, Park CH. Use of intravitreal bevacizumab as a preoperative adjunct for tractional retinal detachment repair in severe proliferative diabetic retinopathy. *Retina* 2006; 26: 699-700.

208. Aiello LP, Davis MD, Girach A, et al. Effect of ruboxitaurin on visual loss in patients with diabetic retinopathy. *Ophthalmology* 2006; 113: 2221-2230.
209. Yanoff M, Fine BS, Brucker AJ, et al. Pathology of human cystoid macular edema. *Surv Ophthalmol* 1984; 28 (suppl): 505-511.
210. Vinore SA, Chan CC, Vinore MA, et al. Increased vascular endothelial growth factor and transforming growth factor beta in experimental autoimmune uveoretinitis: upregulation of VEGF without neovascularisation. *J Neuroimmunol* 1998; 89: 43-50.
211. Aiello LP. Vascular endothelial growth factor and the eye: biochemical mechanisms of action and implications for novel therapies. *Ophthalmic Res* 1997; 29: 354-362.
212. Rothova, Aniki. Inflammatory cystoid macular edema. *Ophthalmology* 2007; 18: 487-492.
213. Ziemssen F, Bartz-schmidt KU, Grisanti S, et al. (Side) effects of VEGF inhibition. *Ophthalmologe* 2006; 103: 484-492.
214. Ferrara N, Hillan KJ, Gerber HP, et al. Discovery and development of bevacizumab, an anti-VEGF antibody for treating cancer. *Nat Rev Drug Discov* 2004; 391-400.

Popis najčešće korištenih skraćenica

VEGF	vaskularni endotelni faktor rasta
PDR	proliferativna dijabetična retinopatija
PKC	protein kinaza C
DAG	diacil glicerol
AGEs	završni produkti glikacije (advanced glycation end products)
ET 1	endotelin 1
NGF	nervni faktor rasta
TXA 2	tromboksan
PDGF	trombocitni derivirajući faktor rasta
PEDT	derivirani faktor pigmentnog epitela
PLGF	placentarni faktor rasta
VEGFR1 i R2	receptori vaskularnog endotelnog faktora rasta
ARMD	makularna degeneracija (age related macular degeneration)
PVR	proliferativna vitreoretinopatija
IBST	intrabulbarno strano tijelo

ŽIVOTOPIS

Mr. sc. Maja Merlak, dr.med.

Specijalista oftalmologije

- *Datum i mjesto rođenja*

09. ožujka 1964. Rijeka

- *Adresa*

Kalvarija 16, Rijeka, tel. 051 228093, fax. 051 227966

maja.merlak@gmail.com

- *Zaposlenje*

Klinika za oftalmologiju KBC Rijeka

Katedra za oftalmologiju Medicinskog fakulteta u Rijeci

- *Školovanje*

1970-1982 Osnovno i srednjoškolsko obrazovanje u Rijeci

1982-1988 Medicinski fakultet Sveučilišta u Rijeci

1989 Položen Državni ispit

1996 Poslijediplomski studij iz biomedicine, Medicinski fakultet - Sveučilište u Rijeci

1997 Poslijediplomski stručni studij iz refrakcije i refrakcijske anomalije oka, Medicinski fakultet - Sveučilište u Rijeci

1995 Rješenjem Ministarstva zdravstva odobrena specijalizacija iz oftalmologije

1999 Položen specijalistički ispit iz oftalmologije

2002 Obrana magistarskog rada pod naslovom „Usporedba operacije katarakte metodom ekstrakapsularne ekstrakcije katarakte i fakoemulzifikacije“

- *Akademski naslovi*

1988 Doktor medicine

1999 Specijalista oftalmolog

2002 Magistar znanosti

- *Radno iskustvo:*

1988 - 1989 Liječnički pripravnički staž (Dom zdravlja Krk, KBC Rijeka)

1992 liječnik na Klinici za oftalmologiju KBC Rijeka, suradnik u nastavi Katedre za oftalmologiju Medicinskog fakulteta u Rijeci

1997 mlađi asistent na Katedri za oftalmologiju Medicinskog fakulteta u Rijeci

2003 asistent na Katedri za oftalmologiju Medicinskog fakulteta u Rijeci

- *Članstvo i aktivnosti u strukovnim udruženjima*

Hrvatski liječnički zbor

Hrvatska liječnička komora

Hrvatsko oftalmološko društvo – Sekcija za kataraktu i refraktivnu kirurgiju

Udruženje kirurga katarakte i refraktivne kirurgije