

Uloga scintigrafije s ^{99}Tcm -MAG3 I ^{99}Tcm - DMSA u ranom otkrivanju i praćenju oštećenja parenhima bubrega u djece s urinarnom infekcijom

Grbac-Ivanković, Svjetlana

Doctoral thesis / Disertacija

2006

Degree Grantor / Ustanova koja je dodijelila akademski / stručni stupanj: **University of Rijeka, Faculty of Medicine / Sveučilište u Rijeci, Medicinski fakultet**

Permanent link / Trajna poveznica: <https://um.nsk.hr/um:nbn:hr:188:177024>

Rights / Prava: [Attribution 4.0 International](#) / [Imenovanje 4.0 međunarodna](#)

Download date / Datum preuzimanja: **2024-07-27**



Repository / Repozitorij:

[Repository of the University of Rijeka Library - SVKRI Repository](#)



SVEUČILIŠTE U RIJECI
MEDICINSKI FAKULTET

Svjetlana Grbac-Ivanković

**ULOGA SCINTIGRAFIJE S ^{99m}Tc -MAG3 I ^{99m}Tc -DMSA U
RANOM OTKRIVANJU I PRAĆENJU OŠTEĆENJA
PARENHIMA BUBREGA U DJECE S URINARNOM
INFEKCIJOM**

Doktorska disertacija

Rijeka, 2006.

PODACI O AUTORU I DOKTORSKOM RADU

1. AUTOR

IME I PREZIME	Svjetlana Grbac - Ivanković
DATUM I MJESTO ROĐENJA	28. srpnja 1960., Rijeka
NAZIV FAKULTETA I GODINA ZAVRŠETKA DODIPLOMSKOG STUDIJA	Medicinski fakultet Sveučilišta u Rijeci, 1983.
NAZIV FAKULTETA I GODINA ZAVRŠETKA POSLIJEDIPLOMSKOG STUDIJA	Medicinski fakultet Sveučilišta u Zagrebu, 1998.
SADAŠNJE ZAPOSLENJE, ADRESA	KBC Rijeka, Zavod za nuklearnu medicinu

2. DOKTORSKI RAD

NASLOV	Uloga scintigrafije s ^{99m}Tc -MAG3 i ^{99m}Tc -DMSA u ranom otkrivanju i praćenju oštećenja parenhima bubrega u djece s urinarnom infekcijom
USTANOVA NA KOJOJ JE PRIJAVLJEN I IZRADEN DOKTORSKI RAD	Medicinski fakultet Sveučilišta u Rijeci, KBC Rijeka
BROJ STRANICA, SLIKA, GRAFIKONA, TABLICA I BIBLIOGRAFSKIH PODATAKA	Stranica 106, tablica 15, slika 31, bibliografskih podataka 89
ZNANSTVENO PODRUČJE, POLJE I GRANA	Znanstveno područje <i>biomedicina i zdravstvo</i> , znanstveno polje <i>kliničke medicinske znanosti</i> , znanstvena grana <i>nuklearna medicina</i>
IME I PREZIME MENTORA	Prof.dr.sc. Aleksandar Smokvina
FAKULTET NA KOJEM JE OBRANJEN DOKTORSKI RAD	Medicinski fakultet Sveučilišta u Rijeci

3. OCJENA I OBRANA

DATUM PRIJAVE TEME	7. svibnja 2001.
DATUM PREDAJE RADA	24. veljače 2006.
DATUM SJEDNICE FAKULTETSKOG VIJEĆA NA KOJOJ JE RAD PRIHVAĆEN	13. lipnja 2006.
POVJERENSTVO ZA OCJENU DOKTORSKOG RADA	Doc.dr.sc. Mirna Šubat Dežulović, doc.dr.sc. Mirjana Poropat, prof.dr.sc. Dragica Bobinac
POVJERENSTVO ZA OBRANU DOKTORSKOG RADA	Doc.dr.sc. Mirna Šubat Dežulović, doc.dr.sc. Mirjana Poropat, prof.dr.sc. Dragica Bobinac, prof.dr.sc. Aleksandar Smokvina
DATUM OBRANE	29. lipnja 2006.

Mentor rada: Prof. dr. sc. Aleksandar Smokvina

Doktorska disertacija obranjena je dana _____ na Medicinskom fakultetu

Sveučilišta u Rijeci, pred povjerenstvom u sastavu:

1. Doc. dr.sc. Mirna Šubat Dežulović
2. Doc. dr. sc. Mirjana Poropat
3. Prof. dr. sc. Dragica Bobinac
4. Prof. dr. sc. Aleksandar Smokvina

Rad ima _____ listova

UDK klasifikacija:

Doktorska disertacija je u cijelosti izrađena na Zavodu za nuklearnu medicinu Kliničkog bolničkog centra u Rijeci, a započeta je u sklopu projekta Morfološka i funkcijska ispitivanja bubrega radionuklidima (br.062022, glavni istraživač doc.dr. A. Smokvina). Rezultati istraživanja prezentirani su na Evropskom kongresu nuklearne medicine u Helsinkiju, Finskoj, u rujnu 2004., a sažetak je uvršten u 20 najkvalitenijih sažetaka Kongresa (Prilog 3).

Od 2000. godine, u radu s djecom-ispitanicima sudjelovali su djelatnici Odsjeka za funkcionalnu dijagnostiku, pod vodstvom glavne sestre Ankice Samardžić, koji su osigurali radu utemeljenost i punu pouzdanost rezultata scintigrafije. Svom mentoru, profesoru Aleksandu Smokvini, dugujem zahvalnost na ustrajnosti i sudjelovanju u izradi svih faza ove disertacije, od postavljanja hipoteze do završnog «brušenja» teksta. Kolegici i koautoru, Nevi Giroto, zahvaljujem na pomoći u svakodnevom radu s pacijentima, a njezinom ocu, gospodinu Marinu Maričiću, što je sa velikom pedantnošću fotografirao scintigrame sa računala. Na tehničkoj pomoći zahvaljujem i dipl. ing. Petru Miličiću i dr.sc. Željku Kušteru iz Zagreba, prof. Miroslavi Radić, sestri Sonji Rac sa našeg Zavoda, kao i gospođama Liljani Pintar i Bosi Licul sa Medicinskog fakulteta.

Članovima Povjerenstva za ocjenu i obranu odajem priznanje na angažiranosti i stručnosti u završnoj procjeni rada.

Ovu disertaciju želim posvetiti svojim najbližima. Andreju, mom sinu, koji mi je, osim bitne pomoći u grafičkoj obradi slika, svojim elanom i marljivošću u svladavanju svojih studentskih obaveza, dao poticaj i radnu atmosferu; Marinu, što mi je pružio, osim razumijevanja, slobodu vremena i prostora da se upustim u ovaj projekt; Ani, koja me ljupkošću svojih tinejdžerskih godina podsjeća na to kako je život lijep; te konačno, roditeljima, koji svojim osobnim primjerom stoje u sjeni svega pozitivnog što sam u životu učinila.

Rijeka, lipanj 2006.

SAŽETAK

Scintigrafija bubrega s $^{99}\text{Tc}^m$ -DMSA je danas opće prihvaćena metoda („zlatni standard“) za prikaz parenhimskih oštećenja kod febrilnih infekcija urinarnog trakta, odnosno akutnog pijelonefritisa. Dinamička scintigrafija s $^{99}\text{Tc}^m$ -MAG3 se rutinski ne upotrebljava u tu svrhu, iako se taj radiofarmak, u ranoj fazi studije, koncentrira u bubrežnom parenhimu.

CILJ istraživanja je bio ustanoviti kako se s $^{99}\text{Tc}^m$ -MAG3 prikazuje bubrežni parenhim u akutnoj fazi pijelonefritisa kod djece, te utvrditi moguće scintigrafske promjene nakon najmanje 6 mjeseci od početka bolesti; istražiti da li MAG3 scintigrafija može s jednakom pouzdanošću i osjetljivošću poslužiti u detekciji parenhimskih oštećenja kao i DMSA, usporediti rezultate dobivene scintigrafskim metodama sa ultrazvučnim nalazima bubrega, te istražiti mogući povezanost vezikoueteralnog refluksa na dobivene rezultate.

ISPITANICI I METODE. Analizirana je MAG3 scintigrafija u prvoj epizodi akutnog pijelonefritisa kod 31 djeteta (medijan 2.5 g.) u usporedbi sa statičkim scintigramima dobivenim DMSA metodom. Scintigrafije su učinjene u istog bolesnika istog dana, unutar 4 sata. Kod 28 bolesnika, nakon 6 ili više mjeseci, navedeni postupak je ponovljen.

Uveden je bodovni sustav za procjenu težine bubrežnih parenhimskih lezija kao i za procjenu urodinamskih promjena za MAG3 scintigrafiju. Međusobno su uspoređeni rezultati dobiveni s MAG3 i DMSA i to u akutnoj fazi bolesti i nakon liječenja (na kontroli), te je izvršena usporedba s ultrazvučnim nalazima.

REZULTATI. Kod usporedbe uočenih bubrežnih lezija, jasnih ili dvojbenih, nalazi MAG3 i DMSA su se podudarali kod 57/62 bubrega, s osjetljivošću MAG3-a od 98 %, te specifičnošću od 78 %.

Kod usporedbe samo jasnih parenhimskih lezija, nalazi su se podudarali kod 60/62 bubrega, osjetljivost MAG3-a je bila 93% a specifičnost 100%..

Prosječni broj bodova po bubregu u akutnoj fazi bolesti iznosio je 4.9 za MAG3, 5.1 za DMSA, dok je na kontrolnoj scintigrafiji bio statistički značajno manji (0.8 i 1.3 boda uz $p < 0.0001$). Rezultat odgovara kliničkom nalazu prema kojem je došlo do kompletnog oporavka 26 od 28 djece koja su se javila na kontrolni pregled.

Znakovi urodinamskih smetnji u odvodnom sustavu bubrega nađeni su kod 77% bolesnika u akutnoj fazi bolesti, te samo kod 24 % kontrolnih ispitivanja ($p < 0.0001$).

Ultrazvučna ispitivanja su pokazala bitno lošije prepoznavanje upalnih promjena u odnosu na scintigrafske metode, osjetljivošću od 61 %, te specifičnošću od 78% u odnosu na DMSA.

Vezikoureteralni refluks je postojao kod 40 % pregledanih pacijenata (9/22). Kod VUR pozitivnih bolesnika jasne lezije na bubrežnom parenhimu nađene su na 67 % bubrežnih jedinica, za razliku od VUR negativnih (N=13) gdje su one bile prisutne u 37% slučajeva.

ZAKLJUČAK. Pod strogo kontroliranim kliničkim i tehničkim uvjetima dokazano je da MAG3 dinamička scintigrafija pruža pouzdanu kvalitativnu i kvantitativnu detekciju upalnih bubrežnih oštećenja parenhima u akutnom pijelonefritisu, kao i dokazivanje njihove sanacije nakon liječenja, te za navedenu detekciju nije potrebno raditi DMSA scintigrafiju. Štoviše, s MAG3 se mogu uočiti urodinamske smetnje i diferencirati ih od evetualnih drugih uzroka na kontrolnoj scintigrafiji. Obje scintigrafske metode su se pokazale bolji dijagnostički doprinos u dokazivanju i praćenju bubrežnih parenhimskih promjena u odnosu na ultrazvučnu metode. Algoritam za obradu bolesnika s kliničkom slikom akutnog pijelonefritisa bi stoga, u sklopu inicijalne obrade, trebao uključivati scintigrafiju s MAG3.

SUMMARY

$^{99}\text{Tc}^m$ - DMSA scintigraphy is generally accepted as the most sensitive method for detecting renal parenchymal damage in pyelonephritis. $^{99}\text{Tc}^m$ - MAG3 dynamic scintigraphy is not routinely used for this purpose, although it concentrates in renal parenchyma in the initial phase of study.

OBJECTIVES. The aim of study was to evaluate initial MAG3 scintigraphic presentation in the acute phase of pyelonephritis in children and outcome of the scintigraphic changes after at least 6 months and to establish whether MAG3 scintigraphy in parenchymal phase is reliable and adequately sensitive in detection of renal parenchymal damage in comparison with DMSA scintigraphy. Furthermore, relation to vesicoureteral reflux (VUR) and ultrasonographic (US) kidney examinations were assessed.

PATIENTS AND METHODS. We evaluated MAG3 scintigraphic pattern in a first episode of acute pyelonephritis in 31 children (median age = 2.5 years) and compared it with DMSA scan. Scintigraphy was performed on the same day with both radiopharmaceuticals. After at least 6 months the whole procedure was repeated.

A scoring system was designed to describe the extent and severity of parenchymal lesions and drainage disturbances on the initial scans and compared with the follow up study.

RESULTS. When equivocal lesions were considered as positive, together with clear parenchymal lesions, in paired MAG3-DMSA scans findings corresponded in 57/62 renal units, with MAG3 sensitivity reaching 98%, and specificity 78%.

When only clear lesions were analyzed, correspondence was present on 60/62 renal units, yielding sensitivity of 93% and specificity of 100% for MAG3, and on a patient level correspondence was present in 30/31 pts.

The average acute severity score was 4.9 and 5.1 for MAG3 and DMSA, respectively, and the follow up score was significantly lower (by Wilcoxon's test, $p < 0.0001$) with both procedures (0.8 and 1.3). This corresponds to a clinical convalescence, which was observed in 26/28 children on follow up. The drainage disturbances in urine flow were present in 77% of girls in acute phase of MAG3, and only in 23% on follow up ($p < 0.0001$).

Ultrasonography showed lower performance in detecting renal parenchymal lesion, with sensitivity of only 61 %, and specificity of 78 %. However, significant correlation was found between US and DMSA findings in the acute phase, and between US and both DMSA and MAG3 on follow up examinations.

VUR was present in 40% of examined patients (N=22). In patients with VUR (N=9), clear parenchymal lesion were detected in 67% of renal units in acute phase, in comparison to 37% in subgroup of patients without VUR (N=13). Statistical significance was not reached due to the limited number of patients.

CONCLUSION. With MAG3 scintigraphy a reliable quantitative and qualitative detection of the renal inflammatory lesions can be obtained in acute pyelonephritis, as well as their recovery, obviating the need for DMSA scan. Moreover, acute drainage abnormalities can be detected, and differentiated from non-inflammatory changes on follow up. Both scintigraphic methods are superior to ultrasound for this purpose.

Ključne riječi: $^{99}\text{Tc}^{\text{m}}$ - MAG3, $^{99}\text{Tc}^{\text{m}}$ - DMSA, scintigrafija, akutni pijelonefritis, djeca

Key words: $^{99}\text{Tc}^{\text{m}}$ - MAG3, $^{99}\text{Tc}^{\text{m}}$ - DMSA, scintigraphy, acute pyelonephritis, children

SADRŽAJ:

1. UVOD	
1.1. DIJAGNOSTIKA URINARNE INFEKCIJE NUKLEARNO-MEDICINSKIM METODAMA.....	1
1.2. RADIOFARMACI I DOZIMetriJA.....	6
2. CILJ ISTRAŽIVANJA.....	9
3. ISPITANICI.....	10
4. METODE	
4.1. SCINTIGRAFIJA.....	13
4.2. OSTALE METODE.....	23
4.3. UTJECAJ REZIDUALNE AKTIVNOSTI ⁹⁹ Tc ^m MAG3.....	24
4.4. STATISTIČKE METODE.....	29
5. REZULTATI	
5.1. ANALIZA PAREHIMSKIH LEZIJA BUBREGA SCINTIGRAFSKIM METODAMA	
5.1.1. PROCJENA TEŽINE PARENHIMSKIH LEZIJA S MAG3 I DMSA.....	30
5.1.2. PROCJENA DIFUZNIH LEZIJA BUBREGA.....	47
5.1.3. ANALIZA DIFERENCIJALNE FUNKCIJE BUBREGA.....	51
5.2. USPOREDBA ULTRAZVUČNE I SCINTIGRAFSKE METODE U DETEKCIJI PARENHIMSKIH LEZIJA BUBREGA.....	57
5.3. ANALIZA DRENAŽNIH SMETNJI U AKUTNOM PIJELONEFRITISU (MAG3 SCINTIGRAFIJA).....	60
5.4. USPOREDBA RENALNIH PARENHIMSKIH LEZIJA I VESIKOURETERALNOG REFLUKSA.....	69

6. DISKUSIJA.....	73
7. ZAKLJUČCI.....	82
8. LITERATURA.....	83
9. POPIS SKRAĆENICA.....	92
10. PRILOZI.....	94
11. ŽIVOTOPIS.....	98

1. UVOD

1.1 DIJAGNOSTIKA URINARNE INFEKCIJE NUKLEARNO-MEDICINSKIM METODAMA

Urinarna infekcija (UI) je česta bolest u dječjoj populaciji. Od nje obolijeva 1-4% djece. Češća je kod djevojčica. Javlja se u različitim oblicima, od asimptomatske bakteriurije koja se, ponekad, ne smatra patološkim stanjem, do najtežeg oblika ascendentne infekcije koju predstavlja akutni pijelonefritis (APN) (1). Znaci infekcije variraju od blažih disuričnih tegoba do tipičnih simptoma APN-a s visokom temperaturom, ubrzanom sedimentacijom leukocita, leukocitozom i leukociturijom, bolovima u truhu, dizurijom i općim lošim stanjem (2).

Liječenje akutne epizode UI se provodi antibioticima, u većini slučajeva vrlo uspješno, uz brzo smirivanje simptoma. Usprkos tome postoji rizik oštećenja bubrežnog parenhima, s mogućnošću razvoja ožiljka (engl. »scarring») (3). Takve posljedice urinarne infekcije mogu dovesti u kasnijoj dobi do arterijske hipertenzije, pa čak i do kronične renalne insuficijencije. Zbog toga se primjenjuju različiti dijagnostički postupci kojima se može prikazati parenhim i odrediti funkcija pojedinog bubrega, kao i urinarni trakt u cjelini, što pomaže da se primijeni dugoročna terapijska strategija u cilju prevencije nastanka ožiljka, odnosno sprečavanja razvoja spomenutih kasnih komplikacija (1, 4).

U primjeni brojnih dijagnostičkih metoda, danas ne postoji jedinstveni i standardizirani dijagnostički algoritam (3). Ipak, sve je više pristalica rane evaluacije UI, naročito APN-a, prvenstveno zbog utvrđivanja rizičnih stanja koja pogoduju recidivirajućim infekcijama, kao što su vezikoureteralni refluks (VUR) (5) i kongenitalne anomalije urotrakta. U rizične

faktore za pojavu nove infekcije spadaju i pojava virulentnih sojeva bakterija (*P fimbriated colli*), funkcionalne dizurične smetnje (detrusor-sfinkter disinergija) i nasljedno opterećenje (1, 4, 5).

Iako se donedavno smatralo da je najvažniji čimbenik za nastajanje UI vesikoureteralni refluks, danas postoje mišljenja da on nije jedini razlog, pa čak niti uvjet za nastajanje infekcije, odnosno razvoj njenih kasnih posljedica (6).

Stoga proizlazi da u akutnoj fazi upale treba poduzeti dijagnostičke postupke koji mogu pokazati da li je došlo do upalnog oštećenja parenhima pojedinog bubrega.

Do osamdesetih godina prošlog stoljeća najčešće su se koristile radiološke dijagnostičke metode kao što su intravenska urografija (IVU), mikcijska cistouretrografija (MCUG) te retrogradna pijelourografija. Navedene metode pokazale su slabu osjetljivost u dokazivanju parenhimskih promjena, a dijete je izloženo ionizirajućem zračenju (7, 8, 9, 10). Dijagnostika ultrazvukom, uvedena u medicinu tijekom osamdesetih, dodatno je unaprijedila dijagnostiku bolesti bubrega i odvodnog sustava. Iako je tehnologija ove dijagnostike napredovala, posebno uvođenjem Doppler-a (prikaz krvnih žila) i trodimenzionalnih slikovnih prikaza (11, 12), danas se, međutim, zna da ultrazvuk nije dovoljno osjetljiv u detekciji oštećenja parenhima bubrega, pogotovo u akutnoj fazi bolesti (13, 14, 15, 16).

Paralelno s ultrazvukom razvijale su se i radionuklidne metode za prikaz morfologije bubrega. U kliničku praksu je, 1974. godine, uvedena $^{99}\text{Tc}^m$ -dimerkaptojantarna kiselina ($^{99}\text{Tc}^m$ -DMSA) (17), koji se akumulira i duže zadržava u stanicama kortikalnih tubula bubrega. Ovaj radiofarmak danas ima status «zlatnog standarda» u detekciji parenhimskih lezija bubrega pa služi kao referentna metoda za procjenu drugih dijagnostičkih postupaka koji se u tu svrhu

žele primijeniti. Interesantno je da je trebalo puno vremena da se DMSA prihvati u pedijatriji (18), tako da je tek zadnjih petnaestak godina prihvaćen i uveden u pedijatrijsku nefrologiju kao standardni postupak za prikaz parenhima (19, 20, 21, 22). Štoviše, iako se stručnjaci slažu da je upotreba ove metode indicirana u upalama, pogotovo u APN-u (23), još je uvijek predmet rasprave u kojoj fazi bolesti to treba učiniti. Naime, neki smatraju da ovo ispitivanje (engl. imaging) ima smisla učiniti tek nakon 6 ili više mjeseci po kliničkoj sanaciji bolesti, kada se prema dosadašnjim saznanjima može očekivati formiranje ožiljka u parenhimu (24, 25, 26). Drugi smatraju da se na taj način gube važni podaci, jer bez ispitivanja u akutnoj fazi ne znamo da li su promjene parenhima posljedica ranijih upala, te da li su trajne ili reverzibilne, odnosno odraz kasnijeg (svježijeg) neprepoznatog ili neliječenog recidiva bolesti (27, 28, 6). Ipak, najnoviji radovi pokazuju da je sve veći broj autora koji smatraju da je neophodno učiniti scintigrafiju u febrilnoj, odnosno akutnoj fazi urinarne infekcije (15, 29), jer nalaz može bitno utjecati na način liječenja i tako na tijek bolesti.

Za funkcijsku evaluaciju bubrega i djelomično za procjenu urodinamike, najviše se koristilo ispitivanje s ^{131}I -hipuranom (OIH), koji je uveden još 1960 (30). Hipuran je kemijski sličan paraaminohipurnoj (PAH) kiselini koja je služila za procjenu protoka plazme kroz bubrege. Ulazi u tubulske stanice bubrega u prvom prolazu kroz cirkulaciju i iz njih se brzo secernira u odvodni sustav. To je i danas «zlatni standard» za određivanje klirensa bubrega, odnosno procjenu efektivnog renalnog protoka plazme (31), jer je navedena kemijska metoda (PAH) zbog nepraktičnosti napuštena. Međutim, suboptimalne fizikalne karakteristike joda ^{131}I (komponenta beta zračenja, vrijeme poluraspada od 8 dana, energija gama zračenja od 363 keV-a) povećavaju ozračenje, a istovremeno ga čine nepovoljnim za detekciju gama kamerom. Posljedica toga je slabiji prikaz bubrežne nakapnice i mokraćovoda pa se dinamička scintigrafija s ^{131}I -OIH nije mogla dalje razvijati. Dobre karakteristike ima izotop joda ^{123}I (gama energiju 159 keV, vrijeme poluraspada 13 sati), ali skupoća proizvodnje i

nužnost blizine ciklotrona u kojem se ovaj radionuklid proizvodi, ograničava njegovu upotrebu na malobrojne veće kliničke centre. Danas je primarni i najvažniji radionuklid u nuklearnoj medicini metastabilni tehnecij-99 ($^{99}\text{Tc}^m$), koji se dobiva se iz generatora raspadom molibdena 99, u obliku tehnecij pertehnetata. Ima praktično idealne fizikalne karakteristike: čisti je gama emiter, niske energije od 140 keV-a koja je optimalna za snimanje gama kamerom i kratko fizikalno vrijeme poluraspada od 6 sati. Njime je obilježen i DMSA.

Desetak godina nakon pojave DMSA, 1986.g., u traženju «tehnecijske» zamjene za ^{131}I -OIH, razvijen je tubulski farmak mercaptoacetyltriglycine, koji se uspješno mogao obilježiti tehnecijem ($^{99}\text{Tc}^m$ -MAG3). Vezan za proteine plazme, u visokom postotku ulazi u proksimalne tubulske stanice i iz njih se secernira u izvodne kanaliće. Renografska krivulja dobivena s $^{99}\text{Tc}^m$ -MAG3 je praktički identična hipuranskoj, pa je i klirens u tijesnoj korelaciji, mada nešto manji (oko 60%). I zaista, ovaj radiofarmak se pokazao ne samo dostojnom zamjenom za ^{131}I -OIH (32, 33), već je zbog povoljnijih uvjeta detekcije s gama kamerom omogućio odličan uvid u cijeli bubrežni odvodni sustav (nakapnica, mokraćovodi, mokraćni mjehur) (34, 35, 36). Stoga je $^{99}\text{Tc}^m$ -MAG3 (dalje samo MAG3) danas uglavnom potisnuo druge standardne renalne dinamičke radiofarmake obilježene tehnecijem-dietilentriaminopentetat (DTPA), glukoheptonat (GHA). Sve se učestalije koristi u pedijatriji, u dijagnostici hidronefroze novorođenačke dobi (37), te evaluaciji dilatativno-opstruktivnih poremećaja urotrakta (38, 39).

U svrhu morfološke procjene parenhima bubrega MAG3 se malo koristi (40, 41, 42), vjerojatno zato što je i DMSA, iako referentni kortikalni radiofarmak, tek zadnjih godina ušao u standardnu upotrebu u pedijatriji, pri čemu još uvijek nema konsenzusa o optimalnom načinu njegovog kliničkog korištenja (22, 23, 25, 26, 27, 28).

Iako kvaliteta prikaza parenhima i parenhimskih lezija bubrega pomoću DMSA nije sporna, zanimalo nas je da li se u istu svrhu može koristiti MAG3. Iz dosadašnjih vlastitih istraživanja (41, 42), te malobrojnih podataka iz literature (43, 44, 45, 25), možemo zaključiti da se parenhimska (inicijalna) faza u dinamičkoj scintigrafiji s MAG3 može koristiti za uvid u morfologiju bubrega. Osim što može koristiti za evaluaciju parenhima, ova metoda ima komparativne prednosti kroz uvid u cjelovitu urodinamiku, a što s DMSA nije moguće, jer on se ne nakuplja u odvodnom sustavu bubrega. Prednost MAG3-a je i, osobito važna za dječju dob, manja doza ozračenja u odnosu na DMSA. DMSA se nakuplja i zadržava u bubrezima dok se MAG3 brzo izlučuje mokraćom. Time se otvara mogućnost da se MAG3 koristi kao prva radionuklidna dijagnostička metoda, i na taj način izbjegnu, ili bar reduciraju drugi radiološki dijagnostički postupci kao i korištenje drugih nuklearno medicinskih radiofarmaka.

1.2. RADIONUKLIDI, RADIOFARMACI I DOZIMetriJA

Nuklearna medicina je grana medicine u kojoj se dijagnostički i terapijski postupci izvode primjenom radionuklida. Radionuklidi (RN) su elementi čiji atomi su u procesu radioaktivnog raspada i imaju svojstvo da emitiraju ionizirajuće zračenje iz jezgre. Na to svojstvo se ne može utjecati nikakvim kemijskim niti fizikalnim putem, odnosno, započeti radioaktivni raspad se ne može više zaustaviti niti modificirati dok se na raspadnu svi atomi. Brzina raspada se opisuje pojmom fizikalnog poluživota RN-a; što je on kraći, raspad je brži. Kemijskim vezanjem radionuklida za određenu molekulu s dobro poznatom i specifičnom biodistribucijom (farmakom) dobivaju se radiofarmaci (RF). Zadržavanje i ponašanje radionuklida u tijelu u tom slučaju je određeno biodistribucijom samog farmaka pa je vrijeme ozračenje organizma determinirano i fizikalnim i biološkim karakteristikama radiofarmaka. Fizikalni poluživot radiofarmaka (koji ovisi o RN-u) i biološki (koji ovisi o farmaku) djeluju sinergistički pa značajno skraćuju njegov efektivni poluživot, odnosno vrijeme ozračenja. Kod primjene RN u medicini potrebno je poduzeti mjere zaštite u cilju sprječavanja štetnih učinaka zračenja. U dijagnostičkoj nuklearnoj medicini se koriste radionuklidi koji emitiraju gama i/ili beta zračenje. Beta zračenje koristi u terapiji, ali je zbog većeg ozračenja ispitanika nepoželjno u dijagnostičkoj primjeni. Stoga se u dijagnostičke svrhe u pravilu koriste RN s pretežnom gama emisijom, u prvom redu metastabilni tehnećij (^{99m}Tc). Osim znatno manje neželjenih učinaka zbog kratkog fizikalnog poluživota od 6 sati, on ima i optimalna svojstva gama emisije za detekciju pomoću gama kamere, koja je osnovni instrument-detektor gama zračenja u in vivo ispitivanjima u nuklearnoj medicini.

Fizikalno-matematički sustav postupaka kojim se utvrđuje i kvantificira ozračenje iz radioaktivnih izvora zove se dozimetrija. Rizik ozračenja ispitanika se procjenjuje **efektivnom dozom (E)**. To je parametar koji, osim energije koja se apsorbira u tijelu, opisuje

i učinak vrste zračenja (beta, gama, x zrake, neutroni i dr.), relativne radiosenzitivnosti pojedinih organa i tkiva, kao i posljedice nehomogenog rasporeda doze u cijelom tijelu (46, 47, 48). Jedinica za efektivnu dozu je sievert (Sv), u praksi najčešće milisievert (mSv). Efektivna doza omogućuje usporedbu ozračenja kod različitih dijagnostičkih i terapijskih postupaka (u nuklearnoj medicini, radiologiji, onkologiji), ali i iz prirodnih izvora zračenja, a bitna je u zaštiti od zračenja (engl. radiation protection).

Raspon efektivnih doza koje se koriste u dijagnostičke svrhe u nuklearnoj medicini je 0.5 do 5 mSv (4, 49). U radiološkim postupcima taj je raspon sličan za tradicionalne pretrage (npr. rtg snimka pluća), ali se znatno povećava, čak do 50 mSv, u kontrastnim pretragama i s novijim tehnikama (CT, interventna radiologija) (46). Pritom je ozračenje direktno proporcionalno broju snimaka, tj. broju ekspozicija, koji je u pravilu jednak kod djece i odraslih. U nuklearnoj medicini zračenje ovisi **samo** o unesenoj dozi, dok snimanje (scintigrafija) može trajati neograničeno, te ovisi samo o praktičnim razlozima (vrijeme korištenja kamere, mogućnost mirovanja pacijenta itd.). Kod djece se unesena doza radioaktivnosti računa prema tjelesnoj težini, odnosno **nije jednaka** kao za odrasle ispitanike (46,49). To je važno jer je dječji organizam osjetljiviji na zračenje od odraslog.

Efektivna doza koju dijete primi IVU pretragom iznosi prosječno oko 5 mSv (50), a prikaz bubrežnog parenhima je znatno lošiji nego s DMSA scintigrafijom. Mikcijska cistouretrografija proizvodi još veću efektivnu dozu, ovisno koliko se snimaka (ekspozicija) učini. Danas se, međutim, obje metode (IVU i MCUG) rutinski upotrebljavaju kod djece koja tijekom pijelonefritisa imaju patološki ultrazvučni nalaz, iako se zna da u velikom broju oboljene djece VUR nije prisutan (6,51). Efektivna doza koju primi novorođenče DMSA scintigrafijom iznosi 1.3 do 2.4 mSv (52, 53). To se ozračenje smanjuje prema starijim dobnim skupinama, zbog njihove manje radiosenzitivnosti. U našoj praksi, efektivna doza kod

djece za DMSA scintigrafiju, i to u svim dobnim skupinama, je oko 1 mSv, a korist od pretrage znatno veća nego eventualni rizik radijacije.

U rutinskom radu smo uočili da je djeci s APN-om, kod kojih je zbog ispitivanja bubrežnog parenhima bila učinjena statička DMSA scintigrafija, naknadno često bila indicirana dinamička scintigrafija s MAG3 (čime se izbjegava IVU). Naime, često je postojala potreba da se ispita odvodni sustav, odnosno urodinamika (36), te mogućnost anomalija. DMSA u tu svrhu nije koristan jer se zadržava samo u parenhimu bubrega. Efektivna doza MAG3-a kod djece je još manja nego za DMSA, i iznosi oko 0.5 mSv (46, 49). Dakle, ukupno ozračenje je oko 1.5 mSv, što je još uvijek znatno manje od ozračenja sa IVU i/ili MICU, a jednako je bez obzira koliko je vremena prošlo od jedne do druge pretrage. Ukoliko bi se s MAG3 mogao dobiti i zadovoljavajući prikaz bubrežnog parenhima kod APN-a, mogla bi se učiniti samo MAG3 scintigrafija. Tako bi se u kritičnoj (akutnoj) fazi bolesti, kada je poželjna što manja manipulacija s djetetom, smanjilo i njegovo ozračivanje.

Treba napomenuti da u zaštiti od zračenja još nije dokazano da ove male doze zračenja (u dijagnostičkoj nuklearnoj medicini), imaju štetan učinak na organizam. Postoji «hormesis» teorija koja govori da bi ti efekti mogli biti pozitivni, no ona nije znanstveno dokazana ali niti opovrgnuta (54, 55, 56). Za ilustraciju, efektivna doza koju svaki stanovnik Evrope primi samo od prirodnih izvora zračenja (koja se ne može izbjeći, niti smanjiti), procjenjuje se na 2.4 mSv godišnje. U zaštiti od zračenja u praktičnom smislu (provođenju mjera zaštite), koristi se tzv. linearna teorija. Prema njoj, smanjenjem doze zračenja smanjuje se rizik (vjerojatnost) biološkog oštećenja, ali ne nestaje u potpunosti. Stoga se sve doze radioaktivnosti primjenjuju prema ALARA principu (engl. As Low As Reasonably Achievable), što podrazumijeva korištenje što manjih doza aktivnosti a koje nam još mogu dati željenu informaciju (57).

2.CILJ ISTRAŽIVANJA

Ciljevi istraživanja su:

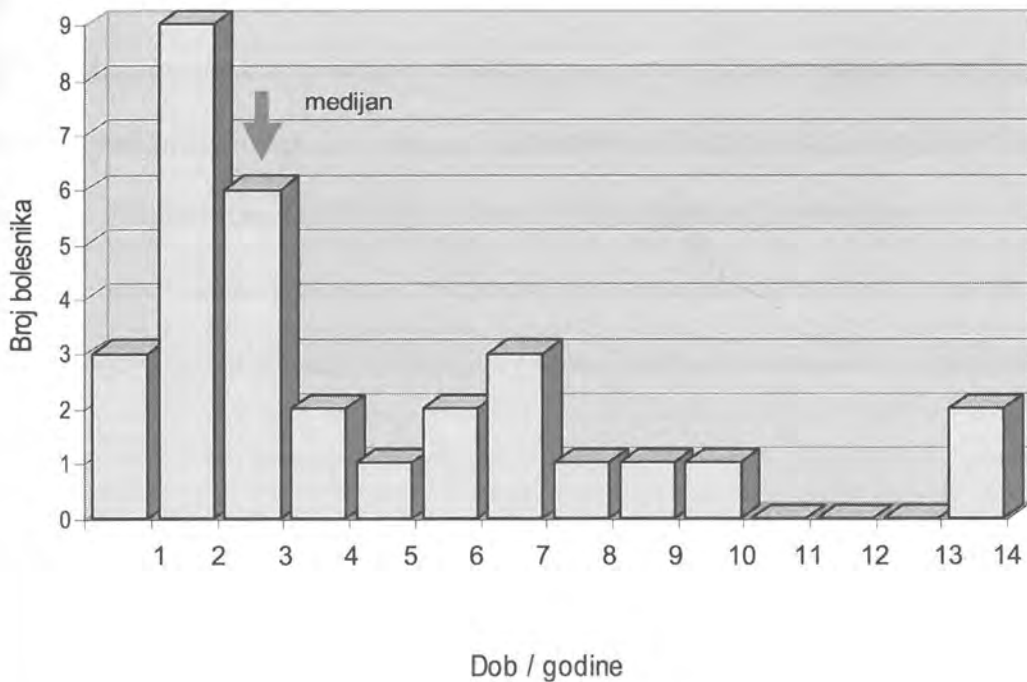
- Usporediti ispitivanja učinjena s DMSA i MAG3 u detekciji parenhimskih promjena bubrega djece tijekom urinarne infekcije. Dokazati da bi se korištenjem samo MAG3-a u tu svrhu smanjila doza ozračenja djeteta, a istovremeno bi se dobio uvid u stanje funkcije i urodinamike, te bi se mogle izbjeći druge preterage koje uzrokuju dodatno ozračenje (DMSA, IVU, MICU, retrogradna pijelourografija, CT i dr.).
- Utvrditi učestalost parenhimskih oštećenja bubrega navedenim metodama kod sindroma UI, osobito akutnog pijelonefritisa, te mijenjanje scintigrafskih nalaza nakon liječenja i kliničkog oporavka.
- Odgovoriti na pitanje da li je scintigrafiju (MAG3 ili DMSA) potrebno učiniti tijekom APN-a, u kojoj fazi bolesti, te kada su potrebne kontrole.
- Dobivenim rezultatima ustanoviti smjernice za klinički rad, te postaviti algoritam pretraga u svrhu otkrivanja bolesti, planiranja terapije i praćenja pijelonefritisa i njegovih posljedica, vodeći računa o što manjoj manipulaciji i ozračivanju djeteta.

3. ISPITANICI

Ispitanici su djeca u dobi do 15 godina. Prospektivna studija učinjena je u razdoblju od sredine 2000. do sredine 2003. godine po slijedećim kriterijima odabira:

1. Dijete hospitalizirano zbog prve, poznate, epizode akutnog pijelonefritisa sa klinički i laboratorijski tipičnim tijekom bolesti, unutar pet dana od početka bolesti, odnosno tipičnih simptoma.
2. Dijete je bilo upućeno na scintigrafiju unutar sedam dana od početka terapije.

Ispitana je grupa od 31-og hospitaliziranog djeteta, sve djevojčice, u dobi od 2.5 mjeseca do 13 godina, većinom mlađe od 10 godina, s medijanom od 2.5 godine (Slika 1).



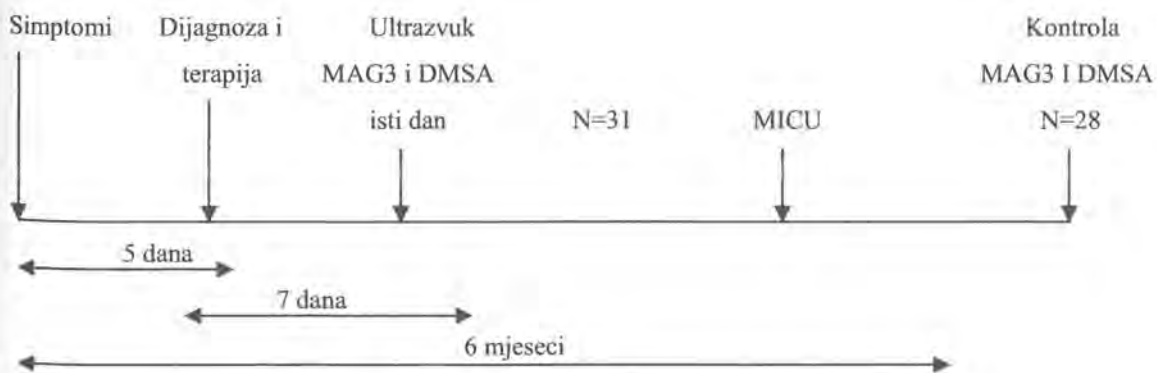
Slika 1.

Dobna raspodjela ispitanika-djece u akutnoj fazi prve epizode pijelonefritisa

Ispitanice su imale tipične znakove APN-a uključujući povišenu temperaturu, povišenu sedimentaciju, povećani broj leukocita u krvi i u urinu, dizuriju, ponekad bol u trbuhu ili leđima te povraćanje. Kod 19 pacijenata je izmjeren C reaktivni protein, koji je bio u rasponu od 12-190 mg/L, uz prosječnu vrijednost 74.9 (normalna vrijednost je <5). Pozitivna urinokultura je nađena kod 28 (90%) pacijenata, najčešće je izolirana *Escherichia coli*. Prosječna brzina sedimentacije eritrocita iznosila je 61 u prvom satu (s rasponom od 22 do 130). Sva djeca liječena su antibiotskom, po potrebi i drugom terapijom, prema standardnim algoritmima, i nakon otpusta praćena i kontrolirana od strane pedijatrijskog nefrologa. Unutar 7 dana od prijema učinjena je u istom danu, kombinirana scintigrafija sa MAG3 i DMSA. Ultrazvučni pregled bubrega djeteta najčešće je učinjen prije scintigrafije, a MCUG (kod 22 djece) za vrijeme hospitalizacije, najkasnije unutar 6 mjeseci.

Tijekom prijema djeteta u bolnicu roditelji su davali pismenu suglasnost za neohodne medicinske intervencije (Prilog br.1). Prije izvođenja scintigrafskih snimanja, roditeljima je specijalist nuklearne medicine detaljno objasnio proceduru i svrhu pretraga, nakon čega su na obrascu za izvođenje pretrage dali pismenu suglasnost za dijagnostički postupak (Prilog br 2). Iscrpan nalaz dijagnostičkog ispitivanja dostavljen je ordinariusu i roditeljima.

Nakon najmanje 6 mjeseci (raspon 6-18 mjeseci, prosječno nakon 8 mjeseci) od prvog pregleda, odnosno hospitalizacije, u djece je učinjeno kontrolno kombinirano scintigrafsko snimanje (Slika 2).



Slika 2. Plan rada

Anamnezom i iz medicinske dokumentacije zabilježeni su podaci o tijeku bolesti i drugim učinjenim pretragama. U vrijeme kontrolnog ispitivanja je obavezno učinjena kontrola urina i UZV nalaz bubrega, a drugi nalazi u slučaju potrebe. Na kontrolno ispitivanje javilo se 28-ero djece.

Između dva ispitivanja, sva su djeca bila pod kontrolom pedijatrijskog nefrologa, i do drugog posjeta su se klinički potpuno oporavila, osim dvije djevojčice koje su imale u to vrijeme recidivirajuću febrilnu urinarnu infekciju, i jedne djevojčica koja je imala recidiv bolesti 4 mjeseca prije dolaska, a na dan snimanja je bila subfebrilna, sa suspektom ponovnom infekcijom. Devet je pacijenata između ispitivanja primalo medikamentoznu profilaktičku terapiju, uključujući i jednu od dvije pacijentice s recidivom, a ostali su bili bez terapije.

Jedna ispitanica s lijevostranim VUR-om IV stupnja bila je uspješno operirana 7 mjeseci prije naše kontrole. Jedna pacijentica sa lijevostranim VUR-om operirana je neposredno nakon drugog posjeta.

U sklopu praćenja kliničkog tijeka, na daljnju ponovnu scintigrafiju bilo je upućeno 5 pacijentica, dvije na dinamičku (MAG3), dvije na statičku (DMSA), a jedna na obje vrste pretrage.

4.METODE

4.1. SCINTIGRAFIJA

Kod svih ispitanika je učinjena dinamička scintigrafija bubrega s $^{99}\text{Tc}^m$ -MAG3 i potom statička scintigrafija s $^{99}\text{Tc}^m$ -DMSA. Ispitivanja su napravljena na Siemens Orbiter Digitrac 3700 gama kameri priključenoj na ADAC računalo (USA), i /ili Siemens Diacam kameri vezanoj na ICON računalo.

Dijete je bilo pripremljeno za pretragu tako da je bilo hidrirano (10-15 ml/kg tjelesne težine), postavljen mu je venski put da bude što mirnije i opuštenije prilikom snimanja, u pravilu uz pratnju roditelja.

Dinamička scintigrafija s MAG3 se u našoj ustanovi radi od 1988 godine. Dinamika sakupljanja podataka je 60 sličica (fremova) u trajanju po 30 sekundi, ukupno 30 minuta. Radiofarmak (MAG3) se aplicira intravenski. Snimanje je započinjalo istovremeno s aplikacijom doze, na matricu 128x128x8 pixel-a. Doza aktivnosti je određena prema težini djeteta, 1-2 MBq po kg tjelesne težine, modificirano prema preporukama Pedijatrijske grupe Evropskog društva nuklearne medicine iz 1990. godine (58). U slučaju potrebe učinjena je diuretska studija, tako da je u 30. minuti apliciran intravenozno diuretik (fursemid), u dozi od 1 mg/kg tjelesne težine. U takvom slučaju snimanje je produženo za još 15 minuta (30 fremova). Neposredno nakon završetka dinamičke studije snimljen je statički scintigram pod uvjetima za statičku DMSA studiju (matrica 256x256x8, trajanje 200 sek). Statička MAG3 studija je služila za procjenu preostale aktivnosti MAG3 radiofarmaka, a u cilju utvrđivanja mogućeg utjecaja njegove rezidualne aktivnosti na kasnije učinjenu scintigrafiju s DMSA.

Standardna analiza dinamičke scintigrafije s MAG3 sastojala se od vizualne procjene scintigrama inicijalne parenhimske faze, određivanja kvantitativnih parametara, diferencijalne funkcije bubrega (DF)(59), semikvantitativne procjene funkcije pomoću analize toka konstruiranih renografskih krivulja te procjene drenaže urina (34, 39).

Parenhimska faza studije, od osobitog značenja za ovo istraživanje, prikazana je zbrajanjem prva 2 do 4 frema, tj. 1-2 minute, kada je radiofarmak u cijelosti u tubularnim stanicama bubrega, odnosno kad još nije došlo do lučenja aktivnosti u odvodni sustav. Na ovoj složenoj (sumacijskoj) slici učinjena je procjena i kategorizacija parenhimskih oštećenja pojedinog bubrega.

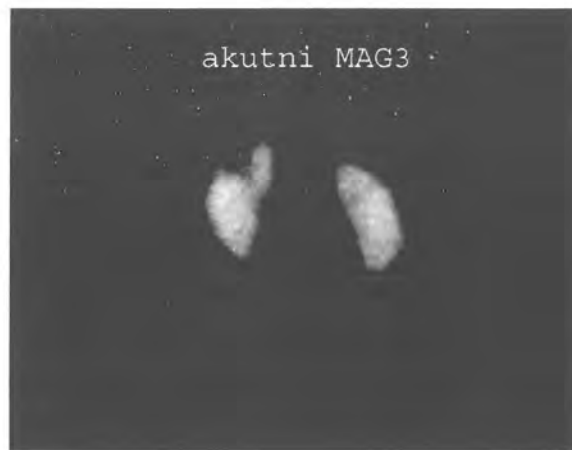Neposredno iza snimanja statičke MAG3 studije aplicirana je doza DMSA radiofarmaka u pripremljeni venski put. Snimanje statičkog scintigrama s DMSA, koji predstavlja «zlatni standard» za prikaz bubrežnog parenhima, vršilo se nakon 2-4 sata, i to u najmanje 6 planarnih projekcija (stražnja, lijeva i desna stražnja polukosa, lijeva i desna bočna, prednja), na matrici 256x256x8 u trajanju od 200 sekundi, po standardnom protokolu, (22, 60, 61). Po potrebi su snimane i dodatne projekcije (npr. u stojećem položaju, u «zoom-u» i dr.). Analiza dobivenih scintigrama provodila se vizualnom procjenom parenhima, računanjem diferencijalne bubrežne funkcije te po potrebi ostalim standardnim postupcima (određivanje smještaja, veličine, pomičnosti bubrega i dr.) (20,22). Aktivnost unesene doze također se određivala prema spomenutim preporukama (58), odnosno prema težini djeteta. Za analizu parenhimskih oštećenja korištene su sve standardne projekcije, po potrebi i dodatno učinjene projekcije.

Dobra komunikacija s djecom i roditeljima omogućila je potreban miran položaj djeteta tijekom snimanja, pa je tako izbjegnuta upotreba medikamenata za sedaciju (62).

Analiza svih scintigrama je učinjena na osnovu kompjuterskih zapisa studija kodiranih u različitim bojama, scintigrama preslikanih na film, te izvornih analognih scintigrama na kojima su dinamičke studije bile snimane u sekvencama po tri minute, ukupno 9 analognih slika po studiji. Analogni zapisi su se pokazali naročito praktični za evaluaciju drenažnih smetnji.

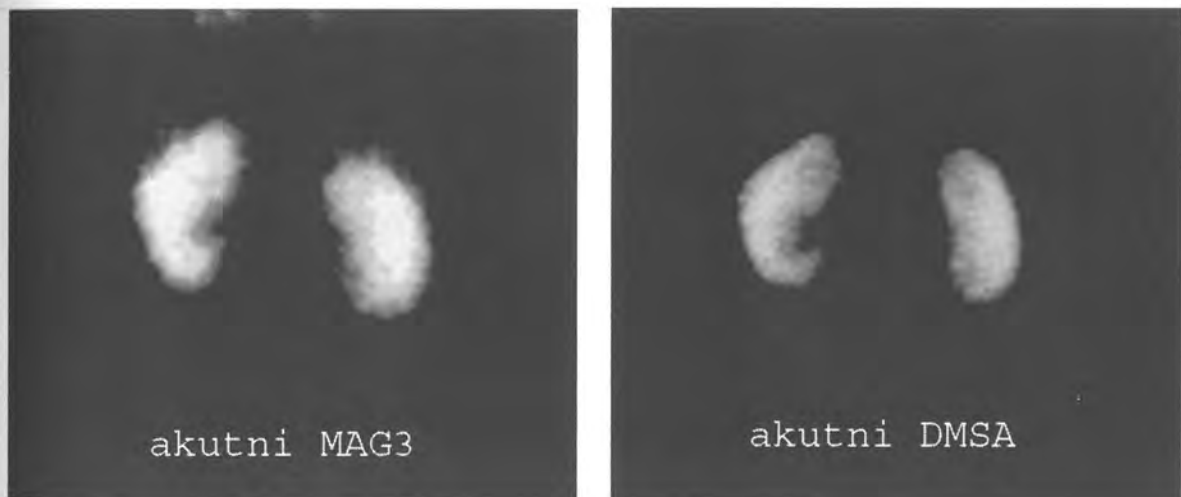
U cilju semikvantifikacije odnosno standardizacije lokaliziranih parenhimskih oštećenja na bubrezima, te usporedbe tih oštećenja detektiranih s MAG3 i DMSA scintigrafijom kod istih pacijenata, izrađen je vlastiti sustav označavanja i bodovanja lezija, koji je primijenjen na obje vrste scintigrama. U MAG3 scintigrafiji za to je korištena parenhimska faza studije, a u DMSA studiji sve raspoložive projekcije. Uspoređivana su lokalizirana (žarišna) oštećenja. Zbog nedostatka čvrstih kriterija za prepoznavanje mogućih izoliranih difuznih lezija one nisu definirane i sistematizirane.

Svaka otkrivena žarišna lezija kategorizirana je ili kao suspektna ili kao jasna. Jasnu parenhimsku leziju predstavljao je defekt konture bubrega s odgovarajućim područjem smanjene aktivnosti u parenhimu ili jasna «hladna» zona unutar prikazanog bubrežnog parenhima, koja može ili ne mora proizvoditi defekt konture (41, 42). Tipična jasna lezija prikazana je na Slici 3, a manje tipična na Slici 4.



Slika 3.

Jasna parenhimska lezija u gornjem polu lijevog bubrega kod bolesnika sa akutnim pijelonefritisom, sa defektom konture (pac. br. 18).

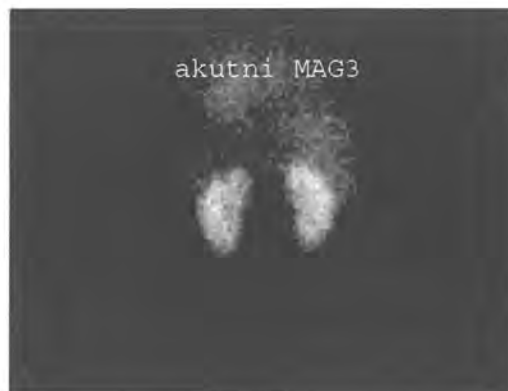

Slika 4.

Kod pacijenta br. 5, u akutnoj fazi pijelonefritisa na oba scintigrama vidi se na lijevom bubregu jasna parenhimska lezija identičnog oblika i veličine na lijevom bubregu (3 boda).

Suspektne (dvojbene) lezije su bile one koje nisu imale zadovoljene navedene sve navedene kriterije, nego samo neke od njih, npr. nije postojala prava «hladna» zona u parenhimu, nego

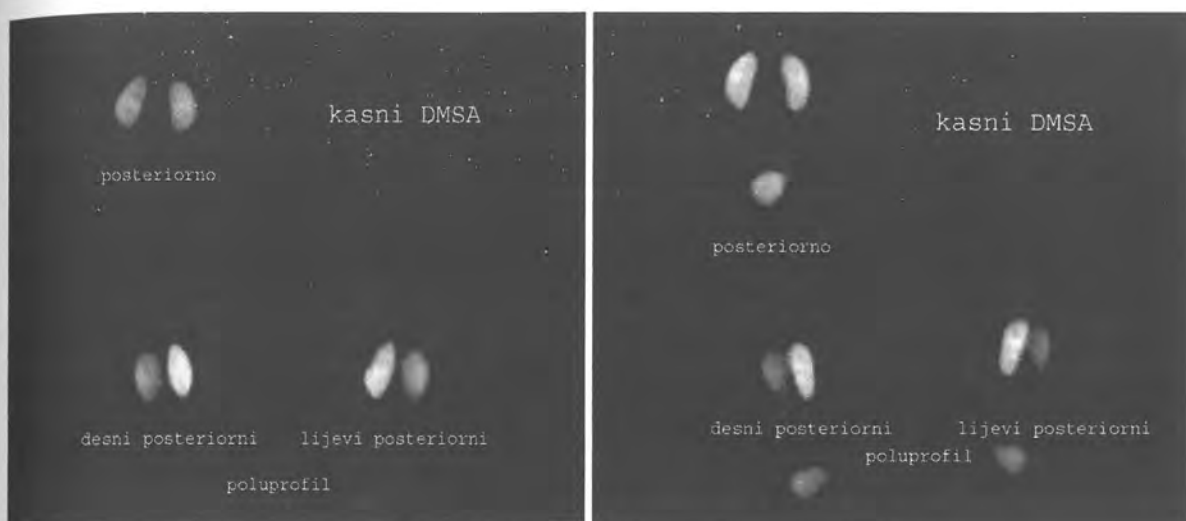veći ili manji stupanj hipofiksacije aktivnosti u odnosu na zdravi parenhim, ili su rubovi bubrega bili nejasni (češće na MAG3), bez jasnog prekida kontinuiteta konture (Slika 5).



Slika 5.

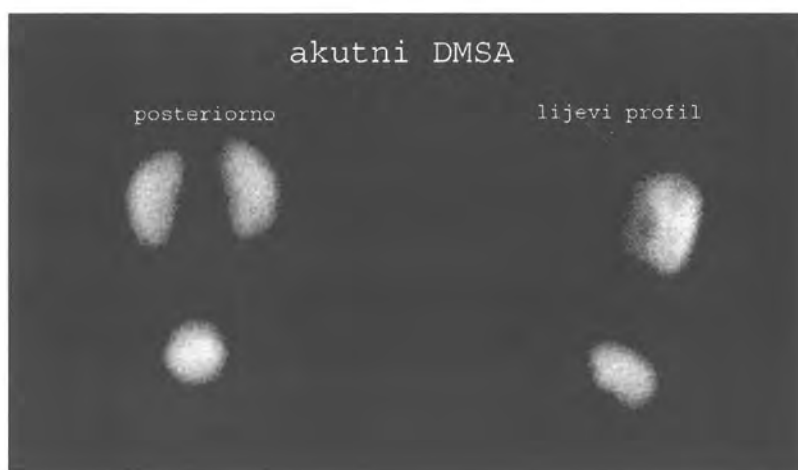Suspektna lezija u medijalnom dijelu lijevog bubrega (područje smanjene aktivnosti), te još jedna manja u gornjem polu u obliku nejasnog lateralnog ruba (pac. br. 30).

Na scintigramu s DMSA su ponekad bili izraženiji otisci (konture) grupa čašica ili bubrežne zdjelice, pa su ponekad izgledali kao dvojbene lezije (Slika 6), pa se tek nakon uvida u sve projekcije mogao donijeti zaključak o postojanju lezije (Slika 7).



Slika 6.

Na lijevoj slici se vidi suspektne parenhimska lezija na lijevom bubregu u posteriornoj projekciji, nešto je jasnija na lijevoj profilnoj projekciji (pac. br. 31). Sličan nalaz (suspektne lezije) se vidi na lijevom bubregu kod drugog pacijenta, i to samo na profilnoj projekciji (desna slika, pac. br. 27).



Slika 7.

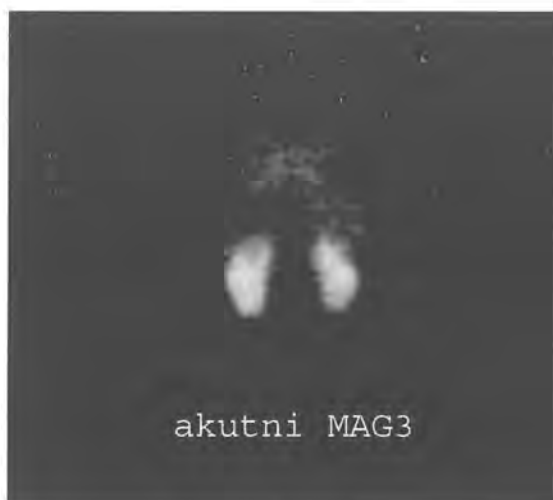U posteriornoj DMSA projekciji kod ovog pacijenta (br. 30), lijevi bubreg izgleda morfološki uredan, ali na lijevoj profilnoj snimci vidi se jasna parenhimska lezija, koja se nalazi u gornjem polu.

Često se u istom bubregu moglo naći kombinirano oštećenje, odnosno prisutnost i jasne i suspektne lezije (Slika 8, 9).



Slika 8.

Kod ove bolesnice (br. 16), u akutnoj fazi bolesti oba bubrega su prikazana bljeđe (difuzna lezija), a na lijevom se vide jasne lezije u gornjem (uz defekt konture) i donjem polu, te suspektna uz lateralnu konturu. Na desnom bubregu vidi se hladna zona (jasna lezija) u gornjem polu.



Slika 9.

U gornjem polu lijevog bubrega vidi se jasna lezija («hladna zona»), kao i u gornjoj trećini desnog (prugasta «hladna zona» uz suženje gornjeg pola), a nejasan je i vršak donjeg pola (druga lezija). Donja trećina lijevog bubrega je blijeda i nehomogenija (suspektna lezija) (pac. br. 29).

Detektiranim lezijama na bubregu su dodijeljeni bodovi po principu: jedna suspektna parenhimska lezija- 1 bod, multiple-2 boda, jedna jasna lezija-3 boda, multiple jasne lezije-6 bodova (Tablica 1). Bubrežni nalaz označen je s 0 bodova.

Tablica 1.

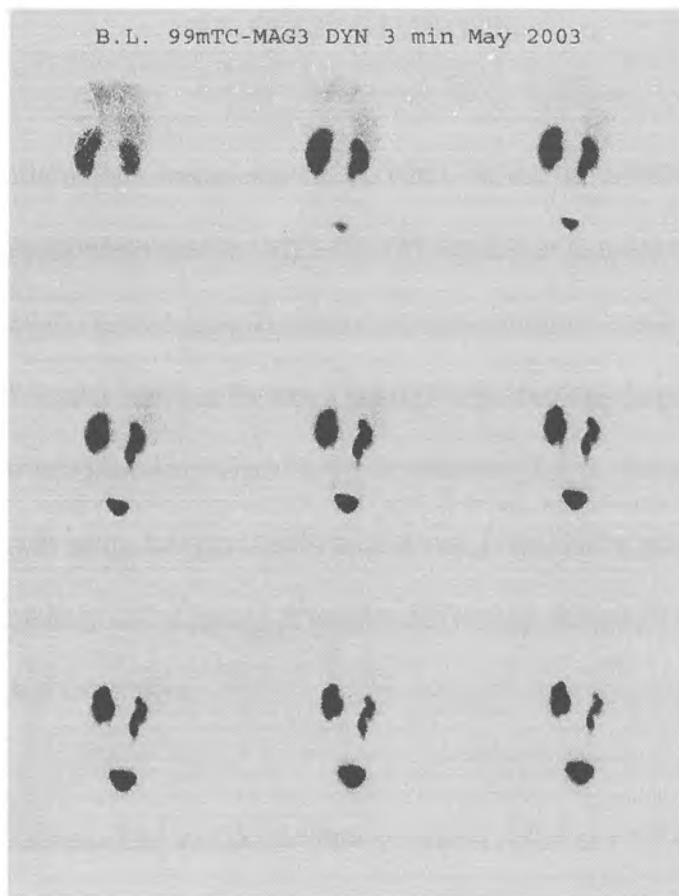
Bodovni sistem za klasifikaciju renalnih parenhimskih lezija u akutnom pijelonefritisu na MAG3 i DMSA scintigrafiji

BUBREG	JEDNA LEZIJA bodova	MULTIPLE LEZIJE bodova
SUSPEKTNA (DVOJBENA) LEZIJA	1	2
JASNA PARENHIMSKA LEZIJA	3	6

Ovo bodovanje je učinjeno za svaki pojedinačni bubreg, kod prvog i kontrolnog ispitivanja (ukupno $31 \times 2 + 28 \times 2 = 120$ bubrega). Teoretski maksimum za jedan bubreg iznosio je $6 + 2 = 8$ bodova (multiple jasne + multiple dvojbene lezije), odnosno za oba bubrega 16 bodova. Međutim, u praksi to je značilo najviše 7 bodova po jednom bubregu, odnosno 12 po pacijentu, u jednoj pretrazi. To je razumljivo, jer ako se npr. na jednom bubregu već vide multiple jasne lezije (6 bodova), teško se na njemu mogu vidjeti još i neke «suspektne» lezije.

Poseban sistem bodovanja uveden je za drenažne smetnje, dakako, samo za MAG3 scintigrafiju, jer na DMSA scintigrafiji se ne prikazuje kanalni sustav bubrega. Drenažnu smetnju smo definirali kao retenciju (zadržavanje) radioaktivnog urina vidljivu na sekvencijalnim scintigramima i na vremenski krivuljama aktivnosti konstruiranim nad bubrežnom nakapnicom ili mokraćovodom (Slika 10).

Na vremenskim krivuljama aktivnosti uretera smetnje se vide kao spori peristaltički valovi visokih amplituda (36). Za prisutne blage do umjerene smetnje protoka urina na pijeloureteričnom ušću i ureteru dodijeljen je po 1 bod, a u slučaju jako izraženih smetnji dodavao se još po jedan bod. Maksimum bodova za jednu stranu (odvodni sustav jednog bubrega) iznosio je 4 boda (2 za pijelon, 2 za ureter), odnosno za obje strane 8 bodova. Kod naših ispitanika najveći broj bodova bio je 6 za jednog pacijenta. Na ovaj način dobiveni su podaci koji su se mogli koristiti za statističku obradu, odnosno objektivnu usporedbu inicijalne (akutne) i kasne drenaže na dinamičkom scintigramu.



Slika 10.

Na ovom analognom MAG3 scintigramu sa sekvencama (slikama) od tri minute (pac. br. 17) jasno se vidi zadržavanje radioaktivnog urina u lijevom pijelokaliksu, tako da se lijevi utereri gotovo ne vidi, dok je desno retencija urina prisutna u proksimalnom dijelu uretera koji je i proširen. Kod normalnog nalaza do kraja studije se u potpunosti isprazne oba bubrega i oba uretera.

4.2. OSTALE METODE

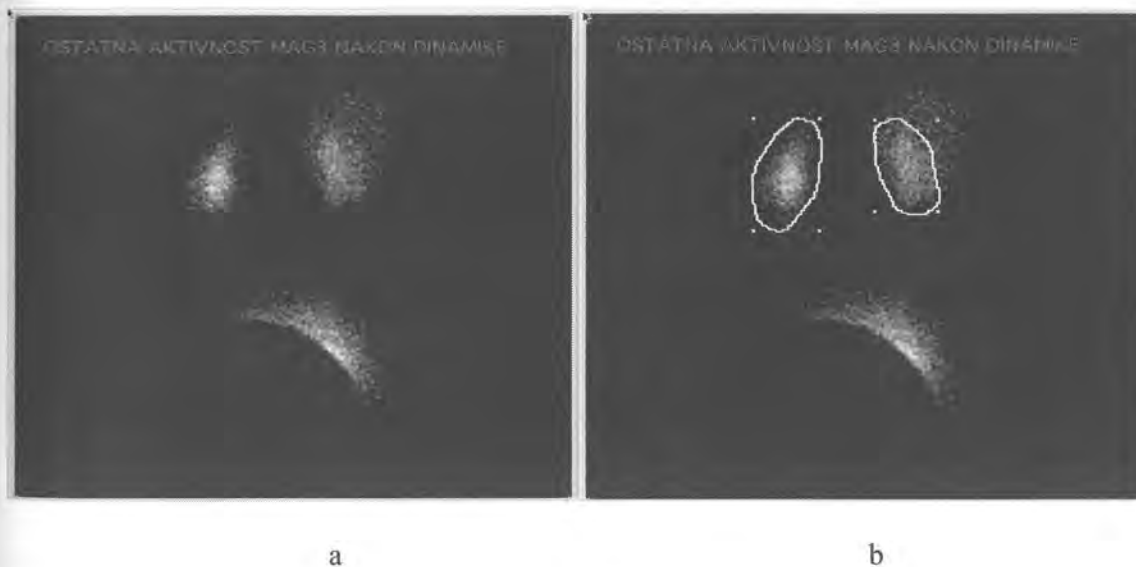
Za usporedbu sa scintigrafskim metodama smo koristili nalaze ultrazvučnog ispitivanja bubrega te mikcijske cistouretrografije (MCUG). Od ultrazvučnih nalaza, u odsustvu pobliže standardizacije ultrazvučnih promjena, koristili smo samo zaključak nalaza iz kojeg se moglo ustanoviti da li parenhimska lezija na bubregu postoji ili ne postoji. Za postojeću leziju smatrali smo da odgovara jasnoj scintigrafskoj parenhimskoj leziji. Nalaze smo usporedili sa detekcijom parenhimskih lezija scintigrafskim metodama. Ultrazvučni pregled je učinjen kod svih ispitanica tijekom hospitalizacije, tj. prve obrade (N=31), te kod 20 (od 28) pacijenata koji su došli na drugu scintigrafiju.

Rezultati MCUG bili su iskazani kao detektirani stupnjevi refluksa od 0 (bez refluksa), do V (najveći stupanj, intrarenalni refluks), prema standardnoj radiološkoj klasifikaciji (63).

Koristili smo ih za usporedbu i ispitivanje korelacije sa stupnjem parenhimskih lezija na bubregu. Ova pretraga je učinjena u sklopu prve obrade kod 22 pacijenta (71%).

4.3. UTJECAJ REZIDUALNE AKTIVNOSTI DINAMIČKE SCINTIGRAFIJE S MAG3 NA NEPOSREDNO UČINJENU STATIČKU DMSA SCINTIGRAFIJU BUBREGA

Kako je po primijenjenoj metodologij ispitivanja DMSA apliciran neposredno nakon završetka dinamičke i poststatičke studije s MAG3, htjeli smo utvrditi da li je ostatna aktivnost mogla utjecati, i na koji način, na rezultate statičke scintigrafije s DMSA. Stoga je kod svakog pacijenta, na prvom i kontrolnom ispitivanju, na poststatičkom scintigramu s MAG3 ocrtana regija interesa oko preostale aktivnosti svakog bubrega. Očitana jeveličina regije odnosno broj piksela (PIXEL je jedinica vizualne matrice kompjutera) i aktivnost (broj impulsa) u svakoj regiji (Slika 11 a, b). Zabilježen je vremenski razmak od snimanja poststatike s MAG3 do početka snimanja s DMSA u posteriornoj projekciji (Tablica 2).



Slika 11.

O crtavanje regija interesa na poststatičkom MAG3 scintigramu.

Tablica 2.

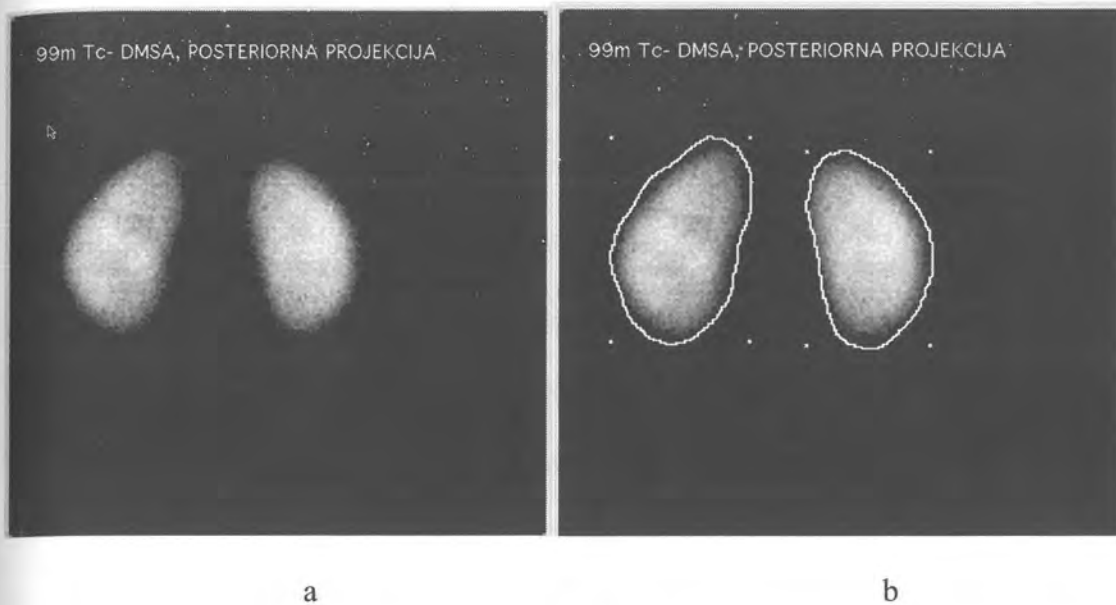
Podaci potrebni za računanje učešća zaostale aktivnosti MAG3 u scintigramu s DMSA, očitani sa računalnog zapisa scintigrafske slike (video matrice).

redni broj pacijenta	MAG3 I poststatika (impulsi/br. pikslova) L i D, razmak t do DMS-a (min)	DMSA I (impulsi/br. pikslova) L i D	MAG3 II poststatika (impulsi/br. pikslova) L i D, razmak t do DMS-a (min)	DMSA II (impulsi/br. pikslova) L i D
20.	15566/696 6344/556 120	30564/755 27266/669	7716/688 5578/510 120	52114/799 44000/619
21.	24772/1500 31564/1500 150	84856/1141 109586/1228	11180/1053 12700/956 135	89358/1104 106180/1205
22.	7622/500 32096/500 135	17106/633 15638/587	7104/598 12764/680 160	97314/755 89152/795
23.	17656/1350 16884/1200 125	90146/1141 80656/1007	18492/1200 22196/120 120	53876/929 50456/926

Isto je učinjeno i na statičkom DMSA scintigramu u posteriornoj projekciji (Slika 12 a, b, Tablica 2).

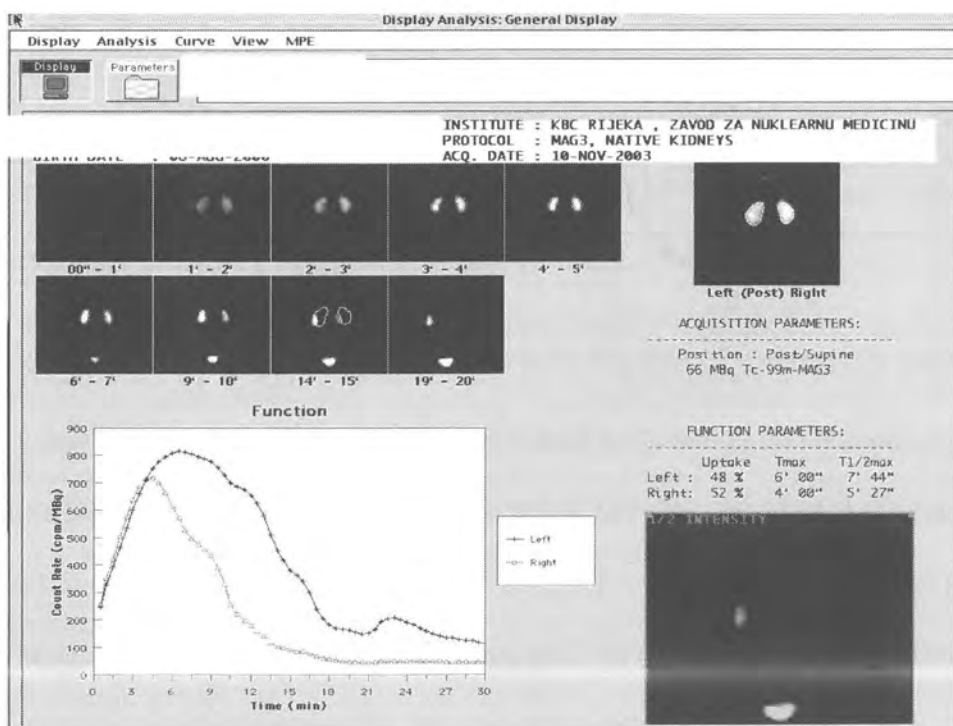
Dijeljenjem broja impulsa sa brojem matičnih elemenata (engl. pixel) u regiji interesa pojedinog bubrega dobiven je prosječni broj impulsa po pixelu za MAG3 (PBI-MAG3) i DMSA (PBI-DMSA).

Iz dobivenih rezultata izdvojeno je deset bubrega s najvećim brojem impulsa po pixelu na poststatičkim scintigramima u akutnoj fazi bolesti. Osim toga posebno su izdvojeni i bubrezi sa usporenom eliminacijom aktivnosti, odnosno sa drenažnim smetnjama (Slika 13).



Slika 12.

Ocrtavanje regija interesa na DMSA scintigramu



Slika 13.

Obrada dinamičke MAG3 scintigrafije: prikaz drenažnih smetnji u lijevom bubregu (gornji dio slike), te renografskih krivulja (dolje, lijevo).

Ovako izabrane bubrežne jedinice s pripadajućim podacima (PBI MAG3 i PBI DMSA) upisane su u Tablicu 3.

Tablica 3.

Izračunati podaci, prema računalnom zapisu scintigrafske slike, učešća zaostale aktivnosti MAG3 na scintigramu s DMSA korigirani za veličinu radioaktivnog raspada i biološke eliminacije iz bubrega (PBI=prosječni broj impulsa, pxl=pixel).

R. br. pac. i strana	PBI-MAG3 (imp/pxl)	PBI-DMSA (imp/pxl)	Kasni PBI-MAG3 (imp/pxl)	Poluvrijeme eliminacijske faze (min)	Korigirani kasni PBI-MAG3 (imp/pxl)	UČEŠĆE MAG3 u DMSA (%)
18 L	47.6	39.2	33.06	35	0.66	1.68
9 L	17.17	69.03	13.63	30	0.85	1.23
12 D	55.1	77.1	42.1	26	0.83	1.08
22 D	64.19	26.64	49.54	14	0.074	0.28
17 L	24.7	67.44	18.0	25	0.25	0.27
7 D	60.16	47.29	45.1	17	0.099	0.21
26 D	14.97	100.2	11.66	16	0.044	0.04
29 L	38.53	94.6	30.6	12	0.03	0.03
29 D	30.03	98.0	23.83	9	0.03	0.03
9 D	9.85	74.81	7.82	13	0.016	0.02

Da se dobije stvarno učešće rezidualne aktivnosti MAG3 u DMSA scintigramu trebalo je prvo korigirati vrijednosti PBI-MAG3 za radioaktivni raspad u vremenu t od snimanja poststatike do snimanja s DMSA (Tablica 2), što daje vrijednost KASNOG PBI-MAG3 (Tablica 3).

Osim radioaktivnim raspadom aktivnost MAG3 je nestajala iz bubrega fiziološkim putem, drenažom radioaktivnog urina. Brzina drenaže određena je poluvremenom eliminacije koja se dobije iz renografskih krivulja (slika 13). Uz istu matematičku aproksimaciju na eksponencijalnu krivulju kao za radioaktivni raspad, pomoću poluvremena eliminacije, korigiran je KASNI PBI-MAG3 (za isto proteklo vrijeme t) i tako je dobiven KORIGIRANI

KASNI PBI-MAG3. Postotak (učešće) ove vrijednosti u PBI-DMSA daje konačnu vrijednost učešća MAG3 aktivnosti u DMSA scintigramu, navedenu u zadnjoj koloni Tablice 3.

Vidi se da je najveće učešće aktivnosti MAG3 u DMSA scintigramu manje od dva posto, svega kod tri bubrega je to učešće veće od jedne stotnine ukupne aktivnosti na pikslu DMSA scintigrama. Kod svih ostalih bubrega zaostala aktivnost je znatno manja, i kod većine se mjeri se u dijelovima promila (manje od tisućine). Dakle, udio ostatne aktivnosti $^{99}\text{Tc}^m$ - MAG3 u statičkom scintigramu s $^{99}\text{Tc}^m$ -DMSA zanemarivo malen i stoga ne utječe na interpretaciju nalaza statičke $^{99}\text{Tc}^m$ -DMSA scintigrafije koja se izvodi neposredno nakon dinamičke scintigrafije. Ova metoda stoga osigurava vjerodostojnost rezultata prosudbe parenhimskih oštećenja bubrega na DMSA scintigramima.

4.4. STATISTIČKE METODE

Za statističku analizu korišteni je Wilcoxon-ov dvostrani sign test, i sign test, analiza senzitivnosti i specifičnosti za parenhimsku leziju i drenažu, i Chi test (test najmanjih kvadrata) te linearna korelacija za usporedbu ultrazvučnih nalaza i stupnja VUR-a sa scintigrafskim nalazima.

5. REZULTATI

5.1. ANALIZA PARENHIMSKIH LEZIJA BUBREGA SCINTIGRAFIJOM

5.1.1. PROCJENA TEŽINE PARENHIMSKIH LEZIJA S MAG3 I DMSA

Djeca uključena u studiju (N=31) imala su najmanje po jednu suspektnu leziju na jednoj od učinjenih scintigrafija (s $^{99}\text{Tc}^m$ -MAG3 ili $^{99}\text{Tc}^m$ -DMSA) u akutnoj fazi pijelonefritisa.

Primjenom ranije opisanog bodovnog sistema (Tbl. 1) raspon težine parenhimskih lezija u pojedinom bubregu iznosio je od 0 do 6 bodova na MAG3 scintigramima, te 0-7 bodova na statičkim DMSA scintigramima, kod istih pacijenata. Na tablici 4 prikazane su vrijednosti bodova za pojedini bubreg kod svakog pacijenta kao i njihov zbroj.

Najteže oštećenje na pojedinom bubregu (7 bodova) nađeno je na lijevom bubregu kod pacijenta br. 19, na kojem su detektirane dvije jasne parenhimske lezije, i još jedna suspektna ($3+3+1=7$). Maksimalni dobiveni zbroj bodova po ispitaniku iznosio je 12 za obje scintigrafske metode (za sve ispitanike raspon je bio 0-12 bodova). Na kontrolnom pregledu najveći broj bodova po bubregu smanjio se na 2 za MAG3, i na 3 za DMSA metodu. Kod pojedinog ispitanika taj je zbroj 3, odnosno 5, što ukazuje na učinak terapije i uspješno smanjenje posljedica upalnih oštećenja bubrega. Na tablici 5 prikazane su prosječne vrijednosti bodova po bubrežnoj jedinici i po pacijentu.

Tablica 4.

Prikaz stupnjevanja parenhimskih oštećenja bubrega brojem bodova za svaki pojedini bubreg i zbirno za pojedinog pacijenta (LB=lijevi bubreg, DB=desni bubreg, UK=ukupno).

broj pac.	PRVI MAG3 bodovi			PRVI DMSA bodovi			DRUGI MAG3 bodovi			DRUGI DMSA bodovi		
	LB	DB	UK	LB	DB	UK	LB	DB	UK	LB	DB	UK
1.	0	6	6	0	3	3	0	0	0	0	0	0
2.	6	6	12	6	6	12	2	1	3	2	2	4
3.	1	0	1	0	0	0	1	0	1	0	0	0
4.	1	3	4	2	3	5	0	0	0	0	0	0
5.	3	1	4	3	0	3	0	0	0	1	0	1
6.	6	1	7	4	1	5	1	0	1	1	0	1
7.	1	6	7	2	6	8	nema			nema		
8.	1	1	2	0	1	1	0	0	0	2	2	4
9.	3	0	3	5	0	5	1	0	1	1	0	1
10.	8	2	10	3	1	4	0	0	0	1	0	1
11.	3	0	3	6	0	6	0	0	0	0	0	0
12.	2	0	2	2	0	2	0	0	0	0	0	0
13.	1	0	1	3	0	3	nema			nema		
14.	6	0	6	6	0	6	1	0	1	1	0	1
15.	0	3	3	1	3	4	0	0	0	0	0	0
16.	3	6	9	6	4	10	nema			nema		
17.	1	6	7	5	6	11	1	2	3	3	2	5
18.	3	0	3	5	0	5	1	1	2	1	0	1
19.	6	0	6	7	0	7	0	0	0	0	0	0
20.	0	1	1	0	1	1	0	1	1	0	1	1
21.	6	0	6	7	0	7	0	0	0	0	0	0
22.	1	1	2	2	2	4	0	0	0	2	2	4
23.	6	1	7	5	2	7	1	1	2	0	0	0
24.	5	1	6	3	2	5	0	0	0	1	1	2
25.	3	0	3	3	0	3	1	0	1	1	0	1
26.	4	1	5	6	1	7	2	1	3	2	0	2
27.	3	1	4	3	0	3	0	0	0	1	0	1
28.	2	0	2	2	0	2	0	0	0	1	0	1
29.	4	6	10	4	6	10	1	1	2	2	2	4
30.	6	1	7	3	1	4	0	1	1	0	0	0
31.	6	0	6	6	0	6	0	0	0	1	0	1

Tablica 5.

Prosječni broj bodova koji označava težinu parenhimske lezije izražen po bubregu i po pacijentu, tijekom akutnog pijelonefritisa i na kontroli (bodovna skala od 0 do 8 bodova).

STUPANJ TEŽINE BUBREŽNIH LEZIJA

Akutna scintigrafija

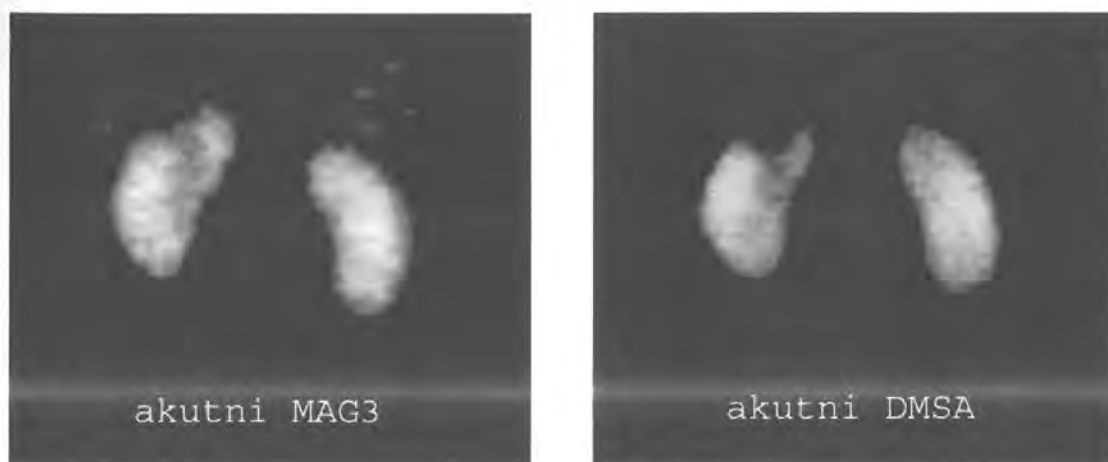
MAG3				DMSA		
Lijevi	bubreg	Desni	Bubrezi (N=62)	Lijevi	bubreg	Desni
3.2	prosjek 2.5	1.7		3.5	prosjek 2.6	1.6
4.9			Pacijenti (N=31)	5.1		

Kontrolna (kasna) scintigrafija

Lijevi	bubreg	Desni	Bubrezi (N=56)	Lijevi	bubreg	Desni
0.5	prosjek 0.4	0.3		0.9	prosjek 0.6	0.4
0.8			Pacijenti (N=28)	1.3		

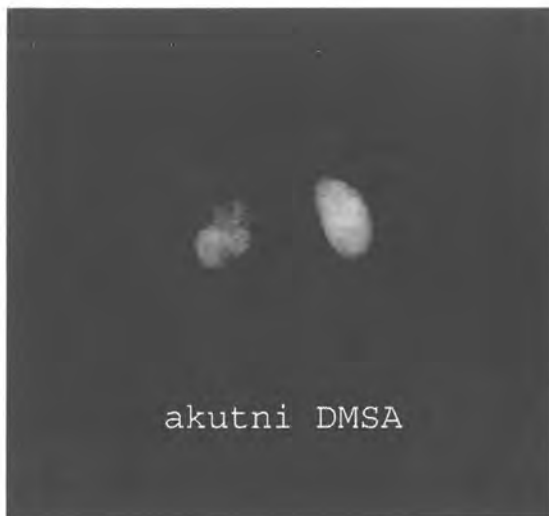
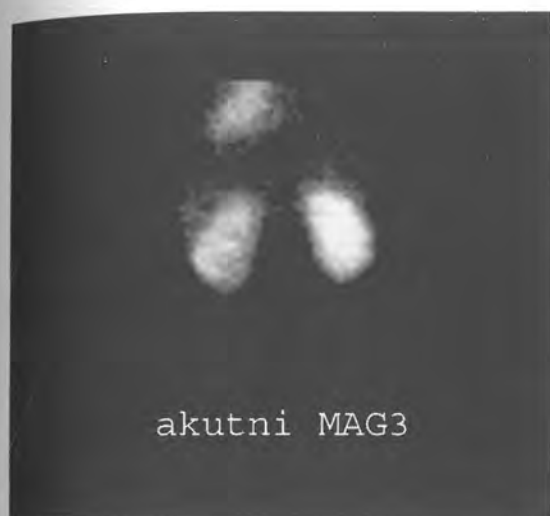Dokazani stupanj oštećenja kod istog ispitanika bio je sličan sa obje metode (Slika 4, 14, 15).

Na prvoj scintigrafiji 34 od 62 bubrega je imalo identičnu vrijednost bodova, a na kontrolnoj 38 od 56 bubrega.



Slika 14.

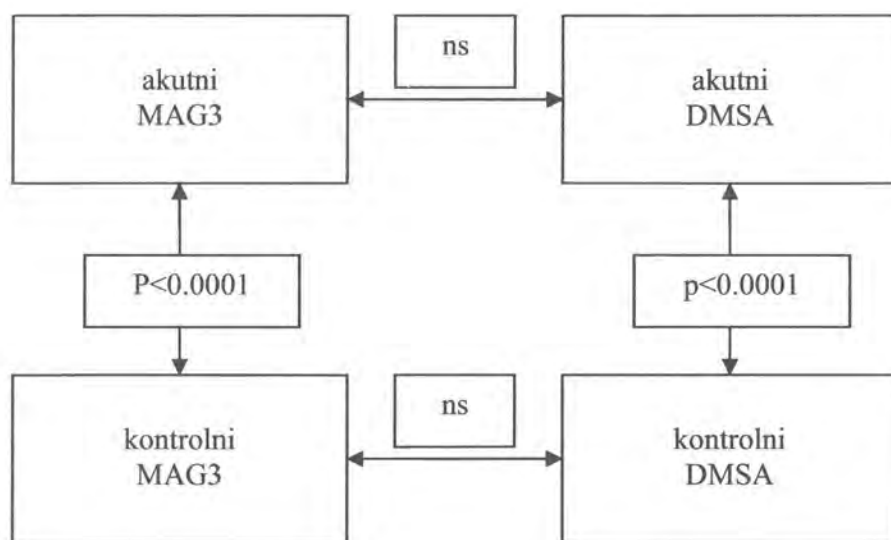
Kod pacijenta br. 25, u akutnoj fazi pijelonefritisa na oba scintigrama vidi se jasna parenhimska lezija sličnog oblika i veličine na lijevom bubregu (3 boda).



Slika 15.

Kod bolesnika br. 31, s obje metode se na lijevom bubregu vide dvije jasne lezije (jedna u gornjoj, druga u donjoj polovici), a koje su nešto bolje ograničene na DMSA scinitogramu.

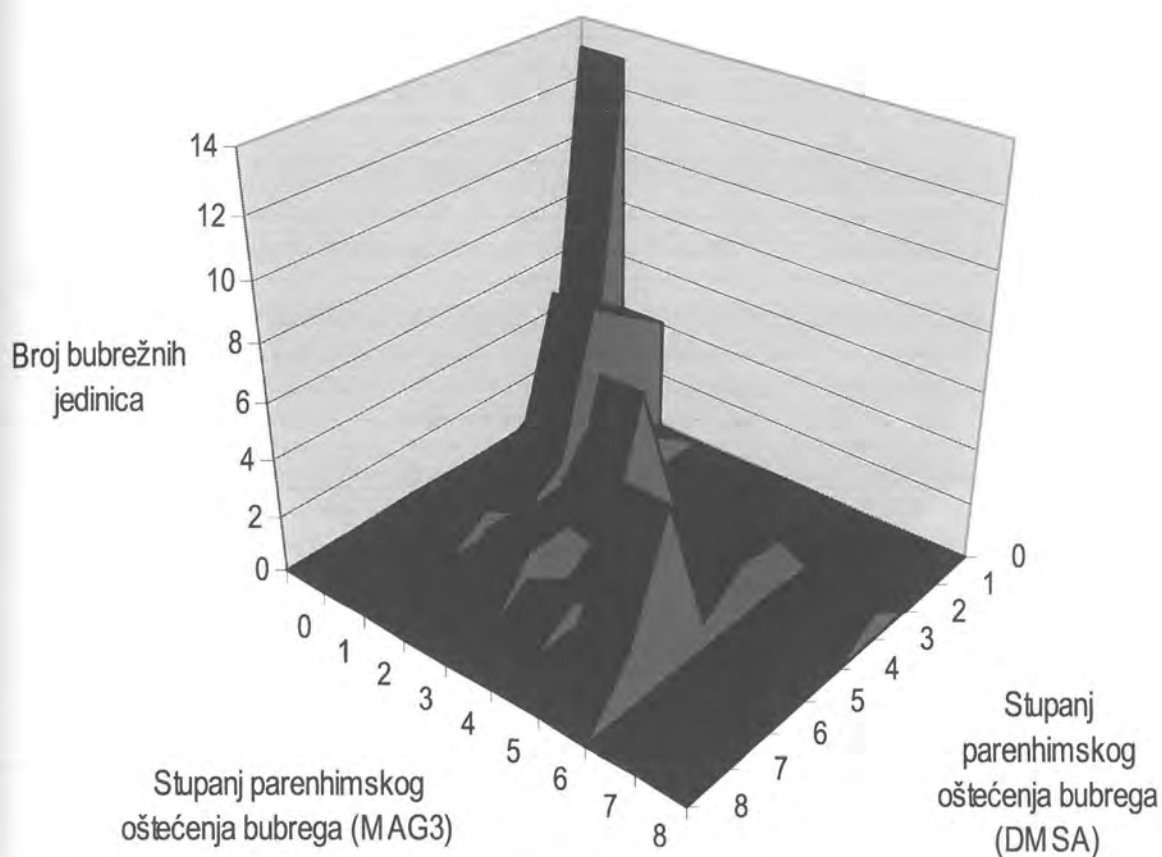
Statistička analiza (Wilcoxonov i sign test) potvrdila je da nema statistički značajne razlike između MAG3 i DMSA u prepoznavanju lezija kako u akutnoj fazi bolesti, tako i nakon liječenja, odnosno na kontrolnoj scintigrafiji (Slika 16).



Slika 16.

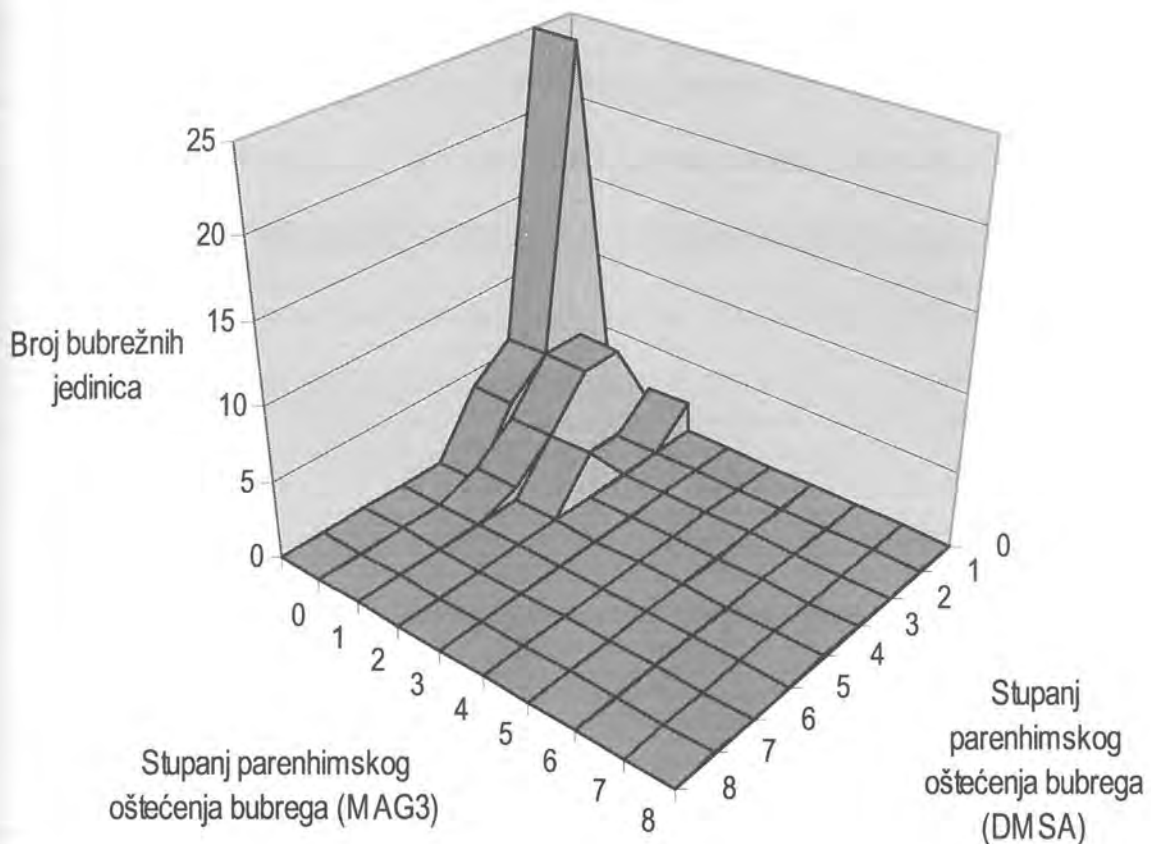
Statistička usporedba težine renalnih parenhimskih oštećenja kod djece s APN-om utvrđene pomoću dvije scintigrafske metode (MAG3 i DMSA) u isto vrijeme (gornji red) te sa istom metodom u akutnoj i rekonvalescentnoj fazi.

Na Slikama 17 i 18 je ova sličnost prikazana grafički.



Slika 17.

Prikaz težine parenhimskih oštećenja u akutnoj fazi pijelonefritisa s MAG3 i DMSA. Visina šiljaka označava broj bubrega s određenim stupnjem oštećenja (od 0 do 8 bodova), a položaj šiljaka koji su poredani uglavnom na dijagonali mreže (linija identičnosti), ukazuje na visoku podudarnost nalaza između ove dvije metode.



Slika 18.

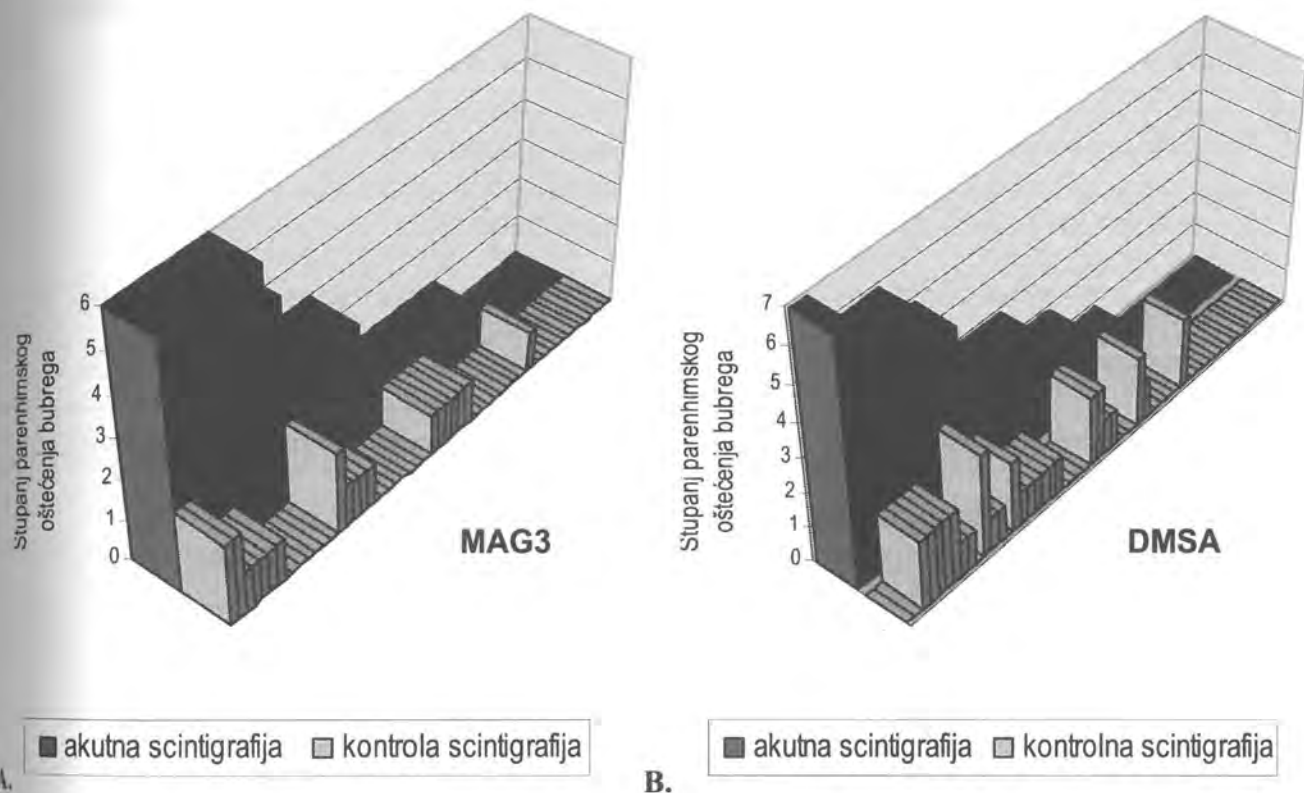
Prikaz težine parenhimskih oštećenja na kontrolnoj (kasnoj) scintigrafiji s MAG3 i DMSA.

Visina šiljaka je značajno veća na nižim stupnjevima oštećenja parenhima nego u akutnoj fazi bolesti (zbog sanacije lezija), ali podudarnost između ove dvije metode je i ovdje vidljiva po grupiranju šiljaka na dijagonali mreže (linija identičnosti nalaza).

Ipak, p vrijednosti približile su se granici značajnosti ($p=0.08$) kod usporedbe kontrolne MAG3 i DMSA scintigrafije jer je na DMSA češće nego na MAG3 nađen viši stupanj oštećenja u istom bubregu, i to pretežno na lijevoj strani (Tablica 5).

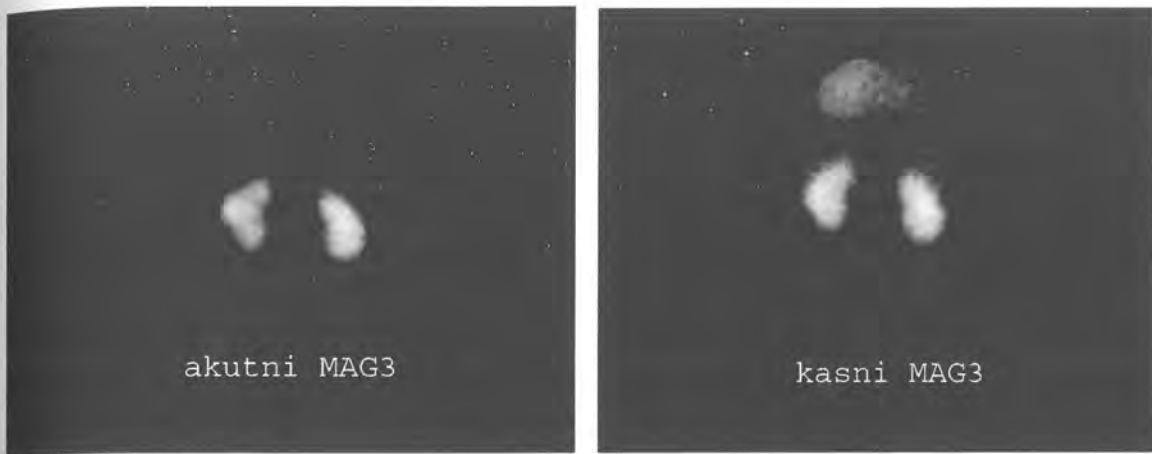
S druge strane, vrlo značajna razlika ($p<0001$) bila je prisutna kad je težina oštećenja u akutnoj fazi bila uspoređivana sa onom na kontroli, i na razini bubrežnih jedinica i na razini pacijenata (Slika 16). Ova razlika se također može uočiti na Tablici 5, jer je prosjek stupnja

parenhimskih oštećenja na kontrolnom posjetu bio nekoliko puta manji s obje scintigrafske metode- smanjuje se na manje od jednog boda, što ukazuje na njihovu sanaciju. Grafički je to ilustrirano na Slici 19, a primjeri pacijenata kod kojih se na scintigramima bubrega vidi sanacija nalaza su na Slikama 20, 21, 22.



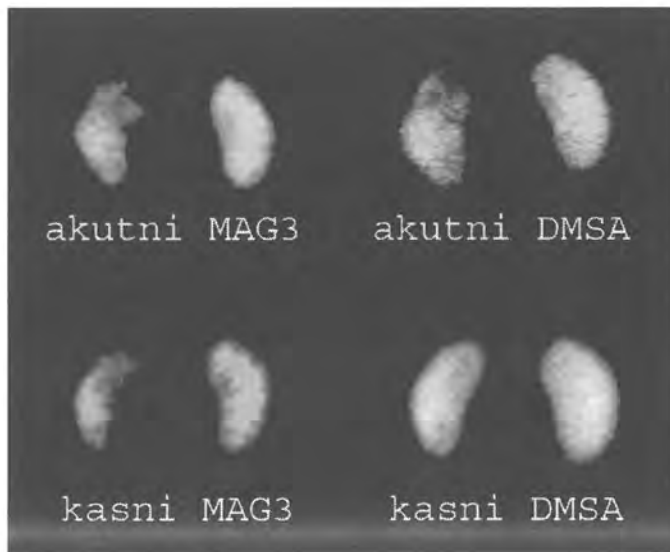
Slika 19.

Stupanj parenhimskog oštećenja bubrega u akutnoj i kontrolnoj scintigrafiji kod djece s pijelonefiritisom: lijevo MAG3, desno DMSA scintigrafija. Jasno se vidi manji stupanj oštećenja bubrega na kontroli s obje metode (svjetloplava boja) u odnosu na akutnu fazu bolesti, ali može se uočiti da je na kontrolnom DMSA nađen veći broj bubrega (ali ne značajno) s većim stupnjem oštećenja.



Slika 20.

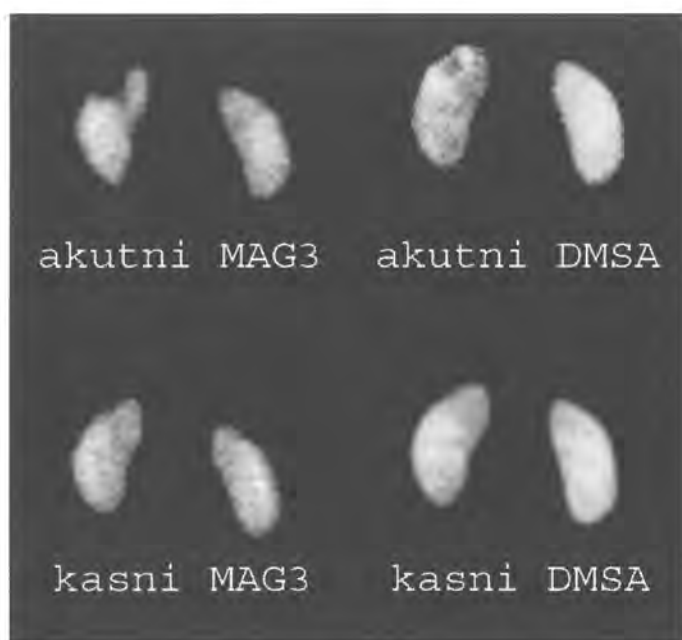
Prikaz oporavka lijevog bubrega pacijenta (br. 2) koji ima dvije jasne lezije (uvučjenja lateralne konture u gornjoj i donjoj polovici) na akutnom MAG3 scintigramu, a koje su gotovo potpuno nestale na kontrolnom (kasnom) snimku. Obradom na računalu se mogu u akutnoj fazi dokazati i dvije manje lezije u desnom bubregu (u oba pola), koje se također u najvećoj mjeri saniraju do kontrole (neravna lateralna kontura gornjeg pola desnog bubrega na kasnom MAG3 sugerira zaostalu suspektanu leziju).



Slika 21.

Četiri scintigrama istog bolesnika (br. 14) sa sukcesivno snimljenom MAG3 i DMSA scintigrafijom u akutnoj fazi pijelonefritisa (gornji red), i nakon oporavka (donji red). U

gornjem polu lijevog bubrega prikazala se u akutnoj fazi jasna parenhimska lezija jednako s obje metode. Vidi se potpuni nestanak parenhinskog oštećenja na lijevom bubregu na kontroli. Desni bubreg je urednog nalaza.



Slika 22.

Četiri scintigrama istog bolesnika (br. 18) sa sukcesivno snimljenom MAG3 i DMSA scintigrafijom u akutnoj fazi pijelonefritisa (gornji red), i nakon oporavka (donji red). U akutnoj fazi, afunkcionalni dio parenhima u gornjem polu lijevog bubrega oštrije je ograničen i izgleda veći na MAG3 nego na DMSA scintigramu, ali se u oba slučaja radi o jasnoj leziji. Desni je bubreg urednog nalaza. Na kontroli, na kasnim scintigramima se vidi potpuni nestanak parenhinskog oštećenja s obje metode.

Zapaženo je, da je prosječni stupanj parenhinskog oštećenja u akutnoj fazi bolesti, kod obje metode, različit na desnoj i lijevoj strani. Veće su promjene vidljive na lijevoj strani (3.2 i 3.5 bodova lijevo prema 1.7 i 1.6 na desnoj strani, Tablica 5). To je diskretno izraženije na DMSA scintigramima, kako u akutnoj fazi tako i na kontrolnim scintigramima, ali na bitno nižoj razini oštećenja (0.9 bodova na lijevoj prema 0.4 na desnoj strani).

Scintigrafske promjene parenhima bubrega su nadalje definirane kao:

- normalan nalaz (0 bodova)
- dvojbena ili suspektna (1-2 boda po bubregu)
- pozitivna (ako sadrže najmanje jednu jasnu parenhimsku leziju- dakle s 3 ili više bodova po bubregu)

Raspodjela ovako kategoriziranih nalaza vidi se iz Tablice 6.

Tablica 6.

Broj i tip renalnih parenhimskih lezija u akutnoj fazi pijelonefritisa i na kontrolnoj scintigrafiji nakon najmanje 6 mjeseci.

BROJ BUBREGA SA LEZIJAMA KOD DJECE SA PIJELONEFRITISOM

Akutna scintigrafija

(N=62)

MAG3			DMSA		
Normalni	Dvojbena	Pozitivna	Normalni	Dvojbena	Pozitivna
15 (24%)	20 (32%)	27 (44%)	18 (29%)	15 (24%)	29 (47%)

Kontrolna (kasna) scintigrafija

(N=56)

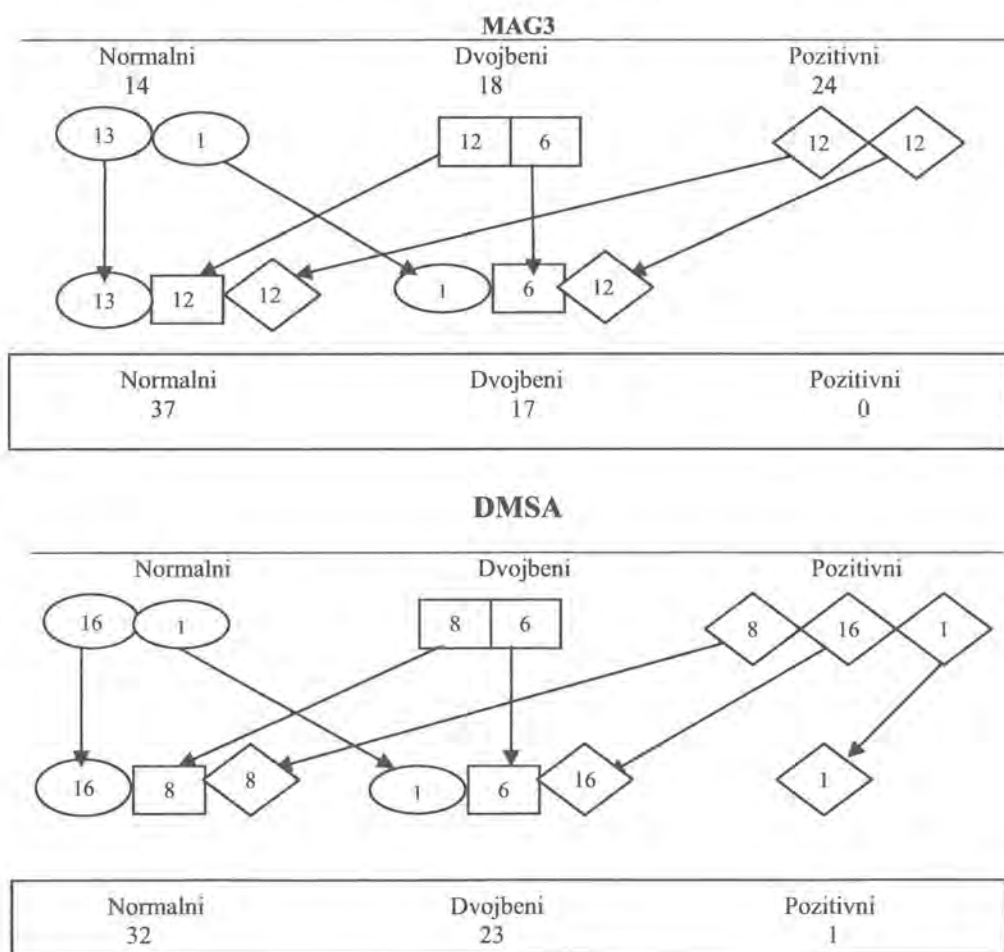
Normalni	Dvojbena	Pozitivna	Normalni	Dvojbena	Pozitivna
37 (60%)	19 (26%)	0 (0%)	32 (57%)	23 (41%)	1* (2%)

*pacijent sa akutnim recidivom urinarne infekcije

Na ovoj tablici se može uočiti sličan broj pozitivnih nalaza na bubrezima u prvom posjetu s obje metode (27 i 29), što pokazuje da je na oko 50 % svih bubrežnih jedinica u akutnoj fazi bolesti detektirana jasna parenhimska lezija. Od toga je na MAG3 scintigramu 14/27 pozitivnih bubrega (23% od ukupnog broja bubrega) imalo više od jedne jasne lezije (6 bodova), a na DMSA je taj broj iznosio 12/29 (19%).

Na kontrolnoj scintigrafiji pozitivni nalazi su postali negativni s obje metode, što nedvojbeno ukazuje na sanaciju bolesti. Iznimka je DMSA scintigram kod dvogodišnje djevojčice koja je bila u recidivu urinarne infekcije unatoč profilaktičkoj terapiji (pac. br. 17 na tablici 4), kod koje je perzistirala jasna lezija na lijevom bubregu, iako se ukupan broj bodova za taj bubreg smanjio sa 5 na 3, zbog toga što više nisu evidentirane suspektne lezije. Scintigrafski nalazi su potpuno korelirali s verificiranim kliničkim oporavkom pacijenata. Grafički su scintigrafske promjene djelomične ili potpune sanacije prikazane na slici 23. Grafički je djelomična ili potpuna sanacija scintigrafskih nalaza prikazana na slici 23.

ISHOD SCINTIGRAFSKIH NALAZA NA BUBREZIMA U AKUTNOM PIJELONEFRITISU (N=56)



Slika 23. Promjene nalaza renalnih parenhimskih oštećenja na MAG3 i DMSA scintigrafiji od akutne faze (gornji red) do kontrole (donji red).

Na kontrolnu se scintigrafiju odazvalo 28/31 djece, tako da je za usporedbu preostalo 6 bubrega manje ($62-6=56$). Iz tog razloga je ukupan broj renalnih jedinica u gornjim redovima na slici 12 manji nego na tablici 6 (u odjeljku za MAG3 nedostaje 1 normalni, 2 dvojbena i 3 pozitivna bubrega, a za DMSA 1 dvojbena i 4 pozitivna bubrega).

Dok se na MAG3 scintigramima polovica jasno pozitivnih nalaza na pojedinom bubregu (12/24) potpuno normalizirala a druga polovica se promijenila u dvojbene, na DMSA je samo kod trećine njih uočen potpuni oporavak (8/25), a preostali bubrezi (16/25) su ostali dvojbene nalaza. Slična je situacija i sa inicijalno dvojbene nalazima, koji su u nešto većem broju postali normalni na MAG3-u u odnosu na DMSA (66 prema 57%). Važno je uočiti da niti jedan od ovih bubrega nije pokazao pozitivan nalaz na kontrolnom snimanju. Normalni bubrezi su (osim jednog) zadržali normalan nalaz.

Sveukupno, od svih inicijalno promijenjenih bubrega (pozitivni + dvojbena), 43% ih je na kontroli na MAG3-u imalo još bar dvojbenu leziju (18/42), dok je na DMSA je takvih bilo skoro 60% (23/39). To je 34% od svih ispitivanih bubrega na MAG3 scintigrafiji, a 43% na DMSA, a što upućuje na činjenicu da je pomoću DMSA detektirano više potencijalnih perzistentnih lezija na kontroloj obradi.

Ipak, kod 86% bubrega na MAG3-u (36/42), i 82% na DMSA (32/39), je došlo je do poboljšanja nalaza (prelaska u nižu kategoriju), što znači da je velika većina detektiranih lezija završila u djelomičnoj ili potpunoj sanaciji. To je imalo za posljedicu statistički značajnu razliku u stupnju oštećenja renalnog parenhima između dva posjeta, već prikazanu već na slici 10. Na slijedećoj tablici prikazani su u parovima rezultati obje vrste scintigrafije u akutnoj fazi bolesti (Tablica 7).

Tablica 7.

Parovi rezultata detekcije patoloških nalaza na MAG3 i DMSA scintigrafiji kod akutnog pijelonefritisa

		DMSA			
Bubrezi N=62		Pozitivni	Dvojbeni	Normalni	Ukupno
MAG3	Pozitivni	27			27
	Dvojbeni	2	14	4	20
	Normalni		1	14	15
	Ukupno	29	15	18	62

Od 62 ispitivana bubrega, sukladne nalaze sa oba radiofarmaka imalo je njih 55 (89%).

Najbolje poklapanje bilo je prisutno u procjeni pozitivnih nalaza (jasnih lezija), gdje je podudarnost postojala u 27/29 bubrega (93%). Na dva bubrega lezije su bile potcijenjene na MAG3-u u odnosu na DMSA i označene kao dvojbene. Veća je varijabilnost bila prisutna u karakterizaciji dvojbениh lezija, koje su češće bile detektirane na ispitivanju MAG3-u nego na DMSA (20 prema 15 bubrežnih jedinica), no podudarni nalaz je još uvijek bio prisutan kod 14/21 takvih jedinica.

Računanje podudarnosti pomoću uravnoteženog Kappa testa dalo je rezultat $W.K.=0.873$ koji definira vrlo dobru podudarnost između MAG3-a i DMSA u detekciji parenhimskih lezija bubrega.

Podaci iz ove tablice korišteni su i za računanje osjetljivosti i specifičnosti scintigrafije s MAG3 u odnosu na scintigrafiju s DMSA koja se smatra zlatnim standardom za prikaz parenhima bubrega. U tu svrhu prikazali smo nalaze na dva načina:

1. Prvo smo dvojbene nalaze pridružili pozitivnima, i računali kao da su svi pozitivni.
2. Nakon toga izdvojili smo samo pozitivne nalaze (tj. samo bubrege sa jasnim parenhimskim lezijama), a dvojbene bubrežne jedinice pridružili smo normalnim bubrežima.

Ad 1. U prvom slučaju, kad smo sve bubrege (i dvojbene i pozitivne) smatrali pozitivnima nalazi su se za dvije metode poklapali za 57 bubrežnih jedinica (92%). Ovaj slučaj prikazan je na Tablici 8a.

Tablica 8 a i b.

Vrednovanje MAG3 scintigrafije u odnos na DMSA u detekciji parenhimskih lezija (jasnih + dvojbene) kod djece u akutnoj fazi pijelonefritisa na razini a) bubrega (osjetljivost 98%, specifičnost 78%) i b) pacijenata (osjetljivost 100%, specifičnost neodređena).

Bubrezi (N=62)	DMSA	
	pozitivni	negativni
MAG3 pozitivni	43	4
MAG3 negativni	1	14

a

Pacijenti (N=31)	DMSA	
	pozitivni	negativni
MAG3 pozitivni	30	1
MAG3 negativni	0	0

b

Pritom osjetljivost MAG3-a iznosi 97.7%, specifičnost 77.8%, a točnost je 92%. Kod polovice pacijenata (16/31) lezije su bile prisutne na oba bubrega, a kod preostalih 15 samo na jednom bubregu. Na DMSA je odnos bio sličan (14 pac. sa bilateralnim a 16 sa unilateralnim promjenama). To znači da je ovakvom kategorizacijom nalaza svaki pacijent na MAG3 imao leziju na (bar jednom) bubregu, što se vidi iz Tablice 8b. Na njoj se također vidi da je osjetljivost MAG3 na razini pacijenata 100%, što znači da su svi pacijenti koji su bili

pozitivni na DMSA (odnosno imali bar jednu jasnu promjenu na bubregu), bili prepoznati i na MAG3 scintigrafiji.

Ad.2. Kada smo pretpostavili samo jasne lezije (koje daju pozitivan nalaz) klinički relevantnima, i zanemarili dvojbene, smatrajući ih normalnima, podudarnost u nalazima sa dva radiofarmaka nađena je na 60/62 bubrežne jedinice (97%), uz osjetljivost MAG3-a od 93%, specifičnost 100% i točnost od 97% (Tablica 9a). Važno je istaknuti da se prepoznavanje jasnih lezija dvjema metodama razlikovalo samo na dva bubrega gdje na MAG3-u nije bila prepoznata jasna lezija (lažno negativan nalaz), mada je nalaz za oba bubrega bio karakteriziran kao dvojbena a ne normalan.

Tablica 9 a i b.

Vrednovanje MAG3 scintigrafije u odnosu na DMSA u detekciji samo jasnih parenhimskih lezija kod djece u akutnoj fazi pijelonefritisa na razini a) bubrega (osjetljivost 93%, specifičnost 100%) i b) pacijenata (osjetljivost 96%, specifičnost 100%).

Bubrezi (N=62)	DMSA	
	pozitivni	negativni
MAG3 pozitivni	27	0
MAG3 negativni	2	33

a

Pacijenti (N=31)	DMSA	
	pozitivni	negativni
MAG3 pozitivni	24	0
MAG3 negativni	1	6

b

Na razini pacijenata pozitivan nalaz na bar jednom bubregu je bio je prisutan kod 24 pacijenta na MAG3-u a na 25 na DMSA. Jasne lezije bile su locirane pretežno unilateralno, što je suprotno od opservacije iz točke 1. za sve lezije (kod kojih je to bio slučaj kod polovice

pacijenta), i nađene su bilateralno samo kod 3/24 pacijenta na MAG3-u, odnosno kod 4/25 pacijenata na DMSA.

Prema kriteriju kada samo jasne lezije daju pozitivan nalaz, dijagnoza APN bila je pozitivna kod 24/31 pacijenta na MAG3-u a kod 25/31 na DMSA. Sumirajući rezultate radiofarmaka istovremeno, bolest je dokazana kod 25 pacijenata (80%).

5.1.2. PROCJENA DIFUZNIH LEZIJA BUBREGA (DMSA)

Parenhimske lezije u akutnoj fazi pijelonefritisa analizirane u prethodnom poglavlju su žarišnog odnosno lokaliziranog tipa, zauzimaju dio bubrežnog korteksa i mogu biti različite težine te u različitom broju na jednom bubregu. Međutim postoje i izolirane difuzne lezije parenhima bubrega, koje zahvaćaju homogeno cijeli parenhim i odlikuju se smanjenom funkcionalnošću bubrega koja se očituje u smanjenoj akumulaciji radiofarmaka. Ako se radi o unilateralnom oštećenju to se vidi vizualnom usporedbom jednog bubrega prema drugom i rezultira u smanjenoj diferencijalnoj funkciji (vidi slijedeće poglavlje). S obzirom da je postojanje takvih lezija opisano na DMSA scintigrafiji (28), željeli smo istražiti da li smo na našem materijalu imali «čiste» difuzne lezije bubrega, te mogućnost njihove detekcije.

Učestalo se na nalazima ultrazvučnog ispitivanja bubrega u akutnoj fazi APN-a opisuju difuzne lezije parenhima uz edem i uvećanje cijelog bubrega. Nastojali smo utvrditi promjenu u veličini bubrega tako da smo upoređivali površinu bubrega (veličinu regije od interesa nad bubregom-slika 12b i slika 24) na ranom i na kasnom DMSA scintigramu u posteriornoj projekciji. Statističkom obradom nismo dobili značajnu razliku u veličini površina između akutnog i kasnog scintigrama. Zaključili smo da je procjena parametara veličine bubrega scintigrafijom otežana jer nema preciznih raspona za normalnu veličinu bubrega tijekom rasta male djece, te je smanjenje bubrega kao posljedica regresije edema, nakon 6 ili više mjeseci, moglo biti, barem dijelom, «maskirano» uobičajenim rastom bubrega.

Način na koji se može ustanoviti difuzna lezija bubrega je mjerenje akumulacije radiofarmaka u bubregu. Za što točniji izračun akumulacije i drugih kvantitativnih parametara potrebno je imati što više impulsa sakupljenih na scintigramu. To se postiže osim veličinom doze

radioaktivnosti (koja je ograničena mogućom štetnosti), dužinom snimanja i izborom radiofarmaka. U potonja dva parametra radiofarmak DMSA je u prednosti jer je vrijeme snimanja scintigrama koji se koristi za računanje duže nego za MAG3, a njegova biodistribucija takva da omogućava veću akumulaciju radioaktivnosti u parenhimu. Posljedica toga je veći (dva do tri puta) broj impulsa po jedinici matrice (Slika 24).

U nedostatku mogućnosti apsolutne kvantifikacije akumulacije, izražene kao postotak date doze u bubregu (28), procijenili smo tu akumulaciju tako da smo računali prosječni broj impulsa po pixelu u regiji interesa bubrega (Tablica 2. treća kolona) na posteriornom DMSA scintigramu. Dobiveni rezultat podijelili smo sa apliciranom čistom dozom u megabekerelima i tako dobili veličinu u impulsima/pixel/MBq-Tablica 10.

Tablica 10.

Procjena akumulacije DMSA radiofarmaka u bubregu na posteriornoj projekciji u akutnoj (I) i kasnoj scintigrafiji (II). Za polja označena s «x» nema točnih podataka.

redni broj pac.	DMSA I LB cts/pxl/ MBq	DMSA II LB cts/pxl/ MBq	DMSA I DB cts/pxl/ MBq	DMSA II DB cts/pxl/ MBq
1.	3.17	3.48	2.82	3.43
2.	0.99	1.65	1.36	1.96
3.	3.62	4.16	4.13	4.45
4.	1.39	3.27	1.36	3,25
5.	2.15	2.35	2.11	2.35
6.	nema	2.22	nema	2.77
7.	2.35	nema	1.89	nema
8.	x	x	x	x
9.	3.19	5.42	3.46	4.16
10.	x	x	x	x
11.	2.19	2.24	2.94	2.40

12.	3.11	3.02	3.70	3.13
13.	4.01	nema	4.75	nema
14.	1.52	2.04	1.87	2.16
15.	2.15	3.83	1.91	3.75
16.	3.16	nema	3.07	nema
17.	x	x	x	x
18.	0.78	1.13	0.93	1.24
19.	1.18	1.54	1.44	1.50
20.	2.53	2.31	2.55	2.52
21.	1.74	1.89	2.09	2.06
22.	1.67	3.57	1.64	3.50
23.	1.98	1.76	2.00	1.65
24.	2.47	2.49	3.03	2.81
25.	x	x	x	x
26.	2.89	3.09	3.22	3.33
27.	x	x	x	x
28.	3.48	2.90	3.93	3.39
29.	x	x	x	x
30.	x	x	x	x
31.	1.33	1.40	1.67	1.37

Usporedbom akumulacije u kasnom (II) scintigramu u odnosu na akutni (I) dobili smo značajnu razliku sa većim kasnim stupanjem akumulacije u lijevim bubrezima, na razini $p < 0.01$ ($p = 0.0083$). To dokazuje postojanje reverzibilnog smanjenja funkcije tih bubrega kao cjeline u akutnoj fazi, uz oporavak na kasnom scintigramu. Na desnoj strani značajna razlika u akumulaciji nije utvrđena ($p = 0.15$). Ako povežemo ove rezultate sa podacima iz prethodnog poglavlja, gdje smo ustanovili da su bubrezi na lijevoj strani imali veći broj i stupanj parenhimskih (fokalnih) lezija (Tablica 5), možemo zaključiti da veći stupanj fokalnih lezija korelira sa difuznim lezijama, odnosno da nismo imali niti jednu difuznu leziju bubrega bez istovremenog postojanja i fokalnih lezija. To znači da korektnim i pažljivim registriranjem

jasnih žarišnih lezija nečemo «izgubiti» niti jednu značajniju difuzno leziju, te da izolirane «prave» difuzne lezije kod naših pacijenata nismo niti detektirali.

5.1.3. ANALIZA DIFERENCIJALNE FUNKCIJE BUBREGA

U sklopu standardne obrade obje vrste scintigrama, u oba posjeta, određena je i individualna (separatna, diferencijalna) funkcija bubrega kod svakog pacijenta. Diferencijalna funkcija (DF) je relativna veličina koja govori koliko je učešće jednog bubrega u globalnoj (zajedničkoj) funkciji, a izražava se kao postotak. Uobičajeno je iznositi samo postotak učešća lijevog bubrega (diferencijalna funkcija lijevog bubrega=DFLB), koji određuje i učešće desnog. Za izračunavanje DFLB moraju se nacrtati na računalu regije interesa (RI) koje precizno ocrtavaju lijevi (LRI) i desni (DRI) bubreg u posteriornoj snimci na DMSA scintigramima, odnosno u parenhimskoj fazi MAG3 studije u istoj projekciji (Slika 24).



Slika 24.

Regije interesa ocrtane nad oba bubrega na MAG3 (lijevo) i DMSA (desno) skenu, te njihova individualna funkcija izražena u postocima.

Broj akumuliranih impulsa u pojedinoj regiji tada služi za računanje diferencijalne funkcije prema formuli:

$$\text{LRI}/(\text{LRI}+\text{DRI}) \times 100\% = \text{DFLB}$$

Normalno pojedinačno učešće bubrega iznosi idealno 50%, što znači da bubrezi podjednako dijele cjelokupnu funkciju. Treba naglasiti da je to relativni parametar jer govori o odnosu dva bubrega, ne o njihovoj apsolutnoj funkciji. Tako mogu bubrezi koji su podjednako oštećeni, također imati pojedinačno učešće oko 50%, a cjelokupna (apsolutna) funkcija je smanjena. Zato ovaj parametar ima kliničkog smisla samo kod bolesti koje zahvaćaju više jedan bubreg u odnosu na drugi, što se učestalo događa kod urinarne infekcije. Kod difuznih bolesti bubrega (npr. glomerulonefritis i općenito u fazi globalne renalne insuficijencije) DF nema kliničkog značenja.

Veličine diferencijalne funkcije dobivene kod naših bolesnika vide se iz tablice 11.

Željeli smo ustanoviti:

1. da li postoji podudarnost dviju metoda (MAG3 i DMSA) u određivanju diferencijalne funkcije na istim ispitanicima u prvom posjetu (akutnoj fazi bolesti), MAG3 I DFLB vs DMSA I DFLB.
2. da li postoji podudarnost dviju metoda (MAG3 i DMSA) u određivanju diferencijalne funkcije na istim ispitanicima u drugom (kontrolnom) posjetu, MAG3 II DFLB vs DMSA II DFLB.
3. da li postoji razlika u vrijednostima diferencijalne funkcije u akutnoj fazi bolesti u odnosu na vrijednosti iz kontrolnog posjeta dobivene na DMSA scintigrafiji, DMSA I DFLB vs DMSA II DFLB
4. da li postoji razlika u vrijednostima diferencijalne funkcije u akutnoj fazi bolesti u odnosu na vrijednosti iz kontrolnog posjeta dobivene na MAG3 scintigrafiji, MAG I DFLB vs MAG3 II DFLB.

Tablica 11.

Vrijednosti diferencijalne funkcije lijevog bubrega (DFLB) kod ispitivanih pacijenata (N=31) sa obje metode (MAG3 i DMSA) u oba posjeta. Normalna (idealna) vrijednost je 50%.

redni broj pacijenta	MAG3 I DFLB %	DMSA I DFLB %	MAG3 II DFLB %	DMSA II DFLB %
1.	50	53.4	49	50.5
2.	47.9	42.3	47.8	46.2
3.	43.4	46.6	43.2	46.1
4.	52.6	52	50.6	50.5
5.	52	51.5	49	51
6.	36	x	40	37
7.	59	49	x	x
8.	49	47	48.7	47.3
9.	48.6	51	48.6	49
10.	53	55.7	53	56.8
11.	44	45	49	46.7
12.	47.5	47.4	49.8	49
13.	42	46.8	x	x
14.	46.7	45.4	42.3	43.5
15.	49.7	50.3	50	49.7
16.	47	48.5	x	x
17.	62	60	60	61
18.	49.5	47.6	51.4	50
19.	48	49	52	50.8
20.	56.8	52.8	56.3	54
21.	44.6	43.6	48.3	47.5
22.	51	52	49.5	52
23.	55.3	52.8	51	51.6
24.	45	50.5	48.5	50.5
25.	51	51	51.7	54.8
26.	42	43.2	46	46
27.	51	49.4	51	52.3
28.	42.6	46.8	46	46.3
29.	52.6	55	56.6	55.7
30.	50.6	47.8	47	50
31.	44	46	48	50

Wilcoxonovim testom parova utvrđeno je:

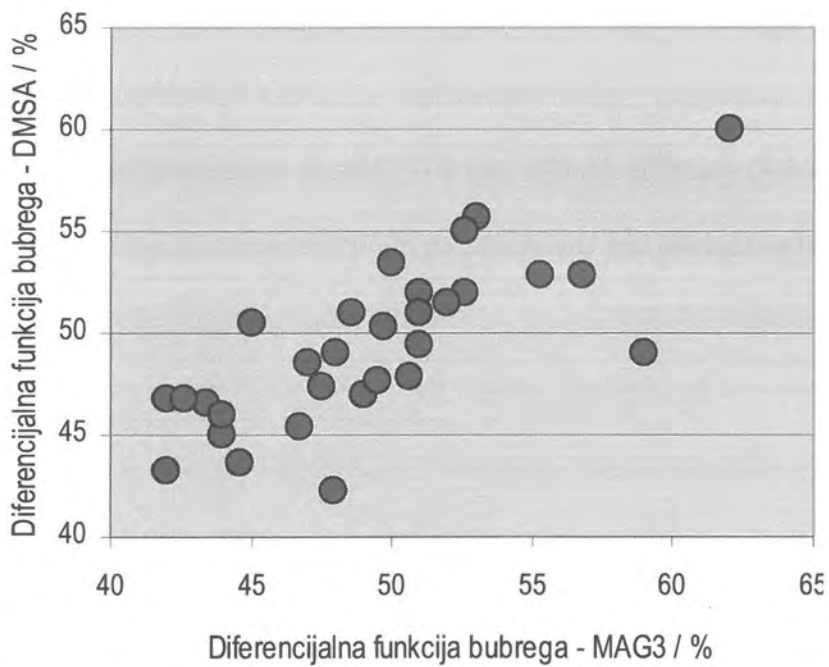
Ad 1. Između MAG3 I DFLB i DMSA I DFLB **ne postoji** statistički značajna razlika

($p=0.69$, odnosno $p>0.05$).

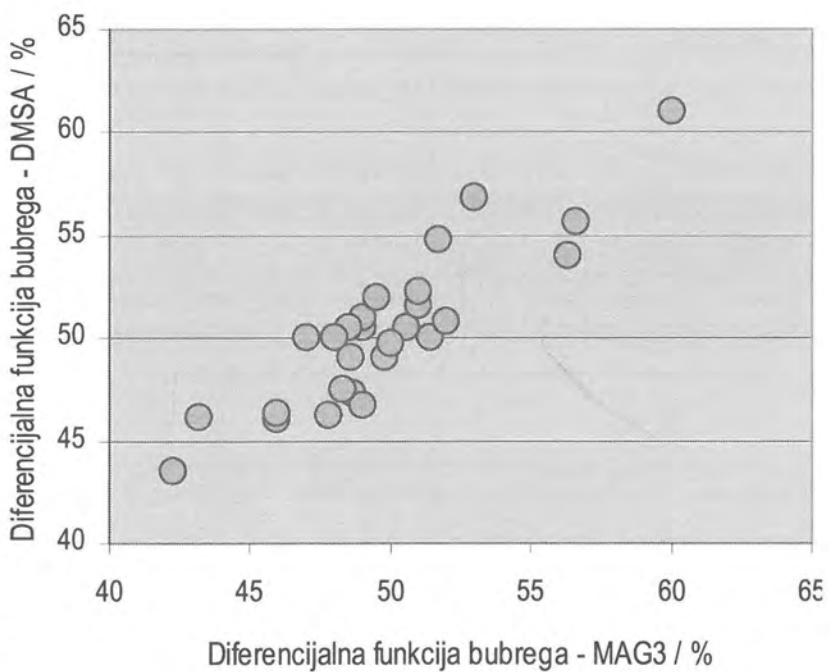
Ad 2. Između MAG3 II DFLB i DMSA II DFLB također ne postoji statistički značajna razlika ($p=0.27$, odnosno $p>0.05$).

Rezultati su jednaki u obje faze bolesti i znače da diferencijalna funkcija bubrega dobivena MAG3 metodom ima isto značenje u kliničkoj praksi kao i ona dobivena DMSA metodom koja se koristi kao zlatni standard za računanje individualne funkcije bubrega. Ovi rezultati grafički su prikazani na Slici 25.

Ad 3. Između DMSA I DFLB i DMSA II DFLB **postoji** statistički značajna razlika na razini $p<0.05$ (ali $p>0.01$, $p=0.038$), jer su vrijednosti DFLB u drugom posjetu veće nego kod istog pacijenta u prvom posjetu. Kako se radi o lijevom bubregu, to ukazuje da su se učešća lijevih bubrega u ukupnoj funkciji na kontrolnom posjetu u pravilu povećala. Objašnjenje je u činjenici da su u našim istraživanjima češće bili zahvaćeni većim lezijama parenhima upravo lijevostrani bubrezi, naročito na scintigramima s DMSA (Tablica 5). Oporavak tih lezija doveo je do normaliziranja diferencijalne funkcije koja se približila idealnoj vrijednosti od 50%. Ukoliko nemamo podataka o ovim lezijama, koji se mogu dobiti samo slikovnom dijagnostikom (engl. imaging), nemoguće je interpretirati promjene u smislu slabljenja funkcije pojedinog bubrega, odnosno detekcije bolesti na njemu. Naime, povećanje DFLB može biti posljedica i slabljenja funkcije desnog bubrega. Stoga se za interpretaciju parametra diferencijalne funkcije trebaju koristiti i drugi podaci o pacijentu (klinička slika, biokemijske i po potrebi ostale dijagnostičke slikovne i druge metode).



A.



B.

Slika 25.

Diferencijalna funkcija (lijevog) bubrega određena scintigrafijom s MAG3 i DMSA: A. akutna scintigrafija; B. kontrolna scintigrafija

Ad 4. Između MAG3 I DFLB i MAG3 II DFLB ne postoji statistički značajna razlika ($p > 0.05$, $p = 0.29$), za razliku od rezultata za DMSA. Iako iz tablice 10 možemo vidjeti da su i MAG3 metodom vrijednosti DFLB u drugom posjetu bile veće (ili podjednake), a ne postoji statistički značajna razlika između MAG3 II DFLB i DMSA II DFLB (Ad 2), porast te vrijednosti je bio manje izražen ovom metodom, pa značajnost nije dosegnuta na ovom broju ispitanika.

5.2 USPOREDBA ULTRAZVUČNE I SCINTIGRAFSKE METODE U DETEKCIJI PARENHIMSKIH LEZIJA BUBREGA

U akutnoj fazi pijelonefritisa, kod 30 pacijenata je bio učinjen ultrazvučni pregled bubrega. Pregled su izvodili pedijatrijski radiolog ili pedijatrijski nefrolog. Elementi koji ukazuju na upalu bubrega su: difuzne sonografske promjene parenhima, uz neoštrom kortiko-medularnom granicom, edem, ponekad uz blagu dilataciju bubrežne zdjelice, lokalizirane promjene ehostrukture korteksa (apsces). S obzirom da ne postoji standardizacija ultrazvučnih promjena na parenhimu niti stupnjevanje njihove težine, u razmatranje smo uzimali zaključak pregleda u kojem se konstatira da li na bubregu postoji patološki nalaz u smislu pijelonefritisa ili ne. Smatrali smo da pozitivan ultrazvučni nalaz odgovara jasnoj parenhimskoj leziji na scintigramu, a dvojbene lezije nismo razmatrali. Kod 24 pacijenta (80%) nađene su promjene kompatibilne sa upalom bubrega.

Nakon usporedbe sa DMSA nalazima, izračunata osjetljivost UZV metode iznosila je 61%, uz specifičnost od 78% i točnost od 70% (Tablica 12 a i b).

Tablica 12 a i b.

Usporedba ultrazvučne metode i DMSA scintigrafije u otkrivanju renalnih parenhimskih lezija kod djece u akutnoj fazi pijelonefritisa. a) na razini ispitanika osjetljivost je 75% a specifičnost 50%, b) na razini bubrežnih jedinica osjetljivost je 61%, specifičnost 78%.

Pacijenti (N=30)	DMSA	
	pozitivni	negativni
ULTRAZVUK pozitivni	18	3
ULTRAZVUK negativni	6	3

a

Bubrezi (N=60)	DMSA	
	pozitivni	negativni
ULTRAZVUK pozitivni	17	7
ULTRAZVUK negativni	11	25

b

Kada smo uspoređivali stupanj lezije detektiran na scintigrafiji sa ultrazvučnim (UZV) nalazima, ustanovili smo značajnu povezanost na razini $p < 0.05$ i to:

1. značajnu linearnu korelaciju između UZV i DMSA nalaza u akutnoj fazi bolesti ($p=0.003$)
2. značajnu linearnu korelaciju između UZV i obje scintigrafske metode (MAG3 i DMSA) na kontrolnom pregledu ($p=0.015$ i $p=0.007$)

Ad 1. Povezanost pozitivnog nalaza na UZV i DMSA znači da je kod bubrega sa većom težinom lezije (većim brojem bodova) značajno više pozitivnih ultrazvučnih nalaza. U kontekstu sa slabijom osjetljivošću UZV (61%) to znači da moraju postojati izraženije promjene na parenhimu da bi se mogle detektirati ultrazvukom, odnosno da je moguće da na ultrazvuku nema jasnog nalaza za upalu, a na scintigrafiji postoji pozitivan nalaz. Ova

povezanost se odnosi na skupinu svih bubrega (N=60), ali ako se uspoređuje povezanost odvojeno za lijeve i desne bubrege,

Ad 2. Na kontrolni ultrazvuk javilo se 18 pacijenata, od njih je samo dvoje imalo pozitivan nalaz, od toga je jedna djevojčica sa recidivom urinarne infekcije, a koja je jedina imala nalaz jasne parenhimske lezije i to na DMSA (Tbl. 6). Značajna korelacija UZV sa obje scintigrafske metode na kontrolnom pregledu je tako prvenstveno rezultat prepoznavanja normalnog nalaza sa sve tri metode, ali i činjenice da su sva tri bubrega sa pozitivnim nalazom na UZV imala neki stupanj lezije (barem suspektne) i na MAG3 i DMSA.

5.3. ANALIZA DRENAŽNIH SMETNJI U AKUTNOM PIJELONEFRITISU (MAG3 SCINTIGRAFIJA)

Tijekom infekcije gornjeg urinarnog trakta, osim mogućeg oštećenja bubrega dolazi i do upalnih promjena na odvodnom sustavu bubrega koje se mogu očitovati kao blago do umjereno usporavanje prolaza urina na nivou pijeloureteričnog ušća ili uretera (Slika 10). Generiranjem krivulja aktivnosti u vremenu dobivene nad regijama interesa na ureteru uočavaju se spori valovi visokih amplituda (36). U cilju pobližeg opisa učinaka inflamacije na drenažu kroz odvodni sistem (engl. washout), te usporedbe vidljivih smetnji sa stanjem nakon kliničkog oporavka, kod svake scintigrafije sa MAG3-om primijenili smo semikvantitativni bodovni sistem kod kojeg se promjene na odvodnom sustavu pojedinog bubrega (lijevog i desnog) boduju do 4 boda. Tako dobiveni podaci prikazani su na Tablici 13.

Analiza težine drenažnih smetnji učinjena je i prikazana na sličan način kao za parenhimske lezije, na razini bubrežnih jedinica i na razini pacijenata (Tablica 14).

Tablica 13.

Stupanj drenažnih smetnji u odvodnom sustavu bubrega kod djece sa pijelonefritisom nađen na MAG3 scintigrafiji, izražen u broju bodova (skala 0-4,) posebno za svaku stranu kod svakog pacijenta (N=31). U prvoj koloni su podaci iz akutne faze bolesti a u drugoj nakon kliničkog oporavka.

redni broj pacijenta	DRENAŽA RANI MAG3		DRENAŽA KASNI MAG3	
	lijevo	desno	lijevo	desno
1.		1+1		1+1
2.		2+2		0
3.		0		0
4.		0+1		0
5.		1+1		0
6.		1+1		0
7.		1+3		
8.		0		0+1
9.		2+2		0
10.		0		0
11.		0		0
12.		3+3		0
13.		2+1		
14.		2+1		0
15.		1+1		0
16.		2+3		
17.		3+2		1+1
18.		2+1		0
19.		0		0
20.		1+2		0
21.		0		0
22.		1+1		0
23.		2+2		0
24.		1+1		1+1
25.		1+1		1+1
26.		1+2		0
27.		1+2		0
28.		0		0
29.		2+3		1+1
30.		1+1		0
31.		1+2		1+1

Tablica 14.

Broj i stupanj drenažnih smetnji nađeni na MAG3 dinamičkoj scintigrafiji u akutnom pijelonefritisu i nakon kliničkog oporavka, lijevo na razini bubrežnih jedinica, desno pacijenata.

DRENAŽNE SMETNJE NA MAG3 SCINTIGRAFIJI

Akutna scintigrafija

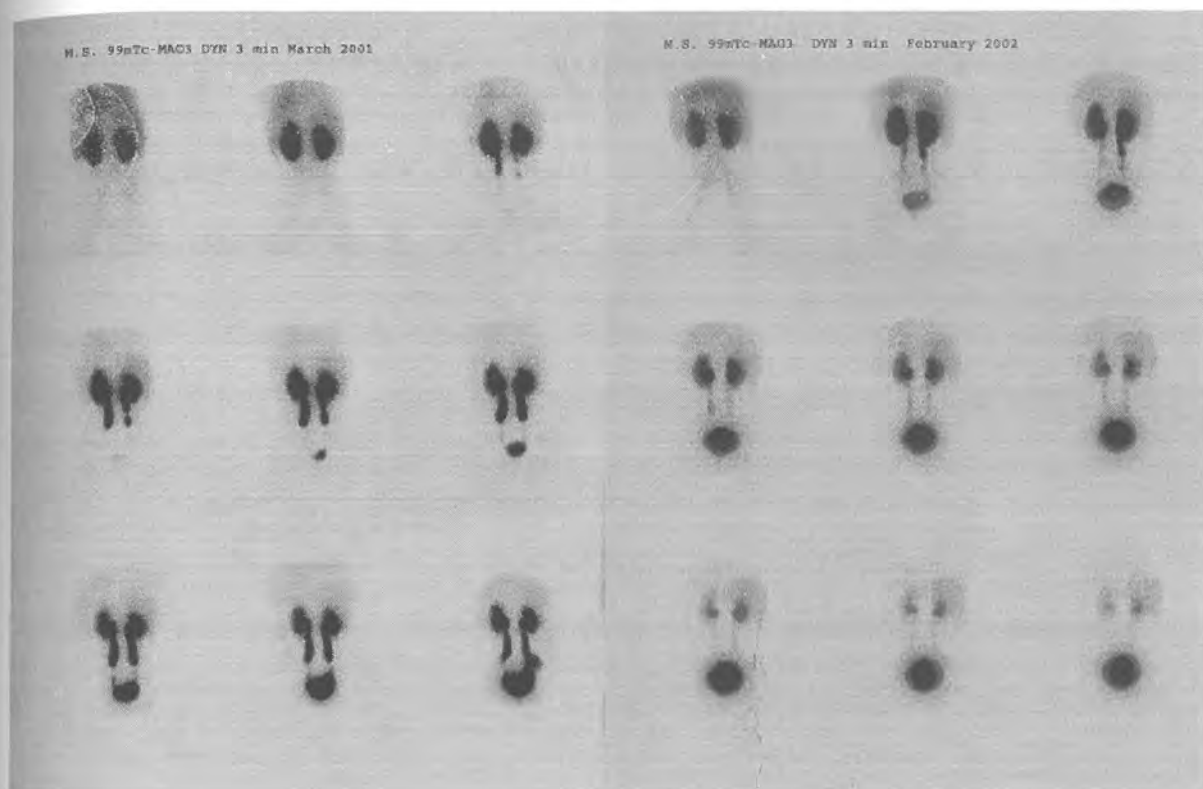
Bubrežne jedinice (N=62)			Pacijenti (N=31)		
Odsutne	Prisutne	Prosjeck bodova	Odsutne	Prisutne	Prosjeck bodova
15 (24%)	47 (76%)	1.20	7 (23%)	24 (77%)	2.40

Kontrolna (kasna) scintigrafija

Bubrežne jedinice (N=56)			Pacijenti (N=28)		
Odsutne	Prisutne*	Prosjeck bodova	Odsutne	Prisutne*	Prosjeck bodova
43 (77%)	13 (23%)	0.23	21 (76%)	7 (24%)	0.46

*P<0.0001, značajno manji stupanj drenažnih smetnji u odnosu na akutnu fazu

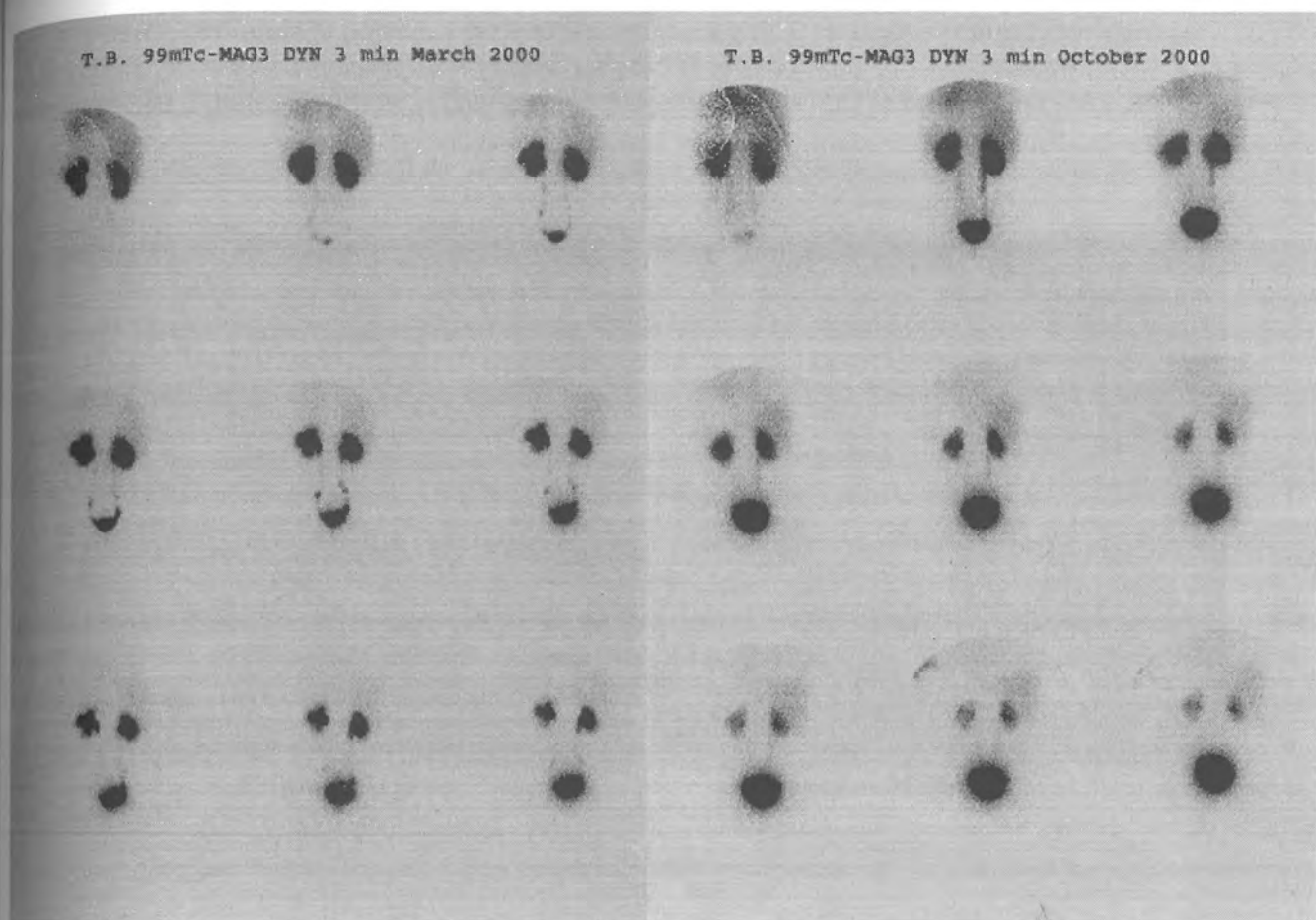
U akutnoj fazi pijelonefritisa drenažne smetnje su bile uobičajene i nađene su na tri četvrtine svih bubrežnih jedinica. Samo 4 jedinice su imale po tri boda (pac. broj 7, 12 i 16 na Tbl. 13), a sve druge manje, tako da su dominirale blaže smetnje. Ipak, zanimljivo je da su svi pacijenti osim jednog (23/24) imali obostrane smetnje (Slika 26, lijevo). Nikakva značajna korelacija nije pronađena niti sa stranom niti stupnjem parenhimskih bubrežnih lezija, odnosno vesikoureteralnim refluksom.



Slika 26.

Analogne 3-minutne sekvence dinamičke MAG3 scintigrafije na rtg filmu (pac. br. 12). Na lijevoj strani, u akutnoj fazi APN-a vidi se značajno produžen prolaz radioaktivnog urina iz lijeve i desne bubrežne zdjelice kao i kroz oba mokraćovoda. Na desnoj strani, kod istog pacijenta 11 mjeseci kasnije uspostavljena je praktično normalna drenaža kroz kanalni sustav (uz minimalno usporenje u području desne bubrežne nakapnice).


Usporenje peristaltike i posljedično usporenje u odvodnji urina obično su bili prisutni u oba segmenta, i pelvičnom (Slika 27, lijevo) i ureteralnom (Slika 26, lijevo) i niti u jednom slučaju smetnje nisu bile opstruktivnog tipa. To se vidi i iz podataka o poluvremenu eliminacije iz bubrega u poglavlju 4.3. (Utjecaj rezidualne aktivnosti), na Tablici 3. Kod pacijentice kod koje je nađena unilateralna hidronefroza, nakon primijenjene stimulacije diuretikom, dobivena je dobra reakcija sa zadovoljavajućom drenažom.



Slika 27.

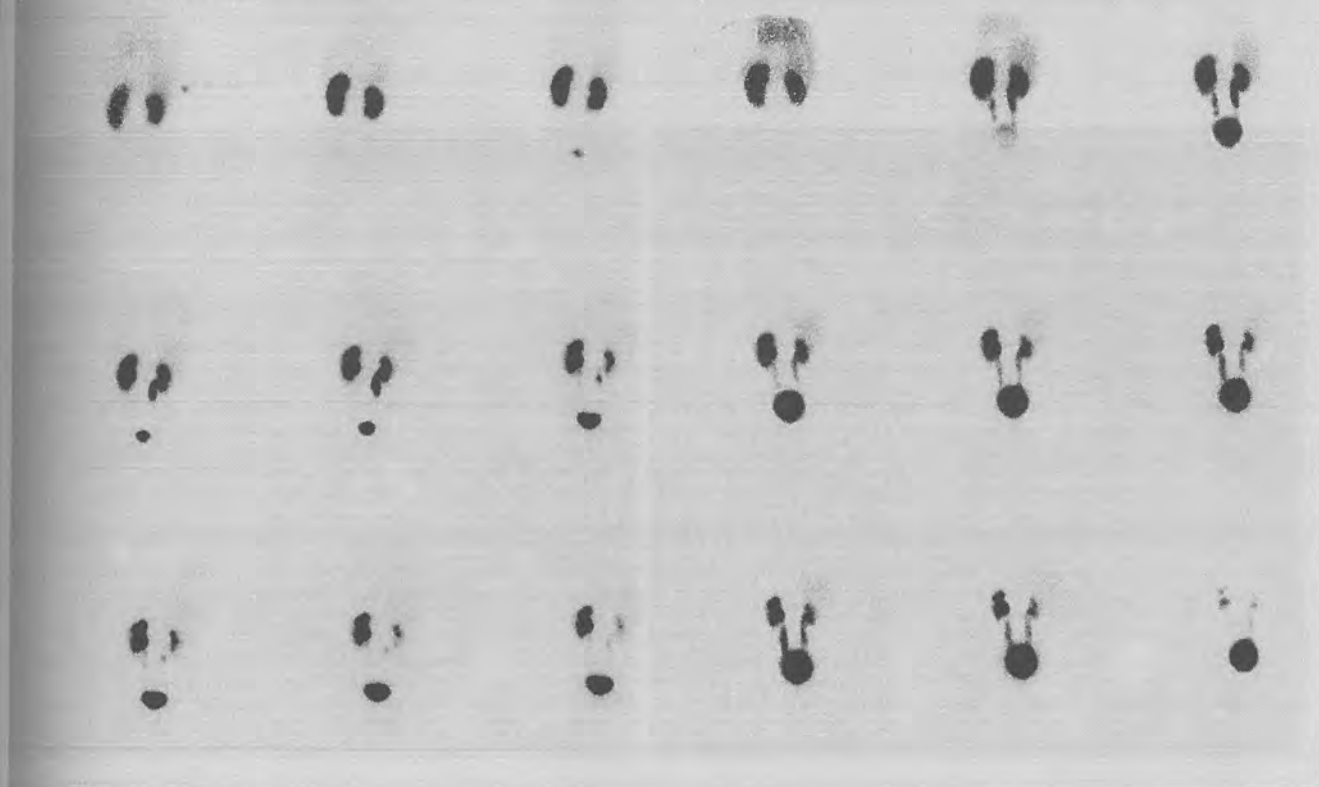Analogne 3-minutne sekvence dinamičke MAG3 scintigrafije na rtg filmu. Na lijevoj slici se vidi u akutnoj fazi pijelonefritisa pretežno zadržavanje aktivnosti obostrano u bubrežnim zdjelicama (pac. br. 2). Nakon liječenja, na kontroli (desna slika) drenažne smetnje više nisu prisutne.

U stvari, dominirala je pojačana peristaltika spastičnog tipa, sa «tranzitornim rezervoarima» aktivnosti u ureteru i njihovim dobrim pražnjenjem do kraja studije od 30 min (Slika 28, 29).



Slika 28.

Kod bolesnice na lijevoj slici (br. 16), na scintigrafskim slikama (fremovima) od pola minute, u petoj minuti se vidi veća aktivnost u ureterima, više desnom, u obliku «perli» ili «rezervoara», koja kasnije nestaje. Kod druge bolesnice (br. 5, desna slika) nalaz je sličan, ali je prisutan samo na lijevom ureteru. Ovakav nalaz drenaže je čest u akutnoj fazi pijelonefritisa.

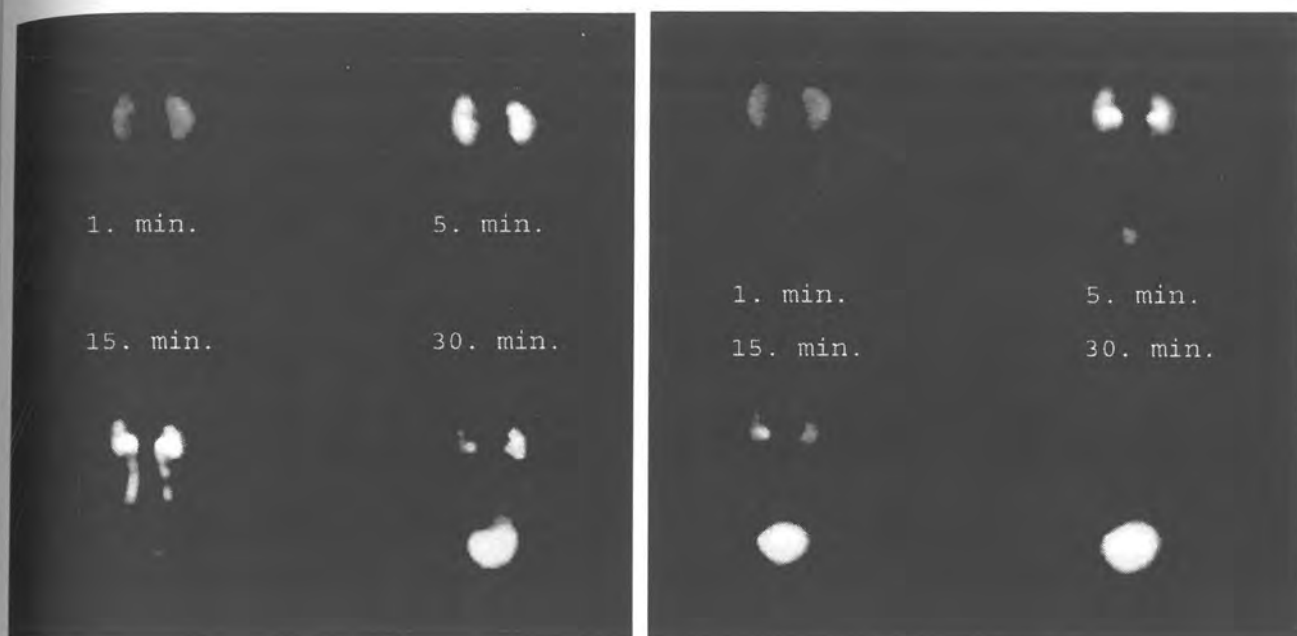

Slika 29.

Analogne 3-minutne sekvence dinamičke MAG3 scintigrafije na rtg filmu. Kod bolesnice br. 17, u akutnoj fazi bolesti (lijeva slika), na desnom ureteru se vidi tranzitorni «rezervoar» aktivnosti u proksimalnoj trećini a na lijevom bubregu prisutan je otežan protok radioaktivnog urina na pijeloureteričnom ušću. Na kontroli nakon 9 mjeseci (desna slika) rezervoar se više ne vidi, a na lijevom bubregu se vidi značajno bolje pražnjenje u ureter.

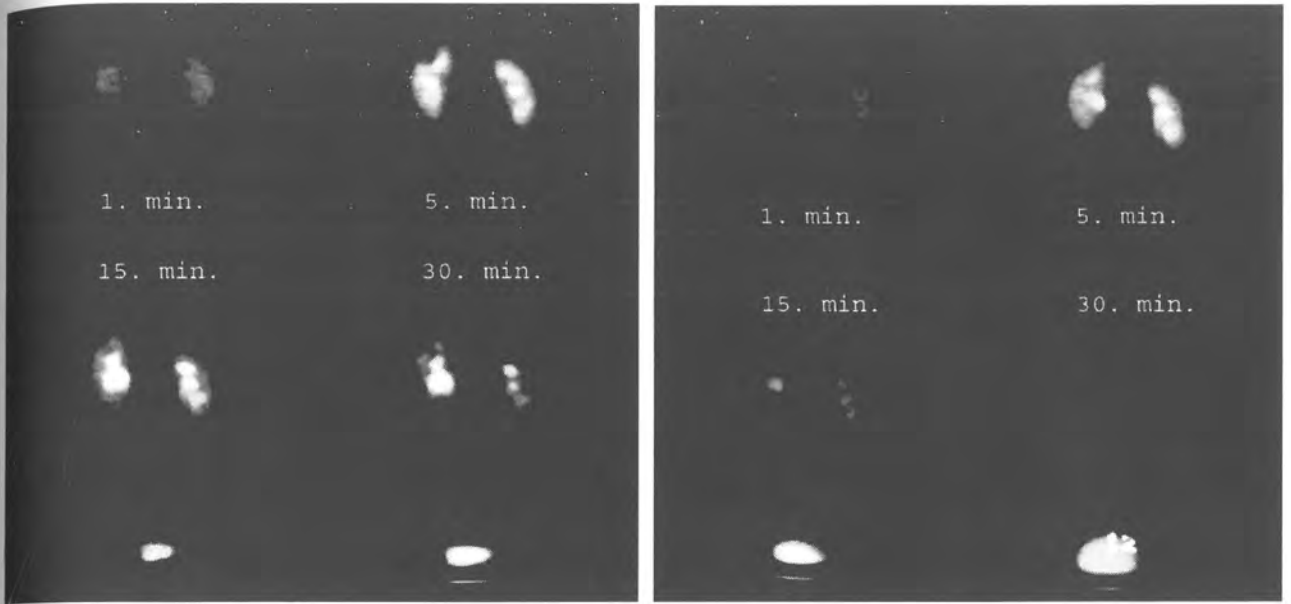
Na kontrolnom ispitivanju, nalazi drenaže na MAG3 scintigrafiji su normalizirani, pa kod tri četvrtine pacijenata (21/28), nisu detektirane nikakve drenažne smetnje (Tablica 12, donji dio), što je potvrđeno statistički značajnom razlikom uz $p < 0.0001$ (pomoću Wilcoxon-ovog i sign testa). Preostalih šest djevojčica imalo je sasvim blage smetnje, sa prosjekom bodova šest puta manjim nego u akutnoj fazi (0.23 vs. 1.20). Kod dvije od njih bila je prisutna rekurentna urinarna infekcija, a kod ostalih pet moguća je bila suboptimalna hidracija.

Značajno poboljšanje drenaže na kontroli vidi se i na slijedećim slikama (Slika 30, 31).



Slika 30.

Tranzitorne drenažne smetnje na MAG3 scintigrafiji u ureteru u akutnoj fazi pijelonefritisa se vide kod ovog pacijenta (br. 12) u 15. minuti (lijeva slika), a nakon oporavka od bolesti više nisu prisutne (desna slika).



Slika 31.

Prolazne drenažne smetnje na MAG3 scintigrafiji u lijevom (diskretno i u desnom) pijelonu u akutnoj fazi pijelonefritisa se vide kod ovog pacijenta (br. 18) u 15. i 30. minuti (lijeva slika), a nakon oporavka od bolesti više nisu prisutne (desna slika)

5.4. USPOREDBA RENALNIH PARENHIMSKIH LEZIJA I VESIKOURETERALNOG REFLUKSA

Između prvog i drugog posjeta mikcijska cistouretrografija (MCUG) je bila učinjena kod 22 djece i kod 9 (40%) je nađen vesikoureteralni refluks. Kod tri pacijenta je bio obostran, a kod ostalih šest samo na lijevoj strani (ukupno pozitivnih 12/18 renalnih jedinica). Prosječni stupanj refluksa po renalnoj jedinici iznosio je 2.75. Pojedinačni nalazi za pacijente prikazani su na Tablici 15.

Na prvoj DMSA scintigrafiji, 7/9 pacijenata sa VUR-om imalo je pozitivan nalaz jasne parenhimske lezije na bubregu, od toga jedan na oba bubrega, a ostalih šest samo na lijevoj strani (N=8), i to isključivo na bubrežnim jedinicama sa refluksom. Od 12 VUR pozitivnih bubrega dvije trećine njih je imalo jasne parenhimske lezije, s prosjekom bodova 5.7, što znači da je na bubrezima prosječno bilo prisutno više od jedne jasne lezije. (Od preostala 4 bubrega dva su bila normalnog nalaza a dva dvojbena). Interesantno je da niti jedna od šest VUR negativnih bubrežnih jedinica nije imala pozitivan nalaz na parenhimu (dvije su bile dvojbene nalaza, ostale četiri normalne).

Sličan rezultat dobiven je i na MAG3 scintigrafiji - 7/12 refluksnih jedinica je bilo pozitivno na leziju, s prosjekom 5.3 boda, na VUR negativnim bubrezima nije bilo jasnih lezija.

Statistički nije nađena značajna korelacija između stupnja refluksa i težine lezije. Važno je uočiti da su jasne parenhimske lezije sa obje metode u ovoj grupi ispitanika detektirane samo kod ispitanika sa VUR-om, samo na bubrezima sa refluksom, pa se stoga nalaze pretežno na lijevoj strani (7/8 na DMSA, 6/7 na MAG3), kao i nalaz refluksa (9/12 bubrega sa refluksom).

Tablica 15.

Stupanj vesikoureteralnog refluksa kod ispitivanih pacijenata (skala 0-5).

redni broj pacijenta	MICU LB stupanj refluksa	MICU DB stupanj refluksa
1.	x	x
2.	0,0	0,0
3.	2,5	2,5
4.	x	x
5.	0,0	0,0
6.	0,0	0,0
7.	0,0	0,0
8.	2,5	0,0
9.	2,0	0,0
10.	x	x
11.	0,0	0,0
12.	0,0	0,0
13.	x	x
14.	3,5	0,0
15.	x	x
16.	x	x
17.	x	x
18.	0,0	0,0
19.	2,0	0,0
20.	0,0	0,0
21.	1,5	0,0
22.	3,0	0,0
23.	x	x
24.	0,0	0,0
25.	x	x
26.	3,5	3,0
27.	0,0	0,0
28.	0,0	0,0
29.	0,0	0,0
30.	x	x
31.	0,0	0,0

Kod 13 djevojčica kod kojih nije nađen refleks (26 bubrežnih jedinica), 10 je imalo jasnu parenhimsku leziju na bubregu sa obje metode. Kod osam lezije su bile unilateralno, 7 na lijevom, jedna na desnom bubregu, a kod preostale dvije na oba bubrega, ukupno na 12. I na bubrežima bez refleksa jasne lezije su dominirale na lijevoj strani - 9 od 12 pozitivnih bubrega su bili lijevostrani. Od preostalih 14 bubrežnih jedinica, 8 su bile normalne, 6 dvojbene. Zaključno, 12 od ukupno 32 VUR negativne bubrežne jedinice (26+6 VUR negativnih kod VUR pozitivnih pacijenata) je imalo pozitivan nalaz na parenhimu sa prosjekom bodova 4.8. Ovi rezultati su identični za obje metode (MAG3 i DMSA).

U akutnoj fazi pijelonefritisa, pozitivne (jasne) lezije na bubregu su bile detektirane na 67% bubrežnih jedinica s refleksom, za razliku od 38% pozitivnih bubrega bez refleksa (statistička značajnost nije postignuta). Težina lezija je bila veća na jedinicama sa VUR-om: 5.7 vs. 4.8 bodova. U obje grupe lezije su bile pretežno na lijevim bubrežima: 88% VUR pozitivnih i 75% VUR negativnih bubrega sa lezijama, na DMSA. Kod pacijenata sa refleksom sve detektirane lezije bile su na bubregu kod kojeg je dokazan refleks!

Na kontrolnoj scintigrafiji s DMSA, u VUR pozitivnoj grupi bubrega (N=12), na samo jednom od prvobitno 8 bubrega sa jasnom lezijom nađena je perzistirajuća jasna lezija (pac. br 17 na Tablici 4), kod 5 je došlo do djelomičnog oporavka (dvojbeni status), a kod dvoje do potpunog (prosjek bodova=1.25). Na MAG3 scintigrafiji navedeni perzistirajući nalaz nije detektiran, a ostali su rezultati jednaki kao za DMSA (5 bubrega se djelomično, a dva potpuno oporavilo od lezije, prosjek bodova 1.00).

U VUR negativnoj grupi u drugom posjetu se javio jedan pacijent manje, pa je uspoređeno 30 bubrežnih jedinica, od toga 11 sa inicijalno pozitivnim nalazom lezije na parenhimu. Od ovih 11, na DMSA scintigrafiji niti jedan bubreg nije ostao pozitivan, 10 ih se djelomično

oporavilo (do dvojbenog statusa), a jedan potpuno (prosjeak bodova=1.27). Na MAG3-u 6/11 pozitivnih bubrega se oporavilo djelomično, do samo suspektne lezije, a 5 potpuno (prosjeak bodova=0.63).

Sumarno, na kontrolnoj scintigrafiji, i VUR pozitivne i VUR negativne bubrežne jedinice pokazale su sličan stupanj oporavka s DMSA metodom (na 1.25 i 1.27 bodova). Slično je i s MAG3 metodom, ali u obje grupe stupanj težine lezija bio je nešto manji (1.00 i 0.63).

5. DISKUSIJA

Ovisno o kriteriju za definiciju akutnih scintigrafskih lezija, DMSA metodom smo detektirali jasne parenhimske lezije bubrega kod 80% naših ispitanika u akutnoj fazi pijelonefritisa. Uzmemo li u obzir i dvojbene lezije, tada ih ima 97%. Na nivou svih bubrežnih jedinica to iznosi 47% bubrega s jasnim lezijama, i 71% s obje vrste lezija. Iako kriteriji za definiciju parenhimskih lezija nisu standardizirani (64, 65, 66), ovi podaci su unutar raspona objavljenog u drugim kliničkim i eksperimentalnim studijama (21, 67, 68). Postignut je, ipak, na bazi brojnih istraživanja, konsensus o ključnoj ulozi DMSA scintigrafije u detekciji promjena na bubrežnom korteksu vezanih uz UI (20, 22). Analiza renalnog parenhima pomoću našeg klasifikacijskog modela omogućila je stupnjevanje težine bolesti i potvrdila vrijednost DMSA scintigrafije u otkrivanju kortikalnih oštećenja uzrokovanih akutnom upalom bubrega, odnosno pijelonefritisom.

No, glavni cilj ovog istraživanja bio je utvrditi ulogu dinamičke scintigrafije s MAG3 u evaluaciji akutnog pijelonefritisa i njegovog ishoda, sa hipotezom da MAG3 može koristiti u tu svrhu kao i DMSA scintigrafija. Ovakav pristup donosi nekoliko prednosti. Osim zadovoljavajućeg uvida u stanje parenhima dobivamo funkcijsku renografsku krivulju te uvid u širinu i eventualne promjene renalnog kanalnog sustava, što dopunjuje obradu bolesnika važnim dodatnim informacijama. Studija se može dopuniti primjenom diuretika ili indirektnom radionuklidnom cistouretrografijom. Prosječno radijacijsko opterećenje kod male djece (medijan dobi naših bolesnika je 2.5 god!) je dva puta manje s MAG3 scintigrafijom nego s DMSA (0.5 prema 1 mSv) (50, 69). Konačno, MAG3 scintigrafija završava u roku od oko pola sata, dok izvođenje statičke DMSA scintigrafije zahtijeva duže zadržavanje bolesnog djeteta, od nekoliko sati, na odjelu nuklearne medicine.

U do danas objavljenoj literaturi, ima vrlo malo podataka o usporedbi MAG3 i DMSA scintigrafije kod djece sa urinarnim infekcijama i pijelonefritisom. Manji broj je publiciran prije desetak i više godina (43, 44, 70). Slična studija je nedavno objavljena od Sfakianakisa i sur. (71). No, ona nema kontrolnih scintigrafija nakon akutne faze bolesti pa se iz te studije mogu usporediti samo rezultati iz inicijalne faze APN-a. Tako je ustanovljeno da se osjetljivost MAG3-a za parenhimska oštećenja statistički se ne razlikuje od DMSA - nalazi s MAG3-u su bili pozitivni kod 13/14 pacijenata sa pozitivnim DMSA. Ovo se podudara s našim rezultatima baziranim na pozitivnim, odnosno jasnim lezijama (93%). Njihova specifičnost od 86% je bila niža u odnosu na našu (100 %). U našem ispitivanju, naime, nismo imali niti jedan lažno pozitivan nalaz, odnosno pozitivan nalaz na MAG3-u koji je na DMSA negativan. Ova činjenica se možda može objasniti našom strogom definicijom pozitivne (jasne) lezije i dugim iskustvom u interpretaciji MAG3 scintigrafije, koja se na našem Zavodu radi od 1987. godine, a što je omogućilo prepoznavanje različitih varijanti normalnog nalaza, slično onome što je objavljeno za DMSA (32). Kada smo u pozitivne nalaze ubrojili i suspektne promjene, specifičnost je pala na 78%, zbog 4 lažno pozitivna nalaza, što je sličnije navedenom radu. Postoji razlika i u metodologiji između naših studija, jer su u Sfakianakisovoj studiji sva djeca uz MAG3 primila diuretsku stimulaciju istovremeno s apliciranom dozom (F0), koja je mogla utjecati na interpretaciju lezija. Dodatni razlog za vjerovanje da je F0 diuretska stimulacija mogla utjecati na scintigrafski obrazac u parenhimskoj fazi je da nismo uspjeli kod naših pacijenata detektirati regionalnu parenhimsku disfunkciju u obliku u kojem to opisuje autor.

Kod Gordona i sur. (43), je specifičnost kod ispitivanja s MAG3 samo 39%, no u studiju su uključeni pacijenti sa svim tipovima urinarne infekcije, a scintigrafija nije bila učinjena u akutnoj fazi bolesti. Scintigrafije s DMSA i MAG3 su bile učinjene u razmaku do 4 tjedna, što je dovoljno dugo da se status bolesti bubrežnog parenhima promijeni. Kod naših bolesnika

obje pretrage su izvedene u idealnim kliničkim uvjetima za usporedbu, odnosno isti dan i to samo kod bolesnika sa prvom epizodom APN-a. Ono po čemu se rezultati podudaraju je određivanje diferencijalne funkcije bubrega sa MAG3 i DMSA. U našem radu, kao i drugim objavljenim radovima postoji visoka sukladnost između ove dvije metode (72, 73). Zanimalo nas je i kakav je odnos diferencijalne funkcije u akutnoj fazi bolesti i one na kontrolnim scintigramima, nakon oporavka. Očekivali smo da nema značajne povezanosti između te dvije vrijednosti, jer je to relativni parametar, i ovisi o međusobnom funkcionalnom odnosu bubrega. To se i pokazalo MAG3 metodom za oba bubrega, dok je na DMSA došlo na kontroli do značajnog povećanje učešća lijevih bubrega u smislu približavanja normalnom, 50%-tnom učešću. Bubrezi na lijevoj strani bili su u većoj mjeri oštećeni, pa su inicijalno u većem broju imali sniženu DF, a kako je u najvećem broju tih bubrega došlo do potpunog oporavka posljedično je raslo i njihovo učešće u ukupnoj funkciji. Inače, u praćenju akutnog pijelonefritisa, klinička vrijednost ocjene diferencijalne funkcije je ograničena (74), te je ima smisla izračunavati jedino kad se bolest javlja jednostrano, što je dovoljno utvrditi scintigramom, uz uvjet da u času kontrolnog snimanja nije došlo do promjene na drugom bubregu.

Glavni razlog za varijabilnost između studija ipak leži u sposobnosti prepoznavanja same lezije, a što ovisi o iskustvu ispitivača, jer za to ne postoje standardizirani kriteriji. Naš model klasifikacije lezija omogućava, osim stupnjevanja težine lezije, razlikovanje akutne svježije lezije od kroničnih, odnosno ožiljnih promjena. Ožiljne promjene se jasnije vide, te kod njih postoji bolje suglasje (75). Ovakvom klasifikacijom akutnih, žarišnih parenhimskih lezija, koju smo primijenili na scintigrame sa oba radiofarmaka, pod klinički identičnim uvjetima, dokazali smo ne samo sličnost prikaza oštećenja s MAG3 i DMSA, nego i njihovog broja i rasporeda, uz visoki stupanj podudarnosti (κ test=0.87, Tablica 7).

Problem je prepoznavanje difuznih lezija parenhima, odnosno onih kod kojih nema vidljivog žarišta lezije. Obično je to slabiji prikaz cijelog bubrega. Ultrazvučnim ispitivanjem se takav tip oštećenja češće dijagnosticira, ali se može dokazati i na DMSA scintigramima (28). U nedostatku mogućnosti apsolutne kvantifikacije akumulacije radioaktivnosti u bubregu, procjenjivali smo akumulaciju DMSA metodom mjerenja intenziteta nakupljanja impulsa. Slično kao za DFLB, značajnu razliku sa većim stupnjem akumulacije aktivnosti na kontroli dobili smo na razini lijevih bubrega. To dokazuje reverzibilno smanjenje funkcije bubrega kao cjeline u akutnoj fazi bolesti. Budući da su bubrezi na lijevoj strani imali i veći stupanj fokalnih lezija možemo zaključiti da veći stupanj fokalnih lezija korelira sa difuznim lezijama. Drugim riječima, difuzno oštećenje parenhima uvijek postoji uz jasne fokalne lezije, jer kod bubrega bez (žarišnih) lezija ili samo sa suspektnim lezijama, nismo uspjeli dokazati porast akumulacije na kontroli. Dakle, izolirane difuzne homogene lezije kod APN-a su zaista rijetke, te se pažljivim traženjem manjih fokalnih lezija izbjegava rizik njihovog «propuštanja» (76). Osim toga, u kliničkom radu kvantifikacijski postupci obično nisu praktični, te se ne rade ukoliko nemaju bitan dijagnostički doprinos.

Učestalije oštećenje lijevog bubrega u odnosu na desni se može objasniti činjenicom da je i vesikoureteralni refluks kod naših pacijenata uglavnom bio na lijevoj strani (na 9 od 12 bubrega sa VUR-om). Čak je kod sedam je nađena jasna parenhimska lezija dok je samo jedan desni bubreg sa VUR-om je imao leziju. Isto tako, na bubrežnim jedinicama bez refluksa, lezije su također bile češće na lijevoj strani (7 od ukupno 8 pozitivih bubrega). Ukupno su ti bubrezi bili u manjem postotku zahvaćeni lezijama (38% prema 67%) u odnosu na one sa refluksom, ali statistička značajnost nije postignuta zbog premalog broja pacijenata (bubrežnih jedinica). Rezultati su u skladu sa već poznatom vezom između javljanja parenhimskih oštećenja i refluksa (75). No, refluks nije uvjet za takvo oštećenje, što pokazuje podaci o bubrežnim jedinicama bez refluksa, ali i iskustva drugih autora (6, 77, 78).

Usporedbom obje vrste scintigrafije i ultrazvučne dijagnostike bubrežnih upalnih oštećenja u APN-u, osjetljivost UZV kod naših bolesnika je iznosila oko 60% a specifičnost 78%. Postoji značajna korelacija između težine DMSA lezije i UZV nalaza, što znači da moraju postojati izraženije promjene na parenhimu da bi se mogle detektirati ultrazvukom. Kad se izdvojeno uspoređuju bubrezi na lijevoj i desnoj strani perzistira značajna povezanost UZV i DMSA lijevih bubrega, ali ne i za desne bubrege ($p=0.47$). To se može objasniti ranije spomenutom činjenicom da je više lezija nađeno na lijevim bubrezima, i to sa većim stupnjem promjena, a dijelom je gubitak značajnosti vezan i uz prepolovljen broj ispitivanih bubrega. Takva povezanost nije dokazana između UZV i MAG3-a u akutnoj fazi, uslijed nižih stupnjeva lezije registriranih na MAG3 kod UZV pozitivnih nalaza. Tome može biti razlog i bolje prepoznavanje difuznih lezija na UZV koje se na MAG3 slabije uočavaju, ili njihova veća varijabilnost (atipičnost). S druge strane, lokalizirane promjene parenhima bubrega kod APN-a, vidljive na scintigrafiji, u pravilu se ne uočavaju na UZV. U skladu sa rezultatima drugih autorima (10 -16), možemo zaključiti da je ultrazvuk bitno slabiji u dijagnostici APN-a od scintigrafije, te da nije dovoljan za postavljanje dijagnoze. Neki autori, doduše, postavljaju tezu da je scintigrafija «preosjetljiva» (79, 80), odnosno da su samo lezije vidljive na UZV klinički značajne. Kao kriterij kliničke značajnosti lezije uzima se javljanje arterijske hipertenzije, proteinurije, anemija ili porast kreatinina., što ukazuje na globalno funkcionalno oštećenja bubrega i smatramo ga neprimjerenim za dječju populaciju. Kod naših bolesnika, bez obzira na težinu akutnih promjena na bubrezima, u cijelom periodu praćenja nismo imali patološke nalaze po tim kriterijima. Kad se kod bolesnika pojave takvi nalazi, velika je mogućnost da se radi već o kroničnim promjenama, za koje je kasno primijeniti efikasnu terapiju. Stoga i manja otkrivena oštećenja na scintigrafiji treba ozbiljno shvatiti i takve pacijente kontrolirati i nakon kliničkog oporavka, jer ta mjesta mogu predstavljati «locus minoris resistentiae» za razvoj ožiljaka i dugoročni rizik za razvoj hipertenzije i globalne

bubrežne insuficijencije (3). Po pitanju korelacije težine DMSA lezije i patološkog UZV nalaza došli smo do istog rezultata (79).

Važan doprinos ove studije je dokaz postojanja uodinamskih smetnji na MAG3 scintigrafiji tijekom akutnog pijelonefritisa kod 75% pacijenata. Postojanje usporenja urodinamike u ispitanika s APN-om je dosada primijećeno jedino na DTPA scintigrafiji (81). Već spomenuta studija (71) s MAG3 u APN-u nije dokazala usporenje u drenaži urina zbog istovremene upotrebe diuretika, koji je eliminirao prikaz eventualnog usporenja prolaza aktivnosti kroz odvodni sustav. Vidljive smetnje u vidu pojačane ali usporene peristaltike u skladu su s patofiziološkom podlogom APN-a, i javljaju se kao posljedica upalnih promjena bubrežne zdjelice (pijelona) i mokraćovoda, te prethode pojavi bubrežnih oštećenja u širenju infekcije (82). Svojim izgledom ove promjene mogu ponekad stvarati utisak postojanja hidronefroze ili hidrouretera (Slika 26). Zanimljivo je da su svi pacijenti osim jednog imali obostrane smetnje, a nije pronađena korelacija niti sa stranom niti stupnjem parenhimskih bubrežnih lezija, odnosno VUR-om. To je u suprotnosti sa lokacijom jasnih parenhimskih lezija (pozitivnih nalaza), koje su kod većine pacijenata bile unilateralne. Stoga je važno nakon oporavka učiniti kontrolnu dinamičku studiju, uz dobru hidraciju ispitanika, da se vidi da li drenažne smetnje perzistiraju i koje su etiologije. Kod naših pacijenata drenažni status na kontrolnoj MAG3 scintigrafiji je u potpunosti korelirao sa kliničkim i scintigrafskim oporavkom bubrega. Bilo je značajno manje drenažnih smetnji, svega 25%, i to manjeg stupnja. To upućuje na zaključak da su smetnje u akutnoj fazi bile uvjetovane upalnom komponentom, odnosno pijelonefritisom, i to nespecifično (sistemski?), odnosno bez korelacije s lokacijom i težinom oštećenja samog bubrega.

Što se tiče izbora vremena početnog ispitivanja i praćenja tijekom bolesti, naši rezultati pokazuju opravdanost rane scintigrafije, po mogućnosti unutar osam dana od početka bolesti, i to sa MAG3-om. Veći broj autora podržava ovaj stav (6,8,9,11,12,14), a neki se s time ne slažu (15, 24). Naši bolesnici su se, nakon dokazanog APN-a oporavili, svi osim jednog, uz scintigrafski dokazano povlačenje jasnih parenhimskih lezija bubrega, tijekom praćenja kroz 6 mjeseci. To je najkraće razdoblje koje mora proći da bi se mogle scintigrafski evaluirati posljedice bolesti i dokazati njena sanacija (76, 83). Kontrolnu scintigrafiju može se učiniti ili s MAG3 ili s DMSA, ovisno pratećim promjenama ili bolestima kao što su hidronefroza, kongenitalne anomalije urinarnog trakta, VUR i dr. Kod promjena odvodnog sustava kontrolu treba učiniti s dinamičkom MAG3 scintigrafijom. Dinamička i statička scintigrafija su vrlo korisni dijagnostički postupci kada treba ustanoviti da li je došlo do potpunog oporavka od akutnog pijelonefritisa (84). Stoga je, uz pomoć kliničara, potrebno utvrditi na koji način rezultati scintigrafije, u sklopu cjelovite obrade mogu i trebaju najučinkovitije pomoći kod planiranja terapije ili profilakse (76), planiranja dinamike kontrolnih pregleda i indiciranja drugih dijagnostičkih postupaka (3, 85, 86, 87).

Žarišna ili pak generalizirana područja smanjene akumulacije radiofarmaka udružena sa gubitkom ili kontrakcijom funkcionalog korteksa bubrega u smislu ožiljnih promjena (75), kod naših bolesnika na kontrolnom posjetu nismo uočili, niti jednom od scintigrafskih metoda. Razloga može biti nekoliko: populaciju naših pacijenata činila su djeca koja su prvi put oboljela od febrilne IUT, a ožiljci nastaju kod rekurentnih infekcija (75, 88). U prilog tome je naš jedini nalaz perzistirajuće jasne lezije bubrega na kontroli, koja je nađena kod pacijentice u tijeku febrilnog recidiva bolesti. Lezija je perzistirala na svim narednim scintigrafijama koje su učinjene kroz naredne 3 godine (ukupno četiri) i na kraju se transformirala u tipičnu ožiljnu promjenu.

Drugo, ishod jasnih lezija na DMSA scintigramima bio je kompletna sanacija samo kod trećine bubrega (Slika 21, 22), dok su kod preostalih bile prisutne suspektne (dvojbene) lezije. Na kontroli s DMSA je nađeno nešto više suspektnih lezija nego na MAG3. To znači da su s MAG3-om na kontroli procijenjena parenhimska oštećenja bila nešto manja nego s DMSA, pa je jedini pozitivan nalaz na DMSA bio na MAG3 procijenjen kao dvojbena. Te lezije kod jednog dijela bolesnika predstavljaju prijelazno stanje prema definitivnom lokaliziranom oštećenju odnosno ožiljku. U prilog tome je primjer navedene pacijentice, kod koje su se, nakon tri godine ožiljci pojavili i na drugom bubregu. U akutnoj fazi je to bila jasna lezija, a na prvoj kontroli nalaz je bio samo suspektan. Vremenski razmak od 6 mjeseci od pojave akutnih simptoma bolesti moguće nije dovoljan za formiranje ožiljka, pa kod zaostalih suspektnih lokaliziranih promjena treba nastaviti s daljnjim kontrolama, dok se ne dokaže sanacija ili ožiljna promjena na bubregu.

S ovim stavom je u vezi razjašnjenje značenja dvojbениh lezija, u obje faze bolesti. Na njihovim lokacijama kasnije mogu nastati ožiljne promjene, tako da ih se ne smije zanemariti već ih treba smatrati stvarnim, možda reverzibilnim, parenhimskim lezijama manjeg stupnja. Pri tom se za razvoj ožiljka čini važnim stupanj oštećenja bubrega u akutnoj fazi bolesti, te postojanje refluksa (89). Da bi došli do pouzdanijih zaključaka, ova djeca se i dalje moraju pratiti i to je predmet našeg daljnjeg istraživanja. Pri tom se možemo služiti ili s MAG3 ili DMSA metodom.

U kliničkoj praksi, rezultati ovog istraživanja zahtijevaju promjenu dijagnostičkog algoritma u akutnoj fazi pijelonefritisa. Nakon pojave simptoma febrilne urinarne infekcije kod djeteta, te kliničke i laboratorijske obrade, potrebno je učiniti ultrazvučni pregled bubrega. Odmah nakon toga, poželjno unutar osam dana od početka bolesti, treba učiniti dinamičku scintigrafiju s MAG3-om. Time bi se

dobio kompetentan i pouzdan uvid u moguće oštećenje parenhima ali i važne dodatne informacije o statusu odvodnog sustava. Po potrebi se scintigrafiju može dopuniti diuretskom studijom ili indirektnom radionuklidnom cistouretrografijom. Tada bi ostali dijagnostički postupci koji uključuju ionizirajuće zračenje kao što su DMSA, IVU, MCUG, retrogradna urografija, CT , bili indicirani nakon dinamičke scintigrafije s MAG3 u slučajevima perzistencije ili recidiva infekcije, sumnje na ektopični ili potkovasti bubreg, sumnje na izraženiji VUR, podvostručenje pijelona ili uretera itd., a time bi se značajno smanjilo ozračivanje djece tijekom sada uobičajene dijagnostike.

6. ZAKLJUČCI

1. Postoji visoka sukladnost MAG3 i DMSA za detekciju parenhimskih oštećenja bubrega (točnost MAG3=97%), dokazana i u akutnoj fazi i u oporavku od febrilne UTI, odnosno APN-a. Budući da su obje scintigrafije izvedene pod identičnim kliničkim okolnostima, za ovaj zaključak ispunjeni su svi uvjeti, što dokazuje vrijednost MAG3 u detekciji parenhimskih lezija.
2. Predloženi izvorni model klasifikacije parenhimskih lezija omogućuje stupnjevanje i objektivno praćenje oštećenja bubrega kroz sve faze bolesti.
3. Budući da se nedvojbeno oštećenje bubrega javlja kod 80% djece sa APN-om, a kod preostalih suspektno, dijagnostički algoritam u akutnoj fazi bolesti treba uključivati, nakon osnovne i ultrazvučne obrade, scintigrafiju s MAG3-om, po mogućnosti unutar osam dana od početka bolesti, naročito kod najmlađe djece, s prvom febrilnom urinarnom infekcijom, te djece s kompliciranim kliničkim tijekom bolesti.
4. Scintigrafiju kod djece oboljele od APN-a treba raditi, osim u akutnoj fazi bolesti i nakon oporavka, za 6 ili više mjeseci. Nalazi kasne scintigrafije pokazuju da, ukoliko se učini rana dijagnostika, liječenje poduzme na vrijeme, kod svih bolesnika dolazi do potpune ili djelomične sanacije nalaza na bubrezima.
5. U cilju otkrivanja mogućih posljedica bolesti (ožiljaka) na bubrežnom parenhimu, te praćenja stupnja rasta bubrega, mogu se koristiti ili MAG3 ili DMSA. Razdoblje praćenja mora biti duže od 6 meseci, predvidivo bar 2 godine, pri čemu treba pratiti dvojbene nalaze, jer jasne parenhimske lezije, uz poduzeto liječenje nestaju.
6. Rezultati scintigrafije, na ovaj način, mogu i trebaju pomoći kod planiranja terapije (profilakse), dinamike kontrolnih posjeta te indiciranja drugih dijagnostičkih postupaka tijekom i nakon APN-a. Tako bi dodatni dijagnostički postupci koji uključuju ionizirajuće zračenje (MCUG, DMSA, IVU, retrogradna urografija, CT i dr.) bili indicirani u slučajevima kod kojih su uočene promjene na ispitivanju s MAG3, a u slučaju urednog nalaza bili bi izostavljeni. Ovakav pristup djetetu sa febrilnom UI omogućuje prevenciju razvoja ožiljaka, te dugoročno arterijske hipertenzije i kronične renalne insuficijencije.

LITERATURA:

1. Weiss A. Update on childhood urinary tract infection and reflux. *Semin Nephrol* 1998; 18(3):264-9.
2. Vlatković G. Infekcije mokraćnog trakta. U: *Bolesti mokraćnih organa u djece*. Vlatković G. Zagreb: Školska knjiga; 1989:111-146.
3. Dick P, Feldman M. Routine diagnostic imaging for childhood urinary tract infections: a systematic overview. *J Pediatr* 1996; 128: 15-22.
4. Naseer S, Sreinhardt G. New renal scars in children with urinary tract infection, vesicoureteral reflux and voiding dysfunction: a prospective evaluation. *J Urol* 1997;158:1997:566-8.
5. Elder J, Peters C, Arant B i sur. Pediatric vesicoureteral reflux guidelines panel summary report on the management of primary vesicoureteral reflux in children. *J Urol* 1997;157:1846-51.
6. Gordon I. Pediatric aspects of radionuclides in nephrourology. In: *Nuclear medicine in clinical diagnosis and treatment*. Murray I, Ell P (eds). Edinburgh: Churchill Livingstone, 1998:277-90.
7. Shanon A, Feldman W, McDonald P, Martin DJ, Matzinger MA, Shillinger JF i sur. Evaluation of renal scars by technetium-labelled dimercaptosuccinic acid scan, intravenous urography, and ultrasonography: a comparative study. *J Pediatr* 1992;120:399-403.
8. Jakobsson B, Nolstedt L, Svensson L, Soderlundh S, Berg U. ^{99m}Technetium-dimercaptosuccinic acid scan in the diagnosis of acute pyelonephritis in children. *Pediatr Nephrol* 1992;6:328-34.
9. Andrich MP, Majd M. Diagnostic imaging in the evaluation of the first urinary tract infection in infants and young children. *Pediatrics* 1992;90:436-41.
10. Smellie J. The intravenous urogram in the detection and evaluation of renal damage following urinary tract infection. *Pediatr Nephrol* 1995;9:213-9.

11. Hitzel A, Liard A, Vera P, Manrique A, Menard J, Dacher J. Color and Power Doppler sonography versus DMSA scintigraphy in acute pyelonephritis and in prediction of renal scarring. *J Nucl Med* 2002;43:27-32.
12. Bykov S, Chervinsky L, Smolkin V, Halevi R, Garti I. Power doppler sonography versus Tc-99m DMSA scintigraphy for diagnosing acute pyelonephritis in children. Are these two methods comparable? *Clin Nucl Med* 2003; 28(3):198-203.
13. Smellie J. Urinary tract infection: a comparison of four methods of investigation. *Arch Dis Child* 1995;72:247-50.
14. Biggi A, Dardanelli L, Pomero G, Cussino P, Noello C, Sernia O et al. Acute renal cortical scintigraphy in children with a first urinary tract infection. *Pediatr Nephrol* 2001;16:800-4.
15. Hoberman A, Charron M, Hickey R, Baskin M, Kearney D et al. Imaging studies after a first febrile urinary tract infection in young children. *N Engl J Med* 2003;348: 195-202.
16. Moorthy J, Wheat D, Gordon I. Ultrasonography in the evaluation of renal scarring using DMSA scan as a gold standard. *Pediatr Nephrol* 2004;19:153-6.
17. Englander D, Weber P, Dos Remedios L. Renal cortical imaging in 35 patients. Superior quality with 99mTc DMSA. *J Nucl Med*. 1974;15:743-9.
18. Evans K, Lythgoe M, Anderson P, Smith T, Gordon I. Biokinetic behavior of technetium-99m-DMSA in children. *J Nucl Med* 1996; 37(8):1331-5.
19. Pusuwan P, Reyes L, Gordon I. Normal appearances of technetium 99m dimercaptosuccinic acid in children on planar imaging. *Eur J Nucl Med*. 1999;26:483-488.
20. Piepsz A, Blaufox M, Gordon I i sur. Consensus on renal cortical scintigraphy in children with urinary tract infection. *Semin Nucl Med*. 1999;12:160-174.
21. Craig J, Wheeler D, Irwing L, Howman-Giles R. How accurate is dimercaptosuccinic acid scintigraphy for the diagnosis of acute pyelonephritis? A meta-analysis of experimental studies. *J Nucl Med*. 2000;41:986-993.

22. Piepsz A, Colarinha P, Gordon I, Hahn K, Olivier P, Roca I, Sixt R, van Velzen J. Guidelines for ^{99m}Tc-DMSA scintigraphy in children. *Eur J Nucl Med*. 2001;28:BP: 37-41.
23. Clarke S, Smellie J, Prescod N, Gurney S, West D. Technetium-^{99m}-DMSA studies in pediatric urinary tract infection. *J Nucl Med* 1996; 37:823-8.
24. Sixt R, Stokland E. Assessment of infective urinary tract disorders. *Q J Nucl Med* 1998;42:119-25.
25. Sfakianakis G, Zilleruelo G, Cavagnaro F i sur. A prospective comparative DMSA and MAG3 study in acute pyelonephritis. In: *Radionuclides in Nephrology*. Taylor A, Thompsen H, Nally J (eds). DNLM/DLC for library of Congress 1997;182-4.
26. Loutfi I, Al-Zaabi K, Elgazzar A. Tc-^{99m} DMSA renal scan in first-time versus recurrent urinary tract infection-yield and patters of abnormalities. *Clin Nucl Med* 1999;24(12): 931-5.
27. Vernon SJ, Coulthard MG, Lambert HJ, Keir MJ, Matthews JN. New renal scarring in children who at age 3 and 4 years had had normal scans with dimercaptosuccinic acid: follow up study. *BMJ* 1997; 315:905-8.
28. Wallin L, Helin I, Bajc M. Kidney swelling. Findings on DMSA scintigraphy. *Clin Nucl Med*. 1997; 22:292-299.
29. Camacho V, Estorch M, Fraga G, Mena E, Fuertes J, Hernandez M i sur. DMSA study performed during febrile urinary tract infection: a predictor of patient outcome? *Eur J Nucl Med Mol Imaging*. 2004;31:862-866.
30. Tubis M, Posnick N, Nordyke R. The preparation and use of ¹³¹I labelled sodium orthoiodohippurate in kidney function test. *Proc Soc Exp Biol Med* 1960;103:498.
31. Blaufox MD, Aurell M, Bubeck B i sur. Report of the radionuclides in nephrourology Comitee on renal clearance. *J Nucl Med* 1996; 37(11): 1883-90.
32. Abdel-Dayem H, Sadek S, Al-Bahar R, Sabha M, El-Sayed M. Comparsion of ^{99m}Tc-mercaptoacetytriglycine and ¹³¹I-orthoiodohippurate in determination of effective renal plasma flow (ERPF). *Nucl Med Commun* 1989; 10(2):99-107.

33. Russel CD, Taylor AT, Dubovsky EV. Measurement of renal function with technetium-99m-MAG3 in children and adults. *J Nucl Med* 1996; 37(4):588-93.
34. O'Reilly P, Aurell M, Britton K, Kletter K, Rosenthal L, Testa T. Consensus on diuresis renography for investigating the dilated upper urinary tract. *J Nucl Med*. 1996;37:1872-1876.
35. Niemczyk P, Krisch E, Zeiger E, Marmar J. Use of diuretic renogram in evaluation of patients before and after endopyelotomy. *Urology* 1999; 53(2):271-5.
36. Smokvina A, Grbac-Ivanković S, Giroto N. Investigation of ureter morphology and function (peristaltics) with MAG3 dynamic tracer. *Eur J Nucl Med* 1999;26(9):1030.
37. Wong J, Rossleigh M, Farnsworth. Utility of Technetium-99m-MAG3 diuretic renography in the neonathal period. *J Nucl Med*.1995;36:2214-2219.
38. Steiner D, Steiss J, Klett R et al. The value of renal scintigraphy during controlled diuresis in children with hydronephrosis. *Eur J Nucl Med*. 1999;26:18-21.
39. Taylor A. Radionuclide renography: a personal approach. *Semin Nucl Med* 1999;12:102-27.
40. Laguna R, Silva F, Orduna E, Conway J, Weiss S, Calderon C. Technetium-99m-MAG3 in early identification of pyelonephritis in children. *J Nucl Med* 1998; 39:1254-7.
41. Smokvina A., Giroto N., Grbac-Ivanković S. Renal cortical scintigraphy with MAG3 and DMSA: is there any difference in parenchymal uptake? Book of abstracts of the Third International Congress of the Croatian Society of Nuclear Medicine, Opatija, Croatia 1999; O-19.
42. Smokvina A, Grbac-Ivanković S, Giroto N. Renal cortical scintigraphy in children: estimation of differential function with MAG3 and DMSA. *Pediatr Nephrol* 1999;13(Suppl 7):C50.
43. Gordon I, Anderson P, Lythgoe M, Orton M. Can Tc 99m MAG3 replace Tc 99m DMSA in the exclusion of a focal renal defect? *J Nucl Med*. 1992;33:2090-2093.
44. Tamgac F, Moretti J, Rocchisani J, Baillet G, Weinmann P. 99mTc-MAG3 and 99mTc-DMSA in the detection and assessment of pyelonephritis. *J Nucl Biol Med*. 1993;37: 62-4.

45. Mochizuki T, Itoh K, Tsukamoto E i sur. Assessment of renal scarring and parenchymal function by Tc-99m MAG3 and Tc-99m DMSA. *J Nucl Med* 1997; 37: A290.
46. Cormack J, Towson J, Flower M. Radiation protection and dosimetry in clinical practice. In: *Nuclear Medicine in Clinical Diagnosis and treatment*. Volume 2. Murray I, Ell PJ (eds). Edinburgh: Churchill Livingstone, 1998:1651-77.
47. Zanzonico P. Internal radionuclide radiation dosimetry: a review of basic concepts and recent developments. *J Nucl Med*. 2000;41:297-308
48. Vlatković M, Lončarić S. Dozimetrija interne kontaminacije radionuklidima. U: *Radijacijske ozljede- dijagnostika i liječenje*. Dodig D, Ivančević D (ur). Zagreb: Medicinska naklada, 2001:87-90.
49. Radiation Internal Dose Information Centre (RIDIC). Compendium of dose estimates for children. Oak Ridge Institute for Science and Education (ORISE), 1996.
<http://www.ornl.gov//ehsd/doses.htm>.
50. Smith T, Gordon I, Kelly J. Comparison of radiation dose from intravenous urography and 99Tc-m DMSA scintigraphy in children. *Br J Radiol* 1998;71:314-9.
51. Jakobsson B, Jacobsson SH, Hjalmas K. Vesico-ureteric reflux and other risk factors for renal damage: identification of high- and low-risk children. *Acta Paediatr Suppl* 1999; 88(431): 31-9.
52. International Commission on Radiological Protection. 1990. Recommendations of the ICRP, ICRP 60 (Ann. ICRP, Vol. 21, No. 1/3). Oxford: Pergamon Press, 1991.
53. International Commission on Radiological Protection. 1990. Recommendations of the ICRP, ICRP 26. Oxford: Pergamon Press, 1977.
54. Van Wyngarden K, Pauwels E. Hormesis: are low doses of ionizing radiation harmful or beneficial? *Eur J Nucl Med* 1995;22:481-6.
55. Feinendegen L, Pollycove M. Biologic responses to low doses of ionizing radiation: detriment versus hormesis. Part I. Dose responses of cells and tissues. *J Nucl Med* 2001;42:17N-27N.

56. Pollycove M, Feinendegen L. Biologic responses to low doses of ionizing radiation: detriment versus hormesis. Part 1. Dose responses of organisms. *J Nucl Med* 2001;42:26N-32N.
57. European Union, Council Directive 96/29/Euroatom of 13 May 1996 laying down basic safety standards for the protection of the health of workers and the general public against the dangers of ionizing radiation. *Off J Eur Communities* 1996;L 159:1-114.
58. Piepsz A, Hahn K, Roca I. A radiopharmaceutical schedule for imaging in pediatrics. Pediatric Task Group Of the European Association Nuclear medicine. *Eur J Nucl Med*. 1990;17:127-129.
59. Lythgoe M, Gordon I, Khader Z, Smith T, Anderson P. Assessment of various parameters in the estimation of differential renal function using technetium 99m mercaptoacetyltriglycine. *Eur J Nucl Med* 1999; 26(2): 155-62.
60. O'Reilly P, Osborn D, Testa H i sur. Renal imaging. A comparison of radionuclide, ultrasound and CT scanning in investigation of renal space occupying lesion. *BMJ* 1981;282:943-5.
61. Mandell G, Egli D, Gilday D, Heyman S, Leonard J, Miller J et al. Society of Nuclear Medicine Procedure Guideline for Renal Cortical Scintigraphy in Children, 2003.
<http://www.snm.org>
62. Gordon I. Issues surrounding preparation, information and handling the child and parent in nuclear medicine. *J Nucl Med* 1998; 39(3): 490-4.
63. Lebowitz R, Olbing H, Parkkulainen K i sur. International system of radiographic grading of vesicoureteric reflux. *Pediatr Radiol* 1985;15:105.
64. Benador N, Siegrist C, Gendrel D, Greder C, Benador D, Assicot M et al. Procalcitonin is a marker of severity of renal lesions in pyelonephritis. *Pediatrics* 1998;42:1422-26.
65. De Sadeleer C, Piepsz A, Hamphrey R. Atlas on acute pyelonephitis in children. *Clin Nucl Med* 2000;25:541-5.

66. Cascio S, Cheritin E, Colhoun E, Puri P. Renal parenchymal damage in male infants with high grade vesicoureteral reflux diagnosed after the first urinary tract infection. *J Urol* 2002;168:1708-10.
67. Morin D. Comparison of ultrasound and dimercaptosuccinic acid scintigraphy changes in acute pyelonephritis. *Pediatr Nephrol.* 1999;13:219-222.
68. Majd M, Nussbaum Blask A, Markle B, Shalaby-Rana E, Pohl H, Park J et al. Acute pyelonephitis:comparison of diagnosis with 99mTc-DMSA SPECT, Spiral CT, MR imaging, and Power doppler US in an experimental pig model. *Radiology.* 2001;218:101-108.
69. Bonnin F, Petiet A, Petegnief Y, Colas-Linhart N, Bok B. Tissular distribution and kinetics of two renal 99mTc-radiopharmaceutical in rats. *Cell Mol Biol.* 2001;47:437-442.
70. Piepsz A, Pintelon H, Verboven M, Keupenns F, Jacobs A. Replacing 99mTc-DMSA for renal imaging? *Nucl Med Comm.* 1992;13:494-6.
71. Sfakianakis G, Cavagnaro F, Zilleruelo G, Abitbol C, Montane B, Georgiou M et al. Diuretic MAG3 scintigraphy (F₀) in acute pyelonephitis:regional parenchymal dysfunction and comparison with DMSA. *J Nucl Med.* 2000;41:1955-1963.
72. Giroto N. Utjecaj izvanbubrežne aktivnosti radiofarmaka na procjenu diferencijalne funkcije bubrega. Magistarski rad. Sveučilište u Zagrebu, Medicinski fakultet, 2004.
73. Diaz A, , Martinez M, Duenas G, Pascual D, Arcal G, Vallejo D. Comparative study of differential renal function by DMSA and MAG-3 in congenital unilateral uropaties. *Cir Pediatr* 2002;15:118-21.
74. Lee B, Chiou Y, Chuang C, Wu P, Wu Y, Chiu N. Evolution of differential renal function after acute pyelonephritis. *Nucl Med Comm.* 2002;23:1005-8.
75. Meller J, Becker W. Renal Cortical scintigraphy. In: Zappel H, Leenen A, Seseke F, eds. *Imaging in Paediatric Urology.* Berlin: Springer-Verlag; 2003:103-108.
76. Wallin L, Helin I, Bajc M. Follow up of acute pyelonephritis in children by Tc-99m DMSA scintigraphy. Quantitative and qualitative assessment. *Clin Nucl Med.* 2001;26:423-432.

77. Stokland E, Hellstrom M, Jaconsson B, i sur. Early ^{99m}Tc -dimercaptosuccinic acid (DMSA) scintigraphy in symptomatic first-time urinary tract infection. *Acta Paediatr* 1996;85:430.
78. Gonzales E, Papazyan J, Girardin E. Impact of vesicoureter reflux on the size of renal lesions after an episode of acute pyelonephritis. *J Urol* 2005;173:571-5.
79. Kersnik Levart T, Kenig A, Fettich J, Ključevšek D, Novljan G, Kenda R. Sensitivity of ultrasonography in detecting renal parenchymal defects in children. *Pediatr Nephrol* 2002;17:1059-62.
80. Roebuck D, Howard R, Metreveli C. How sensitive is ultrasound in the detection of renal scars? *Br J Radiol* 1999; 72(856): 345-8.
81. Poropat M, Batinić D, Bašić M, Nižić Lj, Dodig D, Milošević D i sur. Tc- 99m DTPA renal scintigraphy using deconvolution analysis with six functional images of the mean time to evaluate acute pyelonephritis. *Clin Nucl Med* 1999;24:120-124.
82. Elgazaar A. Acute pyelonephritis. In: *The pathophysiologic basis of nuclear medicine*. Elgazaar A (ed). Berlin: Springer-Verlag, 2001:45.
83. Jakobsson B, Svenson L. Transient pyelonephritic change on ^{99m}Tc Technetium-dimercaptosuccinic acid scan for at least five months after infection. *Acta Paediatr* 1997; 86:803-07.
84. Dežulović-Šubat M. Dijagnostičke metode u ranom otkrivanju anomalija i trajnih renalnih oštećenja u djece s urinarnom infekcijom. Doktorska disertacija. Sveučilište u Rijeci, Medicinski fakultet, 1996.
85. Poropat M. Nuklearnomedicinska dijagnostika u pedijatrijskoj nefrologiji. *Pediatr Croat* 1994; 38: 103-7.
86. Rossleigh M. Renal cortical scintigraphy and diuresis renography in infants and children. *J Nucl Med*. 2001;42:919-915.

87. Pušeljić S, Arambašić J, Gardašanić J, Milas V, Pušeljić I, Sipl M. Vrijednost Tc99m-DMSA scintigrafije bubrega u djece s akutnom uroinfekcijom u procjeni težine parenhimskih lezija. *Acta Med Croatica* 2003;57:5-10.
88. Merrick M, Notghi A, Chalmers N, Wilkinson A, Uttley W. Long-term follow up to determinate the prognostic value of imaging after urinary tract infections. Part 2: Scarring. *Arch Dis Child.* 1995;72:393-396.
89. Biggi A, Dardanelli L, Cussino P, Pomero G, Noello C, Sernia O et al. Prognostic value of the acute DMSA scan in children with first urinary tract infection. *Pediatr Nephrol.* 2001;16:733-738.

POPIS SKRAĆENICA:

UI	urinarna infekcija
APN	akutni pijelonefritis
VUR	vesikoureteralni refluks
IVU	intravenska urografija
MCUG	mikcijska cistouretografija
$^{99}\text{Tc}^m$ -DMSA	tehnecijem (99m) obilježena dimerkaptojantarna kiselina
^{131}I -OIH	jodom (131) obilježen ortojodhipuran
$^{99}\text{Tc}^m$ -MAG3	tehnecijem (99m) obilježen mercaptoacetyltriglycine
RN	radionuklid
RF	radiofarmak
E	efektiva doza
Sv	sivert (jedinica za ozračenje)
CT	kompjutorizirana tomografija
MBq	megabekerel (jedinica za radioaktivnost)

DF(LB)

diferencijalna funkcija (lijevog
bubrega)

(L)RI, (D)RI

regija interesa (lijevog, desnog)
bubrega

(Klinika / Klinički zavod / Odjel – Zavod)

(Ime i prezime bolesnika, adresa)

Matični broj

SUGLASNOST ZA MEDICINSKE INTERVENCIJE

Sukladno članku 26. Zakona o zdravstvenoj zaštiti (vidi poledinu) od liječnika _____ sam upoznat-a, na meni razumljiv način, s prirodom moje bolesti i suglasan-na sam s očekivanim medicinskim intervencijama potrebnim u obradi i liječenju moje bolesti. Upoznat-a sam s koristi, mogućim komplikacijama i neugodama (sada, na početku boravka u bolnici) predmnijevanih pretraga i liječenja. O svim pretragama i načinima liječenja čija potreba će se naknadno pokazati, liječnik me treba dodatno upoznati.

U _____ dana _____
(Potpis bolesnika)

U skladu s gore spomenutim zakonom, ovu suglasnost, umjesto bolesnika, u slučaju njegove nesposobnosti za donošenje odluke može dati i član uže obitelji, drugi bliži srodnik, skrbnik (obavezno naznačiti)

(Srodstvo, ime i prezime, JMBG, adresa)

(Potpis)

U _____ dana _____

ODBIJANJE SUGLASNOSTI ZA MEDICINSKE INTERVENCIJE

U skladu sa člankom 26. Zakona o zdravstvenoj zaštiti (vidi poledinu) na meni razumljiv način sam od strane liječnika upoznat-a s mogućim oblicima očekivanih medicinskih intervencija potrebnih u obradi i liječenju moje bolesti i mogućim rizicima, odnosno komplikacijama u svezi s njima, kao i posljedicama koje mogu proizaći zbog neprimjenjivanja istih, te odbijam dati suglasnost za podvrgavanje sljedećim dijagnostičkim ili terapijskim zahvatima odnosno postupcima:

1. _____ 2. _____ 3. _____

U _____ dana _____
(Potpis bolesnika)

U skladu s gore spomenutim zakonom, ovu suglasnost, umjesto bolesnika, u slučaju njegove nesposobnosti za donošenje odluke može dati i član uže obitelji, drugi bliži srodnik, skrbnik (obavezno naznačiti)

(Srodstvo, ime i prezime, JMBG, adresa)

(Potpis)

U _____ dana _____

P 12-22

ZAVOD ZA NUKLEARNU MEDICINU, KBC RIJEKA
MAG 3

Prezime i ime M S datum rođ. 18.12.1997

Upućen od Perd II

Težina 65 kg visina 105 cm RR _____ t° _____

Kreatinin _____ Cl. creat _____ urea _____ diureza _____

Urin unilateralne stenije (redja 11/01.)

UTZ u 4/01 udaci u postobojazju, u 9/01 bezdan (DB 6.9 x 3.2 u, LB 7.3 x 3)

IVU _____

MICU _____

Ostalo komp u 3/01 (mali ravnji udaci)

Medikamentozna terapija (doza!) Bez kci > 6mg, ex u VII/01

Klinička dijagnoza St. post PN acuta a u XI / ~~stenoza~~

Redni br. 26/02 datum isp. 25.02 starost ispitanika _____

Izotop MAG3 pripremljen 13:15 apliciran 14:15

Vol. 0.5 aktiv. 0.5 MBq ost. 6.4 MBq Č. doza _____ po kg _____

Pomicanje para RR prije ispitivanja _____

REZULTAT

bruciralo u l. kubitalegj povi.

POSTSTATIKA UPISANA NA 240 sekundi!

- nije puno pilo?

- na ostaj-u u pedukim (0-1.5 min) grškoni i MHSC (paku
vrijete vrijednosti kod normalizacije renograma!)

MAG₃ 45/01 } 15.17 DAN
DMSA 20/01 } (22.05.01)

DANAS i DMSA 12/02

Svjetlana Grbac

From: "Grbac" <svjetlana.grbac@medri.hr>
To: "Svjetlana Grbac" <svjetlana.grbac@medri.hr>
Sent: 24. lipanj 2004 12:19
Subject: Fw: EANM'04: Marie Curie Award - Top 20 Ranked Papers

----- Original Message -----

From: <info@eanm.org>
To: <Svjetlana.Grbac@medri.hr>
Sent: Tuesday, June 22, 2004 10:49 AM
Subject: EANM'04: Marie Curie Award - Top 20 Ranked Papers

Vienna, June 22, 2004

Dear Dr. Grbac-Ivankovic:

Congratulations!

The Scientific Committee of the EANM'04 Annual Congress of the European Association of Nuclear Medicine has rated your abstract

"The Initial Presentation and the Outcome of the Scintigraphic Changes in the First Episode of Acute Pyelonephritis in Children-Simultaneous Evaluation with MAG3 and DMSA"
amongst the 20 best ranked scientific abstracts submitted for EANM'04.

Therefore, your work is being considered for the "Marie Curie Award", a prestigious award endowed with □ 3.000.-. To be part of the competition amongst the 20 highest ranked abstracts, you are invited to send the EANM secretariat:

- 1.) A complete manuscript of the paper with figures and references (3 copies)
- 2.) Provide testimony that the submitted paper was not published before last EANM congress in Amsterdam 2003
- 3.) Present a certificate, showing that legal requirements were met in accomplishing the study (including ethical and radiation protection regulations)

Please send the above documents by August 23, 2004 at the latest to the EANM Executive Secretariat
Hollandstrasse 14/Mezzanine
A - 1020 Vienna/AUSTRIA

Three members of the Scientific Committee, nominated as a "subcommittee", have the task to classify the submitted papers concerning their scientific and experimental value and to listen to the relevant oral presentations. On the last day of the EANM Congress the decision concerning the location of the Award is made in a session of the "subcommittee" of the Scientific Committee. The Award is given before the closing ceremony of the EANM'04 Congress (September 8) by the EANM President.

ŽIVOTOPIS

Opći podaci

Svjetlana Grbac-Ivanković, rođena 28.07.1960. u Rijeci, od oca Ranka i majke Larise. Imam sina Andreja od 19.5 g., studenta druge godine Fakulteta elektronike i računarstva u Zagrebu.

Adresa

Diraki 1, 51000 Rijeka

e-mail: svjetlana.grbac@medri.hr

Zaposlenja

1983-1984 Staž opće medicine, Klinički bolnički centar Rijeka

1984-1987 Liječnik opće medicine, Dom zdravlja Borovo, Borovo-Vukovar

1987-1990 Specijalizantica nuklearne medicine, Odjel za nuklearnu medicinu, patofiziologiju i zaštitu od zračenja, Klinička bolnica Osijek, Osijek

1990-1992 Specijalist nuklearne medicine na istom Odjelu u Osijeku

1992-1994 Post-doctoral Fellow na Department of Laboratory medicine and Pharmacology, University of Connecticut School of Medicine, Farmington, Connecticut, USA

1996- Specijalist nuklearne medicine, Klinički Zavod za nuklearnu medicinu Kliničkog bolničkog centra Rijeka, Rijeka

2002- Asistentica na Katedri za nuklearnu medicinu Medicinskog fakulteta u Rijeci

2005- Pročelnica Odsjeka za funkcionalnu dijagnostiku Zavoda za nuklearnu medicinu KBC Rijeka

Školovanje

- 1977 i 1978 Završena Srednja muzička škola «Ivan Matetić Ronjgov», te I gimnazija u Rijeci, prirodoslovno-matematički smjer, oboje s odličnim uspjehom (oslobodena mature)
1983. Završen Medicinski fakultet Sveučilišta u Rijeci, smjer Opće medicine
1984. Položen Stručni ispit iz opće medicine, Dom zdravlja Rijeka
- 1987-1990. Specijalizacija iz nuklearne medicine, Klinička bolnica Osijek, Klinički bolnički centar Zagreb-Rebro te Klinička bolnica «Sestre milosrdnice», Zagreb
- 1987-1988. Postdiplomski studij iz nuklearne medicine, Medicinski fakultet Sveučilišta u Zagrebu
1998. Europska škola nuklearne medicine-trajna edukacija (u sklopu Svjetskog i evropskog zajedničkog kongresa nuklearne medicine), rujan, Berlin
1999. Europska škola nuklearne medicine, 12. seminar, svibanj, Opatija
2001. Europska škola nuklearne medicine, 19. seminar, svibanj, Opatija
2001. Poslijediplomski tečaj stalnog usvršavanja liječnika I kategorije: Osnove medicinske informatike, Medicinski fakultet u Rijeci, studeni, Rijeka
2003. Europska škola nuklearne medicine, 26. seminar, listopad, Budimpešta
2004. Europska škola nuklearne medicine, (u sklopu Evropskog kongresa nuklearne medicine), rujan, Helsinki
2005. Europska škola nuklearne medicine, 26. seminar, svibanj, Opatija

Znanje stranih jezika:

Engleski i ruski izvrsno, njemački djelomično

Akademski naslovi:

Doktor medicine, specijalist nuklearne medicine

Magistar medicinskih znanosti

Asistentica na Katedri za nuklearnu medicinu Medicinskog fakulteta u Rijeci

Članstva

Hrvatska liječnička komora

Hrvatski liječnički zbor

Hrvatsko društvo za nuklearnu medicinu

Hrvatsko društvo za primjenu ultrazvuka u nuklearnoj medicini

Hrvatsko društvo za šitnjaču

Hrvatski liječnički pjevački zbor podružnica Rijeka (1997-2000.)

Evropsko društvo za nuklearnu medicinu

Znanstvenoistraživački rad započela je još kao studentica (Diplomski rad izrađen na Zavodu za fiziologiju i imunologiju Medicinskog fakulteta u Rijeci) i potom nastavila u Osijeku i u SAD (1992. do 1994. god.), gdje je boravila na istraživačkom odsjeku Odjela za laboratorijsku medicinu. Aktivno je kao istraživač sudjelovala u timskom radu na projektima iz toksikologije. U potpunosti je svladala metodologiju istraživačkog rada, između ostalog i s radioaktivnim Ni-63, a rezultati su objavljeni u cijenjenim svjetskim časopisima citiranim u CC-u.

Po povratku u domovinu nastavila je istraživački rad u okvirima interesa temeljnog obrazovanja-specijalizacije, kao istraživač u znanstvenim projektima i aktivno sudjelujući na znanstvenim skupovima u zemlji i inozemstvu. Sudjeluje u nastavi na Katedri za nuklearnu medicinu na matičnom Fakultetu od 1999. godine.