

SVEUČILIŠTE U RIJECI  
MEDICINSKI FAKULTET

Višnja Blašković-Šubat

KOMPJUTORIZIRANA METODA ZA EVALUACIJU  
ANATOMSKO-MORFOLOŠKIH OSOBINA HUMANIH ZUBA

Doktorska disertacija

SVEUČILIŠNA KNJIŽNICA  
RIJEKA



930000350

Rijeka, 1994. godine

Zahvaljujem prof. dr sci. Branimiru Maričiću na ostvarenoj suradnji tijekom moga rada u Zavodu za dentalnu patologiju i na svestranoj pomoći koju mi je pružao tijekom izrade ove disertacije. Izraze svoje zahvalnosti upućujem i prof. dr sci. Jozi Šutalu koji mi je tijekom istraživanja davao podršku i vrlo korisne naputke.

Zahvaljujem također doc. dr. sci. Mladenu Šlaju na nesebičnoj pomoći u kritičnim trenucima izrade ove disertacije.

Posebno pak zahvaljujem ing. Ivici Smojveru koji je svojim izuzetnim entuzijazmom pripremio kompjutorski program i pripomogao mi u informatičkoj obradi podataka za izradu ove disertacije. Zahvaljujem također ing. Vladimiru Kričkiću i svim ostalim svojim suradnicima koji su mi na bilo koji način pomogli da istrajem u radu i nastojanju kako bi ova disertacija ugledala svjetlost dana.

Iskreno hvala i mojoj obitelji na podstreku i na iskazanom velikom razumijevanju.

Višnja Blašković-Šubat

Rad je izrađen na XXVI Katedri za dentalnu patologiju i stomatološku protetiku  
Stomatološkog studija Medicinskog fakulteta u Rijeci.

Ispitivanje je provedeno u okviru projekta "Topografija i anatomija apeksne  
zone korijenskog kanala" (broj projekta: 3-01-436).

Lektor: FERDINAND TONČINIĆ, prof.

Disertacija obuhvaća 184 stranice, u čemu - šest slika, 83 crteža i 13 tablica.

# SADRŽAJ

stranica

1. UVOD .....	1
1.1. Primjena različitih postupaka u ispitivanju anatomije i morfologije zuba .....	2
1.1.1. Postupak dekalifikacije zuba .....	3
1.1.1.1. Povijesni pregled istraživanja morfologije endodontskih prostora postupkom dekalifikacije .....	5
1.1.2. Stereomikroskopska analiza .....	9
1.1.3. Kompjutorski postupak za ispitivanje morfologije zuba .....	11
1.1.3.1. Primjena kompjutorizacije u stomatologiji .....	12
1.2. Anatomija i topografija endodontskih prostora .....	13
1.2.1. Tipovi korijenskih kanala .....	14
1.2.1.1. Klasifikacija "A" .....	14
1.2.1.2. Klasifikacija "B" .....	15
1.2.2. Oblici zavijenosti korijenskih kanala .....	17
1.2.3. Anatomija korijenskog vrška .....	19
1.2.3.1. Nomenklatura u vezi s anatomijom korijenskog vrška .....	20
1.2.3.2. Apeksna konstrikcija .....	22
1.2.3.3. Asimetrično kanalno otvaranje .....	24

1.2.3.4. Akcesorni korijenski kanalići . . . . .	28
1.2.3.5. Oblik i promjer kanalnog otvora . . . . .	33
1.3. Morfologija trajnih zuba . . . . .	34
1.3.1. Gornji središnji sjekutić . . . . .	34
1.3.2. Lateralni gornji sjekutić . . . . .	36
1.3.3. Gornji očnjak . . . . .	42
1.3.4. Donji središnji sjekutići . . . . .	43
1.3.5. Donji očnjak . . . . .	46
1.3.6. Prvi gornji pretkutnjak . . . . .	47
1.3.7. Drugi gornji pretkutnjak . . . . .	49
1.3.8. Prvi donji pretkutnjak . . . . .	50
1.3.9. Drugi donji pretkutnjak . . . . .	52
1.3.10. Prvi gornji kutnjak . . . . .	54
1.3.11. Drugi gornji kutnjak . . . . .	59
1.3.12. Prvi donji kutnjak . . . . .	61
1.3.13. Drugi donji kutnjak . . . . .	67
1.3.14. Morfološka svojstva gornjih i donjih kutnjaka . . . . .	69
1.3.14.1. Taurodontizam . . . . .	69
1.3.14.2. Caklinski biseri . . . . .	70
1.3.14.3. Morfološka svojstva međukorijenskoga prostora kutnjaka . . . . .	72
1.4. Promjene na zubima tijekom starenja . . . . .	73
1.4.1. Promjene na staničnim elementima . . . . .	73
1.4.2. Promjene u pulpnom tkivu izazvane starenjem . . . . .	73
1.4.3. Promjene na zubnim tkivima izazvane starenjem . . . . .	74
1.4.4. Makroskopske promjene u građi pulpne komore . . . . .	76

2. SVRHA ISTRAŽIVANJA . . . . .	78
3. MATERIJAL I POSTUPCI ISTRAŽIVANJA . . . . .	82
4. REZULTATI ISTRAŽIVANJA . . . . .	91
5. RASPRAVA . . . . .	168
6. ZAKLJUČCI . . . . .	175
7. SAŽETAK . . . . .	177
8. SUMMARY . . . . .	179
9. LITERATURA . . . . .	181

## **1. UVOD**

## 1.1. PRIMJENA RAZLIČITIH PUSTUPAKA U ISPITIVANJU ANATOMIJE I MORFOLOGIJE ZUBA

Uspješnost endodontskog liječenja zasniva se na pravilnoj biomehaničkoj obradi i na trodimenzionalnom hermetičkom punjenju endodontskog prostora te na temeljitom poznavanju anatomsko-topografskih obilježja endodontskoga prostora svakoga pojedinoga zuba (34,59,164). Pulpni prostor je pogrešno zamišljati kao jednostavnu koničnu cijev jer taj je prostor, s obzirom na broj, položaj i smjer pružanja korijenskih kanala, sklon anatomsko-morfološkim varijacijama (123). Endodontski prostor je osim toga individualno razgranat brojnim akcesornim kanalićima, a oblik i položaj kanalnog otvora ukazuju i na izvjesnu varijabilnost, što također može utjecati na uspjeh poduzetog liječenja (50,51,134,135).

Saznanja o unutarnjoj morfologiji zuba postižu se ispitivanjem *in vivo* i *in vitro*. Ispitivanja *in vivo* mogu se provesti tijekom endodontskog liječenja ili radiološkom analizom. U vezi s time je, prije, tijekom i nakon završene terapije, potrebno učiniti dentalni rendgenogram putem kojeg stomatolog stječe uvid u anatomsko-morfološke karakteristike endodontskoga prostora. No, kako rendgenološki nalaz samo dvodimenzionalno prikazuje trodimenzionalne strukture, on i nije osobito pouzdan (59,111). Radiološkom analizom se pak, prema Seltzeru (126), mogu zapaziti samo oni detalji koji su veći od desetih dijelova milimetra. Altman (3) k tome smatra da je u svega 1% slučajeva moguće radiološki zapaziti prisutnost akcesornih kanala. Detaljnu analizu otežava i superpozicija maksilarnog sinusa, mandibularnoga kanala zigomatičnog nastavka i ostalih prirodnih otvora (59). Ipak, dentalni rendgenogram za sada ostaje nezamjenjivim pomoćnim dijagnostičkim sredstvom, iako u ispitivanju morfologije zuba daje ograničene rezultate (111).

Detaljnija saznanja o morfologiji endodontskoga prostora mogu se dobiti ispitivanjem *in vitro* na ekstrahiranim zubima. Takva ispitivanja potječu skraj prošloga stoljeća, a provode se i danas. Za istraživanja *in vitro* primjenjuju se različiti postupci:



steromikroskopski, radiološki i postupak dekalifikacije, a u novije se vrijeme nastoji i kompjutorski analizirati morfologija zuba.

### 1.1.1. Postupak dekalifikacije zuba

Ispitivanja postupkom dekalifikacije potječu skraja prošloga stoljeća, a primjenjuje se i danas. Postupak demineralizacije započinje fiksacijom tkiva, provodi se u nekoliko faza i zahtijeva dosta vremena. Fiksiranje koštanih struktura obično se provodi octenom kiselinom ili formalinom tijekom deset do trideset dana. Nakon fiksiranja slijedi ispiranje i eliminiranje fiksira. Kad bi se fiksir zadržao na predmetu demineralizacije, na njemu bi se u daljnjem postupku stvorio teško topivi talog. Zato je za ispravnu demineralizaciju potrebno osigurati obilnu količinu tekućine i obnavljati je svakodnevno kako bi joj volumen i koncentracija bili stalno iste vrijednosti. Pritom, objekt demineralizacije mora biti smješten u gornjem sloju tekućine, tako da se otopljene soli mogu taložiti na dno posude. Trajanje demineralizacije varira, a zavisi o odabranom otapalu i materijalu odnosno objektu koji se demineralizira (35,118). Kao otapalo, najčešće se koristi 1% trikloroctena kiselina i 5% dušična kiselina. U postupku demineralizacije važno je utvrditi kada je demineralizacija privedena kraju. Pravi stupanj demineraliziranosti postignut je onda kad objekt demineralizacije omekša tako da ga je bez jačeg otpora moguće rezati nožem. Stupanj dekalifikacije može se utvrditi na više načina. Jedna od mogućnosti je da se utvrdi koncentracija kalcija u tekućini za demineralizaciju, ali se stupanj demineralizacije objekta može otkriti i radiološki (127). Međutim, završetak postupka demineralizacije radiološki nije moguće prepoznati. Tijekom toga postupka uzorak se ne smije nabađati iglama, savijati, niti gnječiti, pa makar to bilo i radi određivanja stupnja dekalifikacije. To zato što se pritom uzorak može oštetiti ili narušiti njegova unutrašnja struktura. Kad je dekalifikacija dovršena, treba vodom brižljivo isprati kiselinu. Nakon toga slijedi postupak dehidracije pomoću

alkohola čija koncentracija zavisi o upotrijebljenoj kiselini. Sažeti postupak demineralizacije zuba i čeljusti prikazuje Willman (35,118).

Postupak demineralizacije:

1. fiksiranje u 10% formalinu (10-30 dana),
2. ispiranje u 95% alkoholu (10-30 dana),
3. dekalifikacija 5% dušičnom kiselinom ili 5% natrijevim sulfatom (jedan dan),
4. ispiranje u vodi (jedan dan),
5. dehidriranje u 95% alkoholu ili u 6%, 12%, 25% celoidinu (sedam dana), te
6. rezanje mikrotomom

Stupanj dekalifikacije zavisi i o zastupljenosti anorgansko-organskih komponenti u uzorku. Tako npr., ako se provodi demineralizacija zuba, različiti se rezultati ostvaruju u caklini, dentinu i u zubnom cementu. Zubna caklina može se, nakon završene demineralizacije, potpuno razoriti, a da bi se kasnije, nakon dekalifikacije, ipak mogle pratiti konture zubne cakline, preporuča se ulaganje zuba u celoidin ili u parafin prije postupka otapanja. Pošto je postupak demineralizacije dovršen, zub postaje transparentnim, a njegova konzistencija omekša. Ako je potrebna analiza različitih presjeka, preporučljivo je demineralizirani zub zalediti i rezati elektrotomom (35,118).

Postupak demineralizacije popraćen je brojnim poteškoćama. Zahtijeva puno vremena a trajanje postupka nije moguće točno predvidjeti. Tekućinu koja služi za demineralizaciju treba stalno analizirati, jer, kao što je već rečeno, mora zadržati istu koncentraciju i volumen. Histološke preparate zuba i okolnih struktura je teško dobiti zbog različitoga sastava anorganskih komponenti u zubu i u alveolarnoj kosti, te zbog mekih okolnih tkiva. Caklina je obično u potpunosti uništena (127).

S kakvim će uspjehom biti pripremljeni presjeci dekalificiranih zuba, zavisi prvenstveno o tome koliko je truda uloženo u pripremu i u održavanje dekalificiranih zuba. To je važnije od samoga postupka dekalifikacije. Artefakti nastali tijekom fiksacije znatno utječu na konačan rezultat. Dekalificirani zubi također zahtijevaju brižljivu obradu. Postupak dehidratacije mora se odvijati postupno da bi se izbjegla separacija tkiva različite gustoće (118,127).

Pritom treba također paziti da se zubi ne dekalificiraju ni predugo ni previše, jer ako se to dogodi, razorit će se dentinski matriks i separirati različita tkiva, a bojenje zuba bit će onemogućeno (127).

Postupak je kompliciran i dugotrajan, pa pobuđuje potrebu za pronalaženjem novih mogućnosti.

#### **1.1.1.1. *Povijesni pregled istraživanja morfologije endodontskih prostora postupkom dekalifikacije (27)***

Preiswerk i Fisher prvi su uveli postupak demineralizacije zuba za istraživanje morfologije endodonta. Njihov rad nastavlja Hess koji u ispitivanje uključuje veći broj uzoraka.

*Preiswerk* (1900) je ispunio korijenske kanale Woodovom kovinom i potom ih dekalificirao. Međutim, zbog pregrijavanja nije došao do objektivnih rezultata. Ipak on je prvi koji je ukazao na čestu pojavu kanalnih anastomoza.

*Fisher* (1908) je oko 700 zuba ispunio s koloidnom otopinom. Svojim postupkom izbjegao je pregrijavanje zuba. Dokazao je postojanje apeksnih ramifikacija kod različitih skupina zuba, te ukazao na to da se ekstirpacija pulpe rijetko može provesti u cijelosti.

*Loos* (1909) je analizom presjeka zubne krune u različitim razinama detaljno ispitaio morfologiju pulpnih komora.

*Port* (1912) je analizirao 572 kutnjaka i 53 gornja pretkutnjaka. Rezove je radio u središnjoj trećini odakle je sondirao različite korijenske kanale.

*Adloff* (1913) je usavršio Preiswerkov postupak. Zube je najprije izbijelio u hidrogenu, zatim ih dekalificirao i uložio u cedrovo ulje da bi postali transparentnim. Konzervirao ih je u Canada balzamu. Endodontske prostore punio je po Preiswerkovoj metodi. Da bi izbjegao pregrijavanje zuba, u endodontske prostore je pomoću centrifuge injicirao rastaljenu Woodovu kovinu. Nažalost nije fotografski dokumentirao svoje istraživanje.

*Fasoli i Arlotta* (1913) koristili su Spaltelzov postupak. Zubi su nekoliko dana bili pohranjeni u inkubarotu pri temperaturi od 37°C. Nakon toga, da bi se eliminirali svi organski ostaci, pulpe su ekstirpirane a zubi zakuhani u 5% natrij hidroksidu. Korijenski kanali bili su ispunjeni želatinom koja je sadržavala cinaber. Želatina zagrijana na temperaturu od 37°C uštrcana je u kanale. Potom su uzorci bili dekalificirani, dehidrirani i učinjeni transparentnima. Njihovi rezultati potvrdili su Fischerove, ali nažalost ni ti rezultati nisu fotodokumentirani.

*Moral* (1915) je izbijelio zube hidrogenom i punio ih kineskom tintom. Dekalificirao ih je 15% dušičnom kiselinom i učinio transparentnima pomoću karbolne kiseline. Ispitao je morfologiju prvih i drugih gornjih kutnjaka s posebnim osvrtom na morfologiju njihovih pulpnih komora. I on se, poput Fischera, uvjerio da su apeksne ramifikacije česte, pa je potvrdio Adoffovo mišljenje da je totalna ekstirpacija pulpe neizvediva.

*Hex* (1917) je proveo ispitivanje na uzorku od 300 zuba. U ispitivanje je uključio zube svih dobnih skupina. Zubnu komoricu je pod tlakom punio nevulkaniziranim kaučukom pa je nakon dekalifikacije dobio vjerne otiske korijenskih kanala. Histološkim ispitivanjem, koje je također proveo, potvrdio je postojanje mikroskopskih ramifikacija. Posebni doprinos njegovog istraživanja je u tome što je ispitao veliki broj uzoraka i što je uključio zube svih dobnih skupina. Dokazao je i opisao postojanje apeksnih ramifikacija i u vezi s time zaključio: a) da su u dobi od 10-20 godina ramifikacije rijetke, b) da je u dobi od 20-40 godina njihova učestalost

najveća, te c) da su u dobi od 40-55 godina ramifikacije rijetke kod jednokorijenskih, a češće kod višekorijenskih zuba.

Rezultati njegovoga rada proizašli su iz brižljivog ispitivanja, a dokumentirani su brojnim fotografijama. Objavio je i knjigu o anatomiji zuba koja i danas uživa veliki ugled.

*Feiler* (1925) je primijenio Preiswerkov i Fischerov postupak, ali nažalost na malome uzorku pa njegovi rezultati nemaju veće vrijednosti.

*Turkheim* (1922) je dekalificirao tvrdi zubnu supstancu 15% dušičnom kiselinom. Uspio je otopiti pulpu i zadržati originalni oblik endodontskih prostora. Dokazao je postojanje anastomaza, koleteralnih kanala i delta u apeksnoj korijenskoj trećini, ali svoje rezultate nije statistički obradio niti dokumentirao fotografijama.

*Davis* (1923) je ispitao različite tehnike intrakanalne obrade i također zaključio da je potpuna ekstirpacija pulpe neizvediva. Svoje je ispitivanje dokumentirao fotografijama koje su do danas ostale najkvalitetnijim ilustracijama u američkoj literaturi.

*Zurcker* (1923) je primijenio Hessov postupak za analizu mliječnih zuba i prvih trajnih molara. Ispitivanje je proveo na velikom broju uzoraka.

*Junghenn* (1924) je uveo novi postupak za ispitivanje morfologije kojim je moguće: a) izbjeći oštećenje dentina, b) ispitati topografsku anatomiju pulpe u odnosu na krunu i korijen zuba, c) pulpnu komoricu učiniti vidljivom, te d) prikazati najsitnije kanalne ramifikacije.

Njegov postupak uključuje korištenje vrlo fluidnog materijala za injiciranje u pulpne prostore te korištenje svih ostalih kemijski i mehanički otpornih materijala koji ne penetriraju u dentin. Prema ovome postupku uzorci se za analizu pripremaju tako da se zubi očiste u vodi, dehidriraju u alkoholu i osuše. Svaki se uzorak ulaže u parafin, dekalificira u 25% klornoj kiselini, dehidrira u alkoholu i osuši. Pomoću fenolne otopine uzorci postaju transparentnima. Junghennovi su rezultati još jednom potvrdili autentičnost Fisherovog i Preiswerkovog ispitivanja. Ispitivanje je dokumentirano fotografijama.

*Lenhossek* (1922) je ispitao 923 zuba. Odstranio je zubne krune, a korijene dekalificirao u 5% hidoklornoj kiselini i uložio ih u 10% želatinu s dodatkom boje berlinskog plavila. Nakon toga je zube učinio transparentnima. Svoje rezultate dokumentirao je fotografijama. Opisao je multipla grananja jednoga korijenskoga kanala, posebno izraženoga kod gornjih pretkutnjaka i u mezijalnim korijenima donjih kutnjaka. Opisao je također apeksne ramifikacije pri kojima se glavni korijenski kanal grana u pet do osam ogranaka. Spominje i kolateralne kanale i utjecaj starenja organizma na građu endodontskih prostora. Njegovo ispitivanje je visoko pouzdano jer je Lenhossek izbjegao zagrijavanje zuba iznad 40°C a time i stvaranje artefakata.

*Okamura* (1927) je istraživao anatomsku strukturu korijenskih kanala na uzorku od 1339 zuba. Njegovi rezultati vezani za učestalost apeksnih ramifikacija, potvrdili su objektivnost prethodnih ispitivanja. On je ispitao različite tipove glavnih korijenskih kanala koji se granaju u ogranke. Opisao je i lokalizaciju toga grananja.

*Keller* (1928) je nastavio Hessova istraživanja. Originalnu Hessovu metodu modificirao je tako da je uz nju koristio i metodološke prednosti postupka drugih istraživača. On je poprečnim rezom nešto iznad dna pulpne komore odstranio krune zuba, koji su zatim pohranjeni u termostat na temperaturi od 37°C. Organski sadržaj zuba je tijekom 5 mjeseci postupno otopljen 40% natrij hidridom, a nakon toga su tijekom dva tjedna korijeni dekalificirani 5% dušičnom kiselinom te uloženi u želatinu. Da bi se eliminirao utjecaj artefakata, najprije su kanali ispunjeni želatinom i tek je onda započet postupak dekalifikacije. Pri tome je, uz neke modifikacije, korištena Lenhossekova želatinska otopina, čime je postignuta bolja penetracija boje. Nakon toga uslijedio je postupak dehidratacije i uspostavljanja transparentnosti zuba. Da bi postignuta transparentnost bila dužeg vijeka, primijenjen je Spalteholzov postupak. Kellerovo istraživanje nadzirao je Hess.

*Somers* (1956) je izučavao anatomiju zuba na longitudinalnim presjecima uz prethodno punjenje endodontskoga prostora crnim voskom. Ovom metodom rijetko se mogu prikazati akcesorni kanali (127).

*Rosentscil* (1957) je morfologiju zubnog endodonta proučavao rendgenološki, i to nakon što je uštrcao kontrastno sredstvo kroz isprepariran otvor u pulpnu komoru. Njegovoj tehnici zamjerava se što pruža samo dvodimenzionalni prikaz pulpnoga prostora (7).

*Barkerov* (1969) postupak bio je široko prihvaćena. On je pulpni prostor punio crvenom epoksi smjesom. Zub je ljepilom fiksirao za površinu, obložio ga transparentnom masom i proveo dekalifikaciju. Nakon njegovoga postupka slabo su se mogle razaznati vanjske konture zuba, a endodontski prostor bilo je nemoguće pravilno prostorno orijentirati. Apeksna zona kanala bila je ispunjena ljepilom (7).

*Fischer* (1975) je usavršio Barkerov postupak i to tako što je prije ulaganja u transparentni blok vanjsku površinu zuba obložio tankim slojem boje. Nakon otapanja zubne supstancije zaostali sloj boje u bloku prikazivao je vanjske obrise zuba (45).

### 1.1.2. Stereomikroskopska analiza

Tijekom pedesetih godina, kada su već bile dovoljno poznate i anatomija i morfologija korijenskih kanala, na temelju rezultata prethodnih istraživanja, interes istraživača pobuđuju finije anatomske strukture, kao na primjer prisutnost akcesornih kanalića, oblik kanalnog otvora, položaj apeksnog foramena itd. U vezi s time provode se različita ispitivanja, a primjenjuju se stereomikroskopski ili elektromikroskopski postupci i analize.

Tako je *Kuttler* (1955), na dva odvojena uzorka intaktnih zuba koji su potjecali od kadavera, proveo opsežno stereomikroskopsko istraživanje korijenskih vrškova. Ispitne skupine činili su zubi osoba starih od 18-25 godina i od 55 godina i stariji. *Kuttler* (76) je zaključio da u završnom dijelu korijenskoga kanala postoje vanjski i unutrašnji kanalni otvor, tj. fiziološki i anatomski foramen, a prvi je opisao i anatomski fenomen asimetričnoga kanalnog otvaranja (76).

*Green* (1965) je stereomikroskopskom analizom opisao oblike kanalnih otvora. Kao najčešći zapazio je kružni oblik, ali je opisao i ostale oblike kanalnih otvora (49,50,51).

*Chapman* (1969) nastavlja Greenovo ispitivanje i utvrđuje promjere kanalnih otvora (30), a *Hees* (1983) - SEM ispitivanjem analizira promjere glavnih i akcesornih kanalnih otvora (57).

Asimetrično kanalno otvaranje uskoro ispituju brojni ispitivači: *Green* (1955, 1960), *Levy i Glatt* (1970), *Palmer i sur.* (1971), *Pineda i sur.* (1972), *Burch, Hulen i Chapman* (1969), *Dummer* (1984), *Teo i sur.* (1984), te *Blašković-Šubat i sur.* (1990, 1991, 1992). Objavljeni rezultati potvrđuju visoku učestalost asimetričnoga kanalnog otvaranja (Tablica br. 1) (13,17,18,21,30,41,50,51,52,81,108,112,152).

Pulpni prostor je ustvari prilično komplicirane morfološko-anatomske građe, razveden brojnim akcesornim kanalčićima koji se mogu naći uzduž cijeloga korijena. Brojni istraživači izvješćuju o učestalosti akcesornih kanalčića. *Green* (1955, 1956), *Seltzer* (1966), *Ainamo i Loe* (1968), *Chapman* (1969), *Altman i sur.* (1970), *De Deus* (1975), *Blašković-Šubat* (1990) ispituju frekvenciju apeksnih akcesornih kanalčića (Tablica br. 2) (1,3,14,30,40,126). Furkacijski akcesorni kanalčići posebno su pobudili pozornost parodontologa koji im pridaju određenu ulogu u nastanku parodontnih patoza u tome području. Učestalost furkacijskih akcesornih kanalčića ispitali su *Burch i Hullen* (1974), *Boenigs i sur.* (1974), *Gutman* (1978), *Blašković-Šubat* (1990), *Staničić i sur.* (1992) (Tablica br. 3) (14,21,56,134,135).

Anatomija i morfologija račvišta višekorijenskih zuba često su predmetom istraživanja u domeni parodontologije. U tom području značajan doprinos čine rezultati istraživanja *Everetta i sur.* (1988), *Bačića i sur.* (1988), te *Svårdströma i Wennströma* (1988) (5,43,139).

Frekvenciju caklinskih bisera smještenih u području zubnih vratova i u račvištima kutnjaka ispitali su *Master i Hoskins* (1964), *Cavanha* (1965), *Grewe i sur.* (1965), *Leib i sur.* (1967), *Moskow* (1971), *Tsatsas i sur.* (1973), *Risnes* (1974 a i b), *Vincent* (1976), *Newell* (1981), *Schroeder* (1987), *Šutalo i sur.* (1989) i drugi autori.



Oni su potvrdili negativan utjecaj caklinskih bisera na zdravlje zubnoga parodonta u zonama njihove adherencije (28,54,80,91,101,104,116,117,124,146,156,162).

Taurodontizam je anatomska anomalija s apeksnom ekstenzijom pulpne komorice, koja se javlja na dvokorijenskim i trokorijenskim zubima. Incidenciju i oblike taurodontizma ispitivali su Mangion (1962), Manson-Hing (1963), Durr i sur. (1980), Jaspars i Witkop (1980), Jaspars (1981), Jorgenson i sur. (1982), Brkić i sur. (1992), te Škrinjarić i sur. (1992) (20,42,63,64,66,89,90,150).

Svaka skupina zuba posjeduje specifičnu građu endodontskoga prostora. Interes istraživača često je usmjeren detaljnijem i potpunijem opisivanju građe pulpnih prostora pojedinih skupina iz gornje i donje čeljusti, što je posebno opisano u poglavlju br. 1.3. Sva ispitivanja obavljena su ili postupkom dekalifikacije ili stereomikroskopskom analizom.

### **1.1.3. Kompjutorski postupak ispitivanja morfologije zuba**

U posljednje vrijeme morfologija zuba ispituje se kompjutorskom tehnikom za čije su uvođenje zaslužni Mayo i Montgomery (1986, 1987) (94). Oni smatraju da spomenuti postupak čini optimalno rješenje za kontrolu preparacije kanala, jer se kompjutorskim putem u svim kanalnim segmentima mogu usporediti promjeri kanala prije, tijekom i po završetku kanalne obrade. Međutim, usporedbom stvarnih i rekonstruiranih vrijednosti zapažena je signifikantna nepodudarnost u volumenima. Gullickson i Montgomery (55) pokušali su usavršiti navedenu tehniku korištenjem kseroradiograma kao kvalitetnijeg izvora za unos podataka.

Berutti (10) dodatno razvija i usavršava kompjutorski postupak za analizu instrumentacije korijenskih kanala. Njegov pristup omogućuje trodimenzionalni prikaz korijenskih kanala i široke mogućnosti analize. Međutim, navedenim postupkom moguće je rekonstruirati samo cerviksnu i središnju korijensku trećinu, a nedostaje reprodukcija apeksne kanalne i korijenske trećine.

### 1.1.3.1. *Primjena kompjutorizacije u stomatologiji*

Informatička obrada podataka našla je svoju primjenu gotovo u svim područjima života pa tako i u domeni stomatologije. Tako se kompjutori već široko primjenjuju u praktičnom radu u stomatološkim ordinacijama. Pored toga, kompjutorske tehnike sve više nalaze svoju primjenu u znanstveno-istraživačkom radu u svim granama stomatologije.

U domeni *Dentalne patologije* kompjutorska obrada podataka može se koristiti za procjenu rubne pukotine kompozitnih ispuna (169), te za utvrđivanje abrazivnosti sredstava za pečenje fisura i kompozitnih ispuna (78,113). Kompjutorska obrada podataka omogućuje i potpuniju radiološku interpretaciju koštanih perapeksnih promjena (100,129). Kompjutorski je moguće provjeriti i efikasnost različitih tehnika kanalne instrumentacije (10) i evaluirati uspješnost različitih tehnika kanalnog ispuna s obzirom na stupanj homogenosti toga ispuna (62). Informatičkom obradom podataka moguće je evaluirati i otpornost na frakturu endodontski tretiranih zuba "finite" metodom (23). Kompjutorskom grafikom moguće je učiniti i trodimenzionalnu rekonstrukciju pulpnih krvnih žila i živaca (85).

Informatička analiza svestrano se primjenjuje u *Parodontologiji*, npr. za prostornu trodimenzionalnu rekonstrukciju pokreta mandibule i rasporeda sila žvakanja, za radiološku analizu progresivnoga gubitka kosti, za kliničko utvrđivanje naslaga na zubima, za detekciju mikroorganizama u plaku, te za analizu poremećaja temporomandibularnoga zgloba na osnovi zvuka itd (65,114,132,163).

Kompjutorski postupak koristi se i za ispitivanje *morfologije i anatomije* zuba (55,94). U tom smislu moguće je izvršiti trodimenzionalnu analizu razgranatosti akcesornih kanalića i morfometrijsku analizu pulpne komore u forenzičke svrhe itd (109).

Primjena kompjutorskoga postupka moguća je i u domeni *Implantologije*. U preoperativnom periodu koristi se za optimalnu orijentaciju i kao pripomoć pri usadivanju implantata. Kompjutorskim postupkom moguće je utvrditi i interakciju

mikromehaničkih sila na relaciji implantat - tkivo pomoću radiološke tomografije i subtrakcijske radiografije (71,90,165).

Čini se da je kompjutorizacija naišla na široku primjenu posebno u domeni *Protetike*. Izrada porculanskih inleja na temelju optičkog otiska (CAD-CAM sustav) pomoću informatičkog računala bila je revolucionarna inovacija. Kasnije je isti sustav primijenjen za izradu estetskih porculanskih ispuna i za veće keramičke rekonstrukcije, te za kontrolu marginalne adaptacije keramičkih inleja. Kompjutorski je, kao pomoć u otkrivanju kranio-mandibularnih disfunkcija (60,167), moguće precizno analizirati aktivnost žvačnih mišića na temelju elektromiografskih input - podataka .

Primjena kompjutora u stomatologiji započela je tek prije nekoliko godina, a danas gotovo da i nema područja stomatologije koje se ne oslanja na upotrebu informatičkoga računala. No, čini se da vrijeme kompjutorizacije tek dolazi i da će uskoro biti nezamislivo provoditi stomatološke intervencije bez pomoći kompjutora.

## 1.2. ANATOMIJA I TOPOGRAFIJA ENDODONTSKOGA PROSTORA

Endodontski prostor smješten je u središnjem dijelu zuba i zauzima jednu trećinu njegovoga volumena (34,59,106). Građen je od pulpne komore i korijenskih kanala. Njegove stijenke izgrađuje dentin. Pulpna komora (cavum pulpae) smještena je u središtu krune i svojim izgledom imitira oblik krune zuba. Kanali se nalaze u zubnom korijenu. Na jednokorijenskim zubima pulpna se komora izravno nastavlja u kanal, dok kod višekorijenskih zuba postoji jasna granica. Pulpna komora ima krov (tectum cavi pulpae) s rogovima pulpe (cornu pulpae), bočne stijenke i dno, gdje se nalaze ulazi u korijenske kanale. Kanali se protežu od dna pulpne komore do korijenskoga vrška, gdje završavaju kanalnim otvorom (foramen apicis dentis) (67,106).

### 1.2.1. Tipovi korijenskih kanala

Endodontski prostor u korijenu oblikovan je u vidu kanala koji je, u vrlo složenim formacijama, razgranat uzduž cijeloga korijena. Broj, oblik i međusobni odnosi među kanalima ovise o veličini i obliku korjenova (59,164). Postoje brojne klasifikacije tipova korijenskih kanala od kojih se ovdje navode dvije.

#### 1.2.1.1. Klasifikacija "A"

Iako u građi korijenskih kanala postoje brojne varijacije, Ingle i Weine (59,164) kod 32 trajna zuba razlikuju četiri kategorije kanalnoga sustava (Crtež br. 1).

*Tip I* - postoji jedan samostalni kanal koji se proteže od dna pulpne komore do korijenskoga vrška;

*Tip II* - postoje dva kanala koji se odvojeno protežu od dna pulpne komore, a u apeksnoj se trećini stapaju u jedan jedinstveni kanal;

*Tip III* - postoje dva odvojena kanala od dna pulpne komore do korijenskoga vrška;

*Tip IV* - postoji jedan kanal koji se proteže od dna pulpne komore do apeksne trećine korijena, gdje se račva u dva ogranka i završava s dva samostalna otvora.

Ingle i Weine (59,164) kategoriziraju pulpni prostor sa stajališta endodontskih praktičnih potreba. Mnogo potpuniju i vjerniju tipizaciju dali su Šutalo i Vertucci (106,161) (Crtež br. 1).

### 1.2.1.2. Klasifikacija "B"

Endodontski prostor može biti oblikovan u sedam tipova (Crtež br 2.):

*Tip I* - postoji jedan samostalni kanal koji se proteže od dna pulpne komore do apeksnog foramena;

*Tip II* - postoje dva samostalna kanala koji se odvojeno protežu od dna pulpne komore, a u blizini apeksa se međusobno spajaju u zajednički kanal;

*Tip III* - postoji kanal koji polazi od dna pulpne komore, dijeleći se na dva u srednjoj trećini korijena, da bi se zatim ponovno spojio u jedan kanal i završio jednim apeksnim foramenom;

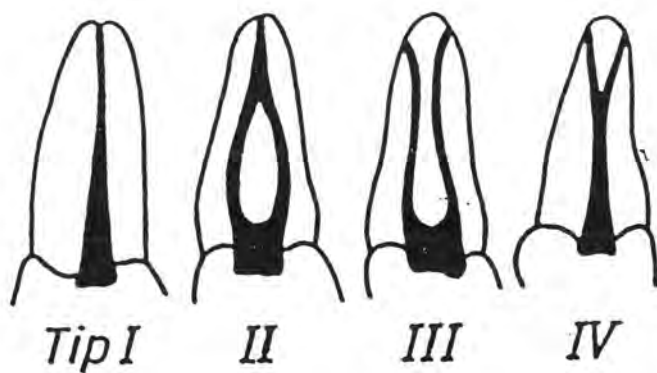
*Tip IV* - postoje dva jasno odvojena korijenska kanala koji se protežu od dna pulpne komorice do apeksa gdje završavaju s odvojenim apeksnim foramenima;

*Tip V* - ovaj tip čini kanal koji se proteže od dna komorice do apeksne trećine korijena, a zatim se račva u dva kanala i završava sa samostalnim apeksnim foramenima;

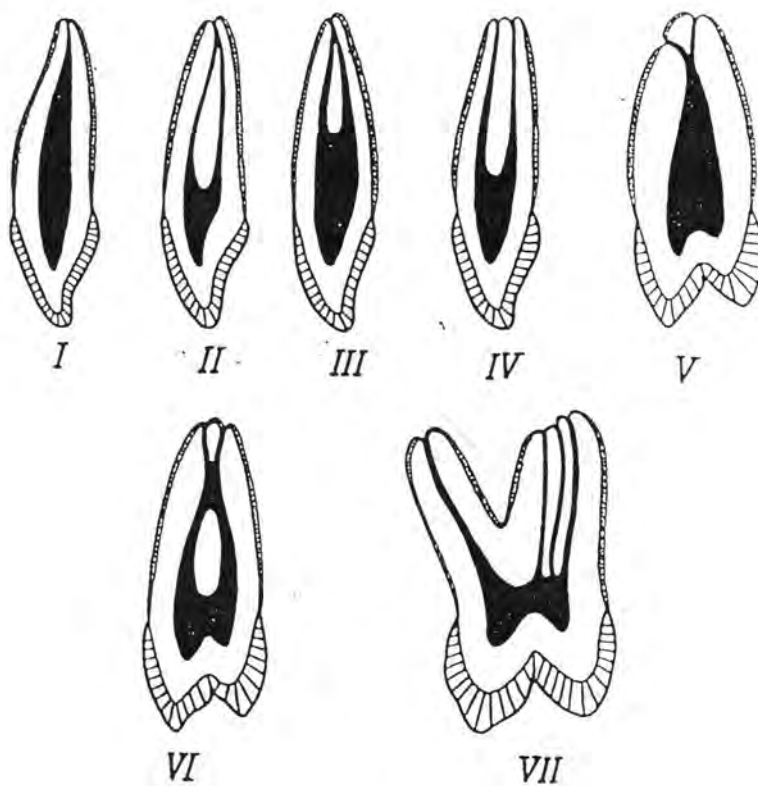
*Tip VI* - kod ovoga tipa dva korijenska kanala počinju odvojeno, spajaju se u srednjoj trećini korijena, a u apeksnoj se trećini opet odvajaju;

*Tip VII* - postoje tri jasno odvojena korijenska kanala koji mogu završiti s jednim, s dva ili s tri apeksna foramena.

Tijekom endodontskog liječenja ne smiju se zanemariti navedene klasifikacije, jer je potrebno preparirati cijeli kanalni sustav zuba. Najvažnija etapa endodontske terapije je čišćenje inficiranog cirkumpulpnog dentina i dezinfekcija endodonta (34,123). Ako se previdi postojanje dodatnoga korijenskoga kanala, i on se ne obradi, javljaju se rane komplikacije - popraćene nastupom akutnog bola, ili kasne - popraćene pojavom periapikalnih granulacija, čime se kompromitira poduzeto liječenje (34).



Crtež br. 1. Klasifikacija korijenskih kanala "A" (34)



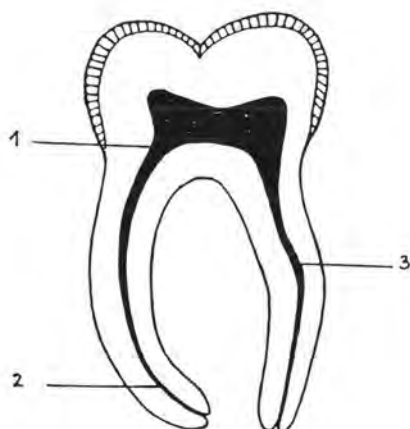
Crtež br. 2. Klasifikacija korijenskih kanala "B" (106)

### 1.2.2. Oblici zavijenosti korijenskih kanala

U nastojanju da uspješno i temeljito obradi i dezinficira pulpni prostor, stomatolog, uz opisanu kompliciranu građu korijenskih kanala, nailazi i na dodatne poteškoće. U praktičnome radu prepreke često čine različiti tipovi zavijenosti korijenskih kanala.

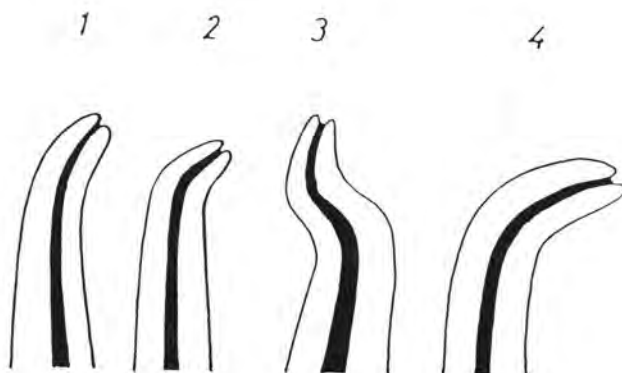
Dilaceracija korijena nastaje pod utjecajem lokalne nokse kada nisu završeni rast i mineralizacija korijena. Prerana ekstrakcija mliječnoga zuba prethodnika, prekobrojni zub, corpus alienum, ekspanzijski tlak maksilarnoga sinusa, visoki položaj mandibularnoga kanala, pulsacije mandibularne arterije itd., mogu uzrokovati zavinuće korijena (79). Kanalno zavinuće može biti smješteno u apeksnoj, središnjoj i cerviksnoj korijenskoj trećini (Crtež br. 3). Apeksno se zavinuće javlja najčešće, s incidencijom od 53,90-85% (15), a može biti blago, srpasto, oštro ili bajonetno (34) (Crtež br. 4). Prema smjeru pružanja, apeksno zavinuće može biti bukalno, oralno, mezijalno ili distalno, a češće se zapaža na uzorcima prednjih nego na uzorcima drugih zuba. Analize svih grupa trajnih zuba pokazuju da se cerviksno zavinuće javlja češće od apeksnog. No, izdvoji li se samo uzorak bočnih zuba, incidencija cerviksne zavijenosti je češća (45,20%) od apeksnog zavinuća (41,40%) (15).

Cunningham i Senia (38) proveli su trodimenzionalnu analizu zavijenosti mezijalnih korijenskih kanala donjih kutnjaka i utvrdili da postoji primarna i sekundarna apeksna kurvatura (Crtež br. 5). Primarna apeksna kurvatura može se zapaziti na radiogramima iz bukalnoga smjera, dok će se sekundarna apeksna kurvatura prepoznati na istim radiogramima u svega 30% slučajeva. Sekundarna apeksna kurvatura lakše se prepoznaje na radiogramima iz aproksimalnoga smjera, no ona u kliničkom radu ostaje neprepoznatom jer je radiološko snimanje iz aproksimalnoga smjera u in vivo uvjetima neizvedivo.



Crtež br. 3. Položaj zavinuća korijenskih kanala (15)

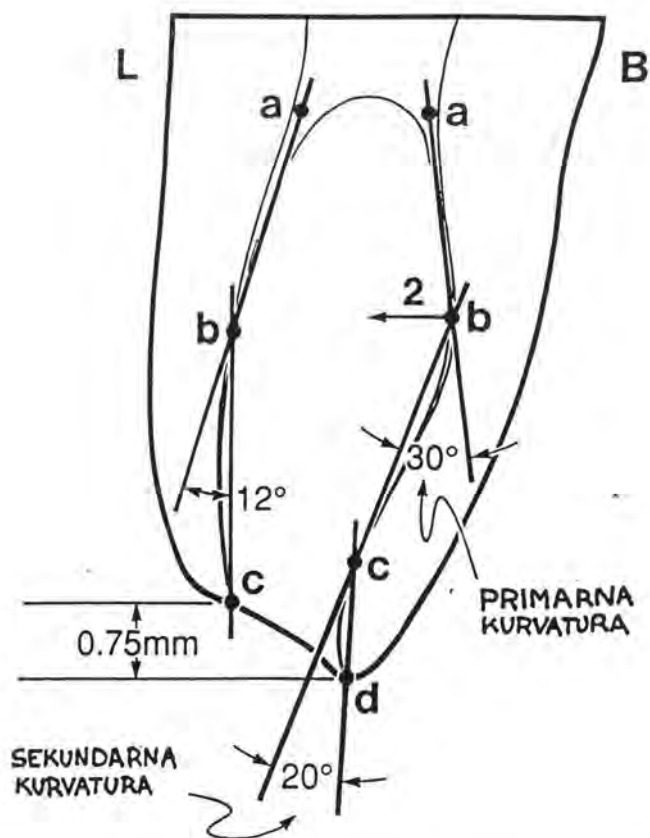
1. zavinuće cerviksne korijenske trećine
2. zavinuće apeksne korijenske trećine
3. zavinuće središnje korijenske trećine



Crtež br. 4. Oblici apeksnog zavinuća korijenskih kanala (34)

1. blago
2. oštro
3. bajonetno
4. srpasto





Crtež br. 5. Primarna i sekundarna kurvatura kod mezijalnih korijenskih kanala prvog donjeg kutnjaka (38)

### 1.2.3. Anatomija korijenskoga vrška

Usljed različitih fizioloških razloga, tijekom života stvara se sekundarni dentin. U patološkim okolnostima pulpa stvara terciarni, iritativni ili iregularni dentin. Stvaranjem sekundarnog i terciarnog dentina smanjuje se endodontski prostor koji gubi tipičan izgled i veličinu (4,11,151). Hess (57) je zaključio da broj kanala varira ovisno o godinama života. Kod mlađih osoba korijen ima obično jedan kanal, a njegovo pregrađivanje nastaje nakon završene apeksogeneze kada se nastavlja fiziološko odlaganje sekundarnog dentina (1,67,106). Dentin se deponira na stijenkama kanala gradeći pregrade među njima. Ova pojava dolazi do izražaja naročito kod sploštenih

korjenova kao što su donji sjekutići, mezijalni korijeni donjih kutnjaka i bukomezijalni korijeni gornjih kutnjaka. U starijih su osoba endodontski zahvati složeniji jer je kod njih spomenuti fenomen jače izražen, ali ni kod njih kanal gotovo nikad nije u potpunosti i cijelom dužinom obliterated. Sekundarni dentin ili dentikli često puta zatvore ulaz u kanal, a da kanal u dubljim dijelovima, iako sužen, ipak postoji (34,59,164).

Pulpni prostor u apeksnom smjeru završava kanalnim otvorom. Kod tek niknutih zuba otvor je širok. Stijenke mu gradi zubni dentin. Tijekom daljnjega rasta i razvoja korijena, promjer otvora se smanjuje, ali i dalje zadržava dentinsku građu. Tek u završnoj fazi rasta i razvoja korijena dolazi do odlaganja cementa na njegovome vršku, te do invaginacije cementa u korijenski kanal. U završnom razdoblju svoga rasta i razvoja, apeksni foramen građen je od dentina i cementa, koji graniče u zoni cementno-dentinskog spojišta. Tijekom života, pod utjecajem funkcijskih sila, na korijenskome vršku izmjenjuju se razdoblja apozicije i resorpcije zubnoga cementa (11,59,126). U patološkim okolnostima prevagu može imati apozicija cementa, što najčešće rezultira pojavom hiper cementoze. Ako je zastupljenija resorpcija zubnoga cementa, i ako se ta resorpcija ne može kompenzirati cementogenezom, nastaje razgradnja korijena - *rhisolysis apicis*. Postoji i mogućnost kombinacije navedenih pojava (126).

#### 1.2.3.1. *Nomenklatura u vezi s anatomijom korijenskoga vrška*

Na vršku korijena razlikujemo anatomski i rendgenološki vršak. Apex anatomicum je najprominentnija točka u apeksnom smjeru korijena. Apex rendgenologicum je najapeksnija točka na rendgenološkom prikazu zubnoga korijena. U idealnim se okolnostima anatomski i rendgenološki vršak korijena podudaraju, ali često puta takav sklad ne postoji iako je rendgenološki vidljiv. Da bi se spomenuta dilema mogla razjasniti, danas se preporučuje rendgenološko snimanje zuba uz mezijalizaciju i distalizaciju tubusa rendgenskog uređaja (159).

U endodonciji bilo se uvriježilo krivo poimanje endodontskoga prostora. Pretpostavljalo se naime, da je korijenski kanal građen jednostavno, poput konične cijevi čija je baza okrenuta koronarno a vršak usmjeren u apeksni foramen. Zahvaljujući dugotrajnom i temeljitom Kuttlerovom (76) ispitivanju, spomenuto je stajalište u endodonciji napušteno, jer su rezultati njegovog istraživanja dokazali da se najuži dio kanala ne nalazi u apeksnom foramenu na vanjskoj površini korijena, već par milimetara koronarno u području cementodontinskog spojišta. To je mjesto najmanjeg promjera kanala pa se još naziva apeksna konstrikcija. Od tada se na kanalnom otvoru razlikuje unutrašnji i vanjski kanalni otvor. U literaturi se u vezi s time koriste različiti termini. Unutrašnji kanalni otvor naziva se još: *foramen apicis dentis internum* (67,106), *foramen apicis dentis physiologicum* (67,106), *foramen minor* (76,164), *apeksna konstrikcija* (21,34,59,76,126,157,164) ili *klinički foramen* (67,106). Unutrašnji kanalni otvor se često puta poistovjećuje sa cementno-dentinskom granicom.

Za vanjski kanalni otvor koriste se sljedeći termini: *foramen apicis dentis externum* (67,106), *foramen apicis dentis anatomicum* (67,106) odnosno *foramen maior* (21,76,164).

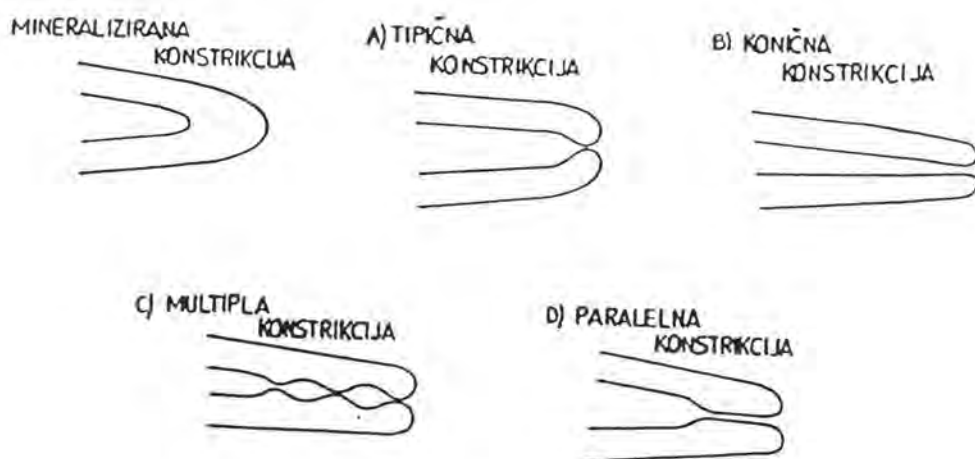
Tvrdnja da se kanalni otvor uvijek nalazi na anatomskom vršku korijena, ne može se prihvatiti jer se kanalni otvor često otvara na jednoj od korijenskih stijenki različito udaljenih od anatomskoga vrška. Ta pojava naziva se *asimetrično* ili *ekscentrično kanalno otvaranje* ili *devijacija kanalnog otvora* (Tablica br. 1) (34,59,126,164). Endodontski prostor anatomski je komplicirano oblikovan - razgranat je u brojne ogranke, tzv. *akcesorne kanaliće i kanalne ramifikacije* (Tablica br. 2). Pojava račvanja glavnoga korijenskoga kanala u dva ogranka u apeksnoj zoni naziva se *apeksna delta* (delta apicale) (106).

### 1.2.3.2. Apeksna konstrikcija

*Kuttler* (76) na temelju svog istraživanja tvrdi da je korijenski kanal na longitudinalnom presjeku građen od dva suprotno orijentirana konusa: veći je bazom usmjeren koronarno, a manji apeksno. Vrhovi obaju konusa susreću se u zoni cemento-dentinskog spojišta gdje korijenski kanal ima najmanji promjer. Zato je kanalno suženje nazvao apeksnom konstrikcijom. To je ujedno granica do koje se mora instrumentirati i ispuniti korijenski kanal (53). U kliničkom radu unutrašnji kanalni otvor palpira se na temelju taktilnog osjeta otpora tijekom penetracije endodontskog instrumenta kroz korijenski kanal. Opisani kriterij postao je temeljem taktilno-digitalnog postupka za određivanje dužine zuba. *Kuttler* (76) je izmjerio prosječnu udaljenost između unutrašnjeg i vanjskoga kanalnog otvora. Kod mlađe populacije (od 18-25 godina starosti) ona je prosječno iznosila 0,524 mm, a kod starije populacije ta je udaljenost iznosila 0,659 mm. Apeksna konstrikcija najčešće je bila okruglog oblika na poprečnom presjeku (76).

*Chapman* (30) je potvrdio *Kuttlerove* nalaze, jer je otkrio da je apeksna konstrikcija u 83% slučajeva bila okrugla na poprečnom presjeku. Interesantan je i njegov nalaz okruglih unutrašnjih kanalnih otvora, čak i kod kanala koji su bili ovalni na poprečnom presjeku. Prema *Chapmanu* (30) kanalno suženje se u 92,50% slučajeva nalazilo 0,50-1,00 mm od korijenskoga vrška.

Citiranim gledištima suprotstavio se *Seltzer* (125) nakon histološkog istraživanja provedenog na uzorku od 64 zdrava i 42 parodontno insuficijentna gornja sjekutića. U uzorku parodontno zdravih zuba apeksna konstrikcija nije imala konstantno tipičan izgled kako je to opisao *Kuttler*. Kod parodontno insuficijentnih zuba cemento-dentinsko spojište bilo je atipičnog izgleda. Zapažena je i resorpcija apeksnog dentina i cementa. Pritom je kanalni otvor bio poput izbrazdanoga raširenog lijevka jer su cement, ponekad i dentin, bili resorbirani. Kod drugih parodontoznih uzoraka resorbirani cement bio je repariran debelim slojem novostvorenog cementa koji se mogao naći u korijenskom kanalima čak uzduž cijele njegove dužine.



Crtež br. 6. Oblici apeksne konstrikcije (41)

Zato Seltzer (125) ne prihvaća tradicionalno stajalište o karakteristikama cemento-dentinskog spojišta. Nasuprot tome, on smatra da se to uvriježeno mišljenje mora provjeriti i potvrditi, jer je svojim ispitivanjem dokazao da kod parodontoznih zuba ne postoji apeksna konstrikcija.

*Van de Voorde* (157) je taktilno digitalnom metodom odredio položaj kliničkog foramena zaključivši da je taj položaj prosječno 0,8 mm udaljen od vanjskoga kanalnoga otvora i 1,1 mm od anatomskoga vrška korijena.

U kliničkom radu se apeksna konstrikcija ne može uvijek palpirati. U patološki mineraliziranim korijenskim kanalima (kanali suženoga promjera ili kanali potpuno obliterirani u apeksnoj zoni), te u zavijenim korijenskim kanalima i u kanalima širokoga otvora, ne može se odrediti položaj unutrašnjeg kanalnog otvora. Čini se da je navedenu problematiku razjasnio *Dummer* (41) koji je proučavao izgled apeksne konstrikcije na longitudinalnim presjecima, što je, doduše relevantnije za endodontske praktične potrebe. *Dummer* je zaključio da ustvari postoji pet tipova apeksnih konstrikcija: tipična, konična, multipla, paralelna i mineralizirana (Crtež br. 6). Tipična konstrikcija opažena je u 46%, konična u 30%, multipla u 19% i paralelna u 5%

slučajeva (41). Prosječna udaljenost od vrška korijena do konstrikcije bila je 0,89 mm. Dummer (41) smatra da oblik apeksne konstrikcije utječe na njenu udaljenost od vanjskoga kanalnog otvora, a time i na određivanje radne dužine. Prihvati li se tvrdnja da je konstrikcija smještena jedan mm kraće od vanjskog otvora, a ako se radi o tipu konstrikcije B, kanal će ostati podinstrumentiran. Taktilo-digitalnim postupkom konstrikcija se može lokalizirati samo kod tipa A, B i D.

*Mizutani i sur.* (97) izvješćuju o apeksnoj konstrikciji kod gornjih centralnih i lateralnih sjekutića i kod gornjih očnjaka. Udaljenost između unutrašnjeg i vanjskoga kanalnog otvora iznosila je u navedenim skupinama zuba 0.425, 0.369 i 0.424 mm. Na poprečnom presjeku apeksna konstrikcija imala je kružan, ovalan, ovoidan ili iregularan oblik, a najčešće je bio zastupljen kružan oblik. Labiolingvalni promjer unutrašnjeg kanalnog otvora iznosio je 0,425 mm za centralne sjekutiće odnosno 0.369 mm za lateralne sjekutiće i 0.375 mm za gornje očnjake (97).

*Stein i sur.* (136) ispitali su anatomske i histološke promjene na korijenskom vršku osoba prosječne starosti 48.9 godina i ustanovili da prosječna širina kanalnog otvora iznosi 0.54 mm, a prosječna udaljenost toga otvora od anatomske korijenskoga vrška 0.476 mm. Prosječna udaljenost od cemento-dentinskog spojišta do vanjskoga kanalnog otvora iznosila je 0.724 mm (136).

### 1.2.3.3. *Asimetrično kanalno otvaranje*

Asimetrično ili ekscentrično otvaranje glavnoga korijenskoga kanala ili devijacija apeksnog foramena je poseban anatomski fenomen koji se izražava u tome da se kanalni otvor ne pojavljuje na najapeksnijoj točki anatomske vrška, kao što bi bilo normalno, već nešto cervikalnije, na jednoj od korijenskih stijenki (34,59,164). Takva vrsta otvaranja glavnoga korijenskoga kanala zapaža se u fiziološkim i patološkim okolnostima, a etiologija ove pojave nije u potpunosti razjašnjena, već o tome postoje brojne hipoteze. Najprihvatljivije objašnjenje nastanka ove pojave jest ono koje ga

tumači kao posljedicu adaptacije zuba na funkcijske podražaje. Mastikatorne sile, tlačenje jezikom tijekom gutanja i tendencija zuba ka mezijalnom pomicanju, neprekidno potiču procese resorpcije i apozicije zubnog cementa na vršku korijena. Na korijenskoj stijenci smještenoj na strani djelovanja sile započinje apozicija, a na suprotnoj strani - razgradnja zubnog cementa. Interakcijom cementogeneze i cementolize perpetuira se remodelacija korijenskoga vrška, što konačno rezultira devijacijom apeksnog foramena.

Asimetrično otvaranje glavnoga korijenskoga kanala može biti i posljedicom fiziološkog nicanja zuba (76). Dio cakline što nestaje tijekom atricije, kompenzira se apozicijom novih slojeva cementa na površini korijena, a time je omogućeno fiziološko nicanje zuba i održavanje njegove potrebne dužine (11).

Najčešća patološka stanja koja uvjetuju pojavu asimetričnoga kanalnog otvaranja su hipercementoza i vanjska resorpcija korijenskoga vrška koja nastaju uslijed patoloških podražaja iz parodonta ili endodonta (151). Učestalost ove pojave istražili su mnogi autori, a prema navodima iz literature ta se učestalost kreće u rasponu od 45.70-92.40% (13,17,18,21,30,41,49,50,51,76,81, 97,108,112,136,152) (Tablica br. 1).

Asimetrično kanalno otvaranje uzrokuje mnoge poteškoće u kliničkom radu. Radiološkom analizom nije ga moguće uvijek prepoznati (76,81,112), ali kad je lokalizirano na mezijalnoj ili distalnoj korijenskoj stijenci, lako se uočava. Zbog dvodimenzionalnosti dentalnoga rendgenograma, vestibularna i oralna lokalizacija najčešće ostaju neprepoznatima, a to često puta rezultira pogreškama u rendgenološkom odontometrijskom postupku i u ocjenjivanju uspješnosti endodontske terapije. Tada smo skloni svako potpunjenje proglasiti neuspjehom a svako "točno" punjenje - uspjehom (Crtež br. 7).

Mnogi istraživači željeli su utvrditi prosječnu udaljenost asimetričnoga kanalnog otvora od anatomskoga vrška korijena. Prema navodima iz literature ta je prosječna udaljenost distribuirana u rasponu od 0,2-3,0 mm, što se vidi iz Tablice br. 1 (49,50,51,76).

Tablica br. 1 Pregled istraživanja učestalosti i prosječne udaljenosti asimetričnoga kanalnog otvaranja

Autor	Broj zuba	Tip Ispitnog uzorka	Učestalost (%)	Prosječna udaljenost (mm)
1. Kuttler (1955)	268	Sve grupe	74.00	0.55
2. Green (1956)	100	Gornji i donji frontalni zubi	65.50	0.30
3. Green (1960)	700	Gornji i donji lateralni zubi	50.10	0.43
4. Chapman (1969)	120	Gornji i donji frontalni zubi	-	(0.346-0.364)
5. Levy, Glatt (1970)	122	Sve grupe	66.40	0.20
6. Palmer i sur. (1970)	40	Sve grupe	50.00	(1.00-2.50)
7. Pineda i Kuttler	7257	Sve grupe	83.00	(2.00-3.00)
8. Burch i Hulen (1972)	877	Sve grupe	92.40	0.59
9. Dummer i sur. (1984)	270	Gornji i donji frontalni zubi i pretkutnjaci	-	0.38
10. Teo i sur. (1988)	635	Gornji frontalni zubi	45.70	0.35 (0.10-1.20)
11. Stein i sur. (1990)	111	Sve grupe starijih zuba	79.00	0.476
12. Blašković-Šubat i sur. (1990)	230	Sve grupe	76.20	0.99
13. Mizutani i sur. (1992)	60	Gornji centralni sjekutići i očnjaci	83.30	-
14. Mizutani i sur. (1992)	30	Gornji lateralni sjekutići	93.30	-

Burch i Hulen (21) u svom su istraživanju utvrdili najčešći smjer asimetričnoga kanalnog otvaranja te zaključili da u tome postoje razlike među grupama zuba. Zbog vestibularne lokalizacije izdvojili su uzorak donjih inciziva (56,7%) i očnjaka (40,8%), a zbog distalnog položaja asimetričnoga kanalnog otvaranja uzorak donjih kutnjaka (60%). Ostale grupe zuba pokazale su iregularnu distribuciju asimetričnoga apeksnoga foramena.

Teo i sur. (152) su u uzorku gornjih sjekutića utvrdili da je najčešće mjesto asimetričnoga kanalnog otvaranja distalna stijenka (31%).

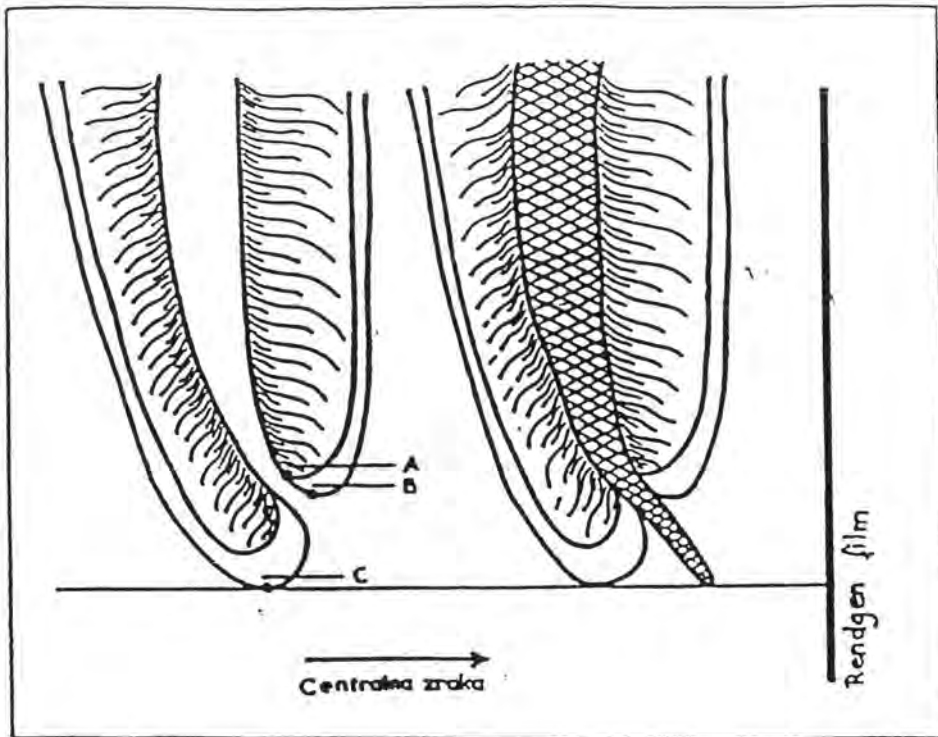


Blašković-Šubat i sur. (13,17,18) potvrđuju rezultate Tea i sur. (152), ali navode i to da nalaz nema statističku signifikantnost. Stereomikroskopski nalaz asimetričnoga kanalnog otvaranja provjerili su radiološkom analizom i utvrdili podudarnost nalaza u 61%, što potvrđuje da radiološka analiza nije sasvim pouzdana metoda za identifikaciju asimetričnoga kanalnog otvaranja.

Rezultati određivanja prosječne udaljenosti između asimetričnoga kanalnog otvora i anatomskoga vrška korijena ukazuju na činjenicu da najveću prosječnu udaljenost imaju zubi koji, prema Suvinu (138), čine žvačni centar, i to gornji jednokorijenski pretkutnjaci (1,38 mm), bukomezijalni korijen gornjih kutnjaka (1,30 mm), te mezijalni (1,20 mm) i distalni (1,21 mm) korjenovi donjih kutnjaka (17,18). Upravo se u tom segmentu gornje i donje čeljusti, u fiziološkim uvjetima, koncentrira najjači žvačni tlak i razvija najveći masticatorni učinak. U patološkim ili fiziološkim uvjetima, apozicija cementa je za 400% veća u traumatski opterećenih zuba, i ima jači utjecaj na hiperplaziju zubnoga cementa nego infekcija endodontskoga porijekla (133). To potvrđuju Sarkotić i Šutalo (121,122) jer su dokazali hiperplaziju zubnog cementa u svega 6,6% zuba s kroničnim pulpitisom. Iako je pojava asimetričnoga kanalnog otvaranja multikauzalne etiologije, fiziološko i patološko okluzijsko opterećenje zuba vjerojatno imaju veliki etiološki utjecaj.

Spoznaja o postojanju asimetričnoga kanalnog otvaranja, koje, kao što je već rečeno, ne možemo uvijek radiološki otkriti, dovodi u pitanje tvrdnju kako se radna dužina kanalne obrade određuje jedan mm kraće od rendgenološkog apeksa (21,108,112,157), gdje se nalazi unutrašnji kanalni otvor ili apeksna konstrikcija.

Varijabilna topografija apeksne konstrikcije znatno utječe na udaljenost između unutrašnjeg i vanjskoga kanalnog otvora, što također dovodi u sumnju navedenu tvrdnju. Zato bi tijekom endodontskoga liječenja radnu dužinu kanalne obrade trebalo utvrditi kombinacijom rendgenološkog, elektrometrijskog ili taktilnodigitalnoga postupka za svaki zub koji se endodontski liječi.



Crtež br. 7. Asimetrično kanalno otvaranje smješteno na oralnoj korijenskoj stijenci

#### 1.2.3.4. Akcesorni korijenski kanalići

Uvriježeno kliničko poimanje građe endodontskoga prostora kao ravne kontinuirane cijevi s otvorom na vršku korijena dosta je pojednostavljeno. Pulpni prostor je ustvari vrlo komplicirane građe (59). Glavni korijenski kanal, prema Ingleu (59) i Weinu (164) može biti oblikovan na četiri različita načina, dok Vertucci (161) i Šutalo (141) opisuju čak sedam tipova glavnoga korijenskoga kanala. No, građu endodontskoga sustava čine još složenijom ogranci glavnoga korijenskoga kanala odnosno tzv. akcesorni korijenski kanalići, koji predstavljaju izravnu komunikaciju

između endodontskoga i paradontskoga sustava. Ti kanalići mogu biti manjeg i većeg promjera, mogu biti prohodni cijelom svojom dužinom ili djelomično obliterirani, a mogu završavati i slijepo - zbog apozicije celularnoga cementa na površini korijena (134). Veći akcesorni kanalići ispunjeni su krvnim žilama, kapilarama, osnovnom vezivnom stromom s vezivnim vlaknima, dok se u manjima nalaze samo manje krvne žile i njihova potporna stroma (1).

Nastanak akcesornih kanalića tumači se prekidom kontinuiteta Hertwigove ovojnice u vrijeme formiranja ali prije razvoja dentina. Kroz nastale pukotine prodiru krvne žile i kapilare, praćene živcima i vezivom. Na tim se mjestima ne razvija dentin jer ne dolazi do diferencijacije odontoblasta (151). Za sada još uvijek nije jasno da li su akcesorni kanalići razvojna pogreška ili prirodno rješenje za poboljšanje pulpnoga krvotoka. No, još su veća nepoznanica činioci koji, tijekom normalnog vitaliteta zuba i nakon endodontske terapije (126,134), u njima potiču depoziciju celularnog cementa.

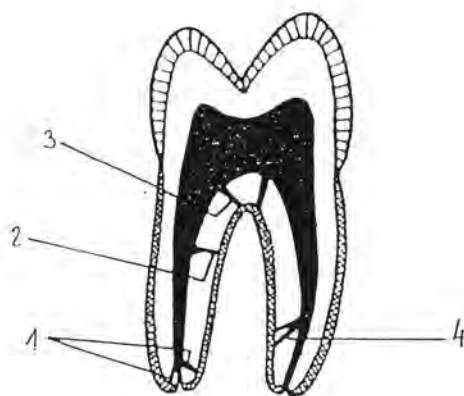
Starenjem organizma te endogenim i egzogenim patološkim iritacijama parodonta pojačava se aktivnost cementogeneze, što dovodi do zatvaranja akcesornih kanalića (4,121,122,136). Analizom dentalnoga rendgenograma vrlo rijetko ih možemo uočiti. Prema mišljenju Altrmana i sur. (3) to je moguće samo u 1% slučajeva, a i tada se akcesorni kanalići prikazuju poput tanke radioluscentne crte koja se pruža od glavnoga kanala ka periferiji (1). Češće se nazočnost inficiranih akcesornih kanalića prepoznaje po koštanoj destruktiji na bočnim stranama ili u račvištu korjenova (59,164), a naći ćemo ih cijelom dužinom korijena. No, najčešće se opažaju u apeksnoj zoni na udaljenosti od oko 3 mm od korijenskoga vrška (49,50). To su tzv. *apeksni akcesorni kanalići* (Crtež br. 8). Kanalne ramifikacije mogu se međutim podjednako pojaviti i u središnjim i cerviksnim segmentima korijena, kad ih nazivamo *lateralnim akcesornim kanalićima* (40). Lateralni kanalići polaze okomito od glavnoga korijenskoga kanala i diskretno inkliniraju u apeksnom smjeru, a rjeđe se cijelom svojom dužinom pružaju okomito na glavni korijenski kanal (40).

Postoje i *furkacijski akcesorni kanalići* (21,56,72,139) koji povezuju dno pulpne komore i četiri mm najcervikalnije porcije kanala sa zonom račvišta (56). Za

njihovo postojanje saznalo se analizom dentalnih rendgenograma, kada su uočeni kanalići ispunjeni kontrastnom pastom za punjenje kanala na dnu pulpne komore. Ti su kanalići pobudili veliku pozornost parodontologa koji im pripisuju određenu ulogu u nastanku parodontnih patoza u tome području (56).

Osim navedenih, De Deus (40) razlikuje još i *sekundarne akcesorne kanaliće* koji nastaju grananjem akcesornih, a opažaju se najčešće u apeksnoj zoni.

Učestalost pojavljivanja akcesornih kanalića ispitivali su brojni istraživači (1,3,14,30,40,49,50,51,125), a rezultati njihovih istraživanja sumirani su u Tablici br. 2, dok Tablica br. 3 prikazuje do sada objavljene rezultate istraživanja o učestalosti furkacijskih akcesornih kanalića (14,22,40,56,161).



Crtež br. 8. Shematski prikaz akcesornih kanalića (14)

1. apeksni akcesorni kanalići
2. lateralni akcesorni kanalići
3. furkacijski akcesorni kanalići
4. sekundarni akcesorni kanalići

Tablica br. 2. Pregled istraživanja učestalosti apeksnih akcesornih kanalića

Autor	Broj zuba u ispitnom uzorku	Tip ispitnog uzorka	Tehnika istraživanja	Učestalost (%)
1. Green	100	Donji kutnjaci	Stereomiskoskopska	12.20-24.70
2. Green	400	Frontalni zubi	Stereomikroskopska	10.00-12.00
3. Green	700	Gornji i donji kutnjaci	Stereomikroskopska	13.00-47.00
4. Seltzer i sur.	106	Frontalni zubi	Mikroskopska	34.00
5. Ainamo i Loe	910	Sve grupe	Stereomikroskopska	46.00
6. Chapman	120	Frontalni zubi	Mikroskopska	27.00
7. Altman i sur.	20	Gornji centralni sjekutići	Mikroskopska	75.00
8. De Deus	1140	Sve grupe	Dekalcifikacija zuba	17.20
9. Blašković-Šubat	80	Prednji zubi	Stereomikroskopska	7.50
10. Blašković-Šubat	150	Bočni zubi	Stereomikroskopska	26.00

Pojava akcesornih kanalića nije iznimka nego pravilo, a očituje se upravo u fascinirajućem broju kombinacija i oblika, čineći tako svaki zub jedinstvenim. S kliničkoga gledišta, suočenje s ovom činjenicom pri pokušaju da se zub endodontskom terapijom sanira i održi u funkciji, može djelovati vrlo demoralizirajuće. To tim prije što manuelnom tehnikom instrumentacije nije moguće doprijeti u akcesorne kanaliće, niti, svaki put, irigacijama otopiti njihov sadržaj. Zato ti kanalići mogu zaostati neriješenim izvorima infekcije, provocirati produženo krvarenje i retinirati otopine, te konačno ometati kvalitetu definitivnog ispuna endodontskoga prostora (134,135).

Tablica br. 3. Pregled istraživanja učestalosti furkacijskih akcesornih kanalića

Autor	Broj račvišta u ispitnom uzorku	Ispitni uzorak	Učestalost (%)
Vertucci i Villiams	100	Donji kutnjak	46.00
Burch i Hulen	195	Gornji i donji kutnjak	76.00
De Deus	195	Gornji i donji kutnjaci i pretkutnjaci	1.30
Guttman	102	Gornji i donji kutnjaci	28.40
Blašković-Šutab	50	Gornji i donji kutnjaci i pretkutnjaci	32.00

Nakon endodontske terapije akcesorni kanalići mogu ostati nepopunjeni ili djelomično ili potpuno popunjeni sredstvom za popunjavanje korijenskih kanala.

Na sudbinu nepopunjenih akcesornih kanalića nakon definitivnog ispunjavanja glavnoga korijenskoga kanala danas se gleda oprečno. Tako npr., budući da akcesorni kanalići imaju vlastitu vaskularizaciju s ishodištem u dezmodontu, Ingle i Taintor (59) smatraju da sadržaj akcesornih kanalića ostaje vitalnim premda je pulpa nekrotična. Istraživanje Fujite i sur. (134) na animalnom materijalu ukazuje pak da reparatorna reakcija započinje primarno na kirurški postupak, a sekundarno se modificira pod utjecajem hipoklorita, dezinficijensa i iritansa iz svježe zamiješanih pasta za popunjavanje korijenskih kanala. Konačni rezultat promjena očituje se koagulacijskom nekrozom, fibrozom i hijalinskom degeneracijom te formiranjem tvrdoga tkiva nalik celularnome cementu.

Kliničko iskustvo potvrđuje da je akcesorne kanaliće moguće popuniti pod uvjetom da se prethodnim dezinfekcijskim postupcima eliminira njihov sadržaj (34). Uvođenjem ultrazvučne kanalne obrade u klinički rad stvorene su pretpostavke za skraćenje postupka intrakanalne obrade, a istovremeno su osigurani i uvjeti za bolju dezinfekcija endodonta. Ultrazvučne vibracije povećavaju dezinfekcijski učinak otopine upravo u akcesornim kanalićima i u drugim zakucima endodonta (37). Nakon otapanja organskog sadržaja u akcesornim kanalićima, njihov se prazan prostor može ispuniti, naročito ako se to ispunjavanje korijenskih kanala provodi tehnikom kondenzacije termički ili kemijski omekšalom gutaperkom. Zbog utvrđene visoke učestalosti furkacijskih akcesornih kanalića naglašava se potreba za hermetiskim prekrivanjem dna pulpne komore kako bi se prekinula komunikacija s furkacijskim dezmodontom putem akcesornih kanalića (164).

### 1.2.3.5. Oblik i promjer kanalnog otvora

Apeksni foramen je najapeksnija točka korijenskoga kanala u kojoj se uspostavlja izravna komunikacija između endodontskoga prostora i vitalnih tkiva parodonta (11). Početkom apeksogeneze apeksni foramen je širok, a u odnosu na anatomske korijenske vršak položen je centralno. Završetkom apeksogeneze on poprima manji promjer i vrlo često asimetričan položaj (126,151). Osim glavnoga postoje i akcesorni otvori koji čine terminalne točke akcesornih korijenskih kanalića. Ti su otvori najčešći u apeksnoj korijenskoj trećini, ali se mogu naći i cijelom dužinom korijena.

Neuspjeh endodontske terapije najčešće je posljedica lošeg, poroznog punjenja apeksnoga foramena (126), a to znači da je poznavanje promjera i oblika glavnoga kanalnog otvora vrlo značajno za uspješnu endodontsku terapiju.

Promjer formiranog apeksnog foramena prema Greenu (50,51) iznosi 0,01-0,65 mm. Najveće promjere Green je registrirao kod gornjih centralnih sjekutića, na palatinalnim korjenovima gornjih i na distalnim korjenovima donjih kutnjaka. Chapman pak, na temelju vlastitog istraživanja (30), smatra da promjeri glavnih kanalnih otvora kod gornjih sjekutića iznose prosječno 0,297 mm, kod donjih sjekutića 0.260 mm, te da je razlika u promjerima ustvari manja od one koju navodi Green (49). Hess (57) je na temelju SEM istraživanja utvrdio da promjeri apeksnog foramena najčešće iznose od 200 do 250 um.

Glavni kanalni otvor na poprečnom presjeku ima najčešće oblik kruga, ali može biti i drukčije oblikovan. Tako je *Green* (51) stereomikroskopski, u 38-78% slučajeva zapazio kružni, a u 22-38% slučajeva ovalni oblik kanalnih otvora. Rjeđe je apeksni foramen imao asimetričan (1-4%) i razderan oblik (14-21,50%), te svojim izgledom podsjećao na lijevak u 18-46% slučajeva.

*Chapman* (30) je utvrdio da kanalni otvor ima kružni oblik u 12,50%, dok je ovalni oblik našao u 16,60%.

*Blašković-Šubat* (16) je stereomikroskopskom analizom 260 glavnih kanalnih otvora utvrdila oblike apeksnog foramena i učestalost svakoga pojedinog oblika. Iz toga

istraživanja proizlazi da apeksni foramen u 58,80% slučajeva ima oblik kruga, u 22,70% slučajeva - eliptični oblik, u 10,40% slučajeva oblik kaplje, dok u 5% slučajeva glavni otvor korijenskoga kanala ima oblik brojke osam.

*Stein i sur.* (136) utvrdili su promjer kanalnog otvora na zubima koji potječu od bolesnika prosječne starosti 48.9 godina. Prosječna vrijednost promjera kanalnog otvora iznosila je 0.54 mm.

### 1.3. MORFOLOGIJA TRAJNIH ZUBA

Istraživanja unutrašnje morfologije zuba provode se permanentno od kraja prošloga stoljeća. Cilj je tih istraživanja bolje upoznavanje unutrašnjih anatomsko-topografskih obilježja zuba, podizanje kvalitete endodontske obrade zuba (čime bi se produžilo trajanje zuba u čeljusti), te stvaranje uvjeta za održavanje funkcijske i estetske cjeline stomatognatnoga sustava.

#### 1.3.1. Gornji centralni sjekutić

Gornji centralni sjekutić ima jedan korijen i tip I kanalnu konfiguraciju (59,164). Korijen je robustan i ovalnog oblika. Prosječna dužina mu je 23 mm (106).

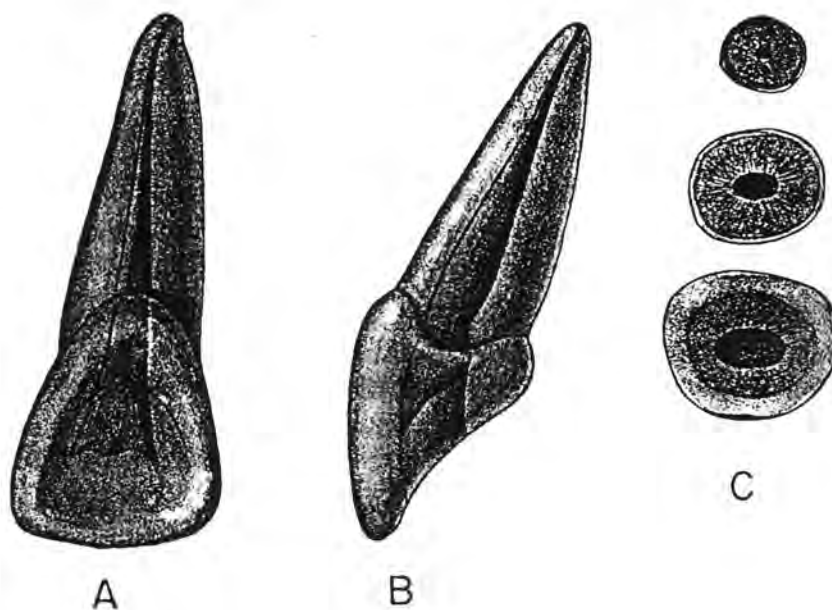
Analizom rendgenograma potpuno razvijenoga gornjega centralnog sjekutića iz oralnog smjera uočava se pulpna komora koja izgledom podsjeća na krunu zuba u umanjenom obliku, s jasno izraženim rogovima pulpne komore, koji se protežu visoko u incizijskom smjeru. U istoj projekciji zub, ako se analizira iz vestibulo-oralnog smjera, pokazuje inklinaciju aksijalne osovine u mezijalnom smjeru za 2°.



Analizom iz aproksimalnog smjera uočava se suženje odnosno tzv. "oralno rame" na mjestu na kojem pulpna komora prelazi u radikularni dio endodontskoga prostora. Pulpni prostor ekstenđiran je u labiolingvalnom smjeru, s time da je najširi u visini vrata zuba. Aksijalna osovina zuba s aproksimalnog aspekta pokazuje inklinaciju za  $29^{\circ}$  u oralnom smjeru (59).

Poprečni presjeci korijena u središnjoj i cervikalnoj trećini su ovalni, s dužom osovinom u meziodistalnom smjeru. U apeksnoj trećini poprečni presjek korijenskoga kanala je okrugao (59) (Crtež br. 9).

Pristupni kavitet je replika unutrašnje morfologije pulpne komore. On je ljevkast i nalik trokutu čija je baza okrenuta incizalno.



Crtež br. 9. Gornji centralni sjekutić (59)

- a) oralni pogled
- b) aproksimalni pogled
- c) poprečni presjeci korijena po korijenskim trećinama

Poremećaji tijekom razvoja zuba mogu rezultirati fuzijom, geminacijom ili hipoplazijom cakline, kada su anomalije krune često udružene s anomalijama korijena. Kod takvih anomalija u endodontskom prostoru centralnoga gornjega sjekutića često postoje dva odvojena korijenska kanala (58,69,87,120,130,154). Međutim, u literaturi je prikazan klinički slučaj gornjeg centralnog sjekutića s normalnom kliničkom krunom i s postojanjem dva korijenska kanala (77,115).

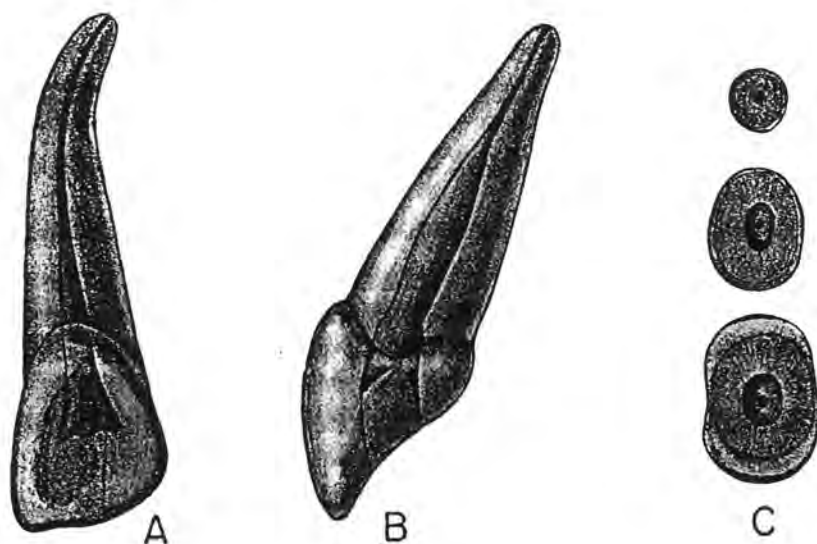
### 1.3.2. Lateralni gornji sjekutić

Lateralni gornji sjekutić ima jedan korijen i tip I kanalnu konfiguraciju. Korijen gornjeg lateralnog sjekutića češće je zakrivljen nego korijen centralnog sjekutića, a često puta je i distalno ili oralno zavinut. Prosječna mu je dužina 22.5 mm (106) što znači da mu je dužina u prosjeku kraća od dužine centralnog sjekutića (164).

Analizom potpuno razvijenog lateralnoga gornjega sjekutića iz vestibulo-oralnoga smjera uočava se konična ekstenzija pulpne komore u incizijskom smjeru s tri pulpna roga. Korijenski kanal je u 53% slučajeva zavinut u distalnom smjeru (34). Inklinacija aksijalne osovine zuba iznosi  $16^{\circ}$  i izražena je u mezijalnom smjeru.

Analiza potpuno razvijenog lateralnoga gornjega sjekutića iz aproksimalnoga smjera pokazat će suženje odnosno tzv. "oralno rame" ispod vrata zuba. Pulpni prostor širi se u vestibulo-oralnom smjeru. Aksijalna osovina u ovoj projekciji pokazuje oralnu inklinaciju za  $29^{\circ}$ .

Poprečni presjeci korijena u cerviksnoj i središnjoj trećini pokazuju ovalni oblik kanala s dužom osovinom u vestibulo-oralnom smjeru, dok je kanal u apeksnoj korijenskoj trećini kružnog oblika (34) (Crtež br. 10).



Crtež br. 10. Lateralni gornji sjekutić (59)

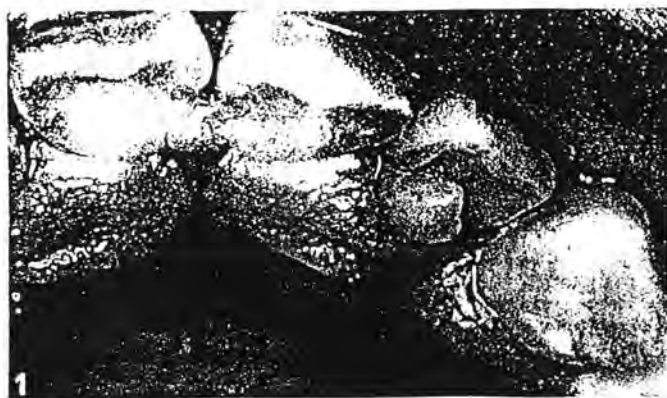a) oralni pogled

b) aproksimalni pogled

c) poprečni presjeci po korijenskim trećinama

Pristupni kavitet je ljevkast i trokutastog izgleda, s bazom okrenutom incizalno.

Na palatinalnoj plohi gornjih i donjih sjekutića ponekad se može uočiti izbočina slična rogu, tzv. *talonska kvržica* ili *pandža kvržica* (119), koja je najčešće locirana na palatinalnoj plohi gornjeg lateralnog sjekutića (119), dok se izuzetno rijetko nalazi i na oralnoj plohi donjih sjekutića i gornjih očnjaka (149) (Slika br. 11).



Slika br. 1. Pandža kvržica (86)

Talonska kvržica javlja se s podjednakom incidencijom u oba spola i to unilateralno ili bilateralno, a može utjecati na govor, okluziju i estetiku (119).

Pandža kvržica rijetka je odontogena anomalija koja je taj naziv dobila zbog sličnosti s orlovskom pandžom. Ta izbočina čini zapravo mikrozub fuzioniran uzduž palatinalne plohe od cinguluma spram incizijskog brida. Promatrano od incizijskog brida pandža kvržice imaju najčešće "Y" i "T" oblik (149).

Pandža kvržica građena je od normalne cakline i dentina, a ponekad sadrži i rog pulpne komore, ali rog pulpne komore nije obvezan nalaz u pandža kvržici. Uzroci nastanka pandža kvržice još nisu sasvim razjašnjeni, a ne postoji ni znanstveno vjerodostojna potvrda o genetskom utjecaju na nastanak ovoga poremećaja. Kao mogući embrijski mehanizam navodi se poremećaj u stadiju morfodiferencijacije koji uzrokuje promjenu veličine i oblika zuba te istodobnog oštećenja funkcije ameloblasta i odontoblasta. Time se može objasniti normalna struktura cakline i dentina od kojih je građena pandža kvržica (151).

Pandža kvržica može biti predilekcijsko mjesto za nastanak zubnoga kvara (119). Na spojištu lateralnih stijenki pandža kvržice s palatinalnom površinom često su puta nazočne razvojne brazde i fisure. Oblik, dubina i dužina ovih brazdi zavise o veličini i reljefu pandža-kvržice. Ponekad se brazde protežu dalje, duž korijena, i mogu uzrokovati parodontske poteškoće.

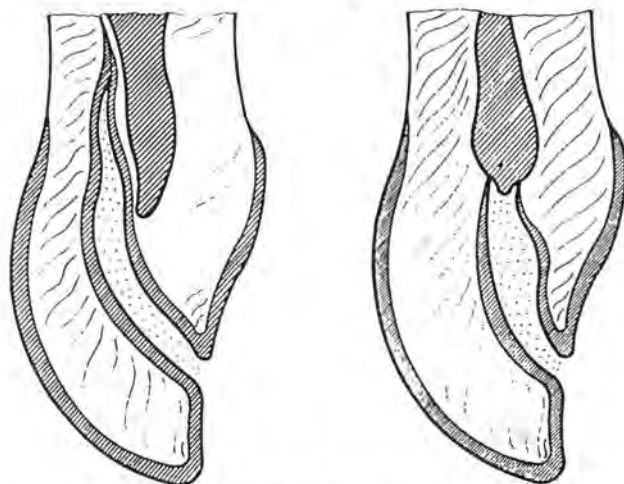
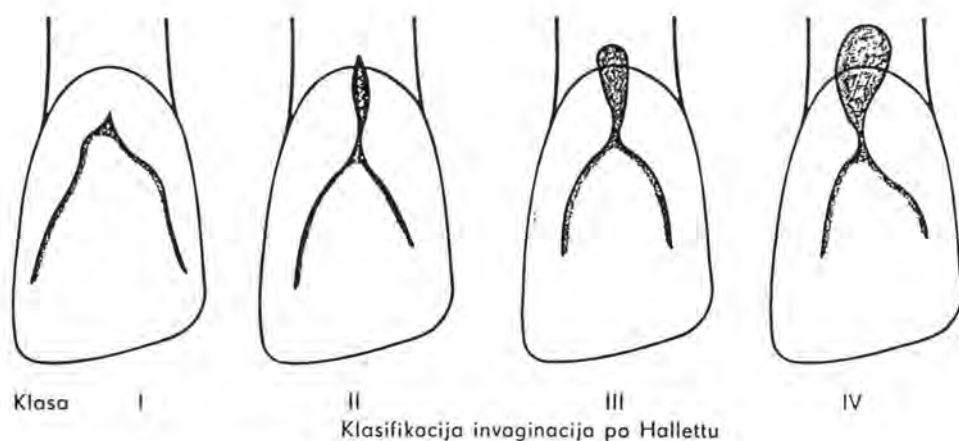
Za dijagnozu pandža-kvržice ne postoje opće prihvaćeni kriteriji. U literaturi nalazimo različite nazive: "prominentni cingulum", "talorizam", "dodatna kvržica", "akcesorna kvržica", "pandža-kvržica" (149).

Mader (86) predlaže da se naziv "pandža-kvržica" ograniči samo na one anomalne kvržice trajnih sjekutića koje su smještene na oralnoj površini zuba, ako su morfološki dobro ograničene i ako sežu do polovine udaljenosti caklinsko-cementnoga spojišta i incizijskog brida. Za sve manje izražene pojave autor predlaže nazive: prošireni cingulum, prominentni cingulum ili hiperplazija cinguluma (86).

Iako je pandža kvržica obično izolirani nalaz u trajnom zubalu, ona može biti udružena s drugim anomalijama, uključujući npr. klinasti zub, prekobrojni zub (86),

dens invaginatus (31), geminaciju (36) i lopatasti zub (2). Pandža kvržica opisana je u sklopu nekih somatskih sindroma kao što su Mohr syndrom, Rubinstein-Taybi sindrom i Struge-Weber syndrom (31,149).

Daljnju anomaliju predstavlja *invaginacija cakline zubne krune (dens invaginatus - Hallett)*. Anomalija se očituje kao palatinalna brazda smještena na palatinalnoj plohi zubne krune. Ta se brazda ponekad proteže i uzduž zubnoga korijena, a može biti različito izražena. Tako se na radiogramu čini kao da postoje dva korijena ili da unutar endodontskoga prostora postoje dva korijenska kanala (11,151) (Crtež br. 11).



Podskupine Hallettove IV klase prema Monteilu i Knocheu

Crtež br. 11. Klasifikacija invaginacije cakline u zubnoj kruni (145)

Ovaj razvojni poremećaj cakline može se susresti na svim zubima, ali je najčešći na gornjem lateralnom sjekutiću. Palatinalna brazda može biti predilekcijsko mjesto za karijes, a u slučaju dubljih invaginacija moguć je i razvoj pulpnih i periapikalnih upalnih procesa, jer postoji izravna komunikacija pulpnoga tkiva s oralnim milieuom. Etiologija i geneza još su uvijek predmetom znanstvenih istraživanja (93,101,124,145).

Postoje brojne klasifikacije invaginacije cakline zubne krune, ali se čini da je najprikladnija Hallettova (145) koja se temelji na radiografskom nalazu. Sve stupnjeve invaginiranosti Hallett (145) dijeli u četiri klase. Foramen coecum može se smatrati početnim dens in dente (stupanj I i II), a pravi dens in dente samo je kvantitativni stupanj istog procesa (klasa III, IV). Kasnije su Monteil i Knoche (98) Hallettovu IV. klasu podijelili u dvije podskupine. U podskupini IV.A invaginacija izravno komunicira s pulpom, a u podskupini IV.B invaginacija prodire duboko bez komunikacije s pulpom, uz moguću komunikaciju sa zubnim parodontom. Ispitivanje Kovačića i Šutala (74) pokazalo je da je incidencija palatinalnih invaginacija 22,90%, od čega je 98,50% otpalo na I. i II. klasu. Svi slučajevi III. i IV. klase bili su lokalizirani na lateralnom gornjem sjekutiću (145).

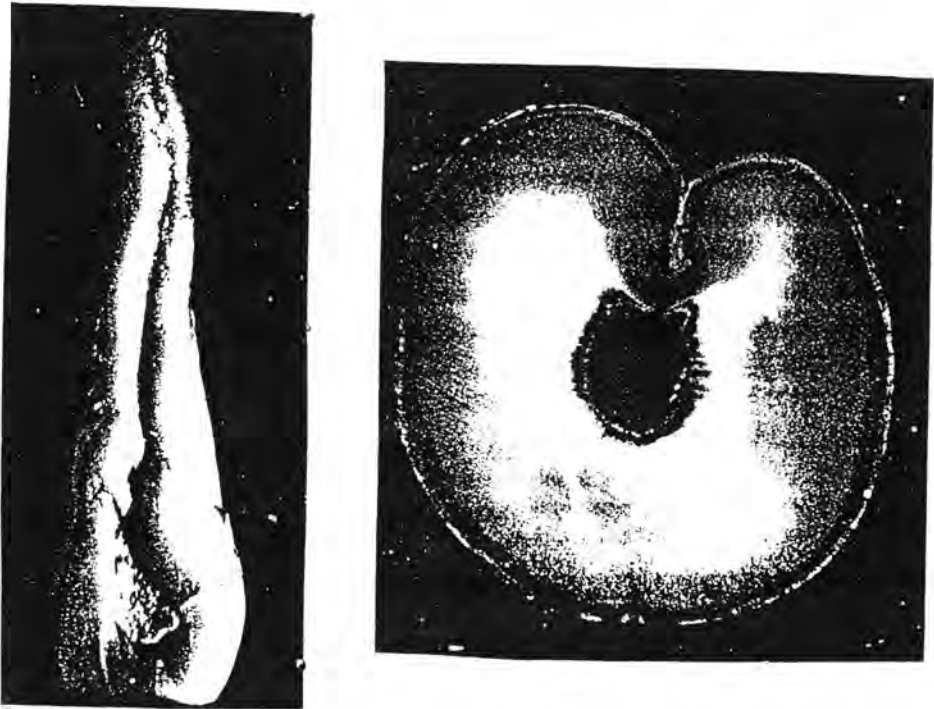
Kao posljedica invaginacije često nastaje spontana nekroza pulpnoga tkiva u predjelu sjekutića, i to najčešće zbog (110): a) postojanja komunikacije između roga pulpe i invaginacije, b) defekta u dentinu između najdubljeg dijela invaginacije i pulpe, te c) defekta cakline koja okružuje invaginaciju u njezinom najdubljem dijelu.

Navedena treća mogućnost danas je prihvaćena kao najrealniji etiološki momenat. Brzina nekrotiziranja pulpnoga tkiva zavisi o veličini strukturnog defekta cakline. Najčešće, već prije nego što je završeno formiranje apeksnoga dijela korijena, dolazi do cjelokupne nekroze pulpnoga tkiva, a uslijed toga se brže širi infekcija u periapikalno tkivo i u njegovu okolinu.

Na invaginaciju možemo naići i na labijalnoj plohi gornjega centralnoga (75) ili lateralnoga gornjega sjekutića (48). Dužina invaginacije može sezati do caklinsko-cementnoga spojišta (75) ili cijelom dužinom korijena (48) - tzv. kompleksna korijenska invaginacija (75). Histološki se na površini korijena zapaža invaginacija korijenskog

invaginacija (75). Histološki se na površini korijena zapaža invaginacija korijenskog dentina prekrivena slojem cementa. Složenošću defekta mijenja se histološki nalaz jer je moguće opaziti otočiće cakline inkorporane u dentinu (Slika br. 2).

U liječenju invaginacija koje dopiru do ili iznad caklinsko-cementnog spojišta primjenjuje se konzervativna parodontološka terapija gingivektomijom ili subgingivnom kiretažom (75).



Slika br. 2. Invaginacija cakline zubne krune (93)

Radikalna invaginacija koja zahvaća korijen cijelom njegovom dužinom čini duboko udubljenje poput fisure i često puta potencira upalu zubnoga parodonta. Liječenje zahtijeva kombiniranu parodontnu, endodontsku i rekonstruktivnu intervenciju. Da bi se restituirao sulkularni pripoj i spriječila penetracija mikroorganizama u dublje regije parodonta, paralelno s parodontnim liječenjem potrebno je modificirati površinu korijena. Neki autori preporučuju liječenje

rotirajućim instrumentima i preoblikovanjem površine korijena do ruba alveolarne kosti, tako da se postojeća usjeklina pretvori u širu udubinu koja se zatim popuni amalgamskim ispunom. Iako je prognoza neizvjesna, ipak je ovim terapijskim postupkom moguće smiriti parodontne simptome i eliminirati parodontni džep (47,95).

### 1.3.3. Gornji očnjak

Gornji očnjak ima jedan korijen i tip I kanalnu konfiguraciju. Gornji očnjak posjeduje najduži i najjači korijen prosječne dužine 27 mm (106).

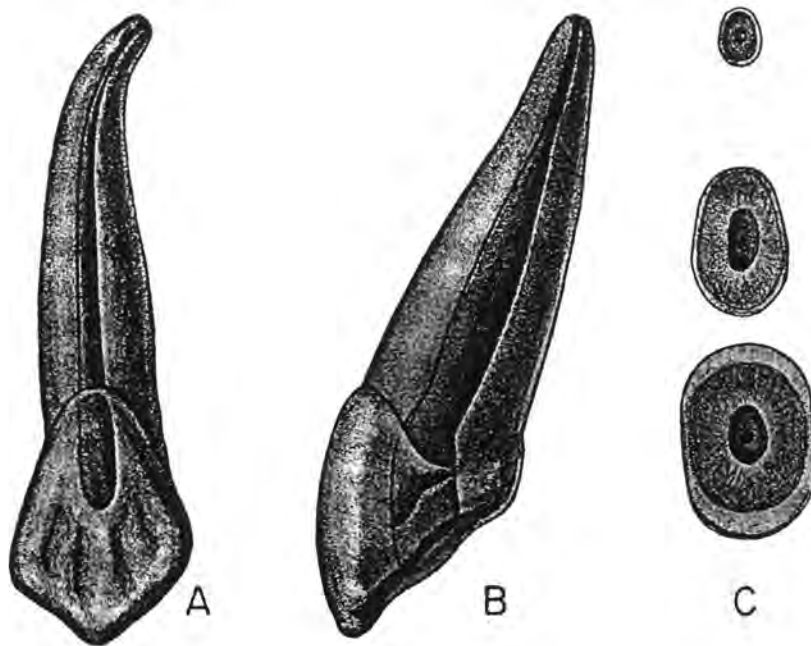
Endodontski prostor gornjeg očnjaka je u koronarnom dijelu te u cerviksnoj i središnjoj korijenskoj trećini - voluminozan, a tek u apeksnom dijelu taj se prostor naglo sužava.

Analiza potpuno razvijenoga gornjeg očnjaka iz vestibulo-oralnog smjera pokazuje ovalni oblik pulpne komore i njenu kompresiju u meziodistalnom smjeru. Korijen posjeduje zavinuće u distalnom smjeru u 32% slučajeva (34). Aksijalna osovina zuba u ovoj projekciji inklinira u distalnom smjeru za  $6^{\circ}$  (59).

Analiza iz aproksimalnog smjera pokazuje voluminoznu pulpnu komoru koja imitira izgled krune zuba. Na prijelazu pulpne komore u korijenski kanal uočava se suženje odnosno tzv. "oralno rame" ispod vrata zuba, te inklinacija aksijalne osovine za  $21^{\circ}$  u oralnom smjeru (59).

Poprečni presjeci korijenskoga kanala u cerviksnoj i središnjoj korijenskoj trećini su ovalni s dužom osi u labiolingvalnom smjeru, dok su u apeksnoj trećini kružnog oblika (59). Pristupni kavitet je ovalan i ljevkast (Crtež br. 12).





Crtež br. 12. Gornji očnjak (59)

- a) oralni pogled
- b) aproksimalni pogled
- c) poprečni presjeci korijena

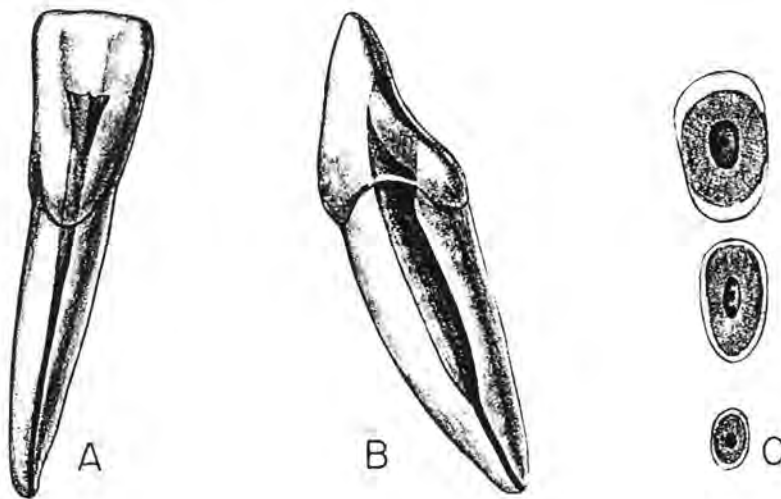
#### 1.3.4. Donji sjekutići

Donji centralni i lateralni sjekutići su u kruni i korijenu sličnog oblika, konfiguracije i dimenzije. Zato i endodontski prostori donjih sjekutića izgledaju gotovo jednako (164). Prosječna dužina centralnog donjeg sjekutića iznosi 21.5, a lateralnog 22.5 mm (106). Donji sjekutići imaju po jedan korijen različitog stupnja spljoštenosti u meziodistalnom smjeru, dok su relativno široki u vestibulo-oralnom smjeru. Korijen može biti zavnut u distalnom ili u oralnom smjeru. Na mezijalnoj i distalnoj plohi korijena donjih sjekutića uočavaju se uzdužne brazde koje uvjetuju razdvajanje endodontskoga prostora korijena pa nastaju različite konfiguracije kanala. Najčešći je tip I, ali endodontski prostor može imati konfiguraciju tipa II, III i IV (106).

Analiza potpuno razvijenog donjeg sjekutića iz aproksimalnog smjera pokazuje pulpnu komoricu sličnu vanjskom obliku zubne krune s jasno izraženim pulpnim rogom, koji se proteže visoko u incizijskom smjeru. Na zubnom ekvatoru pulpna komora ima najveći promjer, a zatim se blago sužava u tzv. "oralno rame" i na zubnome vratu prelazi u korijenski kanal (34,59,164). Aksijalna osovina zuba pokazuje nagib od  $20^{\circ}$  u oralnom smjeru (59).

Analiza iz vestibulo-oralnog smjera u 23% slučajeva (34) pokazuje apeksno zavinuće korijena u distalnom smjeru. Aksijalna osovina centralnog donjeg sjekutića inklinira za  $2^{\circ}$ , a lateralnog za  $17^{\circ}$  u mezijalnom smjeru (59).

Poprečni presjeci u cerviksnoj zoni pokazuju ovalan oblik korijenskoga kanala s dužom osovinom u labiolingvalnom smjeru. Ovakav se poprečni presjek uočava kada postoji samo jedan korijenski kanal. Takav oblik kanal zadržava u središnjoj korijenskoj trećini, dok u apeksnoj korijenskoj trećini poprima okrugao oblik (59) (Crtež br. 13).



Crtež br. 13. Donji sjekutić (59)

- a) oralni pogled
- b) aproksimalni pogled
- c) poprečni presjeci

Kad postoje dva korijenska kanala na dnu pulpne komore nalazimo dva manja ulaza, jedan položen lingvalno a drugi labijalno. Učestalost dvaju korijenskih kanala ispituju brojni istraživači. Benjamin (8) tvrdi da je drugi korijenski kanal prisutan u 41.40% slučajeva, Madeira i Hatem (88) smatraju da se taj korijenski kanal pojavljuje u 27% slučajeva, Njemirovskij i sur. (106) nalaze da se taj kanal javlja u 25% slučajeva, a Kartal i Yanikoglu misle da se drugi korijenski kanal pojavljuje u 50% slučajeva.

Prema Njemirovskoj i Šutalu (106) u uzorku donjih sjekutića postoje četiri tipa korijenskih kanala. Kartal i Yanikoglu (68) otkrivaju još tri oblika: tip IV, po kojem dva odvojena kanala kreću s dna pulpne komore, a iz lingvalnoga kanala u središnjoj trećini odvaja se novi tanki kanal: sva ta tri kanala završavaju zajedničkim kanalnim otvorom. Sljedeći je tip VII po kojem se jedan kanal u središnjoj trećini račva u dva kanala. Ti se kanali potom spajaju u jedan, koji opet završava s tri ogranka (68).

Tijekom endodontskog liječenja važno je prepoznati građu endodonta, jer neobrađen i neispunjen korijenski kanal može izazvati komplikacije. Resekcija korijenskoga vrška, ako se previdi postojanje drugoga korijenskoga kanala, ne daje željene rezultate.

Iako je uvriježeno mišljenje da donji sjekutići imaju po jedan korijen, prema izvješću Loushine i sur. (84) donji sjekutić može imati i dva korijena. No, radiološkom analizom, ako je zub snimljen ortoradijalnom projekcijom, ne može se prepoznati postojanje dva korijena. Ako se međutim, tubus aparata za rendgenološko snimanje mezijalizira ili distalizira za 20°, moguće je i radiološki verificirati donji sjekutić s dva korijena (59).

Pristupni kavitet preparira se na lingvalnoj plohi. Ima trokutast izgled s bazom okrenutom incizalno, a vrhom gingivno.

### 1.3.5. Donji očnjak

Donji očnjak obično ima jedan voluminozan korijen koji na mezijalnoj i distalnoj plohi može imati po jednu longitudinalnu brazdu. Ako su te brazde jače izražene, one mogu uzrokovati djelomično ili čak potpuno razdvajanje korijena (*radix bifida*). Razdvajanje korijena može se očekivati u 10% slučajeva. Uzdužne brazde uvjetuju i različitu konfiguraciju endodontskoga prostora u korijenu. Najčešći su tipovi korijenskih kanala: tip I - u 76%, tip II - u 14%, tip III - u 2% i tip IV - u 8%. Donji očnjaci obično imaju najduži korijen od svih zuba u donjoj čeljusti - 25.0 mm, ali im dužina može varirati čak od 20.0 - 30.5 mm (106).

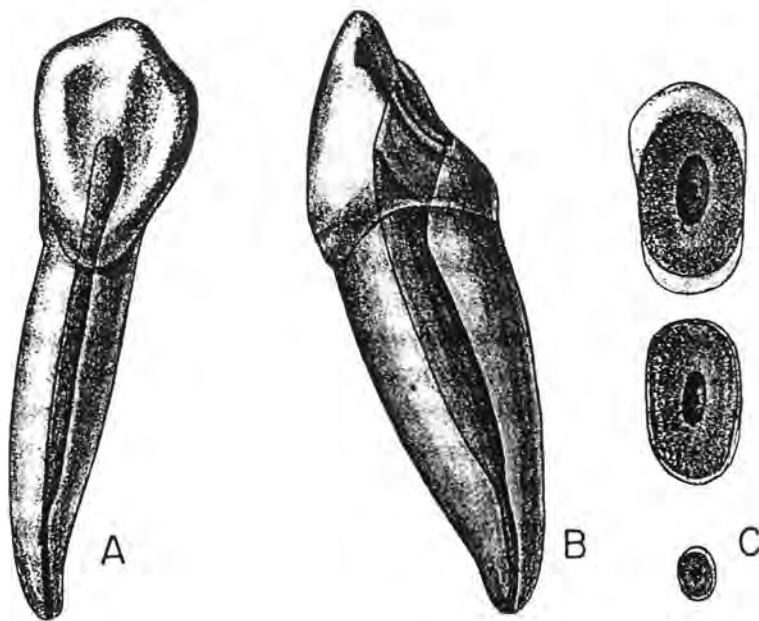
Analizom potpuno razvijenog donjeg očnjaka iz vestibulo-oralnog smjera može se uočiti meziodistalna kompresija endodontskoga prostora. Distalno apeksno zavinuće opaža se u 20% slučajeva. Aksijalna inklinacija zuba u mezijalnom smjeru iznosi  $13^{\circ}$  (59).

Analizom iz aproksimalnog smjera uočava se široka pulpna komora nalik vanjskom obliku krune. Na vrhu je dobro izražen pulpni rog koji ekstendira visoko u incizijskom smjeru. Endodontski prostor se sužava u apeksnom smjeru. Aksijalna osovina u ovoj projekciji inklinira lingvalno za  $15^{\circ}$ . Apeksna labijalna kurvatura uočava se u 7% slučajeva (59) (Crtež br. 14).

Poprečni presjek u cervikskoj trećini prikazuje ovalan korijenski kanal s dužom osi u vestibulo-oralnom smjeru. Kada postoje dva korijenska kanala, mogu se naći i dva okrugla ulaza manjeg opsega koji su smješteni jedan nasuprot drugome u bukalnom i lingvalnom kutu dna pulpne komorice ili se pulpna komorica spušta do različite dubine u korijen, pa se tek tamo mogu naći ulazi u korijenske kanale (59).

Kad postoji samo jedan kanal, u središnjoj korijenskoj trećini on ima ovalan oblik, ali u apeksnoj korijenskoj trećini poprima kružan izgled.

Pristupni kavitet preparira se na lingvalnoj plohi. Obično je ovalan s dužom osi u incizijsko-gingivnom smjeru.



Crtež br. 14. Donji očnjak (59)

- a) oralni pogled
- b) aproksimalni pogled
- c) poprečni presjeci korijena

### 1.3.6. Prvi gornji pretkutnjak

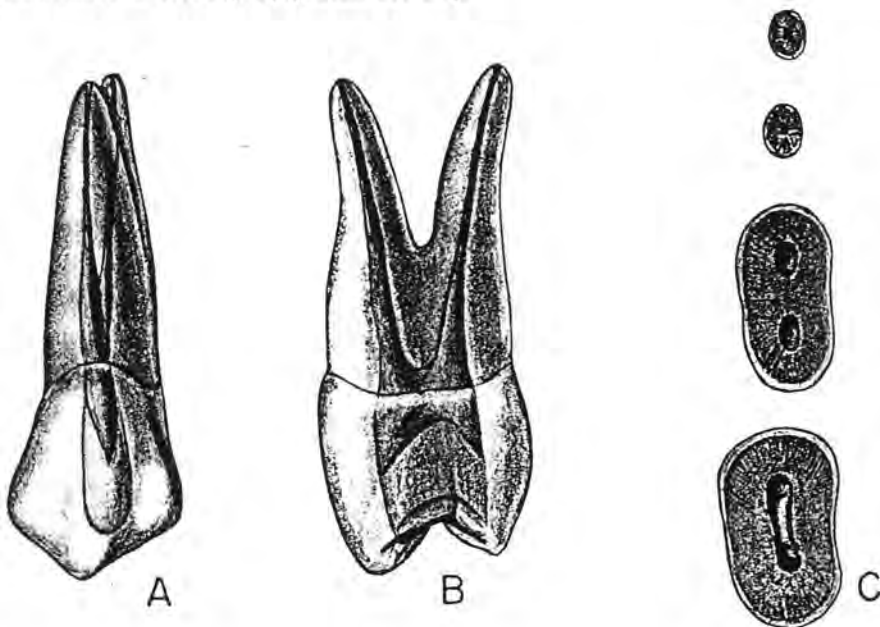
Prvi gornji pretkutnjak ima varijabilnu kanalnu konfiguraciju. Obično posjeduje dva korijena - jedan bukalni a drugi palatinalni. Prema dostupnim podacima po dva korijena javljaju se u 54% slučajeva (106). Svaki korijen obično posjeduje po jedan korijenski kanal. Korijeni mogu biti potpuno ili djelomično separirani. Kad su djelomično srašteni, separiranje obično započinje u središnjoj trećini korijena. Najčešće se zapaža potpuna separacija korijena. Korijeni su obično identične dužine od vrha kvržice do vrha korijena(164). Prvi gornji pretkutnjak može imati i jedan korijen i to u 42.50% slučajeva (106). U tom slučaju najčešća kanalna konfiguracija je tipa IV. Tip II kanalne građe je rjeđi, dok je tip I prisutan samo iznimno (106).

Po tri korijena i po tri korijenska kanala se u prvog gornjeg pretkutnjaka pojavljuju vrlo rijetko, svega u 3.50% slučajeva (59,106). Vertucci i Gegauff (160) tvrde da 26% prvih gornjih pretkutnjaka posjeduje po jedan kanal, 69% - po dva, a svega 5% - po tri korijenska kanala.

Analizom potpuno razvijenoga prvoga gornjega pretkutnjaka iz vestibulo-oralnoga smjera uočava se inklinacija zuba u distalnom smjeru za  $10^{\circ}$  (59). Pulpna komora je komprimirana u meziodistalnom smjeru.

Ako se analizira iz mezijalne ili distalne projekcije, zub ispoljava inklinaciju aksijalne osovine za  $6^{\circ}$  u bukalnom smjeru. Pulpna komora imitira krunu zuba. Rogovi komore sežu prema vrhovima kvržice (59).

Poprečni presjek krune u cerviksnoj razini prvoga gornjega pretkutnjaka s dva korijena prikazuje dno pulpne komore nalik brojci osam s dužom dimenzijom u bukooralnom smjeru. Ulaz u bukalni kanal leži ispod vrha bukalne, a ulaz u palatinalni ispod vrha palatinalne kvržice (59) (Crtež br. 15).



Crtež br. 15. Prvi gornji pretkutnjak (59)

a) bukalni pogled

b) aproksimalni pogled

c) poprečni presjeci korijena

Pristupni kavitet je zato u središnjem dijelu ovalan i komprimiran, s dužom dimenzijom u navedenom smjeru. Takav oblik dna pulpne komore imitira vanjski rub zubne krune u cervikskoj zoni. Udubljenje mezijalne i distoaproximalne stijenke retinira zubne naslage i čini poteškoće u održavanju oralne higijene i pri izradi ispuna u kavitetima II. klase, kada lako može nastati prevjes u navedenoj invaginaciji krune (131). Na poprečnim presjecima korijenski kanali su kružni.

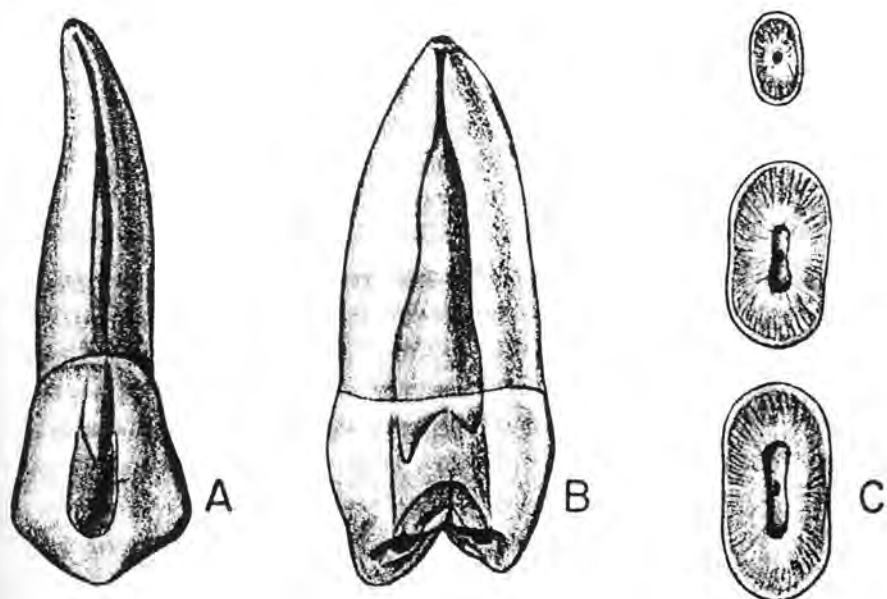
### 1.3.7. Drugi gornji pretkutnjak

Drugi gornji pretkutnjak najčešće ima jedan korijen i to u 85% slučajeva (164). Najčešći je tip I kanalne konfiguracije, ali može biti i tip II, III ili IV. Ako postoje dva odvojena korijena (u 15% slučajeva), svaki posjeduje po jedan korijenski kanal (106).

Analizom potpuno razvijenog drugoga gornjega pretkutnjaka iz bukalnog smjera uočava se kompresija pulpne komore u meziodistalnom smjeru. Inklinacija zuba iznosi oko  $19^{\circ}$  u distalnom smjeru (59).

Analiza iz aproksimalnog smjera otkriva ekstenzivnu pulpnu komoru koja imitira zubnu krunu. Inklinacija zuba iznosi  $9^{\circ}$  u oralnom smjeru (59). Poprečni presjek krune u cervikskoj zoni je varijabilan, ovisno o konfiguraciji korijenskih kanala. Ako postoji samo jedan kanal, poprečni presjek mu je u cervikskoj i središnjoj korijenskoj trećini ovalan, a u apeksnoj trećini korijena kružan (59) (Crtež br. 16).

Ako postoje dva kanala, poprečni presjek u cervikskoj razini krune prikazuje dno pulpne komore nalik brojci osam s dva ulaza u korijenske kanale. Nalaz je vrlo sličan nalazu kod prvoga gornjega pretkutnjaka. Oblik pristupnoga kaviteta zavisi o broju korijenskih kanala. Ako postoji samo jedan kanal, pristupni kavitet je položen u centar okluzijske plohe, a ulaz se traži u središnjem položaju zubne krune. Ako pak postoje dva kanala, nalazimo ih na isti način kao i kod prvoga gornjega pretkutnjaka.



Crtež br. 16. Drugi gornji pretkutnjak (59)

- a) bukalni pogled
- b) aproksimalni pogled
- c) poprečni presjeci korijena

Vertucci i sur (158) utvrdili su da jedan korijenski kanal postoji kod 75% zuba, dva korijenska kanala - kod 24%, a svega u 1% zuba ustanovljena su tri korijenska kanala.

### 1.3.8. Prvi donji pretkutnjak

Kao i gornji, i donji su pretkutnjaci morfološki vrlo slični, ali endodontski znatno različiti. Imaju male okrugle krune koje inkliniraju oralno tj. imaju oralni nagib. Korjenovi im imaju uzdužne brazde, koje mogu biti smještene na različitim plohama. Mezijalna i lingvomezijalna brazda češća je na korjenovima prvih donjih pretkutnjaka, dok je uzdužna bukalna brazda češća na korijenu drugog pretkutnjaka. Nazočnost tih brazda utječe na konfiguraciju endodontskoga sustava u korijenu (106).



Prvi donji pretkutnjak može izazvati poteškoće tijekom endodontskog liječenja, jer često puta ima po dva korijenska kanala s bifurkacijom u središnjoj ili u apeksnoj korijenskoj trećini. Ovaj pretkutnjak obično ima jedan korijen, ali mu kanalna konfiguracija može biti vrlo šarolike incidencije: tip I (70%), tip II (4%), tip IV (2%) i tip V (24%) (106).

Analiza potpuno razvijenoga prvoga donjega pretkutnjaka iz bukalnog smjera ukazuje na kompresiju pulpne komore i korijenskoga kanala u meziodistalnom smjeru, a aksijalna osovina zuba u ovoj projekciji inklinira distalno za  $14^{\circ}$  (59) (Crtež br. 17).

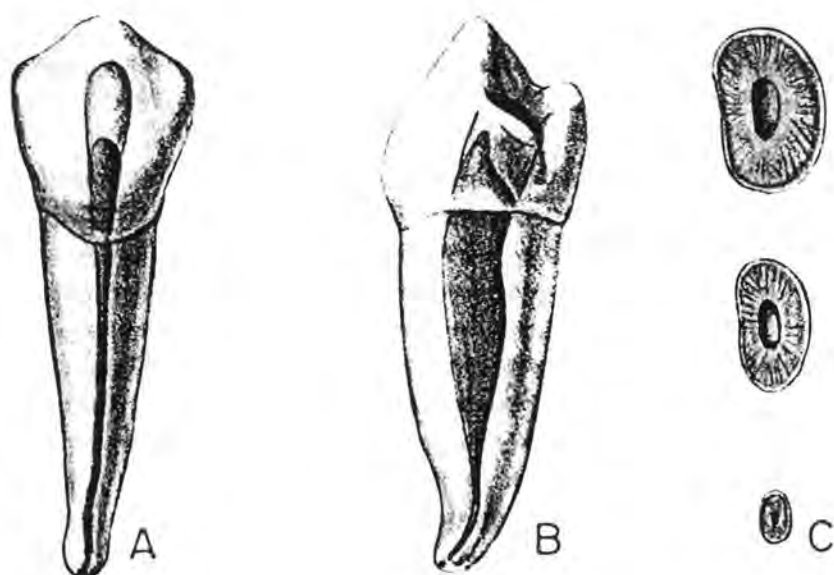
Analizom iz aproksimalnog smjera uočava se voluminozna komora s izraženim bukalnim pulpnim rogom. Aksijalna osovina zuba s aproksimalnog aspekta inklinira lingvalno za  $10^{\circ}$  (59). Ako je prisutan samo jedan korijenski kanal, on je obično smješten usred pristupnog kaviteta, a poprečni presjek mu je u cerviksnoj i središnjoj korijenskoj trećini ovalan, s dužom osovinom u vestibulo-oralnom smjeru.

U apeksnoj trećini korijenski kanal ovoga zuba poprima kružni oblik. Veličina i oblik korijenskoga kanala podsjećaju na donji očnjak (164). Ako su nazočna dva korijenska kanala, da bi inspekcija pulpne komore bila preciznija pristupni kavitet se mora dodatno proširiti u bukooralnom smjeru. Što je bifurkacija kanala položena apikalnije, to će se drugi kanal teže otkriti. Budući da se bifurkacija korijenskih kanala čak u 74% slučajeva (6) zapaža 6-9 mm od caklinskocementnoga spojišta, potrebno je dodatno proširiti cerviksnu korijensku trećinu.

Baisden i sur. (6) naglašavaju varijabilnost endodontskoga prostora prvoga donjega pretkutnjaka. Oni prikazuju prvi donji premolar kanalne konfiguracije tipa V (106), udružen s "C" oblikom bukalnoga korijenskoga kanala. Niska bifurkacija i k tome "C" oblik kanala mogu znatno komplicirati liječenje.

O kompleksnosti endodontskoga prostora prvoga pretkutnjaka izvješćuju također Chan i sur. (29). Oni su opisali dva slučaja prvih donjih pretkutnjaka koji su imali tri korijenska kanala. U jednom slučaju zub je imao tri separirana korijena, a u drugom su slučaju bukalni i lingvalni korijenski kanal bili razdvojeni, i to tako da se bukalni dodatno račvao u dva ogranka u središnjoj korijenskoj trećini. Sumnju na

postojanje ovakve kanalne konfiguracije uvijek pobuđuju trokutast izgled dna pulpne komore ili preširoka komora u meziodistalnom smjeru.



Crtež br. 17. Prvi donji pretkutnjak (59)

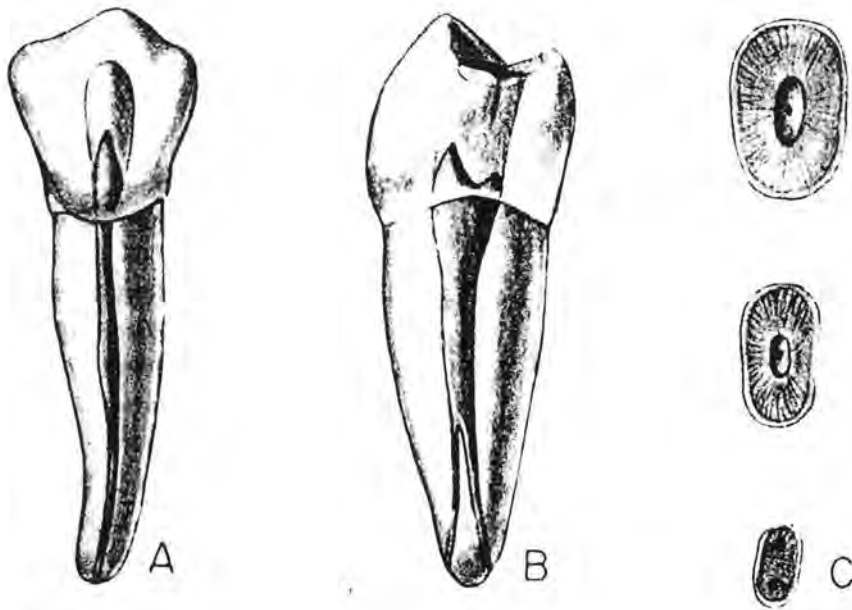
- a) bukalni pogled
- b) aproksimalni pogled
- c) poprečni presjeci korijena

Učestalost kanalne konfiguracije tipa IV i V u uzorku prvih donjih premolara ispitali su mnogi istraživači (70,159). Trope i sur. (155) tvrde da je učestalost navedene građe još viša kod crne u odnosu na bijelu rasu (32.80% spram 13,70%).

### 1.3.9. Drugi donji pretkutnjak

Drugi donji pretkutnjak nema ni izdaleka tako varijabilnu građu kao prvi donji pretkutnjak. Prosječna mu dužina iznosi 22.0 mm, a kanalna konfiguracija u 97%

slučajeva kod ovoga zuba spada u tip I. Tip IV je rijedak, s incidencijom od 3% (106), ali Vertucci (159) pregledom literature tvrdi da dva ili više korijenska kanala postoje u čak do 34.30% slučajeva (Crtež br. 18).



Crtež br. 18. Drugi donji pretkutnjak (59)

- a) bukalni pogled
- b) aproksimalni pogled
- c) poprečni presjeci korijena

Drugi donji pretkutnjak može imati i četiri korijenska kanala. Tako su Bram i Fleisher (19) opisali slučaj drugoga donjega pretkutnjaka kod jedne pacijentice crne rase s taurodontizmom i s postojanjem četiri korijenska kanala. Analiza iz mezijalne i bukalne projekcije kao i analiza poprečnih presjeka podsjeća na prvi donji pretkutnjak. Radiološka analiza može djelomično i kod donjih pretkutnjaka pomoći u otkrivanju dodatnih korijenskih kanala. Ako se na taj način zapazi nagli gubitak kanala ili njegovo suženje, to uvijek pobuđuje sumnju na račvanje korijenskih kanala. Međutim, rezultati Nattressa i Martinija (103), koji su svojim istraživanjem željeli provjeriti u kojoj su

mjeri ti kriteriji objektivni za detekciju dvostrukih kanala, ukazali su da opisani kriteriji mogu pomoći tek u trećini slučajeva.

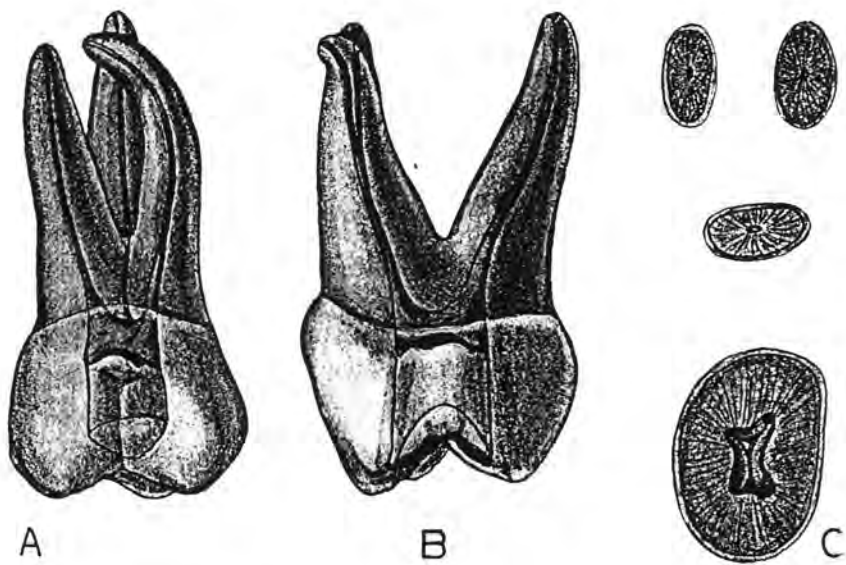
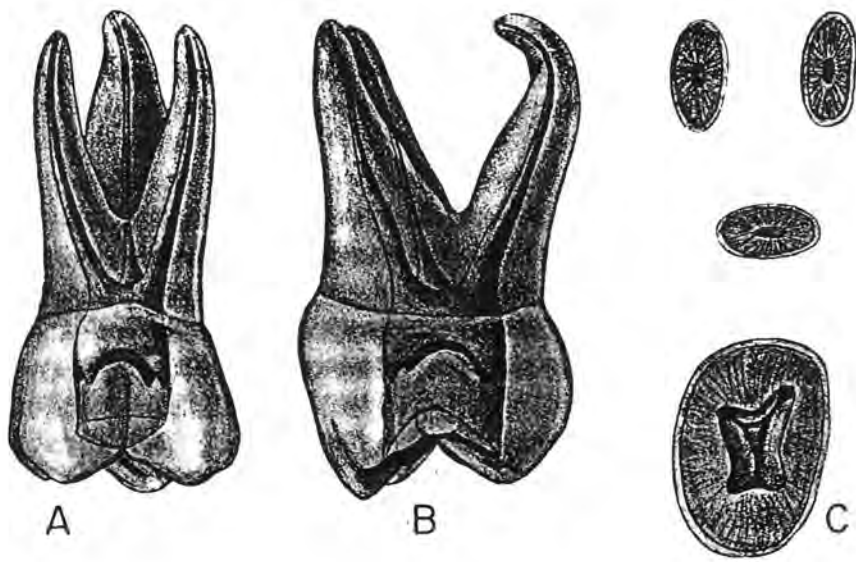
Pristupni kavitet donjih pretkutnjaka je ovalan a preparira se u središnjem dijelu okluzijske plohe. Trepanacioni otvor obično je smješten u projekciji središnjeg dijela centralne fisure (59,164). Wilcox i Walton (166) radiološki su ispitali donje pretkutnjake iz različitih projekcija. Amalgamske markere aplicirali su na vrh korijena i u centralnu fisuru. Analizom rendgenograma zaključili su da je u 56% slučajeva pulpni prostor bio smješten bukalno od linije koja je spajala dno fisure i vrh korijena. Time su dokazali da - ako postoji jedan korijenski kanal, pristupni kavitet mora sezati lingvalno samo do centralne fisure i ne treba ga pretjerano širiti u bukalnom smjeru. Kad postoji i lingvalni korijenski kanal, preparacija prisutnoga kaviteta mora biti ekstenzivnija u bukalnom smjeru (166).

#### 1.3.10. Prvi gornji kutnjak

Prvi gornji kutnjak pokazuje najviši stupanj diferencijacije u gornjoj čeljusti. Okluzijska ploha s pet dobro razvijenih kvržica je široka, a zub ima tri divergentno razvijena korijena - bukomezijalni, bukodistalni i palatinalni (106) (Crtež br. 19).

Palatinalni i bukodistalni korijen obično imaju po jedan korijenski kanal, ali meziobukalni može biti varijabilne konfiguracije i posjedovati kanalnu građu tipa I, II, IV i VII (106). Meziobukalni korijen, iako manjih dimenzija, svojom građom podsjeća na jednokorijenske gornje pretkutnjake.

Bukalni korijenski kanali su gracilni i često zakrivljeni, a statistički značajno, češće ispoljavaju cerviksno od apeksnog zavinuća (15). Palatinalni korijenski kanal je najvoluminozniji i za razliku od bukalnih kanala češće je zavinut u apeksnoj korijenskoj trećini. Naročito je čest bukalni smjer apeksnog zavinuća palatinalnog korijenskog kanala (59,164).



Crtež br. 19. Prvi gornji kutnjak (59)

a) bukalni pogled

b) aproksimalni pogled

c) poprečni presjeci pulpne komore i korjenova

Analiza potpuno razvijenoga prvoga gornjega kutnjaka iz bukalnoga smjera prikazuje prostranu pulpnu komoru koja oblikom imitira zubnu krunu. Svi zubni korijeni lagano su povijeni pri završetku.

Analiza iz aproksimalnoga smjera također prikazuje široku komoru. Uočava se i kurvatura palatinalnoga korijena u bukalnom smjeru (u 55% slučajeva) i bukalna inklinacija bukalnih korijena (59).

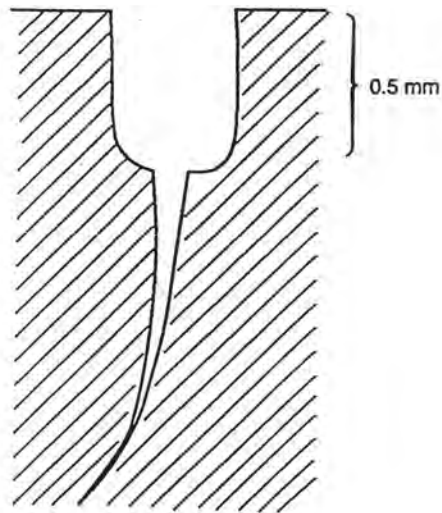
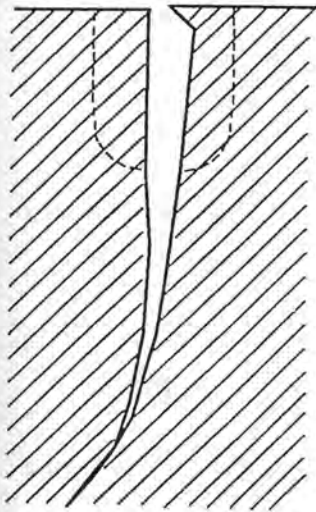
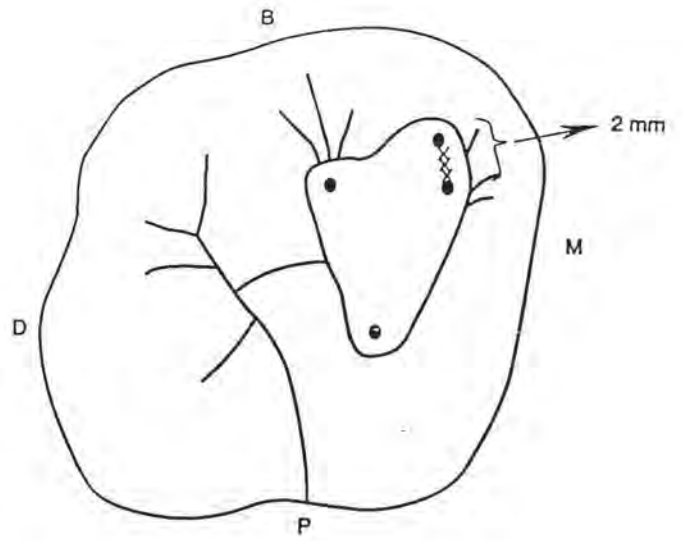
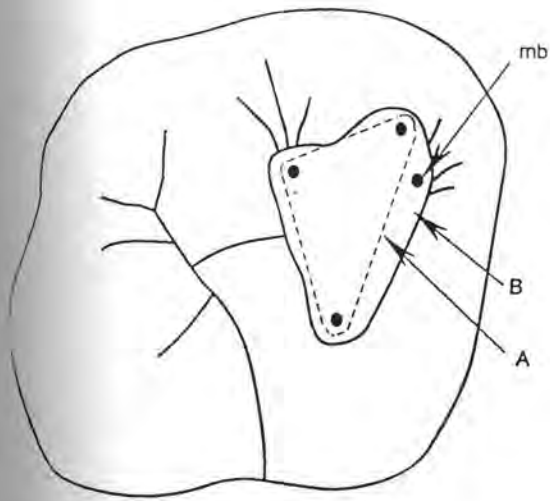
Pulpna komora zauzima trećinu krune, a lokalizirana je pretežito u mezijalnoj polovici krune. Ulazi u korijenske kanale nalaze se na tipičnim mjestima. Ulaz u palatinalni korijenski kanal je npr. najširi i nalazi se ispod vrha mezipalatinalne kvržice. Ulaz u glavni bukomezijalni korijenski kanal nalazi se ispod vrha bukomezijalne kvržice.

Položaj ulaza u bukodistalni kanal je malo teže definirati jer ga se nikada ne pronalazi u odnosu na bukodistalnu kvržicu. Obično ga u odnosu na ulaz u bukomezijalni korijenski kanal tražimo dva do tri milimetra distalno i lagano palatinalno (59).

Kad ne postoji sekundarni bukomezijalni korijenski kanal, ulazi u navedena tri korijenska kanala čine tzv. Blackov trokut (106). Njegova baza orijentirana je bukalno a vrh palatinalno. Pristupni kavitet je uvijek replika unutrašnjih morfoloških prilika, pa će u ovome slučaju također imati trokutasti oblik.

Ako postoji sekundarni bukomezijalni korijenski kanal, ulaz u njega je obično smješten izvan spojnice ulaza u bukomezijalni i palatinalni korijenski kanal i pomaknut u mezijalnome smjeru. Od ulaza u glavni bukomezijalni korijenski kanal obično je udaljen za 2 mm. Spajanjem svih kanalnih ulaza nastaje srcolik oblik dna pulpne komore, koji će ujedno diktirati i srcolik oblik pristupnoga kaviteta (153) (Crtež br. 20).

Brojna ispitivanja dokazala su da je postojanje drugoga bukomezijalnoga korijenskoga kanala visoke učestalosti - 83% (140), 50% (153), dok su tri bukomezijalna korijenska kanala rijetka pojava - uočeni su svega u 5.60% slučajeva (140).



Crtež br. 20. Srcolik oblik pristupnoga kaviteta i oblikovanje ulaza u sekundarni bukomezijalni korijenski kanal (153)

A - isprekidana linija: klasični Blackov trokut

B - puna linija: srcolik oblik kaviteta

Ulaz u drugi bukomezijalni korijenski kanal otkriva se eksploracijom dna pulpne komore, ali je, zbog apozicije sekundarnoga dentina, koji često natkriva taj ulaz (153), eksploracijom to moguće učiniti samo u 8% slučajeva. Tada je preporučljivo produbiti i proširiti taj drugi ulaz, ali produblјivanje ulaza ne bi smjelo biti dublje od 0.5 mm, kako nebi došlo do perforacije dna pulpne komore. Da bi se omogućila nesmetana instrumentacija i postigla bolja vizualna kontrola (153), ponekad će biti potrebno žrtvovati dosta zdrave zubne supstance meziobukalne kvržice.

Palatinalni korijen najčešće ima jedan korijenski kanal. Međutim, u 0.5% slučajeva moguće je otkriti i postojanje dva korijenska kanala. Njihova konfiguracija je tipa I, II i IV (106). Bukodistalni korijenski kanal ne podliježe morfološkim varijacijama. Njegova konfiguracija je najčešće tipa I (106).

Prvi gornji kutnjak može imati varijabilan broj korijenskih kanala. Najčešće se raspravlja o prevalenciji dvaju kanala u meziobukalnom korijenu i vjeruje da je ona veća od 50%. Ostale varijacije odnose se na dva korijenska kanala u palatinalnom korijenu ili, rjeđe, na dva separirana palatinalna korijena.

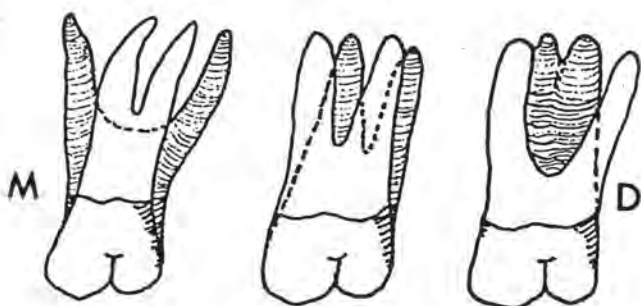
Poput drugih donjih molara, i prvi gornji kutnjaci mogu posjedovati "C" oblik kanalne konfiguracije. No, ova morfološka aberacija je vrlo rijetka. "C" oblik nastaje uslijed fuzije palatinalnog i distobukalnoga korijenskoga kanala. Dankner i sur. (39) izvješćuju o bilateralnoj "C" konfiguraciji kod oba dva prva gornja kutnjaka.

Osim varijabilnoga broja i različite morfologije korijenskih kanala, prvi gornji kutnjak može posjedovati i varijabilan broj korjenova. Prvi gornji kutnjak može također imati dva palatinalna korijena. Incidencija tih korjenova je niska i iznosi svega 2% (137), 0,40% (82), odnosno 0,50% (140).

Christie i sur. (32) na osnovi morfologije njihovih korjenova (Crtež br. 21) razlikuju tri tipa gornjih kutnjaka: a) *Tip I* - zub ima četiri separirana korijena (bukomezijalni, bukodistalni, meziopalatinalni i distopalatinalni). Palatinalni su dugački i divergentni, bukalni su kraći, manje divergentni i podsjećaju na kravlje rogove; b) *Tip II* - zub ima također četiri razdvojena korijena. Korjenovi su obično kraći, idu paralelno i imaju zaobljene vrhove; c) *Tip III* - bukomezijalni, meziopalatinalni i distopalatinalni



korijeni su srašteni s dentinom. Bukodistalni korijen je separiran i divergira u bukodistalnom smjeru.



Crtež br. 21. Oblici palatinalnog korijena prvoga gornjega kutnjaka

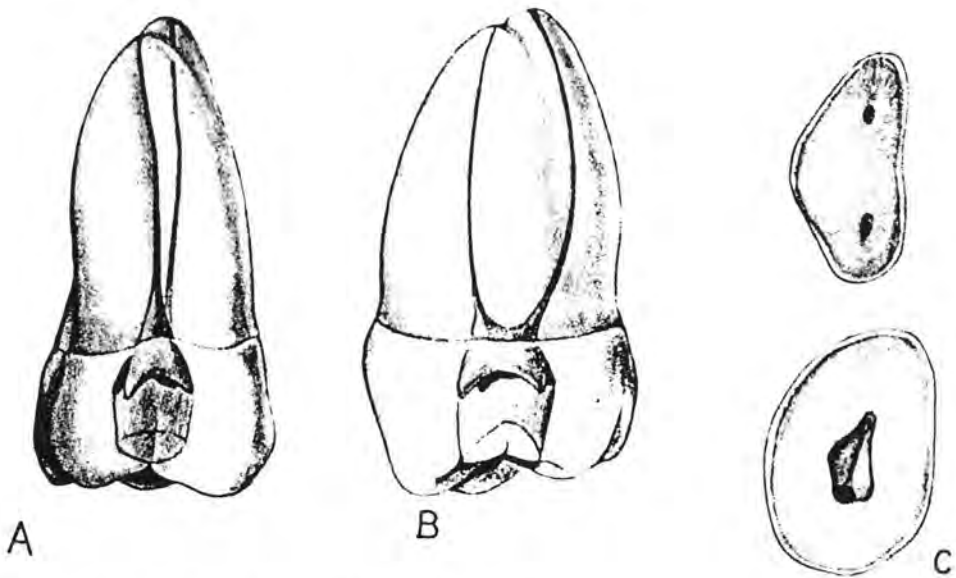
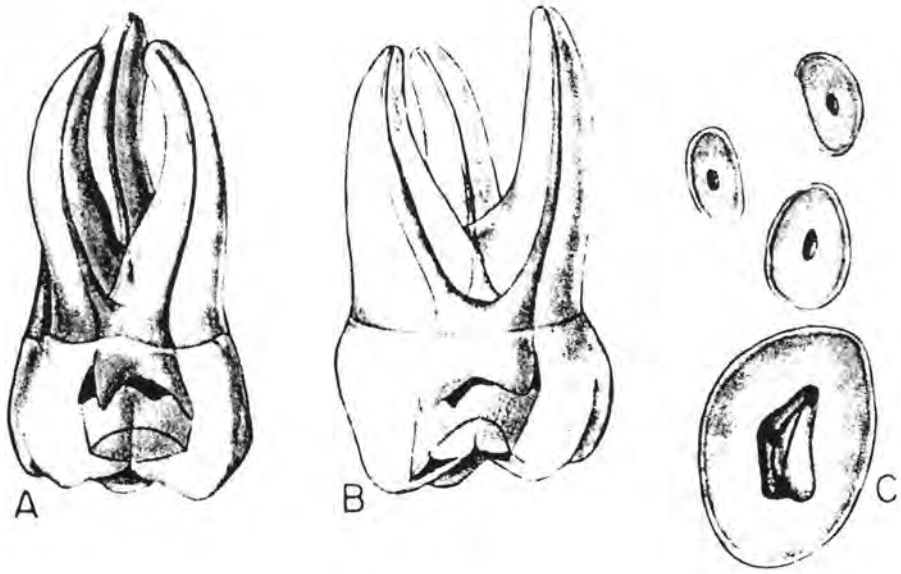
a) tip I, b) tip II, c) tip III (32)

### 1.3.11. Drugi gornji kutnjak

Zubna kruna drugoga gornjega kutnjaka ima tri karakteristična oblika (tipa). Najčešći je onaj koji nalikuje na krunu prvoga gornjega kutnjaka. Drugi tip ima trokutast izgled, dok je treći tip nalik na elipsu s jasno izraženom jednom bukalnom i jednom palatinalnom kvržicom (106).

Korjenovi također pokazuju različite međusobne odnose, i to kako po obliku tako i po broju. Često se puta može naići na spajanje bukodistalnog i palatinalnog, ponekad bukomezijalnog i bukodistalnog korijena, a rjeđe su spojena sva tri korijena (106). Ponekad, u otprilike 10% slučajeva, postoje dva korijena, jedan bukalni i jedan

palatinalni (Crtež br. 22). Opisani su slučajevi drugoga gornjega kutnjaka s četiri korijena (82).



Crtež br. 22 . Drugi gornji kutnjak (59)

a) bukalni pogled

b) aproksimalni pogled

c) poprečni presjeci pulpne komore i korijena

Zavisno o broju korjenova nastaju određene promjene i u endodontskome prostoru. Budući da je najčešće zastupljeni oblik krune i korijena nalik onome kod prvoga gornjeg kutnjaka, to će i morfološke prilike biti u mnogome nalik endodontu prvoga gornjega kutnjaka. U palatinalnom i bukodistalnom korijenu postoji jedan korijenski kanal koji se građom predstavlja kao tip I. Bukomezijalni korijen može imati dva kanala, ali im je učestalost manja od one kod prvoga gornjega kutnjaka (59,164), iako Kulild i Peters (73) na temelju svoga ispitivanja zaključuju da je incidencija drugoga meziobukalnoga korijenskoga kanala podjednaka kod prvoga i drugog gornjega kutnjaka.

Pulpna komora kao i endodontski prostor ispoljavaju jaču kompresiju u meziodistalnom smjeru pa će i ulaz u bukodistalni korijenski kanal biti bliže ulazu u bukomezijalni i palatinalni korijenski kanal (106) (Crtež br. 22).

U slučajevima kad se pojedini korjenovi međusobno spajaju, mijenjaju se i odnosi unutar endodontskoga prostora. Ako su spojena sva tri korijena, može nastati i jedinstveni zajednički endodontski prostor dosta nepredvidive konfiguracije, slično obliku "C" drugoga donjega kutnjaka (106).

Ako drugi gornji kutnjak ima dva korijena, jedan je položen bukalno a drugi palatinalno. Palatinalni korijen ima jedan korijenski kanal, dok bukalni najčešće također ima jedan korijenski kanal i to kanal tipa I, ali je moguće i postojanje dva korijenska kanala tipa II, III, IV i VI (106).

### 1.3.12. Prvi donji kutnjak

Prvi donji kutnjak ima dva dobro razvijena i međusobno razdvojena korijena od kojih je jedan smješten mezijalno a drugi distalno. Mezijalni korijen obično je veći i jače splošten u meziodistalnom smjeru. Endodontski sustav čini pulpna komorica, te meziobukalni, meziolingvalni i distalni korijenski kanal (106).

Pulpna komora potpuno razvijenoga prvoga donjega kutnjaka imitira oblik zubne krune i posjeduje pet pulpnih rogova koji odgovoraju broju kvržica na okluzijskoj plohi. Na poprečnom presjeku krune dno pulpne komore poprima oblik trapeza, sa širom plohom mezijalno, a užom distalno. U mezijalnom su kutu dna pulpne komorice uvijek dva ulaza u korijenske kanale. Ulaz u meziobukalni korijenski kanal nalazi se ispod vrha meziobukalne kvržice, dok se ulaz u meziolingvalni nalazi ispod središnje fisure. Ulazi u mezijalne korijenske kanale obično su okrugli (106).

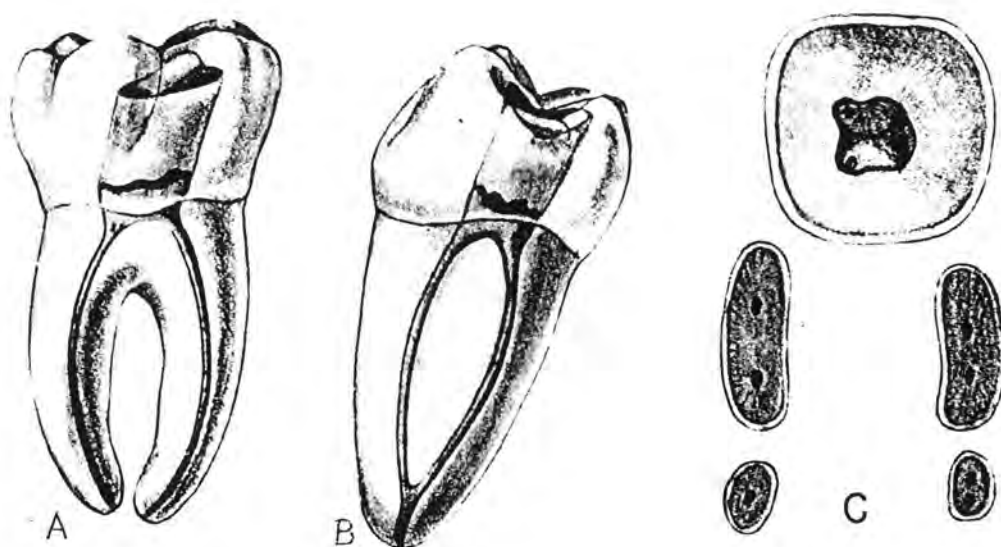
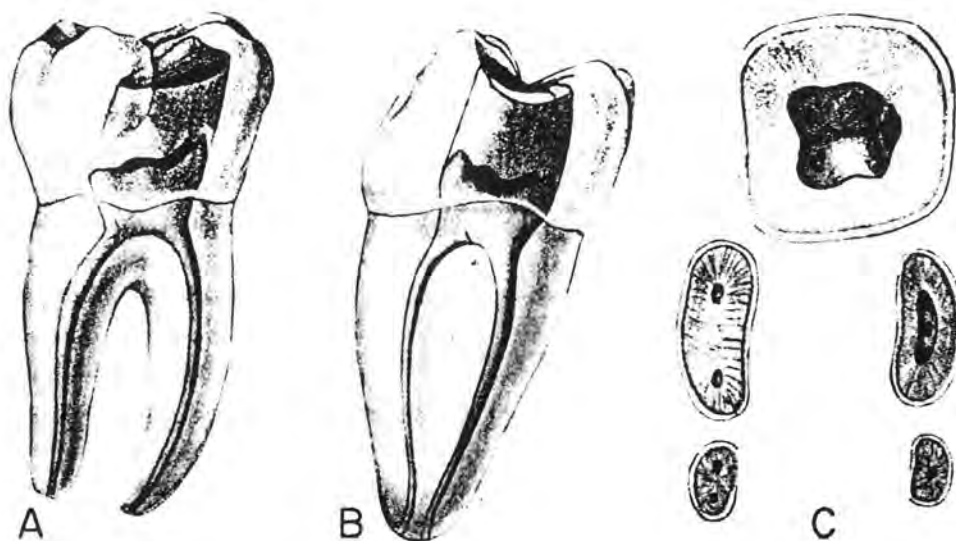
U distalnom kutu dna pulpne komorice nalazi se, u 71% slučajeva, samo jedan, središnje položen ulaz u korijenski kanal. Po dva ulaza u korijenske kanale nalazimo u 29% slučajeva (106). Ulazi nisu u centru dna pulpne komore već su položeni bukalno i lingvalno. Kad postoji jedan ulaz, on ima ovalan izgled i dosta je voluminozan. Ako postoje dva ulaza, oni su okrugli ili blago ovalni i manjeg su promjera.

Analizom potpuno razvijenoga prvoga donjega kutnjaka iz bukalnog smjera zapaža se voluminozna pulpna komora, najčešće ravan distalni korijen, te i 84% slučajeva apeksno zavijeni mezijalni korijen. Aksijalna osovina zuba inklinira u distalnom smjeru (59) (Crtež br. 23).

Analizom iz aproksimalnoga smjera zapaža se nagib aksijalne osovine korijena u bukalnom smjeru za  $58^{\circ}$  (59). Poprečni presjeci korjenova u cerviksnoj i središnjoj korijenskoj trećini prikazuju mezijalne kanale okruglog oblika, a ovalni distalni kanal. U apeksnoj trećini ovi kanali poprimaju kružni oblik (59) (Crtež br. 23).

Prosječna dužina prvog donjeg akutnjaka iznosi 20.9 mm (106).

Na mezijalnom korijenu, uslijed kompresije, nastaje uzdužna brazda. Posljedica te pojave je razdvajanje jedinstvenog endodontskog sustava na dva manja: meziobukalni i meziolingvalni korijenski kanal. Korijenski kanali mogu cijelom svojom dužinom biti odvojeni i završiti s dva odvojena kanalna otvora ili se pak u apeksnoj trećini mogu spojiti u jedan kanalni otvor (59,106,164). Kanalna konfiguracija može biti tipa II i tipa IV (106). Tip IV kanalne konfiguracije susrećemo u 90% (164), 48% (106) i 21% (21), dok se tip II susreće u 10% (164), 28% (106) i 79% slučajeva (21).



Crtež br. 23. Prvi donji kutnjak (59)

- a) bukalni pogled
- b) aproksimalna projekcija mezijalnog korijena
- c) poprečni presjeci pulpne komore i korjenova
- d) aproksimalna projekcija distalnog korijena

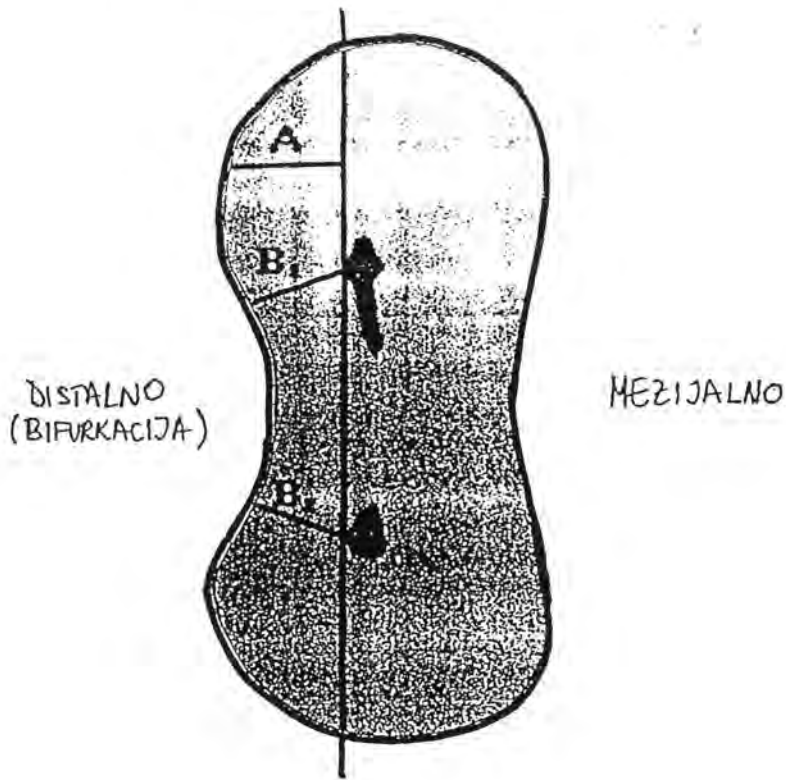
Mezijalni korijenski kanali često su cerviksno i apeksno zavinuti. Cerviksno zavinuće zapaža se u 80%, dok je apeksno prisutno svega u 5% slučajeva (15).

Meziobukalni i meziolingvalni korijenski kanali mogu biti položeni paralelno, mogu konvergirati, ili početnim tokom divergirati a u apeksnoj zoni konvergirati. Meziolingvalni korijenski kanal se često pruža ravno i prosječno je 0,75 mm kraći od meziobukalnog (38). Cunningham i Senia (38) analizirali su zavinatost mezijalnih korijenskih kanala na rendgenogramima snimljenim iz bukalnog i aproksimalnog smjera i zaključili da postoji primarna i sekundarna apeksna kurvatura (Crtež br. 5). Prvo apeksno zavinuće od ulaza u kanal prema foramenu označeno je kao primarna apeksna kurvatura, a sekundarno apeksno zavinuće bilo je ono što je odstupalo u smjeru od primarne kurvature. Sekundarna apeksna kurvatura prepoznaje se na radiogramima snimljenim iz bukalnog smjera svega u 2,5% slučajeva, ali se incidencija sekundarne kurvature na aproksimalnim snimkama povećava čak do 30%. Prosječna udaljenost sekundarnog apeksnog zavinuća i apeksnog foramena iznosi 2.2 mm. Radiološki neregistrirano kanalno zavinuće može biti uzrokom izgubljene prohodnosti korijenskoga kanala odnosno skraćanja njegove radne dužine u trenutku kad započne instrumentacija s debljim instrumentima. Brojevi instrumenata veći od 25 nisu u stanju ovladati postojeću sekundarnu zavinatost kanala, te kanal može izgubiti svoju prohodnost (38).

Obrada ulaza odnosno konično proširenje ulaza u korijenske kanale od posebne je važnosti za smanjivanje kuta penetracije instrumenta, a time i za smanjenje cerviksne zavinatosti mezijalnih korijenskih kanala. Tijekom instrumentacije mezijalnih korijenskih kanala treba imati na umu i položaj ulaza u odnosu na račvište korijena (34).

Poprečni presjek mezijalnoga korijena podsjeća na brojku osam. Ulazi u korijenske kanale smješteni su u distalnom segmentu presjeka i to u najužem dijelu poprečnog presjeka, što dokazuje da je tu debljina dentina i cementa najtanja (Crtež br. 24). To je tzv. zona najvećega rizika koja se nalazi 1,5 mm ispod visine bifurkacije, jer je tu debljina distalnoga korijenskoga zida svega 1.2 mm. Meziobukalni kanal položen je bliže distalnoj površini korijena. Budući da su u 30.77% slučajeva kanali fuzionirani i

završavaju zajedničkim otvorom, Berutti i Fedon (9) predlažu da se najprije instrumentira meziolingvalni korijenski kanal.



Crtež br. 24. Poprečni presjek mezijalnoga korijena prvoga donjega kutnjaka (9)

Distalni korijen je ovalan i nešto manjeg volumena. Pokazuje manji stupanj meziodistalne sploštenosti u odnosu na mezijalni korijen.

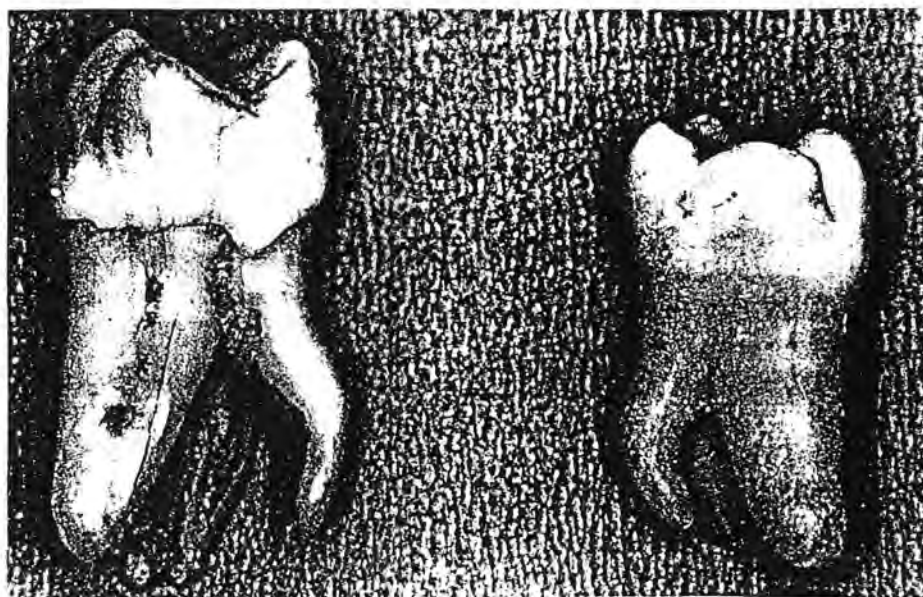
Endodontski prostor distalnoga korijenskoga kanala pokazuje različitu konfiguraciju. Ako postoji samo jedan korijenski kanal (tip I), on je u poprečnom presjeku ovalnog oblika. Ako postoje dva korijenska kanala, najčešće su tipa II - u 61.50%, te tipa IV konfiguracije - u 38.50% slučajeva (106).

Distalni korijenski kanal često čini cerviksno zavinuće. Analize dokazuju da je apeksno i cerviksno zavinuće nazočno u 36.40% distalnih korijenskih kanala (15).

Donji kutnjaci imaju najčešće po dva korijena - mezijalni i distalni. Korijeni mogu biti srašteni, što se zapaža u 6.42% (147), i to samo kod drugoga donjega kutnjaka.

Mezijalni korijeni mogu biti apeksno rascijepljeni. Cijepanje korijena ide u dubinu od jedan do 3.5 mm (142). Kod prvoga donjega molara cijepanje mezijalnoga korijena zapaženo je u 9.82% slučajeva, dok pojava srastanja mezijalnog i distalnog korijena nije zapažena niti u jednom slučaju.. Drugi donji molar, kao genetski nestabilan zub, podložan je varijacijama u broju i obliku korijena. Srastanje korijena drugoga donjega molara zapaženo je u 6.47% slučajeva, a cijepanje korijena u 0.70% uzoraka (142,147).

Donji kutnjaci mogu imati prekobrojene korijene smještene lingvalno (*radix entomolaris*) ili bukalno (*radix paramolaris*) (24,25,142). Incidencija pojave *radix entomolaris* je veća i iznosi 3.85% kod prvih donjih kutnjaka i 0.50% kod drugih donjih kutnjaka. Separirani *radix entomolaris* javlja se u europskoj populaciji s incidencijom od 3.40%, dok je ta incidencija naročito visoka u Mongola, gdje iznosi 43.70% (25,26).



Slika br. 3. Lijevo - donji umnjak, desno - donji kutnjak  
s prekobrojnim korijenom (83)



Loh (83) izvješćuje o incidenciji radix entomolaris u kineskoj singapurskoj populaciji. Njegova učestalost u uzorku prvih donjih kutnjaka iznosila je 7.90%, dok je u uzorku umnjaka iznosila 3.70%, ali ni jedan prekobrojni korijen nije utvrđen u uzorku drugih donjih kutnjaka (Slika br. 3).

Radix entomolaris je najčešće smješten distolingvalno. Tada u predjelu vrha korijena ne pokazuje izrazito zavinuće. Također je nešto duži i pravilnijeg izgleda od onih smještenih meziolingvalno ili u sredini lingvalne površine (142).

Prema razvijenosti i položaju prekobrojnog lingvalnoga korijena Carlsen (24) razlikuje četiri tipa donjih kutnjaka. Radix entomolaris pritom može biti fuzioniran ili separiran (25).

Radix paramolaris je vrlo rijetka pojava i ustanovljen je u svega 0.25% drugih donjih kutnjaka. Također je rijedak nalaz kod Mongoloida. Prekobrojni korijen može biti separiran ili fuzioniran (26).

### 1.3.13. Drugi donji kutnjak

Drugi donji kutnjaci mogu pokazivati složenu morfologiju endodontskoga sustava koja je rezultat promjena u vanjskom oblikovanju korijena. Pored normalnog postojanja dvaju korijena, može se dogoditi i međusobno stapanje mezijalnog i distalnoga korijena (106). Prema istraživanju Šutala i sur. (147) incidencija stapanja korjenova iznosi 6.37%, a može se očitovati u tri oblika: tip A pokazuje stapanje korjenova na bukalnoj plohi, tip B na lingvalnoj, a tip C na lingvalnoj i bukalnoj plohi. Stapanje korjenova uvjetuje i fuziju korijenskih kanala odnosno postojanje samo jednoga korijenskoga kanala "C" oblika i to u 50% slučajeva kod tipa A, u 45.50% slučajeva kod tipa B, a u 23.50% slučajeva kod tipa C srastanja korjenova. Posljedica stapanja korjenova su određene specifičnosti u endodontskome sustavu koje se očituju promjenama u obliku i veličini pulpne komore, te u broju i obliku korijenskih kanala. Incidencija stapanja korijena drugoga donjega kutnjaka iznosi od 2-8%

(96,147). Stapanje korjenova reflektira se na oblik pulpne komore i endodontskoga prostora koji poprima izgled slova "C". Pritom varira broj i oblik kanala uzduž korijena. Varijacije endodontskoga prostora su individualne. Korijenski kanali se stapaju, teku paralelno ili međusobno anastomoziraju. Melton i sur. (96) razlikuju tri uzorka "C" oblikovanog endodonta: prvo, grupu A u kojoj uzduž cijele dužine endodonta postoji "C" oblik kanala, drugo, grupa B u kojoj se izdvaja jedan kanal i ostatak endodonta u "C" obliku, te grupu C u kojoj postoje po dva ili po tri diskretno separirana korijenska kanala. Kanalna se konfiguracija mijenja na različitim razinama korijena, a kontinuitet "C" oblika korijenskih kanala može se prepoznati i u apeksnoj trećini.

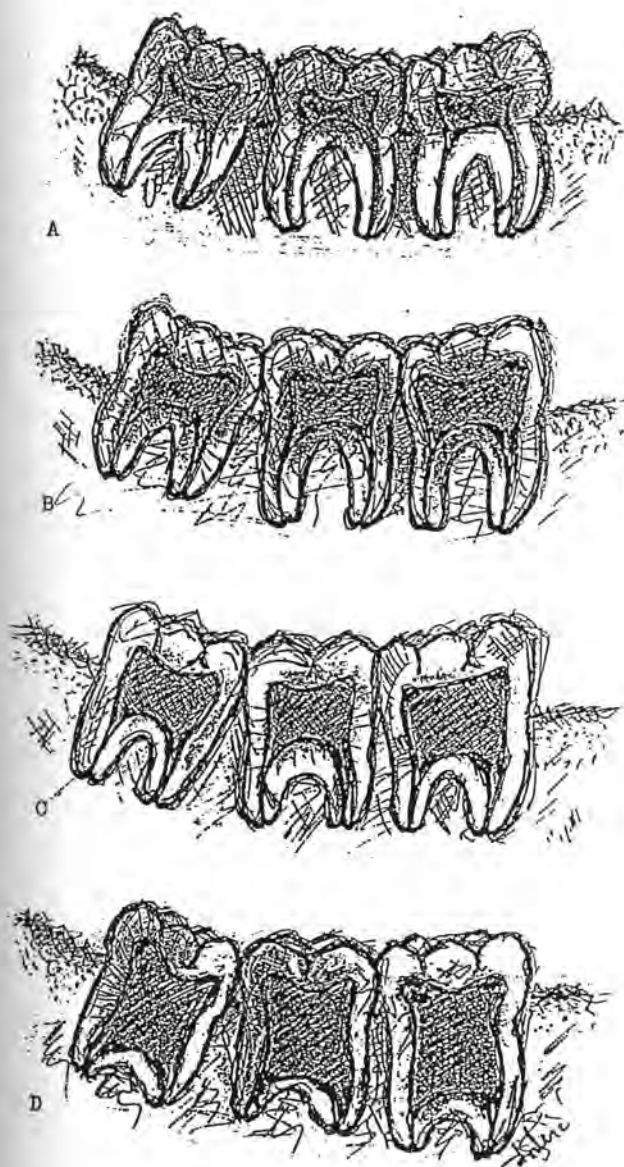
Biomehanička obrada ovakvih korijenskih kanala dubiozna je. Endodontski instrumenti obično zaobilaze zone anastomoziranja i brojne zakutke endodonta. Sam oblik "C" nije sukladan s oblikom endodontskih instrumenata. Cunningham i sur. (37) dokazali su da ultrazvučna obrada omogućuje efikasniju dezinfekciju u nedostupnim zonama.

Pored biomehaničke obrade drugi donji molari "C" oblika stvaraju poteškoće i tijekom obturacije. Vrlo teško je realizirati trodimenzionalno homogen i hermetičan ispun korijenskih kanala. Prognoza poduzetog endodontskog liječenja "C" oblikovanih donjih kutnjaka također je nesigurna (96). Restauracija ovih kutnjaka može biti kompromitirana frakturom krune i korijena jer je korijenska stijenka stanjena. Histološka su ispitivanja dokazala da je u nekim zonama debljina dentina korijenske stijenke manja od 1 mm (96).

### 1.3.14. Morfološka svojstva gornjih i donjih kutnjaka

#### 1.3.14.1. Taurodontizam

Taurodontizam predstavlja apeksnu ekstenziju pulpne komore na dvokorijenskim i na trokorijenskim zubima. Apeksna ekstenzija pulpne komore rezultira disproporcionalno kratkim korjenovima. Taurodontizam je zapažen na pretkutnjacima i kutnjacima u mlječnoj i trajnoj denticiji (20,33,42,63,64,66,89,90).



Crtež br. 25. Taurodontizam (20)

- a) normalan nalaz
- b) hipotaurodontizam
- c) mezotaurodontizam
- d) hiperturodontizam

Incidencija taurodontizma je veća kod Eskima, urođenika Kalahari pustinje, Indijanaca i Mongoloida. Bolesnici s Downovim sindromom i muškarci s Klinefelterovim sindromom češće očituju taurodontizam kutnjaka (150). Ispitivanje Brkića i sur. (20) dokazalo je da učestalost taurodontizma u normalnoj hrvatskoj populaciji iznosi 2.65%. Crtež br. 25. prikazuje shematsku klasifikaciju taurodontnih zuba.

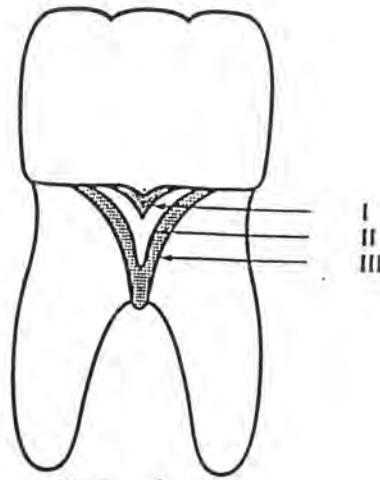
#### 1.3.14.2. *Caklinski biseri*

Caklinske tvorbe smještene na vanjskoj i na unutrašnjoj plohi korijena nazivaju se caklinskim biserima. Najvećim dijelom sastoje se od cakline s dentinskom jezgrom, a u rijetkim slučajevima mogu pored cakline i dentina posjedovati još i pulpno tkivo (28,92,115.116.146.148.156).

Premda se caklinski biseri mogu naći na bilo kojoj plohi korijena, ipak su češći u cerviksnoj zoni bukalne i lingvalne strane račvišta gornjih i donjih kutnjaka. Masters i Hoskins (91) predlažu klasifikaciju caklinskih bisera (Crtež br. 26 i Slika br. 4): *stupanj I* - caklinski biser jest zadebljanje cakline na caklinsko-cementnome spojištu usmjereno ka račvištu; *stupanj II* - caklinski biser pruža se od caklinsko-cementnoga spojišta do račvišta, te *stupanj III* - caklinski biser pruža se u račvište.

Podaci o pojavi caklinskih bisera znatno variraju. Najviši stupanj prevalencije nađen je u Eskima, Laponaca, sjeverno-američkih Indijanaca i u brazilskih domoradaca.

Učestalost caklinskih bisera u hrvatskoj populaciji iznosi 1.13%, a javlja se isključivo na trajnim gornjim i donjim kutnjacima. Veličina bisera iznosila je prosječno 1.6 mm (148).



Crtež br. 26. Klasifikacija caklinskih bisera, trnova ili projekcija (168)

Zee i sur. (168) utvrdili su iznenađujuće visoku učestalost bisera u kineskoj populaciji. Incidencija je iznosila čak 59% za prve gornje i 79% za prve donje kutnjake. Najčešće su biseri bili locirani na bukalnoj plohi.

Caklinski biseri mogu činiti i predisponirajući faktor za parodontnu bolest u zoni račvišta višekorijenskih zuba, jer onemogućuju normalno pričvršćenje epitelnoga pričvrstka. Visoka učestalost bisera može utjecati i na prevalenciju parodontne bolesti u kineskoj populaciji tj. kod ljudi žute rase (80,104,162,168).



Slika br. 4. Caklinski biseri (168)

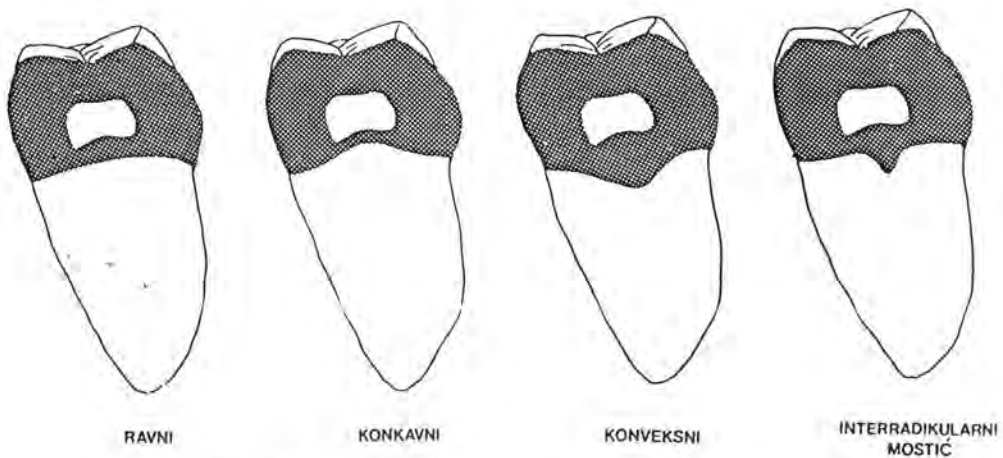
1.3.14.3. *Morfološka svojstva međukorijenskog  
prostora kutnjaka*

Parodontni i endodontski terapijski zahvati na donjim kutnjacima znatno su manje uspješni u usporedbi s onima na jednokorijenskim zubima. Razlog tome treba i između ostaloga tražiti u složenoj morfologiji korijena i međukorijenskih prostora, te u specifičnoj morfologiji krova račvišta. Akcesorni furkacijski i lateralni kanalići, caklinski biseri, trnovi i brojni cementni grebeni mogu utjecati na uspjeh parodontološkog liječenja oštećene furkacije kao i na endodontsko liječenje (104,139).

Bačić i sur. (5) opisali su morfološka svojstva međukorijenskoga prostora donjih kutnjaka. Krov toga prostora može biti ravan, konkavan, konveksan ili s interradikularnim grebenom. Prema rezultatima njihovog ispitivanja taj se krov, najčešće pojavljivao u obliku svoda s interradikularnim grebenom (50%). Učestalost ravnoga formiksa furkacije bila je slična u oba kutnjaka, dok je konkavni oblik bio dvostruko češći u prvih a konveksni - u drugih kutnjaka (Crtež br. 27).

Interradikularni greben histološki je građen od cementa i često tvori niše u kojima se nakuplja plak ako postoji parodontni džep.

Za parodontološko i endodontsko liječenje donjih kutnjaka neophodno je detaljno poznavanje morfologije ovih područja. Inače se ne mogu predvidjeti eventualne morfološke varijacije niti primijeniti adekvatna instrumentacija.



Crtež br. 27. Shematski prikaz oblika krova furkacije (5)

## 1.4. PROMJEN NA ZUBIMA TIJEKOM STARENJA

Zubna pulpa je tijekom života izložena različitim egzogenim i endogenim utjecajima koji mijenjaju njezin izgled i reaktivnost. Ona kao i sva tkiva organizma podliježe procesu starenja koji je izražen u promjeni njenih dimenzija i strukture (126).

Postoje mnoge teorije koje objašnjavaju uzroke starenja, no sigurno je da se radi o biološkom procesu koji smanjuje reaktivne sposobnosti svih organa, a samim time i zubne pulpe. Promjene uslijed starenja očituju se na pulpi a posljedično i na dentinu, koji je integralni dio pulpodentinskoga kompleksa. Promjene nastale uslijed starenja prepoznaju se u mikroskopskoj i makroskopskoj građi zuba. Promjene uslijed starenja manifestiraju se na kolagenim vlaknima, na krvnim žilama, na nervnim vlaknima i u osnovnoj supstanci (11,67,151).

### 1.4.1. Promjene na staničnim elementima

Starenjem i uslijed stalnoga procesa dentinogeneze sekundarnog dentina, pulpna se komora smanjuje, a samim time smanjuje se i pulpa. Broj stanica se također smanjuje, najvjerojatnije uslijed reducirane cirkulacije i uslijed poremećene ishrane. Citoplazma fibroblasta sadrži manje organela, što je znak smanjene sinteze kolagena. Također je značajno smanjen broj stanica sposobnih za regeneraciju. Sa starenjem broj odontoblasta postaje sve manjim, a na pojedinim mjestima i nedostaju. Uočene su i degenerativne promjene na njima (67).

### 1.4.2. Promjene u pulpnom tkivu izazvane starenjem

Starenjem se kolagena vlakna izdužuju i zadebljaju, posebno u radikularnom dijelu pulpe, a zastupljena su u većem broju kod starijih nego kod mlađih osoba. Starenjem dolazi i do tzv. fibroze pulpe (106).

Krvne žile zahvaćaju kvalitativne i kvantitativne, naročito arteriosklerotične promjene, što je prvenstveno popraćeno smanjenom prokrvljenošću, osobito koronarnog dijela pulpe i smanjenom ishranom stanica. Arteriole pulpe starijih osoba pokazuju hiperplaziju unutarnjeg sloja - endotela, što za posljedicu ima suženje njihovog lumena. Srednji i vanjski sloj arteriola (tunica muscularis i tunica adventitia) su također zadebljani i često kalcificirani i s vremenom krvne žile potpuno obliteriraju, što vodi u pulpnu atrofiju (67).

Promjene na nervnim vlaknima izražene su u smanjenom broju nervnih vlakana, naročito u koronarnoj pulpi. Nervna vlakna podliježu regresivnim promjenama uslijed progresivne mineralizacije mijelinskih omotača i aksona (67,126).

Osnovna materija se također mijenja starenjem. Količina vezane vode se smanjuje, a tkivo pulpe dehidrira i postaje viskozno. Starenjem pulpa podliježe i masnoj, hijalinoj, amiloidnoj i vapnenoj degeneraciji. Kalcificiranje pulpe može napredovati u difuznom ili u lokaliziranom obliku. Difuzna kalcifikacija dovodi do obliteracije pulpne komore ili korijenskih kanala, ali lokalizirana kalcifikacija popraćena je stvaranjem pulpnih kamenaca koji, zavisno o svojoj građi, mogu biti pravi i lažni. Prema lokalizaciji kamenci mogu biti slobodni, adherentni ili intersticijski (67,106).

#### 1.4.3. Promjene na zubnim tkivima izazvane starenjem

Makroskopske promjene u građi zuba nastaju uslijed apozicije sekundarnoga dentina u pulpnoj komori i u korijenskim kanalima. Predilekcijska mjesta za taloženje sekundarnog dentina su krov pulpne komore, rogovi pulpe, dno i stijenke pulpne komore te ulazi u korijenske kanale. Apozicija sekundarnog dentina odvija se cijelom cirkumferencijom korijenskih kanala što smanjuje promjer kanala (76).

Dentin također podliježe procesima starenja. Ova je pojava izražena u taloženju soli kalcija što sužava promjer dentinskih kanalića. Peritubularni dentin postaje debljim i dobro mineraliziranim, što s vremenom dovodi do skleroze dentina. Isti proces



zahvaća i intertubularni dentin. Dentin postaje prozirnim pa ga u tome obliku nazivamo transparentnim dentinom. Skleroza dentina uvijek počinje u predjelu apeksa i širi se koronarno (92). Starenjem, korijenski dentin postaje sklerotičnim i stakleno transparentnim.

Usljed starenja dolazi i do jače apozicije cementa, čime sloj apeksnog cementa zadebljava. Karakteristike sklerotičnog dentina proučavane su optičkim, elektronskim i SEM - mikroskopom (126). Sklerotični dentin nastaje kao posljedica obliteracije dentinskih kanalića mineralima, a što postupno vodi u njihovo potpuno zatvaranje. Ranije se vjerovalo da je takav dentin bogatiji mineralima, ali su ispitivanja dokazala suprotno: utvrđeno je da je koncentracija kalcijuma signifikatno niža u sklerotičnom dentinu (126,151). Danas se smatra da mnogo čimbenika utječe na razvoj sklerotičnog dentina od kojih je na prvome mjestu svakako starenje. No, karijes, cerviksne erozije i dugotrajni cirkulatorni poremećaji, koji zahvaćaju pulpu i dezmodont, mogu potaknuti njegovo stvaranje. Transparentnost dentina koristi se u forezničkoj stomatologiji kao jedan od šest kriterija za utvrđivanje dobi (109). Utvrđena je, naime, osnovna metoda za konstrukciju tzv. regresivne linije, koja potvrđuje da je ovaj fenomen u najvećoj korelaciji sa starenjem.

Starenjem se mijenja i apozicija cementa. Pod normalnim okolnostima apozicija cementa odvija se neprekidno. Pojačano odlaganje cementa opaža se u nekim patološkim okolnostima kao npr. kod abrazije, atricije, okluzalnog traumatizma, kod kroničnih pulpnih infekcija, te kod nekih sistemskih bolesti, kao što je Morbus Paget (126).

Azaz i sur. (4) su dokazali da su transparentcija dentina i apozicija korijenskog cementa prvenstveno staračke pojave na zubima. Njihovo ispitivanje provedeno je na impaktiranim zubima na kojima je bilo moguće isključiti funkcijske i infektivne učinke na ispitivanu pojavu. Podudarnost stupnja transparentcije i životne dobi imala je veliku prognostičnost, dok apozicija cementa, iako je posljedica starenja, dobiva jači poticaj od funkcijskih podražaja. Sigurno, stvaranje sklerotičnog dentina i apozicije cementa na

vršku korijena su primarni pokazatelji starenja, budući da se ispoljavaju i na zubima koji nisu u funkciji (4).

Nitzan i sur. (105) ispitali su histološke promjene na impaktiranim zubima u želji da provjere da li se na pulpama navedenih zuba mogu prepoznati znakovi vapnene degeneracije, te kolika je širina zone sekundarnog dentina, predentina i cementa. Rezultati njihovog ispitivanja pokazali su da se starenjem proširuje zona predentina i povećava debljina cementa. Rezultati su također dokazali da starenje ne utječe na pojačanu apoziciju sekundarnog dentina niti na pojavu vapnene degeneracije pulpe, ali je interesantan nalaz veće apozicije sekundarnog dentina u apeksnoj nego u koronarnoj zoni.

Starenjem dolazi i do promjena u anatomskoj i histološkoj građi korijenskoga vrška. Ispitivanje Steina i sur. (136) dokazalo je da se starenjem organizma, uslijed povećane apozicije cementa na vršku korijena povećava promjer kanalnog otvora. Isti etiološki fenomen uvjetuje i devijaciju apeksnoga foramena u 79% slučajeva. Prosječna udaljenost ekscentričnog otvora iznosila je 0.476 mm. Rezultati istraživanja također potvrđuju da širina unutrašnjega foramena tj. cemento-dentinskog spojišta ostaje konstantnom.

#### 1.4.4. Makroskopske promjene u građi pulpne komore uslijed starenja

Apozicija sekundarnog dentina nastaje na predilekcijskim mjestima u pulpnoj komori (106). To su krov, dno i stijenke pulpne komore, te ulazi u korijenske kanale.

Show i Jones (128) su usporedili bite-wing rendgenograma djece starosti 11 i 14 godina i zaključili da je meziodistalna širina pulpne komore kutnjaka i pretkutnjaka nakon tri godine reducirana. Također su zapazili da je nakon tri godine visina pulpne komore, kod prvoga trajnoga kutnjaka, zbog zadebljanja dna pulpne komore, znatno reducirana.

Prapenpoch i sur. (109) ispitali su utjecaj starenja na visinu i širinu pulpne komore i naišli da korelacija postoji ali da nema statističke značajnosti. Redukcija u veličini pulpne komore nastaje s godinama života, ali može biti uzrokovana i drugim činiocima: prehranom, abrazijom i atricijom, kroničnim karijesom ili nekim drugim kroničnim iritacijama. Zato se redukcija pulpne komore ne može smatrati isključivo posljedicom starenja, i takav se nalaz ne može iskoristiti u forensičke svrhe.

## **2. SVRHA ISTRAŽIVANJA**

Uspješnost endodontskog liječenja zasniva se na detaljnom poznavanju unutrašnje anatomije zuba (34,59,164).

Do sada su provedena brojna istraživanja ali anatomija i topografija endodontskoga sustava još uvijek nisu u cijelosti istražene, nego je, dapače prisutna potreba za još potpunijim, detaljnijim i preciznijim saznanjima na tim područjima.

Anatomija zuba može se istraživati stereomikroskopskom i radiološkom analizom, te tehnikom dekalifikacije zuba. Svaki od navedenih postupaka ima brojne prednosti, ali i nedostatke, koji ograničavaju domenu dotičnog istraživanja. Stereomikroskopskim postupkom uspješno se može istražiti anatomija i topografija vanjskih struktura zuba, međutim, istraživanje unutrašnje zubne anatomije tim je postupkom neizvedivo. Radiološka analiza omogućuje istraživanje u in vivo a također i u in vitro uvjetima, a to je čini superiornom spram drugih postupaka. Međutim, svaki dentalni radiogram daje tek dvodimenzionalni prikaz trodimenzionalnih dentalnih struktura, a distorzija tijekom snimanja dovodi i do deformiranja stvarnih veličina (111). Navedene činjenice značajno limitiraju svestrano korištenje radiološke analize u svrhu istraživanja zubne anatomije.

Treći mogući postupak za istraživanje zubne anatomije predstavlja tehnika dekalifikacije zuba koja se koristi već dugi niz godina. Taj je postupak poslužio za detaljnije upoznavanje građe endodontskog sustava pojedinih grupa zuba. Međutim, taj je postupak i prilično kompliciran i isključuje epidemiološko istraživanje na velikom ispitnom uzorku, a tehnološki postupak dekalifikacije zuba dugotrajan je i složen (35,118). Uzorci u tom postupku podliježu određenom stupnju deformiranja, a to dovodi u pitanje konačan rezultat i isključuje mogućnost morfometrijskog ispitivanja. K tome, analizu je moguće napraviti jedino promatranjem izvana, a poprečne i uzdužne presjeke moguće je dobiti jedino zaleđivanjem već deformiranog uzorka, što dodatno komplicira postupak (127).

U posljednje vrijeme morfologija zuba ispituje se kompjutorskom tehnikom (10,55,94) koja se prvenstveno primjenjuje za evaluaciju različitih tehnika kanalne instrumentacije grafičkom rekonstrukcijom korijenskoga kanala prije i nakon kanalne

obrade. Postupak koji u vezi s time predlažu Mayo i Montgomery (94), te Gullickson i Montgomery (55) nije ispunio očekivanja, pa kao takav nije ni naišao na širu primjenu.

Beruttijev postupak (10) pored brojnih prednosti ima i nepobitne nedostatke. Iako se koristi vrhunska kompjutorska oprema, postupak omogućuje rekonstrukciju samo cerviksne i središnje korijenske trećine, a ne i reprodukciju apeksne kanalne trećine. Grafički model korijena i korijenskoga kanala ostvaruje se ovim postupkom samo na osnovi pet poprečnih rezova što, čini se, ne može biti dovoljno za vjernu izgradnju korijenskoga modela. Zato je ovaj postupak namijenjen prvenstveno za analizu kanalne instrumentacije.

Kako, dakle, za ispitivanje zubne anatomije postoje četiri postupka, od kojih niti jedan nije idealan za precizno istraživanje unutrašnje zubne topografije i morfologije, nametnula se potreba da se za rješavanje navedenih problema iznađu druge mogućnosti i postupci. Zato je i svrha ovoga istraživanja - iznalaženje takvoga postupka koji bi omogućio potpunije i objektivnije istraživanje vanjske i unutrašnje anatomije i topografije humanih zuba. Da bi bio valjan, primjenjiv i pouzdan, taj bi postupak morao ispuniti više zahtjeva i pretpostavki. Prije svega morao bi biti dostupan širem krugu istraživača i jednostavan za provođenje. Zatim, taj bi postupak morao omogućavati trodimenzionalnu rekonstrukciju cijeloga zubnoga korijena, te cijeloga korijenskoga kanala ili samo dijela pripadajućega korijenskoga kanala. Taj bi postupak, osim toga, morao ostavljati mogućnost za analizu ispitnoga uzorka pod različitim kutovima u prostoru i za ispitivanje poprečnih i uzdužnih presjeka ispitnoga uzorka. Postupak bi, nadalje, morao omogućavati analizu nutrine korijenskih kanala i rekonstrukciju apeksne trećine korijenskoga kanala odnosno dobivanje odgovora na pitanje o postojanju apeksne konstrikcije. I konačno, taj bi postupak, uz određene prilagodbe morao biti primjenjiv i u drugim područjima dentalne patologije te u drugim granama stomatologije.

U vezi s time, ovo se istraživanje i zasniva na *hipotezi* da je moguće pronaći takav novi postupak za istraživanje unutrašnje anatomije zuba koji bi na jednostavan i dostupan način omogućio vjernu trodimenzionalnu rekonstrukciju cijeloga korijena i

korijenskoga kanala s apeksnom trećinom, te koji bi omogućio iscrpnu analizu nutrine korijenskoga kanala na temelju poprečnih i uzdužnih presjeka i - konačno - detaljnije upoznavanje unutrašnjega kanalnog otvora.

### **3. MATERIJAL I POSTUPAK ISTRAŽIVANJA**

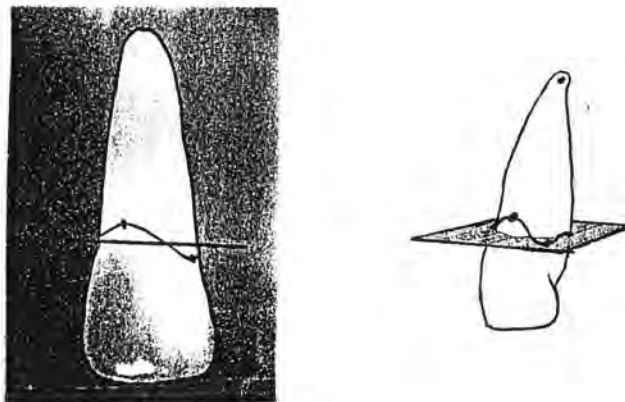


Ovo je istraživanje provedeno u više etapa, i to: 1) prikupljanje i priprema zuba, 2) konstrukcija reznog i mjernog uređaja, 3) rezanje i očitavanje poprečnih presjeka korijenskih kanala, 4) kreiranje kompjutorskoga programa za ovo istraživanje, 5) kompjutorsko učitavanje dobivenih podataka, te 6) kompjutorska obrada učitanih podataka.

U ispitivanju je primijenjena mehaničko-optička i kompjutorska numeričko-grafička metoda.

Ad.1. U ispitivanju su korišteni humani trajni jednokorijenski zubi koji su izvađeni zbog parodontne bolesti ili zbog periapiksne upale. Iz ispitivanja su isključeni zubi s makroskopski uočljivim znakovima hiper cementoze ili vanjske resorpcije korijenskoga vrška.


Nakon vađenja uzorci su konzervirani u 10-postotnoj otopini formalina (61,70). Zubni kamenac, granulacije i ostaci alveolarne kosti odstranjeni su ultrazvučnim uređajem za uklanjanje zubnoga kamenca. Zubi su dekoronizirani u visini caklinsko-cementnoga spojišta po Fujitinom postupku (97) (Crtež br. 28).



Crtež br. 28. Fujitin postupak za pripremu uzoraka (97)

Da bi se olakšala orijentacija tijekom ispitivanja, svaki je uzorak unaprijed označen. Fisurnim dijamantnim svrdlom su na mezijalnoj i bukalnoj stijenci zuba učinjeni urezi koji su naknadno obojeni crvenim lakom, kako bi orijentacija tijekom ispitivanja bila sigurna. Da nebi došlo do oštećenja unutrašnje strukture endodonstikoga prostora, namjerno je izostavljeno sondiranje korijenskih kanala. Tijekom daljnjega postupka uzorci su odloženi u 10-postotnu otopinu natrijevoga hipoklorita u trajanju od 10 dana, sve u cilju da se otopi organski sadržaj u korijenskim kanalima. Otopina je svakodnevno mijenjana kako bi koncentracija imala stalnu vrijednost. Deseti dan uzorci su isprani tekućom vodom i osušeni.

U korijenske kanale je zatim uštrcana organska boja Gentiana Violet koja selektivno boji vezivo i omogućuje jasnije ocrtavanje granica korijenskoga kanala. Svaki uzorak je koronarnom površinom zalijepljen na drvenu pločicu i to tako da aksijalna osovina korijena zatvara pravi kut s podlogom.



Slika br. 5 . Postolje za ispitni uzorak

Ad. 2. Za provedbu ispitivanja trebalo je posebno konstruirati rezni uređaj i postolje za ispitni uzorak. Od velike je važnosti bilo osobito konstruiranje postolja za pločicu koje bi tijekom rezanja i stereomikroskopiranja onemogućavalo pomicanje odnosno dislociranje pločice s uzorkom (Slika br. 5). Na navedenom postolju su dva mikrometerska vijka koji učvršćuju pločicu i tijekom istraživanja definiraju položaj uzorka na postolju. Ispitivanje se odvijalo lančanim redosljedom poprečnoga rezanja korijena i optičkog očitavanja poprečnoga presjeka. Opisano postolje je tijekom ispitivanja omogućavalo konstantno i apsolutno isti položaj ispitnog uzorka.

Ponekad je, tijekom poprečnoga rezanja i optičkog očitavanja, poprečni presjek korijena ili korijenskoga kanala dijelom svoje cirkumferencije izašao iz vidnoga polja stereomikroskopa, pa je tada trebalo promijeniti utvrđeni početni položaj uzorka na postolju ili umanjiti stereomikroskopsko povećanje.


Za potrebe istraživanja posebno je komponiran i rezni uređaj kombinacijom zubarskog nasadnika i mikrometerskoga komparatora (SOMET, CSN 251811 - Češka). Nasadnik je fiksiran na postolje u vertikalnom položaju tako da se aksijalna osovina ispitnog uzorka podudarala s osobinom nasadnika (Slika br. 6).

Mikrometerski komparator bio je fiksiran na nasadnik. Pomoću mikrometerskoga komparatora bilo je moguće utvrditi i kontrolirati debljinu svakoga reza. Utvrđena debljina svakoga poprečnoga reza je važan podatak za rekonstrukciju modela korijena.

U zubarskom nasadniku nalazila se karboround pločica (HORICO-MAILLEFER - Švicarska) koja je nakon svakog desetog reza eliminirana i zamijenjena novom. Pločicom su učinjeni poprečni rezovi od vrha korijena u koronarnom smjeru.

Ispitivanje je provedeno na dvije grupe uzoraka. Svaki se uzorak sastojao od pet korijena trajnih zuba. Cilj istraživanja u prvom ispitnom uzorku bio je - rekonstruirati cijeli korijen s korijenskim kanalom. U ovome uzorku debljina svakoga poprečnoga reza iznosila je 0.5 mm. Ukupan broj rezova varirao je s obzirom na dužinu korijena i kretao se u rasponu od 10-20. Nakon svakoga poprečnoga reza u

ovome je uzorku istovremeno optički definiran i poprečni presjek korijenskoga kanala i korijena.



Slika br. 6. Rezna konstrukcija

Cilj istraživanja u drugom ispitnom uzorku bio je - rekonstruirati samo apeksni segment korijenskoga kanala. Završna 4 mm korijenskoga kanala razrezana su poprečno devetnaest puta rezovima debljine 0.2 mm. Nakon svakoga poprečnoga reza je optičkim očitavanjem, definiran samo poprečni presjek korijenskoga kanala.

Ad.3. Optičko očitavanje poprečnih presjeka obavljeno je pomoću stereolupe (WILD HEERBRUGG - Švicarska) u čijem se okularu nalazila mjerna mrežica s koordinantnim sustavom. Korištena su povećanja od 10 x (6.3 x 1.6), 15 x (6.3 x 2.5) i 25 x (6.3 x 4). Svaki presjek korijenskoga kanala definiran je pomoću točaka koordinatnog sustava. Kako bi definiranje poprečnoga presjeka korijena ili korijenskoga kanala bilo što preciznije, nastojalo se je svaki presjek opisati s čim većim brojem točaka koordinatnoga sustava. Pravilniji oblici poprečnoga presjeka definirani su s najmanje dvadeset točaka koordinatnog sustava, dok su složeniji i nepravilniji oblici opisani s daleko većim brojem točaka. Cijeli mjerno rezni postupak započeo je definiranjem oblika apeksnog foramena. Uslijedio je prvi poprečni rez određene debljine, a potom očitavanje prvoga presjeka. Nakon toga učinjen je drugi rez i obavljeno drugo optičko očitavanje. Istim redoslijedom odvijao se cijeli postupak prikupljanja input podataka za kompjutorsku rekonstrukciju modela korijenskoga kanala i korijena.

Ad. 4., 5. i 6. Pošto su prikupljeni očitani podaci, pristupilo se kompjutorskom učitavanju i obradi podataka. Na tržištu postoje razni kompjutorski programi koji se koriste za elektroničko konstruiranje, projektiranje i grafičko iscrtavanje u arhitekturi, brodogradnji, strojarstvu i u elektrotehnici. Jedan od takvih je AutoCAD (computer aided design) - danas nesumnjivo jedan od najkorištenijih programa za konstruiranje i projektiranje s pomoću računala. Njegov razvoj od davne verzije 2.62 pokazuje kako postupno postaje sve dostupnijim korisniku, pa njegova zadnja verzija gotovo slični programima iz okruženja "Windows", a ti su programi oličenje onoga što se u svijetu računala naziva "user friendly program" (170). AutoCAD program postao je zato standardom koji ima više korisnika od svih ostalih programa te vrste zajedno. Komuniciranje s tim programom vrlo je jednostavno jer program sam ispisuje poruke za vrijeme izvođenja neke naredbe i daje smjernice za daljnji postupak (170).

AutoCAD program na temelju unesenih podataka omogućuje trodimenzionalni (3D) grafički prikaz objekta odnosno prikaz na x, y i z koordinatama. Iako su poprečni presjeci nepravilnog i neujednačenog oblika, njihov je grafički prikaz vjeran i uspješan.

AutoCAD zatvara i otvara složenu liniju, pretvara i dodaje odabrane elemente koji se nastavljaju jedan na drugi, mijenja debljinu složene linije, siječe tu liniju na dijelove, pomiče postojeća tjemena ili ih umeće, zaobljuje tjemena razlomljene složene linije, te zaobljuje razlomljenu složenu liniju prema kvadratnoj ili kubnoj krivulji (170).

AutoCAD kompjutorski program dostupan je i jednostavan za korištenje i može ispuniti grafičke i trodimenzionalne zahtjeve ovog istraživanja.

Da bi se pokrenuo kompjutorski program AutoCAD, potrebno je informatičko računalo 80486 SX ili slabije - 80386, s ugrađenim matematičkim koprocetorom 80387, te s memorijom veličine minimalno 4 MB, a preporučljiva je memorija od 8 MB RAM-a<sup>1</sup>. HDD<sup>2</sup> mora imati najmanje 26 MB slobodnog prostora (sa instaliranim svim datotekama). FDD<sup>3</sup> se mogu koristiti u dva oblika disketnih jedinica: a) 1,2 MB/5.25" ili b) 1,44 MB/3.50". Osim toga, potreban je miš ili digitizer i pisač.

Za ovo istraživanje korišten je noviji oblik AutoCAD programa r<sup>4</sup> 12, na računalu PC 486 DX33 sa 4 MB RAM-a.

Da bi se dobila datoteka u kojoj su sve točke zapisane po "DXF" formatu (Data exchange format), koordinate x, y i z unesene u računalo, obrađene su posebnim programom. "DXF" je poznati grafički standardizirani translator za prijenos podataka između različitih CAD programa koji osigurava upotrebljivost podataka bez obzira na njihovu početnu aplikaciju. "DXF" učitava datoteku za razmjenu crteža, te stvara ili dodaje crtež koji se u njoj nalazi (170). U takvom "DXF" formatu točke se definirane x, y i z koordinatama.

---

<sup>1</sup> MB - jedinica za količinu informacija

RAM - radna memorija

<sup>2</sup> HDD - hard disc drive

<sup>3</sup> FDD - floppy disc drive

<sup>4</sup> r - release

Tijekom prikupljanja podataka za kompjutorsku obradu, odnosno tijekom optičkog očitavanja poprečnih presjeka, pripadajuće točke presjeka očitane su po ordinatama i po apcisama mjerne mrežice tj. redosljedom koji AutoCAD program ne prepoznaje pa na osnovi podataka iz datoteke ne može direktno iscrtati krivulju. Da bi se automatiziralo iscrtavanje unesenih podataka, trebalo je kreirati dodatni program u - varijanti LISP programskog jezika ugrađenog u AutoCAD. Upotrebom AutoLISP-a, AutoCAD se može prilagoditi i osobnim potrebama korisnika, stvarati vlastite izbornike i slično. Pri radu se mogu koristiti gotovi AutoLISP-ovi potprogrami, koji se dobiju u programskom paketu ili se mogu izraditi za vlastite potrebe (170).

AutoLISP omogućuje lako baratanje entitetima iz AutoCAD-a kao što su jednostavniji oblici poput točaka, krivulja i površina mijenjajući im veličinu, položaj, boju ili koje drugo svojstvo. AutoLISP omogućuje i baratanje s najsloženijim entitetima iz AutoCAD-a, kao što su mreže, volumeni i dr.

Budući je svaki od kanala ili korijena definiran velikim brojem točaka (300-400), program je pri kreiranju objekta, morao osigurati visoki stupanj automatizma, a s druge strane - mogućnost intervencije korisnika tamo gdje je to potrebno. Program omogućuje izvršavanje sljedećih radnji i postupaka:

1. Sortiranje točaka po z koordinati (grupiranje točaka jednoga poprečnoga presjeka s obzirom na visinu reza);
2. Renumeriranje i redanje točaka onim redosljedom kojim AutoCAD kompjutorski program može direktno iscrtavati odgovarajuću krivulju;
3. Ručko definiranje krivulja odabirom novih ili dodatnih točaka pomoću miša jer algoritam pod točkom 2. ne može obuhvatiti sve slučajeve složenih oblika poprečnih presjeka. Krivulja se dodatno oblikuje AutoCAD-ovom naredbom "POLYLINE" ili "PLINE", a naredbom "PLINE" program crta složenu liniju. Složena linija je skup povezanih segmenata linija i kružnih lukova koje AutoCAD smatra jednim elementom (170);

AutoCAD-ovom naredbom "SCALE" povećavaju se elementi na crtežu (170); ta je naredba u ovom istraživanju primijenjena onda kada je trebalo umanjiti stereomikroskopsko povećanje tijekom stereomikroskopiranja.

AutoCAD-ova naredba "MOVE" omogućuje pomicanje jednog ili nekoliko elemenata na crtežu s jednog mjesta na drugo (170). Ova je naredba korištena onda kad je poprečni presjek dijelom svoje cirkumferencije izašao iz vidnoga polja stereolupe, pa je trebalo pomaknuti uzorak na postolju, što je zahtijevalo i promjenu središta ravnine iscrtavanja.

4. Kreiranje trodimenzionalne mreže objekta nakon definiranja svih krivulja, i to ovim redosljedom: a) učitane točke presjeka formiraju krivulje poprečnih presjeka, b) postojećim točkama krivulje dodaju se nove točke na definiranoj krivulji; naredbom "DIVIDE" iscrtani poprečni presjek dijeli se na zadani broj dijelova jednake duljine i pritom se označavaju točke dijeljenja, c) povezivanjem prethodno utvrđenih točaka poprečnih presjeka i naredbom 3D MESH definira se prostorna mreža; ovom naredbom određuje se veličina mreže i položaj svakog vrha njoj; vrhovi mogu biti određeni kao točke u ravnini ili prostoru (170), d) definitivan oblik prostornoga modela postiže se naredbom "PEDIT", koja osigurava izgladivanje izvornog uglatog oblika mreže dobivenog naredbom "3D MESH".

Definirane površine poprečnih presjeka zatim su dodatno obrađene kako bi se prikazala jedna od mogućnosti kompjutorizirane metode za evaluaciju anatomije humanih zuba. Tako su poprečni presjeci izdvojeni i zasebno prikazani. Izračunate su i njihove površine i opsezi. Dodatnom obradom rekonstruiran je i uzdužni presjek korijenskoga kanala.



#### **4. REZULTATI ISTRAŽIVANJA**

Tijekom istraživanja bilo je potrebno riješiti i problem prikupljanja input podataka za kompjutorsku grafičku rekonstrukciju ispitnog uzorka. U tu svrhu konstruiran je mjerno-rezni uređaj za poprečno rezanje i stereomikroskopsko očitavanje poprečnih presjeka. Input podatke činile su točke poprečnoga presjeka definirane na temelju x i y koordinata te debljina poprečnoga reza koja je bila koordinata z. Na temelju unesenih podataka ostvarena je trodimenzionalna grafička rekonstrukcija korijena i pripadajućega korijenskoga kanala (Crteži br. 29,34,39,44 i 49) te rekonstrukcija apeksnoga segmenta korijenskoga kanala (Crteži br. 54,60,65,71 i 77).

Trodimenzionalni model korijena i korijenskoga kanala označen je uzorcima br. 1,2,3,4 i 5. Svaki uzorak može se zarotirati u bilo kojoj ravnini u prostoru i analizirati pod različitim kutovima (Crteži br. 30,35,40,45 i 50). Metoda omogućuje analizu vanjske površine korijena i interno ispitivanje (Crteži br. 32,37,42,47 i 52). Model korijena i korijenskoga kanala izgrađen je na temelju poprečnih presjeka debljine 0.5 mm. Svaki poprečni presjek može biti izdvojen i analiziran zasebno (Crteži br. 31,36,41,46 i 51) ili se mogu paralelno rekonstruirati svi poprečni presjeci korijena i korijenskoga kanala.

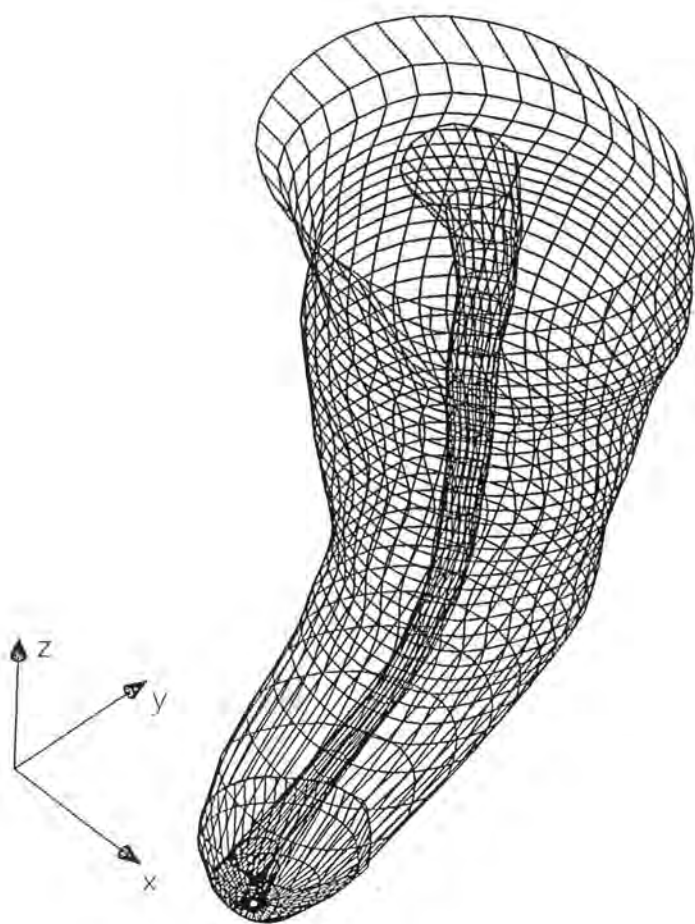
Za pretpostaviti je da poprečni presjek s najmanjom površinom i opsegom predstavlja unutrašnji kanalni otvor. Ovaj postupak omogućuje jednostavno i brzo izračunavanje površine i opsega poprečnih presjeka (Tablice br. 4,5,6,7 i 8). Poprečni su presjeci nepravilnog oblika pa bi utvrđivanje njihove površine i opsega nekim drugim postupkom bilo komplicirano i netočno.

Pored analize korijena u cijelosti, moguće je izmodelirati i samo neki od segmenata korijenskoga kanala. Kako je apeksna korijenska trećina od velikoga značenja za procjenu uspješnosti endodontskog liječenja, za rekonstrukciju je izabran upravo taj segment korijenskoga kanala. Modeliranje apeksna četiri mm učinjeno je na temelju devetnaest poprečnih rezova, od kojih je svaki poprečni rez bio debljine 0.2 mm. Trodimenzionalni model apeksnoga segmenta korijenskoga kanala predstavljaju uzorci br. 6,7,8,9 i 10 (Crteži br. 54,60,65,71 i 77).

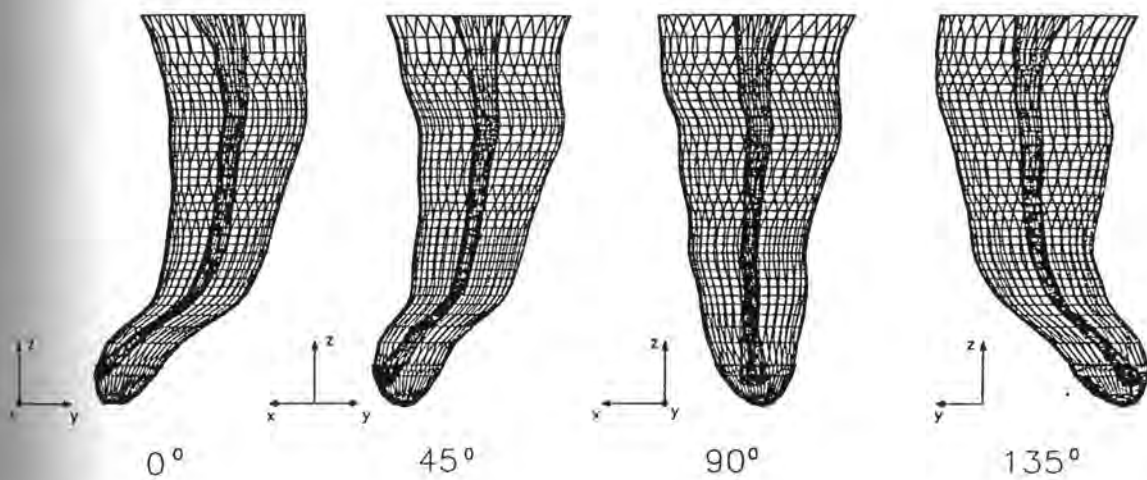
Apeksni segment kanala može se rotirati u bilo kojoj ravnini u prostoru, što znači da se i analiza modela može provesti pod bilo kojim kutem (Crteži br. 54,60,65,71 i 77). Model korijenskoga kanala može se također zarotirati u bilo kojoj ravnini u prostoru i promatrati pod različitim kutevima (Crteži br. 55,61,66 i 78). Postupak omogućuje i analizu uzdužnih i poprečnih presjeka apeksnog dijela korijenskoga kanala (Crteži br. 56,57,62,67,68,73,74,79 i 80) pa se svaki poprečni i longitudinalni presjek može zasebno ispitati i uvećati ili analizirati istovremeno, u međusobnoj kombinaciji. Moguće je usporediti i uzdužni s prvim i posljednjim poprečnim presjekom. Na jednostavan se način dolazi i do podataka o površini i opsezima poprečnih presjeka korijenskoga kanala u njihovim stvarnim veličinama (Tablice br. 9,10,11,12 i 13). Nadalje, postupak omogućuje unutrašnju analizu rekonstruiranih modela korijenskih kanala (Crteži br. 58,63,69,75 i 81).

Vrijednost i pouzdanost kompjutorskoga postupka za ispitivanje unutrašnje anatomije zuba najbolje prezentiraju ostvareni rezultati kompjutorske rekonstrukcije 10 uzoraka koji su prikazani shematskim crtežima u nastavku.

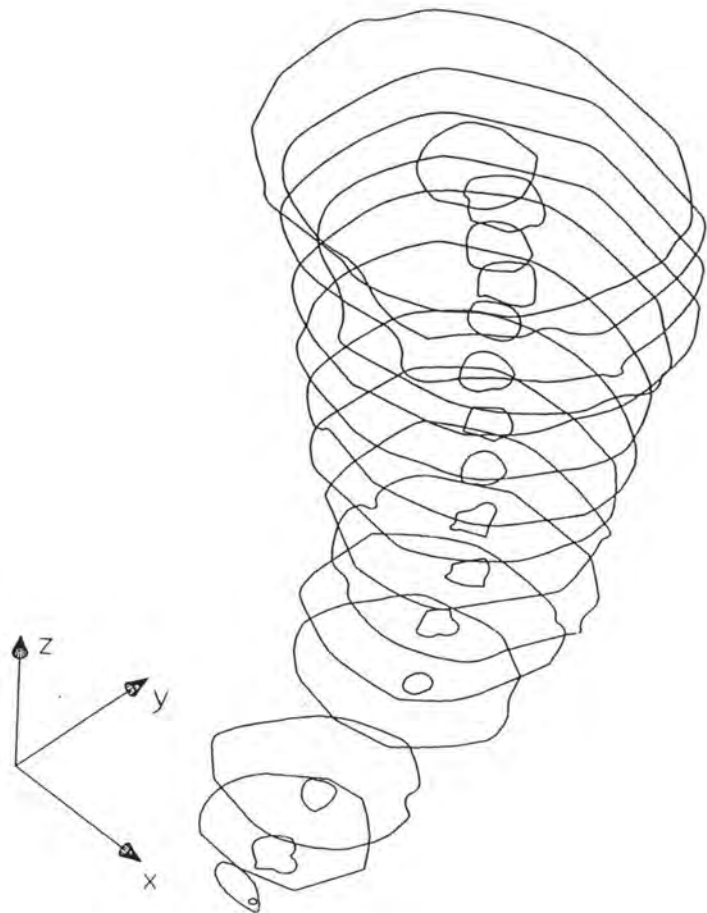
UZORAK BR. 1.



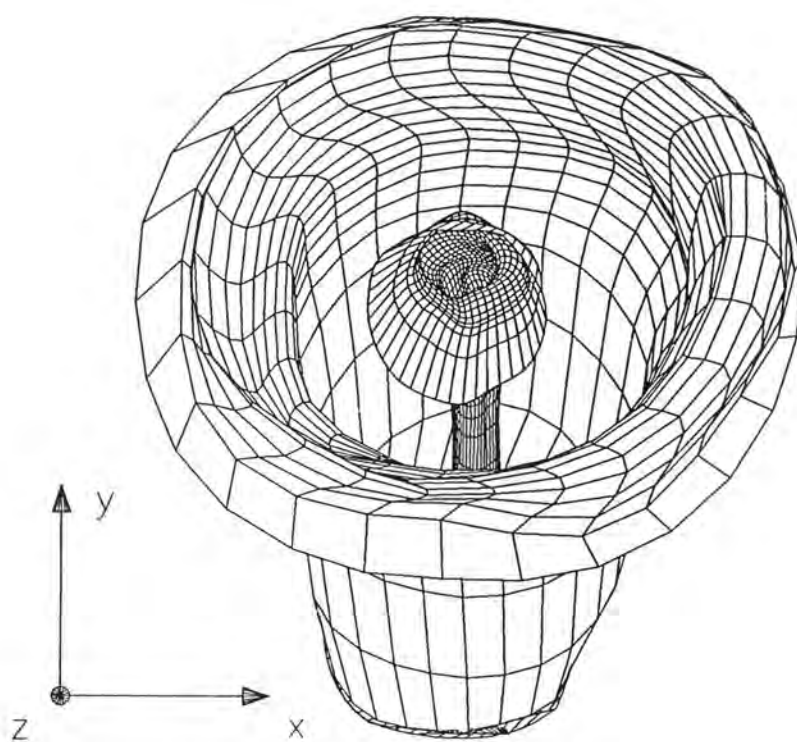
Crtež br. 29. Prostorni model korijena i korijenskoga kanala



Crtež br. 30. Prostorna rotacija rekonstruiranog modela korijena  
i korijenskoga kanala

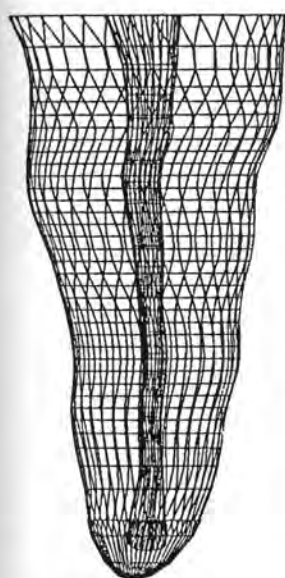


Crtež br. 31. Poprečni presjeci korijena i korijenskoga kanala



Crtež br. 32. Unutarnji prikaz korijena i korijenskoga kanala





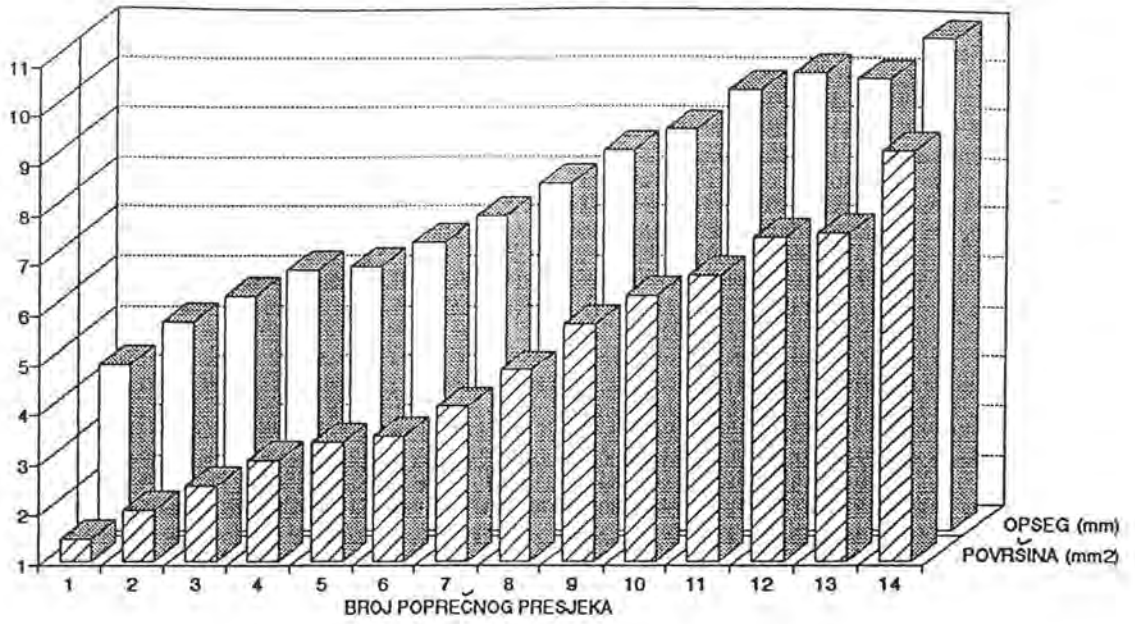
BROJ POPREČNOG PRESJEKA	KORIJEN		KANAL	
	POVRŠINA [mm <sup>2</sup> ]	OPSEG [mm]	POVRŠINA [mm <sup>2</sup> ]	OPSEG [mm]
14	9.235	10.940	0.734	3.076
13	7.568	10.106	0.335	2.144
12	7.497	10.191	0.248	1.800
11	6.716	9.849	0.197	1.673
10	6.318	9.049	0.151	1.398
9	5.747	8.620	0.156	1.430
8	4.819	7.967	0.117	1.280
7	4.098	7.312	0.110	1.198
6	3.495	6.787	0.088	1.239
5	3.360	6.821	0.083	1.124
4	2.998	6.273	0.080	1.091
3	2.481	5.695	0.045	0.761
2	2.009	5.184	0.077	1.022
1	1.420	4.333	0.128	1.409

$\Delta Z = 0.5 \text{ mm}$  - debljina poprečnog reza

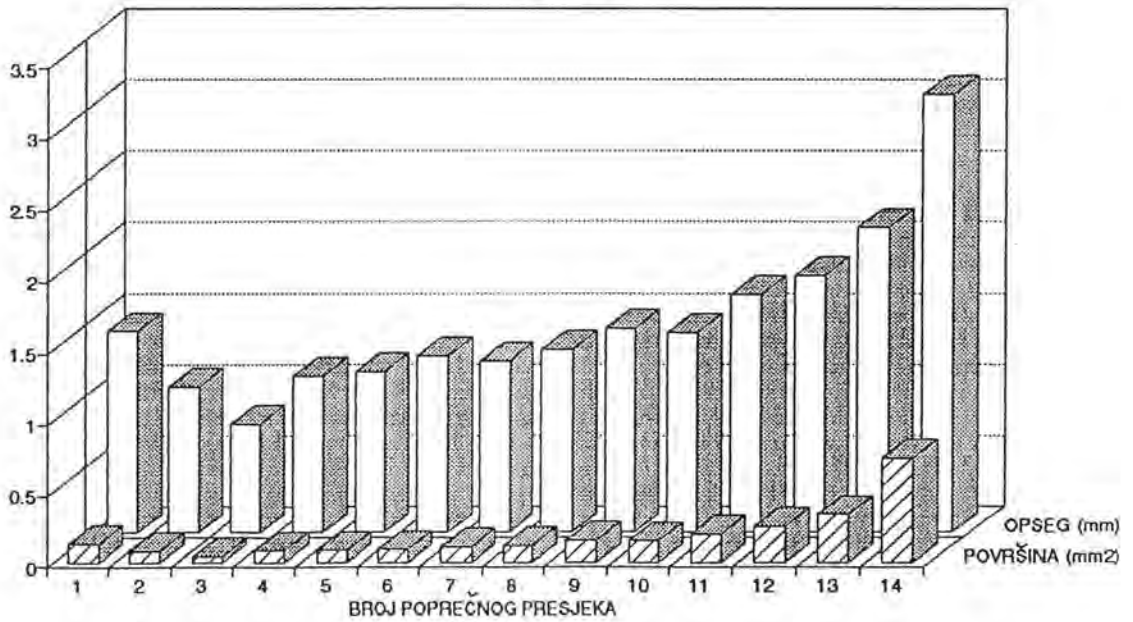
▨ - najmanji iznos površine i opsega

Tablica br. 4. Površina i opseg poprečnih presjeka korijena  
i korijenskoga kanala

## KORIJEN

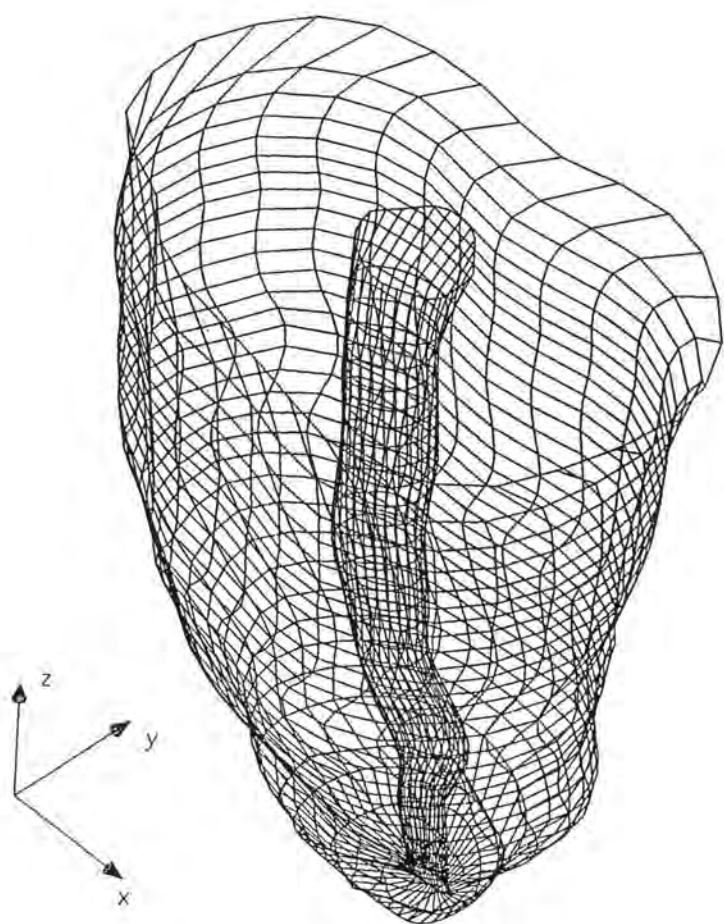


## KANAL

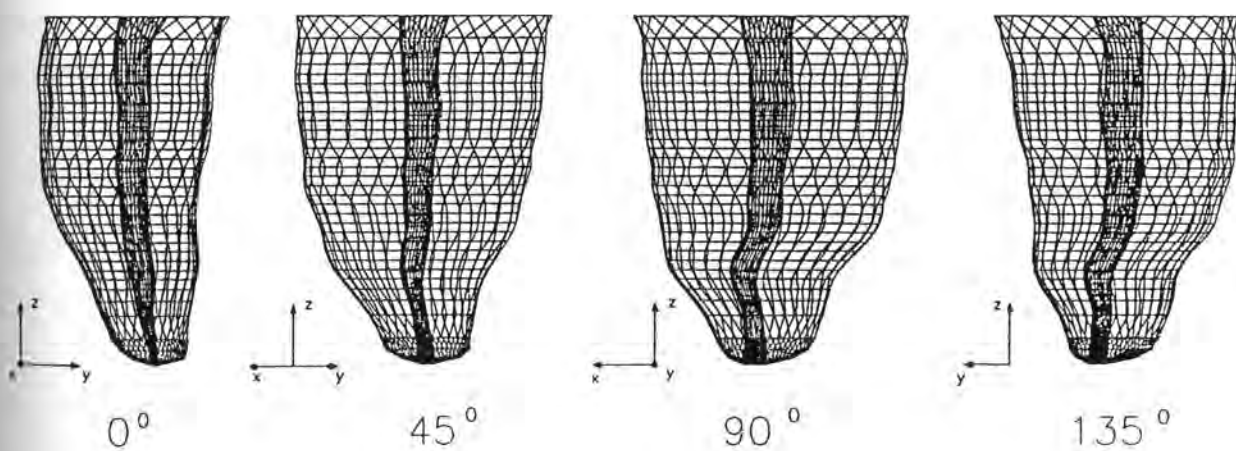


Crtež br. 33. Grafički prikaz distribucije opsega i površina  
poprečnih presjeka korijena i korijenskih kanala

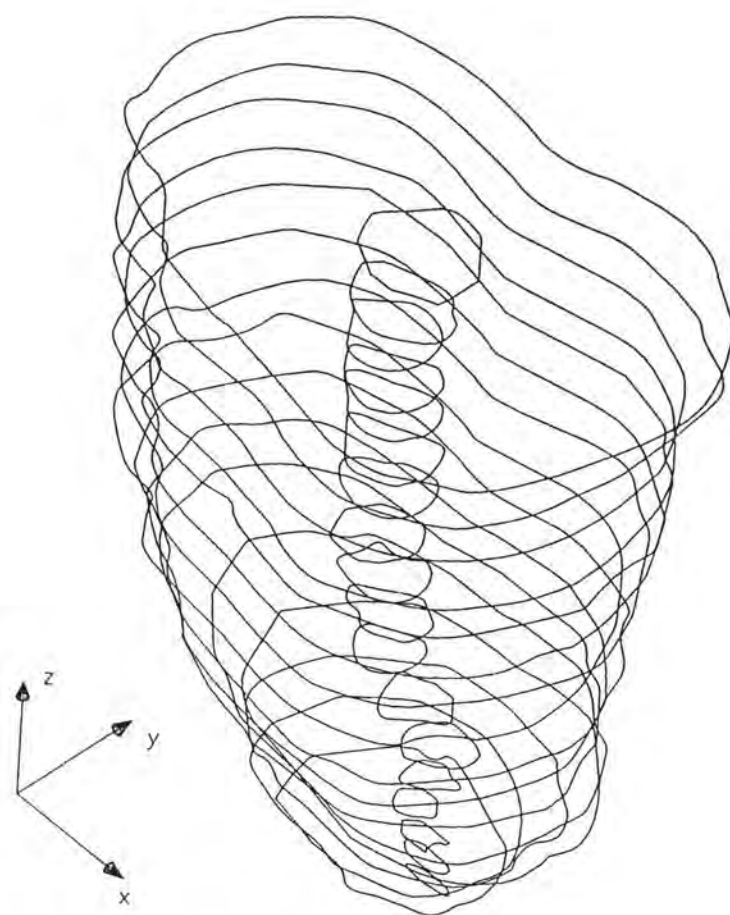
UZORAK BR. 2.



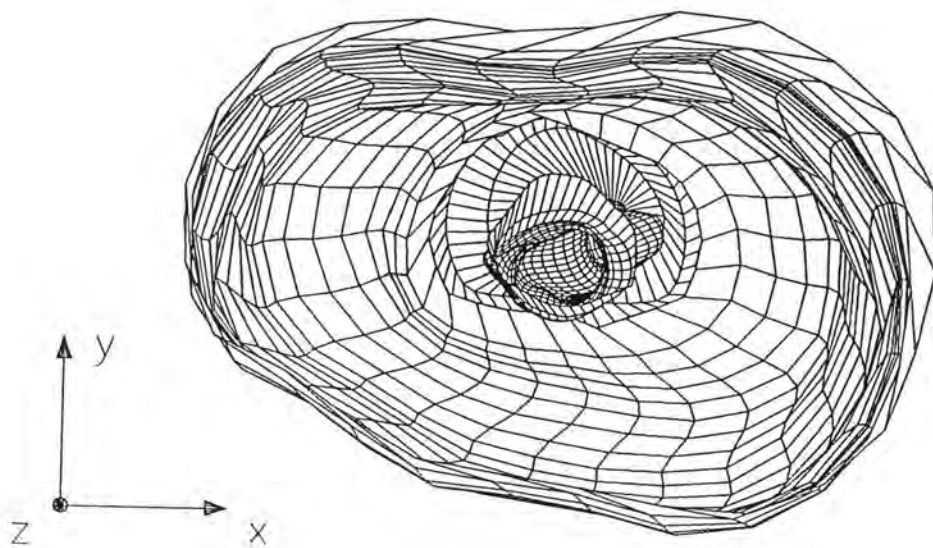
**Crtež br. 34. Prostorni model korijena i korijenskoga kanala**



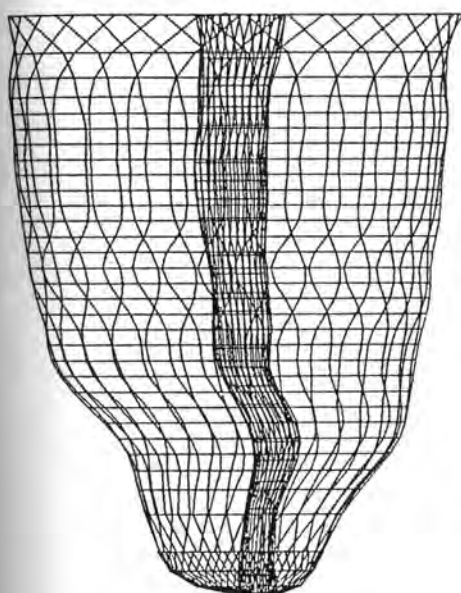
Crtež br. 35. Prostorna rotacija rekonstruiranog modela korijena  
i korijenskog kanala



Crtež br. 36. Poprečni presjeci korijena i korijenskoga kanala



Crtež br. 37. Unutarnji prikaz korijena i korijenskoga kanala



BROJ POPREČNOG PRESJEKA	KORIJEN		KANAL	
	POVRŠINA [mm <sup>2</sup> ]	OPSEG [mm]	POVRŠINA [mm <sup>2</sup> ]	OPSEG [mm]
16	14.016	14.155	0.676	3.012
15	13.115	13.748	0.472	2.544
14	13.116	13.681	0.400	2.327
13	12.893	13.599	0.360	2.242
12	12.553	13.477	0.361	2.282
11	12.173	13.138	0.368	2.323
10	11.499	12.808	0.337	2.138
9	10.893	12.545	0.311	2.010
8	10.231	12.068	0.271	1.989
7	8.957	11.527	0.249	1.918
6	8.144	10.726	0.202	1.639
5	6.665	9.657	0.211	1.764
4	5.246	8.489	0.209	1.665
3	3.846	7.266	0.094	1.196
2	2.907	6.204	0.079	1.038
1	1.956	5.279	0.060	1.092

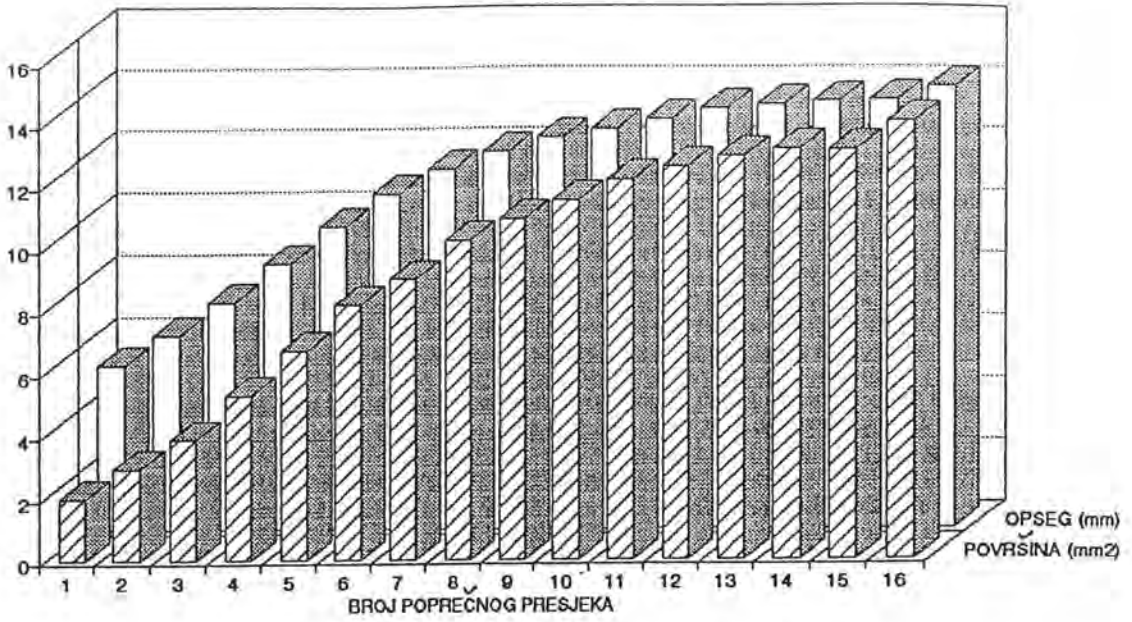
$\Delta z = 0.4 \text{ mm}$  - debljina poprečnog reza

▨ - najmanji iznos površine i opsega

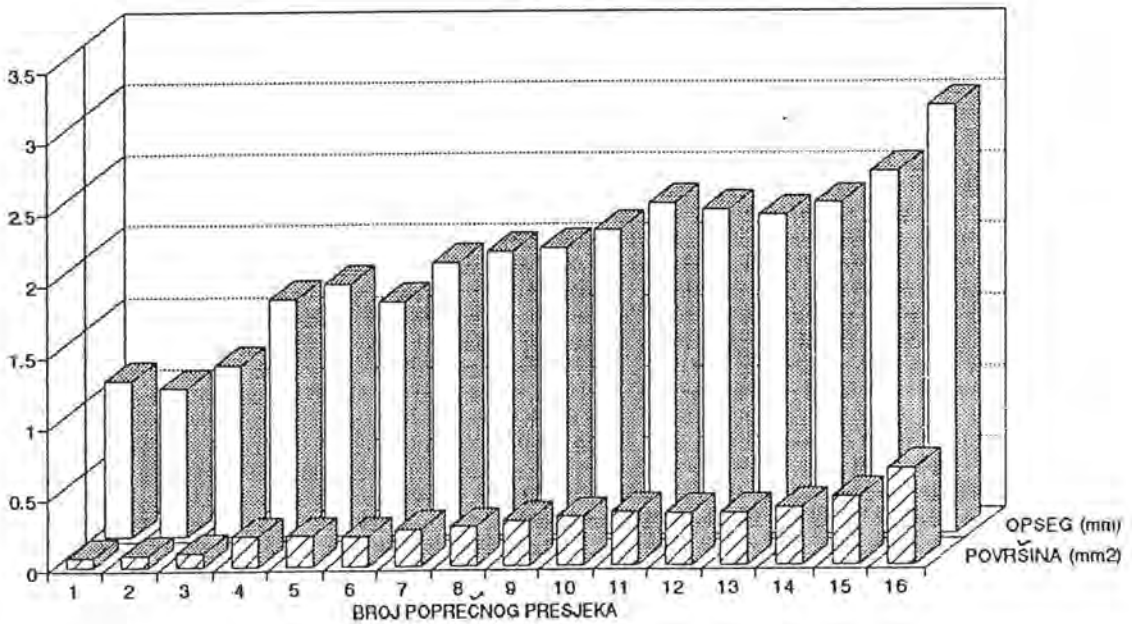
Tablica br. 5. Površina i opseg poprečnih presjeka  
korijena i korijenskoga kanala



## KORIJEN

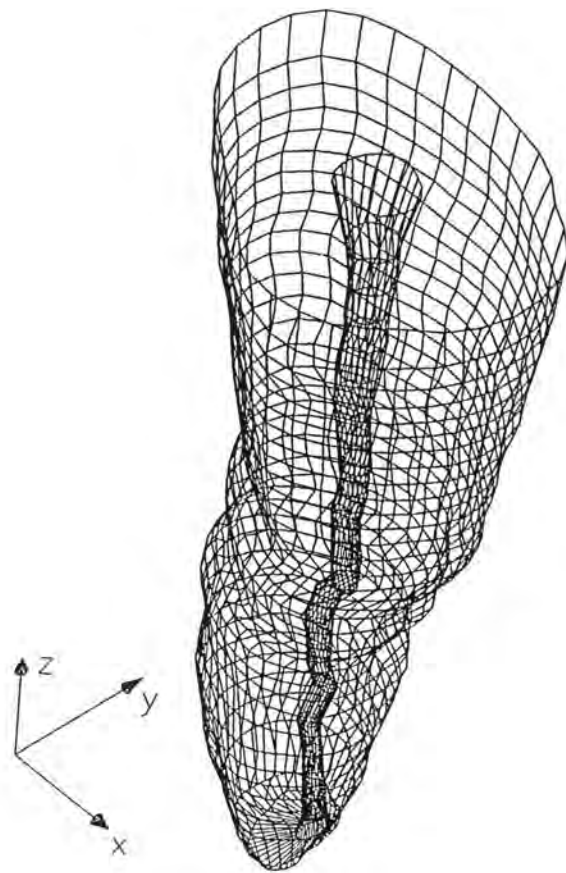


## KANAL

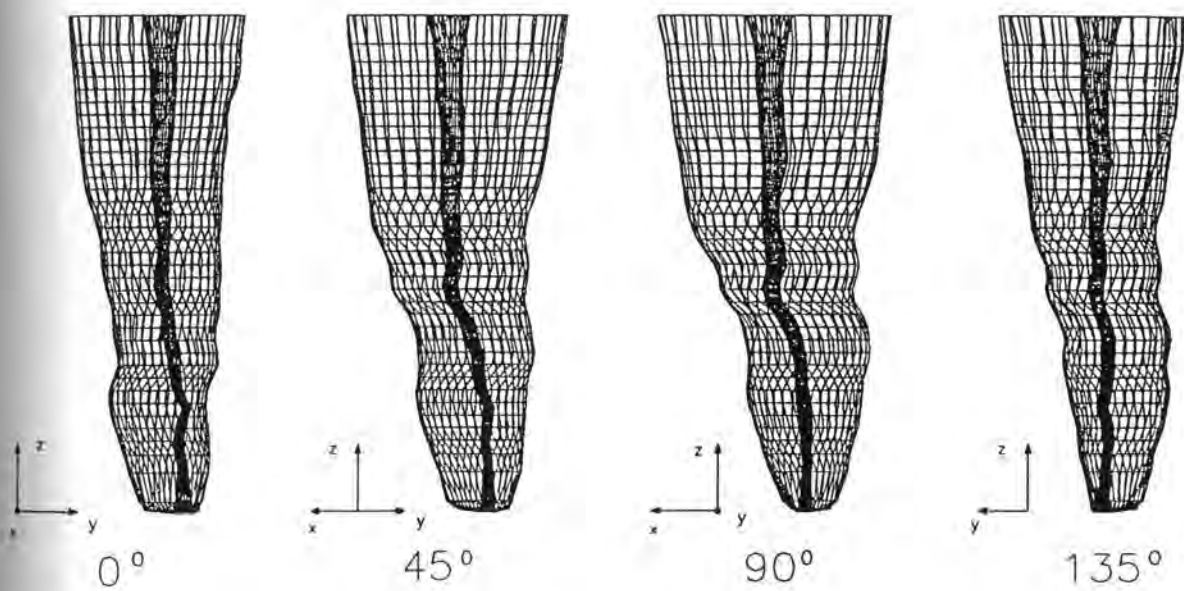


Crtež br. 38. Grafički prikaz distribucije opsega i površina  
poprečnih presjeka korijena i korijenskih kanala

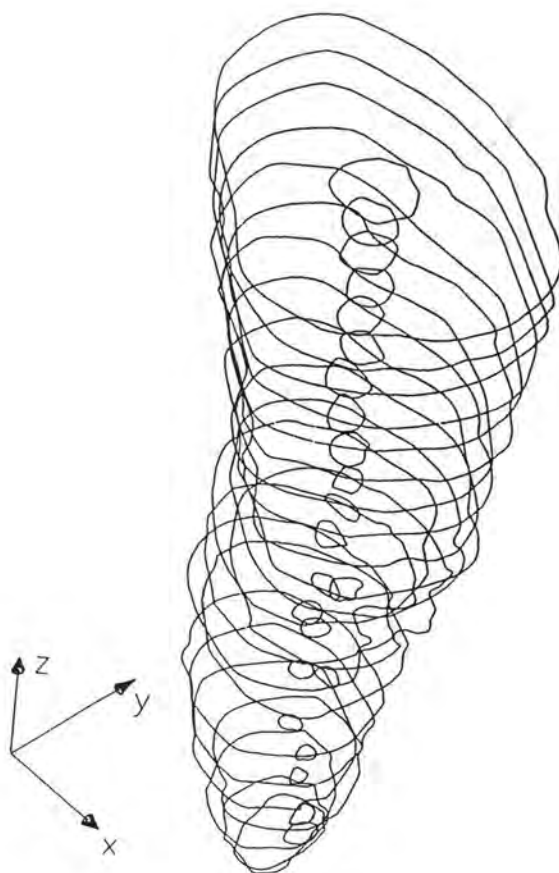
UZORAK BR. 3



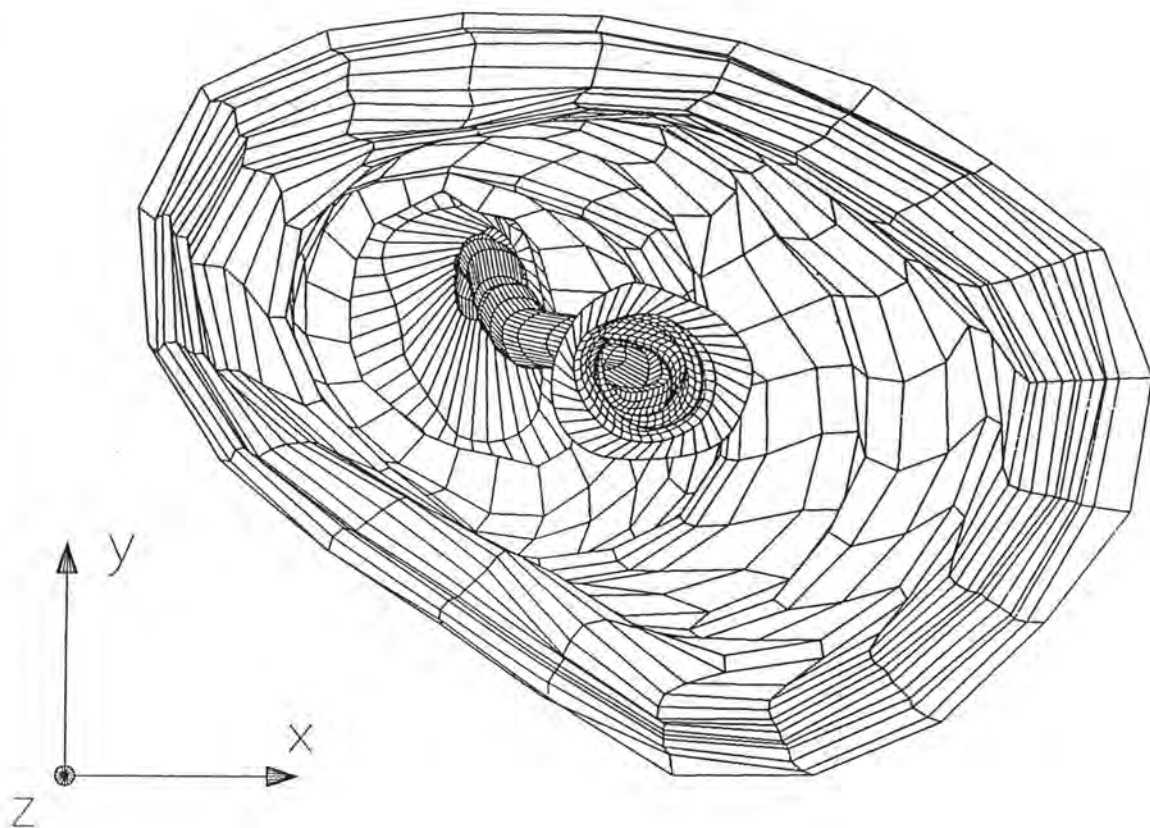
Crtež br. 39. Prostorni model korijena i korijenskoga kanala



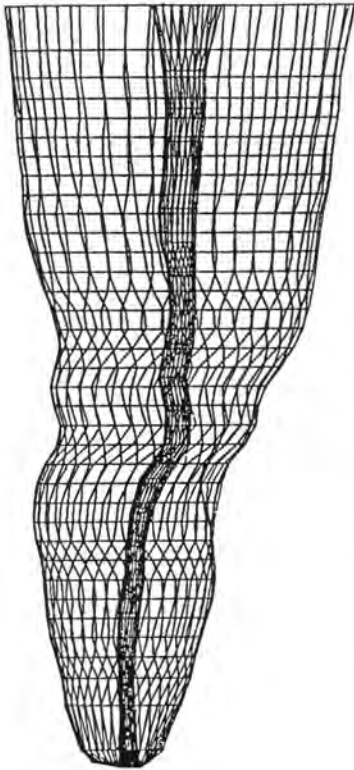
Crtež br. 40. Prostorna rotacija rekonstruiranog modela  
korijena i korijenskoga kanala



Crtež br. 41. Poprečni presjeci korijena i korijenskoga kanala



Crtež br. 42. Unutarnji prikaz korijena i korijenskoga kanala



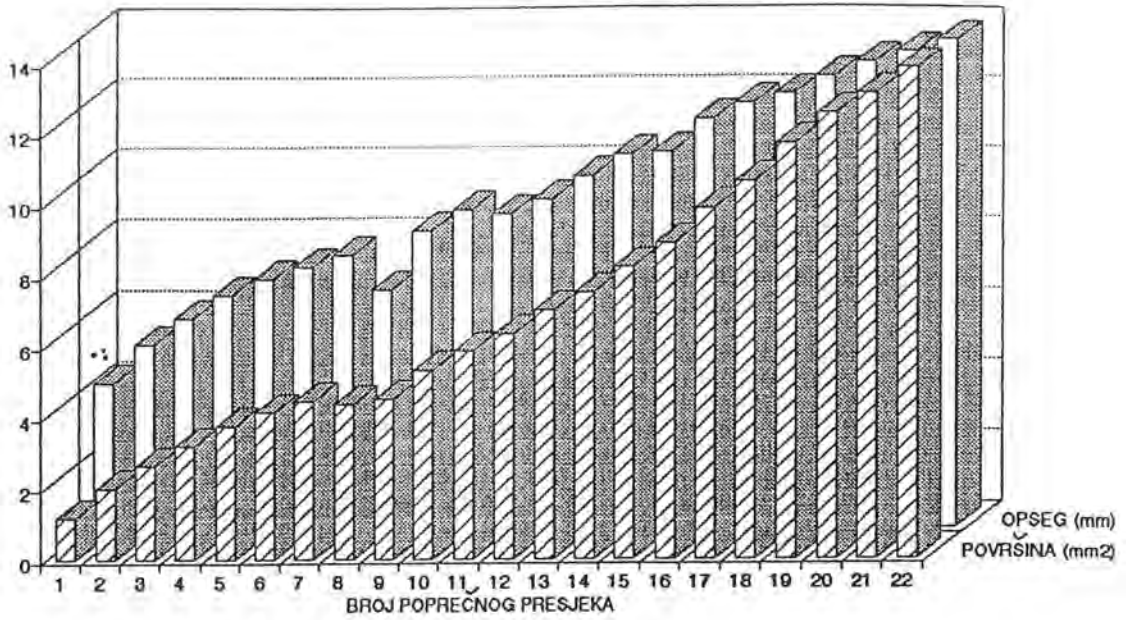
BROJ POPREČNOG PRESJEDA	KORIJEN		KANAL	
	POVRŠINA [mm <sup>2</sup> ]	OPSEG [mm]	POVRŠINA [mm <sup>2</sup> ]	OPSEG [mm]
22	13.797	13.777	0.700	3.032
21	13.076	13.412	0.332	2.080
20	12.502	13.119	0.298	1.968
19	11.680	12.687	0.246	1.797
18	10.620	12.208	0.223	1.680
17	9.878	11.930	0.181	1.560
16	8.891	11.521	0.211	1.686
15	8.207	10.596	0.173	1.545
14	7.478	10.507	0.166	1.492
13	6.976	9.905	0.096	1.154
12	6.276	9.252	0.085	1.190
11	5.801	8.820	0.101	1.225
10	5.269	8.930	0.099	1.196
9	4.479	8.357	0.077	1.110
8	4.306	6.677	0.084	1.045
7	4.425	7.672	0.073	0.978
6	4.102	7.347	0.057	0.852
5	3.720	7.023	0.055	0.897
4	3.174	6.567	0.047	0.780
3	2.593	5.923	0.040	0.735
2	1.981	5.176	0.034	0.705
1	1.145	4.100	0.059	0.922

$\Delta Z = 0.5 \text{ mm}$  - debljina poprečnog reza

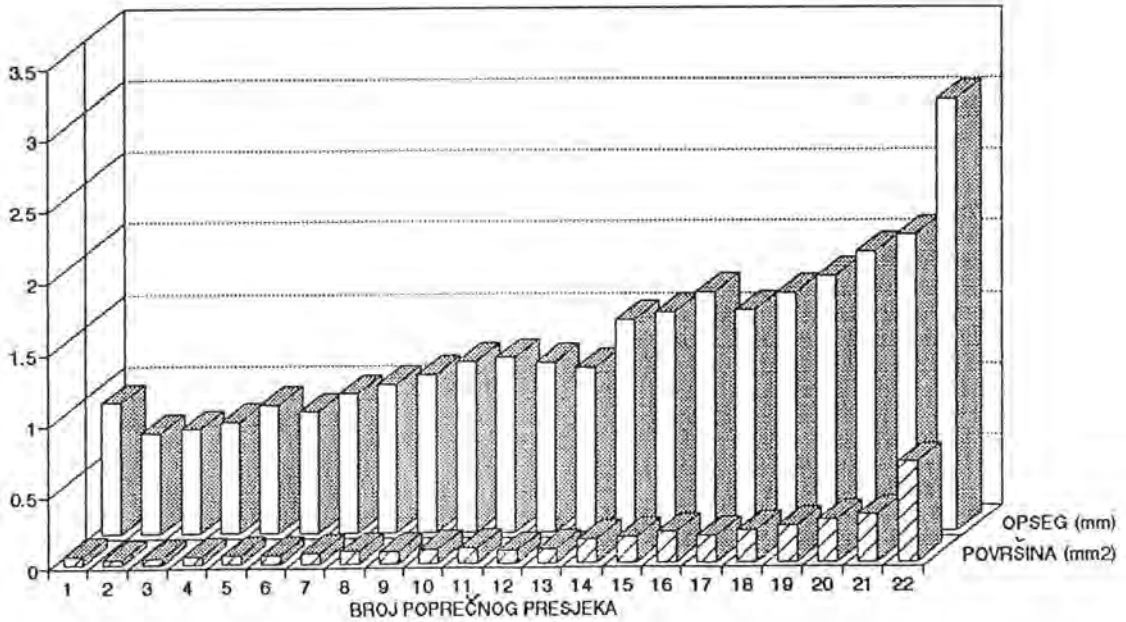
▨ - najmanji iznos površine i opsega

Tablica br. 6. Površina i opseg poprečnih presjeka korijena  
i korijenskih kanala

## KORIJEN



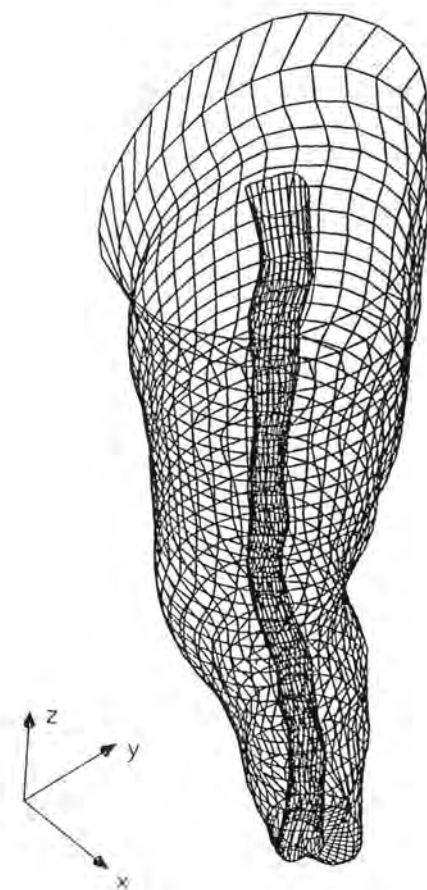
## KANAL



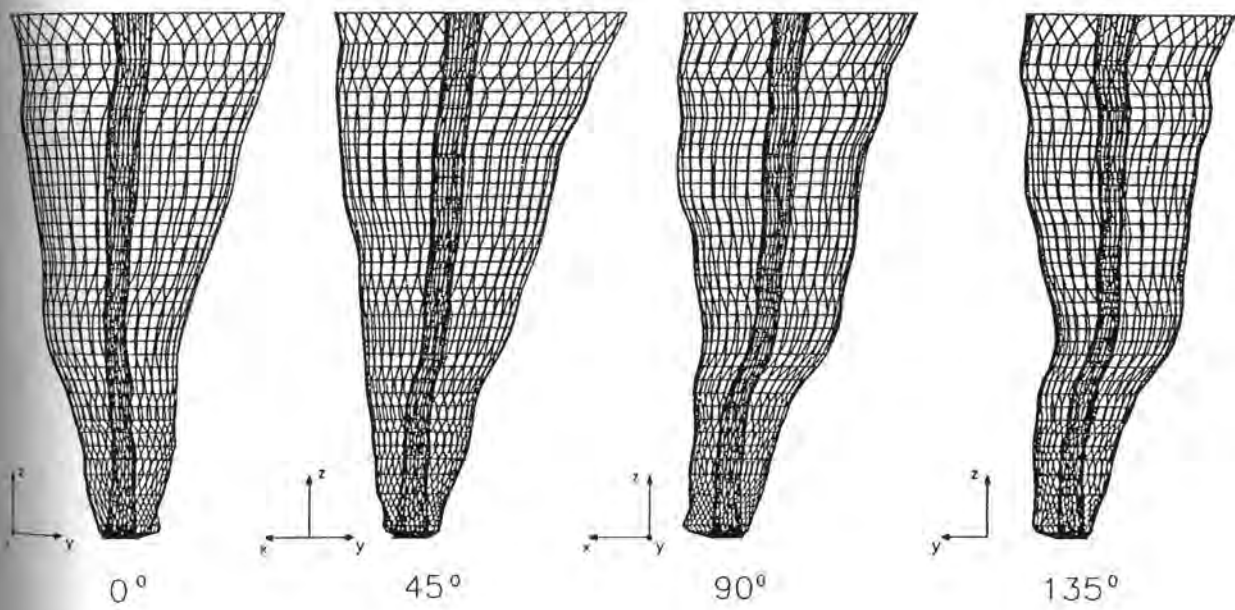
Crtež br. 43. Grafički prikaz distribucije opsega površina  
poprečnih presjeka korijena i korijenskih kanala



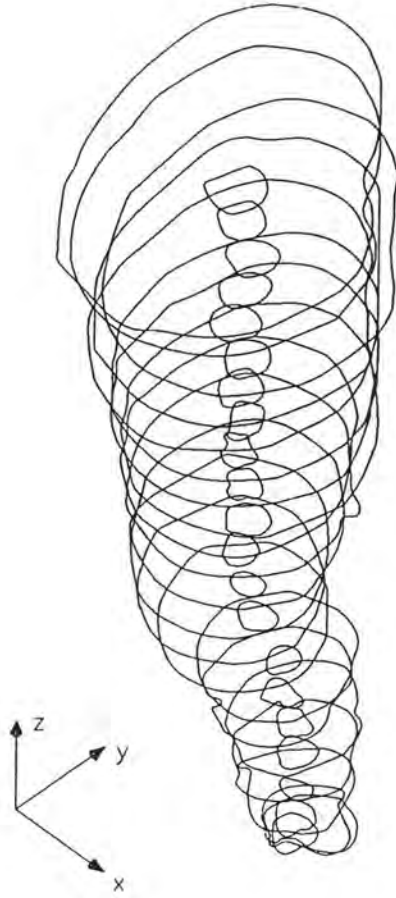
UZORAK BR. 4



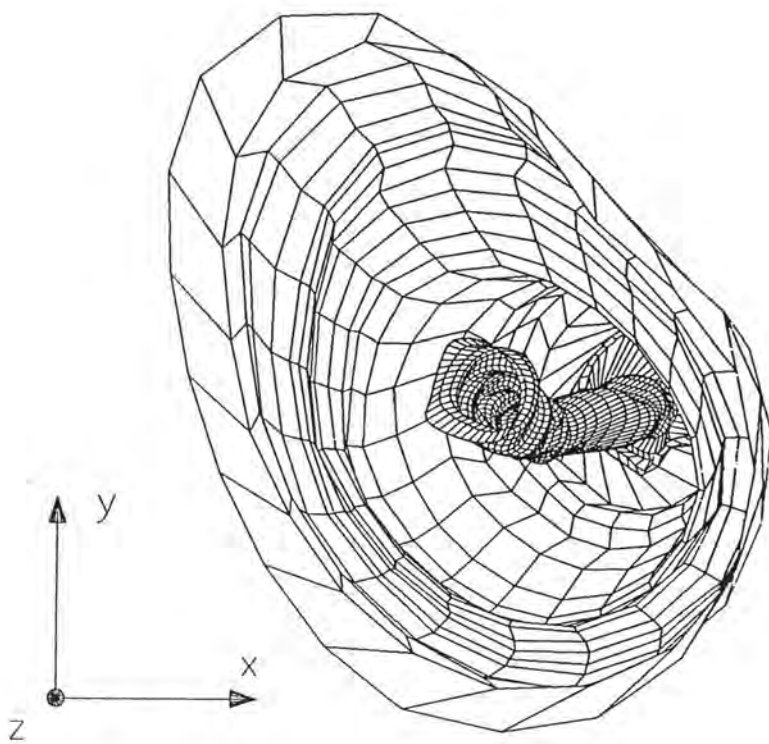
**Crtež br. 44. Prostorni model korijena i korijenskoga kanala**



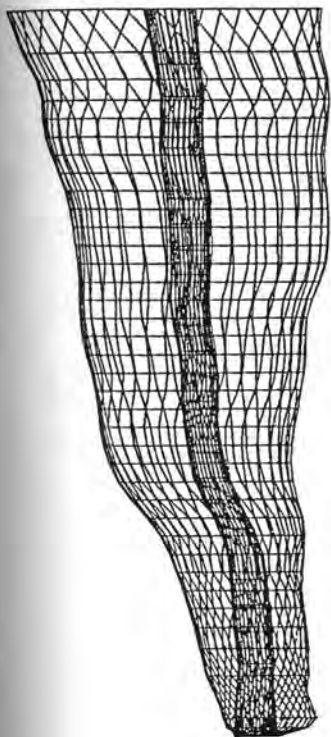
Crtež br. 45. Prostorna rotacija rekonstruiranog modela  
korigena i korijenskoga kanala



Cртеж br. 46. Попречни пресјеси коријена и коријenskoga канала



Crtež br. 47. Unutarnji prikaz korijena i korijenskoga kanala

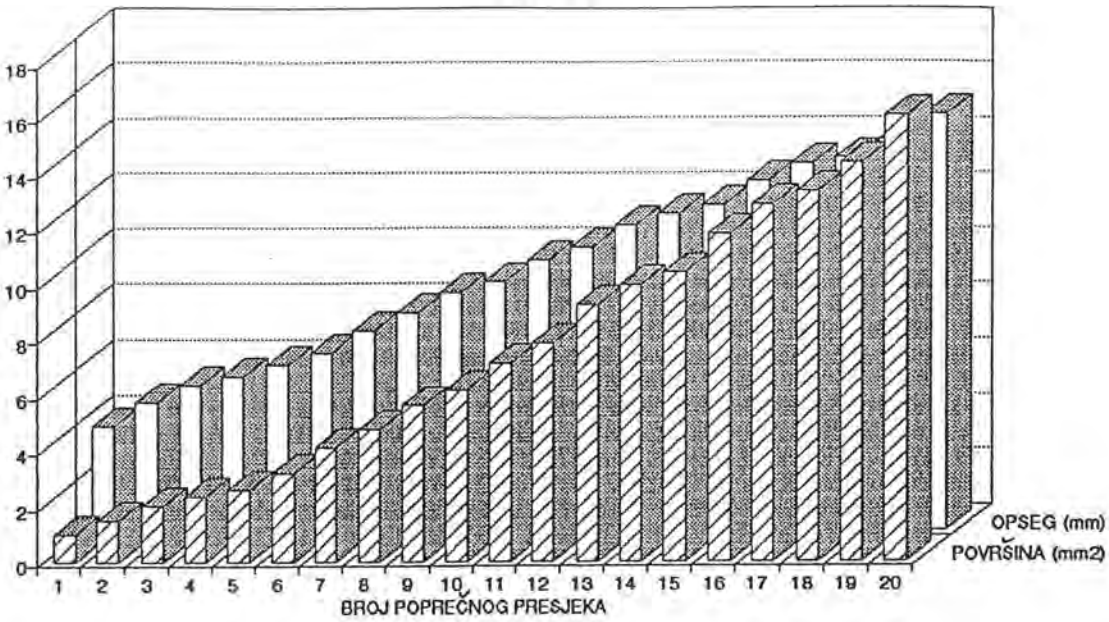


BROJ POPREČNOG PRESJEKA	KORIJEN		KANAL	
	POVRŠINA [mm <sup>2</sup> ]	OPSEG [mm]	POVRŠINA [mm <sup>2</sup> ]	OPSEG [mm]
20	16.078	15.027	0.409	2.342
19	14.376	14.090	0.264	1.917
18	13.339	13.466	0.302	1.980
17	12.861	13.244	0.286	1.929
16	11.786	12.611	0.293	1.928
15	10.391	11.720	0.285	1.932
14	9.957	11.408	0.266	1.877
13	9.247	11.020	0.212	1.765
12	7.871	10.195	0.175	1.676
11	7.117	9.757	0.181	1.622
10	6.169	8.966	0.241	1.770
9	5.607	8.576	0.183	1.564
8	4.777	7.885	0.133	1.307
7	4.014	7.213	0.182	1.553
6	3.193	6.408	0.157	1.437
5	2.563	5.993	0.168	1.565
4	2.341	5.597	0.162	1.506
3	2.002	5.290	0.199	1.636
2	1.494	4.655	0.109	1.230
1	0.957	3.784	0.219	1.761

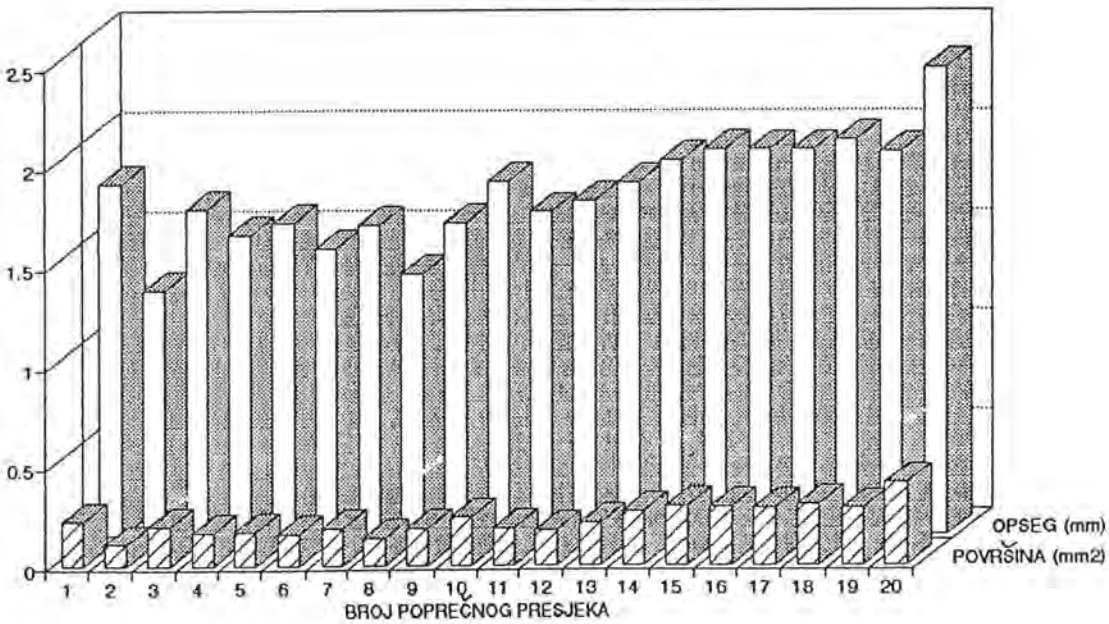
$\Delta Z = 0.5 \text{ mm}$  - debljina poprečnog reza  
 ▨ - najmanji iznos površine i opsega

Tablica br. 7. Površina i opseg poprečnih presjeka  
 korijena i korijenskoga kanala

### KORIJEN



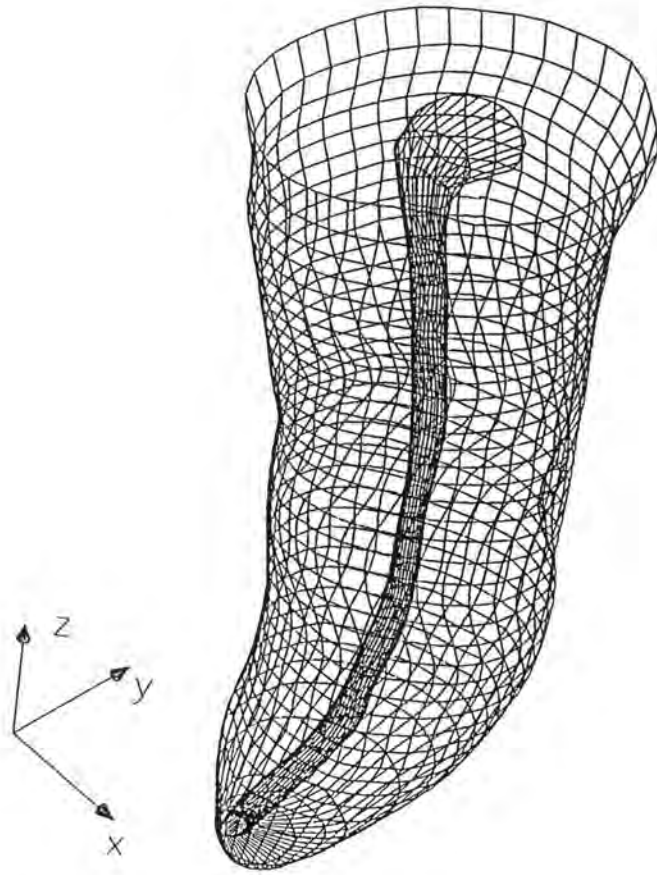
### KANAL



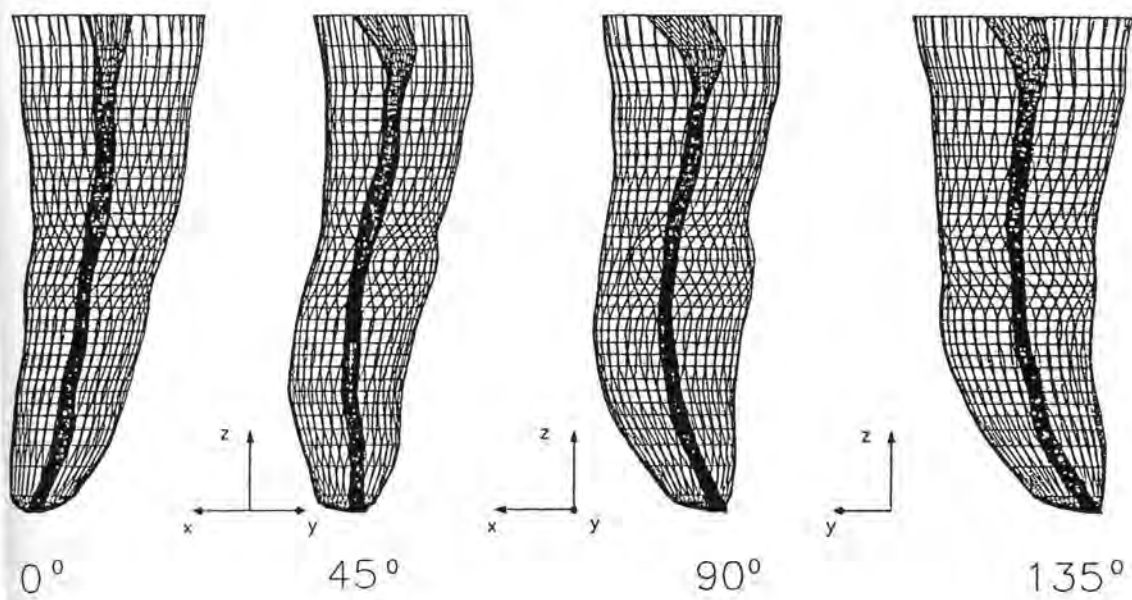
Crtež br. 48. Grafički prikaz distribucije opsega i površina poprečnih presjeka korijena i korijenskih kanala

UZORAK BR. 5

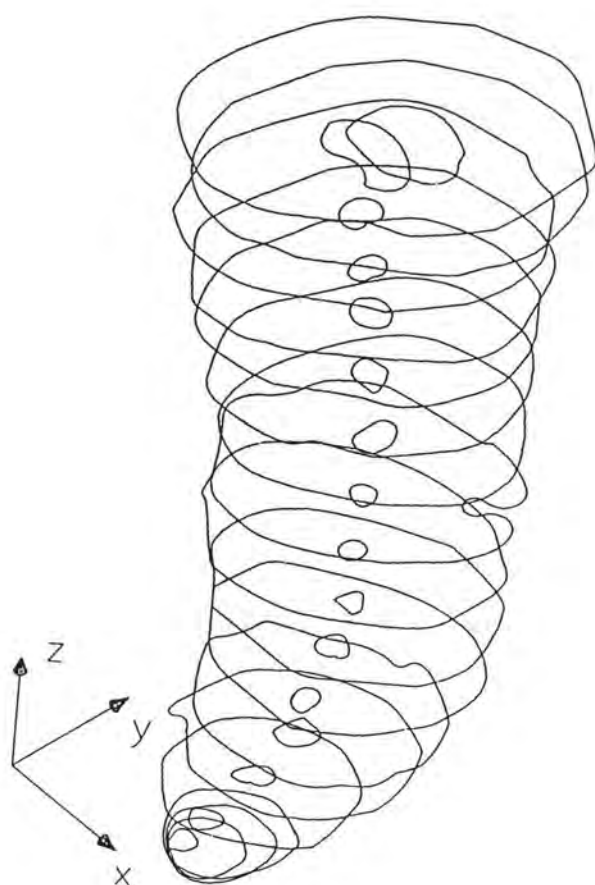




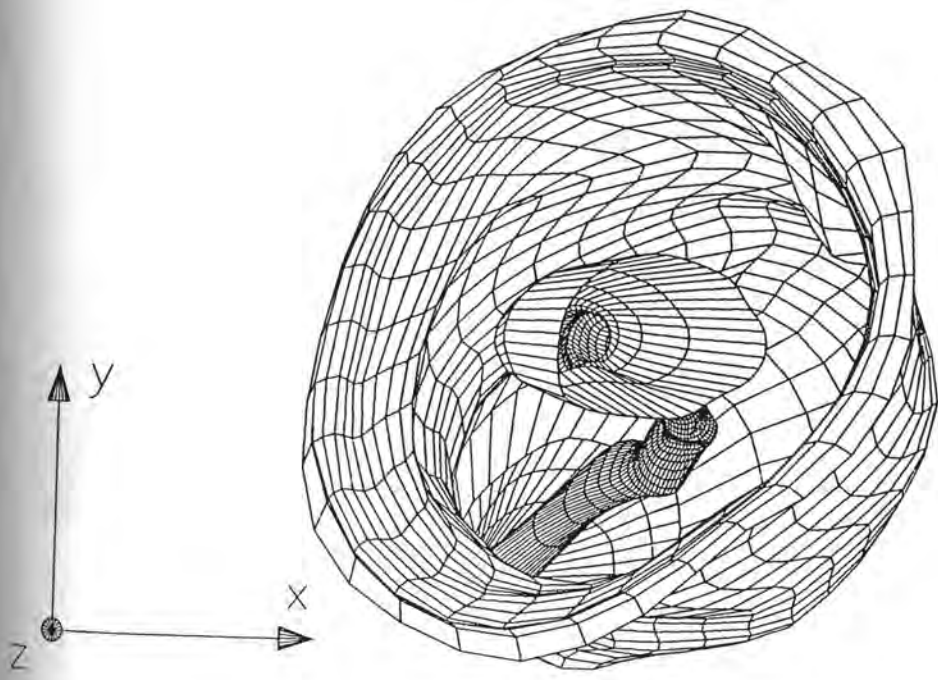
Crtež br. 49. Prostorni model korijena i korijenskoga kanala



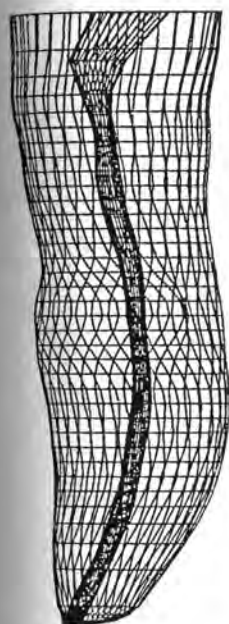
Crtež br. 50. Prostorna rotacija rekonstruiranog modela  
korijena i korijenskoga kanala



Crtež br. 51. Poprečni presjeci korijena i korijenskoga kanala



Crtež br. 52. Unutarnji prikaz korijena i korijenskoga kanala



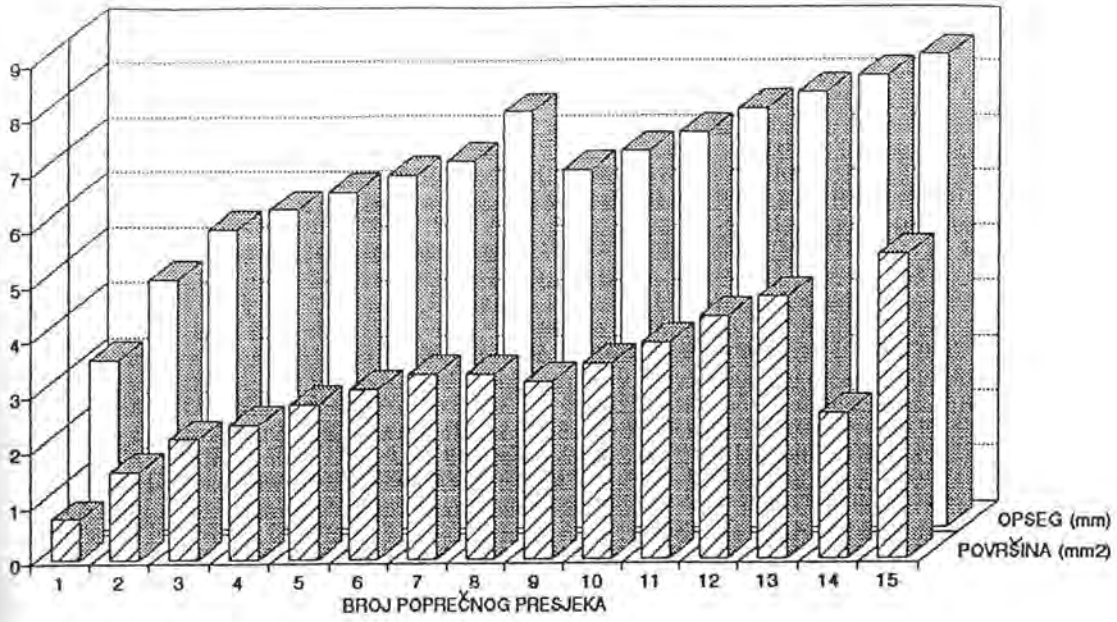
BROJ POPREČNOG PRESJEKA	KORIJEN		KANAL	
	POVRŠINA [mm <sup>2</sup> ]	OPSEG [mm]	POVRŠINA [mm <sup>2</sup> ]	OPSEG [mm]
15	5.498	8.565	0.506	2.598
14	2.606	8.182	0.303	2.211
13	4.728	7.886	0.081	1.037
12	4.358	7.589	0.058	0.885
11	3.879	7.146	0.082	1.018
10	3.505	6.812	0.067	0.968
9	3.182	6.459	0.081	1.048
8	3.326	7.527	0.037	0.687
7	3.319	6.622	0.036	0.677
6	3.047	6.358	0.034	0.716
5	2.773	6.073	0.051	0.817
4	2.415	5.766	0.042	0.747
3	2.164	5.403	0.072	0.986
2	1.582	4.510	0.050	0.845
1	0.727	3.060	0.046	0.777

$\Delta Z = 0.5 \text{ mm}$  - debljina poprečnog reza

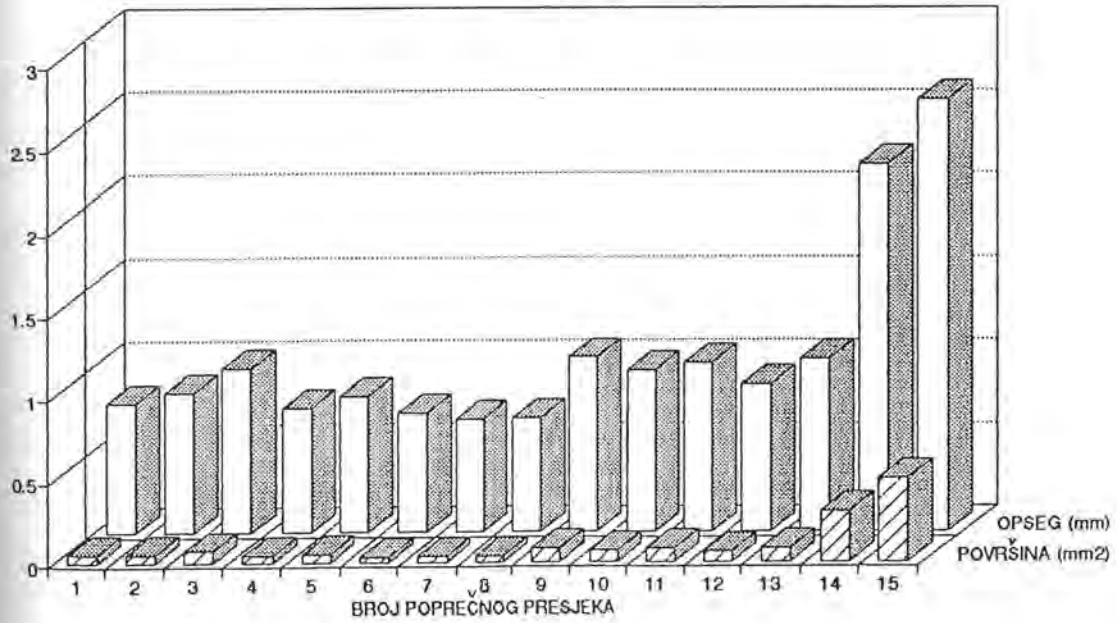
▨ - najmanji iznos površine i opsega

Tablica br. 8. Površina i opseg poprečnih presjeka  
korijena i korijenskoga kanala

### KORIJEN

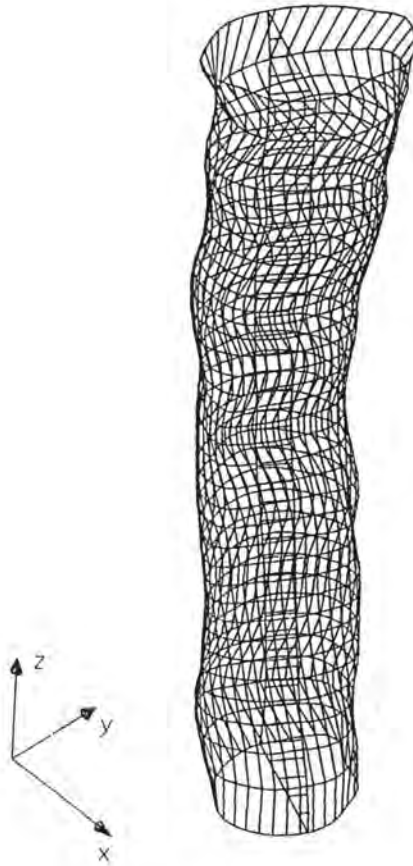


### KANAL



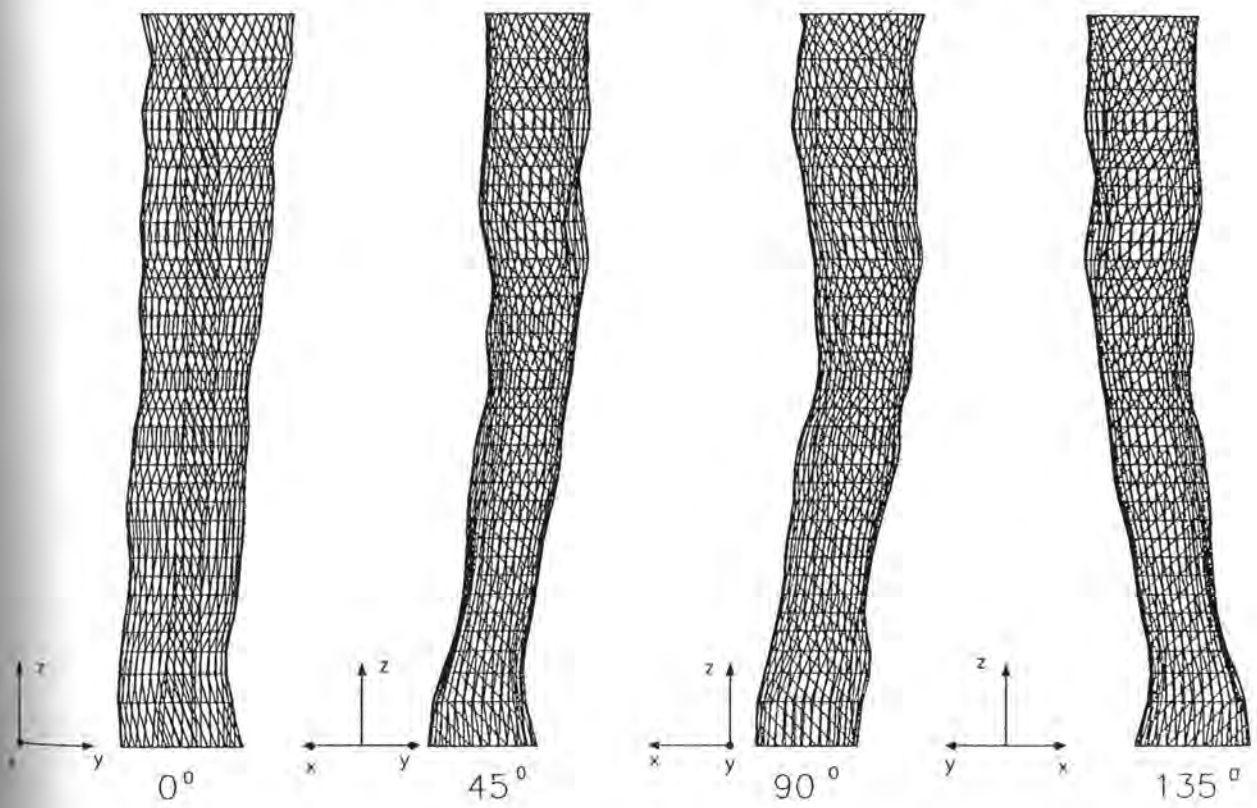
**Crtež br. 53. Grafički prikaz distribucije opsega i površina poprečnih presjeka korijena i korijenskih kanala**

UZORAK BR. 6

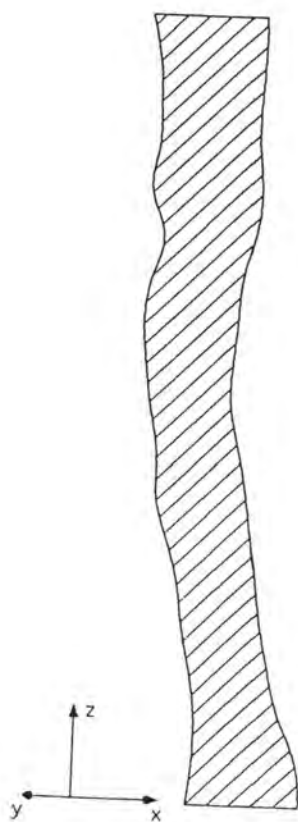


Crtež br. 54. Prostorni model apeksnoga segmenta korijenskoga kanala

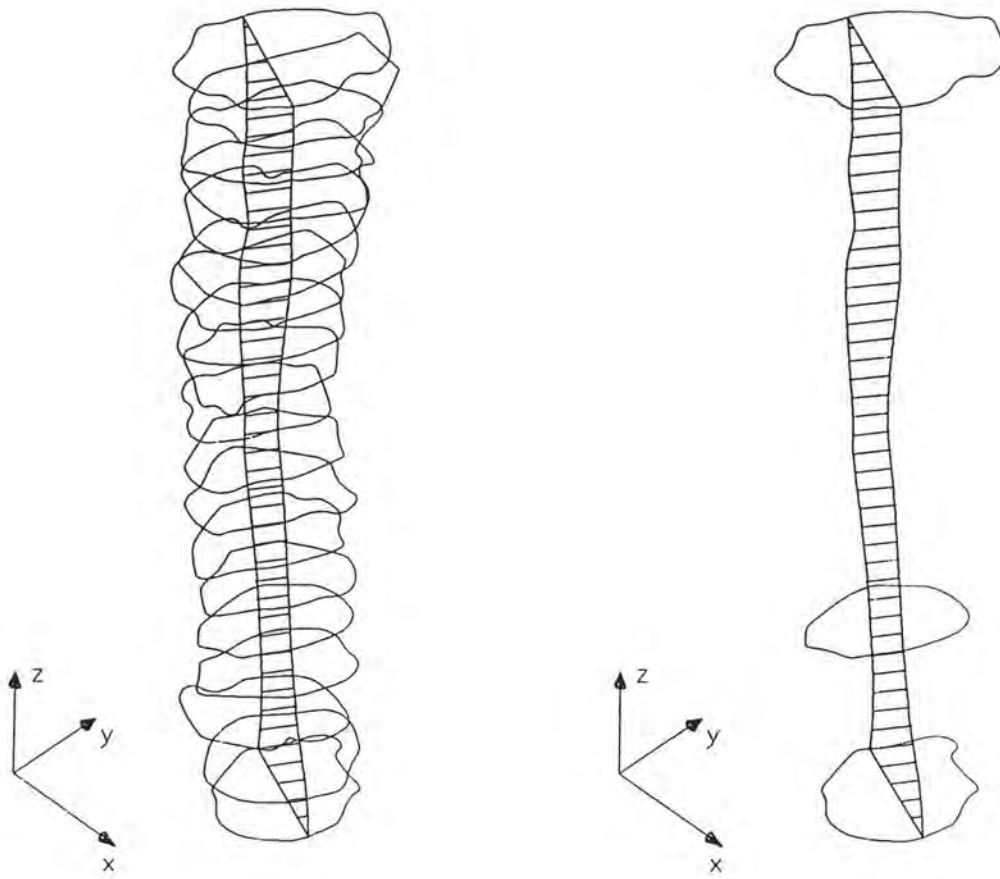




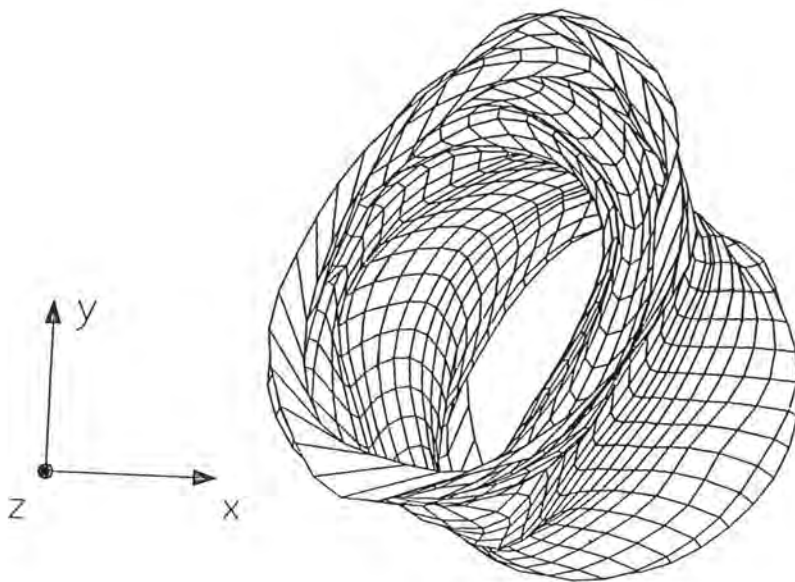
Crtež br. 55. Prostorna rotacija apeksnoga segmenta  
korijenskoga kanala



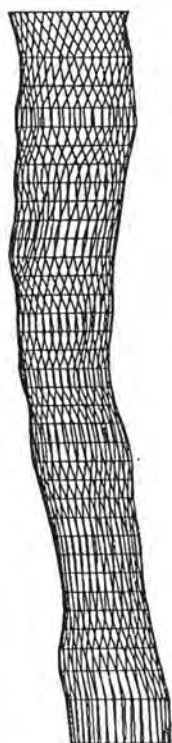Crtež br. 56. Uzdužni presjek apeksnoga segmenta  
korijenskoga kanala



**Crtež br. 57. Uzdužni i poprečni presjeci apeksnoga segmenta  
karijenškoga kanala**



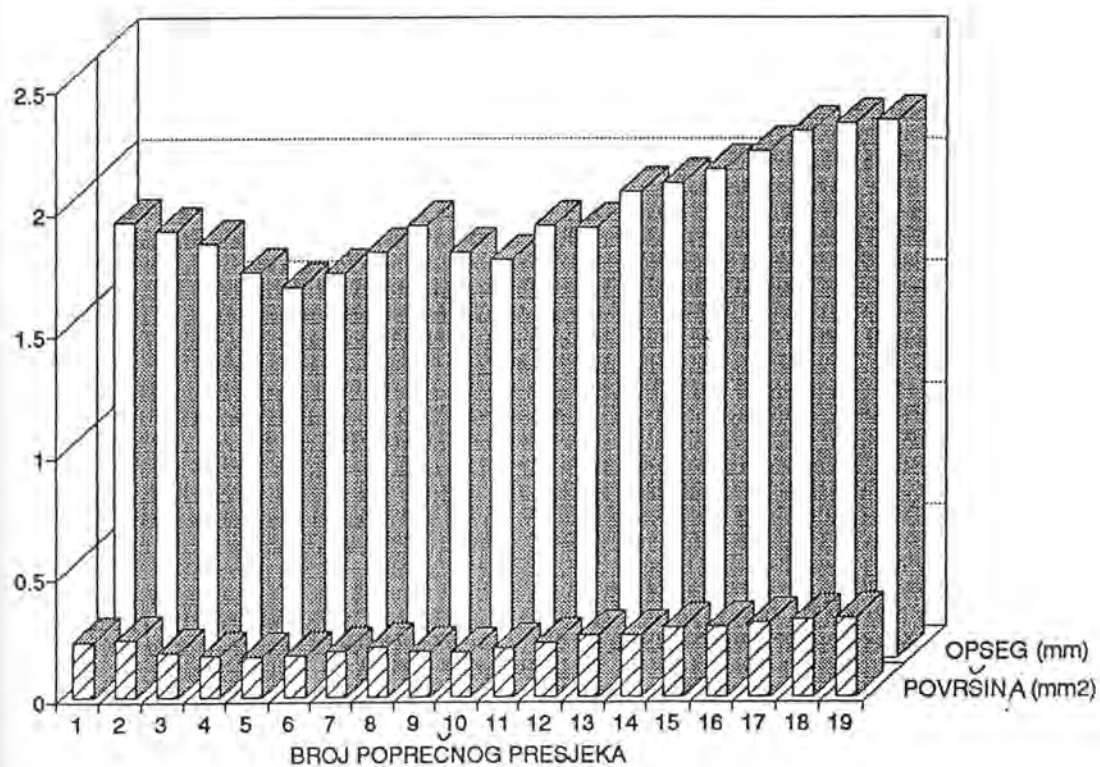
Crtež br. 58. Unutrašnji prikaz apeksnoga segmenta  
karijenskoga kanala



BROJ POPREČNOG PRESJEKA	POVRŠINA [mm <sup>2</sup> ]	OPSEG [mm]
19	0.319	2.209
18	0.315	2.199
17	0.304	2.167
16	0.284	2.084
15	0.278	2.009
14	0.250	1.953
13	0.250	1.921
12	0.223	1.769
11	0.197	1.776
10	0.178	1.639
9	0.185	1.667
8	0.201	1.766
7	0.184	1.670
6	0.164	1.584
5	0.160	1.526
4	0.166	1.587
3	0.181	1.707
2	0.232	1.755
1	0.225	1.790

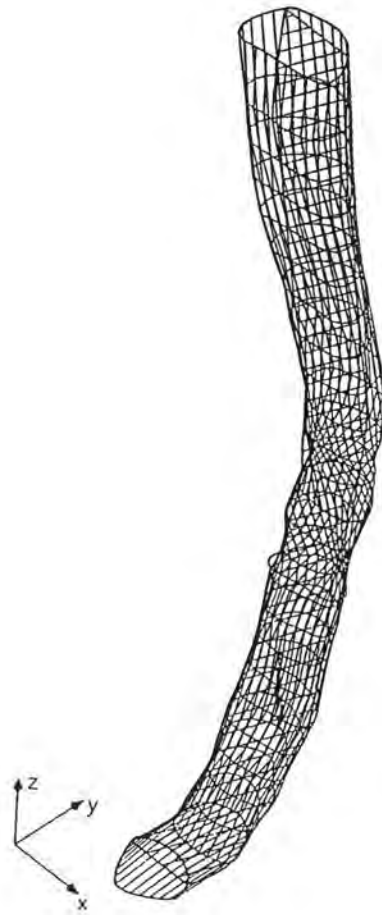
$\Delta z = 0.2 \text{ mm}$  - debljina poprečnog reza  
 ▨ - najmanji iznos površine i opsega

Tablica br. 9. Površina i opseg poprečnih presjeka  
 apeksnoga segmenta korijenskoga kanala



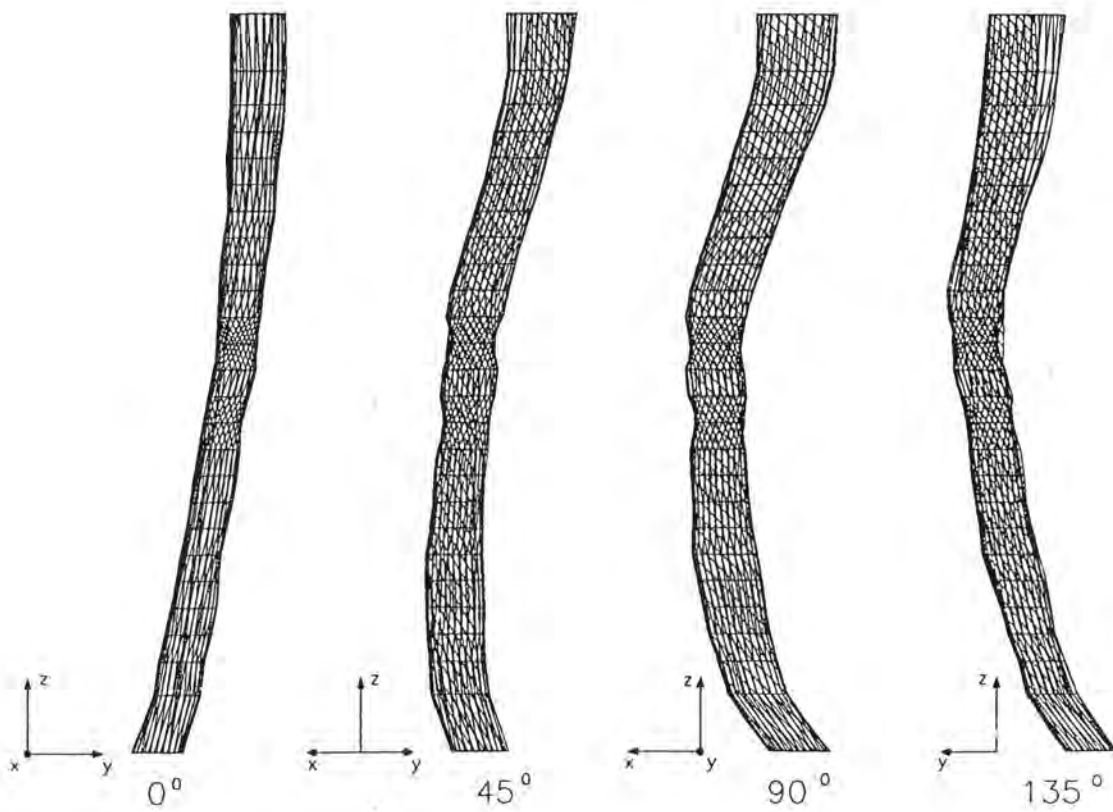
Crtež br. 59. Grafički prikaz distribucije opsega i površine poprečnih presjeka korijenskoga kanala

UZORAK BR. 7

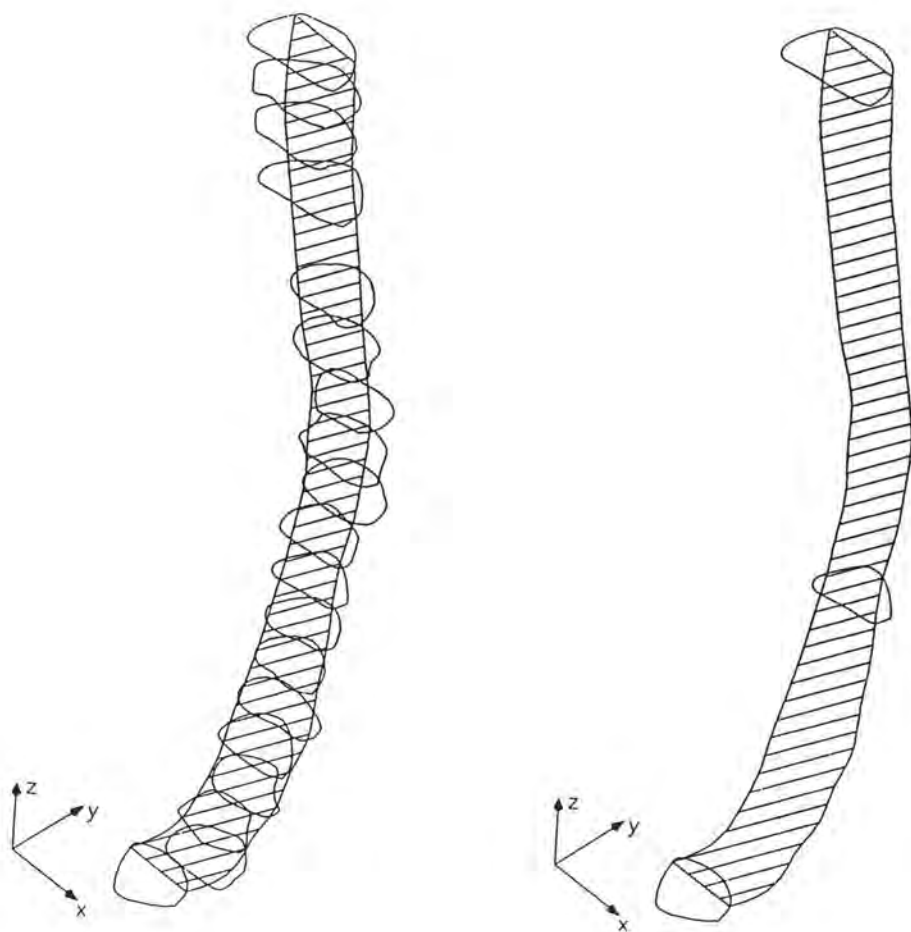


Crtež br. 60. Prostorni model apeksnoga segmenta  
korijenskoga kanala

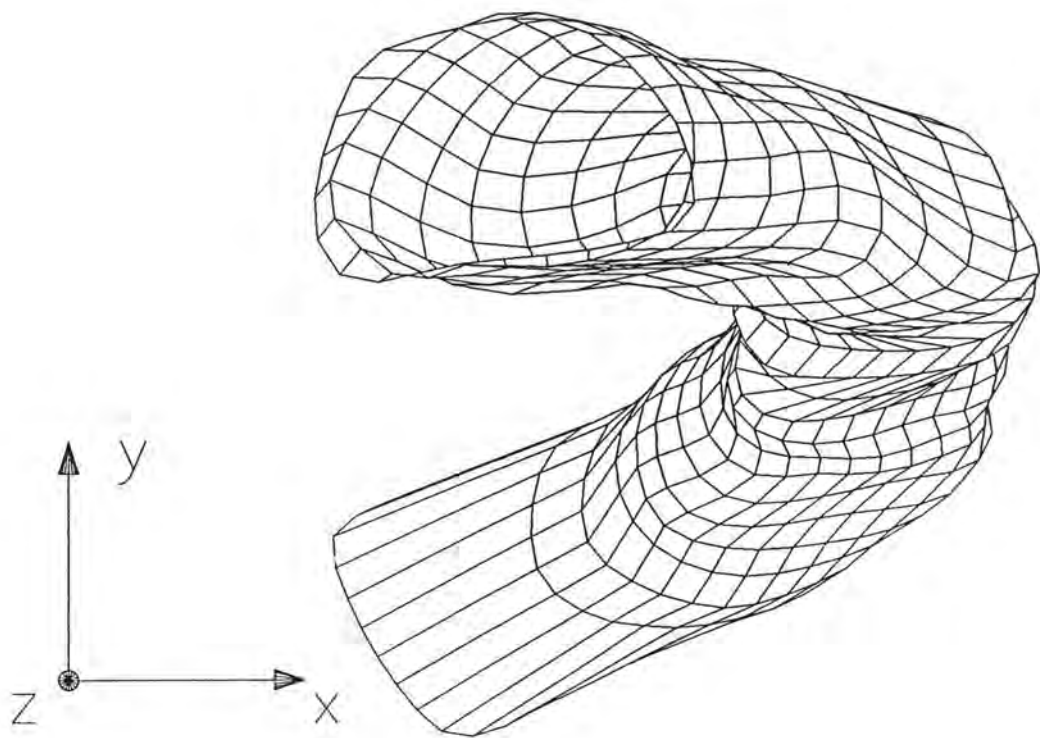




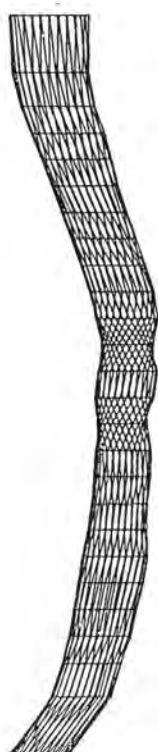Crtež br. 61. Prostorna rotacija apeksnog segmenta  
korijenskoga kanala



**Crtež br. 62. Uzdužni i poprečni presjeci apeksnoga segmenta  
korijenskoga kanala**



Crtež br. 63. Unutrašnji prikaz apeksnoga segmenta i korijenskoga kanala

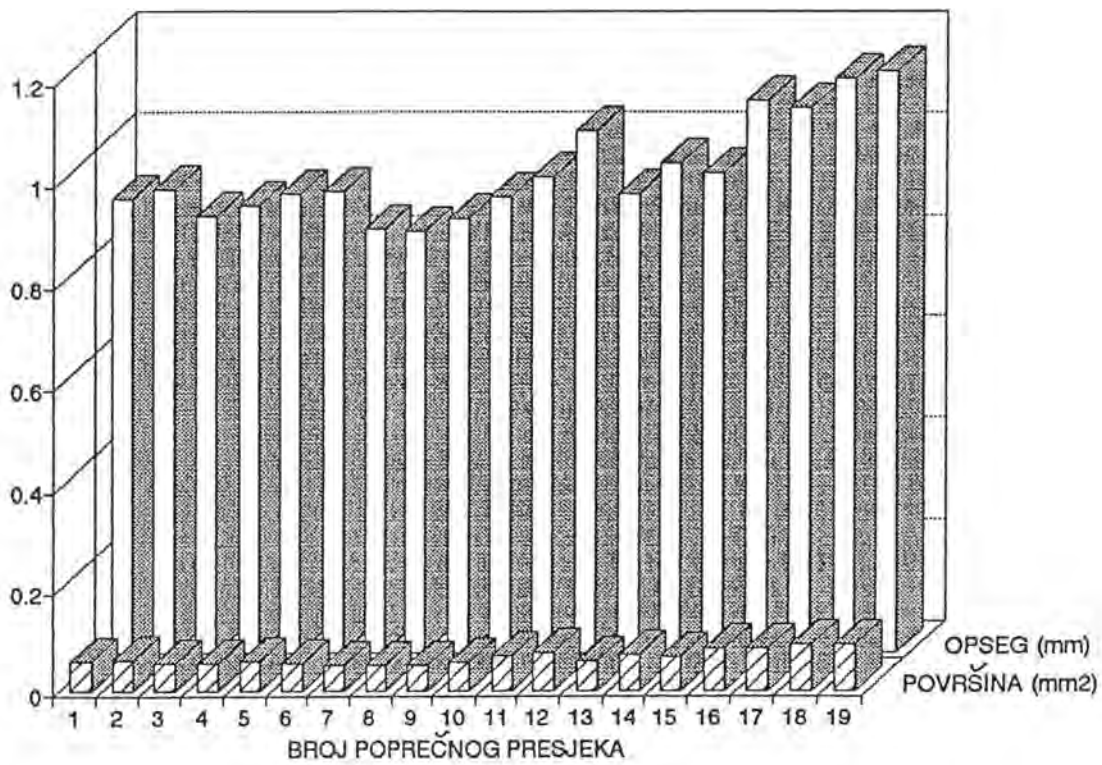


BROJ POPREČNOG PRESJEKA	POVRŠINA [mm <sup>2</sup> ]	OPSEG [mm]
19	0.090	1.147
18	0.091	1.132
17	0.083	1.072
16	0.081	1.087
15	0.064	0.946
14	0.069	0.965
13	0.058	0.903
12	0.073	1.026
11	0.066	0.937
10	0.056	0.898
9	0.049	0.855
8	0.050	0.829
7	0.050	0.834
6	0.054	0.909
5	0.058	0.903
4	0.053	0.879
3	0.053	0.861
2	0.061	0.912
1	0.058	0.893

$\Delta z = 0.2 \text{ mm}$  - debljina poprečnog reza

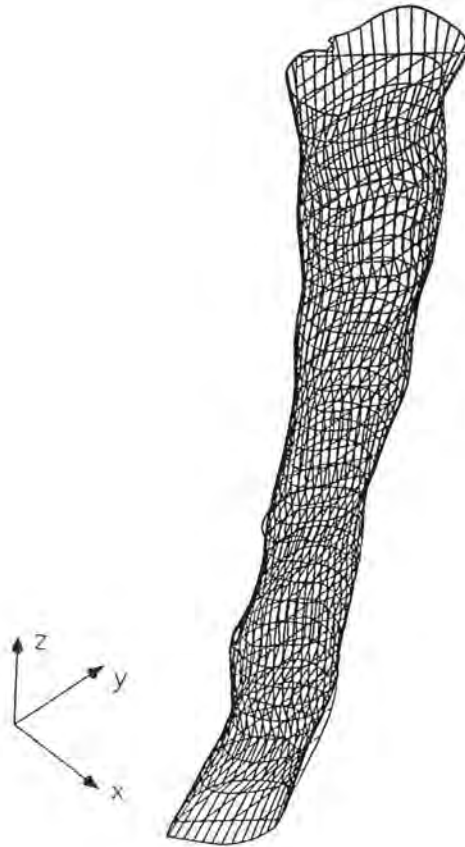
▨ - najmanji iznos površine i opsega

Tablica br. 10. Površina i opseg poprečnih presjeka  
apeksnoga segmenta korijenskoga kanala

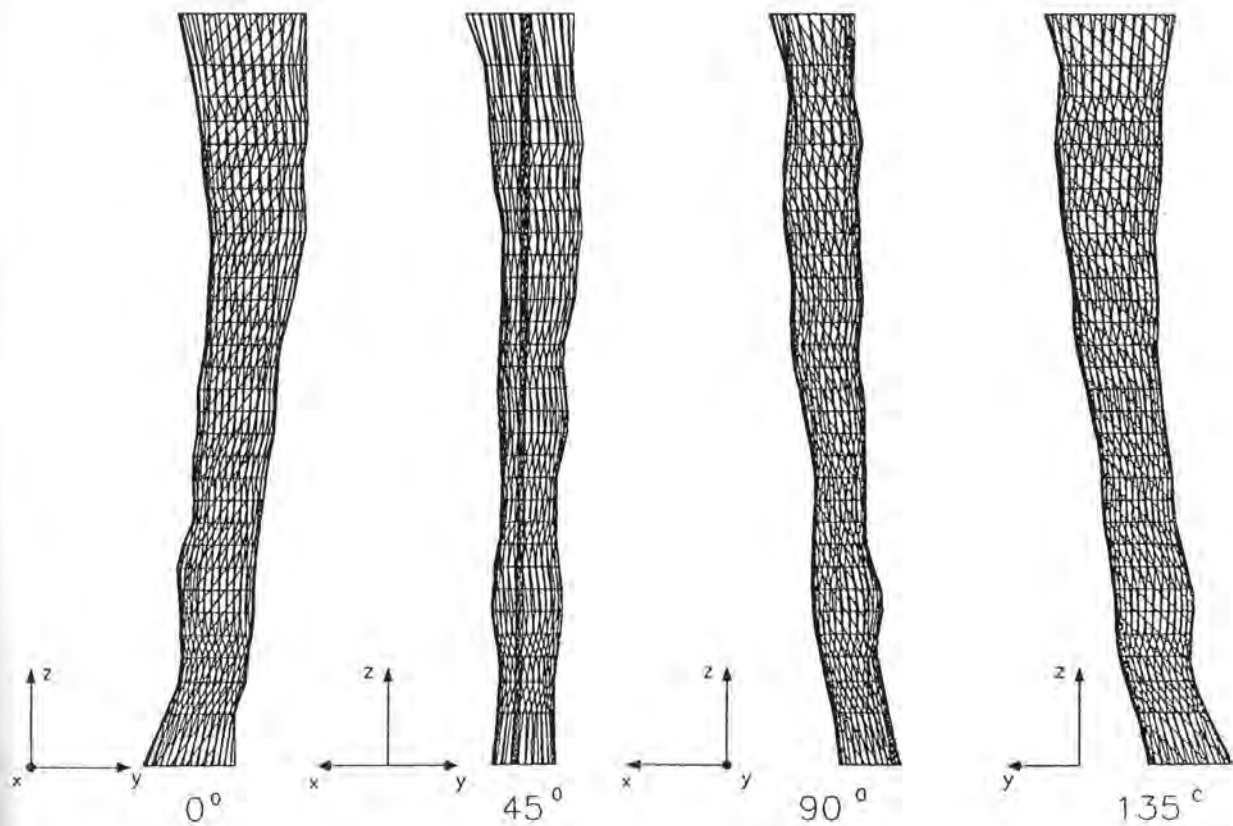


Crtež br. 64. Grafički prikaz distribucije opsega i površine poprečnih presjeka korijenskoga kanala

UZORAK BR. 8

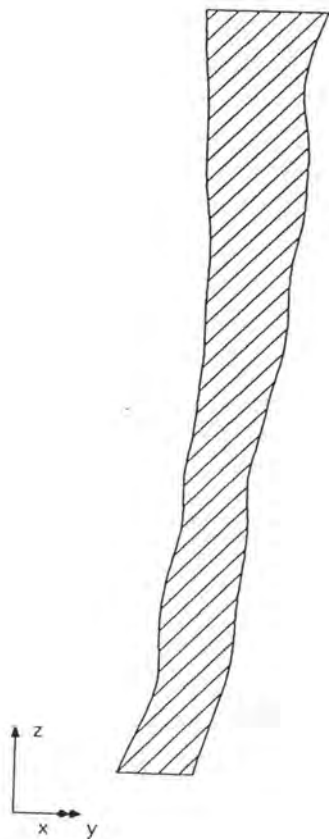


Crtež br. 65. Prostorni model apeksnoga segmenta  
korijenskoga kanala

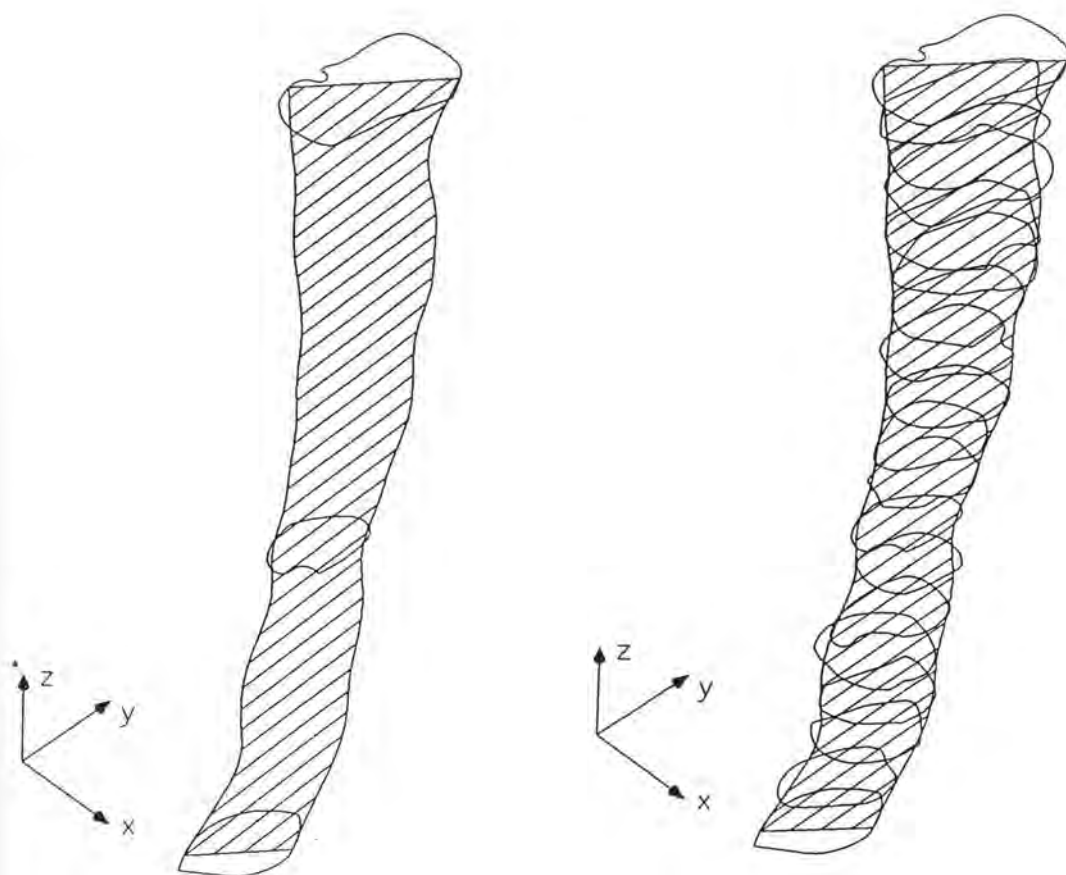


**Crtež br. 66. Prostorna rotacija apeksnoga segmenta  
korijenskoga kanala**

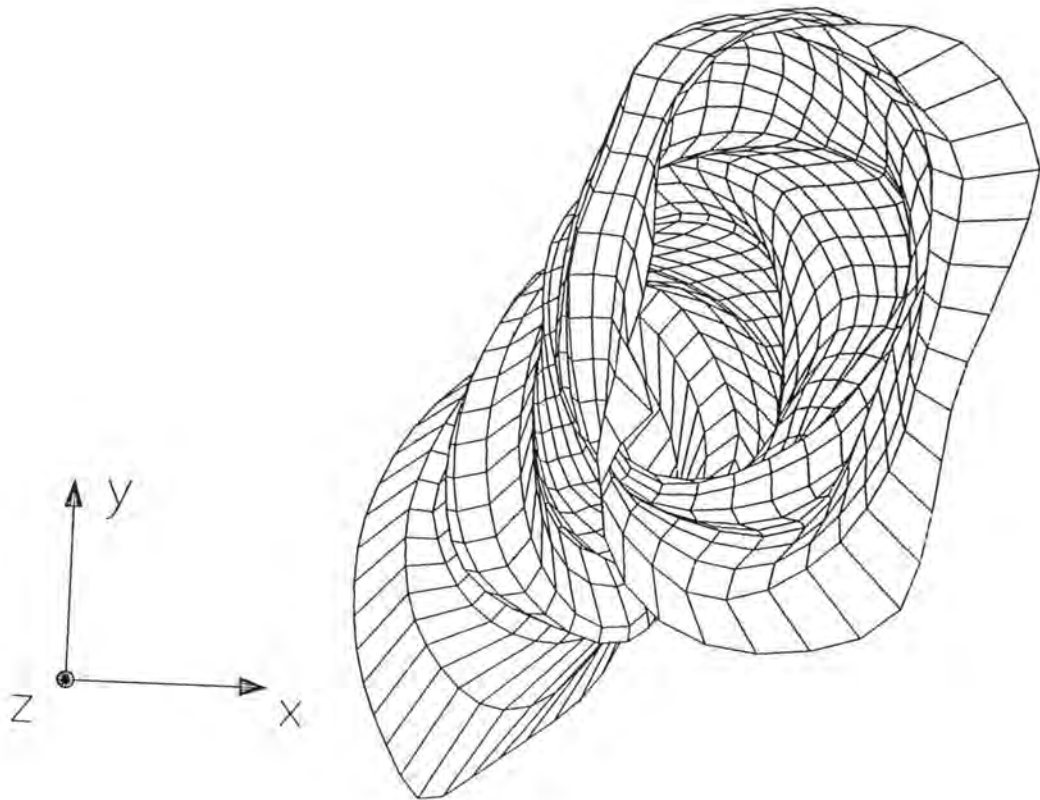




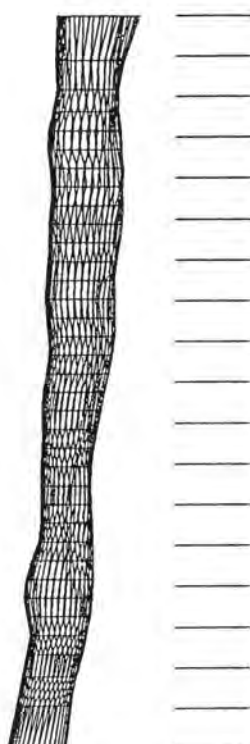
**Crtež br. 67. Uzdužni presjek apeksnoga segmenta  
karijenskoga kanala**



Crtež br. 68. Uzdužni i poprečni presjeci apeksnoga segmenta  
korijenskoga kanala



Crtež br. 69. Unutrašnji prikaz apeksnoga segmenta  
korijenskoga kanala

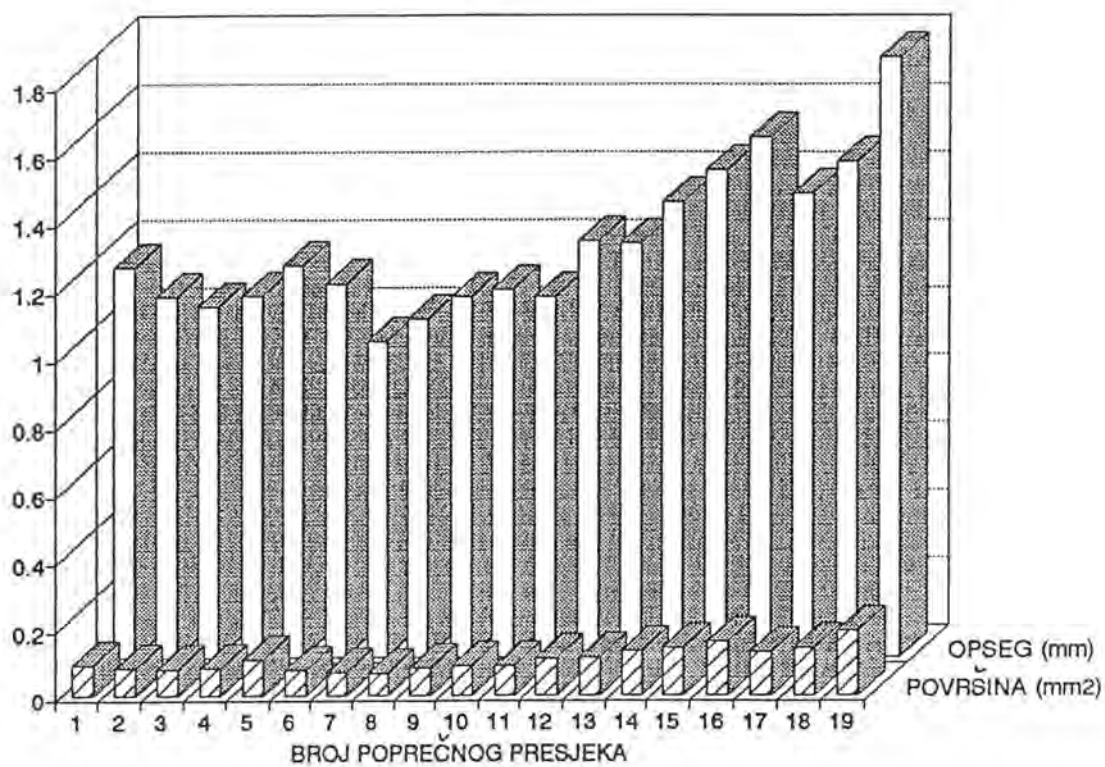


BROJ POPREČNOG PRESJEKA	POVRŠINA [mm <sup>2</sup> ]	OPSEG [mm]
19	0.189	1.771
18	0.138	1.463
17	0.125	1.371
16	0.158	1.537
15	0.140	1.442
14	0.130	1.346
13	0.111	1.225
12	0.106	1.232
11	0.086	1.063
10	0.086	1.086
9	0.081	1.065
8	0.065	0.998
7	0.066	0.933
6	0.074	1.103
5	0.104	1.159
4	0.081	1.066
3	0.077	1.036
2	0.080	1.063
1	0.091	1.152

$\Delta z = 0.2 \text{ mm}$  - debljina poprečnog reza

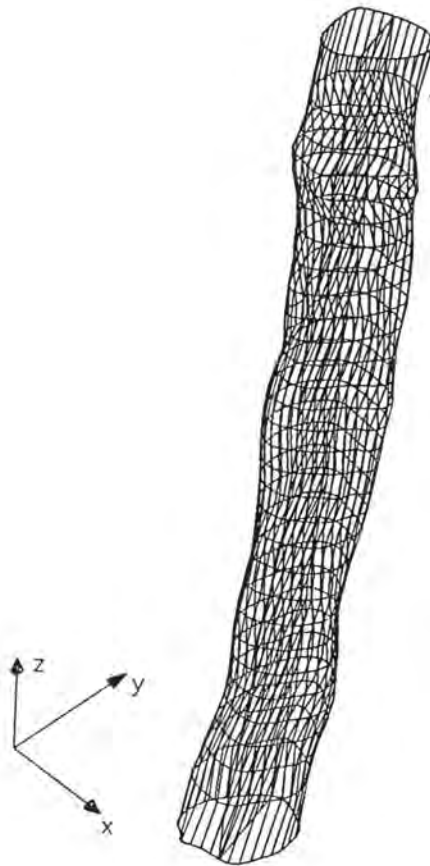
▨ - najmanji iznos površine i opsega

Tablica br. 11. Površina i opseg poprečnih presjeka  
apeksnoga segmenta korijenskoga kanala

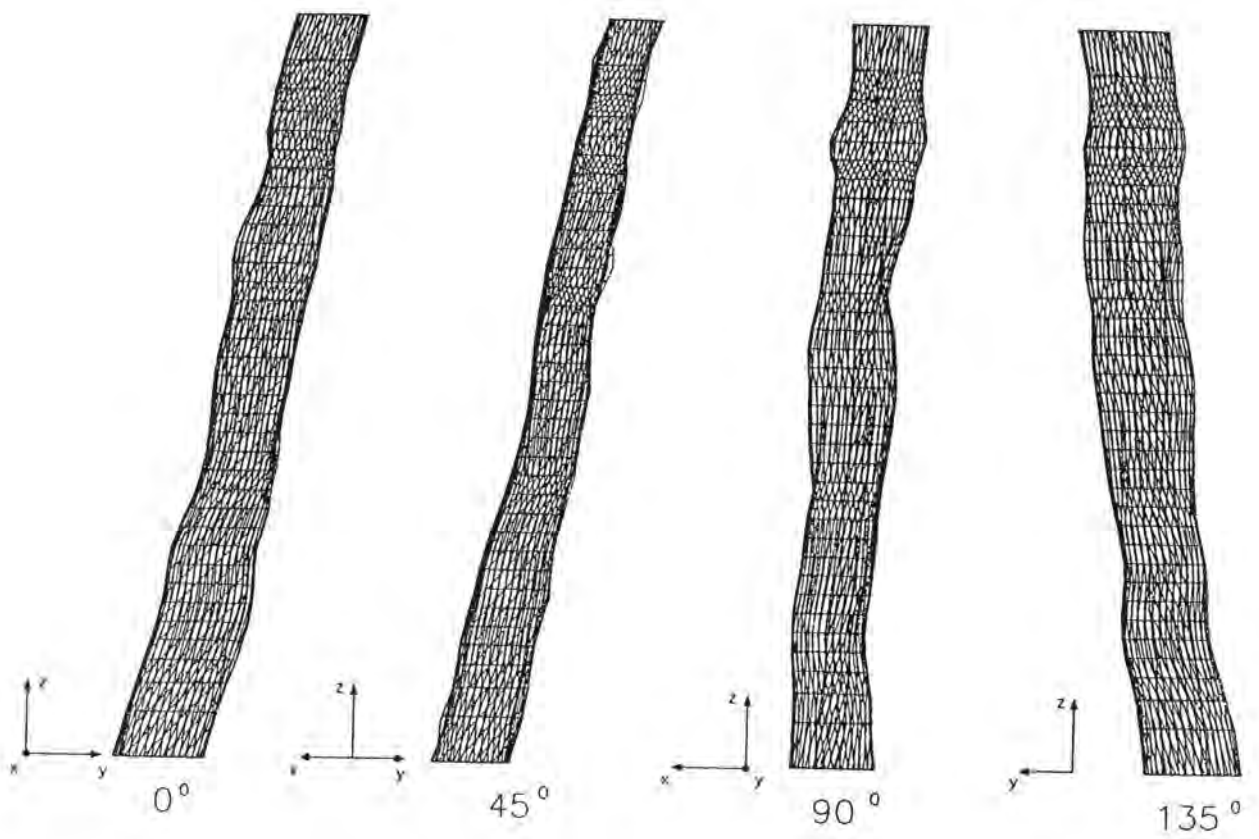


Crtež br. 70. Grafički prikaz distribucije opsega i površine  
poprečnih presjeka korijenskoga kanala

UZORAK BR. 9

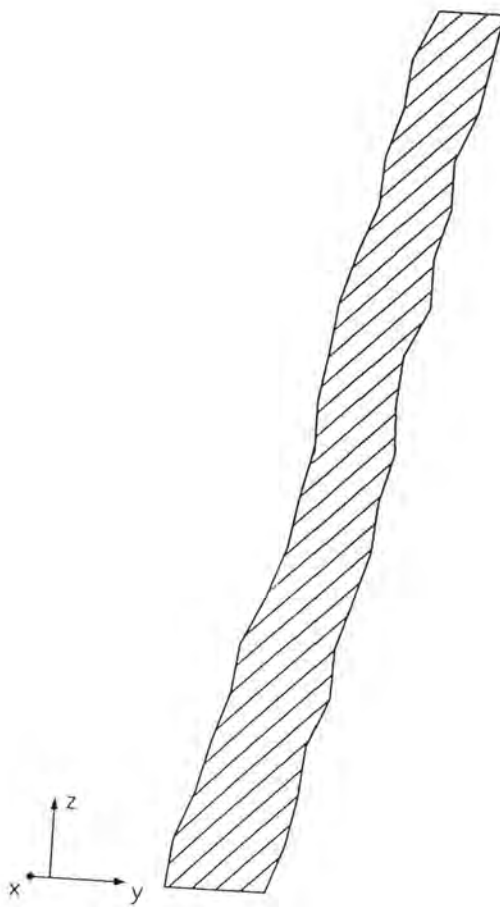


Crtež br. 71. Prostorni model apeksnoga segmenta  
korijenskoga kanala

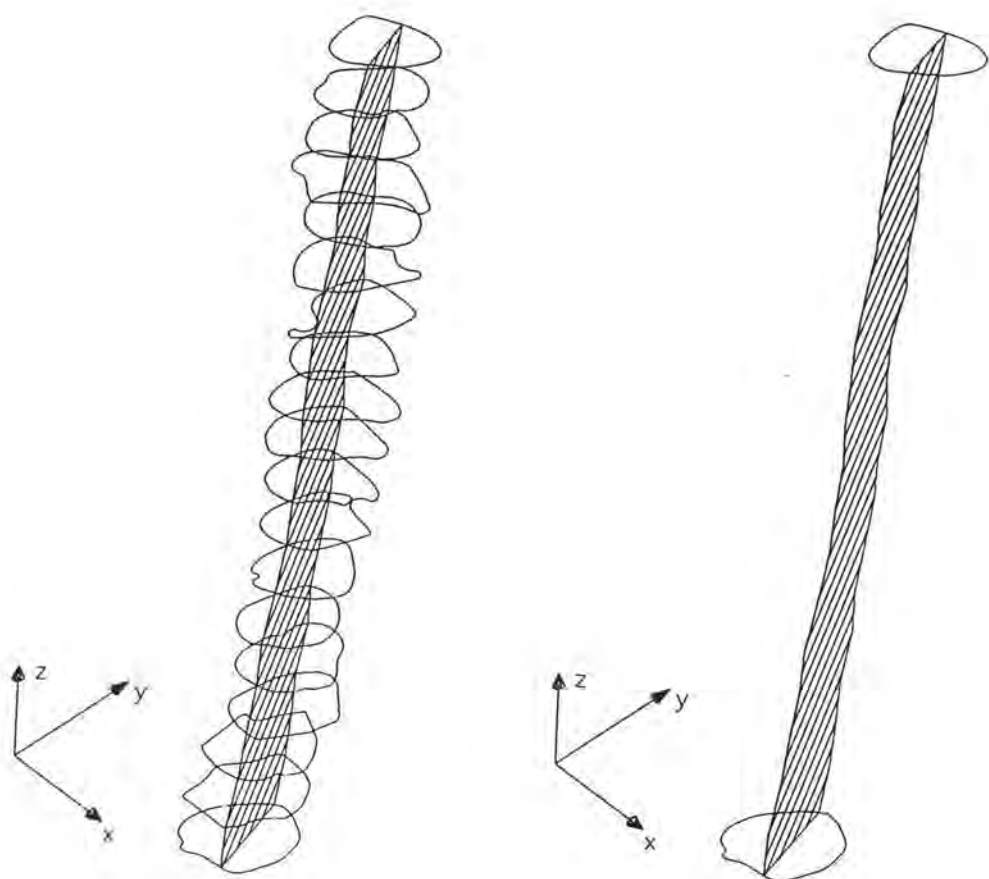


Crtež br. 72. Prostorna rotacija apeksnoga segmenta korijenskoga kanala

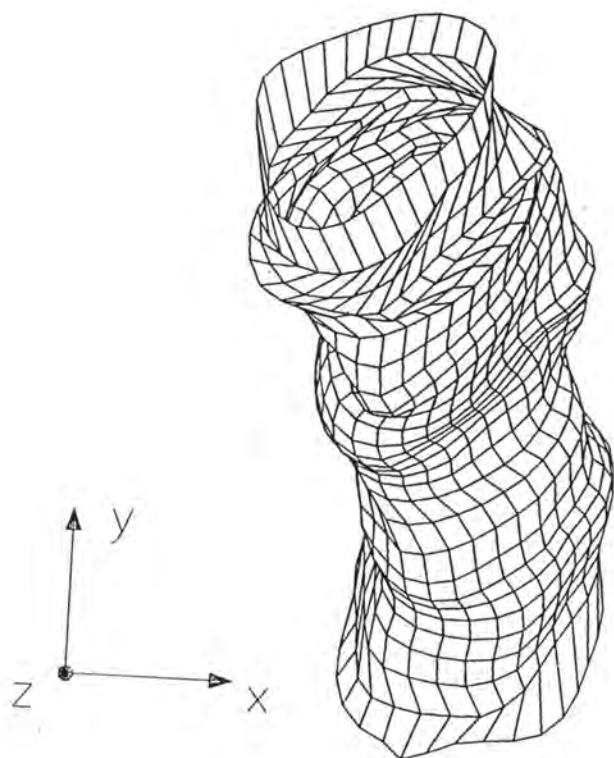




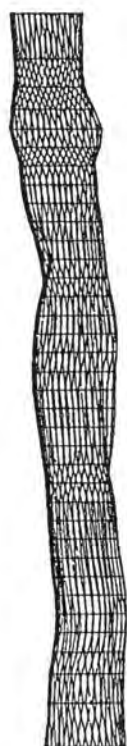Crtež br. 73. Uzdužni presjek apeksnoga segmenta  
korijenskoga kanala



**Crtež br. 74. Uzdužni i poprečni presjeci apeksnoga segmenta  
korijenskoga kanala**



Crtež br. 75. Unutrašnji prikaz apeksnoga segmenta  
korijenskoga kanala

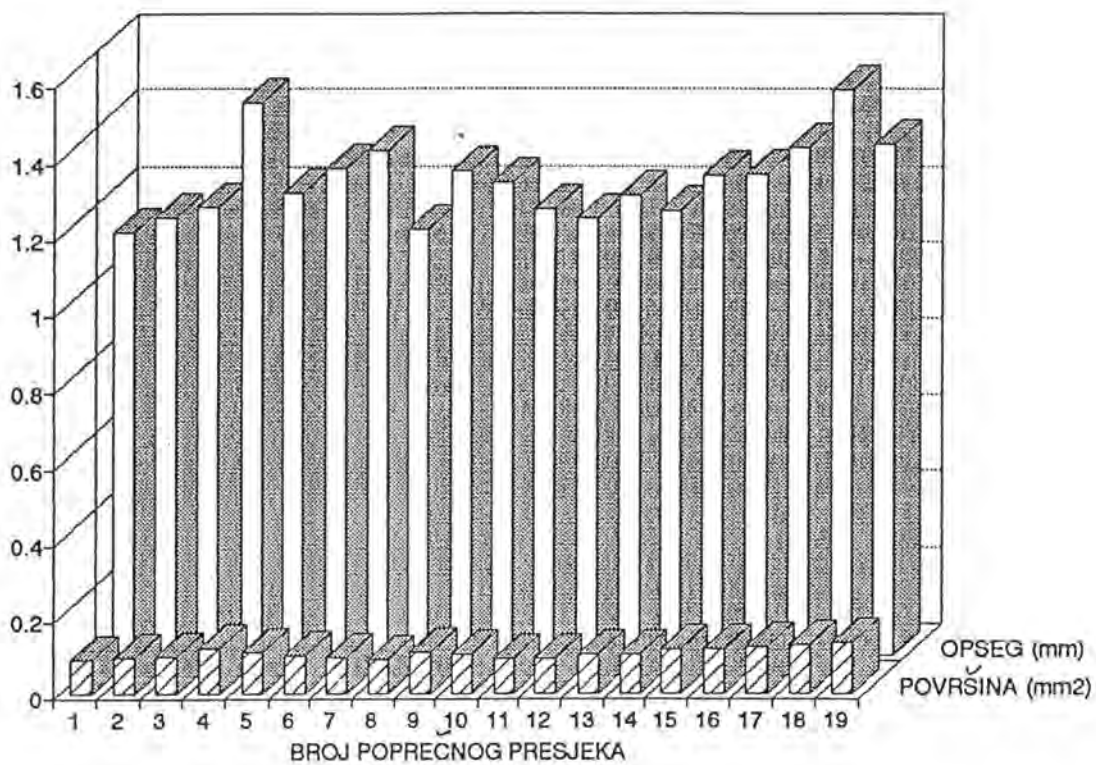


BROJ POPREČNOG PRESJEKA	POVRŠINA [mm <sup>2</sup> ]	OPSEG [mm]
1	0.085	1.108
2	0.092	1.149
3	0.094	1.177
4	0.118	1.449
5	0.107	1.214
6	0.099	1.277
7	0.093	1.326
8	0.086	1.117
9	0.106	1.272
10	0.102	1.240
11	0.088	1.170
12	0.090	1.146
13	0.101	1.207
14	0.102	1.167
15	0.114	1.261
16	0.116	1.264
17	0.120	1.334
18	0.128	1.483
19	0.132	1.343

$\Delta z = 0.2 \text{ mm}$  - debljina poprečnog reza

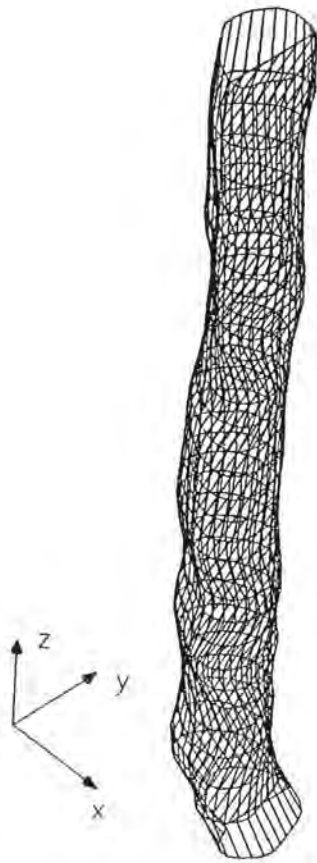
▨ - najmanji iznos površine i opsega

Tablica br. 12. Površina i opseg poprečnih presjeka  
apeksnoga segmenta korijenskoga kanala

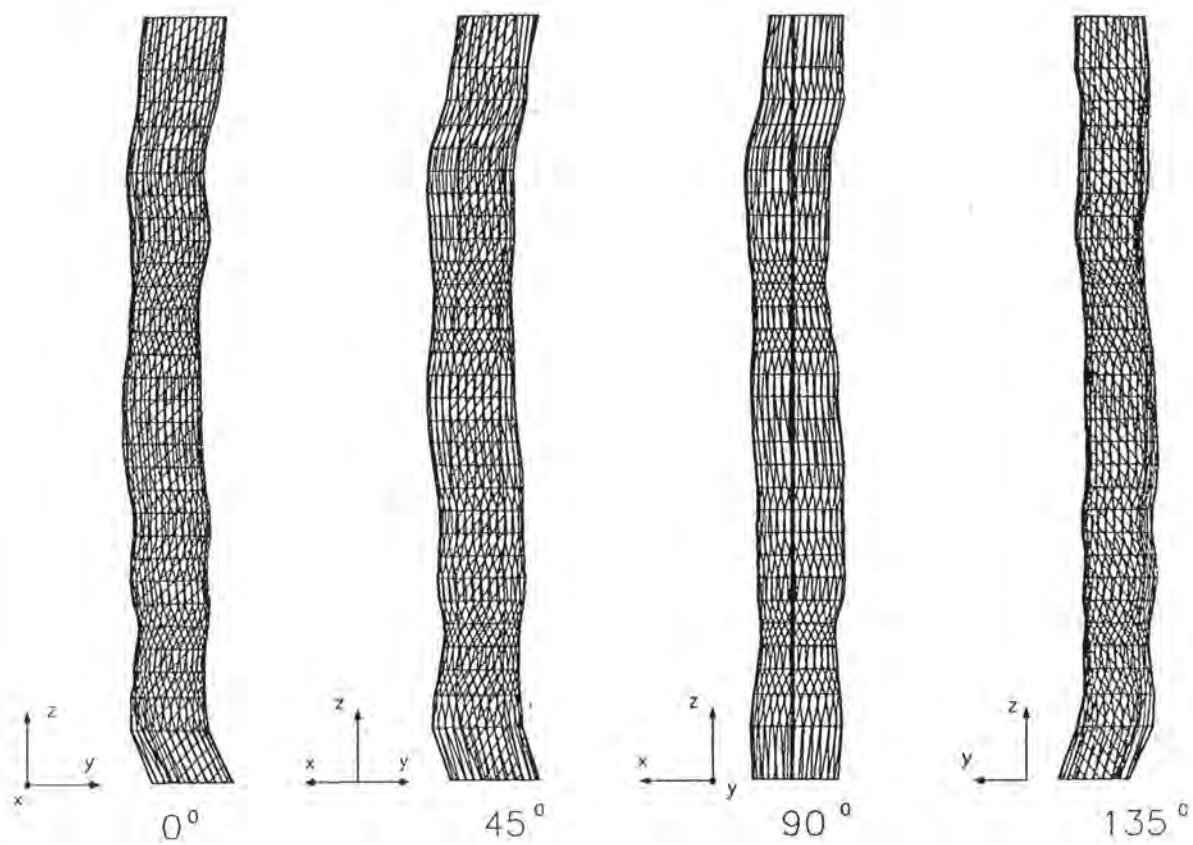


Crtež br. 76. Grafički prikaz distribucije opsega i površine poprečnih presjeka korijenskoga kanala

UZORAK BR. 10

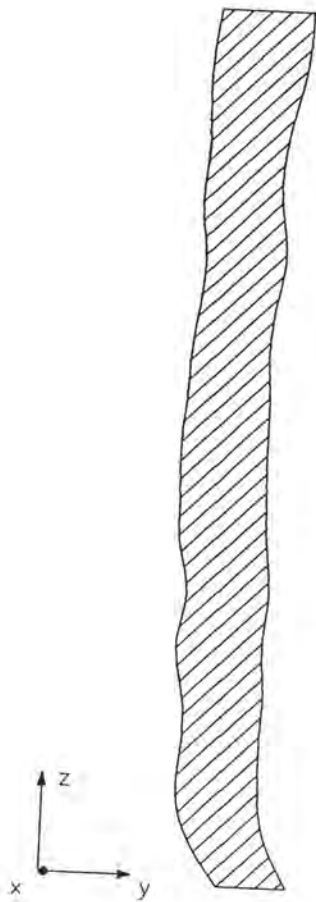


**Crtež br. 77. Prostorni model apeksnoga segmenta  
karijenskoga kanala**

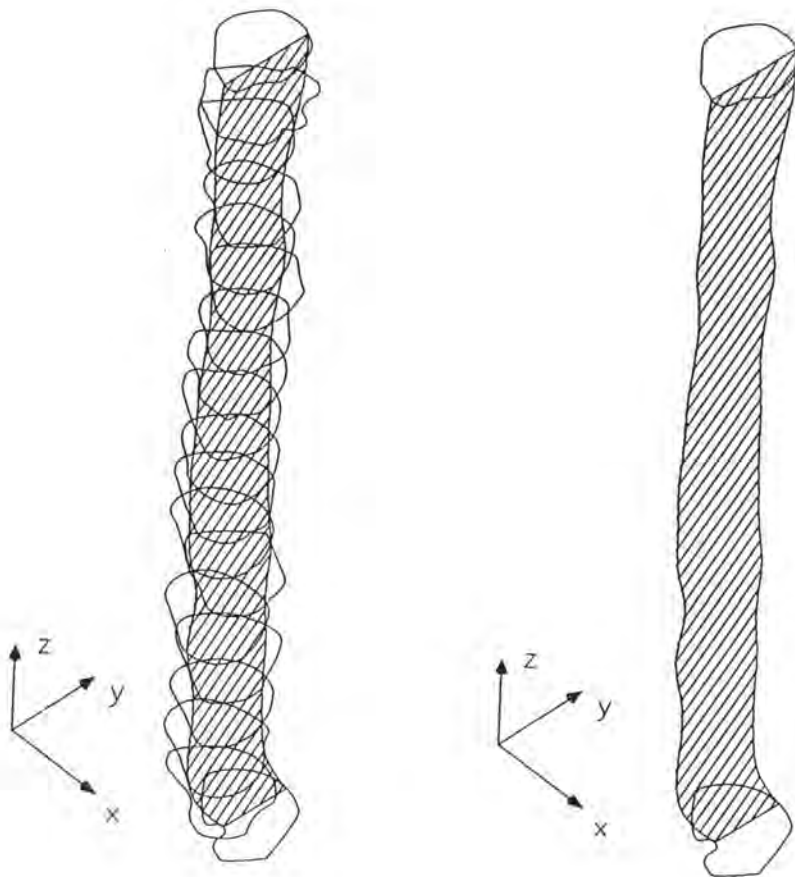


Crtež br. 78. Prostorna rotacija apeksnoga segmenta  
karijenskoga kanala

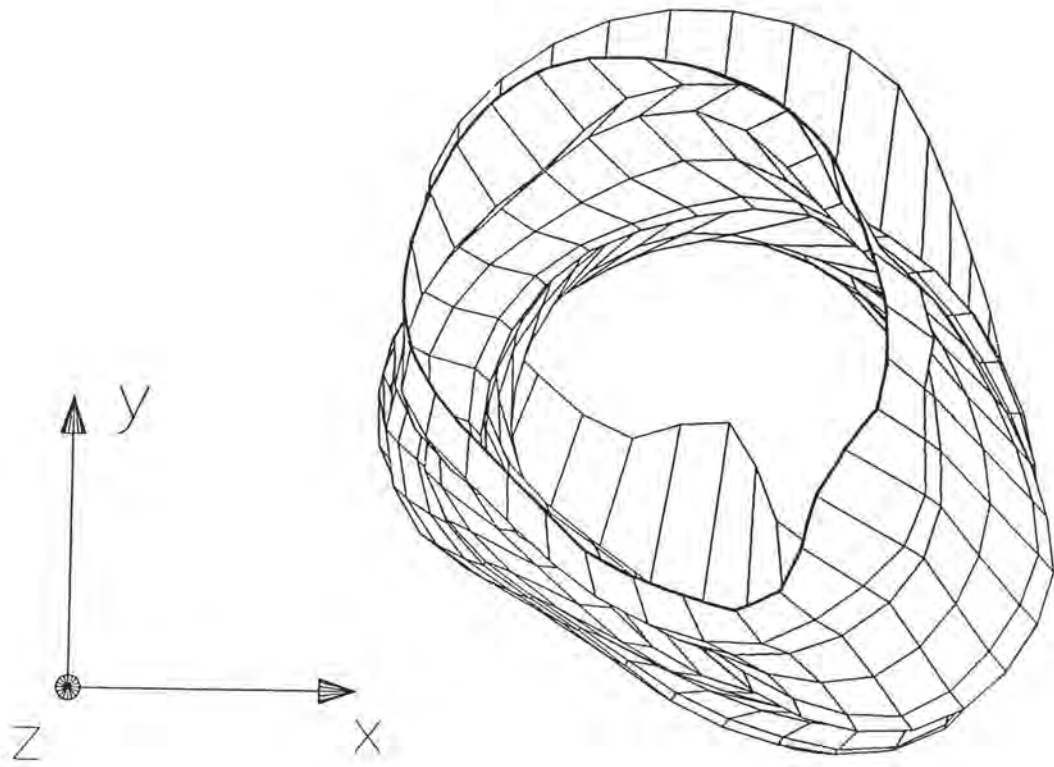




Crtež br. 79. Uzdužni presjek apeksnoga segmenta korijenskoga kanala



Crtež br. 80. Uzdužni i poprečni presjeci  
apeksnoga segmenta korijenskoga kanala



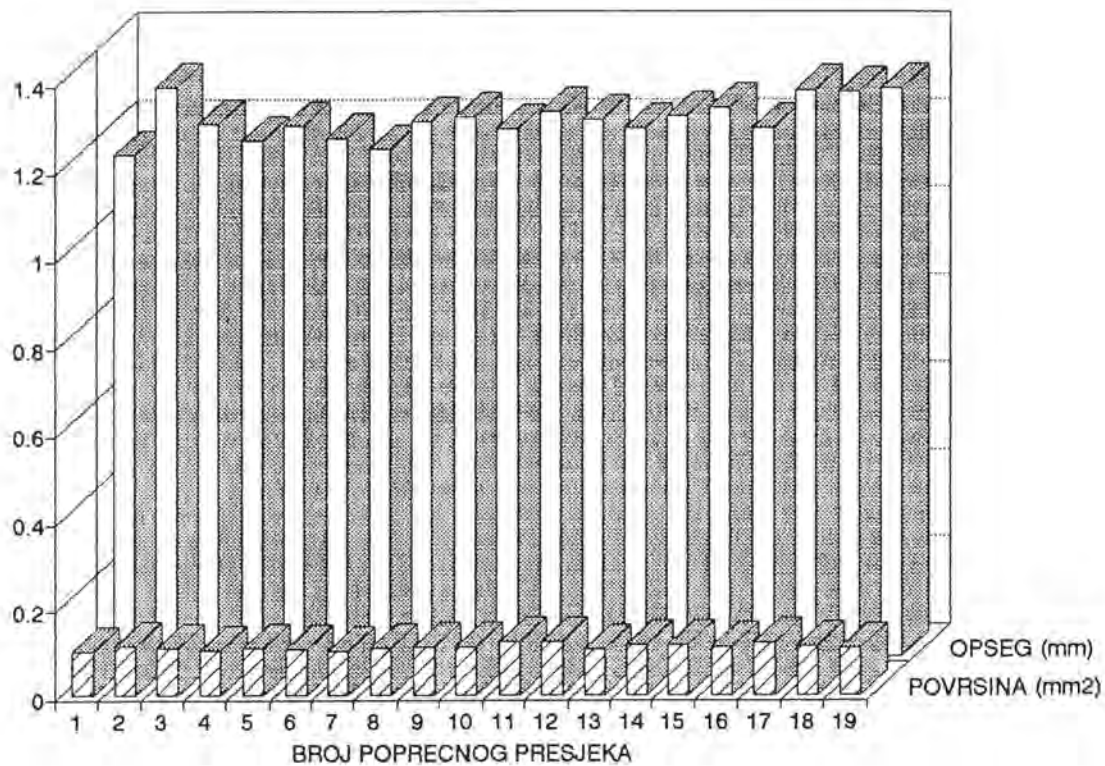
Crtež br. 81. Unutrašnji prikaz apeksnoga segmenta korijenskoga kanala



BROJ POPREČNOG PRESJEKA	POVRŠINA [mm <sup>2</sup> ]	OPSEG [mm]
1	0.097	1.147
2	0.111	1.300
3	0.105	1.217
4	0.100	1.179
5	0.107	1.212
6	0.103	1.184
7	0.099	1.160
8	0.106	1.223
9	0.109	1.233
10	0.109	1.206
11	0.122	1.244
12	0.122	1.229
13	0.104	1.207
14	0.114	1.236
15	0.113	1.253
16	0.108	1.208
17	0.119	1.294
18	0.112	1.292
19	0.105	1.296

$\Delta z = 0.2 \text{ mm}$  - debljina poprečnog reza  
 ▨ - najmanji iznos površine i opsega

Tablica br. 13. Površina i opseg poprečnih presjeka  
 apeksnoga segmenta korijenskoga kanala



Crtež br. 82. Grafički prikaz distribucije opsega i površine  
poprečnih presjeka korijenskoga kanala

## **5. RASPRAVA**

U suvremenoj stomatologiji veliki interes pobuđuje njezina mlada grana - implantologija, jer pruža rješenje djelomično ili potpuno bezubim osobama koje ne prihvaćaju parcijalnu ili <sup>totalnu</sup> mobilnu protetsku rehabilitaciju. Humani zubi su prirodni i kao takvi - najbolji implantati, bolji od svih suvremenih osteointegrirajućih implanata.

Endodontsko liječenje omogućuje opstanak zuba s bolesnom pulpom i koštanom periapeksnom upalom, čime čeljust zadržava svoju funkcijsku i estetsku cjelovitost. Danas su i mnoge kontraindikacije za endodontsko liječenje odbačene, pa endodontsko liječenje sve više zamjenjuje radikalne kirurške zahvate, sve pod geslom - bolje krunica nego most, bolje fiksno protetsko nego mobilno rješenje, bolje parcijalna nego totalna proteza. Uspješnost endodontskog liječenja zasniva se na detaljnom poznavanju anatomije, morfologije i topografije unutrašnje šupljine zuba.

Endodontski prostor je po svojim anatomske-morfološkim osobinama vrlo raznolik, pa bi ga bilo pogrešno poimati poput obične konične cijevi (34,164). Ispravnije ga je zamišljati kao individualno oblikovan i reljefno vrlo razgranat prostor u zubi (134). Velike razlike u anatomske građi zapažaju se i među grupama zuba (170). Anatomija zubnoga pulpnoga prostora u detalje se opisuje u endodontskim udžbenicima, ali neke anatomske pojedinosti još uvijek nisu dovoljno opisane i definirane.

Za ispitivanje morfologije, anatomije i topografije zuba postoji nekoliko postupaka, a najčešće se koristi stereomikroskopski, radiološki i kompjutorski postupak te tehnika dekalifikacije zuba.

Stereomikroskopski postupak, koji podrazumijeva anatomske istraživanje korištenjem stereolupe pruža velike mogućnosti za ispitivanje vanjskih zubnih struktura, ali unutarnju morfologiju stereomikroskopski nije moguće analizirati, što je sigurno veliki nedostatak ovoga postupka.

Radiološka analiza se također često koristi za anatomske istraživanja u uvjetima in vivo i in vitro. Ispitivanja in vivo provode se preoperativno, tijekom endodontskog liječenja, ili postoperativno, na osnovi analize dentalnoga rendgenograma. Radiološki nalaz nema visoke pouzdanosti. To je zapravo dvodimenzionalni prikaz

trodimenzionalnog objekta (59). Superpozicija okolnih koštanih struktura otežava detaljnu analizu. Zato radiološka ispitivanja u in vivo uvjetima daju ograničene rezultate (164).

Radiološka analiza u in vitro uvjetima može znatno doprinijeti objektivnijim rezultatima jer u ovome slučaju ne javlja se problem superpozicije okolnih struktura, a dvodimenzionalni prikaz može se upotpuniti analizom rendgenograma koji se dodatno može učiniti iz aproksimalne projekcije, što nije moguće u uvjetima in vivo. Ipak, sitne anatomske strukture, kao što su npr. akcesorni korijenski kanalići i apeksna konstrikcija, i uz primjenu radiološke analize ostaju neprikazani (3,125). Dentalni rendgenogram je svakako nezamjenjivo pomoćno dijagnostičko sredstvo tijekom endodontskog liječenja, ali u ispitivanju morfologije zuba radiološka analiza daje ograničene rezultate.

Ispitivanje tehnikom dekalifikacije potječe skraja prošloga stoljeća, a primjenjuje se i danas (27,127,118). Dosadašnja saznanja o unutrašnjoj građi zuba uglavnom su plod istraživanja postupkom dekalifikacije. Iako je potpomogao upoznavanju unutarne građe pojedinih grupa zuba, postupak dekalifikacije nije ni idealan ni svestrano primjenjiv. Postupak demineralizacije provodi se u nekoliko faza, zahtijeva dosta vremena i prilično je kompliciran. Kakvi će biti konačni ispitni uzorci zavisi prvenstveno o tome koliko je truda uloženo u pripremu i u održavanje dekalificiranih zuba (35). Dekalificirani se uzorci tijekom postupka demineralizacije u određenom stupnju deformiraju pa nisu podesni za morfometrijsku analizu. Obrada i ispitivanje uzdužnih i poprečnih presjeka dekalificiranih uzoraka osim toga, zadaju određene poteškoće i dovode u pitanje dobivene rezultate. Postupak dekalifikacije je k tome kompliciran, dugotrajan i izaziva deformiranje uzoraka, pa kao takav pobuđuje potrebu za pronalaženjem novih mogućnosti.

U posljednje vrijeme morfologija zuba ispituje se korištenjem informatičkog računala (55,94). Pored morfologije zuba istom je tehnikom moguće utvrditi i izgled korijenskoga kanala prije i nakon instrumentacije. Da bi se što jednostavnije i objektivnije mogle evaluirati pojedine tehnike kanalne instrumentacije, Berutti (10) dalje razvija spomenuti kompjutorizirani postupak. Njegov postupak omogućuje



trodimenzionalni prikaz korijenskih kanala prije i nakon obrade, osigurava široke mogućnosti za analizu. Međutim, Berutti (10) koristi sofisticiranu informatičku opremu, nedostupnu širem krugu istraživača. Podatke on obrađuje IBM 5080 grafičkom radnom stanicom povezanom s informatičkim računalom IBM 4341, uz software CATIA, a navedena je oprema vrlo skupa i previše komplicirana za rutinsku primjenu. K tome, dostupna je samo vrhunskim informatičkim centrima.

Veliki nedostatak Beruttijevoga postupka je u tome što taj postupak omogućuje rekonstrukciju samo cerviksne i središnje korijenske trećine a ne i rekonstrukciju apeksne kanalne korijenske trećine. No, upravo apeksna zona nije anatomski dovoljno istražena i čini područje najvećeg endodontskog interesa. Zato, kada se analizira uspješnost kanalne instrumentacije, pozornost treba svakako obratiti na promjene koje se zbivaju u apeksnoj korijenskoj trećini, gdje apeksni foramen može izgubiti svoj izvorni položaj i izgled, a korijenski kanal svoj prvotni smjer pružanja (34,123). U slučaju kad nedostaje rekonstrukcija apeksne korijenske trećine, pa nije moguće evaluirati ni uspješnost kanalne instrumentacije, Berutti (10), za trodimenzionalnu rekonstrukciju korijenskoga kanala, koristi svega pet poprečnih presjeka, ali se čini da taj broj poprečnih presjeka ne pruža dovoljno podataka za vjerodostojnu rekonstrukciju modela korijenskoga kanala.

Danas, u domeni dentalne anatomije i topografije, za različite vidove istraživanja imamo na raspolaganju nekoliko mogućih postupaka: stereomikroskopski, radiološki i postupak dekalifikacije. O prednostima i nedostacima navedenih postupaka raspravljano je na prethodnim stranicama. Za provođenje navedenih istraživanja na raspolaganju je i najnoviji kompjutorizirani postupak, predviđen prvenstveno za analizu kanalne instrumentacije, ali taj postupak nije u potpunosti prilagođen potrebama anatomske istraživanja. Zato je i svrha ovoga rada da se prikaže novi kompjutorizirani postupak za analizu anatomije zuba odnosno da se pronađe mogućnost za prikazivanje i opisivanje sitnih anatomske struktura, kao što su apeksna konstrikcija ili akcesorni kanalići, te za prikazivanje dentalnih makrostruktura.

U opisanome postupku koristi se oprema (hardware) dostupna svim istraživačima. To je IBM PC 486 DX 33 s 4 MB RAM-a ili 386, računalo s ugrađenim matematičkim koprocesorom. Software je posebno prilagođen za potrebe ovog istraživanja, a zasniva se na kompjutorskom programu AutoCAD r 12. Program AutoCAD 12 omogućuje trodimenzionalni grafički prikaz objekta na temelju unesenih podataka, tj. na temelju x, y i z koordinate. Jednostavan je za komuniciranje i ima široke grafičke mogućnosti (170), pa se vrlo često koristi u konstruiranju i projektiranju pomoću računala. Velika je prednost programa AutoCAD 12 što uspješno rekonstruira nepravilne i neujednačene linije poprečnih presjeka korijenskoga kanala i korijena, a to za ovo istraživanje ima veliko značenje.

Prikupljanje input podataka svodi se na definiranje poprečnih presjeka korijena i korijenskoga kanala i na utvrđivanje debljine poprečnoga reza. Da bi se došlo do datoteke u kojoj će sve točke biti zapisane po "DXF" formatu, utvrđene koordinate obrađene su posebnim programom. Budući da su x i y koordinate poprečnih presjeka očitane redosljedom koji AutoCAD program ne prepoznaje, pa izravno ne može ni iscrtati krivulju, bilo je potrebno kreirati dodatni program u AutoLISP jeziku, kako bi se automatiziralo i iscrtavanje unesenih podataka.

Kompjutorska obrada učitanih podataka po posebno konstruiranom programu omogućuje iscrpno sagledavanje anatomije zuba i to: slojevitu analizu po poprečnim i po uzdužnim presjecima zuba, izračunavanje površine i opsega svakoga presjeka i kanala u cijelosti, te izračunavanje volumena cijeloga korijenskoga kanala ili nekih od njegovih segmenata.

U ovome istraživanju nije utvrđen volumen korijenskih kanala jer promjene volumena korijenskoga kanala nisu znakovite. One mogu biti posljedicom fiziološkoga procesa starenja ili posljedica utjecaja različitih patoloških iritacija, i kao takve ne mogu definirati apeksnu konstrikciju. Za ovo je istraživanje bilo važnije pronaći mogućnost utvrđivanja poprečnoga presjeka najmanje površine i najmanjeg opsega, jer je za pretpostaviti da taj presjek predstavlja unutrašnji kanalni otvor. Budući da je problem

apeksne konstrikcije još nerasvijetljen, ovaj će postupak sigurno pomoći u opisivanju unutrašnjega kanalnog otvora i cijele apeksne zone korijenskoga kanala.

Konačno, ovim je postupkom moguće i grafički prikazati trodimenzionalni model ispitnog uzorka, a ispitni je uzorak u jednome slučaju cjelokupan korijenski kanal ili samo jedan njegov segment, a u drugome slučaju cijeli zubni korijen s pripadajućim korijenskim kanalom. Tako dobiveni trodimenzionalni model može se uvećavati, umanjiti i rotirati u bilo kojoj ravnini u prostoru, a shodno tome i analizirati s različitih stajališta. Postupak omogućuje i analizu unutrašnjosti korijenskoga kanala. Osim toga, i pojedini se presjeci mogu izdvojiti, uvećavati i analizirati zasebno, a na prikazanim presjecima se mogu obaviti sve vrste mjerenja.

Nekim drugim postupkom ne bi bilo moguće izračunati površinu i opseg poprečnih presjeka jer su presjeci nepravilnog oblika i međusobno vrlo različiti. Apeksna zona korijenskoga kanala, ukupne dužine od 4 mm, rekonstruirana je na osnovi devetnaest poprečnih rezova debljine 0.2 mm, a tako dobivena rekonstrukcija čini se prilično vjerodostojnom.

Kompjutorizirani postupak za evaluaciju anatomske-morfoloških osobina humanih zuba ima brojne prednosti. Tako su, jednom pohranjeni podaci uvijek dostupni i mogu se višestruko koristiti za različite vidove ispitivanja, a po potrebi se mogu i naknadno nadopunjavati novim podacima. Kompjutorizirani postupak, k tome pruža mogućnost brze analize u velikom broju kombinacija.

Raspoložive tehnike za istraživanje dentalne morfologije, anatomije i topografije imaju prednosti ali i nedostatke. Postupak dekalifikacije je prilično kompliciran i isključuje mogućnost bilo kakvog mjerenja (127). Radiološka analiza nije sasvim pouzdana jer osigurava samo dvodimenzionalni prikaz trodimenzionalnih struktura (111,126). Stereomikroskopski postupak ne omogućava istraživanja unutrašnje anatomije zuba. Prikazani kompjutorizirani postupak, čini se, objedinjuje prednosti a isključuje navedene nedostatke, jer omogućuje vjernu trodimenzionalnu rekonstrukciju ispitnog uzorka, pružajući i široke mogućnosti za različite vidove mjerenja, te za analizu unutrašnje anatomije zuba s bilo kojega stajališta.

Kompjuterizirani postupak prvenstveno se koristi za ispitivanje dentalne anatomije i topografije, ali može poslužiti i za opisivanje apeksne zone korijenskoga kanala u kojoj se nalazi tzv. apeksna konstrikcija (76,164). Postupak je prikladan i za ispitivanje anatomije endodontskih prostora korijena s dva ili više korijenskih kanala tipa II, III, IV, V, VI i VII (106), jer je analizom presjeka moguće pratiti sustav anastomoziranja među kanalima, te njihovo separiranje i fuzioniranje.

U većem uzorku istih zuba bilo bi interesantno ispitati kako, u odnosu na apeksni foramen, izgledaju poprečni presjeci svih uzoraka na istoj razini. Predloženi postupak, za razliku od stereomikroskopskog, radiološkog i postupka dekalifikacije, omogućuje superponiranja istih presjeka različitih zuba, a to pak osigurava osnovu za opširnu i složenu analizu.

Uz određene modifikacije, ovaj bi postupak mogao poslužiti i za analizu različitih tehnika instrumentacije korijenskih kanala. Mogao bi se npr. primijeniti za provjeru oblika endodontskih instrumenata odnosno za provjeru u kojoj mjeri ti instrumenti udovoljavaju propisanim standardima.

Cilj svakoga konačnog ispuna korijenskoga kanala je da se postigne trodimenzionalno homogeno i hermetско kanalno punjenje (34,59,164). Ispun korijenskoga kanala ostvaruje se različitim tehnikama punjenja, čija se uspješnost najčešće evaluira testom permeabilnosti s organiskim bojama (59). No, kako se raspravlja o učinkovitosti i objektivnosti navedenoga testa, treba reći da bi predloženi kompjutorizirani postupak vjerojatno omogućio i kvalitetniju analizu homogenosti kanalnog ispuna.

Opisani će postupak, uz određene modifikacije, sigurno naći svoju primjenu u mnogim granama stomatologije.

## **6. ZAKLJUČCI**

Provedeno istraživanje u potpunosti je potvrdilo postavljenu hipotezu jer je tijekom istraživanja utvrđeno da prikazani kompjutorizirani postupak za evaluaciju anatomske-morfoloških osobina humanih zuba ispunjava postavljene zahtjeve i to:

1. Postupak omogućuje vjernu trodimenzionalnu rekonstrukciju cijeloga korijena i pripadajućega korijenskoga kanala, te trodimenzionalnu rekonstrukciju apeksnog segmenta korijenskoga kanala, što će u budućnosti omogućiti detaljnije upoznavanje unutrašnjeg kanalnoga otvora,

2. Postupak omogućuje analizu korijenskog modela pod različitim kutovima u prostoru, te analizu korijena i korijenskoga kanala na temelju poprečnih i uzdužnih presjeka,

3. Postupak, nadalje, omogućuje brzo i jednostavno utvrđivanje površine i opsega poprečnih presjeka što, zbog iregularnih oblika presjeka, nije moguće ostvariti na neki drugi način,

4. Uz određene preinake opisani postupak mogao bi naći primjenu i u ostalim oblastima dentalne patologije te u drugim granama stomatologije.

## **7. SAŽETAK**

Uspješnost endodontskog liječenja temelji se prvenstveno na detaljnom poznavanju morfologije korijenskih kanala. U svezi s time je i svrha ovoga istraživanja bila da se utemelji i razvije kompjutorski postupak koji bi omogućio trodimenzionalnu rekonstrukciju modela zubnoga korijena s korijenskim kanalom. Ispitivanje je provedeno na jednokorijenskim trajnim humanim zubima. Zubni uzorci su dekontaminirani i zalijepljeni na pločice, i to tako da je njihova aksijalna os bila okomita na podlogu. Uzorci su zatim poprečno razrezani od vrha korijena u koronarnom smjeru i to okomito na uzdužnu os korijena. Nakon svakoga reza, pomoću mjerne mrežice s koordinatnim sustavom, koja se je nalazila u okularu stereomikroskopa definiran je oblik poprečnoga presjeka korijena i korijenskoga kanala, a zatim je registrirana debljina svakoga poprečnoga reza. Očitane vrijednosti postale su relevantnim input podacima za informatičku obradu.

Učitani podaci poslužili su za rekonstrukciju poprečnih i uzdužnih presjeka te za oblikovanje trodimenzionalnoga modela korijena i korijenskoga kanala.

Opisani postupak pruža mogućnost za iscrpnu analizu anatomije endodontskih prostora zuba i omogućuje vjernu trodimenzionalnu rekonstrukciju korijena i pripadajućega korijenskoga kanala. Izgrađeni se model može ispitati iz različitih smjerova: moguće ga je poprečno i uzdužno razrezati, te zasebno proučiti njegove presjeke. Opisani bi postupak, čini se, mogao naći primjenu i u drugim granama stomatologije.



## **8. SUMMARY**

There is no successful endodontic therapy without an intimate knowledge of the root canal morphology. The objective of this research was to develop a technique, utilizing computer image processing that would allow three-dimensional imaging of root canals.

Ten single rooted permanent human teeth with mature apices were analyzed. The teeth were decoronated, fixed on boards with the long axis of the root perpendicular to the fixative board. The cross-sectioning started at the root apex and continued in the coronal direction, roughly perpendicular to the long axis of the root. It was important to register the distance between the previous and following section. After each section the root canal contour was determined utilizing the calibrated net with co-ordinate system in the ocular of the stereomicroscope. The determined co-ordinates were relevant input data for the reconstruction of root canal cross-sections, longitudinal sections and for the final three dimensional rebuild of the root and root canal model.

Overall, this technique appears to be very accurate in determining the anatomy of the root canal system. The possible applications of this technique could be found in the other fields of dental research.

## **9. LITERATURA**

1. AINAMO J, LÖE H 1968 A stereomicroscopic investigation of the anatomy of the root apices of 910 maxillary and mandibular teeth. *Odontol Tidsdr* 76:417-426
2. ACS G, POKALA P, COZZI E 1992 Shovel incisors, three-rooted molars, talon cusp and supernumerary tooth in one patient. *Pediatric Dent* 14:263-267
3. ALTMAN M, GUTTOSO J, SEIDBERG B H, LANGELAND K 1970 Apical root canal anatomy of human maxillary central incisors. *Oral Surg* 30(5):694-699
4. AZAZ B, MICHAELI Y, NITZAN D 1987 Aging of tissues of the roots of nonfunctional human teeth (impacted canines). *Oral Surg* 43(4):572-578
5. BAČIĆ M, ŠUTALO J, ČUKOVIĆ I 1988 Morfološke osobitosti međukorijenskog prostora prvog i drugog donjeg trajnog kutnjaka. *Acta Stomatol Croat* 22(4):271-278
6. BAISDEN M K, KULID J C, WALLER N 1992 Root canal configuration of the mandibular first premolar. *J Endodon* 18(10):505-508
7. BARKER B C W, LOCKETT B C, PARSONS K C 1969 The demonstration of root canal anatomy. *Aust Dent J* 14:37-41
8. BENJAMIN K A, DOWON J B 1974 Incidence of two root canals in human mandibular incisor teeth. *Oral Surg* 38:122-126
9. BERUTTI E, FEDON G 1992 Thickness of cementum/dentin in mesial roots of mandibular first molars. *J Endodon* 18(11):545-548
10. BERUTTI E 1993 Computerized analysis of the instrumentation of the root canal system. *J Endodon* 19(5):236-238

11. BHASKAR S N 1986 Orban's oral histology and embriology. C.V. Mosby Company, St. Louis
  
12. BJORN DAL A M, HENDERSON W G 1974 Anatomic measurements of human teeth extracted from males between the ages of 17 and 21 years. Oral Surg 38(5):791-803
  
13. BLAŠKOVIĆ-ŠUBAT V, MARIČIĆ B, STOJANOV D 1990 Stereomikroskopska i radiološka analiza učestlosti asimetričnog otvaranja glavnog korijenskog kanala. Medicina 26:123-130
  
14. BLAŠKOVIĆ-ŠUBAT V 1990 Učestalost apeksnih lateralnih i furkacijskih akcesornih kanalića. Acta Stomatol Croat 24(2):85-95
  
15. BLAŠKOVIĆ-ŠUBAT V 1991 Učestalost i najčešći položaj zavinuća korijenskih kanala. Acta Stomatol Croat 25(2):109-115
  
16. BLAŠKOVIĆ-ŠUBAT V 1991 Oblici glavnog otvora korijenskih kanala. Acta Stomatol Croat 25(4):225-229
  
17. BLAŠKOVIĆ-ŠUBAT V, MARIČIĆ B 1991 Prosječna udaljenost i najčešća lokalizacija asimetričnog otvaranja korijenskog kanala zuba. Medicina 27:69-75
  
18. BLAŠKOVIĆ-ŠUBAT V, MARIČIĆ B, ŠUTALO J 1992 Asymmetry of the root canal foramen. Int Endodon J 25:158-164
  
19. BRAM S M, FLEISHER R 1991 Endodontic therapy in a mandibular second bicuspid with four canals. J Endodon 17(10):513-515

20. BRKIĆ H, BAGIĆ I, VOJVODIĆ D 1992 The prevalence of taurodontism in croatian population. *Acta Stomatol Croat* 26(2):79-84
21. BURCH J G, HULEN S 1972 The relationship of the apical foramen to the anatomic apex of the tooth root. *Oral Surg* 34(2):262-267
22. BURCH J G, HULEN S 1974 A study of the presence of accessory foramina and the topography of molar furcations. *Oral Surg* 38(3):451-455
23. CAILLETEAU J G, RIEGER M R, AKIN J E 1992 A comparasion of intracanal stresses in a post-restored tooth utilizing the finite element method. *J Endodon* 18(11):540-544
24. CARLSEN O 1990 Root complex and root canal system: a correlation analysis using one-rooted mandibular second molars. *Scand J Dent Res* 98(4):273-285
25. CARLSEN O, ALEXANDERSEN V 1990 Radix entomolaris: identification and morphology. *Scand J Dent Res* 98(5):363-373
26. CARLSEN O, ALEXANDERSEN V 1991 Radix paramolaris in permanent mandibular molars: identification and morphology. *Scand J Dent Res* 99(3):189-195
27. CASTAGNOLA L 1985 W HESS & O. KELLER'S Anatomical plates - Studies on the anatomical structure of root canals in human dentition by a method of making the tooth substance transparent (1928). *Oral B Laboratories Italy*
28. CAVANHA A O 1965 Enamel pearls. *Oral Surg* 19:373-382

29. CHAN K, YEW S-CH, CHAD SH-Y 1992 Mandibular premolars with three root canals - two case reports. *Int Endodon J* 25:261-264
30. CHAPMAN C E 1969 A microscopic study of the apical region of human anterior teeth. *Br Endodon Assoc J* 3:52-58
31. CHEN R J, CHEN H S 1986 Talon cusp in primary dentition. *Oral Surg Oral Med Oral Pathol* 62:67-71
32. CHRISTIE W H, PEIKOFF M D, FOGEL H M 1991 Maxillary molars with two palatal roots: A retrospective clinical study. *J Endodon* 17(2):80-84
33. CICHON J C, PACK R S 1985 Taurodontism: Review of literature and report of case. *J Am Dent Assoc* 111:453-455
34. COHEN S, BURNS R C 1976 *Pathways of the pulp*. 3. izd., C.V. Mosby Company, St. Louis
35. COWDRY E V 1952 *Laboratory technique in biology and medicine*. 3. izd. The Williams & Wilkins Co. Baltimore, pp. 332-337
36. CULLEN C L, PANGRAZIO-KULBERSH V P 1985 Bilateral gemination with talon cusp: Report of case. *J Am Dent Assoc* 111:58-59
37. CUNNINGHAM W T, MARTIN H, FORREST W R 1982 Evaluation of root canal debridment with endosonic ultrasonic synergistic system. *Oral Surg* 53:401-409
38. CUNNINGHAM C J, SENIA E S 1992 A three-dimensional study of canal curvatures in the mesial roots of mandibular molars. *J Endodon* 18(6):294-300

39. DANKNER E, FRIEDMAN S H, STOBHOLZ A 1990 Bilateral C shape configuration in maxillary first molars. *J Endodon* 16(12):601-603
40. DE DEUS Q D 1975 The frequency, location and direction of lateral, secondary and accessory canals. *J Endodon* 1(11):361-366
41. DUMMER P M H, MCGINN J H, REES D G 1984 The position and topography of the apical canal constriction and apical foramen. *Int Dent J* 17:192-198
42. DURR D P, CAMPOS C A, AYERS C S 1980 Clinical significance of taurodontism. *J Am Dent Assoc* 100:378-381
43. EVERETT M S, JUMP E J, HOLDER T D, WILLIAMS G C 1964 The intermediate bifurcational ridge: a study of the morphology of the bifurcation lower first molar. *Paradontologie* 18(2):73-82
44. FABRA-CAMPOS H 1990 Failure of endodontic treatment due to a palatal gingival groove in a maxillary lateral incisor with talon cusp and two root canals. *J Endodon* 16(7):342-345
45. FISHER D E, INGERSOLL N, BUCHNER J F 1975 Anatomy of the pulpal canal:three-dimensional visualization. *J Endodon* 1(1):22-25
46. FRANKLE K T, SEIBEL W, DUMSHA T C 1990 An anatomical study of the position of the mesial roots of mandibular molars. *J Endodon* 16(10):480-485
47. FRIEDMAN S, GOULTSCHIN J 1988 The radicular palatal groove - a therapeutic modality. *Endon Dent Traumatol* 4:282-286



48. GOON W, CARPENTER W M, BRACE N M, AHLFELD R J 1991 Complex facial radicular groove in a maxillary lateral incisor. *J Endodon* 17(5):244-248
49. GREEN D 1955 A stereo-binocular microscopic study of the root apices and surrounding areas of 100 mandibular molars. *Oral Surg* 8:1298-1304
50. GREEN D 1956 A stereomicroscopic study of the root apices of 400 maxillary and mandibular anterior teeth. *Oral Surg* 9:1224-1232
51. GREEN D 1960 Steromicroscopic study of 700 root apices of maxillary and mandibular posterior teeth. *Oral Surg* 13:728-783
52. GREEN D 1973 Double canals in single roots. *Oral Surg* 35(5):689-696
53. GROVE J C 1930 Why root canals should be filled to the dentinocemental junction. *J Am Dent Assoc* 17:293-297
54. GREWE J M, MESKIN L H, MILLER T 1965 Cervical enamel projections: prevalence, location and extent with associated periodontal implications. *J Periodont* 36:460-465
55. GULLICKSON D C, MONTGOMERY S 1987 The study of root canal anatomy using a digital image processing technique. *J Endodon* 13(4):158-163
56. GUTMANN J L 1978 Prevalence, location and patency of accessory canals in the furcation region of permanent molars. *J Periodontal* 49(1):21-26

57. HESS J C, CULIERAS M J, LAMIABLE N 1983 A scanning electron microscopic investigation of principal and accessory foramina on the root surfaces of human teeth: thoughts about endodontic pathology and therapeutics. *J Endodon* 9(7):275-281
58. HOSOMI T, MASATAKA Y, YAOI M, SAKIYAMA Y 1989 A maxillary central incisor having two root canals geminated with a supernumerary tooth. *J Endodon* 15:161-163
59. INGLE J I 1985 *Endodontics*. 3 izd. Lea & Febiger, Philadelphia
60. ISENBERG B P, ESIG M E, LEINFELDER K F 1992 Three year clinical evaluation of CAD/CAM restorations. *J Esthet Dent* 4(5):173-176
61. JABLONSKI N G, QUACKENBUSH L E, LEE S L, DIMMER A, MCKENNA J J I, McDONALD O F, RENSON C E, FEARNHEAD R W 1986 Establishment of a large collection of collection of extracted teeth for research. *J Dent Res* 65(2):123-124
62. JACOBSEN E L, BEGOLE E A 1992 A comparison of four root canal obturation methods employing guttapercha: A computerized analysis of internal structure. *Endod Dent Traumatol* 8(5):206-212
63. JASPERS M T, WITKOP C J 1980 Taurodontism, an isolated trait associated with syndromes and X aneuploidy. *Am J Hum Genet* 32:396-413
64. JASPERS M T 1981 Taurodontism in the Down syndrome. *Oral Surg Oral Med Oral Pathol* 51:632-636

65. JEFFCOAT M K 1992 Radiographic methods for the detection of progressive alveolar bone loss. *J Periodontol* 63(4 suppl.):367-372
66. JORGENSON R J, SALINAS C F, SHAPIRO S D 1982 The prevalence of taurodontism in a select population. *J Cranio Genet Develop Biol* 2:125-135
67. KARADŽOV O 1987 Endodoncija. 1 izd. Dječje Novine, Beograd
68. KARTAL N, YANIKOGLU C F 1992 Root canal morphology of mandibular incisors. *J Endodon* 18(18):562-564
69. KASAHARA E, YASUDO E, YAMAMOTO A, ANZAI M 1990 Root canal system of the maxillary central incisor. *J Endodon* 16(4):158-161
70. KEREKES K, TRONSTADL 1977 Morphometric observations on the root canals of human molars. *J Endodon* 3(3):114-118
71. KO C C, KOHN D H, HOLLISTER S J 1992 Micromechanics of implant-tissue interfaces. *J Oral Implantol* 18(3):220-230
72. KOENIGS J F, BRILLIANT D J, FORAMEN W D 1974 Preliminary Scanning electron microscope investigations of accessory foramina in the furcation areas of human molar teeth. *Oral Surg* 38(5):773-782
73. KULILID J C, PETERS D D 1990 Incidence and configuration of canal systems in the mesiobuccal root of maxillary first and second molars. *J Endodon* 16(7):311-317
74. KOVAČIĆ R, ŠUTALO J 1983 Palatinalne invaginacije u trajnih zuba. *Acta Stomatol Croat* 17(1):41-47

75. KOZLOVSKY A, TAL H, YECHEZKIELY N, MOSES O 1988 Facial radicular groove in a maxillary central incisor: A case report. *J Periodont* 59:615-617
76. KUTTLER Y 1955 Microscopic investigation of root apices. *J Am Dent Assoc* 50:544-552
77. LAMBRUSCHINI G M, CAMPS J 1993 A two-rooted maxillary central incisor with a normal clinical crown. *J Endodon* 19(2):95-96
78. LANG B R, BLOEM T J, WANG R F, JAARDA M, KOWALSKI C J 1991 An in vivo experiment to test composite resin wear using the Latin-square analysis. *Int J Prosthodont* 4(6):529-538
79. LAPTER V, MILIČIĆ A 1966 Dilaceratio radicis - analiza i dopuna etiologije. *Acta Stomatol Croat* 1:(4):215-224
80. LEIB A M, BERDON J K, SABER W R 1967 Furcation involvements correlated with enamel projections from the cemento-enamel junction. *J Periodont* 38:330-334
81. LEVY A B, GLATT L 1970 Deviation of the apical foramen from the radiographic apex. *N Z Dent J* 41:12-13
82. LIBFELD H, ROTSTEIN I 1989 Incidence of four rooted maxillary second molars: literature review and radiographic survey of 1200 teeth. *J Endodon* 15:129-131
83. LOH H S 1990 Incidence and features of three-rooted permanent mandibular molars. *Aust Dent J* 35(5):434-437

84. LOUSHINE R J, JURCAK J J, JEFFALONE D M 1993 A two-rooted mandibular incisor. *J Endodon* 19(5):250-251
85. LYROVDIA K, NIKOLAIDIS N, PITAS I ZERVAS P PALAKIDIS K 1993 Computerized three-dimensional reconstruction: a method to study pulpal vessels and nerves. *J Endodon* 19(12):604-608
86. MADER C L 1981 Taloncusps. *J Am Dent Assoc* 10(39):224-226
87. MADER C, KONZELMAN J 1980 Double-rooted maxillary central incisor. *Oral Surg* 50:99-102
88. MADEIRA M, HETEM S 1973 Incidence of bifurcations in mandibular incisors. *Oral Surg* 36:589-591
89. MANGION J J 1962 Two cases of taurodontism in modern human jaws. *Br Dent J* 113:309-312
90. MANSON-HING L R 1963 Taurodontism. *Oral Surg* 16:305-312
91. MASTER D H, HOSKINS S W 1964 Projection of cervical enamel into molar furcations. *J Periodont* 35:49-53
92. MARIČIĆ B 1985 *Karijesologija*. Medicinski fakultet Rijeka
93. MAYNE J R, MARTIN J G 1990 The palatal radicular groove. Two case report. *Aust Dent J* 35(3):277-281

94. MAYO C V, MONTGOMERY S 1986 A computerized method for evaluating root canal morphology. *J Endodon* 12(1):2-7
95. MEISTER F Jr, KREATING K, GERSTEIN H, MAYER J C 1983 Successful treatment of a radicular lingual groove: a case raport. *J Endodon* 9:561-564
96. MELTON D C, KRELL K V, FULLER M W 1991 Anatomical and histological features of C-shaped canals in mandibular second molars. *J Endodon* 17(8):384-388
97. MIZUTANI T, OHNO N, NAKAMURA H 1992 Anatomical study of the root apex in the maxillary anterior teeth. *J Endodon* 18(7):344-347
98. MONTEIL R A, KNOCHE F 1979 Dens invaginatus: Etude histologique et morphogenetique. *Revue d'Odonto Stomatologie* 15:132-156
99. MONTEITH B D 1993 Minimizing biomechanical overload in implant protheses: a computerized aid to design. *J Prosthet Dent* 69(5):495-502
100. MOL A, VAN DER STELT P F 1992 Application of computer-aided image interoperation to diagnosis of periapical bone lesions. *Dentomaxillofac-Radiol* 21(4):190-194
101. MOSKOW B S 1971 Some observations on radicular enamel. *J Periodont* 42:92-96
102. NAIŽAR-FLEGER D, ŠUTALO J 1984 Morfološke varijabilnosti korijenova prvog i drugog donjeg kutnjaka. *Acta Stomatol Croat* 18(3):203-209

103. NATTRESS B R, MARTIN D M 1991 Predictibility of radiographic diagnosis of variations in root canal anatomy in mandibular incisor and premolar teeth. *Int Endodon J* 24:58-62
104. NEWELL D H 1981 Current status of the management of teeth with furcation invasions. *J Periodont* 52:559-568
105. NITZAN D W, MICHAELI Y, WEINREB M, AZAZ B 1986 The effect of aging on tooth morphology: A study on impacted teeth. *Oral Surg Oral Med Oral Pathol* 61:54-60
106. ŠUTALO J, NJEMIROVSKIJ V 1987 Morfološke osobitosti endodontskog prostora mliječnih i trajnih zuba. U: Njemirovskij Z Klinička endodoncija. Globus, Zagreb, 35-65
107. NJEMIROVSKIJ V 1984 Istraživanja Carabellijeve osobitosti u zagrebačkoj populaciji. *Acta Stomatol Croat* 18(1):31-42
108. PALMER J M, WEINE F S, HEALEY H J 1971 Position of the apical foramen in relation to endodontic therapy. *Can Dent Assoc J* 8:305-308
109. PRAPANPOCH A, DOVE B, COTTONE J A 1992 Morphometric analysis of the dental pulp chambers as a method of age determination in humans. *Am J Forensic Medicine and Pathology* 13(1):50-52
110. PEIKOFF M D, PERRY J B, CHAPNIK L A 1985 Endodontic failure attributable to a complex radicular lingual groove. *J Endodon* 11:573-577

111. PETROVČIĆ F, MATEJČIĆ M 1980 Stomatološka rendgenologija. 1. Školska knjiga, Zagre 6-77
112. PINEDA F, KUTTLER Y 1972 Mesiodistal and buccolingual roentgenographic investigation of 7.275 root canals. *Oral Surg* 33(1):101-110
113. PINTADO M R, CONRY J P, DOUGLAS W H 1991 Fissure sealant wear at 30 months: new evaluation criteria. *J Dent* 19(1):33-38
114. RADDY M S 1992 Radiographic methods in the evaluation of periodontal therapy. *J Periodontol* 63(12 suppl.):1078-1084
115. REID J S, SAUNDERS W P, MACDONALD 1993 Maxillary permanent incisors with two root canals: A report of cases. *Inter Endodon J* 26:246-250
116. RISNES S 1974 The prevalence, location and size of enamel pearls on human molars. *Scand J Dent Res* 82:403-412
117. RISNES S 1974 The prevalence and distribution of cervical enamel projections reaching into the bifurcation on human molars. *Scand J Dent Res* 82:413-419
118. ROMEIS B 1948 *Mikroskopische Technik*. R. Oldenbourg München, pp. 372-375
119. RUSMAH MEON 1991 Talon cusp in Malaysia. *Aust Dent J* 36(1):11-14
120. SAAD AL-NAZHAN 1991 Two root canals in a maxillary central incisor with enamel hypoplasia. *J Endodon* 17(9):469-471



121. SARKOTIĆ R, ŠUTALO J 1987 Hiper cementoza zuba s kroničnim pulpitisom. *Acta Stom Croat* 21(3):185-191
122. SARKOTIĆ R, ŠUTALO J 1987 Klinički značaj hiper cementoze. *Acta Stom Croat* 21(4):325-330
123. SCHILDER H 1974 Cleaning and shaping the root canal. *Dental Clin North Am* 18(2):269-296
124. SCHROEDER H E, SCHERLE W F 1987 Warum die Furkation menschlicher Zähne so unvorhersehbar bizarr gestaltet ist? *Schweiz Monatsschr Zahnmed* 97:1485-1508
125. SELTZER S, SOLTANOFF W, BENDER I B, ZIONTZ M 1966 Biologic aspects of endodontics: I histologic observations of the anatomy and morphology of root apices and surrounding structures. *Oral Surg* 22(3):375-385
126. SELTZER S. 1988 *Endodontology. Biologic considerations in endodontic procedures.* Lea & Febiger, Philadelphia
127. SEELING A, GILLIS R. 1973 Preparation of cleated specimens for pulp cavity studies. *J Dent Res* 52:1154-1160
128. SHAW L, JONES A D 1984 Morphological considerations of the dental pulp chamber from radiographs of molar and premolar teeth. *J Dentistry* 12:139-145
129. SHROUT M K, HILDEBOLT C F, VANNIER M W 1993 Effects of region of interest outline variations on gray scale frequency distributions for alveolar bone. *Oral Surg Oral Med Oral Pathol* 75(5):638-644

130. SINAI I, LUSTBADER S 1984 A dual-rooted maxillary central incisor. *J Endodon* 10:105-106
131. SMUKLER H, NAGER M C, TOLMIE P C 1989 Interproximal tooth morphology and its effect on plaque removal. *Quintessence Int* 20:249-255
132. SODER P O, JIN L J, SODER B 1993 Computerized planimetric method for clinical plaque measurement. *Scand J Dent Res* 101(1):21-25
133. SPONHOLZ V H, KÖHNE W, HAMMERLING H U 1986 Anatomisch-Histologisch Untersuchungen zur Zementaposition unter Besonderer Berücksichtigung funktioneller Reize. *Zahn-Mund-Kieferheilkd* 75:563-566
134. STANIČIĆ T, TUDJA M 1985 Elektronsko-mikroskopsko ispitivanje akcesornih otvora na vršku korijena humanih zuba. *Acta Stom Croat* 19(4):267-275
135. STANIČIĆ T, ŠUTALO J, TUDJA M 1992 Akcesorni kanali u području ramifikacije višekorijenskih zuba. *Acta Stomatol Croat* 26(1):3-8
136. STEIN T J, CONCORAN J F, PARK A, ARBOR A 1990 Anatomy of the root apex and its histologic changes with age. *Oral Surg Oral Med Oral Pathol* 69:238-242
137. STONE L H, STONER W F 1981 Maxillary molars demonstrating more than one palatal root canal. *Oral Surg* 51:649-652
138. SUVIN M 1967 Stomatološka protetika biološki temelji i totalna proteza. Školska knjiga, Zagreb

139. SVÄRDSTRÖM G, WENNSTRÖM J L 1988 Furcation topography of the maxillary and mandibular first molars. *J Clin Periodontol* 15:271-275
140. ŠUTALO J 1983 Investigation of the endodontic space in maxillary first permanent molars. *Acta Stom Croat* 17:271-278
141. ŠUTALO J 1985 Pojava prekobrojnih kanala u palatinalnom korijenu prvog gornjeg kutnjaka. *Acta Stom Croat* 15:35-40
142. ŠUTALO J, NAJŽAR-FLEGER D 1984 Morfološke varijabilnosti korijenova prvog i drugog donjeg kutnjaka. 1. Radix entomolaris - radix paramolaris prekobrojni korijenovi. *Acta Stomatol Croat* 18(2):119-125
143. ŠUTALO J 1985 Pojava prekobrojnih kanala u palatinalnom korijenu prvog gornjeg kutnjaka. *Acta Stomatol Croat* 15(1):35-40
144. ŠUTALO J 1983 Investigation of the endodontic space in maxillary first permanent molars. *Acta Stomatol Croat* 17(4):271-278
145. ŠUTALO J, KOVAČIĆ R, NJEMIROVSKI V 1985 Dens invaginatus treće i četvrte klase po Hallet-u i endodontsko liječenje. *Acta Stomatol Croat* 19(3):193-204
146. ŠUTALO J, CIGLAR I 1986 Učestalost caklinskih perli u našoj populaciji. *Acta Stomatol Croat* 20(2):123-129
147. ŠUTALO J, CIGLAR J, STANIČIĆ T 1987 Specifičnosti endodontskog sustava kod stapanja korijenova donjeg trajnog kutnjaka. *Acta Stomatol Croat* 21(2):107-114

148. ŠUTALO J, CIGLAR I, BAČIĆ M 1989 Häufigkeit von Schmelzformationen an Wurzeln Bleibender Zähne. Schweiz Monatsschr Zahnmed 99:174-180
149. ŠUTALO J, LEDIĆ B, HULJEV S 1993 Pandža-kvržica. Acta Stomatol Croat 27:157-160
150. ŠKRINJARIĆ I, BAČIĆ I, GLAVINA D, GAŠPAR M 1992 Taurodontizam kod Downovog sindroma. Acta Stomatol Croat 26(3):169-174
151. TEN CATE A R 1989 Oral histology. 3. The C.V. Mosby company, St. Louis
152. TEO C S, CHAN N C, LOH H S 1988 The position of the apical foramen of the permanent incisors. Aust Dent J 33(1):51-55
153. TING P C S, NGA L 1992 Clinical detection of the minor mesiobuccal canal of maxillary first molars. Int Endodon J 25:304-306
154. TODD H 1976 Maxillary right central incisor with two root canals. J Endodon 2:227-231
155. TROPE M, ELFENBEIN L, TRONSTAD L 1986 Mandibular premolars with more than one root canal in different race groups. J Endodon 12(8):343-345
156. TSATSAS B, MANDI F, KARANI S 1973 Cervical enamel projection in the molar teeth. J Periodont 44:312-314
157. VANDE VOORDE H E, BJORND AHL A M 1979 Estimating endodontic "Working length" with paralleling radiographs. Oral Surg 27(1):106-110

158. VERTUCCI F, SEELING A, GILLIS R 1974 Root canal morphology of the human maxillary second premolar. *Oral Surg* 38(3):456-464
159. VERTUCCI F J 1978 Root canal morphology of mandibular premolars. *J Am Dent Assoc* 97:47-50
160. VERTUCCI F J, GEGAUFF A 1979 Root canal morphology of the maxillary first premolar. *J Am Dent Assoc* 99:194-198
161. VERTUCCI F J, WILLIAMS R G 1974 Furcation canals in human mandibular first molar. *Oral Surg* 38(2):308-314
162. VINCENT J W 1976 Enamel projections and furcation involvements. *J Missouri Dent Ass* 54:14-16
163. WABEKE K B, SPRUIJT R J, VAN DER WEYDEN K Y, NAEIJE M 1992 Evaluation of a technique for recording temporomandibular joint sounds. *J Prosthet Dent* 68(4):676-682
164. WEINE F S 1982 *Endodontic therapy*. 3. The C.V. Mosby company, St Louis
165. WEINGERB L A 1993 CT scan as a radiologic data base for optimum implant orientation. *J Prosthet Dent* 69(4):381-385
166. WILCOX L R, WALTON R E 1987 The shape and location of mandibular premolar access openings. *Int Endodon J* 20:223-227
167. WRIGHT P S 1992 Image analysis and occlusion. *J Prosthet Dent* 68(3):487-491

168. ZEE K Y, CHIU M L B, HOLMGREN C J, WALKER R T, CORBETT E F  
1991 Cervical enamel projections in Chinese first permanent molars. Aust Den J  
36(5):356-360

169. YOUNGSON C C 1992 A technique for three-dimensional microleakage  
assismment using tooth sections. J Dent 20(4):231-234

170. PREVAREK A 1994 AutoCAD 12 od ideje do projekta. Znak, Zagreb

## ŽIVOTOPIS

Rođena sam 5. siječnja 1955. godine u Rijeci gdje sam stekla osnovnu i srednjoškolsku naobrazbu i upisala stomatološki studij. Diplomirala sam 1978. godina.

Nakon obavljenog pripravničkog staža i položenog stručnog ispita, zasnovala sam stalni radni odnos u Domu zdravlja Rijeka.

Specijalizaciju iz Dentalne i oralne patologije s parodontologijom završila sam 1990. godine i od tada obavljam specijalističku djelatnost u sklopu Doma zdravlja Rijeka.

Kao nastavnik u znanstveno-nastavnom zvanju asistent radim na XXVI Katedri za Dentalnu patologiju i stomatološku protetiku Stomatološkog studija Medicinskog fakulteta u Rijeci od 1988. godine.

Poslijediplomski studij upisala sam 1987. godine. Nakon položenih ispita, 1988 god. obranila sam magisterski rad čiji naslov je "Topografsko-anatomske obilježje apikalnog dijela korijenskog kanala"

Pored učestvovanja na našim stručnim kongresima, aktivno sam učestvovala na IV, V i VI bienalnom kongresu Evropskog endodontskog udruženja gdje sam prezentirala svoje radove.