

Značenje ultrazvuka u ranoj dijagnostici i pravodobnom liječenju reumatskih bolesnika

Kehler, Tatjana

Doctoral thesis / Disertacija

2003

Degree Grantor / Ustanova koja je dodijelila akademski / stručni stupanj: **University of Rijeka, Faculty of Medicine / Sveučilište u Rijeci, Medicinski fakultet**

Permanent link / Trajna poveznica: <https://um.nsk.hr/um:nbn:hr:188:032189>

Rights / Prava: [In copyright](#)/[Zaštićeno autorskim pravom.](#)

Download date / Datum preuzimanja: **2025-02-07**



Repository / Repozitorij:

[Repository of the University of Rijeka Library - SVKRI Repository](#)



**SVEUČILIŠTE U RIJECI
MEDICINSKI FAKULTET**

Tatjana Kehler

**ZNAČENJE ULTRAZVUKA U RANOJ DIJAGNOSTICI I PRAVODOBNOM
LIJEČENJU REUMATSKIH BOLESNIKA**

Doktorska disertacija

Rijeka, 2003.

I AUTOR

Ime i prezime : Tatjana Kehler
Datum i mjesto rođenja.: 5. prosinca 1958. Rijeka
Završeni fakultet : Medicinski fakultet Rijeka 1982.
Postdiplomski studij: Medicinski fakultet Rijeka, 1988.
Sadašnje zaposlenje: liječnica-fizijatar Thalassotherapie Opatija

II PODACI O DISERTACIJI I MENTORIMA

Naslov rada: Značenje ultrazvuka u ranoj dijagnostici I pravodobnom liječenju reumatskih bolesnika
Broj str. 116, sl.30, tab. 21, graf. 0, bibliografskih podataka: 218
Ustanova ili mjesto gdje je disertacija izrađena: – Thalassotherapie Opatija
Znanstveno područje: BIOMEDICINA I ZDRAVSTVO
Znanstveno polje: Kliničke medicinske znanosti
Znanstvena grana: Fizikalna medicina I rehabilitacija
Mentori: prof.dr.sc. Zlatko Domljan
Fakultet na kojem je obranjena: Medicinski fakultet Rijeka

III OCJENA I OBRANA

Datum prijave teme: 28. ožujka 1999.
Datum predaje rad: 1. rujna 2001.
Datum sjednice Vijeća na kojoj je rad prihvaćen: 23. rujna 2003.
Sastav Povjerenstva koje je rad ocijenilo
doc.dr.sc. Damir Miletić, prof.dr.sc. Franjo Čohar, prof.dr.sc. Vesna Barac-Latas I
prof.dr.sc. Zlatko Domljan
Datum obrane : 9. listopada 2003.
Sastav Povjerenstva pred kojim je rad obranjen: I s t i

Mentor rada: prof. dr. sc. Zlatko Domljan

Doktorska disertacija obranjena je dana ----- u Rijeci -----
-----, pred povjerenstvom u sastavu:

1. doc. dr. sc. Damir Miletić
2. prof. dr. sc. Franjo Čohar
3. prof. dr. sc. Vesna Barac Latas
4. prof. dr. sc. Zlatko Domljan

Rad ima 111 listova.

UDK klasifikacija: 620.179.1:616-002.77

Rad je u cijelosti izrađen u Specijalnoj bolnici za rehabilitaciju srca, pluća i reumatizma Thalassotherapia – Opatija.

Zahvala

Zahvaljujem se svojem mentoru prof. dr. sc. Zlatku Domijanu, te prof. dr. sc. Franji Čoharu, doc. dr. sc. Damiru Miletiću i prof. dr. sc. Vesni Barac Latas na svesrdnoj pomoći i razumijevanu.

Rijeka, rujan 2003.

SAŽETAK

Ultrazvuk kao dijagnostička metoda zauzima iznimno važno i često nezamjenjivo mjesto u suvremenoj medicini. Gotovo da ne postoji grana medicine koja ne koristi ultrazvuk u dijagnostičke svrhe. Primjena ultrazvuka u reumatologiji, do danas nije u potpunosti ispitana, niti su se dokučile sve njegove mogućnosti. Brzina razvoja ove tehnike kao i tehničkih mogućnosti suvremenih aparata, daju nam za pravo da razmislimo o važnosti ultrazvučne dijagnostike i u reumatoloških bolesnika.

Cilj ovog istraživanja je ocijeniti vrijednost ultrazvučne pretrage u reumatološkoj dijagnostici, posebno u ranom otkrivanju promjena na sustavu organa za kretanje u reumatoloških bolesnika, prvenstveno promjena na zglobnoj hrskavici. Ovim radom pokušali smo definirati vrijednost ultrazvuka tijekom kliničkog pregleda, te verificirati u kojoj mjeri ultrazvuk može zamijeniti neke druge, danas više korištene pretrage.

Ispitanici i metode: u vremenskom periodu od gotovo dvije godine (od studenog 1998.g. do kolovoza 2000.g.) u reumatološkoj ambulanti Specijalne bolnice za medicinsku rehabilitaciju bolesti srca, pluća i reumatizma Thalassotherapia – Opatija, 133 bolesnika pregledano je ultrazvučno i to 38 bolesnika s dijagnozom bolnog ramena (12 s upalnim reumatizmom i 26 sa sindromom "bolnog ramena"), 32 bolesnika s oteklinom koljena (30 s upalnom reumatskom bolesti, te 2 s nedefiniranim sinovitisom), 31 bolesnik s Bakerovom cistom, te 32 bolesnika s bolnom petom (21 s upalnom reumatskom bolesti, 7 bolesnika s ozljedom pete, 3 s bolnom petom). Koristili smo ultrazvučni aparat Simens Sonoline Versa PRO, te linearnu sondu frekvencije 7.5 MHz. Statistička značajnost razlika dobivenih podataka testirana je Hi-kvadrat testom.

Rezultati: ultrazvuk je dopunio nalaz u 74 bolesnika, dok je u 11 bolesnika modificirao prvobitnu dijagnozu. Zahvaljući ultrazvučnom nalazu, dobivena je posve druga dijagnoza u 6 bolesnika. Na osnovi ultrazvučnog nalaza, 4 su bolesnika upućena na neku dodatnu pretragu. Ultrazvučni se nalaz podudara s kliničkim nalazom u 64 bolesnika (48%). Na osnovi ultrazvučnog nalaza u 11 bolesnika primijenjena je intenzivnija medikamentozna terapija. U 13 bolesnika izmijenjena je fizikalna terapija. Na osnovi ultrazvučnog nalaza, trojici bolesnika primijenjena je lokalna (intraartikularna) terapija.

Zaključak: ovim smo radom došli do spoznaje da dijagnostički ultrazvuk ima svoje neprijeporno mjesto u reumatološkoj ambulanti. Ta dijagnostička metoda ovisi o iskustvu ispitivača. Iskusni ispitivač, pogotovo ako koristi aparat visoke rezolucije, može s velikom sigurnošću postaviti i/ili upotpuniti dijagnozu. U pojedinim slučajevima ultrazvukom je moguće zamijeniti radiološki nalaz .

Ključne riječi: artritis, zglobovi, sinovitis, radiografija, ultrazvuk

SUMMARY

Ultrasound as a diagnostic method is extremely important and in many cases it represents an irreplaceable new technique in modern medicine. There is almost no branch of medicine in which ultrasound has not been used for diagnostic purposes. Ultrasound in rheumatology has not been completely tested yet nor has its full potential been conceived. The development speed of this new technique and the technical possibilities of the modern devices, entitle us to consider the importance of ultrasound diagnostics in rheumatic patients.

Objectives: the aim of this research is to evaluate ultrasound examinations in rheumatological diagnostics, especially in the early detection of changes in the locomotor system in rheumatic patients, above all the changes occurring on the articular cartilage. This research helps us to define the degree of importance of ultrasound in clinical examinations of patients and to verify up to which point ultrasound is suitable to replace some other examination methods, which have been applied more frequently in recent times. It is questionable whether ultrasound has been attributed its proper place (50% obese persons) with regard to diagnostics and the observation of rheumatic patients.

Patients and Methodes: over a period of almost two years (from November 1998 to July 2000) in the reumatological department of Thalassotherapia, Opatija, the Specialised Hospital for Medical Rehabilitation of Heart, Lung and Rheumatic diseases, 133 patients were examined by ultrasound; 38 patients had aching shoulder diagnosis (12 with inflammatory rheumatism, 26 with aching shoulder syndrome), 32 patients with swollen knee (30 with inflammatory rheumatism, 2 with undefined synovitis), 31 patients with Baker's cyst, and 32 patients with aching heel (21 with inflammatory rheumatic disease, 7 patients with heel injury, 3 with aching heel). We

use short ultrasound impulses that consist of a broad spectrum of frequencies for diagnostic purposes. The medium frequency of this spectrum is the so-called operating frequency. We use the apparatus Simens Sonoline Versa PRO and ultrasound transducer frequencies from 7.5 MHz.

Results: more data about the pathological substrate were obtained by the ultrasonic examination of 75 patients (56 %). Due to the ultrasonic statement the diagnosis of 11 patients (8%) were modified, whereas a completely different diagnosis was made with 6 patients (5%). After the ultrasonic examination four patients (3%) were sent to additional examinations. The clinical and ultrasonic statements corresponded to each other with 64 patients (48%). With regard to the results obtained, the ultrasonic examination showed sensitivity within the range of 80 % (heel) to 94 % (Baker' s cyst), specific characteristics of 75 % (knee) to 100 % (Baker' s cyst), and accuracy(precision) of 82 % (heel) to 93 % (Baker' s cyst).

Conclusion: the research work has helped us to realise that the diagnostic ultrasound has taken its undisputable place in the rhaumatological department. This diagnostic method, however, depends to a to a large extent on the examiner's experience. The experienced examiner, expecially if using an ultrasound device with hight resolution, is able to make a diagnosis or/and add new data to an existent diagnosis.

Key words: arthritis, joint, synovitis, radiography, ultrasonography.

SADRŽAJ

1. UVOD	1
1.1. POVIJEST ULTRAZVUKA	3
1.2. FIZIKALNE OSNOVE ULTRAZVUKA	5
1.3. EHOSKOPSKI SUSTAV	8
1.3.1. Osnovni dijelovi ehoskopa	10
1.4. KOMPENZACIJA ATENUACIJE I SIVA SKALA	11
1.5. PROCJENA KVALITETE TKIVA I RAZLIKOVANJE ARTEFAKATA	12
1.5.1. Najčešći artefakti.....	13
1.6. MOGUĆNOSTI DIJAGNOSTIČKOG ULTRAZVUKA	15
1.6.1. Dijagnostika izljeva u zglob koljena	15
1.6.2. Zglobna hrskavica	16
1.6.3. Burze, ciste i ganglioni.....	17
1.6.4. Tetive.....	19
1.6.5. Ultrazvučno ispitivanje patoloških promjena ramena.....	20
1.7. REUMATSKA OBOLJENJA	27
1.7.1. Reumatoidni artritis.....	27
1.7.2. Spondiloartropatije.....	28
1.7.3. Osteoartritis	28
2. CILJ RADA.....	30
3. ISPITANICI I METODE	31
3.1. ISPITANICI.....	31
3.2. METODOLOGIJA RADA.....	34
3.2.1. Ultrazvučna dijagnostika ramena.....	36
3.2.1.1. <i>Ispitivanje stabilnosti ramenog zgloba</i>	39
3.2.2. Ultrazvučna dijagnostika koljena.....	39
3.2.3. Ultrazvučna dijagnostika pete	42
3.2.4. Statistička obrada	43
3.2.5. Osjetljivost ultrazvučne pretrage.....	43
3.2.6. Specifičnost ultrazvučne pretrage	43
3.2.7. Točnost ultrazvučne pretrage	43

4. REZULTATI	44
4.1. BOLESNICI S "BOLNIM RAMENOM"	44
4.1.1. Rezultati ultrazvučne pretrage u bolesnika s "bolnim ramenom".....	45
4.1.2. Rezultati radiološkog pregleda bolesnika s "bolnim ramenom".....	48
4.1.3. Rezultati ultrazvučne pretrage u kontrolnoj skupini.....	50
4.2. BOLESNICI S OTEKLINOM KOLJENA	53
4.2.1. Rezultati ultrazvučne pretrage u bolesnika s oteklinom koljena.....	54
4.2.2. Rezultati radiološke pretrage u bolesnika s oteklinom koljena.....	58
4.2.3. Rezultati ultrazvučne pretrage u kontrolnoj skupini.....	59
4.3. BOLESNICI SA SUMNJOM NA BAKEROVU CISTU	62
4.3.1. Rezultati ultrazvučne pretrage u bolesnika s Bakerovom cistom.....	62
4.3.2. Rezultati ultrazvučne pretrage u kontrolnoj skupini.....	65
4.4. BOLESNICI S "BOLNOM PETOM"	67
4.4.1. Rezultati ultrazvučne pretrage u bolesnika s "bolnom petom".....	68
4.4.2. Rezultati ultrazvučne pretrage u kontrolnoj skupini.....	72
4.5. BOLESNICI S NEKOM DEFINIRANOM REUMATSKOM BOLESTI	73
5. RASPRAVA	75
5.1. BOLESNICI S "BOLNIM RAMENOM"	77
5.2. BOLESNICI S OTEKLINOM KOLJENA	81
5.3. BOLESNICI S BAKEROVOM CISTOM	87
5.4. BOLESNICI S "BOLNOM PETOM"	89
6. ZAKLJUČCI	94
7. LITERATURA	96
8. PRILOG 1	111

1. UVOD

Ultrazvuk kao dijagnostička metoda zauzima iznimno važno i često nezamjenjivo mjesto u suvremenoj medicini. Gotovo da ne postoji grana medicine koja ne koristi ultrazvuk u dijagnostičke svrhe. Nezamislivo je praćenje intrauterinog rasta i razvoja bez ultrazvuka, ili pak pravodobno dijagnosticiranje luksacije kuka u najranijoj novorođenačkoj i dojenačkoj dobi. Upotrebom ultrazvuka upotpunjuje se klinička dijagnostika jednostavnom, brzom, neškodljivom i jeftinom metodom.

Značaj ultrazvuka u sprečavanju i liječenju bolesti, te rehabilitaciji sustava organa za kretanje, navodi nas na nužnost korištenja ove tehnike ne samo u ortopediji, već i u reumatologiji i fizikalnoj medicini. Ovom je metodom moguće dobiti veliki broj podataka o sustavu za kretanje u mirovanju i u pokretu. Stalno se širi lepeza mogućnosti u prepoznavanju i praćenju normalnih i patoloških zbivanja u sustavu za kretanje i to prije i nakon rođenja, tijekom rasta i razvoja, te kroz cijeli život (1-4).

Primjena ultrazvuka u reumatologiji do danas nije u potpunosti ispitana, niti su se dokučile sve njezine mogućnosti. To nas je potaknulo da ispitamo dijagnostičku vrijednost ultrazvučne dijagnostike i u reumatoloških bolesnika.

Reumatske bolesti (upalni reumatizam, degenerativne promjene na zglobovima i izvanzglobnim strukturama) obilježene su promjenama na zglobnoj hrskavici, te okolnim mekim dijelovima. Upalne promjene zgloba, razaranje zglobne hrskavice, kontrakture i nestabilnost zgloba mogu značajno smanjiti funkcionalni kapacitet pojedinca, te nerijetko vode u invalidnost. Da bi se spriječio gubitak funkcionalnog kapaciteta pojedinca, od posebne je važnosti pravodobno uočavanje promjena, te odgovarajući terapijski pristup (5-9).

Detaljna anamneza i temeljiti fizikalni pregled osnova su za ispravno postavljanje dijagnoze. Upotpunjuju se odgovarajućim laboratorijskim nalazima, te dijagnostičkim

pretragama kao što su: rentgensko snimanje kosti (RTG), termografija, ultrazvuk, kompjutorizirana tomografija (CT), magnetska rezonancija (MR) i artroskopija.

Dugi niz godina RTG je bio jedina dostupna dijagnostička metoda. Budući da nema izravne vizualizacije zglobne hrskavice i sinovijalne membrane, njime nije moguće uočiti rane promjene na zglobu. Smanjenje koštane mase, destrukcija kosti (erozije, uzure), radiološki se uočavaju kada je bolest već u podmakloj fazi.

CT i MR daju uvid u rane promjene na zglobovima i okolnim strukturama, ali te su pretrage najčešće teško dostupne i skupe. Artroskopija također daje rane i detaljne podatke o aktivnosti bolesti. Budući da je to invazivna pretraga, ona povlači za sobom mogućnost infekcije, kao i druge komplikacije, a nije ju ni dobro često ponavljati (10-17). U odnosu na ranije navedene pretrage, pretraga ultrazvukom je jeftina, bezopasna i neinvazivna metoda. Moguće je mjerenje debljine zglobne hrskavice i sinovije, te praćenje promjena na okolnim mekim strukturama (tetive, ligamenti, mišići, otkrivanje eventualne ciste, i sl.). Ultrazvukom je moguće otkriti rane promjene u zglobnoj hrskavici, puno prije nego se one uoče na rentgenskoj slici. Iskusni ispitivač može procijeniti karakter sinovijalnog zadebljanja ili izljeva u zglobnoj šupljini. Moguća je detekcija izljeva veličine od samo nekoliko milimetara. To je od posebne važnosti u debelih osoba i slučajevima jako zadebljane sinovijalne membrane kada nije moguće palpatorno odrediti ima li ili nema slobodne zglobne tekućine. Izljev se uočava kao hipoehogena ili anehogena zona (18-29).

Ultrazvuk je od posebne važnosti za evaluaciju uspješnosti primijenjene medikamentozne i fizikalne terapije. Velika je prednost ultrazvuka što se može češće ponavljati i na taj način pratiti aktivnost bolesti, te eventualno predvidjeti njen tijek. Najčešća primjena ultrazvuka je u dijagnostici ramena i koljena (upalne ili traumatske prirode), te u regiji Ahilove tetive.

Važno je napomenuti da ultrazvučnim pregledom nije moguća kvalitativna analiza sinovijalnog izljeva. Ehogenost ovisi o količini fibrinske komponente u izljevu (30-40).

1.1. POVIJEST ULTRAZVUKA

Od samih početaka medicine (još iz doba Hipokrata) pa do XIX. stoljeća, dijagnoza se postavljala na osnovi podataka o bolesti koje je davao bolesnik, promatranja vanjskih promjena, te analizi mokraće, stolice, gnoja i ispljuvka. To su bili jedini mogući načini kako dokučiti što se zbiva u unutrašnjosti ljudskog organizma (41).

Auenbrugger uvodi 1761. g. perkusiju kao jednu od metoda fizikalnog pregleda. Theophil Laenec 1819.g. otkriva stetoskop i uvodi još jednu metodu fizikalnog pregleda – auskultaciju.

U unutrašnjost organizma postalo je moguće zaviriti tek u drugoj polovici XIX. stoljeća, točnije 1851.g. otkrićem oftalmoskopa (H. Helmholtz), 1854.g. laringoskopa (M. Garcia) i 1876. g. cistoskopa (M. Nitre).

Otkrićem rentgenskih zraka 1895.g. te razvojem tehnike, medicina je obogaćena još jednom dijagnostičkom metodom koja je omogućila uvid u ono što se događa unutar ljudskog organizma.

XX. stoljeće donosi razvoj mnogih složenijih i sofisticiranijih dijagnostičkih tehnika, uključujući i ultrazvuk. Na prijelazu iz XIX. u XX. stoljeće P.Y.Curie otkriva piezoelektrični efekt. Francuski fizičar Paul Langevine najavljuje korištenje ultrazvuka u otkrivanju podmornica. Tako je tijekom I. svjetskog rata uveden u svakodnevnu primjenu "SONAR", tj. radar. Zahvaljujući sve većoj primjeni ultrazvuka u ratnoj, ali i ostalim industrijama, dolazi do munjevitog razvoja ultrazvučne tehnike (1, 2, 41).

Primjena ultrazvuka u medicini započinje u periodu od 1920. do 1930.g. i to prvenstveno u liječenju karcinoma, te u fizikalnoj medicini (41, 42).

Braća Dussik započeli su 1942.g. primjenu ultrazvuka u dijagnostičke svrhe. Koristili su nedovoljno usavršenu tehniku koja je u idućih desetak godina značajno napredovala. Prva dijagnostička aparatura firme *Devise* (Austrija) datira iz 1947.g. Od 50-tih godina XX. stoljeća započinje brzi razvoj ultrazvučne dijagnostike, tako da ona poprima sve veći značaj u neurologiji, kardiologiji, ginekologiji, oftalmologiji i drugim područjima medicine (2, 41, 42).

Tijekom 1953.g. Lekssel uvodi A-mode, odnosno jednodimenzionalni prikaz. Nekoliko godina kasnije započinje se razvijati tehnika dvodimenzionalnog prikaza ili B-mode. Od 1963.g. započinje široka klinička primjena dvodimenzionalnog prikaza. Yoshida i suradnicima primijenili su Dopplerov efekt 1956.g. za mjerenje protoka krvi.

Značajnija primjena ultrazvuka u dijagnostici sustava organa za kretanje datira iz ranih 70-ih godina. Graf 1978.g. prvi započinje koristiti ultrazvuk za pregled dječjih kukova. Od 1980.g. ultrazvučna dijagnostika koristi se u ortopediji. Razvojem tehničkih mogućnosti, dolazi do široke primjene u dijagnostici promjena na mekim i koštanim tkivima sustava organa za kretanje. Praktički ne postoji područje ortopedije koje ne koristi ultrazvuk. Ultrazvuk je tako postao korisna neagresivna metoda s velikim potencijalom u medicinskoj dijagnostici.

Na Ortopedskoj klinici Zagreb (Šalata), ultrazvuk se primjenjuje od 1984.g. Kada se govori o primjeni ultrazvučne dijagnostike u pregledu kralješnice, prvi je od domaćih autora primjenjuje dr. Mladen Babić, iz Kliničke ortopedske bolnice u Lovranu i to 1977.g. (1, 2, 41-45).

1.2. FIZIKALNE OSNOVE ULTRAZVUKA

Ultrazvučni valovi su zvučni valovi frekvencije iznad granice čujnosti za ljudsko uho, tj. iznad 20 kHz. Ljudsko uho čuje zvučne titraje od 20 Hz do 20 kHz. Ultrazvuk je mehanički oblik energije koji se iz izvora širi u okolinu kao izmjenična zbijanja i rastezanja čestica elastičnog medija. U ljudskom organizmu ultrazvuk se širi prvenstveno longitudinalnim valovima. Čestice tkiva titraju uzduž smjera širenja valova. U mekim tkivima mogu se širiti samo longitudinalni valovi, dok se u kostima mogu širiti i druge vrste valova kao što su transversalni. No, ti se valovi danas još ne primjenjuju u medicinskoj dijagnostici (1, 2, 44, 45).

Primjena ultrazvuka moguća je primjenom obrnutog piezoelektričnog efekta. Piezoelektrični efekt je pojava koja se zasniva na činjenici da se neki kristal na svojoj površini polarizira, kada se mehanički komprimira. Time se može izazvati izbijanje električne iskre. Obrnuti piezoelektrični efekt je pojava kada dolazi do mehaničkog deformiranja kristala, ako se on polarizira. Kristal će titrati ako se polarizacija izvodi izmjenično i dovoljno brzo. Ti se titraji šire u okolinu, istom frekvencijom. Ako je frekvencija veća od 20 kHz, dobije se ultrazvuk. Što je viša frekvencija ultrazvuka, to je valna dužina kraća (1, 2, 42-45). Val se opisuje sljedećim parametrima: valna dužina, frekvencija, brzina širenja i intenzitet.

Koristi se sljedeća formula: $v = f \times \lambda$, pri čemu je: v = brzina širenja ultrazvuka (brzina širenja ultrazvuka u mekim tkivima iznosi 1 540 m/s, dok je u kalcificiranim kostima oko 4 000 m/s), f = frekvencija izražena u hercima, λ = valna dužina izražena u nanometrima (1, 2, 44).

U dijagnostičke svrhe koristimo kratke ultrazvučne impulse koji u sebi sadrže cijeli spektar frekvencija. Središnja frekvencija tog spektra čini tzv. radnu

frekvenciju. U medicinskoj dijagnostici koristimo ultrazvuk frekvencijom od 3 do 25 MHz.


Intenzitet ultrazvuka se definira kao energija koja djeluje na jediničnu površinu u jedinici vremena, a mjeri se W/cm^2 . U dijagnostici se koristi intenzitet ultrazvuka prosječne jačine do nekoliko milivata po četvornom centimetru. Do sada nije utvrđena štetnost ultrazvuka takvih intenziteta na sisavce (1, 2, 44).

Budući da se ultrazvuk nejednoliko širi kroz različita tkiva, prolazom ultrazvučnih valova kroz tkiva dolazi do loma, refleksije ili odbijanja, raspršivanja, te apsorpcije energije. Kut loma valova na granici medija ovisi o odnosu između brzina širenja u tim medijima.

Akustička impedancija se definira kao odnos između trenutnog zvučnog tlaka i brzine čestica koje taj tlak izaziva. Iako je razlika između akustičke impedancije i brzine širenja ultrazvučnih valova između mekih tkiva malena, ona je dovoljna da se dobiveni odjeci koriste u medicinskoj dijagnostici. Akustička impedancija kostiju je dva do četiri puta veća od one u mekim tkivima. U plinovima je manja nego u mekim tkivima i do pet puta (1, 2, 44).

Prigušenje ultrazvuka u kostima i plućima je deset puta veće nego u mekim tkivima. Praktički to znači da se ne može prikazati unutrašnjost kosti, već samo njene konture, te hrskavica. Reflektivnost neke granice tkiva ovisi o razlici impedancija tih tkiva. Što je ta razlika veća, više se ultrazvučnih valova odbija, te ih ostaje vrlo malo za prikaz unutrašnjosti kosti. Taj mali broj valova se brzo prigušuje i teško izlazi iz kosti. Kada je riječ o mjehurićima plina, ultrazvučni se valovi raspršuju izvan dometa sonde. To u praksi znači da se ne mogu prikazati organi ispunjeni plinovima, odnosno zrakom (1, 2, 44).

Raspršivanje i apsorpcija ultrazvuka povećavaju se porastom frekvencije, tj. niže frekvencije ultrazvuka su prodornije. Viša frekvencija omogućuje bolje razlučivanje detalja na slici. U praksi se primjenjuje najviša frekvencija koja je još dovoljno prodorna. Danas se sve više preporučuje primjena sonde frekvencije 10 i više MHz (1, 2, 44), (slika 1).



Slika 1. Ultrazvučni aparat

1.3. EHOSKOPSKI SUSTAV

Kratki ultrazvučni impulsi od jedne mikrosekunde, odašilju se u unutrašnjost organizma. Potom se primaju ("hvataju") odjeci iz unutrašnjosti tijela. U tu se svrhu koriste sonde koje imaju istovremeno funkciju odašiljača i prijemnika ultrazvuka. Tijekom stanke, tzv. ultrazvučne tišine, koja je relativno duga, sonda prima ultrazvučne valove koji se poput jeke odbijaju od objekata u unutrašnjosti organizma. Na osnovu brzine širenja ultrazvuka u određenom mediju i vremenskog perioda proteklog od odašiljanja do prijema ultrazvuka koji se reflektira na istu sondu, moguće je izračunati udaljenost objekta i izvora ultrazvuka, odnosno sonde (1, 2, 44).

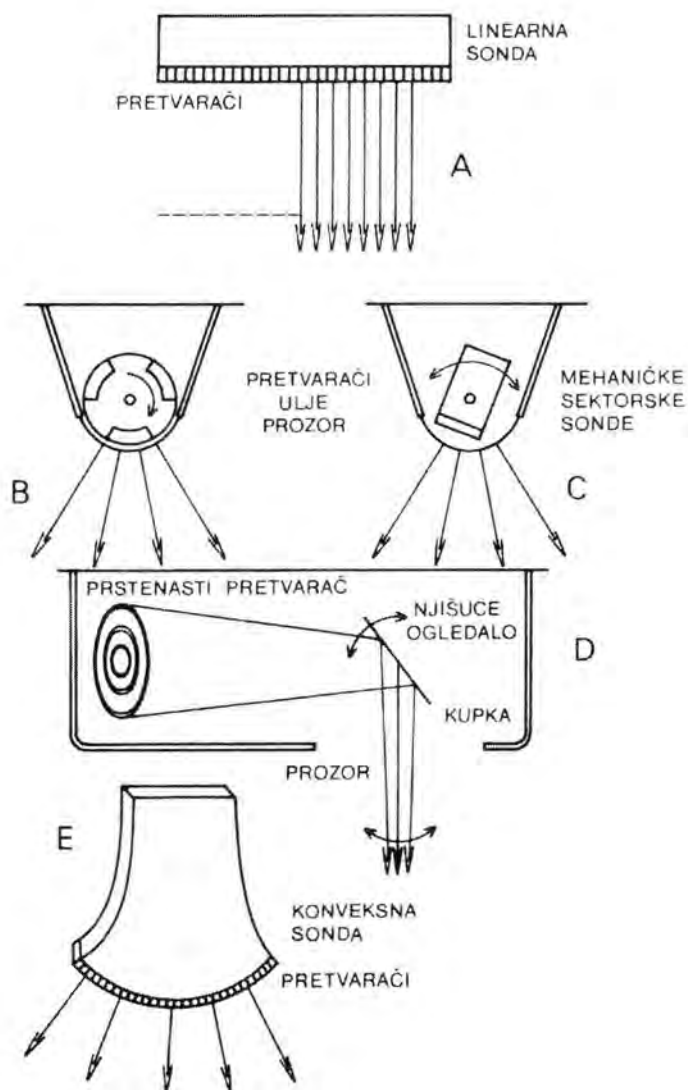
Reflektirani ultrazvučni valovi se u kristalu sonde pretvaraju u električne impulse. Na ekran osciloskopa oni se dovode pojačani i tako postanu vidljivi. Ultrazvučni se impulsi odašilju približno 1000 puta u sekundi, te se na ekranu mogu pratiti kao odjeci A, B ili M prikazom (slika 2).

A-mode (amplitude mode) ili jednodimenzionalni prikaz je prikaz kojim se odjeci na ekranu prikazuju kao šiljci na dubinama koje odgovaraju dubinama reflektirajućih struktura uzduž snopa. Primjenjuje se uglavnom u neurologiji, oftalmologiji, te prilikom pregleda sinusa.

B-mode (brightness mode) ili dvodimenzionalni prikaz je prikaz kojim se vraćeni odjeci prikazuju u obliku svijetlih točaka. Položaj svijetlih točaka odgovara pojedinim strukturama u tijelu. U memoriji uređaja se te točke automatski slažu tako da se dobiju crte sačinjene od bliskih točaka. One daju slojeviti (tomografski) prikaz reflektirajućih struktura koje su smještene u području pretraživanja sonde. Debljina sloja ovisi o debljini ultrazvučnog snopa, a to obično iznosi 2 do 10 mm.

M-mode (motion mode) je prikaz kojim se dobije pokret jače reflektirajućih struktura. Na ordinati se prikazuje trenutna dubina nekog reflektora, a na apscisi tekuće vrijeme. Tijekom mjerenja snop je stalno usmjeren u istom smjeru.

Dopplerov efekt omogućuje mjerenje brzine protoka krvi, a temelji se na razlici odaslane i primljene frekvencije (1, 2, 44).



Slika 2. Shematski prikaz ehoskopskog sustava

Prolazom kroz pojedina tkiva, ultrazvuk se prigušuje. To znači da se amplituda titraja s dubinom prodiranja sve više smanjuje. Time se smanjuje intenzitet ultrazvuka. Smanjenju pridonose apsorpcija ultrazvuka (uglavnom u proteinima tkiva), raspršenje kao i divergencija snopa. Ultrazvučni snop je samo na izlazu idealno paralelan, dok s udaljenošću postaje sve više divergentan. Tako se može razlikovati blisko i udaljeno polje. Od posebne je važnosti određivanje stupnja prigušenja. Amplituda titraja se smanjuje uvijek jednakomjerno, tj. smanjuje se uvijek za isti dio prešavši jednaku udaljenost u tkivu. Najprikladnije se mjeri decibelima. To je relativna mjera koja nam kazuje koliko je jedan zvučni intenzitet jači ili slabiji od drugog (1, 2, 44).

1.3.1. Osnovni dijelovi ehoskopa

Ehoskopija se zasniva na principu da se u unutrašnjost tijela odašilju kratki impulsi ultrazvuka. Njihovo je trajanje manje od 1 mikrosekunde. Isti se pretvarač koristi kao odašiljač i kao prijemnik ultrazvuka. Udaljenost reflektirajućih struktura u tijelu određuje se na osnovi poznavanja brzine kretanja ultrazvuka i mjerenja vremena potrebnog da se odjek vrati. U unutrašnjost tijela ultrazvučni se impulsi odašilju približno 1 000 puta u sekundi. Odjeci se na ekranu prikazuju u vidu tomografske slike pretraživanog područja. Uređaj koji nam sve to omogućuje naziva se ehoskop. Sastavni dijelovi ehoskopa su sonda, odašiljački puls-generator, kompenzacijsko pojačalo, upravljačka jedinica za fokusiranje, memorija, distalni procesor i sistem za prikaz.

Na temelju programa digitalnog računala aktivira se puls generator. Tako se stvoreni električni impulsi preko upravljačke jedinice za usmjeravanje i fokusiranje prenesu na pretvarač u sondi. Istovjetna sonda prima odjeke iz dubine tijela. Odjeci se

pojačavaju u kompenzacijskom pojačalu. Istovremeno se tu kompenzira atenuacija ultrazvuka u tkivima. Tako dobiveni signali se zapamte u memoriji i prikažu na sistemu za prikaz - TV-monitor (1, 2, 44, 45).

Pretvarač je naprava koja pretvara električne signale u mehaničke, tj. u ultrazvučne vibracije i obrnuto. Pritom se koristi piezoelektrični efekt.

U trenutku kada se pretvarač prisloni uz površinu tijela, započinje odašiljanje ultrazvučnog snopa u dubinu tijela. Intenzitet ultrazvučnog snopa nije isti u njegovom uzdužnom i poprečnom presjeku. Uži snop omogućuje bolje praćenje postranično smještenih struktura.

Neravnomjernost bliskog polja može praviti smetnju u slučajevima kada se promatraju površno smještene strukture. Da bi se to spriječilo, koriste se vodeni jastuci koji se postavljaju između sonde i tijela. Fokuseranje ultrazvučnih valova moguće je postići primjenom leća, ultrazvučnih ogledala, te elektronski (1, 2, 44, 45). Ehoskopska sonda je naprava koja se prislanja uz tijelo pacijenta. Sadrži jedan ili više pretvarača. Ona pretražuje unutrašnjost organizma stvarajući oko 20 slika u sekundi. Razlikujemo nekoliko vrsta sondi: linearnu, mehaničko-sektorsku, konveksnu, te sondu s prstenastim pretvaračem. Svaka od prethodno navedenih sondi ima svoje indikacijsko područje i adekvatnu primjenu u praksi. Linearna je sonda u pravilu najjeftinija i može se primijeniti na svim mjestima gdje je pristup, tj. "prozor" dovoljno velik. U slučajevima kada je akustički "prozor" uzak, primjenjuje se sektorska sonda (1, 2, 44).

1.4. KOMPENZACIJA ATENUACIJE I SIVA SKALA

Ultrazvuk se apsorbira i raspršuje u tijelu. Rezultat toga je da su odjeci dublje smještenih struktura slabiji od odjeka struktura smještenih bliže površini. Kada se

govori o dijagnostičkom ultrazvuku, od posebne je važnosti naglasiti činjenicu, da se jednaka tkiva jednako prikazuju na slici. Atenuacija se mora kompenzirati elektronski. Temeljni je princip da se u kompenzacijskom pojačalu (engl. TGC) više pojačavaju odjeci dubljih struktura. Primjenom sive skale, jači se odjeci prikazuju svijetlijim, a slabiji tamnijim točkama. Taj se raspon naziva dinamikom prikaza. Što je dinamika veća, to je slika "mekša". Analogno tome, što je dinamika uža, slika je kontrastnija. U slučajevima kada tkivo ima sposobnost veće apsorpcije, neophodno je razliku pojačanja bližih i daljih odjeka učiniti većom. Postoji mogućnost da se mijenja ukupno pojačanje, tj. u jednakoj mjeri za bliže i dalje odjeke (1, 2, 44).

Ultrazvučna dijagnostika je preciznija što je veća mogućnost razlikovanja detalja pojedinih struktura. Sposobnost određenog ultrazvučnog aparata da razlikuje pojedine detalje definira se kao najmanja udaljenost dviju struktura (reflektora) u tijelu koji se na ekranu mogu prepoznati kao odvojene (1, 2, 44).

Razlikuje se postranična (lateralna) i dubinska (aksijalna) rezolucija. Lateralna rezolucija ovisi o debljini ultrazvučnog snopa. Višim frekvencijama postiže se uži snop slabije prodornosti. Stoga se kod pregleda djece koriste sonde frekvencije 5 do 7 MHz, za pretragu dječjih kukova 5 ili 7,5 MHz, za odrasle 3 do 20 MHz. Dubinska rezolucija u pravilu daje kvalitetnije podatke u odnosu na postraničnu. Za prikaz tankih struktura (npr. tankih krvnih žila) sondu treba usmjeriti tako da se žila pruža poprijeko na ultrazvučni snop, odnosno na ultrazvučnoj slici što je više moguće vodoravno (1, 2, 44).

1.5. PROCJENA KVALITETE TKIVA I RAZLIKOVANJE ARTEFAKATA

Strukture koje odbijaju (reflektiraju) ultrazvuk zovu se reflektori. Mogu se podijeliti u dvije kategorije: spekularne i raspršujuće.

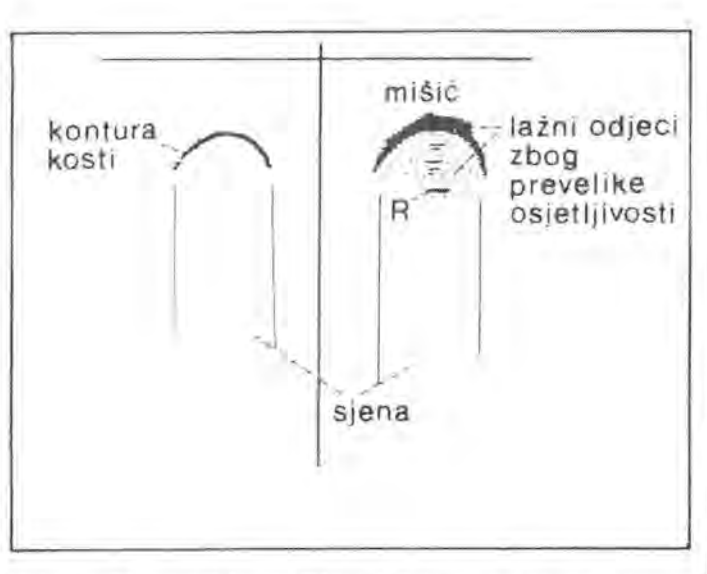
Spekularni reflektori: u slučajevima kada snop ultrazvuka padne na njih pod pravim kutom, uočavaju se poput snažnih ultrazvučnih ogledala. Padne li snop ultrazvuka na njih pod kosim kutem, valovi iz povratnog snopa se odbijaju. Takav se reflektor uopće ne vidi. Iza njega se nalazi ultrazvučna sjena. Takva svojstva imaju kosti i hrskavice.

Raspršujući reflektori: imaju svojstvo da raspršuju ultrazvučne valove u svim smjerovima. Manji dio energije se vraća prema sondi. Odjeci su slabijeg intenziteta od spekularnih. Takve se strukture podjednako dobro vide iz svih ulaznih kuteva. Takva svojstva imaju parenhimatozni organi i mišići (1, 2, 44).

Budući da ultrazvuk ima svojstvo reflektiranja na granicama sredstava različitih akustičkih impedancija, strukture, tj. tkiva koja sadrže više takvih granica, na ekranu su svijetlija. Jednolična stanična struktura tkiva se na ekranu prikazuju kao tamnija. Tkiva unutar kojih se izmjenjuje više slojeva vezivnog i masnog tkiva, jako su reflektivna, tj. ehogena. Tkiva u kojima se nalazi tekućina, na ekranu se prikazuju kao tamna područja, tj. anehogene zone (1, 2, 44).

1.5.1. Najčešći artefakti

Iza kostiju, pojavljuje se ultrazvučna sjena. Ona je rezultat povećane apsorpcije u kostima i refleksije na površini kosti. Unutrašnjost kosti se teško prikazuje. To je posljedica strukture kosti. Ultrazvuk teško ulazi i izlazi iz kosti. Brzina ultrazvuka kroz kost je veća od brzine prolaska ultrazvuka kroz tkiva (slika 3).



Slika 3. Prikaz mogućih artefakata: lijevo sjena iza kosti, desno pojačanje odjeka i postranična sjena iza cistične tvorbe

Iza cističnih tvorbi javlja se zona pojačanih odjeka, a iza rubova lateralnih stijenki zamjećuje se ultrazvučna sjena. Ova pojava govori u prilog da je sadržaj ciste isključivo tekući.

Hrskavično tkivo prikazuje se kao hipoehogena zona. Iza usporednih slojeva (npr. masnih, mišićnih, i sl.) pojavljuju se artefakti zbog višestrukog odbijanja ultrazvuka unutar takve strukture. To je tzv. reverberacija (1, 2, 44, 45).

Da bi prikaz bio što jasniji i sa što manje artefakata, neophodno je kožu premazati slojem gela. Tako se izbjegnu mjehurići zraka na putu prolaska ultrazvuka. Uvijek treba koristiti sonde odgovarajuće fokusne dubine. U reumatologiji, kao i u ortopediji, do sada su se primjenjivale linearne i sektorske sonde jačine 5 do 25 MHz. Danas se sve više preporučuje upotreba sondi jačine veće od 10 MHz. Time se postiže bolja rezolucija, tj. mogu se dobro uočiti i one strukture koje se do sada nisu sa sigurnošću mogle pratiti. Za ispitivanje većih područja kao i površno smještenih struktura, koristi se linearna sonda. Sektorska sonda se koristi za pretraživanje dublje smještenih struktura, te u slučajevima kada se ispituje manje (uže) područje. Povremeno je poželjno koristiti i vodeni jastuk, naročito kada se radi o linearnoj sondi frekvencije 7

do 10 MHz. On se obično koristi za ispitivanje plitko položenih struktura da bi se dobila kvalitetnija slika. Vodeni jastuk služi kao "odstojna staza". U slučajevima kada se želi izvršiti punkcija pod kontrolom ultrazvuka, igla kojom se vrši punkcija mora se nalaziti u ravnini pretrage, jer se na taj način može pratiti na ekranu (1, 2, 44, 45).

1.6. MOGUĆNOSTI DIJAGNOSTIČKOG ULTRAZVUKA

Zahvaljujući tehnološkom razvoju, primjenom sofisticirane aparature, moguća je vizualizacija upalnih i destruktivnih promjena na zahvaćenim zglobovima u bolesnika s upalnim reumatizmom, napose reumatoidnim artritismom. Sonde visoke frekvencije omogućuju prikaz izljeva u zglobove, zadebljanja sinovijalne membrane, edem tetiva, i slično.

1.6.1. Dijagnostika izljeva u zglob koljena

Ultrazvukom se može dobro dijagnosticirati prisutnost izljeva u zglobu. To je od posebne važnosti kada je fizikalni nalaz nesiguran zbog male količine tekućine, kod obeznih osoba ili zadebljanja sinovijalne membrane kada se na osnovu palpacije ne može odrediti koliko u stvarnosti ima slobodne tekućine. Ultrazvukom se prema nekim autorima preporuča promatranje periartikularne tekućine (to naročito vrijedi za manju količinu tekućine, otprilike 5 do 20 ml). Od posebne je važnosti u sljedećim slučajevima jake, mekane otekline, obeznih osoba, atipične distribucije tekućine u kroničnom upalnom procesu, ponavljanih izljeva u artropatija, nejasne slike u slučaju ozljede koja može dovesti do hemartrosa i neoštro ograničenog sinovitisa (22, 25, 46-48).

Pod kontrolom ultrazvuka moguće je uvesti iglu u zglob te izvršiti punkciju i/ili aplicirati lijek.

Izljev se najbolje uočava suprapatelarno, u suprapatelarnom recesusu. Može se pratiti kao trokutasta hipoehogena ili anehogena zona. Također se može uočiti i infrapatelarno, ispod Hoffinog masnog tkiva i iznad femoralnog kondila, te straga u zakoljenskoj jami gdje odiže zglobnu čahuru. Obilan izljev može vršiti pritisak na stijenku krvnih žila (49-52).

Karakter ehogenosti izljeva ovisi o količini fibrina u samom izljevu. To onemogućuje sigurnu kvalitativnu analizu sinovijalnog izljeva, pioartrosa ili hemartrosa. Vilonodozni sinovitis diferencira se kao homogena ehogena zona koja predstavlja zadebljanu sinovijalnu membranu, te anehogena zona koja predstavlja sinovijalni izljev (22, 23, 53-55).

Prema nekim autorima moguće je razlikovati izljev od sinovijalnog zadebljanja na osnovi slijedećih parametara:

a) suprapatelarni izljev imponira kao dobro definirani prostor iznad patele, smješten je sprijeda prema distalnoj trećini femura, te straga prema tetivi kvadricepsa, ispunjen tekućinom (nađena je signifikantna korelacija između kliničkog nalaza suprapatelarnog izljeva i ultrazvučnog nalaza).

b) zadebljanje sinovije uočava se kao nepravilna ehogena stuktura iznad patele. Moguće je zadebljanje uočiti samo ako ima i nešto izljeva (1, 2, 53, 56).

1.6.2. Zglobna hrskavica

Početne degenerativne promjene na zglobu manifestiraju se prije svega promjenama na zglobnoj hrskavici. Budući da nam RTG ne daje niti odgovarajuće niti pravodobne odgovore, CT i MR su skupe (praktički nedostupne pretrage za

dijagnostiku zglobova), a artroskopija i artrografija su invazivne dijagnostičke metode, ultrazvučna se dijagnostika nameće kao najprikladnija u prikazivanju debljine hrskavičnog pokrova. Preporuča se mjerenje debljine zglobne hrskavice na femoralnim kondilima pri punoj fleksiji koljena. Tako se dobije prikaz dijelova zgloba koji su najopterećeniji, te se na tim mjestima degenerativne promjene najranije javljaju. Debljina hrskavice se određuje na tri mjesta: u središnjoj točki (fossa intercondylaris), te na medijalnom i lateralnom kondilu. Prema nekim autorima, normalna debljina zglobne hrskavice je od 1,6 do 1,9 mm. Debljina hrskavice na medijalnom kondilu u pravilu je manja nego na lateralnom ili u interkondilarnom žlijebu (56-62).

Debljina zglobne hrskavice, a obično je oko 2,0 mm, na kondilima ne bi trebala biti manja od 1,7 mm. Debljina sinovijalna membrane je oko 2,0 mm. Kada debljina sinovijalne membrane iznosi oko 4,0 mm, može se govoriti o zadebljanju sinovije.

U kasnijem tijeku, moguće je prikazati napredovanje degenerativnog procesa u vidu egzostoza te većih deformacija zglobnih tijela, kao što su hondralni i osteohondralni defekti i slično (63-68).

U bolesnika s reumatoidnim artritismom uočava se smanjenje debljine zglobne hrskavice, te gubitak normalne oštine rubova. Budući da su granice neoštre, teško je točno odrediti debljinu hrskavice. te se obično u bolesnika s upalnim reumatizmom opisuje kao "gruba" hrskavica (69-72).

1.6.3. Burze, ciste i ganglioni

Burze i ciste su lako dostupne ultrazvučnoj pretrazi. Od posebne je važnosti ultrazvuk u dijagnostici Bakerove i drugih oblika poplitealnih cisti, patelarne i infrapatelarne burze, ciste lateralnog meniska, te gangliona.

Od praktične je važnosti dijagnostika Bakerove ciste. To je abnormalna distenzija (napuhanost) gastroknemius-semimembranosus burze. Tijekom ultrazvučnog pregleda prezentira se kao dobro definirana tekuća kolekcija. Sonografski nalaz ciste je tipičan. Karakteriziran je hipoehogenom formacijom glatkih stijenki unutar koje se, ponekad, mogu uočiti pregrade. Smještena je medijalno u poplitealnoj jami. Radi se o jednostavnoj tekućoj kolekciji okruženoj svijetlijom zonom. Veličina ciste je obično od 1 do 2 cm u dijametri. Ako je cista manja od 2 cm, moguć je lažno negativan nalaz. Lažno negativan nalaz moguć je kada je cista izoehogena s okolnim mekim tkivom. Lažno negativni rezultati su rijetki. Krvarenje ili infekcija unutar ciste, uočavaju se kao višestruki unutarnji odjeci, odnosno kao posebne strukture (70-78).

Bakerova cista prikazuje se u mnogih upalnih artropatija, uključujući reumatoidni artritis, ankilozantni spondilitis, Reiterov sindrom, urički artritis, Sjogrenov sindrom, osteoartritis, te vilonodularni sinovitis, osteohondritis disekans, lezije medijalnog meniska i nestabilnost zglobnog tijela (79-82). Ultrazvukom je moguće dobiti uvid u smještaj Bakerove ciste, njen odnos prema ostalim okolnim strukturama, te prikazati komunikaciju sa zglobnim prostorom. Na osnovi dobivenih podataka, te primjenom doplera, može se postaviti diferencijalna dijagnoza prema aneurizmi ili tromboflebitisu. Poželjno je izmjeriti veličinu ciste. Pod kontrolom ultrazvuka može se izvesti punkcija sadržaja ciste. Primjena ultrazvuka u dijagnostičke svrhe, kada je riječ o Bakerovoj cisti, od posebne je važnosti kod adipoznih osoba te palpatorno nesigurnog nalaza (71, 75, 83, 84).

Normalno se u poplitealnoj jami uočavaju poplitealna arterija i vena. One su najčešće smještene u središnjoj liniji. U gornjoj polovici jame krvne žile su smještene dublje od m. semimembranosusa. U donjoj polovici jame krvne žile su smještene

dublje od m. gastroknemiusa. Arterija poplitea je u pravilu smještena dublje od poplitealne vene. Pri promatranju može se uočiti da pulziraju (78, 80, 83, 85).

Kao što je prethodno napomenuto, diferencijalno dijagnostički u poplitealnoj regiji u obzir dolazi aneurizma poplitealne arterije. Samo na osnovi kliničke slike teško je postaviti dijagnozu aneurizme poplitealne arterije. Od posebne je važnosti dodatna primjena dopler sonografije u boji. Prvi puta ultrazvučni nalaz opisali su 1976.g. Collins i suradnici u klinički suspektnoj aneurizmi poplitealne arterije. Ultrazvuk se preporuča u slučajevima kada je arteriografija rizična. Također, njime je moguće dobiti točnije podatke o dimenziji aneurizme, nego što su dimenzije dobivene angiografijom. U dijagnostici aneurizme poplitealne arterije ultrazvuk ima ulogu screening metode u slučaju kliničke sumnje. Aneurizma se uočava kao anehogena struktura u proksimalnom i srednjem segmentu arterije. Promjer aneurizme je u pravilu manji od 1,1 cm. Ta je dimenzija podjednaka kod muškaraca i žena, te ne ovisi o životnoj dobi (22, 39, 75, 80, 83, 84).

Ultrazvukom se mogu dobro uočiti i ganglioni kao i njihov odnos prema okolnim tkivima (1, 2, 22, 40).

1.6.4. Tetive

Tetive su građene od kolagenog tkiva, te se na ultrazvuku vide kao hiperehogene strukture. Anatomski se razlikuju dvije vrste tetiva. Jedne su one prekrivene sinovijalnom ovojnicom. To su tetiva duge glave bicepsa, tetive ručnog zgloba i gležnja. Druge su prekrivene gustim vezivnim tkivom kao što su tetiva m. supraspinatusa, Ahilova tetiva, patelarna tetiva, tetiva m. semitendinosusa i proksimalni dio gastroknemiusa. Razlika između ovih tipova tetiva pri ultrazvučnom pregledu je u hipoehogenom rubu debljine manje od 1 do 2 mm koji obavija

hiperehogeno tkivo tetive, a karakterističan je za tetive prekrivene sinovijalnom ovojnicom.

Tendinitisi se prikazuju kao tetivna proširenja uz difuzno smanjenje ehogenosti (1, 2, 38, 39, 86-90).

Primjenom ultrazvučne dijagnostike tetiva, želi se odgovoriti na neka pitanja kao što su:

1. Postoji li oštećenje?
2. Gdje je oštećenje locirano?
3. Koliko je veliko oštećenje?
4. Kakva je priroda oštećenja?
5. Kako će se nastala promjena tijekom vremena mijenjati?

Ostale mogućnosti ultrazvučne dijagnostike regije koljena i natkoljenice su: dijagnostika tumora mekih tkiva regije koljena, osificirajućeg miozitisa, venske tromboze, te aneurizme poplitealne arterije (90-98).

1.6.5. Ultrazvučno ispitivanje patoloških promjena ramena

Klinička slika "bolnog ramena" te smanjenje opsega pokreta ramena često je posljedica rupture rotatorne manšete. Kako klinički nalaz često nije dostatan za postavljanje dijagnoze, neophodna su dodatna dijagnostička ispitivanja. U algoritam pretraga ulazi radiološka pretraga, koja u ovom slučaju nije dovoljno osjetljiva metoda. Ona je neophodna da bi se isključila neka druga patološka stanja kao što su prijelomi ili tumori. Najiscrpnije podatke daje artrografija. Budući da je to invazivna pretraga, uvijek postoji opasnost od sekundarne infekcije ili trajne boli u ramenu, tj. razvoja kliničke slike algodistrofije (99, 100).

Rotatorna manšeta se ultrazvučno uočava kao homogena ehogena zona smještena između glave humerusa i m. deltoideusa. Njena ehogenost je veća od ehogenosti m. deltoideusa. Iznimno, kod starijih osoba ehogenost rotatorne manšete može biti jednaka ehogenosti m. deltoideusa. Može se pratiti proksimalno do akustične sjene akromiona, a distalno do tuberkulum majusa na glavi humerusa (101-103).

Ruptura rotatorne manšete, ultrazvučno se može klasificirati u četiri skupine:

1. Žarišno stanjenje manšete (razlikuje se stanjenje u odnosu na suprotno rame).
2. Prekid u normalnoj ehogenosti manšete.
3. Potpuna nevidljivost manšete (nakon rupture dolazi do retrakcije krajeva više od 3 cm).
4. Zamjena normalnog homogenog dijela manšete središnjim pojasom. Uzrok te pojave nije jasan. Postoji nekoliko mogućih objašnjenja kao što su: središnji ehogeni dio predstavlja atrofični dio ruptuiranog kraja manšete ili da nastalu prazninu popunjava hipertrofični dio sinovijalne membrane.

Kriteriji za postavljanje ultrazvučne dijagnoze rupture rotatorne manšete podijeljeni su na glavne i sporedne.

GLAVNI KRITERIJI su :

- a) neprikazivanje rotatorne manšete (znak velike i masivne rupture manšete).
- b) žarišno neprikazivanje rotatorne manšete (u slučajevima manje rupture manšete).
- c) prekid kontinuiteta rotatorne manšete (u slučajevima manje rupture pri čemu je defekt ispunjen tekućinom ili hiperehogenim reaktivnim tkivom).
- d) abnormalna ehogenost. Promijenjena ehogenost može biti žarišna i to je u pravilu znak potpune ili djelomične rupture; ili pak može biti difuzna. Difuzna promjena ehogenosti u pravilu je znak difuzne upale. Rjeđe je to znak rupture. Pojačana ehogenost odraz je stvaranja granulacijskog tkiva, krvarenja ili pojačanog umnažanja

sinovije. Diferencijalno dijagnostički može se raditi o kalcifikaciji rotatorne manšete ili pak o artefaktu.

SPOREDNI KRITERIJI su:

- a) intraartikularni i ekstraartikularni izljev. Izljev u subakromijalnu i/ili subdeltoidnu burzu u kombinaciji s izljevom u zglob, u pravilu ukazuje na rupturu rotatorne manšete.
- b) konkavna struktura subdeltoidne burze koja stvara ehogenu konveksnu liniju. U slučaju srednje velike rupture manšete umjesto konveksne ehogene linije, uočava se konkavna ehogena linija.
- c) elevacija glave humerusa. Uslijed masivne kronične rupture rotatorne manšete, glava humerusa pomaknuta je kranijalno u odnosu na glenoid.
- d) znak neprekrivene hrskavice. To je indirektan znak akutne rupture središnjeg dijela manšete.
- e) nepravilnost velikog tuberkula. Odras je subakromijalnog sindroma sraza uz eventualnu potpunu ili parcijalnu rupturu rotatorne manšete (100-110).

Ruptura rotatorne manšete, u pravilu, nastaje u blizini hvatišta m. supraspinatusa za veliki tuberkulum, neposredno uz tetivu duge glave bicepsa. Rijetke su akutne, odnosno traumatske rupture. Najčešće se radi o kroničnim rupturama koje se javljaju u osoba starijih od 40 godina (101, 107, 110).

Promjene u anatomskej građi rotatorne manšete najčešći su uzroci kliničke slike tzv. "kroničnog bolnog ramena", kao i poremećaja funkcije ramena. Prema studiji Cofelda i Lanzera, u promatranoj skupini od 100 bolesnika s rupturom rotatorne manšete koja je operativno zbrinuta, vrijeme potrebno da bi se postavila ispravna dijagnoza bilo je 3 do 6 mjeseci. Kirurški zahvat uslijedio je nakon 12 do 16 mjeseci

od prvih simptoma. Ruptura rotatorne manšete može biti udružena npr. s frakturama uz dislokaciju glave humerusa.

Tipična anamneza bolesnika s potpunom ili djelomičnom rupturom rotatorne manšete je slijedeća:

a) bolesnik se žali na bolnost u ramenu u mirovanju, naročito je bolnost izražena tijekom ležanja na bolnoj strani.

b) bolnost se javlja u inicijalnoj fazi izvođenja abdukcije. M. deltoideus dozvoljava izvođenje abdukcije do 30°. Tada nastupa bolnost koja onemogućuje ili otežava abdukciju.

a) izrazito je bolno izvođenje fleksije i vanjske rotacije (110-121).

Rathbun i Macnab pronašli su područja različite vaskularizacije ovisno o položaju ruke. U području tetive m. supraspinatusa postoji avaskularna zona smještena cca. 1 cm proksimalno od hvatišta za veliki tuberkul. Također, otkrivena je avaskularna zona u tetivi m. bicepsa. Ove su točke opisane kao "kritične zone". Stoga su to najčešće bolne točke u oboljnjima kao što su upalni reumatizam, trauma, sumirane mikrotraume i sindrom prenaprezanja. Tu su i najčešće locirana mjesta djelomične i/ili potpune rupture. Tetiva bicepsa također je podložna sličnim degenerativnim promjenama, te može biti zahvaćena upalnim procesima.

Prema podacima iz literature, osjetljivost ultrazvučne dijagnostike u otkrivanju rupture rotatorne manšete tijekom postavljanja dijagnoze je iznad 90%, a prema nekim autorima i 95% (121-131).

Dijagnoza periathritis humeroscapularis (PHS) prvi puta je uvedena 1872.g. Pod tim je nazivom Duplay opisao kliničku sliku posttraumatski bolnog i ukočenog ramena. Suvremeni liječnik ne bi smio upotrebljavati naziv PHS, budući da je na

temelju kliničkog, radiološkog, ultrazvučnog nalaza i nalaza MR moguće diferencijalnodijagnostički razlučiti o kakvu se oštećenju ili bolesti radi.

Najčešća patološka stanja koja se kriju pod nazivom PHS su:

- a) subakromijalni sindrom sraza, tj. "impingement sindrom". Pri podizanju ruke dolazi do kompresije tetiva rotatorne manšete, prvenstveno tetive supraspinatusa i tetive duge glave bicepsa, između velikog tuberkula humerusa i akromiona, korakoakromijalnog ligementa, a ponekad i akromioklavikularnog zgloba.
- b) artropatija ramena nakon masivne rupture rotatorne manšete, tj. "cuff tear arthropaty". Uslijed masivne rupture tetiva rotatorne manšete rame je nestabilno, inaktivno. To dovodi do nutritivnih i mehaničkih poremećaja koji rezultiraju atrofijom hrskavice i osteoporozom subhondralne kosti. Klinički nalaz govori u prilog atrofije supraspinatusa i infraspinatusa, te oslabljene vanjske rotacije i abdukcije. Ultrazvučno se vidi izljev u subakromijalnoj i subdeltoidnoj burzi, kao i unutar ovojnice tetive duge glave bicepsa. Budući da nedostaje rotatorna manšeta, deltoideus naliježe na glavu humerusa. Punkcijom ramena dobije se sinovijalna tekućina.
- c) kalcificirajući tendinitis je česti poremećaj nepoznate etiologije. Dolazi do nakupljanja kalcija u području hvatišta tetiva rotatorne manšete za tuberkule humerusa. Spontano dolazi od resorpcije kalcifikata i time do cijeljenja tetiva. Bolesnik ima poteškoće u vrijeme resorpcije kalcija, a razlog tome je proliferacija krvnih žila i posljedični porast intratendinoznog tlaka.
- d) osteoartritis akromioklavikularnog (AC) i humeroskapularnog (HS) zgloba. Osteoartritis AC zgloba najčešće je posljedica nestabilnosti zgloba. Klinički se nalazi palpatorna bolnost u području AC zgloba. Motilitetna bolnost se javlja pri podizanju ruke iznad 120 stupnjeva, pri izvođenju nagle horizontalne abdukcije te unutarnje rotacije. Radiološki se nalazi suženje zglobne pukotine uz prisutnost osteofita.

Osteoartritis HS zgloba znatno je rjeđa pojava. Radiološki je karakterizirana suženjem zglobne pukotine, subhondralnom sklerozacijom i osteofitima koji su specifično smješteni na donjem dijelu glave humerusa.

e) ukrućeno rame, tzv. "smrznuto rame" ili "frozen shoulder" je sindrom nepoznate etiologije. Javlja se najčešće u dobi od 40 do 60 godina, češće kod dijabetičara. Zglobna čahura je skvrčena, zadebljana. Značajno je da su promjene reverzibilne i da se oporavak može očekivati nakon 1 do 2 godine (132-136).

Dr. Neer, pionir u istraživanju poremećaja zgloba ramena, klasificirao je "impingement sindrom" u tri stupnja prema stupnju upalne promjene:

a) prvi stupanj: edem i krvarenje (najčešće se susreću u osoba u drugoj dekadi života, koji su pretjerano plivali ili kuglali).

b) drugi stupanj: uz upalne promjene uočava se fibroza i zadebljanje tetive bicepsa.

c) treći stupanj: karakteriziran je izrazitim zadebljanjem rotatorne manšete (132-135).

Razumljivo, bolest može prelaziti iz jednog u drugi stupanj. Dijagnoza se postavlja na osnovi anamnestičkih podataka te fizikalnog pregleda. Od dijagnostičkih pretraga, uz RTG snimak (radiološki nalaz često ne korelira sa subjektivnom simptomatologijom), posebnu važnost ima ultrazvuk. Prema nekim autorima, veći značaj ima negativni sonografski nalaz od onog pozitivnog.

Postoji nekoliko potencijalnih uzroka pogrešnog tumačenja ultrazvučnog nalaza:

a) neprepoznavanje normalne anatomije rotatorne manšete. Ehogenost rotatorne manšete, u pravilu je veća od ehogenosti m. deltoideusa. Iznimka su starije osobe, kada ehogenost može biti jednaka ili čak manja od ehogenosti deltoidnog mišića. Navedeno smanjenje ehogenosti ne smije se shvatiti kao ruptura.

b) pogreške uzrokovane promjenama mekih struktura kao što su kalcifikati u tetivi m. supraspinatusa. U tom se slučaju ehogenost uočava unutar same tetive. RTG nalaz daje u ovom slučaju važne diferencijalno dijagnostičke podatke.

c) pogreške uzrokovane promjenama u koštanim strukturama (npr. iščašenje ramenog zgloba.

d) pogreške uzrokovane anatomskim specifičnostima ramenog zgloba, primjerice u osoba s jako izraženim degenerativnim promjenama, ili pak kada se radi o leziji tkiva smještenog ispod rotatorne manšete, te je zbog toga nedostupan ultrazvuku (132-142).

Ozljede rotatorne manšete mogu biti udružene s promjenama i ozljedama tetive duge glave bicepsa. Normalno se tetiva duge glave bicepsa uočava tijekom prednjeg horizontalnog pristupa kao kružna ili elipsasta struktura smještena u sulkusu između velikog i malog tuberkula. U slučaju rupture, može se uočiti prekid kontinuiteta tetive u intertuberkularnoj brazdi. Vidljivi su naizmjenično dijelovi koji su hipoehogeni ili hiperehogeni. Svježe lezije mogu biti popraćene izljevom u zglobnu šupljinu. To dovodi do proširenja recesususa tetive duge glave bicepsa. U slučaju stare rupture, stijenka je slijepljena s tetivom.

Promjene koštanih struktura ramena:

a) u bolesnika s upalnim reumatizmom, prvenstveno reumatoidnim artritismom, mogu se uočiti oštri defekti, tj. uzure;

b) u slučaju prijeloma s otrgnućem velikog tuberkula, nastaje "stepenica", koja ne dozvoljava daljnju abdukciju;

c) Hill-Sachsova lezija uočava se kao udubljenje na glavi humerusa, a razmak između glave humerusa i skapule se povećava. Promatra se ruka u vanjskoj i unutarnjoj rotaciji, i to stražnjim horizontalnim i vertikalnim pristupom. Hill-Sachsova lezija je rezultat kompresivnog prijeloma uzrokovanog utiskivanjem prednjeg ruba glenoidne

udubine u posterolateralni dio glave tijekom prethodnog iščašenja (1, 2, 50, 100, 111, 116, 142-150).

1.7. REUMATSKA OBOLJENJA

Reumatske tegobe i reumatske bolesti spadaju u skupinu najčešćih bolesti suvremenog čovjeka. Više od 20% odrasle populacije ima poteškoća s organima sustava za kretanje. Reumatske bolesti spadaju među najčešće uzroke morbiditeta i invaliditeta. Mogu dovesti do ireverzibilnog oštećenja organa za pokretanje, te na taj način utjecati na radnu sposobnost bolesnika. U terminalnom stadiju može doći u pitanje sposobnost samozbrinjavanja. Svaka oboljela osoba potencijalni je invalid. Muskuloskeletni poremećaji su vodeći uzrok dugotrajne nesposobnosti čineći više od 30% svih takvih nesposobnosti. Reumatske bolesti, stoga imaju veliki socijalni značaj i u svakoj su sredini značajan socijalni i medicinski problem (6-9, 151-153).

Prognoza i konačni ishod reumatskih oboljenja usko su povezani s ranim postavljanjem dijagnoze.

1.7.1. Reumatoidni artritis

Reumatoidni artritis najčešća je upalna reumatska bolest s prosječnom prevalencijom oko 1% u cijelom svijetu, bez obzira na geografsku pripadnost. To je multifaktorijalna i multisistemska bolest koja prvenstveno zahvaća sinovijsko tkivo. Definira se kao kronična, autoimuna bolest klinički karakterizirana progresivnim, destruktivnim simetričnim poliartritisom. Glavnina destruktivnih promjena u bolesnika s reumatoidnim artritisom nastaje u početku, tj. u prvim godinama bolesti.

Danas je opće prihvaćen stav da je od posebne važnosti rana dijagnoza, rana procjena tijeka bolesti te rano uvođenje diferentne terapije.

Postavljaju se slijedeća načela u liječenju bolesnika oboljelih od reumatoidnog artritisa:

1. Rano postavljanje ispravne dijagnoze
2. Rano otkrivanje strukturnih promjena
3. Rana ciljana fizikalna terapija
4. Rana rehabilitacija i edukacija bolesnika
5. Rane kirurške intervencije, kada su one neophodne (153-167).

1.7.2. Spondiloartropatije

Spondiloartropatije obuhvaćaju skupinu upalnih reumatskih bolesti kojima je zajednička genetska predispozicija (HLA-B27), te infekcija kao najvjerojatniji okidač upalnog procesa. Patološkim procesom zahvaćeni su sinovija i tetive. Klinički se manifestiraju kao spinalni i oligoartikularni periferni artritis uz prisutnost entenzopatija. Rano postavljanje dijagnoze, edukacija bolesnika, te redovito provođenje vježbi i fizikalna terapija zauzimaju važnu ulogu u uspješnosti liječenja ove grupe oboljenja. Jedna od prvih manifestacija oboljenja može biti npr. bolnost pete, tj. entenzitis Ahilove tetive koji se dobro može uočiti i pratiti ultrazvukom (167-172).

1.7.3. Osteoartritis

Osteoartritis je multifaktorijalna bolest sinovijskih zglobova. Odrasla je mehaničkih i bioloških zbivanja. Ona dovode do poremećaja u funkciji hondrocita, do pregradnje hrskavice, ekstracelularnog matriksa i subhondrane kosti. Sam proces nije isključivo

posljedica starenja i trošenja. Klinička manifestacija osteoartritis je bolnost, smanjenje opsega pokreta u zahvaćenom zglobu, njegova povremena otečenost, te različiti stupanj upale bez sistemskog učinka. Prema epidemiološkim podacima procjenjuje se da otprilike 14% odrasle populacije ima simptomatsku bolest. Stoga osteoartritis ima ne samo veliko medicinsko, već i socijalno, te ekonomsko značenje (7, 173-176).

Rano liječenje reumatskih oboljenja može zaustaviti progresiju bolesti. Da bi se to postiglo, potrebno je rano postaviti ispravnu dijagnozu te uočiti promjene koje su od prognostičkog značaja za tijek oboljenja. Neophodne su nam visoko senzitivne metode u postavljanje dijagnoze i za evaluaciju aktivnosti bolesti (177-183).

2. CILJ RADA

Cilj ovog istraživanja bio je ocijeniti vrijednost ultrazvučne pretrage u reumatološkoj dijagnostici. Budući da je učestalost invalidnosti u reumatoloških bolesnika visoka, zanimala nas je mogućnost ranog otkrivanja promjena na sustavu organa za kretanje, prvenstveno mogućnost ranog uočavanja promjena na zglobnoj hrskavici. Ovim radom pokušali smo definirati vrijednost ultrazvuka u kliničkom pregledu, te ocijeniti u kojoj mjeri ultrazvuk može zamijeniti neke druge, danas više korištene pretrage.

Istraživanje smo ograničili na određene, češće zahvaćene regije u reumatoloških bolesti, odnosno na ona područja gdje se od ultrazvuka mogu očekivati značajniji rezultati. To su rame, koljeno i peta. U želji da se što bolje upoznamo s mogućnostima i prednostima dijagnostičkog ultrazvuka, posebno smo obratili pažnju na ulogu ultrazvuka u:

- a) postavljanju dijagnoze
- b) potvrdi dijagnoze
- c) proširenju dijagnoze
- d) indiciranju daljnjih pretraga
- e) indiciranju daljnjih, prvenstveno operativnih zahvata.

Usredotočili smo pozornost na osjetljivost ultrazvuka u detekciji:

- a) početnih promjena na zglobnoj hrskavici i okolnim mekim strukturama
- b) aktivnosti bolesti
- c) pravodobnom uočavanju mogućih komplikacija
- d) procjeni efikasnosti primijenjene terapije.

3. ISPITANICI I METODE

3.1. ISPITANICI

Istraživanje je bilo prospektivnog tipa. Trajalo je gotovo dvije godine. Pretpostavka je bila, da bi se u tom vremenskom razdoblju, mogla izdvojiti skupina od najmanje 120 bolesnika.

U vremenu od studenog 1998.g. do kolovoza 2000.g., ultrazvučno su pregledana 133 bolesnika u reumatološkoj ambulanti Specijalne bolnice za medicinsku rehabilitaciju bolesti srca, pluća i reumatizma Thalassotherapia – Opatija. U istraživanje su uključeni bolesnici koji su pristali na suradnju. Svi su imali odgovarajuće laboratorijske nalaze: sedimentaciju (SE), krvnu sliku (KKS), fibrinogen i/ili C-reaktivni protein (CRP), Waaler Rose, te standardni radiogram odgovarajuće regije.

Prema dijagnozama bolesnici su grupirani u slijedeće četiri kategorije (tablica 1):

- I. Bolesnici sa sindromom "bolnog ramena";
- II. Bolesnici s oteklinom koljena;
- III. Bolesnici sa sumnjom na Bakerovu cistu;
- IV. Bolesnici s "bolnom petom".

Tablica 1. Prikaz bolesnika ovisno o uputnoj dijagnozi:

DIJAGNOZA	ŽENE	MUŠKARCI	UKUPNO
"bolno rame"	20	18	38
oteklina koljena	19	13	32
Bakerova cista	25	6	31
"bolna peta"	14	18	32
UKUPNO	78 (59%)	55 (41%)	133 (100%)

Prvu skupinu činili su bolesnici s kliničkom slikom "bolnog ramena" i to

- a) u sklopu neke prethodno definirane upalne reumatske bolesti, ili
- b) bolesnici s tzv. kroničnim "bolnim ramenom" kao izrazom degenerativnih promjena ramenog zgloba i/ili okolnih mekih struktura. Ukupno je promatrano 38 bolesnika (tablica 1 i 5).

Grupu bolesnika s oteklinom koljena činili su bolesnici sa sinovitisom dokazane upalne etiologije. Ukupno su u toj skupini promatrana 32 ispitanika (tablica 1 i 9).

U grupi bolesnika s Bakerovom cistom, većina je imala degenerativne promjene koljenskog zgloba. Radilo se o bolesnicima koji su pregledani u reumatološkoj ambulanti zbog bolova u koljenu, a žalili su se na palpabilnu tvorbu u poplitealnoj regiji. Ukupno je promatran 31 bolesnik (tablica 1).

Bolesnici s "bolnom petom" većinom su bolovali od neke definirane upalne reumatske bolesti. U navedenoj skupini bio je 21 bolesnik. Sedam bolesnika žalilo se na bolnost u peti nakon ozljede, dok se u 3 bolesnika nije znala etiologija bola. Ukupno su promatrana 32 bolesnika (tablica 1).

Tablica 2. Prikaz bolesnika ovisno o životnoj dobi i spolu

DOB	ŽENE	MUŠKARCI	UKUPNO
do 20 godina	3	2	5
21. do 30. god.	4	5	9
31. do 40. god.	10	6	16
41. do 50. god.	17	18	35
51. do 60.god.	26	11	37
61. do 70. god.	13	8	21
više od 71. g.	5	5	10
UKUPNO:	78(58%)	55(42%)	133(100%)

Od ukupnog broja bolesnika, muškaraca je bilo 55 (41%), a žena 78 (59 %). Prosječna životna dob promatrane skupine bila je 48,37 godine \pm 12.7 (\pm 1SD). Prosječna životna dob muškaraca bila je 47,27godine \pm 12.3 (\pm 1SD), a žena bila je 49,37godina \pm 12.5 (\pm 1 SD). Budući da se većinom radilo o osobama srednje životne dobi, njih 94 (ili 88%) bilo je u radnom odnosu (tablica 2).

Tablica 3. Prikaz pacijenata iz kontrolne skupine prema dobi i spolu

DOB	ŽENE	MUŠKARCI	UKUPNO
do 20 godina	3	5	8
21 do 30 god.	5	2	7
31 do 40 god.	8	10	18
41 do 50 god.	20	23	43
51 do 60god.	15	7	22
61 do 70 god.	5	2	7
više od 71 g.	1	1	2
UKUPNO:	57 (54%)	50 (46%)	107 (100%)

Kontrolnu skupinu činilo je 107 ispitanika (57 žena i 50 muškaraca) prosječne životne dobi 46.57 godina \pm 12.7 (\pm 1SD). Prosječna životna dob žena bila je 48.12 godina \pm 12.4 (\pm 1 SD), a muškaraca 42.23 godine \pm 12.2 (\pm 1SD) (tablica 3).

U kontrolnoj skupini promatrane su regije ramena, koljena i pete u ispitanika koji nisu navodili poteškoće u navedenim zlobovima. Radilo se o slučajno izabranim osobama, pretežno o bolesnicima koji su boravili u našoj bolnici radi provođenja kardiološke rehabilitacije. Prosječna životna dob kontrolne skupine bila je otprilike ista kao u bolesnika podvrgnutih istraživanju (tablica 3). U kontrolnoj skupini promatrane su iste regije kao i u bolesnih ispitanika (tablica 4).

Tablica 4. Prikaz ispitanika kontrolne skupine ovisno o promatranj regiji:

DIJAGNOZA	ŽENE	MUŠKARCI	UKUPNO
RAME	15	12	27
KOLJENO	16	14	30
POPLITELNA REGIJA	14	11	25
PETA	12	13	25
UKUPNO	57 (53%)	50 (47%)	107 (100%)

3.2. METODOLOGIJA RADA

Tijekom istraživanja poštovani su slijedeći principi:

1. Svi su bolesnici pregledani klinički (anamneza, fizikalni pregled, neophodni laboratorijski nalazi) i ultrazvukom u reumatološkoj ambulanti Thalassotherapije Opatija, specijalne bolnice za medicinsku rehabilitaciju bolesti srca, pluća i reumatizma. Ultrazvuk je učinjen kao potvrda sigurne i/ili u slučaju nesigurne kliničke dijagnoze, te zbog ocjene njegove vrijednosti u odnosu na radiološki nalaz, kompjutoriziranu tomografiju, magnetsku rezonanciju, artroskopiju ili artrografiju.
2. Pregledi su bili ponavljani, ovisno o prirodi i tijeku bolesti nakon dva tjedna, mjesec dana, tri mjeseca ili šest mjeseci. U slučaju nepovoljnog tijeka bolesti ili egzacerbacije procesa, pretraga se češće ponavljala.
3. Parametri praćeni pri kliničkom pregledu su:
 - a) palpatorna i motilitetna bolnost, jačina bola određivana je po vizuelnoj analognoj skali (VAS)
 - b) oteklina (0 = bez otekline, 1 = lagana oteklina; 2 = umjerena oteklina, 3 = jaka oteklina)
 - c) opseg pokreta.

4. U bolesnika koji su bolovali ili u kojih je postojala sumnja na upalni reumatizam, određeni su osnovni laboratorijski nalazi: SE, kompletna krvna slika (KKS), urati, Waaler Rose, CRP.
5. Parametri praćeni kod ultrazvućnog istraživanja su specifićni za pojedinu regiju:
- a) RAME: debljina rotatorne manšete, širina zglobne pukotine, eventualno odlaganje kalcijevih soli u meke strukture ramena.
 - b) KOLJENO: ispunjenost suprapatelarnog recesusa, debljina zglobne hrskavice (o suženju zglobne hrskavice govorili smo kada je širina zglobnog prostora bila $\geq 1,3$ mm), oštrina rubova zglobne pukotine, kontinuitet ligamentarnog sustava. Debljina zglobne hrskavice određivana je na tri tipićna mjesta (lateralni i medijalni epikondil, te središnja toćka).
 - c) POPLITEALNA REGIJA: prisutnost/odsutnost poplitealne ciste, velićina poplitealne ciste.
 - d) PETA: kontinuitet Ahilove tetive, postojanje eventualnog edema, tj. tendinitisa ili pak neko drugo odstupanje.
6. Nalazi su se uspoređivali s rezultatima dodatnih pretraga (radiološkim nalazom, artroskopijom, te eventualno kompjutoriziranom tomografijom i/ili magnetskom rezonancijom kada je to bilo moguće).

U svakog se bolesnika tijekom pregleda obavezno promatrao suprotni zglob. Nalazi su se uspoređivali i pratilo se moguće odstupanje. Podaci su upisivani u posebno dizajnirani formular (prilog 1).

U svih bolesnika učinjen je ultrazvućni pregled, te ispitivan odnos ultrazvućnog nalaza s klinićkim i radiološkim nalazima. Budući da postoji razlika u mogućnostima radiološskog pretraživanja od ultrazvućnog, uzeli smo u obzir neke zajednićke parametre. U oba se slućaja mogla pratiti širina zglobne pukotine, ili pak odlaganje

kalcijevih soli u meke strukture (primjerice rotatorna manšeta). Ultrazvučni nalaz uspoređivali smo s nalazom dobivenim kompjutoriziranom tomografijom (CT) i/ili magnetskom rezonancom (MR) na način objašnjen u metodologiji rada. Ultrazvučni smo nalaz u bolesnika sa sumnjom na Bakerovu cistu i "bolnom petom" uspoređivali s kliničkim nalazom.

Od ukupnog broja promatranih bolesnika, u 21-og bolesnika (16%) izvršena je artroskopija. Radilo se o dvoje bolesnika s "bolnim ramenom", te 19 bolesnika s oteklinom koljena. U 5 bolesnika izvršena je sinovijektomija.

Korišten je ultrazvučni aparat Siemens Sonoline Versa PRO, te linearna sonda frekvencije 7,5 MHz, koja se pokazala prikladnom za promatranje ramenog i koljenskog zgloba. Rezultati svih izvršenih ultrazvučnih pregleda, dokumentirani su na filmu. Ultrazvučna pretraga je trajala petnaestak minuta.

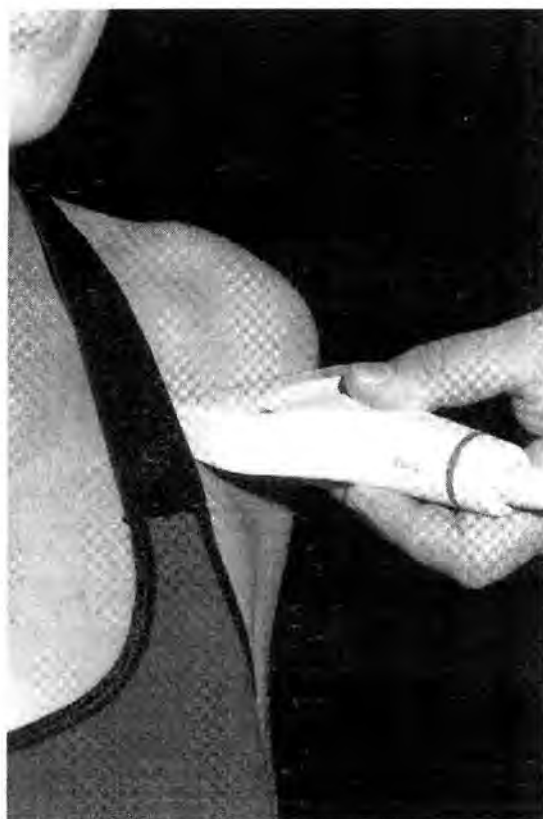3.2.1. Ultrazvučna dijagnostika ramena

Za pregled ramena ultrazvukom, primjenjuje se linearna sonda frekvencije od 5 do 10 MHz, najčešće 7,5 MHz. Poželjna je primjena vodenog jastuka da bi se izbjegla bliska zona ultrazvučnog snopa kod koje je slabija rezolucija. Posebno se preporuča primjena vodenog jastuka u mršavih osoba.

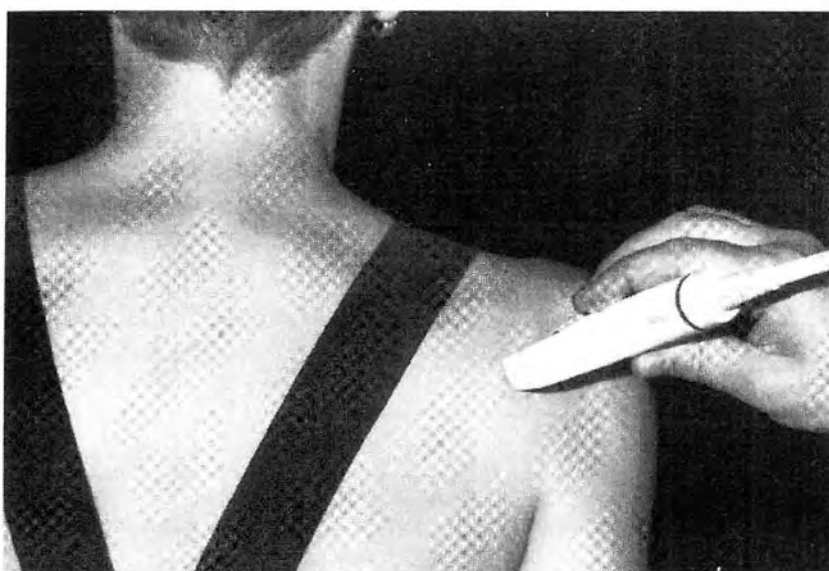
Tijekom pregleda bolesnik sjedi, nadlaktice su prslonjene uz prsni koš. Podlaktica je savijena u laktu pod pravim kutom. Ispitivač izvodi lagane rotacijske pokrete u ramenu.

Primjenjuje se šest osnovnih položaja sonde:

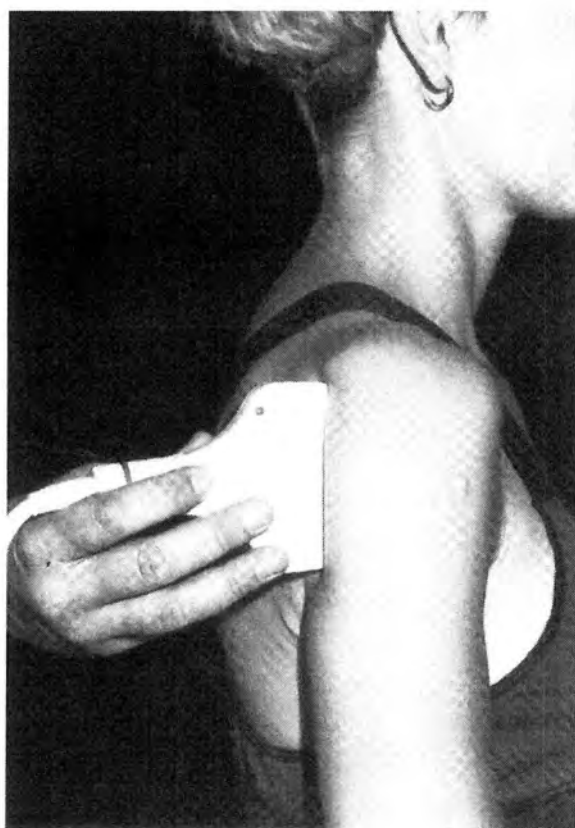1. Prednji horizontalni koji omogućuje prikaz intertuberkularne brazde i tetive duge glave bicepsa, rotatorne manšete u vidu pojasa umjerene ehogenosti, tetive m. subscapularisa (slika 4).
2. Prednji vertikalni pristup koji omogućuje prikaz tetive duge glave bicepsa.
3. Stražnji horizontalni pristup koji omogućuje prikaz stražnjeg dijela rotatorne manšete, te tetive m. infraspinatusa i teres minor (slika 5).
4. Stražnji vertikalni pristup koji omogućuje prikaz vanjskih rotatora ramena (slika 6).
5. Postranični horizontalni pristup (omogućuje poprečni prikaz tetive m. supraspinatusa).
6. Postranični vertikalni pristup (omogućuje uzdužni prikaz tetive m. supraspinatusa).



Slika 4. Prednji horizontalni pristup ramenu



Slika 5. Stražnji horizontalni pristup ramenu



Slika 6. Stražnji vertikalni pristup ramenu

Uz navedenih šest osnovnih položaja sonde, moguće je prikazati i akromio-klavikularni zglob. U tom se slučaju sonda postavi paralelno s lateralnim krajem klavikule (1, 2, 50, 103, 112, 184).

3.2.1.1. Ispitivanje stabilnosti ramenog zgloba

Pristup je straga/dorzalni, a sonda se postavlja u položaj za ispitivanje m. infraspinatusa - stražnji horizontalni položaj. Tijekom ispitivanja vrši se pritisak na nadlakticu od straga prema naprijed. Važno je uočiti eventualno pomicanje glave humerusa u odnosu na skapulu. Obavezno se uspoređuje nalaz oba ramena, kao i ultrazvučni nalaz s kliničkim nalazom. Ovisno o rastezljivosti zglobne čahure kao i ostalih mekih struktura, i u normalnom nalazu može postojati velika razlika pomičnosti između ramena iste osobe (1, 2, 50, 103).

3.2.2. Ultrazvučna dijagnostika koljena

Za pregled koljena preporuča se korištenje linearne sonde frekvencije 7,5 i više MHz. Da bi rezolucija bila što bolja, preporuča se upotreba vodenog jastučića. Pregled se obavlja točno definiranim redoslijedom: suprapatelarnim, prepatelarnim, infrapatelarnim, poplitealnim, medijalnim, lateralnim pristupom sonde.

Obzirom na mogućnosti ultrazvučne dijagnostike, patologiju koljenskog zgloba podijelili smo na:

1. Patologiju prednjeg dijela koljena (slika 7, 8, 9):

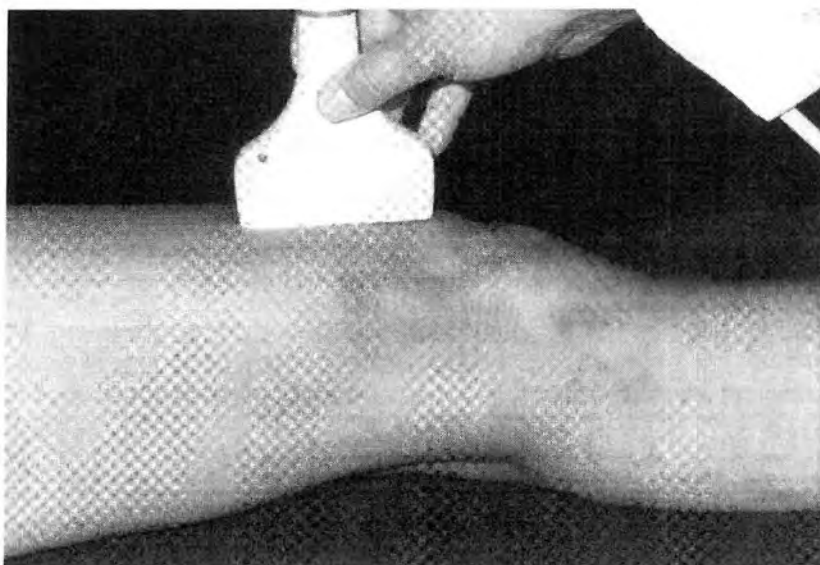- a) promjene u tetivi m. quadricepsa (osim rupture, mogu se uočiti i entenzitisi na pripoju tetive za patelu)
- b) izljev u recessus suprapatellaris
- c) površni i duboki burzitis (suprapatelarni, prepatelarni i infrapatelarni)

promjene na patelofemoralnom zglobu zbog hondromalacije patele

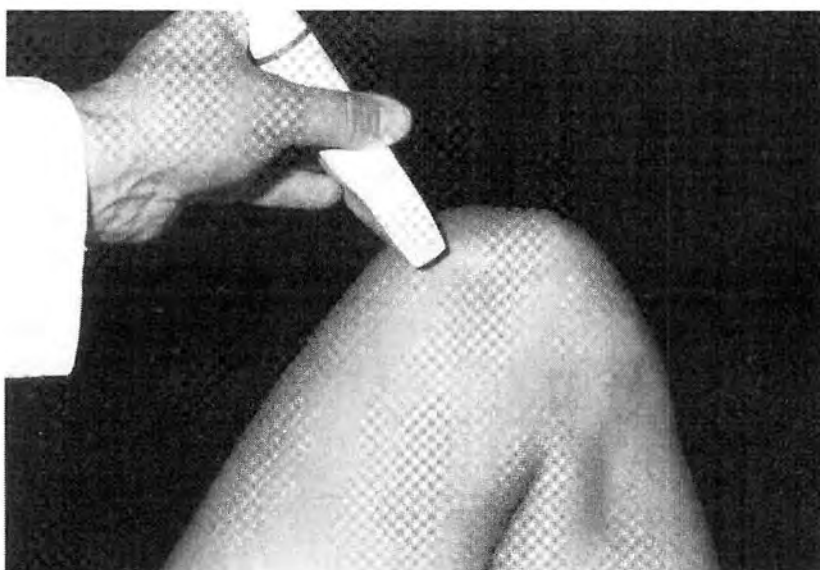
d) promjene na ligamentima patele

e) tzv. "jumper' s knee"

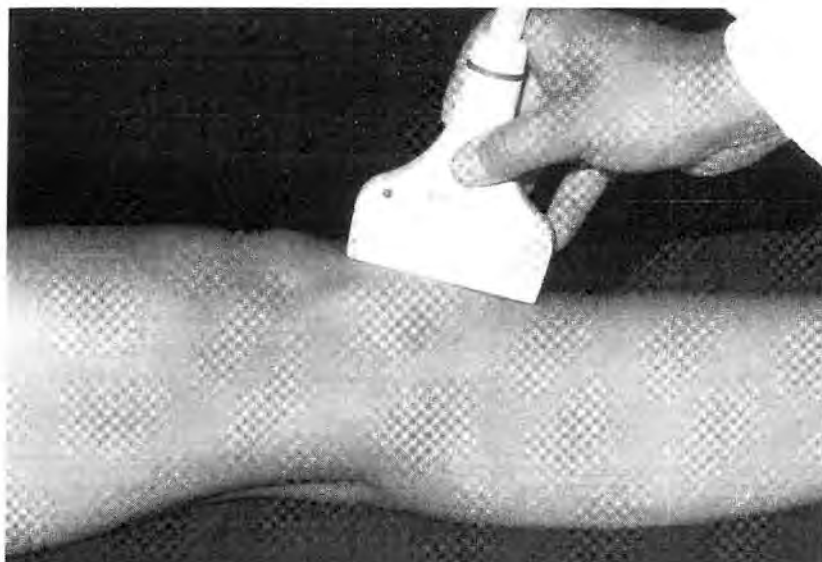
b) Morbus Osgood-Schlatter



Slika 7. Suprapatelarni pristup s ispruženim koljenom



Slika 8. Suprapatelarni pristup – maksimalno flektirano koljeno



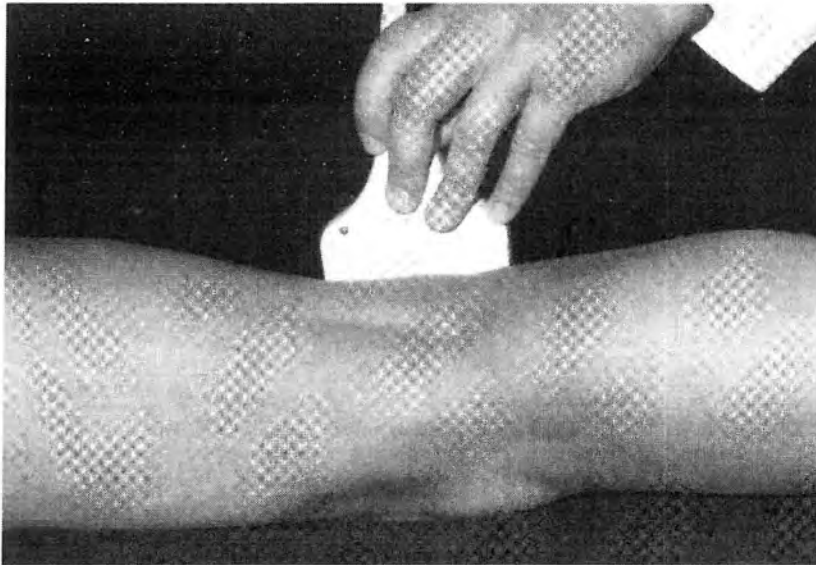
Slika 9. Infrapatelarni pristup – ispruženo koljeno

2. Patologiju postraničnog dijela koljena:

- a) promjene na medijalnom kolateralnom ligamentu (uz primjenu ultrazvučnih - stres snimki)
- b) promjene na lateralnom kolateralnom ligamentu (prema nekim autorima rjeđe)
- c) promjene na meniscima, posebno medijalnom
- d) burze

3. Patologija stražnjeg dijela koljena (slika 10):

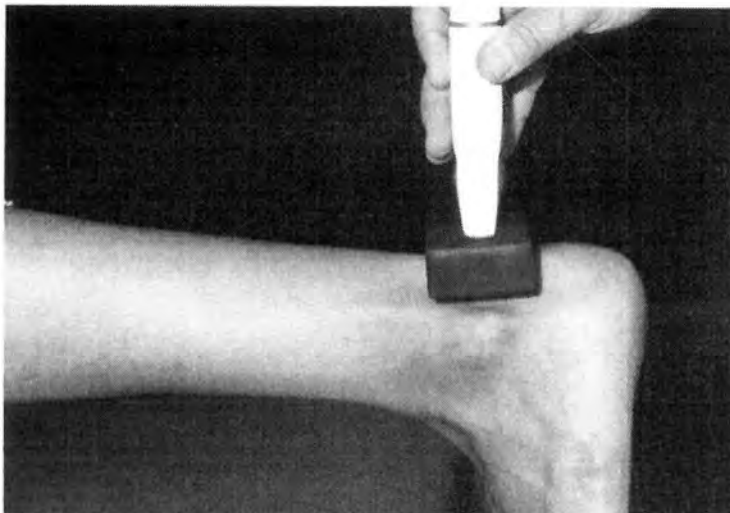
- a) degenerativne promjene medijalnog meniska i rascjep njegovog stražnjeg roga
- b) rascjep lateralnog meniska
- c) slobodna zglobna tijela
- d) ukriženi ligamenti
- e) poplitealna (Bakerova) cista (1, 2, 50, 51, 184-189)



Slika 10. Stražnji pristup koljenu

3.2.3. Ultrazvučna dijagnostika pete

Kada govorimo o ultrazvučnom pregledu pete, prije svega, mislimo na pregled Ahilove tetive. Bolesnik leži potrbuške, pri čemu stopalo visi preko ruba kreveta (slika 11).



Slika 11. Pristup Ahilovoj tetivi

Ahilova se tetiva uočava kao slabije ehogeno područje okruženo jače ehogenim tkivom (peritendinozno tkivo). Promjene koje se mogu očititi ultrazvučnom pretragom su ruptura Ahilove tetive, oteklina okolnih mekih struktura, te fibrozno zadebljanje ovojnice tetive.

3.2.4. Statistička obrada

Statistička značajnost razlika dobivenih podataka testirana je Hi-kvadrat testom.

3.2.5. Osjetljivost ultrazvučne pretrage

Izračunavanjem osjetljivosti neke pretrage dobiva se snaga pretrage u izdvajanju skupine bolesnih osoba. Metoda izračunavanja osjetljivosti neke dijagnostičke pretrage je:

$$\frac{\text{SIGURNO POZITIVNI}}{\text{SIGURNO POZITIVAN} + \text{LAŽNO NEGATIVAN}}$$

3.2.6. Specifičnost ultrazvučne pretrage

Izračunavanjem specifičnosti neke pretrage dobiva se snaga pretrage u izdvajanju skupine zdravih osoba. Formula za izračunavanje specifičnosti neke dijagnostičke pretrage je:

$$\frac{\text{SIGURNO POZITIVNI}}{\text{SIGURNO NEGATIVNI} + \text{LAŽNO POZITIVAN}}$$

3.2.7. Točnost ultrazvučne pretrage

Formula za izračunavanje točnosti neke dijagnostičke pretrage je:

$$\frac{\text{SIGURNO POZITIVNI} + \text{SIGURNO NEGATIVNI}}{\text{SIGURNO POZITIVAN} + \text{SIGURNO NEGATIVNI} + \text{LAŽNO POZITIVAN} + \text{LAŽNO NEGATIVAN}}$$

4. REZULTATI

4.1. BOLESNICI S "BOLNIM RAMENOM"

U skupini od 38 bolesnika s "bolnim ramenom" 12 (32%) ih je bolovalo od nekog oboljenja iz skupine upalnog reumatizma, a 26 (68%) je imalo sindrom "bolnog ramena" (tablica 1).

Tablica 5. Prikaz bolesnika sa slikom bolnog ramena prema uputnoj dijagnozi i spolu

DIJAGNOZA	ŽENE	MUŠKARCI	UKUPNO
upalni reumatizam	6(15.8%)	6(15.8%)	12(32%)
"bolno rame"	14(36.8%)	12(31.6%)	26(68%)
UKUPNO:	20(53%)	18(47%)	38(100%)

Prosječna životna dob skupine je 50,7 ± 12,6 godina (1 SD). Srednja životna dob žena je 46,2 ± 12,1 godina, a muškaraca 55,9 ± 13,1 godina. U promatranoj skupini bolesnika podjednako su bili zastupljeni muškarci i žene.

Od ukupnog broja promatranih bolesnika, 12 (32%) ih je navodilo bolnost u jednom ili oba ramena u sklopu kliničke slike nekog od oboljenja iz skupine upalnog reumatizma (tablica 5). Dvoje od 12 bolesnika bolovalo je od reumatoidnog artritisa, troje je bolesnika bolovalo od ankilozantnog spondilitisa, a najzastupljeniji, njih četvero, bili su bolesnici s kliničkom slikom psorijatičnog artritisa. U troje od 12 bolesnika radilo se o seronegativnoj spondiloartropatiji (tablica 6).

Tablica 6. Prikaz bolesnika sa slikom "bolnog ramena" u sklopu upalnog reumatizma

DIJAGNOZA	ŽENE	MUŠKARCI	UKUPNO
R.A.	1(8%)	1(8%)	2(17%)
PsA	2(17%)	2(17%)	4(34%)
A.S.	2(17%)	1(8%)	3(25%)
SpA.	2(17%)	1(8%)	3(25%)
UKUPNO:	7(58%)	5(42%)	12(100%)

Legenda: R.A. = reumatoidni artritis, PsA = psorijatični artritis, A.S. = ankilozantni spondilitis, SpA = spondiloartropatija.

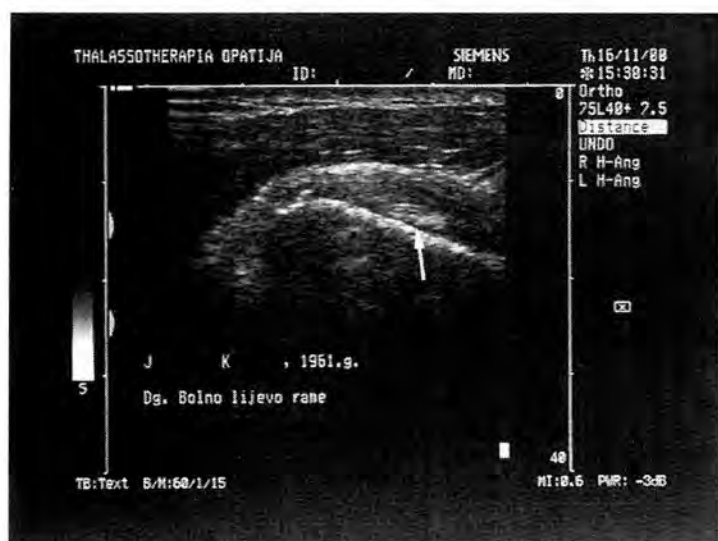
4.1.1. Rezultati ultrazvučne pretrage u bolesnika s "bolnim ramenom"

Od 38 bolesnika s bolnim ramenom, 26 (68%) ih je imalo radnu dijagnozu "bolno rame". U ovoj skupini bilo je 12 muškaraca i 14 žena (tablica 5). U skupini bolesnika sa slikom "bolnog ramena" ultrazvučnim pregledom dobiveni su slijedeći rezultati: u 10 (26%) od 38 bolesnika nađeno je odlaganje kalcijevih soli u meke strukture ramena (slika 12). U 6 bolesnika SA/SD burzitis (slika 13), a u 2 bolesnika kombinacija SA/SD burzitisa i odlaganja kalcijevih soli u meke strukture ramena (slika 14). U 2 bolesnika suženje zglobne pukotine, a u 2 bolesnika starije životne dobi stanjenje rotatorne manšete, te od toga u jednog bolesnika kombinacija suženja zglobne pukotine i stanjenja rotatorne manšete. U jedne bolesnice otkrila se tumorozna tvorba (slika 15). U 4 je bolesnika ultrazvučni nalaz bio uredan (tablica 7).

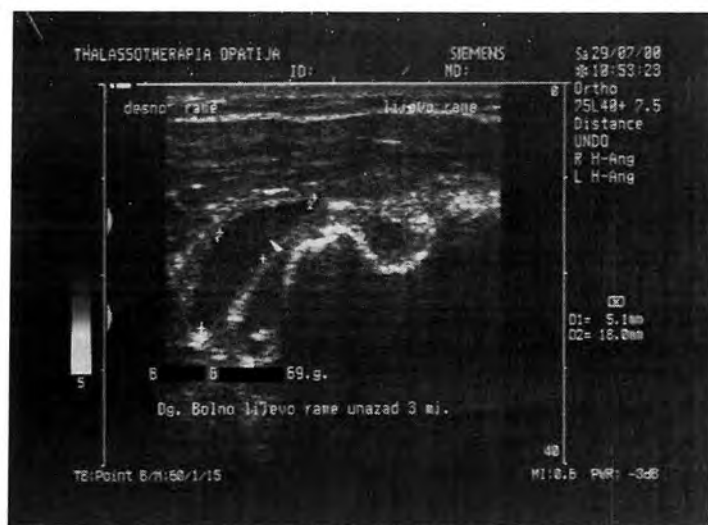Tablica 7. Prikaz ultrazvučnog nalaza u bolesnika s kliničkom slikom "bolnog ramena" (prema uputnoj dijagnozi)

DIJAGNOZA	uredan nalaz	sužena zglobna pukotina	burzitis	odlaganje kalcijevih soli	stanjena rotatorna manšeta	solidna formacija
R.A.	-	2	-	3	1	-
PsA	2	2	-	-	-	-
AS	2	1	-	2	1	-
SpA	1	-	-	2	-	-
vanzglobni reumatizam	4	4	6	10	2	1

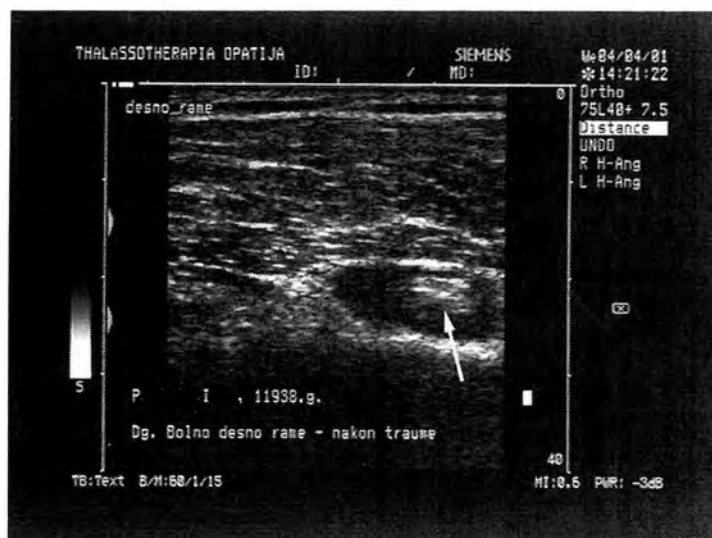Legenda: R.A. = reumatoidni artritis; PsA = psorijatični artritis; A.S. = ankilozantni spondilitis; SpA = spondiloartropatija



Slika 12. Odlaganje kalcijevih soli u meke strukture ramena



Slika 13. SA/SD burzitis



Slika 14. Odlaganje kalcijevih soli i SA/SD burzitis u bolesnice sa sindromom "bolnog ramena"

Klinički i ultrazvučni nalaz podudarali su se u 23 (60%) od 38 bolesnika. Unatoč tome što se 6 bolesnika žalilo na bol u ramenu, oba su nalaza (klinički i ultrazvučni) bila uredna. U preostalih 17 bolesnika u fizikalnom nalazu našla se palpatorna i motilitetna bolnost, te smanjeni opseg pokreta. Ultrazvučni nalaz je u navedenih 17 bolesnika bio patološki: u 4 bolesnika uočeno suženje zglobne pukotine, u 8 bolesnika odlaganje kalcijevih soli u meke strukture ramena, u 2 bolesnice SA/SD burzitis, u 2 bolesnika uočeno je odlaganje kalcijevih soli i SA/SD burzitis, te u 1 bolesnice tumoroznu tvorbu.

Klinički i ultrazvučni nalaz nisu se podudarali u 15 (40%) od 38 bolesnika. U 2 bolesnika klinički se dijagnosticirala motilitetna bolnost uz smanjenje opsega pokreta u ramenu, dok je ultrazvučni nalaz bio uredan. U 13 bolesnika je klinički nalaz bio uredan (klinički je nađen odgovarajući opseg pokreta, iako su bolesnici navodili povremenu bolnost u ramenu, ili pak bolnost pri određenim pokretima), dok je ultrazvučni nalaz u 5 bolesnika potvrdio suženje zglobne pukotine, u 2 bolesnika SA/SD burzitis, u 4 bolesnika odlaganje kalcijevih soli u okolna meka tkiva, u 2 bolesnika stanjenje rotatorne manšete i odlaganja kalcijevih soli.

4.1.2. Rezultati radiološkog pregleda bolesnika s "bolnim ramenom"

Svi su bolesnici pregledani radiološki. Od 38 bolesnika, 21 (55%) imao je uredan radiološki nalaz. U 6 (16%) bolesnika uočeno je suženje zglobne pukotine, a u 11 (29%) bolesnika odlaganje kalcijevih soli u meke strukture ramena. U 4 (13%) je bolesnika ultrazvukom otkriveno odlaganje kalcijevih soli u okolna meka tkiva, što nije radiološki potvrđeno. U 5 bolesnika ultrazvučni je nalaz bio uredan, dok je radiološki nađeno odlaganje kalcijevih soli (tablica 8).

Tablica 8. Prikaz radioloških i ultrazvučnih rezultata u bolesnika s "bolnim ramenom"

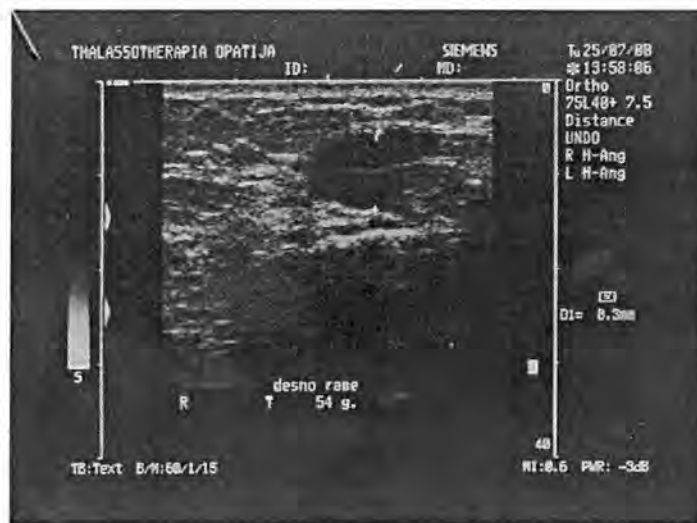
RADIOLOŠKI NALAZ	REZULTAT	ULTRAZVUČNI NALAZ	REZULTAT
uredan nalaz	21	uredan nalaz	9
suženje zglobne pukotine	6	suženje zglobne pukotine	9
odlaganje kalcijevih soli	11	odlaganje kalcijevih soli	17

$$\text{Radiološki nalaz/ultrazvučni } X^2 (DF=1) = 7,9304 \quad p = 0,0048$$

U 1 je bolesnice s ultrazvučnim nalazom jakog suženja zglobne pukotine učinjena MR. Nalaz je ukazivao na degenerativne promjene. Bolesnica je predviđena za ugradnju endoproteze ramena. Artroskopija ramenog zgloba učinjena je u 2 bolesnika. U oba bolesnika ultrazvučno i artroskopski nađene su degenerativne promjene.

U ovoj skupini bolesnika posebno izdvajamo bolesnicu staru 58 godina koja je prije 4 godine operirala karcinom dojke. Unazad sedam mjeseci u laboratorijskim nalazima registrirala se povišena vrijednost alkalne fosfataze, te prisutnost CEA tumorskog markera u serumu. Scintigrafski se otkrilo nakupljanje radiofarmaka u području kralješnice, proksimalne metafize desne bedrene kosti i mandibule. Bolesnica se žalila na bolnost u desnom ramenu. Fizikalni nalaz ukazivao je na palpabilnu tumorsku tvorbu u lateralnoj trećini desnog akromioklavikularnog zgloba. Ultrazvučno se našla ovalna relativno dobro ograničena hipoehogena septirana sjena. Radiološki nalaz bio je uredan. Na osnovi ultrazvučnog nalaza, anamnestičkih podataka i laboratorijskih nalaza upućena je na daljnu obradu. Učinila se ultrazvukom

vođena ciljana biopsija lezije. Patohistološki nalaz ukazivao je na koštanu metastazu (slika 15).



Slika 15. Ovalna relativno dobro ograničena hipoehogena septirana sjena u bolesnice s koštanom metastazom

U 12 (32%) od 38 bolesnika sa sindromom bolnog ramena, ultrazvučno su uočene promjene na suprotnom zglobu. U 9 bolesnika otkrili smo odlaganje kalcijevih soli u meke strukture, dok je u 3 bolesnika nađeno suženje zglobne pukotine. U 7 bolesnika se kasnije detaljnom anamnezom dobio podatak da je tzv. "zdravo" rame bilo bolno prije nekog vremena.

4.1.3. Rezultati ultrazvučne pretrage u kontrolnoj skupini

U kontrolnoj grupi pregledano je 27 ispitanika bez kliničkih tegoba u ramenu. Radilo se o bolesnicima koji su došli zbog drugih vanzglobnih poteškoća. Imali su uredne laboratorijske nalaze. Od 27 ispitanika 15 je bilo žena i 12 muškaraca. Prosječna životna dob skupine bila $43.4 \pm 12,5$ godina (± 1 SD). U 5 osoba nađeno je odlaganje kalcijevih soli u meke strukture ramena, što je u kasnijem tijeku radiološki

potvrđeno. U dvije osobe nađeno je suženje zglobne pukotine, te stanjenje rotatorne manšete u 2 bolesnika. U 18 osoba ultrazvučni je nalaz bio uredan (tablica 9).

Tablica 9. Prikaz rezultata ultrazvučnog pregleda u kontrolnoj skupini

ULTRAZVUČNI NALAZ	UKUPNO
suženje zglobne pukotine	2
odlaganje kalcijevih soli	5
stanjenje rotatorne manšete	2
uredan nalaz	18

Ultrazvučni nalaz Kontrola/Bolesnici X^2 (DF=1) = 12,0087 $p = 0,0004$

Na osnovi prethodno navedenih podataka može se izdvojiti slijedeće:

- a) u 76% bolesnika s kliničkom slikom bolnog ramena, ultrazvuk je dao više podataka o patološkom supstratu, te na taj način upotpunio klinički nalaz. Od posebne je to bilo važnosti u 14 (37%) bolesnika od kojih je u 10 bolesnika dopunio klinički nalaz, a u 4 bolesnika modificirala prvobitna dijagnoza (u dvoje bolesnika nađena je SA/SD burzitis, a u dva bolesnika nalaz je bio uredan).
- b) na temelju ultrazvučnog nalaza, jedna je bolesnica upućena na dodatnu pretragu, jer se na osnovi ultrazvučnog nalaza postavila sumnja na metastatski proces u kosti ramena. Ultrazvučni je nalaz u kasnijem tijeku potvrđen.
- c) zahvaljavući utrazvučnoj pretrazi, dobivena je posve druga dijagnoza u 2 (5%) bolesnika. U jedne se bolesnice dokazalo suženje zglobne pukotine, a u drugog bolesnika bio je uredan ultrazvučni nalaz.
- a) osjetljivost ultrazvučne pretrage je 88%, specifičnost 82%, dok je točnost 83%.

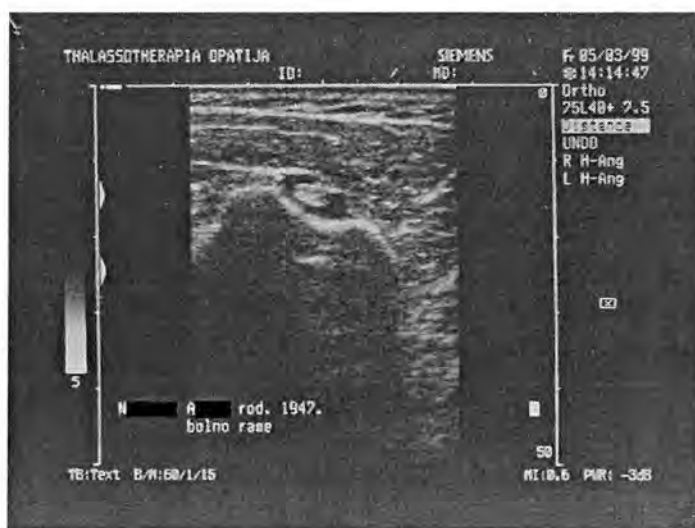e) uspoređujući rezultate ultrazvučne pretrage u bolesnika s "bolnim ramenom" i kontrolne skupine, ultrazvuk se pokazao značajnom pretragom u otkrivanju patoloških promjena na ramenu.

f) u 26% bolesnika na osnovi ultrazvučnog nalaza promijenjen je terapijski pristup: u 2 bolesnika pojačana je medikamentozna terapija, u 3 bolesnika apliciran intraartikularno lijek, a u 5 je bolesnika primijenjena pojačana fizikalna terapija.

Tablica 10. Prikaz ultrazvučnog nalaza u promatranoj skupini bolesnika s nekim oblikom upalnog reumatizma i u kontrolnoj skupini

ULTRAZVUČNI NALAZ	BOLESNICI	KONTROLA
uredan nalaz	9 (24%)	18 (67%)
suženje zglobne pukotine	9 (24%)	2 (7%)
burzitis	6 (16%)	-
odlaganje Ca.-soli	17 (45%)	5 (18%)
stanjenje rotatorne manšete	4 (11%)	2 (7%)
solidna formacija	1 (3%)	-

U bolesnika s upalnim reumatizmom ultrazvuk se pokazao osjetljivom metodom za detekciju patološkog supstrata u mekim strukturama ramena, kao npr. fibrozna zadebljanja, burzitis, stanjenje rotatorne manšete (slike 12, 13, 14, 16). Pomoću ultrazvuka s visokim postotkom sigurnosti uočavali smo odlaganje kalcijevih soli u meke strukture, te suženju zglobne pukotine. Od posebne nam je važnosti bio u detekciji burzitisa (tablica 10).



Slika 16. Fibroza i zadebljanje duge glave m. bicepsa.

4.2. BOLESNICI S OTEKLINOM KOLJENA

U skupini bolesnika s oteklinom koljena pregledana su 32 bolesnika. Promatrana je skupina prosječne životne dobi 47,5 godina $\pm 14,5$ ($\pm 1SD$). Srednja životna dob muškaraca bila je $47,7 \pm 14,1$ godina, a žena $47,3 \pm 14,7$ godina.

U skupini od 32 bolesnika s oteklinom koljena, 19 (59%) ih je imalo reumatoidni artritis, 8 je bolesnika bolovalo od psorijatičnog artritisa, u 3 bolesnika postojao je ankilozantni spondilitis, a u 2 bolesnika seronegativna spondilartropatija (jedan od njih s dijagnozom Mb. Reiter). Uputna dijagnoza u 2 bolesnika bila je sinovitis sa sumnjom da se radi o nekom obliku upalnog reumatizma (tablica 11).

Tablica 11. Prikaz bolesnika s oteklinom koljena ovisno o osnovnom oboljenju

DIJAGNOZA	ŽENE	MUŠKARCI	UKUPNO
R.A.	15	4	19 (59%)
A.S.	-	3	3 (9%)
PsA	3	5	8 (26%)
seronegativni sinovitis	1	1	2 (6%)
UKUPNO:	19(59%)	13(41%)	32(100%)

Legenda: R.A. = reumatoidni artritis, A.S. = ankilozatni spondilitis, PsA = psorijatični artritis

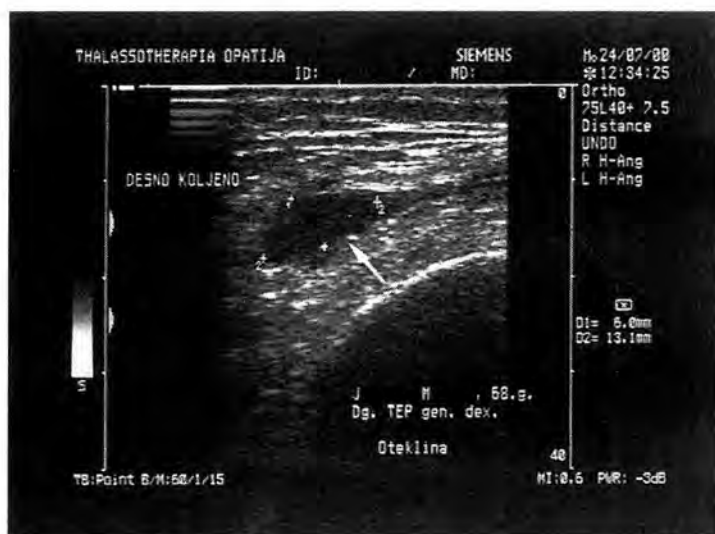
4.2.1. Rezultati ultrazvučne pretrage u bolesnika s oteklinom koljena

U promatranoj skupini od 32 bolesnika ultrazvučni nalaz bio je patološki u 29 (91%) od 32 bolesnika, a uredan u 3 (9%) bolesnika. Patološki ultrazvučni nalaz našao se u 21 bolesnika u vidu izljeva i to u 7 bolesnika izljev u zglob (slika 17), u 6 bolesnika ispunjem suprapatelarni recessus (slika 18), te u preostalih 8 bolesnika kombinirano izljev u zglobnu pukotinu i ispunjen recessus. U 5 bolesnika otkrili smo zadebljanje sinovije (slika 19, 20), dok smo u 2 bolesnika našli degenerativne promjene (slika 21). U 1 se bolesnice ultrazvukom uočila neoštro ograničena tvorba suspektna na tumor. U 8 od 32 bolesnika s nekim oblikom upalnog reumatizma (6 bolesnika s reumatoidnim artritismom, 2 bolesnika s psorijatičnim artritismom) nađene su erozivne promjene (tablica 12).

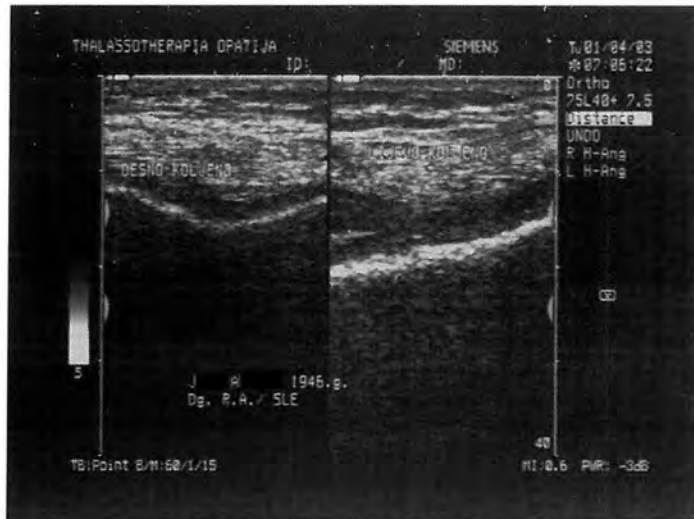
Tablica 12. Prikaz ultrazvučnog nalaza u bolesnika s oteklinom koljena prema uputnoj dijagnozi

DG.	b.o.	sužena zglobna pukotina	erozije	panus	izljev u recessus	izljev	solidna formacija
R.A.	-	3	6	4	5	5	-
PsA	-	1	2	-	1	1	-
AS	1	2	-	-	-	1	-
SpA	1	-	-	1	-	2	-
sinovitis	1	-	-	-	4	2	1

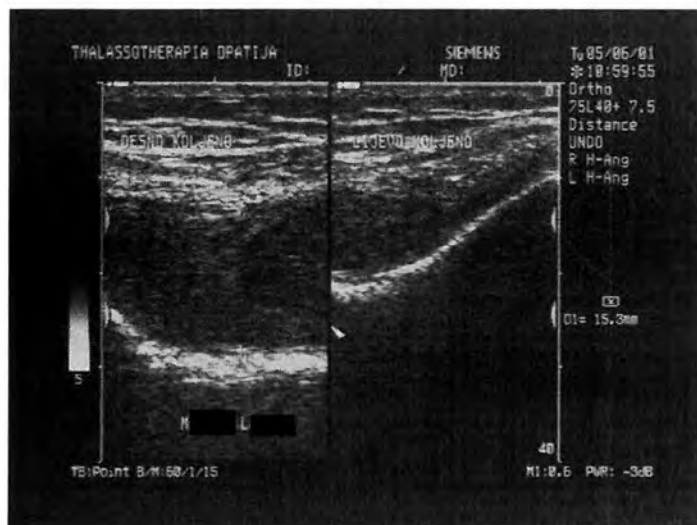
Legenda: DG. = dijagnoza, b.o. = uredan nalaz, R.A. = reumatoidni artritis; PsA = psorijatični artritis; A.S. = ankilozantni spondilitis; SpA = spondiloartropatija



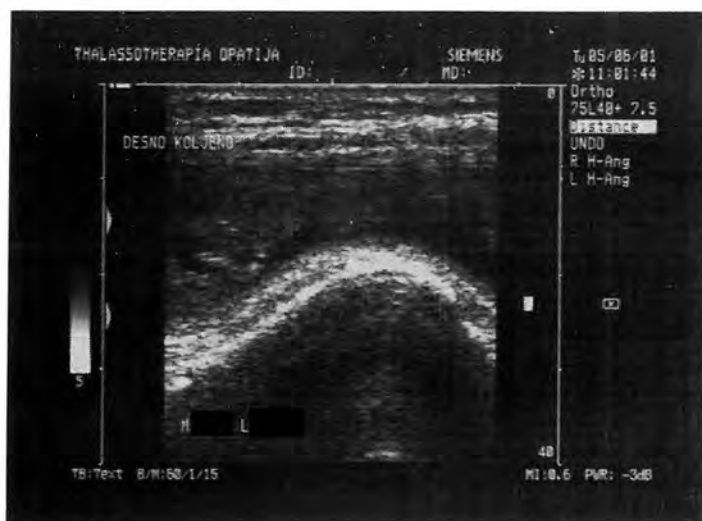Slika 17. Ispunjen suprapatelarni recessus u bolesnice s implantiranom totalnom endoprotezom koljena (2 tjedna nakon operativnog zahvata). Bolesnica, inače boluje od reumatoidnog artritisa



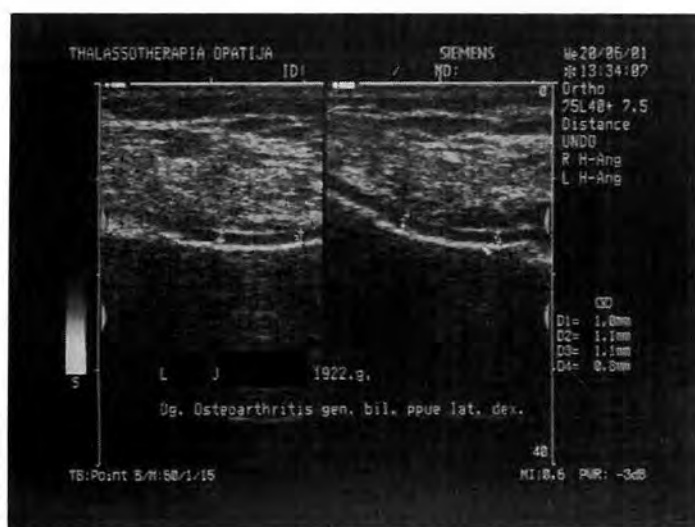
Slika 18. Izljev u zglobnu šupljinu lijevog koljena u bolesnice s miješanom bolesti veziva (reumatoidni artritis/sistemska lupus eritematodes)



Slika 19. Zadebljanje sinovije i izljev u bolesnice s reumatoidnim artritisom



Slika 20. Obilni panus u bolesnice s reumatoidnim artritismom (suprapatelarni pristup)

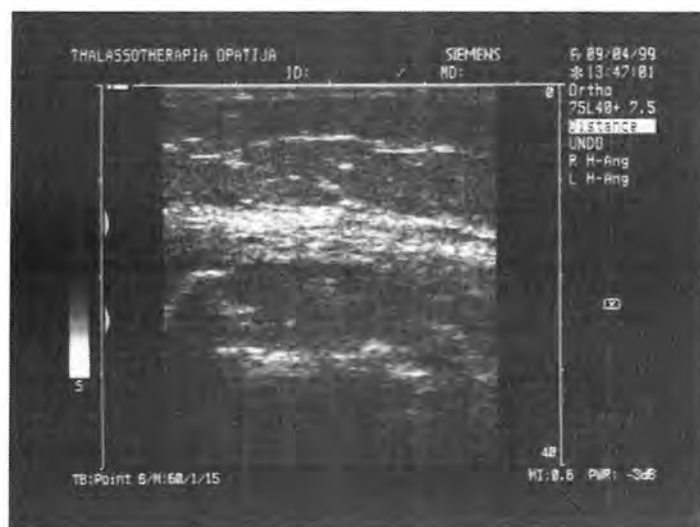


Slika 21. Obostrano sužena zglobna pukotina

Klinički i ultrazvučni nalazi podudarali su se u 19 (59%) od 32 bolesnika. Od toga u 11 bolesnika klinički se dijagnosticirao izljev, što je ultrazvučno dokazano. U 5 bolesnica se klinički posumnjalo na sinovijalno zadebljanje, što je također ultrazvukom potvrđeno. U bolesnika oba su nalaza bila uredna.

4.2.2. Rezultati radiološke pretrage u bolesnika s oteklinom koljena

U svih je bolesnika učinjen standardni radiogram koljena (tablica 13). U 11 bolesnika radiološki je nalaz ukazivao na destruktivne promjene u sklopu upalnog procesa, a u 7 se bolesnika radilo o degenerativnim promjenama. U 1 je bolesnice postavljena sumnja na tumorski proces. U bolesnice s radiološkim nalazom suspektim za tumor, ultrazvučno se našlo područje heterogene ehostrukture neoštro ograničeno od kosti. Daljnjom obradom dijagnosticiran je metastatski proces. Oba su nalaza bila uredna u 13 bolesnika.



Slika 22. Tumorozna tvorba u području lateralnog epikondila

Tablica 13. Prikaz radioloških i ultrazvučnih rezultata u bolesnika s oteklinom koljena

RADIOLOŠKI NALAZ	REZULTAT	ULTRAZVUČNI NALAZ	REZULTAT
uredan nalaz	13	uredan nalaz	3
erozivne promjene	11	erozivne promjene	8
degenerativne promjene	7	degenerativne promjene	6
tumorozna tvorba	1	tumorozna tvorba	1

$$\text{Radiološki nalaz/ultrazvučni } X^2 \text{ (DF=1) = 8,3333} \quad p = 0,0038$$

Artroskopija je učinjena u 19 bolesnika. Nalaz se podudarao s ultrazvučnim nalazom u 12 bolesnika, tj. u bolesnika je nađeno upalno sinovijalno zadebljanje. U 5 bolesnika s ultrazvučno registriranim zadebljanjem sinovije učinjena je sinovijektomija.

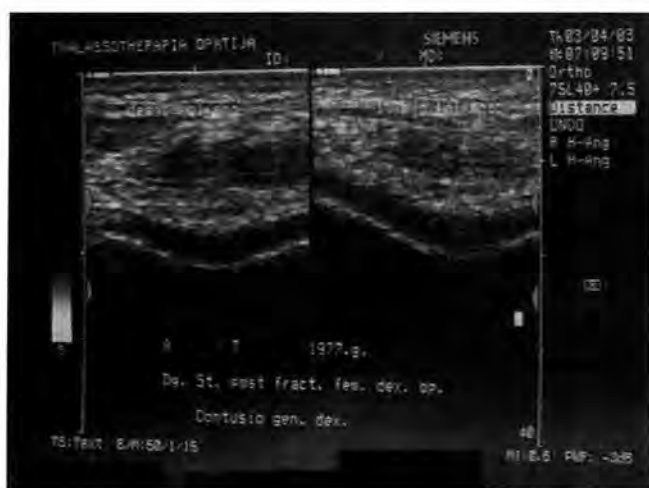
4.2.3. Rezultati ultrazvučne pretrage u kontrolnoj skupini

U kontrolnoj skupini pregledano je 30 bolesnika (16 žena i 14 muškaraca) bez kliničkih tegoba u koljenu. Prosječna životna dob ispitanika bila je $45,2 \pm 14,1$ godine. Od 30 bolesnika kontrolne skupine u 17 (57%) osoba ultrazvukom su utvrđene početne degenerativne promjene, tj. neoštri rub zglobne pukotine i početno suženje zglobne pukotine (širina zglobne pukotine 1,2 do 1,5 mm - slika 21). U preostalih 13 (43%) bolesnika ultrazvučni je nalaz bio uredan (tablica 14; slika 23).

Tablica 14: Ultrazvučni nalaz u kontrolnoj skupini

ULTRAZVUČNI NALAZ	UKUPNO
suženje zglobne pukotine	17
uredan nalaz	13

Ultrazvučni nalaz Kontrole/Bolesnici X2 (DF=1) = 9,3256 p = 0,0022



Slika 23. Uredan nalaz koljena

Na osnovi prethodno navedenih podataka može se izdvojiti slijedeće:

- ultrazvuk je dao više podataka od kliničkog pregleda u 53% bolesnika i time upotpunio prvobitni klinički nalaz;
- ultrazvukom je modificirana prvobitna dijagnoza u 4 bolesnika. U 2 bolesnika otkriveno je suženje zglobne pukotine, te u preostala 2 erozivne promjene;
- zahvaljujući ultrazvučnom nalazu, dobivena je posve druga dijagnoza u 4 od 32 bolesnika. U 1 bolesnika s reumatoidnim artritismom uočeno je izrazito suženje zglobne pukotine u smislu degenerativnih promjena, u 2 se bolesnika sa suženjem zglobne pukotine vidio ispunjen reesus kao posljedica dekompenziranog

zglobne pukotine vidio ispunjen recessus kao posljedica dekompenziranog osteoartritisa koljena, a u 1 bolesnice bez vidljive otekline koljena registrirao se ispunjen gornji recessus;

d) na temelju ultrazvučnog nalaza, 1 je bolesnica od 32 promatrana bolesnika upućena na dodatnu pretragu;

e) ultrazvučni se nalaz podudarao s kliničkim nalazom u 11 od 32 bolesnika;

f) osjetljivost ultrazvučne pretrage bila je 86%, specifičnost 75%, točnost 85%;

g) ultrazvuk se pokazao značajnom dijagnostičkom pretragom pri otkrivanju patoloških promjena u bolesnika s oteklinom koljena.

h) u 17 bolesnika na osnovi ultrazvučnog nalaza promijenjen je terapijski pristup: u 9 bolesnika promijenjena (intenzivirana) je medikamentozna terapija, u 8 bolesnika izvršena je punkcija sadržaja iz koljena i lokalno apliciran lijek.

Tablica 15. Prikaz ultrazvučnog nalaza u promatranoj skupini bolesnika s nekim oblikom upalnog reumatizma i u kontrolnoj skupini

ULTRAZVUČNI NALAZ	BOLESNICI	KONTROLA
uredan nalaz	3 (9%)	13 (43%)
suženje zglobne pukotine	6 (19%)	17 (57%)
erozije	8 (25%)	-
izljev u recessus	10 (31%)	-
izljev u zglob	11 (34%)	-
solidna formacija	1 (3%)	-

Ultrazvučni nalaz pokazao se od velikog značaja u bolesnika s upalnim reumatizmom (pogotovo u bolesnika s reumatoidnim i psorijatičnim artritismom, te u

bolesnika s kliničkom slikom sinovitisa još nedovoljno definirane etiologije – tablica 12), u detekciji izljeva, suženja zglobne pukotine, te posebno erozivnih promjena u bolesnika s reumatoidnim i psorijatičnim artritismom kao važnim dijagnostičkim, ali i prognostičkim znakom (tablica 15).

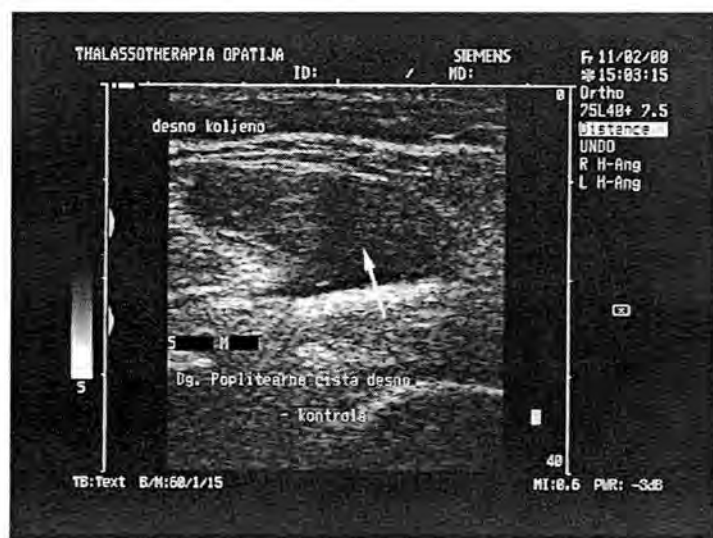
4.3. BOLESNICI SA SUMNJOM NA BAKEROVU CISTU

U skupini od 31-og bolesnika s bolnim koljenom (posebno izdvojeni bolesnici, neovisni o prethodno navedenoj skupini bolesnika s oteklinom koljena), 25 žena i 6 muškaraca, posebno smo obratili pažnju na moguću prisutnost Bakerove ciste. Radilo se o bolesnicima s degenerativnim promjenama na koljenu, tj. s kliničkom slikom osteoartritisa. Ti su se bolesnici žalili na oteklinu u poplitealnoj regiji koja je bila palpabilna. Prosječna životna dob skupine bila je $65,6 \pm 11,56$ godine (± 1 SD). Srednja životna dob muškaraca bila je $57 \pm 9,4$ godine, te 25 žena $58,5 \pm 11,9$ godine.

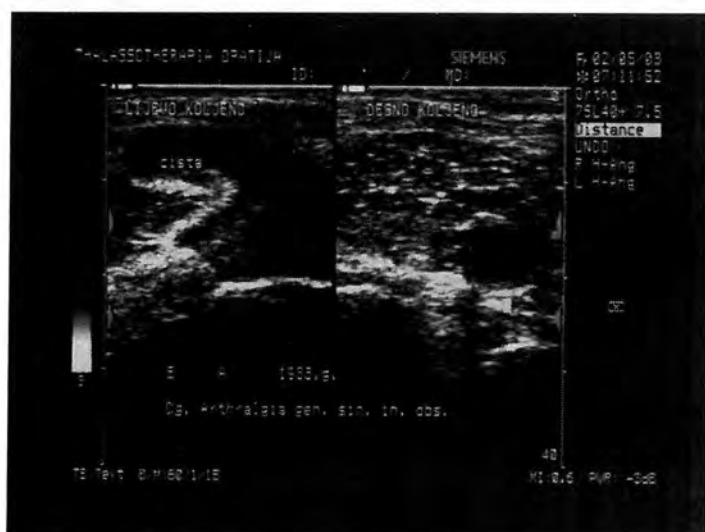
4.3.1. Rezultati ultrazvučne pretrage u bolesnika s Bakerovom cistom

U promatranoj skupini bolesnika s Bakerovom cistom ultrazvučno su dobiveni sljedeći rezultati: u 16 (52%) od 31 bolesnika ultrazvučno je nađena poplitealna cista, tj. ultrazvučni se nalaz podudarao s kliničkim (slika 24). U 3 bolesnika ultrazvučni nalaz nije ukazivao na poplitealnu cistu na koju se posumnjalo tijekom fizikalnog pregleda već se u 2 bolesnice ultrazvučno uočila obilnija potkožna nakupina masnog tkiva, a u 1 bolesnika se našla dobro ograničena hipoehogena zona za koju se utvrdilo da se radi o lipomu. U 12 (39%) od 31 bolesnika ultrazvučni je nalaz bio uredan.

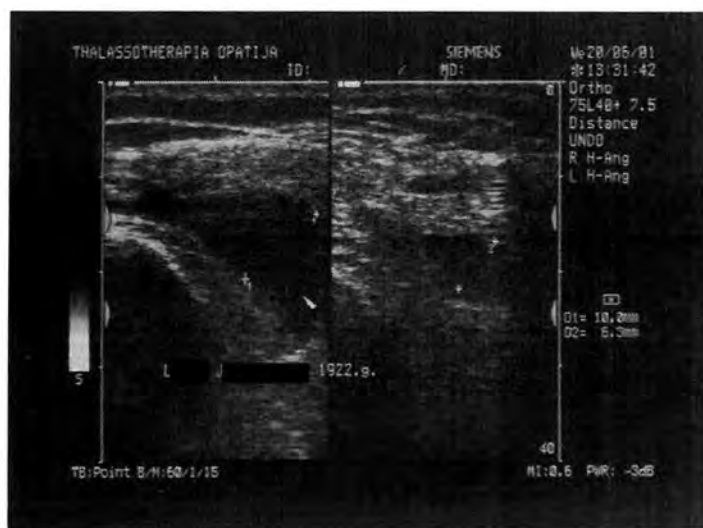
Ultrazvučnim pregledom prednje regije koljena u 19 (61%) od 31 bolesnika nađeno je suženje zglobne pukotine, tj. širina zglobne pukotine bila je manja od 1,3 mm. U 2 bolesnika našao se izljev u zglobnu pukotinu, a u 8 bolesnika ispunjen gornji recesus, kao znak dekompenzacije degenerativno promijenjenog koljena (slika 25, 26, 27). U bolesnika u kojih je ultrazvučnom pretragom uočena Bakerova cista, analizom prednje regije koljena suženje zglobne pukotine nađeno je u 14 bolesnika. U 8 bolesnika uz suženje zglobne pukotine, nađen je i ispunjen suprapatelarni recesus, dok se u 2 bolesnika uočio izljev u zglobnu pukotinu. U 2 je bolesnika ultrazvučni nalaz koljena bio uredan, dok je poplitealno registrirana Bakerova cista.



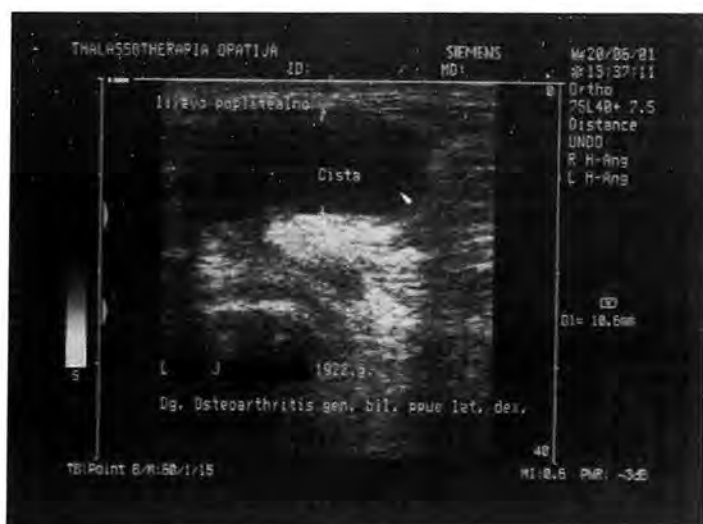Slika 24. Bakerova cista (dobro vidljiva komunikacija ciste sa zglobnom pukotinom)



Slika 25. Bakerova cista lijevo, desno se dobro uočavaju krvne žile (arterija i vena poplitea)



Slika 26. Ispunjen suprapatelarni recesus obostrano, jače desno (radi se o bolesnici s dekompenziranom osteoartritisom koljena)



Slika 27. Bakerova cista u iste bolesnice

4.3.2. Rezultati ultrazvučne pretrage u kontrolnoj skupini

Kontrolni nalazi su učinjeni nakon mjesec dana do pola godine. U 6 od 31 bolesnika registrirano je povećanje ciste nakon mjesec dana. U 4 bolesnika uočeno je smanjenje ciste nakon 4 mjeseca, odnosno cista je nestala.

U 5 bolesnika kojima je ultrazvučno pregledana poplitealna regija, a koji su pripadali kontrolnoj skupini od 25 zdravih osoba, registrirana je manja poplitealna cista. U ostalih je nalaz bio uredan. Promatrano je 14 žena i 11 muškaraca. Prosječna dob kontrolne skupine bila je $52,4 \pm 12,5$ godina (tablica 12).

Tablica 16. Prikaz rezultata ultrazvučne pretrage poplitealne regije kontrolne skupine

ULTRAZVUČNI NALAZ	REZULTAT
uredan nalaz	20
Bakerova cista	5

Na osnovi prethodno navedenih podataka može se izdvojiti slijedeće:

- a) ultrazvuk je dao više podataka u 14 (45%) od 31 bolesnika.
- b) zahvaljujući ultrazvučnom nalazu u 2 je bolesnice modificirana prvobitna dijagnoza, tj. nađena je nakupina potkožnog masnog tkiva.
- c) na temelju ultrazvučnog nalaza, 1 je bolesnik upućen na dodatnu pretragu.
- d) ultrazvučni se nalaz podudara s kliničkim nalazom u 16 od 31 bolesnika.
- e) osjetljivost ultrazvučne pretrage u slučaju dijagnostike poplitealne ciste je 94%, specifičnost 100%, točnost 93%.
- f) rezultati ultrazvučnih pretraga u bolesnika i u kontrolnoj skupini pokazuju statistički značajnu važnost u otkrivanju patoloških promjena poplitealne regije.

Tablica 17. Prikaz ultrazvučnog nalaza u promatranoj skupini bolesnika s nekim oblikom upalnog reumatizma i u kontrolnoj skupini

ULTRAZVUČNI NALAZ	BOLESNICI	KONTROLNA
uredan nalaz	12 (39%)	20 (80%)
Bakerova cista	16 (52%)	5 (20%)
masno tkivo	2 (6%)	-
solidna formacija	1 (3%)	-

Ultrazvučni nalaz Kontrole/Bolesnici X^2 (DF=1) = 7.6165 $p = 0,0057$

Ultrazvuk se pokazao od velikog značaja u otkrivanju različitih formacija u poplitealnoj regiji (tablica 16).

4.4. BOLESNICI S "BOLNOM PETOM"

U promatranoj skupini od 32 bolesnika, 21 (66%) bolesnik bolovao je od neke bolesti iz skupine upalnog reumatizma, u 7 bolesnika radilo se o stanju nakon povrede, a u 4 bolesnika uzrok "bolnoj peti" je bio nepoznat. U 3 od njih nađena je retrokalkalnearna burza, a u 1 plantarni trn. U 1 bolesnice s bolnom petom, registrirano je zadebljanje Ahilove tetive u smislu akutnog tendinitisa (tablica 17).

Tablica 18. Podjela bolesnika s "bolnom petom" prema dobi spolu i uputnoj dijagnozi

DIJAGNOZA	ŽENE	MUŠKARCI	UKUPNO
upalni reumatizam	8	13	21(66%)
ozljeda Ahilove tetive	3	4	7(22%)
"bolna peta" in obs.	3	1	4(12%)
UKUPNO:	14(44%)	18(56%)	32(100%)

U skupini bolesnika s "bolnom petom" većinu bolesnika (66%) činili su bolesnici s nekim oblikom upalnog reumatizma (tablica 14). Radilo se o bolesnicima koji su bolovali od neke bolesti iz skupine seronegativne spondiloartropatije (tablica 18).

Tablica 19. Prikaz strukture bolesnika s upalnim reumatizmom koji su navodili bolnost u peti

DIJAGNOZA	ŽENE	MUŠKARCI	UKUPNO
R.A.	3	1	4(19 %)
PsA	1	4	5(24%)
A.S.	3	8	11(52%)
S L E	1	-	1(5%)
UKUPNO:	8(38%)	13(62%)	21(100%)

Legenda: R.A. = reumatoidni artritis, PsA = psorijatični artritis, A.S. = ankilozantni spondilitis, SLE = sistemski lupus eritematodes

Prosječna životna dob skupine s "bolnom petom" je $50,9 \pm 12,9$ godina (\pm SD 1 godina). Srednja životna dob muškaraca bila je $53,39 \pm 12,4$ godine, te žena $47,46 \pm 12,8$ godina.

4.4.1. Rezultati ultrazvučne pretrage u bolesnika s "bolnom petom"

Uredan ultrazvučni nalaz nađen je u 12 (38%) od ukupno 32 bolesnika. U preostalih 20 (63%) bolesnika s patološkim nalazom dobiveni su slijedeći rezultati u 10 bolesnika tendinitis (2 su imala znakove akutnog oblika, tj. edem i zadebljanje (slika 28, 29), a u preostalih 8 bolesnika registrirao kronični oblik tendinitisa (slika 30). Posebno izdvajamo bolesnika s ankilozantnim spondilitisom u kojeg smo tijekom prvog pregleda otkrili znakove kroničnog tendinitisa. Pola godine kasnije, bolesnik se žalio na jaču bolnost u području pete. Ultrazvukom smo našli entenzitis, što je i radiološki potvrđeno. U 6 bolesnika registriralo se posttraumatsko vezivno

zadebljanje, dok je u 1 bolesnice uočen prekid kontinuiteta Ahilove tetive, dakle kompletna ruptura (slika 31). U 2 je osobe s bolnom i otečenom petom bila vidljiva retrokalkanealna burza, a u 1 osobe plantarni trn (slika 32), što je radiološki potvrđeno (tablica 19).

Tablica 20. Prikaz rezultata ultrazvučnog nalaza u bolesnika s "bolnom petom"

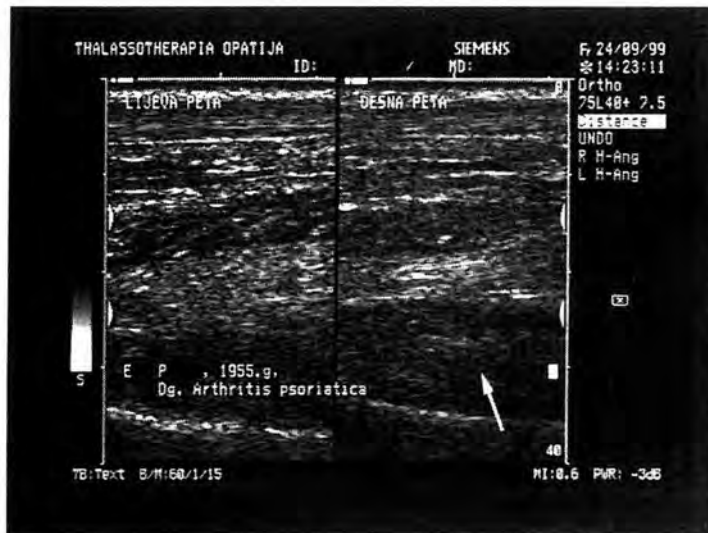
ULTRAZVUČNI NALAZ	REZULTAT
uredan nalaz	12
edem	2
tendinitis	8
posttraumatsko zadebljanje	6
ruptura	1
retrokalkanealna burza	2
plantarni trn	1

Ultrazvučni i klinički nalaz podudarali su se u 19 (59%) od 32 bolesnika, dok su se razlikovali u 12 (38%) bolesnika. U preostalih 12 bolesnika koji su se žalili na bol u području pete, peta je bila palpatorno i motilitetno bolna, a ultrazvučni je nalaz bio uredan.

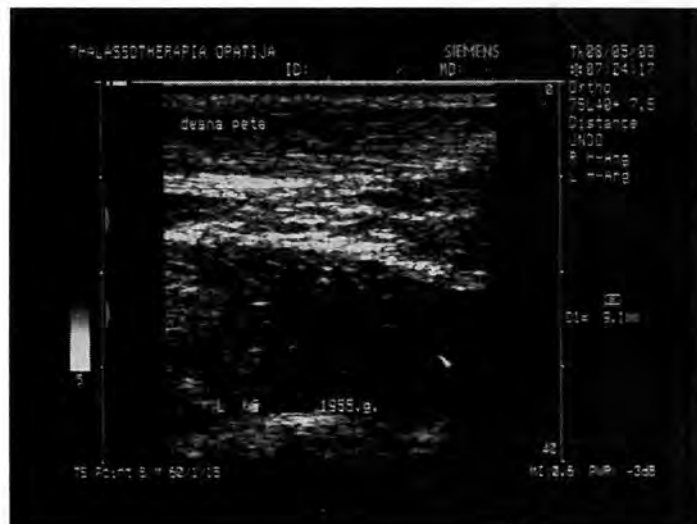
Ultrazvučni i radiološki nalaz podudarali su se u 4 bolesnika (od 6 bolesnika koji su imali radiološki nalaz) i to u 1 je bolesnika otkriven plantarni trn, u 1 entezitis, a u 2 je bolesnika nalaz bio uredan. Razlika u nalazu registrirana je u 2 bolesnika s retrokalkanealnom burzom, u kojih je radiološki nalaz bio uredan.

Jedan bolesnik s ozljedom gležnja učinio je MR kojom je registrirana parcijalna ruptura kolateralnog ligamenta gležnja. Ultrazvučni nalaz je bio uredan.

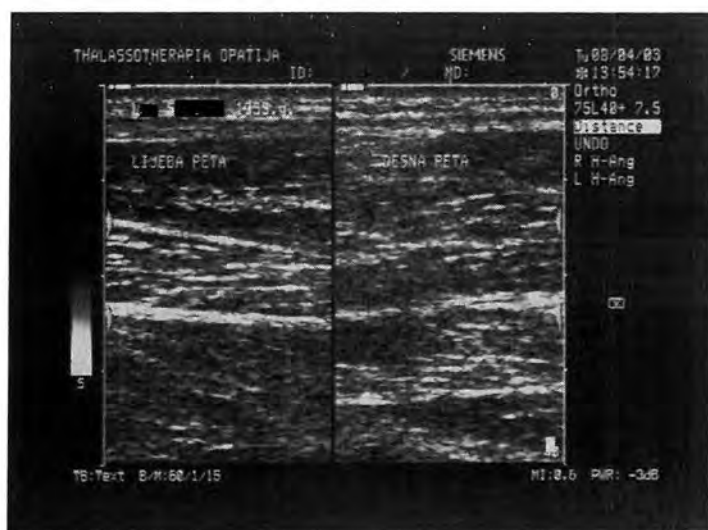
U 9 bolesnika učinjen je kontrolni ultrazvučni nalaz. U dva bolesnika kontrolni je nalaz govorio o poboljšanju (tijekom prvog pregleda u tih je bolesnika uočena oteklina, u kontrolnom nalazu oteklina nije uočena), a to je odgovaralo poboljšanju kliničkog nalaza.



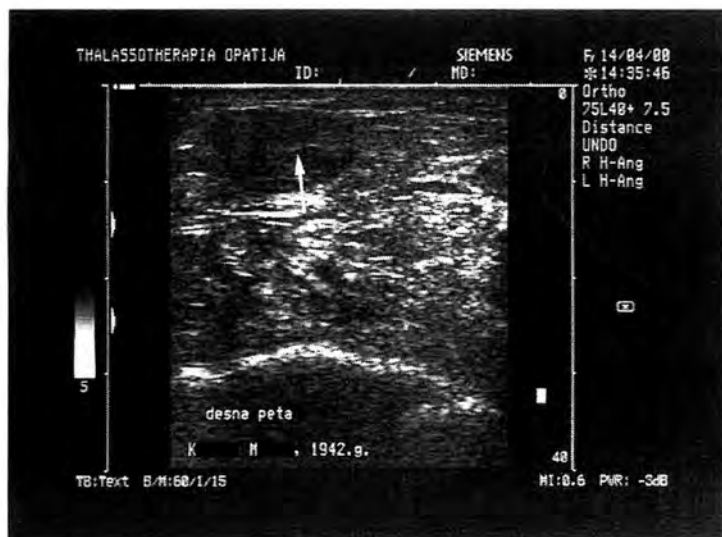
Slika 28. Oteklina desne Ahilove tetive u bolesnika s psorijatičnim artritisom



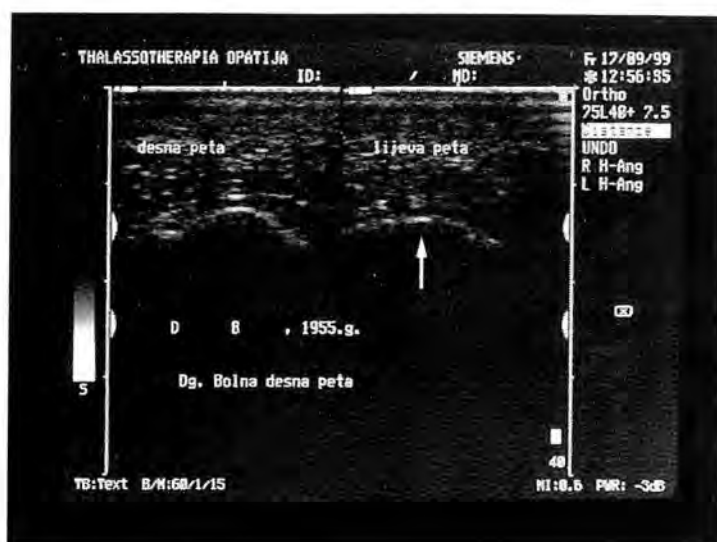
Slika 29. Oteklina Ahilove tetive u bolesnika sa spondiloartropatijom (reaktivni artritis)



Slika 30. Fibrozno zadebljana Ahilova tetiva lijevo. Oteklina Ahilove tetive u bolesnika s reaktivnim artritidom (desno)



Slika 31. Ruptura Ahilove tetive u bolesnice koja boluje od sistemskog lupus eritematodesa



Slika 32. Bolna peta – plantarni trn

4.4.2. Rezultati ultrazvučne pretrage u kontrolnoj skupini

U kontrolnoj skupini ultrazvučno je pregledano 25 bolesnika (12 žena i 13 muškaraca) prosječne životne dobi $43,6 \pm 12,4$ godina koji nisu navodili poteškoće s Ahilovom tetivom. U svih je ispitanika nalaz bio uredan.

Na osnovi prethodno navedenih podataka može se izdvojiti slijedeće:

- a) ultrazvukom je nadopunjen klinički nalaz u 47% od 32 bolesnika.
- b) ultrazvučni je nalaz u 3 bolesnika modificirao prvobitnu dijagnozu.
- c) na osnovi ultrazvučnog nalaza, jedan je bolesnik upućen na dodatnu pretragu (učinjena je magnetska rezonancija, a nađena je ruptura ligamenta).
- d) ultrazvučni se nalaz podudarao s kliničkim nalazom u 19 bolesnika.
- e) osjetljivost ultrazvučne pretrage u slučaju pregleda "bolne pete" je 80%, specifičnost 85%, točnost 82%.
- f) ultrazvuk se pokazao statistički značajnom metodom u otkrivanju patoloških promjena u bolesnika s "bolnom petom".

f) na temelju ultrazvučnog nalaza u 18 bolesnika primijenjena je intenzivnija fizikalna terapija.

4.5. BOLESNICI S NEKOM DEFINIRANOM REUMATSKOM BOLESTI

Izdvojili smo skupinu bolesnika s nekim definiranim oblikom upalnog reumatizma (u užem smislu) u kojih je promatrana jedna od prethodnih regija, a koje su ujedno tzv. "ciljni" zglobovi za pojedine upalne bolesti. Ukupno su izdvojena 74 bolesnika (tablica 21).

Tablica 21. Prikaz odnosa kliničkog i ultrazvučnog nalaza u bolesnika s upalnim reumatizmom

CILJNI ZGLOB	PODUDARANJE	NEPODUDARANJE
RAME	7	5
KOLJENO	19	13
BAKEROVA CISTA	5	3
AHILOVA TETIVA	14	7
UKUPNO	45 (61%)	28 (38%)

U 45 od ukupno 74 bolesnika (61%) s nekim oboljenjem iz skupine upalnog reumatizma, ultrazvučni se nalaz podudara s kliničkim nalazom:

a) bolesnici sa sindromom "bolnog ramena": u 3 bolesnika oba su nalaza bila uredna.

U 3 bolesnika sa smanjenim opsegom pokreta, registrirano je odlaganje kalcija u meke strukture, dok je u 2 bolesnika uočeno suženje zglobne pukotine.

b) bolesnici s oteklinom koljena: oba su nalaza bila uredna u 8 bolesnika, u 7 bolesnika klinički se posumnjalo na izljev što je ultrazvučno i potvrđeno, te u preostalih 7, klinički i ultrazvučno je otkriveno sinovijalno zadebljanje.

c) bolesnici s Bakerovom cistom: u 5 bolesnika nalazi su se podudarali, tj. ultrazvučno je potvrđena klinički dijagnosticirana cista.

d) bolesnici s bolnom petom: klinički se nalaz podudarao s ultrazvučnim u 14 bolesnika: u 2 bolesnika nađen je edem, u 8 bolesnika tendinitis, u jednog bolesnika entezitis, u jedne bolesnice ruptura Ahilove tetive, a u 2 bolesnika nalaz je bio uredan.

Na osnovi prethodno navedenih podataka može se izdvojiti slijedeće:

a) u 74 bolesnika ultrazvuk je dao više podataka o patološkom supstratu i time upotpunio klinički nalaz.

b) u 11 bolesnika modificirao je prvobitnu dijagnozu.

c) na osnovi ultrazvučnog nalaza postavljena je druga dijagnoza u 6 bolesnika.

d) na dodatnu dijagnostičku pretragu upućena su 4 bolesnika.

e) klinički i ultrazvučni nalaz podudarali su se u 64 bolesnika (48%).

f) na osnovi ultrazvučnog nalaza primijenjena je intenzivnija medikamentozna terapija u 11 bolesnika, dok je u 13 bolesnika izmijenjena fizikalna terapija. U trojice je bolesnika primijenjena na osnovi ultrazvučnog nalaza lokalna (intraartikularna) terapija.

f) ultrazvuk se pokazao statistički značajnom metodom u dijagnosticiranu patoloških promjena u promatranim regijama.

5. RASPRAVA

U vremenskom periodu od gotovo dvije godine u reumatološkoj ambulanti ultrazvučno su pregledana 133 bolesnika. Svrstali smo ih u četiri skupine: bolesnici sa sindromom "bolnog ramena", bolesnici s oteklinom koljena, bolesnici sa sumnjom na Bakerovu cistu, te bolesnici s "bolnom petom". U našem smo radu odredili važnost ultrazvuka kao dijagnostičke metode u reumatologiji, te njegov značaj u evaluaciji uspješnosti primijenjene medikamentozne i fizikalne terapije.

Prateći zapise o značaju ultrazvuka u dijagnostici sustava organa za kretanje, može se uočiti promjena stavova tijekom jednog desetljeća. U radovima publiciranim početkom 80-tih godina, vrijednost dijagnostičkog ultrazvuka vidi se, eventualno, u prepoznavanju komplikacija osnovne bolesti ili kirurškog zahvata (3, 10, 22, 40). Jeremy J. Kaye (10) publicirao je 1990.g. rad u kojem je pokušao odrediti značaj ultrazvuka u detekciji oboljenja sustava organa za kretanje, određivanju proširenosti bolesti, praćenju napredovanja bolesti, prepoznavanju komplikacija bolesti, procjenjivanju efikasnosti medikamentozne terapije, određivanju tipa operativnog zahvata, te odabiru prave fizikalne terapije, a sve uspoređujući s konvencionalnom radiografijom, artrografijom, scintigrafijom, kompjutoriziranom tomografijom (CT) i magnetskom rezonancijom (MR). Prema spoznajama autora, ultrazvuk se pokazao znatno slabijom dijagnostičkom metodom u odnosu na prethodno navedene procedure (10).

Samo godinu dana kasnije, C. B. Benson, u časopisu *Rheumatic Disease Clinics of North America* (40) prezentira članak u kojem ukazuje na mogućnost primjene ultrazvuka u istraživanju površinski smještenih struktura, uključujući potkožno tkivo, mišiće i tetive. Prema autoru moguće je pratiti promjene u mišićima uzrokovane upalom, infekcijom ili traumom. Ultrazvuk omogućuje otkrivanje i lociranje

potkožnih tekućih kolekcija ili stranih tijela. Također, od velikog je značaja u detekciji promjena na tetivama uzrokovanih upalom ili ozljeđivanjem.

Pretpostavljamo da je J. J. Kaye koristio nedovoljno sofisticiranu ultrazvučnu aparaturu. No, brzi tehnički razvoj ultrazvučne tehnike, te primjena sonde frekvencije 10 i više MHz, otvaraju nam nove, daleko veće mogućnosti. Razvojem tehničkih mogućnosti, brojni su autori dolazili do novih spoznaja o vrijednosti i mogućnostima dijagnostičkog ultrazvuka.

Prateći publikacije iz 90-tih godina prošlog stoljeća, naročito u preglednom članku pod naslovom "Applications of Musculoskeletal Sonography", (184) autori iznose posve drugačije spoznaje u odnosu na one J. J. Kayea. Razvojem tehnike, primjenom aparata visoke rezolucije, korištenjem sonde frekvencije 10 MHz i više, ultrazvuk poprima sve značajnije mjesto u dijagnostici, praćenju tijeka bolesti i efekta terapije, te pravodobnom uočavanju komplikacija. Zaključak je autora da se ultrazvukom može efikasno pratiti promjene na sustavu organa za kretanje. Iskusan ispitivač može relativno brzo i jednostavno razlikovati uredne od promijenjenih struktura u kontekstu složenih anatomskih odnosa. Preduvjet za to je dobro poznavanje normalnih anatomskih odnosa, te dobro svladana vještina korištenja sonde (11, 12, 22, 184).

Činjenica je, da bez obzira koliko sofisticirani aparat imamo, teško ćemo ispravno tumačiti ultrazvučni nalaz bez dobrog poznavanja normalnih anatomskih odnosa područja koje istražujemo. Ultrazvuk postaje, u nekim slučajevima, praktički nezamjenjiva dijagnostička pretraga u rukama ortopeda, traumatologa, a znatno rjeđe reumatologa (9, 11, 12, 22, 24).

Tijekom našeg istraživanja ultrazvuk je bila jedna od najčešćih dijagnostičkih pretraga. Rezultate dobivene ultrazvukom nastojali smo potvrditi još nekom tzv.

standardnom pretragom. Obzirom na naše mogućnosti, u praćenju terapijskog odgovora, odnosno tijeka bolesti, najčešće se ultrazvučni nalaz uspoređivao s kliničkim i radiološkim nalazima. Uspoređujući klinički, radiološki i ultrazvučni nalaz, dijagnostički ultrazvuk pokazao je značajnu prednost u dijagnostici izljeva u zglob, sinovitisa, te promjena u mekim strukturama. Sigurno je da bi u tim slučajevima kompjutorizirana tomografija i magnetska rezonancija dali isto tako mnogo podataka, no to su skupe i praktički nedostupne pretrage u dnevnom praćenju reumatskih bolesnika.

5.1. BOLESNICI S "BOLNIM RAMENOM"

Bol u ramenu je jedan od češćih simptoma u reumatoloških bolesnika. Mnogo je uzroka boli, no najčešće se radi o promjenama u periartikularnom mekom tkivu. Unatoč činjenici da postoje brojni klinički testovi kojima se pokušava locirati mjesto oštećenja, česte su pogreške. Postoje različite dijagnoze i entiteti koji daju sličnu kliničku sliku. Najčešće se radi o tendinitisu, oštećenju rotatorne manšete, te subakromijalnom/subdeltoidnom (SA/SD) burzitisu.

A.M. Laurence i suradnici tijekom 1988.g. iznose u članku pod naslovom "Sonographic Evaluation of the Rotator Cuff" (190) podatke o značaju primjene ultrazvuka u dijagnostici rupture rotatorne manšete. Izdvojili su grupu od 141-og bolesnika koji su promatrani ultrazvukom, a potom i kirurški obrađivani. Dokazali su da je osjetljivost ultrazvučne pretrage 91%, a specifičnost 98%. Navedena grupa autora dolazi do zaključka da se vrlo male lezije ne mogu ultrazvučno prikazati. Stoga sugeriraju da se u slučaju kliničke slike koja ukazuje na mogućnost lezije rotatorne manšete učini artrografija.

Desetljeće kasnije, 1999.g., grupa autora (137) iznosi svoju spoznaju da se ultrazvučno može relativno jednostavno otkriti postojanje izljeva ili sinovitis. Velika je prednost ultrazvuka mogućnost dinamičkog promatranja "impingementa" tetive supraspinatusa. Prema zapažanju autora, osjetljivost i specifičnost je veća od 93% kada je riječ u otkrivanju parcijalne rupture rotatorne manšete.

Prema našim rezultatima ultrazvuk je u dijagnostici patologije "bolnog ramena" pokazao osjetljivost od 88%, te točnost od 82%. U našem istraživačkom radu, u 29 (76%) od 38 bolesnika sa sindromom bolnog ramena, ultrazvuk je dao više podataka o patološkom supstratu, te je tako dopunio klinički nalaz. U preostala 2 bolesnika ultrazvučna pretraga bila je od presudne važnosti, jer je upravo zahvaljujući njoj postavljena ispravna dijagnoza.

Nekim autori, kao što su Arslan, Hollister, van Holsbeeck (137-139), smatraju da nalaz difuzne hipoeohogenosti govori u prilog upale ili pak fibroze tetive. Nalaz izljeva u zglob, te ako izljev okružuje tetivu bicepsa i uz to eventualna kombinacija sa subakromialno/subdeltoidnim burzitisom (SA/SD), u visokom postotku (95%) sugerira ozljedu rotatorne manšete.

Tijekom našeg ispitivanja, u 6 smo bolesnika s "bolnim ramenom" registrirali SA/SD burzitis. No, nismo imali potvrdu da se radi o ozljedi rotatorne manšete. Uočava se da u našem istraživanju nismo naišli na rupturu rotatorne manšete, što objašnjavamo činjenicom da u našu ambulantu rijetko dolaze takvi bolesnici. To je uglavnom ortopedska kazuistika. U 4 smo bolesnika registrirali stanjenje rotatorne manšete što je najvjerojatnije posljedica degenerativnih promjena. Uz stanjenje rotatorne manšete u 1 je bolesnika uočeno i suženje zglobne pukotine, a u 2 bolesnika SA/SD burzitis. Svega smo u 1 bolesnice zbog sumnje na leziju rotatorne manšete, na temelju kliničkog i ultrazvučnog nalaza preporučili daljnju obradu.

Ultrazvukom smo relativno lako mogli uočiti suženje zglobne pukotine, pratiti rotatornu manšetu, te registrirati eventualno SA/SD burzitis. U nekim slučajevima bilo nam je teže procijeniti postoji li ili ne odlaganje kalcijevih soli u meke strukture. Razlog tome bili su paraodjeci koji su davali dojam pojačane ehogenosti. S druge strane, pak, u 4 bolesnika ultrazvučno smo uočili suspektno odlaganje kalcijevih soli što radiološki nismo dokazali. Pretpostavljamo da je ultrazvuk kao dinamička pretraga nadmoćnija u odnosu na radiografiju koja je statička pretraga. Prema nekim podacima iz dostupne nam literature, ultrazvuk se ne smatra pouzdanom dijagnostičkom pretragom kada je riječ o kalcifikatima u mekim tkivima ramena (119, 133-136). U 17 smo bolesnika registrirali odlaganje kalcijevih soli u okolne meke strukture, u 8 je bolesnika ultrazvučni nalaz kalcijevih depozita korelirao s radiološkim nalazom, a u 4 bolesnika radiološki se našao kalcifikat, dok je ultrazvučno nalaz bio uredan.

Kada je riječ o burzitisu SA/SD, ultrazvuk je pokazao veliku dijagnostičku vrijednost, posebice u osoba s bolnim ramenom i urednim radiološkim nalazom.

G. Arslan sa suradnicima (137) vršio je ispitivanje na 102 bolesnika s "bolnim ramenom". Bolesnici su pregledani ultrazvukom, a potom je učinjena i artrografija. Zanimalo ih je da li i koliko nalaz intraartikularnog izljeva i SA/SD burzitisa kolerira s artroskopskim nalazom rupture rotatorne manšete. Ustanovili su da i ultrazvučni nalaz izljeva, i ultrazvučni nalaz burzitisa SA/SD imaju malu osjetljivost u dijagnozi lezije rotatorne manšete, te time nisu pouzdani znakovi rupture. Iako se u literaturi najčešće nalaze podaci da je ultrazvučna dijagnoza rupture rotatorne manšete moguća u gotovo 98% slučajeva, nailazi se i na manje postotke pouzdanosti. Činjenica je da se kolekcija tekućine u zglobnu pukotinu, te burzitis SA/SD mogu lako ultrazvučno dijagnosticirati. No, pri interpretaciji treba biti oprezan. Takav nalaz može biti isto

tako odraz tendinitisa m. bicepsa ili pak patološkog procesa unutar ramenog zgloba. Dakle, navedeni ultrazvučni nalaz može sugerirati upalni proces, može biti posljedica ozljede ramenog zgloba, ili pak znak impingementa.

Prema nama dostupnoj literaturi, SA/SD burzitis povezan je s impingement sindromom ili rupturom rotatorne manšete. Zna se da degeneracijski procesi vode slabosti tetiva, te u određenim situacijama dovode do rupture rotatorne manšete (191). U bolesnika s upalnim reumatizmom ultrazvuk ima važnu ulogu u detekciji izljeva, burzitisa, te erozivnih promjenama. U teškim oblicima upalne bolesti moguće je dijagnosticirati eventualnu rupturu rotatorne manšete.

Pozitivan ultrazvučni nalaz, uz uredan klinički, može se objasniti slabom senzitivnošću kliničkog nalaza za leziju rotatorne manšete. Time se objašnjava disproporcija između kliničkog i ultrazvučnog nalaza, a što se može vidjeti i iz naših rezultata. Klinički i ultrazvučni nalazi nisu se podudarali u 15 bolesnika (40%). Tako je u 13 bolesnika klinički nalaz bio uredan, u 5 se bolesnika našlo suženje zglobne pukotine, u 4 odlaganje kalcijevih soli u meke strukture, te u 2 bolesnika SA/SD burzitis.

Od posebne nam je važnosti bio nalaz izljeva u zglobnu pukotinu muškarca starog 42 godine koji je anamnestički navodio naglo nastalu bolnost i ograničenu pokretljivost u lijevom ramenu. Klinički nalaz nije ukazivao na rupturu rotatorne manšete. Radiološki je nalaz bio uredan. Ultrazvučni nalaz pomogao nam je u donošenju zaključka da se u navedenog bolesnika radi o "impingement sindromu". Kada je riječ o problematici ramena, prema nekim autorima anamneza, fizikalni pregled, radiološki i ultrazvučni nalaz daju 90% dijagnoze (119,133).

Na sličan način razriješili smo dilemu u dvoje bolesnika s bolnim i otečenim ramenom, a u kojih smo ultrazvučno registrirali SA/SD burzitis. Jedna bolesnica s

kliničkim nalazom bolnog ramena, radiološkim nalazom suženja zglobne pukotine, te ultrazvučnim nalazom SA/SD burzitisa, upućena je na daljnju dijagnostičku obradu. Radilo se o bolesnici koja nije povoljno reagirala na primijenjenu fizikalnu terapiju, te je daljnja obrada bila neophodna da bi se isključila eventualna djelomična ruptura rotatorne manšete.

Magnetska rezonancija, artrografija i artroskopija ne mogu se smatrati rutinskim pretragama, ni zbog cijene (MR), niti zbog invazivnosti (artrografija i artroskopija). Ultrazvuk se nameće kao metoda izbora u dijagnostici promjena na zglobu i okozglobnim strukturama, posebice zbog mogućnosti čestog ponavljanja pretrage u svrhu praćenja tijeka bolesti i terapijskog odgovora. Zahvaljući visokorezolutnim sondama moguće je sa sigurnošću prikazati izljev, burzitis, suženje zglobne pukotine, eventualnu destrukciju kosti, kao i stanjenje rotatorne manšete. Pod kontrolom ultrazvuka moguće je vršiti aspiraciju tekućine iz zgloba ili burzi, te aplicirati lijek intraartikularno.

5.2. BOLESNICI S OTEKLINOM KOLJENA

Već u radu P. L. Cooperberga i suradnika pod naslovom " Gray scale Ultrasound in the Evaluation of Rheumatoid Arthritis of the Knee ", publiciranom 1978.g. (81) nalazimo podatke koji govore o velikim mogućnostima ultrazvuka u dijagnostici upalno promijenjenog koljena, posebno kada je riječ o detekciji izljeva u suprapatelarnoj burzi, izljeva u zglobnoj pukotini, ili pak zadebljanju sinovije. Iako se služe aparatima slabije rezolucije i sondom od 5 MHz, ukazuju na daleko veće mogućnosti ultrazvučne dijagnostike, u odnosu na radiološki nalaz kada je riječ o upalnim oboljenjima, prvenstveno o reumatoidnom artritisu.

Hammer, Mielke i Wagener (192) tijekom 1986.g. uspoređuju nalaze dobivene ultrazvučnim pregledom i MR u 5 bolesnika s reumatoidnim artritismom, te u 3 bolesnika s ankilozantnim spondilitisom. Svoje rezultate prezentirali su u članku "Sonography and NMR Imaging in Rheumatoid Gonarthritis". Na osnovi dobivenih rezultata zaključuju da su obje metode daleko osjetljivije i prikladnije u dijagnostici ranih promjena na zglobu koljena, prvenstveno kada se govori o izljevu u koljenski zglob, izljevu u suprapatelarnu burzu ili pak bujanje sinovije, u odnosu na radiološki nalaz. Prednost daju ultrazvuku koji je jeftinija i jednostavnija dijagnostička metoda.

Dvije godine kasnije M. L. Richardson i suradnici (47) navode važnost ultrazvuka u dijagnostici zadebljanja sinovije, praćenju smanjenja izljeva ili panusa što bi ukazivalo na uspješnost medikamentozne i fizikalne terapije. Nalaz hipertrofije sinovije mogao bi biti putokaz za kirurško liječenje sinovijektomijom. Također, navode mogućnost ranog dijagnosticiranja oštećenja hrskavice. Tijekom našeg istraživanja, u 5 je bolesnika ultrazvučno registriran panus. Bolesnici su upućeni ortopedu radi eventualne sinovijektomije.

Tijekom našeg ispitivanja ultrazvuk nam je uveliko pomogao u promatranju hrskavice, dijagnosticiranju sinovijalnog zadebljanja, te eventualnog izljeva u zglobnu pukotinu i suprapatelarnu burzu. Ultrazvuk se pokazao pouzdanim u dijagnostici sinovitisa, erozivnih promjena, te nam je dao vrijedne podatke o izljevu u zglobnu pukotinu i suprapatelarnu burzu u slučajevima kada je klinički nalaz bio nesiguran, ili čak negativan.

Može se primjetiti da su naša zapažanja sukladna sa slijedećim navodima:

a) skupina njemačkih autora s klinike u Wiesbadenu na čelu s G. Mielkeom publicirala je članak pod naslovom "Sonographie des Kniegelenks: Normalbefunde und Veraenderungen bei Rheumatoider Arthritis" (55) u kojem iznose svoja

zapažanja o ultrazvučnom nalazu u osoba oboljelih od reumatoidnog artritisa, te kontrolne zdrave populacije. Zapažaju važnost ultrazvuka u dijagnosticiranju izljeva u supra ili infrapatelarnu burzu, promjena na zglobnoj hrskavici, meniscima te u poplitealnoj jami.

b) D. Sureda i suradnici u članku "Juvenile Rheumatoid Arthritis of the Knee: Evaluation with US" (164) navode svoja zapažanja o korisnosti primjene ultrazvuka u bolesnika s juvenilnim kroničnim artritisom (JKA) koji imaju upalno promijenjeno koljeno. Promatrali su skupinu od 36 djece s JKA i dobivene nalaze uspoređivali s ultrazvučnim nalazom u kontrolnoj skupini od 30 zdrave djece. Značajna je bila razlika u ultrazvučnom nalazu između ove dvije skupine, prvenstveno u zadebljanju sinovijalne membrane, promjena u oštini kontura zglobne hrskavice i prisutnosti izljeva u suprapatelarnu burzu. Ultrazvuk se pokazao korisnim u osoba s malim izljevom, tj. kada je klinički nalaz bio nesiguran.

Kada je riječ o našim bolesnicima s oteklinom koljena u sklopu nekog definiranog oblika upalnog reumatizma, sa sumnjom na upalni reumatizam, ili pak s oteklinom koljena nejasne etiologije, ultrazvuk je pokazao veliku vrijednost. U 5 bolesnika bilo je moguće ultrazvučno uočiti promjene koje su odgovarale zadebljanju sinovijalne membrane.

Kako su bolesnici ultrazvučno pregledani bar dva puta (tj. kod prvog pregleda, te nakon provedene terapije), bilo je moguće pratiti promjene ovisno o kliničkom tijeku bolesti. U troje bolesnika ultrazvučni nalaz bio je osnova na temelju koje su upućeni na dodatne dijagnostičke pretrage. U 5 je bolesnika učinjena sinovijektomija, dok je jedan bolesnik upravo u postupku za istovjetni terapijski postupak.

Prema zadnjim podacima iz nama dostupne literature, sugerira se da se u bolesnika s upalnim reumatizmom što ranije započne s agresivnom terapijom, tj.

lijekovima kojima modificiramo tijek bolesti (DMARD). Odluka se zasniva na kliničkom nalazu, te ranom uočavanju destruktivnih promjena na zglobu. Proliferacija sinovijalnog tkiva rezultira formiranjem izuzetno agresivnog panusa. Moguće je ultrazvukom uočiti rane promjene. U tu se svrhu predlaže korištenje Doppler sonografije. Princip se zasniva na promatranju intraartikularne vaskularizacije panusa koljena. U bolesnika s reumatoidnim artritismom moguće je razlikovati upalni od neupalnog panusa, te na temelju hemodinamskih promjena predvidjeti eventualni agresivni tijek osnovne bolesti (193).

Fokalne i marginalne erozije tipične su promjene za reumatoidni artritis. Karakterističan je smještaj destruktivnih promjena na rubovima zglobova, tj. na mjestu pripoja zglobne čahure. Destruktivne se promjene mogu uočiti i u subhondralnom dijelu kosti u koji se može proširiti upalno sinovijalno tkivo. Progresija takvih promjena vezana je uz značajno oštećenje zgloba, te u krajnjem slučaju, poremećenu funkciju zgloba. Prema grupi autora, ultrazvuk zauzima značajno mjesto u ranom uočavanju, te kasnijem praćenju destruktivnih promjena na zahvaćenim zglobovima (194).

U 8 smo bolesnika s upalnim reumatizmom ultrazvučno uočili erozivne promjene na zglobu koljena. Vjerojatno naša sonda frekvencije 7,5 MHz ima premalu rezoluciju za prikazivanje ranih destruktivnih promjena. Unatoč tome, ne odustajemo da svakog bolesnika u prvim mjesecima od pojave simptoma upalne bolesti promatramo ultrazvukom i pokušamo uočiti rane destruktivne promjene.

Ultrazvuk se pokazao nezamjenjivom metodom kada je riječ o izljevu, pogotovo u onim slučajevima ako je klinički nalaz nesiguran. Ponavljanim ultrazvučnim pretragama pratili smo tijek bolesti. Smanjenje količine izljeva, ili pak nestanak izljeva, podudarao se s kliničkom slikom poboljšanja osnovnog oboljenja. Prema

podacima iz literature, ultrazvuk je znatno osjetljivija pretraga od fiziklanog pregleda kada je riječ o manjoj količini izljeva (195).

W. Martel i suradnici 1991.g. iznose svoje viđenje ultrazvučnog mjerenja debljine zglobne hrskavice koljena, te procjenjivanje kvalitete hrskavice. Cilj im je bio ustanoviti na osnovi čega bi se mogla postaviti dijagnoza osteoartritisa, pratiti progresija bolesti, te objasniti priroda oboljenja. Zaključuju da je problem procjene kvalitete i debljine hrskavičnog pokrova u činjenici da se tek jedan manji dio hrskavice može vizualizirati. Kada je riječ o koljenu, to je ponajviše ovisno o mogućnosti izvođenja maksimalne fleksije koljena, što je često otežano (58).

Iste godine grupa autora vršila je mjerenje debljine zglobne hrskavice radiološki, ultrazvučno, te pomoću MR. Uspoređivanjem dobivenih rezultata, došli su do saznanja da je ultrazvuk druga najbolja metoda ispitivanja kada je riječ o koljenu. Ultrazvučni pregled koljena vršen je pri maksimalnoj fleksiji, a mjerena je debljina femoralnog dijela hrskavice (63).

Pitanje osteoartritisa i promjena na hrskavici koljena česta su tema istraživanja. Želja je liječnika pravodobno uočiti promjene na hrskavici, te povezati ih s nekim precipitirajućim faktorom. S tim u vezi učinjena je i studija 1994.g. autora R. L. Karvonen i suradnika (57), a rezultati su prezentirani u članku: "Factors Affecting Articular Cartilage Thickness in Osteoarthritis and Aging". Autori navode da je debljina hrskavice određivana MR i ultrazvučno, a dobiveni su se rezultati uspoređivali. Nalazi su se podudarali u relativno visokom postotku.

Iste godine J. S. Jurvelin i suradnici, istražuju mogućnost mjerenja debljine zglobne hrskavice (65). Svoje rezultate publiciraju u članku "Comparison of Optical, Needle Probe and Ultrasonic Techniques for the Measurement of Articular Cartilage Thickness". Eksperiment je vršen na koljenima pasa i goveda. Došli su do zaključka

da rezultati dobiveni pomoću prve dvije metode dobro koreliraju s nalazom dobivenim ultrazvučnim pregledom. Slične zaključke donosi skupina autora pod vodstvom K.Jonssona u članku "Precision of Hyaline Cartilage Thickness Measurements" (196).

Tijekom 1999.g., u časopisu *Reumatology*, J. Q. Yao i B. B. Seedhom publiciraju članak pod naslovom "Ultrasonic Measurement of the Thickness of Human Articular Cartilage *in situ*", i iznose posve oprečne rezultate prethodno navedenim (69). Oni zaključuju da ultrazvuk nije metoda izbora za određivanje debljine zglobne hrskavice, a kao alternativnu metodu (minimalno invazivnu) nude tehniku iglom.

Iako se prema podacima iz literature na osnovi ultrazvučnog nalaza ne bi moglo uvijek sa sigurnošću procijeniti debljina zglobne hrskavice koljena, naše su spoznaje pozitivne. Na osnovi našeg, doduše, skromnog iskustva, u 8 bolesnika koji su se žalili na bolove i povremeno oticanje koljena u naporu, zatražena je dopunska radiološka obrada koja je potvrdila ultrazvučni nalaz smanjenja debljine zglobne hrskavice. Prema našim spoznajama, ultrazvuk je izvrsna screening metoda u dijagnosticiranju osteoartritisa. Ultrazvukom je moguće praćenje promjena na hrskavici kao i mjerenje njene debljine na tipičnim mjestima. Na temelju ultrazvučnog nalaza moguće je posumnjati na osteoartritis, ali što je po našem mišljenju značajnije, moguće je pratiti tijek bolesti, kao i njene eventualne komplikacije. Kada se govori o komplikacijama, prije svega mislimo na izljev u zglobnu pukotinu ili pak u recesuse, kao znak dekompenzacije koljena.

5.3. BOLESNICI S BAKEROVOM CISTOM

McDonald i Leopold opisali su 1972.g. po prvi put ultrazvukom prikazanu poplitealnu cistu, koja je u kasnijem tijeku dokazana i artrografski. To je bila ujedno jedna od prvih indikacija za primjenu ultrazvuka u sustavu organa za kretanje.

M. N. Pathria i suradnici tijekom 1988.g. u članku "Ultrasonography of the Popliteal Fossa and Lower Extremities" (78), navode diferencijalnodijagnostičke mogućnosti ultrazvučnog pretraživanja poplitealne regije. Prema njihovim saznanjima, osim poplitealne ciste u ovoj je regiji moguće registrirati aneurizmu, hematom, absces, celulitis ili neoplazmu mekog tkiva.

M. L. Richardson i suradnici, u preglednom članku pod naslovom "Ultrasonography of the Knee", (47) navode Bakerovu cistu kao abnormalnu distenziju burze m. gastroknemiusa, a koja se viđa u sklopu reumatoidnog artritisa, različitih oblika artropatija, Reiterovog sindroma, Sjögrenovog sindroma, ankilozantnog spondilitisa, infektivnog artritisa, osteoartritisa, ili pak oštećenja medijalnog meniska. Ova skupina autora navodi važnost ultrazvuka u postavljanju ispravne dijagnoze, a u slučaju kada se radi o tromboflebitisu, i ispravne terapije (antikoagulansima).

U preglednom članku pod naslovom "Applications of Musculoskeletal Sonography", (184) autora B. E. Hashimoto i suradnika, navodi se da je Bakerova cista dobro definirana kolekcija tekućine koja je rezultat distenzije burze gastroknemiusa, smještena u medijalnom dijelu poplitealne jame. Ona komunicira sa zglobnom pukotinom. Bolesti koje dovode do povećanja tekućine u zglobu, mogu dovesti do povećanja tekućine u burzi. Poznata su dva mehanizma punjenja ciste: nepravilna zglobna tijela ili pak upalne artropatije.

U našem istraživanju ispitivana je skupina bolesnika s bolnim koljenom u sklopu kliničke slike osteoartritisa. U svim je slučajevima nađena jasna komunikacija ciste sa zglobom.

U 8 bolesnika, u kojih se ultrazvučno našla poplitealna cista, bolovalo je od nekog oblika upalnog reumatizma (5 osoba bolovalo je od reumatoidnog artritisa, a 3 od psorijatičnog artritisa), dok je 11 bolesnika imalo radiološki dokazan osteoartritis. Ovi rezultati bili bi u skladu sa spoznajom Hashimota i suradnika o najčešćim uzrocima Bakerove ciste (184).

U 2 bolesnice palpirana je tvorba u poplitealnoj regiji, međutim, ultrazvučno se nije našla cista, već nakupina potkožnog masnog tkiva koja bi odgovarala celulitu. U prethodno navedenim slučajevima ultrazvuk nam je omogućio korekciju prvobitne dijagnoze zasnovane na kliničkom nalazu.

U 1-og bolesnika s palpabilnom tvorbom retropoplitealno, ultrazvukom se našla jasno ograničena hipoehogena zona koja nije imala komunikaciju sa zglobom. CT nalaz je potvrdio tumoroznu tvorbu, pa je izvršen operativni zahvat. Patohistološki se radilo o nakupini masnog tkiva.

Mislimo da je ultrazvuk nezamjenjiv u dijagnostici poplitealne regije. U tom se području često palpiraju tumorozne tvorbe za koje na osnovu kliničkog nalaza ne možemo sa sigurnošću ustvrditi radi li se o cisti ili ne. Inače, tijekom istraživanja došli smo do spoznaje da nam ultrazvuk postaje nezamjenjiva dijagnostička metoda kada je riječ o poplitealnoj regiji. Ultrazvučnim smo pregledom riješili dileme o postojanju poplitealne ciste ili pak neke druge solidne tvorbe. Na temelju ultrazvuka možemo se odlučiti za eventualnu daljnju dijagnostiku ili terapiju. Osjetljivost ultrazvučne pretrage u slučaju dijagnostike poplitealne ciste je 94%.

5.4. BOLESNICI S "BOLNOM PETOM"

B. D. Fornage i M. D. Rifkin, publiciraju 1988.g. u Radiologic Clinics of North America članak pod nazivom "Ultrasound Examination of Tendons" (86) u kojem opisuju moguće promjene na tetivama, uključujući i Ahilovu tetivu. Ultrazvukom je moguće uočiti tendinitis u smislu edema i povećanog volumena tetive, a u kroničnim slučajevima uočava se inhomogena struktura tetive. S vremenom može doći do odlaganja kalcijevih depozita. Upalni burzitis su često udruženi s tendinitisima. Autori posebno ukazuju na neke osobitosti ozljede tetiva. Od osobite je važnosti na vrijeme uočiti parcijalnu rupturu, da bi se moglo primijeniti odgovarajuće liječenje i tako spriječiti eventualno daljnji razvoj totalne rupture (197).

Autori, Benjamin Mike i suradnici u članku pod naslovom "The Mechanism of Formation of Bony Spurs (Enthesophytes) in the Achilles Tendon", publiciranom 1999. g., (198) iznose podatke o svojim spoznajama o nastanku koštanih izdanaka (entenzofita). Navode da se entenzofiti mogu razviti na hvatištu Ahilove tetive neovisno o postojanju mikrotraume ili upalnog procesa. Cilj je bio uočavanje navedene pojave u ranoj fazi.

Iste godine C. L. Wang i suradnici, (199) objavljuju podatke kojima ukazuju na mogućnost ultrazvučne dijagnostike ozljede mekih tkiva stopala kao i diskontinuiteta regije pete. Navodi se mogućnost, da se ultrazvukom, kao neinvazivnom metodom identificiraju okultne frakture. Istraživanje je izvršeno na 268 bolesnika s ozljedom stopala. U njih 24 nađena je mikrofraktura.

W.W. Gibbon i suradnici u članku "Distribution of Sonographically Detected Tendon Abnormalities in Patients with a Clinical Diagnosis of Chronic Achilles Tendinosis", (200) iznose na osnovi promatranja 73 simptomatska bolesnika važnost ultrazvuka u dobivanju podataka o tendinopatiji Ahilove tetive, te mogućnosti

određivanja biomehanizma nastanka poremećaja. Radi se o poremećaju koji se naročito javlja u atletičara. Zbog svog površnog smještaja, Ahilova je tetiva dostupna ultrazvučnom pregledu, tako da se ultrazvuk prezentira kao idealna pretraga u detekciji ozljede Ahilove tetive.

Mi smo ispitali grupu od 32 bolesnika. Bolnost u području pete navodio je 21 bolesnik s upalnim reumatizmom. Najzastupljeniji su bili bolesnici sa seronegativnim spondilartropatijama. Znakove kroničnog tendinitisa nađeni su u 8 bolesnika, te u 2 bolesnika za akutni oblik. Ovi podaci odgovaraju podacima iz nama dostupne literature (201-203).

U 1 bolesnice sa sistemskim lupus eritematodesom, našla se ruptura Ahilove tetive (mehanizam nastanka – spontna ruptura) i oteklina suprotne tetive. Bili smo u mogućnosti pratiti povlačenje otekline nerupturirane tetive, te postepeno stvaranje ožiljka na mjestu ozljeđivanja. U 5 bolesnika nađen je jasan entenzitis na hvatištu tetive. To je odgovaralo kliničkoj slici.

Ultrazvuk se pokazao korisnim u dijagnostici tendinitisa i entenzitisa, što je od posebne važnosti u bolesnika oboljelih od nekog oblika seronegativnih spondilartropatija. Iz iskustva, a i nama dostupne literature, poznato je da se većina abnormalnosti na entezama kliničkim pregledom ne može otkriti. Klinički se eventualno na mjestu upalnog procesa registrira palpatorna bolnost, rjeđe i oteklina. Ultrazvukom je, pak, moguće jasno uočiti lokalnu upalu, te u kasnijem tijeku pratiti povlačenje otekline, odnosno promjene u smislu kroničnog tendinitisa. Također, može se prikazati edem, zadebljanje mekih struktura, lokalna fibroza, eventualna erozija ili osifikacija (204-208). U 1-og bolesnika koji je praćen kroz duži period (nešto manje od 2 godine), uz promjene u smislu kroničnog tendinitisa (osoba boluje od ankilozantnog spondilitisa), uočeni su tijekom posljednje kontrole znakovi entenzitisa na mjestu

pripoja Ahilove tetive. Bolesnik anamnestički daje podatke o pojačanoj bolnosti u tom području zadnjih mjeseci. Radiološki je dokazan entenzitis na pripoju Ahilove tetive.

Primjena ultrazvučne dijagnostike u reumatologiji opterećena je činjenicom da nije standardizirana i nema neki određeni protokol. Tako je grupa autora iz Glasgowa izdala neke smjernice (Glasgow Ultrasound Enthensitis Scoring System – GUESS), prema kojima je za entenzitis Ahilove tetive svojstveno: debljina Ahilove tetive ≥ 5.29 mm, retrokalkanealni burzitis, erozija i/ili entenzofit stražnjeg pola kalkaneusa (209). Koristeći ova pravila registrirali smo zadebljanje Ahilove tetive u 8 bolesnika, a u dva bolesnika retrokalkanealni burzitis.

Također, ultrazvuk nam je, kao što se u dostupnoj literaturi i navodi, pomagao u praćenju ozljeda tetiva (204-209). Samo u jednom slučaju se radilo o akutnoj rupturi Ahilove tetive. Razlog tome je što se radi o reumatološkoj ambulanti, tako da se većina bolesnika žalila na bolove u peti u sklopu kliničke slike upalnog reumatizma. Manje je bio ozljeda i to u kasnijem tijeku. Jedina ruptura Ahilove tetive koju smo registrirali, dogodila se u bolesnice sa sistemskim lupus eritematodesom.

Posljednje desetljeće XX. stoljeća u znaku je sve šire primjene ultrazvuka u reumatologiji. U stručnim časopisima nalazimo brojne članke koji ukazuju na važnost ultrazvuka u dijagnostici i praćenju reumatoloških bolesnika. Značajna je njegova uloga u ispitivanju mekih struktura, kao i detekciji tekućih kolekcija. Sve više se ističe mogućnost vizualizacije zglobne površine, te mogućnost promatranja promjena (prvenstveno destrukcije) hrskavice i subhondralnog dijela kosti. Time se ističe značaj ultravuka pri ranoj detekciji erozije u bolesnika s upalnim reumatizmom, znatno ranije nego se mogu uočiti radiološki, ili čak i magnetskom rezonancijom (210).

Danas je stav vodećih svjetskih reumatologa da se u bolesnika s upalnim reumatizmom, prvenstveno s reumatoidnim artritismom, treba što ranije započeti s lijekovima kojima modificiramo tijek bolesti (DMARD) (211-215).

Eminentni reumatolozi, poput P. Emeria, uvijek naglašavaju sustavni karakter upalnih reumatskih oboljenja. Mnoge studije sugeriraju višu smrtnost u bolesnika s reumatoidnim artritismom u odnosu na opću populaciju. Najčešći uzrok smrtnosti su kardiovaskularna oboljenja (40 do 50%) (212). Time se ističe značaj ranog uvođenja bazične terapije. Poznato je da svoju agresivnost bolest iskaže već na samom početku, a uz kliničku sliku, važan je i neki objektivni dokaz postojanja ranih destruktivnih promjena (216).

Danas dostupne dijagnostičke pretrage su radiološki nalaz, ultrazvuk i magnetska rezonancija. Radiološki nalaz je standardna dijagnostička pretraga, no slabo osjetljiva kada je riječ o detekciji ranih erozivnih promjena (214).

Uvriježeno je mišljenje da se visoko frekventnim ultrazvučnim sondama (sondama frekvencije 10 do 22 MHz) i doppler-tehnikom može rano uočiti destrukciju, znatno prije nego drugim, standardnim dijagnostičkim metodama. Ultrazvuk je (bilo da se o primjeni standardnog B-moda i/ili pretrage dopplerom s ili bez kontrastnog sredstva) osjetljiva dijagnostička metoda u otkrivanju erozija, sinovijalnog panusa, izljeva, te tenosinovitisa. Ako usporedimo osjetljivost radiografije, magnetske rezonancije i ultrazvuka, značajnu prednost ima magnetska rezonancija. Prednost ultrazvuka je u mogućnosti dinamičkog promatranja, mobilnosti aparata, izostanaku ionizirajućeg zračenja, i, što nije nimalo zanemarivo, cijena. Nedostatak ultrazvuka je što je uspješnost vezana uz stručnost osobe koja pretragu vrši, a ovisi i o sofisticiranosti korištenog aparata. Gotovo se svi autori slažu da ultrazvučni nalaz visoko korelira kliničkim parametrima aktivnosti bolesti. (217, 218).

Prema nekim autorima od velike je važnosti uočavanje i praćenje debljine sinovijalne membrane u klinički inaktivnom artritisu kao pokazatelju ostatne upalne aktivnosti, te povećanog rizika za relaps osnovne bolesti (195).

Na osnovi tih saznanja i mi u svakog bolesnika sa sinovijalnim zadebljanjem mjerimo debljinu sinovijalne membrane i pratimo je kroz duži period, što je naročito važno u slučajevima kada se ono klinički ne uočava.

6. ZAKLJUČCI

- U 76% bolesnika s kliničkom slikom "bolnog ramena" ultrazvuk je dao više podataka o patološkom supstratu, te na taj način upotpunio klinički nalaz. Na temelju ultrazvučnog nalaza, jedna je bolesnica upućena na dodatnu pretragu, jer se na osnovi ultrazvučnog nalaza postavila sumnja na metastatski proces u kosti ramena. Ultrazvučni je nalaz u kasnijem tijeku potvrđen CT-om, te biopsijom. Zahvaljajući ultrazvučnoj pretrazi, dobivena je posve druga dijagnoza u 5% bolesnika. Osjetljivost ultrazvučne pretrage je 88%, specifičnost 82%, dok je točnost 83%.

U 26% bolesnika na osnovi ultrazvučnog nalaza promijenjen je terapijski pristup: u 2 bolesnika pojačana je medikamentozna terapija, u 3 bolesnika apliciran intraartikularno lijek, a u 5 je bolesnika primijenjena pojačana fizikalna terapija.

- U 53% bolesnika s oteklinom koljena ultrazvuk je dao više podataka o patološkom supstratu, te na taj način upotpunio klinički nalaz. Ultrazvukom je modificirana prvobitna dijagnoza u 13% bolesnika. Zahvaljujući ultrazvučnom nalazu, dobivena je posve druga dijagnoza u 13% bolesnika. Na temelju ultrazvučnog nalaza, 1 je bolesnica upućena na dodatnu pretragu. Osjetljivost ultrazvučne pretrage bila je 86%, specifičnost 75%, točnost 85%.

U 53% bolesnika na osnovi ultrazvučnog nalaza promijenjen je terapijski pristup: u 9 bolesnika promijenjena (intenzivirana) je medikamentozna terapija, u 8 bolesnika izvršena je punkcija sadržaja iz koljena i lokalno apliciran lijek

- U 45% bolesnika s Bakerovom cistom ultrazvuk je dao više podataka od kliničkog nalaza, te na taj način upotpunio klinički nalaz. Zahvaljujući ultrazvučnom nalazu u 6% bolesnika modificirana je prvobitna dijagnoza, tj.

nađena je nakupina potkožnog masnog tkiva. Na temelju ultrazvučnog nalaza, I je bolesnik upućen na dodatnu pretragu. Osjetljivost ultrazvučne pretrage u slučaju dijagnostike poplitealne ciste je 94%, specifičnost 100%, točnost 93%.

- U 47% bolesnika s "bolnom petom" ultrazvuk je dao više podataka, te na taj način dopunio klinički nalaz. Ultrazvučni je nalaz u 9% bolesnika modificirao prvobitnu dijagnozu. Na osnovi ultrazvučnog nalaza, jedan je bolesnik upućen na dodatnu pretragu (učinjena je magnetska rezonancija, a nađena je ruptura ligamenta). Osjetljivost ultrazvučne pretrage u slučaju pregleda "bolne pete" je 80%, specifičnost 85%, točnost 82%.

Na temelju ultrazvučnog nalaza u 18 bolesnika primijenjena je intenzivnija fizikalna terapija.

- Sveukupno gledano u 56% slučajeva ultrazvučnom pretragom dobiveno je više podataka o patološkom supstratu. Zahvaljujući ultrazvučnom nalazu modificirana je dijagnoza u 8%, dok je u 5% postavljena posve druga dijagnoza. Nakon ultrazvučnog pregleda 3% bolesnika upućeno je na dodatne pretrage. Klinički i ultrazvučni nalazi podudarali su se u 48%. Prema dobivenim rezultatima, ultrazvuk je pokazao osjetljivost u rasponu od 80% (peta) do 94% (poplitealna cista), specifičnost od 75% (koljeno) do 100% (poplitealna cista), te točnost od 82% (peta) do 93% (poplitealna cista).
- U novijoj reumatološkoj literaturi sve je više članaka koji ukazuju na važnost ultrazvučne pretrage u ranoj dijagnostici, prvenstveno ranoj detekciji destruktivnih promjena, a što smo i mi ovim radom dokazali. Mišljenja smo da bi ultrazvučna pretraga trebala biti dio kliničkog pregleda reumatoloških bolesnika.

7. LITERATURA

1. Matasović T i sur. Diagnostic ultrasound of locomotor system. Zagreb: Školska knjiga, 1990.
2. Matasović T i sur. Ultrazvučna dijagnostika sustava organa za kretanje. Zagreb: Školska knjiga, 1988.
3. Merk H. Possibilites for using sonography for the locomotor system. Beitr Orthop. Traumatol. 1986; 33 (7): 54-74.
4. Futami F, Kasahara Y, Suzuki S i sur. Ultrasonography in transient synovitis and early Perthes disease. J. Bone Joint Surg. (Br.) 1991; 73 - B : 635-9.
5. Ramach W, Kratochwil A. Die Ultraschalldiagnostik in der Orthopedie in Ultraschalldiagnostik. Ed. A. Wien : Kratochwil and Reinhold , 1977.
6. Babić-Naglić Đ. Reumatoidni arthrititis. Medix 1999; 24:20.
7. Ćurković B. Osteoarthritis. Reumatizam 1999; 46(2):12.
8. Ćurković B. Reumatske bolesti. Medix 1999; 24:17.
9. Balint P, Sturrock RD. Musculoskeletal ultrasound imaging: a new diagnostic tool for the rheumatologist? Br. J. Rheumatol. 1997; 36:1141.
10. Kaye JJ. Arthritis: Roles of Radiography and Other Imaging Techniques in evaluation. Radiology 1990. 177: 601-608.
11. Erickson SJ. High-resolution imaging of the musculoskeletal system. Radiol. Clin. North. Am. 1994; 32: 275-89.
12. Lund P, Nisbet J, Valencia R i sur. Current sonographic applications in orthopedics. AJR Am.J.Roentgenol. 1995; 166:889.
13. Corvetta A, Giovagnoni A, Baldelli S i sur. MR imaging of reumatoid hand lesions: Comparison with conventional radiology in 31 patients. Clin. Exp. Rheumatol. 1992; 10 : 217.
14. Greenspan A, McGahan J, Vogelsang P i sur. Impaging strategies in the evaluation of soft-tissue hemangiomas of the extremities: correlation of the findings of plain radiography, angiography, CT, MRI, and ultrasonography in 12 histologically proven cases. Skeletal Radiol. 1992; 21:11.
15. Lamminen A, Hekaii P, Tiula E i sur. Acute rhabdomyolysis: evaluation with magnetic resonance imaging compared with computed tomography and ultrasonography. Br. J. Radiol. 1989; 62 : 326.
16. Borić I. MR muskuloskeletnog sustava. Medix 2000; 31:74.

17. Mayordomo L, Uson J, Villaverde i sur. Ultrasonographic Findings in Patients with Greater Trochanter Pain Syndrome. EULAR: Rheumatology in Europe, Supplement No2 1997; 26 : 119.
18. Grassi W, Tittarelli E, Pirani O i sur. Ultrasound Examination of Metacarpophalangeal Joints in Rheumatoid Arthritis. Scand.J. Rheumatol. 1993; 22 : 243 - 7.
19. Cervini C, Avaltroni D, Pirani O i sur. Sonography of metacarpophalangeal joints in rheumatoid arthritis by 13-MHz transducers. Brit. J. Rheumatol. 1992; 31: 22.
20. Taylor AR. Arthrography of the knee in rheumatoid arthritis. Br. J. Radiology 1969; 42 : 493-87.
21. Fassbender HG. Ways side tracks in reserch of rheumatic diseases. Acta medica Croatica 1998; 52 : 195-8.
22. Harcke HT, Grissom LE, Finkelstein MS. Evaluation of the musculoskeletal system with sonography. AJR Am. J. Roentgenol. 1988; 150:1253
23. Hall FM. Radiographic diagnosis and accuracy in knee joint effusions. Radiology 1975; 115 : 49 - 54.
24. Klarlund M, Oestergaard M, Rostrup E i sur. Dynamic magnetic resonance imaging of the metacarpophalangeal joints in rheumatoid, early unclassified polyarthritis, and healthy controls. Scand. J. Rheumatol. 2000; 29: 108-15.
25. Koenig H, Sieper J, Wolf KJ. Rheumatoid arthritis: evaluation of hypervascular and fibrous panus with dynamic MR imaging enhanced with Gd-DTPA. Radiology 1990; 176: 473-7.
26. Oestergaard M, StoltenbergM, Loevgreen-Nielsen P, Volck B i sur. Magnetic resonance imaging-determined synovial membrane and joint effusion volumes in rheumatoid arthritis and osteoarthritis. Arthritis Rheum. 1997; 40: 1856-66.
27. Fessell DP, Vanderschueren GM, Jacobson JA i sur. US of the ankle: technique, anatomy, and diagnosis of patologic conditions. Radiographics. 1998; 18: 325-40.
28. Banerjee B, Das R. Sonographic detection of foreign bodies of the extremities. Br.J. Radiol. 1991; 64:107.
29. Berg W, Hamper U. Norplant implants: sonographic identification and localization for removal. AJR Am. J. Roentgenol. 1995; 164:419.
30. Stephenson C, Siebert J, McAndrew M i sur. Sonographic diagnosis of tenosynovitis of the posterior tibial tendon. J. Clin. Ultrasound. 1990; 18:114.

31. Reed M, Goodings G, Kerley S i sur. Sonography of plantar fibromatosis. *J.Clin. Ultrasound.* 1991; 19:578.
32. Neuhold A, Stuskai M, Kainberger F i sur. Degenerative Achilles tendon disease: assessment by magnetic resonance and ultrasonography. *Eur. J. Radol.* 1992; 14:213.
33. Kainberger R, Seidl G, Traindl O i sur. Ultrasonography of the Achilles tendon in hypercholesterolemia. *Acta. Radiol.* 1993; 34:408.
34. Prokuski LJ, Saltzman CL. Challenging fractures of the foot and ankle. *Radiol. Clin. North. Am.* 1997; 35: 655.
35. Lehtinen A, Bondestam S, Tavitsainen M. Use of angulation in the detection of tendinitis with US. *Eur. Journal of Radiol.* 1994; 18: 175-79.
36. Barr L, Babcock D. Sonography of the normal elbow. *AJR Am. J. Roentgenol.* 1991; 157: 793.
37. Hashimoto BE, Green TM, Wiitala L. Ultrasonographic diagnosis of the hip snapping related to the iliopsoas. *J. Ultrasound Med.* 1997; 16:433.
38. Hanhao H. *Ultrasound and Rheumatic Diseases. EULAR: Rheumatology in Europe* 1997; 26 (2) : 122.
39. Kaplan PA, Matamoros Ajr. Sonography of the musculoskeletal system. *Am. Journal Rheumat.* 1990; 155 : 237-45.
40. Benson CB, Sonography of the Musculoskeletal System. *Rheumatic Diseases Clinics of N.A.* 1991, 17 : 487-504.
41. *Medicinska enciklopedija, 1970., Svezak 6: 446.*
42. Licul F. *Elektrodijagnostika i elektroterapija. Zagreb: Školska knjiga; 1981, str. 355-67.*
43. Jajić I i sur. *Fizikalna medicina. Zagreb: Medicinska knjiga; 1996.*
44. Breyer B. *Medicinski dijagnostički ultrazvuk. Zagreb: Školska knjiga; 1982.*
45. Domijan Z, i sur. *Fizikalna medicina. Medicinski fakultet Sveučilišta u Zagrebu; 1993.*
46. Pećina M, i sur. *Ortopedija. Zagreb: Med. Biblioteka; 1996.*
47. Richardson ML, Selby B, Montana MA, Mack LA. *Ultrasonography of the Knee. Radiologic Clinics of N.A.* 1988; 26: 63 -75.
48. Strobel M i sur. *Diagnostic evaluation of the Knee. Berlin: Springer Verlag; 1990.*
49. Buicklein W, Vollert W, Wohlgemuth A, Bohndorf K. *Ultrasonography of acute musculoskeletal disease (Review article). European Radiology.* 2000; 10: 290-96.

50. Gibbon WW. Musculoskeletal Ultrasound: The Essentials. First Ed.1996, London: Grenich Medical Media;1996.
51. Hašpl M. Ultrazvučna dijagnostika koljena i potkoljenice.Ultrazvuk sustava za kretanje (VI tečaj ultrazvučne dijagnostike sustava za kretanje). Zagreb 2000; 40.
52. Aisen AM, MacGuire WY, MacGuire A i sur. Sonographie evaluation of the cartilage of the knee. Radiology 1984; 153 : 781.
53. McGoldrick F, Bourke T, Blake N i sur. Accuracy of sonography in transient synovitis. J. Pediatr. Orthop. 1990; 10:501.
54. Hanneschlaeger G, Neumueller H, Riedelberger W, Reschauer R. Sonogaphische Diagnostic von patologischen Veraenderungen des vorderen Kniegelenksbereiches. Ultraschall 1990; 11: 33-9.
55. Milke G, Brandrup-Lukanowa A, Bandilla K i sur. Sonographie des Kniegelenks: Normalbefunde und Veraenderungen bei rheumatoider Arthritis. Ultraschall 1990; 11: 40-43.
56. van Hosbeeck M, Introcaso J. Musculoskeletal ultrasonography. Radiol. Clin. North. Am. 1992; 30:907.
57. Karvonen RL, Negendank WG, Teitge RA i sur. Factors Affecting Articular Cartilage Thickness in Osteoarthritis and Aging. The Journal of Rheumatology 1994; 21 : 1310-18.
58. Martel W, Adler RS, Chan K i sur. Overview: New Methods in Imaging Osteoathritis. Journal of Rheumatology 1991; 18 (27): 32-7.
59. Gruber G, Konermann W. Sonographie der Stuetz und Bewegungsorgane. Weinheim: Chapman & Hall; 1997.
60. Dacre JE, Scott DL , DaSilva YAP i sur. Joint space in radiologically normal knees. British J. Rheumatol. 1991; 30 : 426-8.
61. Karvonen RL, Negendank WG, Fraser SM i sur. Articular cartilage defects of the knee: correlation between magnetic resonance imaging and gross pathology. Ann. Rheum. Dis. 1990; 49 : 672-5.
62. Karvonen RL, Negendank WG, Fraser SM i sur. Articular cartilage defects of the knee : correlation between magnetic resonance imaging and gross pathology. Ann. Rheum. Dis. 1990; 49 : 672-5.
63. Jonsson K, Buckwalter K, Helvie M i sur. Precision of Hyaline Cartilage Thickness measurements. Acta Radiol. 1992; 33: 234-39.

64. Loeuille D, Olivier P, Mainard D, Gillet P, Netter P i sur. Magnetic resonance imaging of normal and osteoarthritis cartilage. *Arthritis Rheum.* 1998; 41: 963-75.
65. Jurvelin JJ, Rasanen T, Kolmonen P, Lyyra T. Comparison of Optical, Needle Probe and. Ultrasonic Techniques for the Measurement of Articular Cartilage Thickness. *J. Biomechanics* 1995; 28 : 231 - 5.
66. Grasi W, Tittarelli E, Cervini C. L ecotomographia nella gonartrosi. *Il Reumatologo* 1993; 1 : 22-6.
67. Frediani B, Ronconi S, Bisogno S i sur. Bone Mass in Patients with Osteoarthritis: Measurement by Ultrasound at Heel Level. *EULAR: Rheumatology in Europe, Supplement No2* , 1997; 26 : 50.
68. Krahl H, Pieper HG, Quack G. Die Knochenhypertrophie als Trainingseffekt. *Orthopade* 1995; 24: 441-5.
69. Yao JQ, Seedhom BB. Ultrasonic measurement of the thickness articular cartilage in situ. *Rheumatology* 1999; 38:1269.
70. Iagnocco A, Coari G, Zoppini A. Sonographic evaluation of femoral condylar cartilage in osteoarthritis and rheumatoid arthritis. *Scand. J. Rheumatol.* 1992; 21 : 201 - 3.
71. Staebler A, Glaser C, Reiser M. Muskuloskeletal MR: knee. *European Radiology* 2000; 10: 230-41.
72. Teitz CC, Ultrasonography in the Knee. *Radiologic Clinic of N.A.* 1988; 26: 55-62.
73. Meire GB, Lindsay DJ, Swinson DR. Comparison of ultrasound and positive contrast arthrography in the diagnosis of popliteal and calf swellings. *Ann. Rheum. Dis.* 1974; 33 : 221-24.
74. Swett HA, Jaffe RB, Melff EB. Popliteal cysts / presentation as thrombophlebitis. *Radiology* 1975; 115 : 613-15.
75. McDonald DG, Leopold GR. Ultrasound B - scanning in the differentiation of Baker s cyst and thrombophlebitis. *Br.J. Radiology* 1972; 45 : 729-32.
76. Moore CP, Sarti DA, Lokie JS. Ultrasonographic demonstratio of popliteal cystis in rheumatoid arthritis. *Arthritis Rheumatoid* 1975; 18 : 577- 80.
77. Hull RG. Nuclear magnetic resonance (NMR) tomographic imaging for popliteal cysts in rheumatoid arthritis. *Ann. Rheumat. Diss.* 1984; 43: 56 - 59.
78. Pathria MN, Zlatkin M, Sartoris DY i sur. Ultrasonography of the Popliteal fossa and lower Extremities. *Radiologic Clinics of N. America* 1988; 26: 77 - 85.

79. Wells PNT. Biomedical ultrasonics. London: Academic Press; 1977.
80. Holm HH, Kristensen JK. International ultrasound. Copenhagen: Munksgaard; 1985.
81. Cooperberg PL, Tsang I, Truelove L, Knickerbocker WY. Gray ultrasound in the Evaluation of Rheumatoid Arthritis of the Knee. *Radiology* 1978; 126 : 759-63.
82. Moore CP, Sarti DA, Lovie JS. Ultrasonographic demonstration of popliteal cyst in rheumatoid arthritis. *Arthritis Rheum.* 1975 ; 18: 577-80.
83. Carpenter JR, Hattery RR, Hunder GG i sur. Ultrasound evaluation of the popliteal space. Comparison with arthrography and physical examination. *Mayo Clinic Proc.* 1976; 51: 498 - 503.
84. Carpenter JR, Hattery RR, Hunder GG. Ultrasound evaluation of the popliteal space. Comparison with arthrography and physical examination. *Mayo Clinic Proc.* 1976; 51 : 498-503.
85. Lund PJ, Nisbet JK, Valencia FG, Ruth JT. Current sonographic applications in orthopedics. *Amer. Journal of Radiol.* 1996; 166: 889-95.
86. Fornage BD, Rifkin MD. Ultrasound Examination of Tendon. *Radiologic Clines of North America.* January 1988; 26 (1): 87-107.
87. Bianchi S, Zwass A, Abdelwahab IF, Banderali A. Diagnosis of tears of the quadriceps tendon of the knee: value of sonography. *Am. Journal of Radiol.* 1994; 162: 1137-40.
88. Pećina M. Sindromi prenaprežanja sustava za kretanje. Zagreb: Globus; 1992.
89. Cheung Y, Rosenberg Z, Magee T i sur. Normal anatomy and pathologic conditions of ankle tendons:current imaging techniques. *Radiographics* 1992; 12:429.
90. Wylie E. Musculoskeletal and small parts ultrasound. *Aust. Fam. Physician.* 1995; 24:562.
91. Fornage B, Tassin G. Sonographic appearance of superficial soft tissue lipomas. *J. Clin. Ultrasound* 1991; 19:215.
92. Kelly MA, Fithian DC, Chern KY, Mow VC. Structure and function of meniscus: Basic and clinical implications. *Biomechanics of Diarthrodial Joints, Vol. I, N.Y.* 1990, 191-211.
93. Fornage B, Eftekhari F. Sonographic diagnosis of myositis ossificans. *J.Ultrasound Med.* 1989; 8: 463.
94. Fornage B, Romsdahl M. Intramuscular myxoma. *J. Ultrasound Med.* 1994; 13: 91.

95. Hussain P, Jakson D. The use of ultrasoun in management of primary psoas abscess. *Radiography Today* 1990; 56:23.
96. Belli L, Reggiori A, Cocozza E i sur. Ultrasound in topical pyomyositis. *Skeletal Radiol.* 1992; 21:107.
97. Ray C, Wilbur A. CT diagnosis of concurrent hematomas of the psoas muscle and rectus sheath: case reports and review of anatomy, pathogenesis, and imaging. *Clin. Imaging* 1993; 17:22.
98. Howard C, Nyska M, Leiberman N i sur. Sonographic underestimation of the size of foreign body. *J. Clin. Ultrasound* 1992; 20:412.
99. Shipley ES. Ultrasound examination of the painful shoulder. *J. Diagn Med. Sonograph.* 1985; 1 : 261-7.
100. Lamzer WL, Clinical aspects of sholder injuries. *Radiol. Clin. of N.A.* 1988; 26 : 157-77.
101. Čičak N. Rotatorna manšeta. *Hrvatski športskomed. vjesnik* 1992; 7: 79-91.
102. Čičak N. Rezultati kirurškog liječenja ruptura rotatorne manšete ramena. *Liječnički vjesnik* 1998; 12: 365-369.
103. Middleton W. Sonography of the shouder. *Radiol. Clin. North. Am.* 1992; 30: 927.
104. Farin PU, Jaroma H, Harju A i sur. Shoulder impingement syndrome: sonographic evaluation. *Radiology* 1990; 176: 845.
105. Ruszkowski I i sur. *Ortopedija*. Zagreb: Medicinska naklada, 1990.
106. Middleton WD, Reinus WR. Ultrasound of the biceps tendon apparatus, *Radiology* 1985; 157 : 211-5.
107. Middleton WD, Edelstein G. Sonographic detection of rotator cuff tears. *Am. J. Reumatol.* 1985; 144 : 340-53.
108. Hedtmann A, Fett H, Povacz P. Shoulder sonography in diagnosis of rotator cuff tears. *Instrucional Course of SECES, Annual Meeting, September 1997; Salzburg, Austria.*
109. van Holsbeeck MT, Kolowich PA, Eyler WR, i surad. US depiction of partial-thickness tear of the rotator cuff. *Radiology* 1995; 197: 443-46.
110. Vick CW, Bell SA. Rotator cuff tears: diagnosis with sonography. *AJR Am. J. Roentgenol.* 1990; 154:121.

111. Neuman CH, Holt RG, Steinbach LS i sur. MR imaging of the shoulder: appearance of the supraspinatus tendon in asymptomatic volunteers. *AJR Am. J. Roentgenol.* 1992; 158: 1281.
112. Marcelis S, Daenen B, Ferrara MA. *Peripheral musculoskeletal ultrasound atlas.* Stuttgart: Thieme; 1996.
113. Farin PU, Jaroma H. Acute traumatic tears of the rotator cuff: value of sonography. *Radiology* 1995; 197: 269-73.
114. Middleton W, Edelstein G, Reinus W i sur. Sonographic detection of rotator cuff tears. *AJR Am. J. Roentgenol.* 1985; 144:349.
115. Conrad M, Nelms B. Empty bicipital groove due to rupture and retraction of the biceps tendon. *J. Ultrasound Med.* 1990; 9:231.
116. Wiener S, Seitz W Jr. Sonography of the shoulder in patients with tears of the rotator cuff: accuracy and value for selecting surgical options. *AJR Am. J. Roentgenol.* 1993; 160:103.
117. Miller CL, Karasick D, Kirtz AB i sur. Limited sensitivity of ultrasound for detection of rotator cuff tears. *Skeletal Radiol.* 1989; 173:307.
118. Thain LMF, Adler RS. Sonography of the Rotator Cuff and Biceps Tendon: Technique, Normal Anatomy, and Pathology. *Journal of clinical ultrasound* 1999; 27 (8): 446- 58.
119. Tschauner C. Shoulder sonography. Instructional course lecture: 5th Congress of International Society of Musculoskeletal Ultrasonography (ISMUS), Prague October 4-7, 2000.
120. Olive RJ, Marsh HE. Ultrasonography of rotator cuff tears. *Clin. Orthop.* 1992; 282:110.
121. Holder J. Rotator cuff tears: Correlation of sonographic and surgical findings. *Radiology* 1988; 169 : 791.
122. Farin PU, Jaroma H, Harju A, Soimakallio S. Medial displacement of the biceps brachii tendon: evaluation with dynamic sonography during maximal external shoulder rotation. *Radiology* 1995; 195: 845-48.
123. Crass J, Craig E, Feinberg S. The hyperextended internal rotation view in rotator cuff ultrasonography. *J. Clin. Ultrasound* 1987; 15:416.
124. Ptasznick R, Hennessy O. Abnormalities of the biceps tendon of the shoulder: sonographic findings. *AJR Am. J. Roentgenol.* 1995; 164:409.
125. Pećina M. *Vježbe istezanja - stretching.* Zagreb: Globus; 1992.

126. Pećina M i sur. Overuse injuries of musculoskeletal system. Boca Raton, CRP Press 1993.
127. Mirowitz SA. Normal rotator cuff: MR imaging with conventional and fat-suppression techniques. *Radiology* 1991; 180:735.
128. Needell SD, Zlatkin MB, Sher JS i sur. MR imaging of the rotator cuff: peritendinous and bone abnormalities in an asymptomatic population. *AJR Am. J. Roentgenol.* 1996; 166: 863
129. Bianchi S, Zwass A, Abdelwahab I. Sonographic evaluation of posterior instability and dislocation of the shoulder: prospective study. *J. Ultrasound Med.* 1994; 13:389.
130. Gompels M, Darlington L. Septic arthritis in rheumatoid disease causing bilateral shoulder dislocation: diagnosis and treatment assisted by grey scale ultrasonography. *Ann. Rheum. Dis.* 1981; 40:609.
131. Siles R, Otte M. Imaging of the shoulder. *Radiology* 1993; 118:603.
132. Alasaarela EM, Alasaarela ELI. Ultrasound evaluation of painful rheumatoid shoulders. *J. Rheumatol.* 1994; 21: 1642.
133. Čičak N. Periarthritis humeroscapularis – dijagnoza koju treba odbaciti. *Liječnički vjesnik* 1999; 3: 87- 93.
134. Barnbeck F, Hierholzer G. Analysis of the collective term “periarthritis humeroscapularis”. *Aktuelle Traumatologie* 1991; 21: 49-52.
135. Jerosch J. Periarthritis humeroscapularis – clinical diagnosis and analysis of the syndrome concept. *Wiener Medizinische Wochenschrift* 1996; 146: 2.
136. Refior HJ. Clarification of the concept humeroscapular periarthritis. *Orthopade* 1995; 24: 509-11.
137. Arslan G, Apaydin A, Kabaalioglu A i sur. Sonographically detected subacromial/subdeltoid bursal effusion and biceps tendon sheath fluid: Reliable signs of rotator cuff tear? *Journal of Clinical Ultrasound* 1999; 27 (6): 335-39.
138. Hollister MS, Mack LA, Patten RM i sur. Association of sonographically detected subacromial/subdeltoid bursal effusion and intra-articular fluid with rotator cuff tear. *AJR Am. J. Roentgenol.* 1995; 165: 605.
139. van Holsbeeck M, Strouse PJ. Sonography of the shoulder: evaluation of the subacromial-subdeltoid bursa. *AJR Am. J. Roentgenol.* 1993; 160:561.
140. Fornage B, Schernberg R, Rifkin M. Ultrasound examination of the hand. *Radiology* 1985; 155:785.

141. Drakeford M, Quinn M, Simpson S i sur. A comparative study of ultrasonography and arthrography in evaluation of rotator cuff. *Clin. Orthop.* 1990; 253:118.
142. Patten R, Mack L, Wang K i sur. Nondisplaced fractures of the greater tuberosity of the humerus: sonographic detection. *Radiology* 1992; 182:210.
143. Crass JR, Craig EV, Feinberg SB. Sonography of the postoperative rotator cuff. *Am. Journal of Radiology* 1986; 561.
144. Middleton WD. Sonographic detection and quantification of rotator cuff tears. *AJR Am. J. Roentgenol.* 1993; 160:109.
145. Wohlwend J, van Holsbeeck M, Craig i sur. The association between irregular greater tuberosities and rotator cuff tears: sonographic atudy. *AJR Am. J. Roentgenol.* 1998; 171: 229.
146. Vahlensieck M. MRI of the shoulder. *European Radiology* 2000; 10: 242-49.
147. Fritz RC, Helms CA, Steinbach LS i sur. Suprascapular nerve entrapment: evaluation with MR imaging. *Radiology* 1992; 182:437.
148. Medved R. Športska medicina, Zagreb: JUMENA; 1997.
149. Odler J, Terrier B, von Schulthess GK i sur. MRI and sonography of shoulder. *Clin. Radiol.* 1991; 43: 323.
150. Fu HF, Stone DA. Sports injuries. Mehanism-Prevention-Tretman, Baltimor: Williams and Wilkins; 1994.
151. Jajić I. Reumatologija. Zagreb: Medicinska knjiga; 1995.
152. Makisara G, Makisara P. Prognosis of funkcional capacity and work capacity in rheumatoid arthritis. *Clin. Rheumatol.* 1982; 1 : 117.
153. Jajić I. Specijalna fizikalna medicina. Zagreb: Školska knjiga; 1991.
154. Kim JM, Weisman MH. When does rheumatoid arthritis begin and why do we need to know? *Arthritis & Rheumatism* 2000; 43:473.
155. Emery P, Salmon M. Early rheumatoid arthritis: time to aim for remission? *Ann. Rheum. Dis.* 1995; 54: 944.
156. Van der Heide DM. Joint erosions and patients with early rheumatoid arthritis. *Br. J. Rheumatol.* 1995; 34 (2): 74.
157. Cush J.J., Kavanaugh A.F. Rheumatology: Diagnosis and Therapeutics. Baltimore: Williams & Wilkins; 1999.
158. Klippel JH, Dieppe PA . Rheumatology. Second Ed. London: Mosby; 2000.

159. Paget S.A., Gibofsky A, Beary J.F. III. Manual of Rheumatology and Outpatient Orthopedic Disorders, Diagnosis and Therapy. Fourth Ed. Phyladelphia: Lippincott Williams & Wilkins; 2000.
160. Ruddy S., Harris E.D.Jr, Sledge C.B. Kelley's Textbook of Rheumatology, Sixth Ed., 2001.; Phyladelphia: W.B. Saunders Company; 2001.
161. Harrison, i sur. Principi interne medicine. Prvo hrvatsko izdanje. Split: Placebo d.o.o.; 1997.
162. Tunn EJ, Bacon PA. Differentiating persistent from selflimiting symmetrical synovitis in an early arthritis clinic. Br.J.Rheumatol. 1993; 32: 97-103.
163. Koski JM. Ultrasonography of the elbow joint. Rheumatol Int. 1990; 10 : 91-4.
164. Sureda D, Quiroga S, Arnal C i sur. Juvenile Rheumatoid Arthritis of the Knee: Ewaluation with US. Radyology 1994. 190: 403-6.
165. Babić-Naglić Đ. Kombinirana terapija reumatoidnog artritisa. Reumatizam 1999; 46(2):7.
166. Chan K-Wa, Felson DT, Yood RA, Walker AM. The lag time between onset of symptoms and diagnosis of rheumatoid arthritis. Arthritis Rheum. 1994; 37:814.
167. Stenger AA, van Leeuwen MA, Houtman PM i sur. Early effective suppression of inflammation in rheumatoid arthritis reduces radiographic progression. Br.J. Rheumatol. 1998; 37:1157,
168. Martinez-Borra J, Gonzalez S, Lopez-Larrea C. Genetic factors predisposing to spondylarthropathies. Arthritis & Rheumatism 2000; 43:485.
169. Čikeš N. Spondilartropatije. Reumatizam 1999; 46(2):15.
170. Anić B. Reaktivni artritisi. Medix 1999; 24:38.
171. Duirriegl T. Reumatske bolesti i reumatološka zdravstvena služba. Medix 1999; 24:14.
172. Ruhoy MK, Schweitzer ME, Resnick D. Spondylarthropathies. Klippel JH, Dieppe PA, editors. Rheumatology; 2nd ed. London: Mosby; 1998. 13.1-13.6.
173. Krapac L. Reumatske bolesti u starijoj dobi. Medix 1999; 24:40.
174. Karvonen RL, Negendank WG, Teitge RA i sur. Factors Affecting Articular Cartilage Thickness in Osteoarthritis and Aging. The Journal of Rheumatology 1994; 21 : 1310-18.
175. Davis MA , Neuhaus JM, Ettinger WH, Mueller WH. Body fat distribution and osteoarthritis. Am. J. Epidemiol. 1990; 132 : 701-7.

176. Horton LD. Primary generalized osteoarthritis and bone mass. *Brit. J. Rheumatol.* 1993; 32 : 1062.
177. Čikeš N. Primjena imunosupresivnih lijekova u liječenju reumatskih bolesti. *Medix* 1999; 24:43.
178. Rasker JJ, Cosh YA. Long-term effects of treating rheumatoid arthritis. *Bailliere s Clinical Rheumatol.* 1992; 6 : 141.
179. Wolf F, Hawley DY, Cathey MA. Clinical and health status measures over time: prognosis and outcome assesment in rheumatoid arthritis. *J. Rheumatol.* 1991; 18 : 9.
180. Fornage BD. Soft-tissue changes in the hand in rheumatoid arthritis evaluation with US. *Radiology* 1989; 173 : 735 - 7.
181. Eberhardt KB, Rydgren LC, Petterson i sur. Early rheumatoid arthritis - onset, course and outcome over two years. *Rheumatol. Int.* 1990; 10 : 135.
182. Wollheim FA. Predictors of joint damage in rheumatoid arthritis. *APMIS* 1996; 104: 81-93.
183. Robson MD, Hodgson RJ, Herrod NJ; Tayler JA, Hall LD. A combined analysis and magnetic-resonance-imaging technique for computerised automatic-mesurement of cartilage thickness in the distal interphalangeal joint. *Magn. Reson. Imaging.* 1995; 13:709.
184. Hashimoto BE, Kramenr DJ, Wiitala LW. Applications of musculoskeletal sonography. *Journal of Clin. Ultrasound* 1999; 27: 293.
185. Suzuki S, Kasamara K, Futami T i sur. Clinical and experimental forum: Ultrasound diagnosis of patology of anterior and posterior cruciate ligaments of the knee joint. *Arch. Orthop. and Trauma Surg.* 1991; 110 : 200-3.
186. Laine HR. Ultrasound in the evaluation of the knee and patellar regions. *J. Ultraound Med. Jan.* 1987; 6 (1): 33-36.
187. Ptasznik R, Feller J, Bartlett J i sur. The value of sonography in the diagnosis of traumatic rupture of anterior cruciate ligement of the knee. *Am. Journal of Radiol.* 1995; 164: 1461-63.
188. Sella J, Caminear DS, McLarney EA. Haglund's syndrome. *J. Foot Ankle Surg.* 1998; 37:110.
189. Braunstein EM, Silver TM, Martel W, Jaffe M. Ultrasonographic diagnosis of extremity masses. *Skeletal Radiology* 1981; 6 : 157 - 63.
190. Laurence AM, Nyberg DA, Matsen AM. Sonographic Evaluation of the Rotator Cuff. *Radiologic Clinics of North America* 1988; 26: 161-77;

191. Naredo E, Aguado P, de Miguel E, Uson J, Mayordomo L, Gijon-Banos J. Painful shoulder. Comparison and Ultrasonographic findings. *Annals of the Rheumatic Diseases* 2002. Vol 61; 132-36;
192. Hammer M, Mielke H, Wagener P i sur. Sonography and NMR Imaging in Rheumatoid Gonarthrit. *Scand. J. Rheumatology* 1986; 15 : 157-164.
193. Carroti M, Salaffi F, Mangnelli P, Sarela D, Simonetti B, Grassi W. Power Doppler Sonography in the in the assesment of sinovial Tissue of the Knee Joint un Rheumatoid Arthritis: A preliminary Experience. *Annals of the Rheumatic Diseases* 2002. Vol. 61; No 10, 877-82;
194. Goldring SR, Pathogenesis of bone erosions in rheumatoid arthritis. *Current opinion in Rheumatology. Annals of the Rheumatic Diseases* July 2002. Vol. 14. No 4; 406.;
195. Frosch M, Foell D, Ganser G, Roth J. Arthrosonography of hip and knee joints in the follow up of juvenile rheumatoid arthritis. *ARD* 2003. Vol. 62; No 3; 242-44;
196. Jonsson K, Buckwalter K, Helvie M i sur. Precision of hyaline cartilage thickness measurements. *Acta Radiologica* 1992; 33: 234-39.
197. Benjamin M, Rufai A, Ralphs JR. The mehanism of formation of bony spurs (enthesophytes) in the Achilles tendon. *Arthritis & Rheumatism* 2001; 43 (3): 576-583.
198. Wang CL, Shien JY, Wang TG, Hsieh JF. Sonographic detection of occult fractures in the foot and ankle. *Journal of Clinical Ultrasound* 1999. 27(8):421-25.
199. Gibbon WW, Cooper JR, Radcliffe GS. Distribution of Sonographically Dctected Tendon Abnormalities in Patients with a Clinical Diagnosis of Chronic Achilles Tendinosis. *Journal of Clinical Ultrasound* 2000; 28 (2): 61-66.
200. Rogers J, Shepstone L, Dieppe P. Bone formers: osteophytes and enthesophyte formation are positively associated. *Am. Rheum. Dis.* 1997; 56: 85-90.
201. McGonagle D, Khan MA, Marzo-OrtegaH, O'Connor P, Gibbon W, Emery P. Enthesitis in spondylarthropathy. *Curr Opin Rheumatol* 1999; 11: 244-50.
202. Kainberger F, Nehrer S, Breitenseher M i sur. Die sonomorphologie der Achillessehne und uhre Differentialdiagnose. *Ultraschall in Medicine* 1996; 17: 212-17.
203. Wang SS, Whitney SL, Burdett RG, Janosky YW i sur. Lower extemity muscular flexibility in long distance runners. *J. Orthop. Sports Phys. Ther.*, 1993; 17 : 102 - 7.

204. Kalebo P, Goksor LA, Sward L i sur. Soft tissue radiography, computed tomography, and ultrasonography of partial Achilles tendon ruptures. *Acta Radiol.* 1990; 31: 565.
205. Kvist M. Achilles tendon injuries in athletes. *Sports Med.* 1994; 18: 173.
206. Kainberger FM, Engel A, Barton P i sur. Injury of the Achilles tendon: diagnosis with sonography. *AJR Am. J. Roentgenol.* 1990; 155: 1031.
207. Berolotto M, Perrone R, Martinoli C i sur. High resolution ultrasound anatomy of the normal Achilles tendon. *Br.J. Radiol.* 1995; 68: 986.
208. Astron M, Gentz CF, Nilsson P i sur. Imaging in chronic Achilles tendinopathy: a comparison of ultrasonography, magnetic resonance imaging and surgical findings in 27 histologically verified cases. *Skeletal Radiol.* 1996; 25: 615.
209. Weisman MH. Newly diagnosed rheumatoid arthritis. *Annals of the Rheumatic Diseases* 2002. Vol. 61. No 4.: 287-89.
210. Klocke R, Glow D, Cox N, Blake DR. Sonographic erosions of the rheumatoid little toe. *Annals of the Rheumatic Diseases* 2001. Vol. 60. No 9: 896-89.
211. Goodson N, Symmons D. Rheumatoid arthritis in women: still associated with an increased mortality. *Annals of the Rheumatic Diseases* 2002. Vol. 61. No 11: 955-56.
212. Taouli B, Guermazi A, Sack KE, Gernant HK. Imaging of the Hand and Wrist in Rheumatoid Arthritis; *Annals of the Rheumatic Diseases* 2002. Vol. 61, No 8, 867-69;
213. Qvistgaard E, Rogind H, Torp-Pedersen S, Terslev L i sur. Quantitative ultrasonography in rheumatoid arthritis: evaluation of inflammation by Doppler technique. *Annals of the Rheumatic Diseases.* 2001. Vol. 60, No 7: 690-93.
214. Bachaus M, Brumester GR, Gerber T i sur. Guidelines for Musculoskeletal ultrasound in rheumatology. *Annals of the Rheumatic Diseases* 2001. Vol. 60; No7: 641-49.
215. Balint PV, Kane D, Wilson H, McInnes IB i sur. Ultrasonography of enthesal insertions in the lower limb in spondyloarthropathy. *Annals of the Rheumatic Diseases* 2002. Vol. 61. No 10: 905- 909.
216. Emery P, Breedveld FC, Dougados M, Kalden JR i sur. Early referral recommendation for newly diagnosed rheumatoid arthritis: evidence based development of a clinical guide. *Annals of the Rheumatic Diseases* 2002. Vol. 61, No 4.: 290-97.

217. Ostergaard M, Szkudlarek M. Imaging in rheumatoid arthritis – why MRI and ultrasonography can no longer be ignored. *Scandinavian Journal of Rheumatology* 2003; Vol.32. No2.: 63-73.
218. Frosch M, Foell D, Ganser G, Roth J. Arthrosonography of hip and knee joints in the follow up of juvenile rheumatoid arthritis. *Annals of the Rheumatic Diseases*. 2003; Vol 62. No 3.: 242-44.

ŽIVOTOPIS

TATJANA KEHLER

Thalassotherapia-Opatija
M.Tita 188/1
Tel. 202 668

Kućna adresa:
Krimeja 13, Rijeka
e-mail: tatjana.kehler@ri.hinet.hr

ROĐENA:

05. prosinca 1958.g., u Rijeci

ŠKOLOVANJE:

1977.g. završila I sušačku gimnaziju u Rijeci

1977.g. – IX/82. Medicinski fakultet u Rijeci

1984.- upisala poslijediplomski studij iz kliničke patofiziologije u Rijeci

1988.g. obranila magistarski rad pod naslovom "Pojava aritmija u toku ergometrijskog testiranja bolesnika s infarktom miokarda "

1992. – 95. specijalizacija iz fizikalne medicine i rehabilitacije, V/95. položila specijalistički ispit.

1992.g. upisala poslijediplomski studij iz reumatologije na Medicinskom fakultetu u Zagrebu.

Položila završni ispit u prosincu 1993.g.

1999 – 2001. subspecijalizacija iz reumatologije. 19.veljače 2001. položila subspecijalistički ispit iz reumatologije.

RADNA MJESTA:

1982-83. obavila pripravnički staž (KBC Rijeka).

1983 – 85. radila u DZ Krk (Hitna medicinska pomoć).

Od listopada 1985.g. radim u Specijalnoj bolnici za rehabilitaciju srca, pluća i reumatizma Thalassotherapija – Opatija. Radim kao odjelni liječnik u Specijalnoj bolnici za rehabilitaciju pluća, srca i reumatizma – Thalassotherapia Opatija.

Dugi niz godina bavim se ultrazvučnom dijagnostikom (u početku ultrazvukom srca, a zadnjih godina sustava organa za kretanje).

mr.sc. Tatjana Kehler, dr. med.
specijalista fizikalne medicine i rehabilitacije,
subspecijalista reumatolog

U Rijeci, 21. 07. 2003.

PRILOG 1

Ime i prezime:		Dob:	Spol:
Uputna dijagnoza:			
Subjektivne poteškoće:		Fizikalni nalaz:	
		<ul style="list-style-type: none"> • oteklina • crvenilo • bolnost • toplina • oštećena funkcija 	
Laboratorijski nalazi:			
Se:			
KKS:		(Hb=)
Acidum uricum:			
Waler Rose:		C ₃ :	
Lasex reuma faktor:			
Fibrinogen:		C ₄ :	
RTG			
CT			
NMR			
Artroskopija			
Ultrazvuk: a) početni nalaz			
b) kontrolni nalaz			