

Utjecaj koštanih morfogenetskih proteina na cijeljenje prednje ukrižene sveze koljenskog zgloba

Mihelić, Radovan

Doctoral thesis / Disertacija

2002

Degree Grantor / Ustanova koja je dodijelila akademski / stručni stupanj: **University of Rijeka, Faculty of Medicine / Sveučilište u Rijeci, Medicinski fakultet**

Permanent link / Trajna poveznica: <https://um.nsk.hr/um:nbn:hr:188:603677>

Rights / Prava: [In copyright](#) / [Zaštićeno autorskim pravom.](#)

Download date / Datum preuzimanja: **2024-10-04**



Repository / Repozitorij:

[Repository of the University of Rijeka Library - SVKRI Repository](#)



SVEUČILIŠTE U RIJECI
MEDICINSKI FAKULTET

Radovan Mihelić

UTJECAJ KOŠTANIH MORFOGENETSKIH PROTEINA NA
CIJELJENJE PREDNJE UKRIŽENE SVEZE KOLJENOG ZGLOBA

DOKTORSKA DISERTACIJA

Rijeka, ožujak 2002.

I AUTOR

Ime i prezime : Radovan Mihelić

Datum i mjesto rođenja.: 1. svibnja 1952. Zagreb

Završeni fakultet : Medicinski fakultet Rijeka, 1976.

Posdiplomski studij: Medicinski fakultet u Rijeci 1988.

Sadašnje zaposlenje: liječnik-ortoped Ortopedska bolnica Lovran

II PODACI O DISERTACIJI I MENTORIMA

Naslov rada: Utjecaj koštanih morfogenetskih proteina na cijeljenje prednje ukrižene sveze koljena

Broj str. 143, sl. 40, tab.3, bibliografskih podataka: 188

Ustanova ili mjesto gdje je disertacija izrađena: Medicinski fakultet Rijeka

Znanstveno područje: BIOMEDICINA I ZDRAVSTVO

Znanstveno polje: Kliničke medicinske znanosti

Znanstvena grana: ortopedija

Mentori: prof.dr.sc. Dragica Bobinac i prof.dr.sc. Marko Pećina

Fakultet na kojem je obranjena: Medicinski fakultet Rijeka

III OCJENA I OBRANA

Datum prijave teme: 30. lipnja 1992.

Datum predaje rad: 12. studeni 2001.

Datum sjednice Vijeća na kojoj je rad prihvaćen: 26. ožujka 2002.

Sastav Povjerenstva koje je rad ocijenilo

prof.dr.sc. Nives Jonjić, prof. dr.sc. Ana Marušić i prof.dr.sc. Boris Nemeč

Datum obrane : 12. travnja 2002.

Sastav Povjerenstva pred kojim je rad obranjen: prof.dr.sc. Nives Jonjić, prof.dr.sc.

Ana Marušić, prof.dr.sc. Boris Nemeč, prof.dr.sc. Dragica Bobinac i prof.dr.sc.

Marko Pećina;

Mentor: Prof. dr. sc. Dragica Bobinac

Prof. dr. sc. Marko Pećina

Doktorska disertacija obranjenaje dana na Medicinskom
fakultetu u Rijeci pred povjerenstvom u sastavu:

- 1.
- 2.
- 3.
- 4.
- 5.

Rad ima 143 listova, 40 slika, 3 tablice.

UDK klasifikacija:

Zahvaljujem se mentorima prof.dr.sc. Dragici Bobinac i prof.dr.sc. Marku Pećini na strpljivoj i svesrdnoj pomoći u izradi ove disertacije.

Zahvaljujem se također dr.sc. Sanji Zoričić i dr.sc. Ivani Marić, ing. Snježani Šimac, te osoblju Zavoda za Anatomiju u pomoći pri izvođenju pokusa i pripremi preparata.

Na kraju, ovaj red ne bi bio izvediv bez tehničke pomoći veterinara dr. Tadije Peraića iz Opatije.

SAŽETAK

Cilj istraživanja: Cilj je utvrditi da li je moguće djelovanjem rhBMP-7 postići cijeljenje ozljede prednje ukrižene sveze u kunića koja ne zacijeljuje sponatano te predstavlja kirurški problem. Nadalje cilj je utvrditi da li rhBMP-7 može potaknuti brži proces uraštavanja presađene tetive u koštanom tunelu pri rekonstrukciji prednje ukrižene sveze u ovce.

Materijal i metode: Korišteno je 36 odraslih mužjaka kunića prosječne težine 4,5 kg, te 10 kanadskih ovnova starih godinu dana, prosječne težine 37,7 kg. Proteinski preparat rh BMP-7 dobiven je kao otopina u 20 mM acetatnom puferu, u koncentraciji od 0,5 mg/ml. Koljeno kunića je operirano pod asepričnim kautelama. Ispreparirana je prednja ukrižena sveza i učinjen je središnji defekt iglom 14 G. U eksperimentalnoj skupini kunićima je unešena doza od 5 i 10 μ g rh BMP-7 i koljeno je zašiveno. Životinje su žrtvovane nakon 15 i 21 dan. Prednja ukrižena sveza je pažljivo ekscidirana i uklopljena u parafin, te bojana sa toluidin blue.

U 10 ovnova koji su operirani u općoj anesteziji ispreparirana je prednja ukrižena sveza i potom ekscidirana. Izolirana je tetiva m. peroneus tertiusa, te uzeta kao slobodni transplantat. Tetiva je provučena kroz izbušene koštane tunele u tibiji i femuru i na oba kraja je fiksirana preko čvrstih neresorptivnih šavova na kortikalne vijke. U eksperimentalnoj skupini životinja je u koštane tunele na oba kraja presatka unešeno 25 μ g rhBMP-7. Životinje su žrtvovane nakon 21 dan i koljena su ekscidirana zajedno s presatkom. Nakon fiksacije u 4% formalinu, preparati su podijeljeni na dio tetive u koštanom tunelu tibije i dio u femuru. Blokovi su uklopljeni u metil-metalkrilat. Presjeci su bojani sa toluidin blue i Von Kossa. Analiza je učinjena kompjutorskom obradom parametara za histomorfometrijsku analizu.

Rezultati: Utvrđeno je da oštećenje središnjeg dijela prednjeg križnog ligamenta u kunića ne sraštava spontano. Djelovanjem 5 μ g rhBMP-7 mjesto oštećenja ispunilo se nakon 21 dan vezivnom hrskavicom. Doza od 10 μ g rhBMP-7 izazvala je stvaranje hijaline hrskavice u pokušaju zatvaranja ozljede ligamenta nakon 21 dan.

Kod rekonstrukcije prednje ukrižene sveze transplantacijom tetive na mjesto ligamenta korišteno je kao dodatni element u ugradnji 25 μ g rhBMP-7. Koštani morfogenetski protein je doveo do bržeg procesa uraštavanja odnosno povezivanja tetive u koštanom tunelu, a u zidu tunela je pojačana koštana aktivnost koja je dovela do stvaranja nove kosti koja je obuhvatila presadak. Histomorfometrijska mjerenja su pokazala da je došlo do statistički signifikantno većeg stvaranja nove kosti u BMP-7 skupini, u odnosu na kontrolnu .

Zaključci: Iz ovog rada proizlazi da rh BMP-7 nije pogodan za cijeljenje oštećenja prednje ukrižene sveze, jer je došlo do stvaranja hrskavice, koja strukturalno ni funkcionalno ne zadovoljava. BMP-7 je međutim pogodan za brže uraštavanje presatka pri rekonstrukciji ligamenta, jer dovodi do boljeg uraštavanja u kraćem vremenskom razdoblju. Budućom primjenom u klinici postigao bi se brži oporavak pacijenta.

SUMMARY

Aim: The possibility of using rhBMP-7 in stimulating of damaged anterior cruciate ligament healing in rabbits will be investigated. Spontaneous healing of damaged ligament cannot be expected, and this represents a clinical problem. Quick and firm graft integration in anterior cruciate ligament reconstruction is desired. The influence of rhBMP-7 in better graft ingrowth in the bone tunnel will be investigated.

Material and methods: This experiment involves 36 adult male rabbits of average weight 4,5 kg and 10 adult 1 year old sheep of average weight 37,7 kg. Active protein rhBMP7 was obtained as a 20 mM acetate buffer solution, diluted to 0,5 mg/ml. The rabbits were operated under aseptic conditions. Arthrotomy of the knee was performed, anterior cruciate ligament was isolated and central defect of one third was performed with 14 G needle. In the experimental group 5 μ g and 10 μ g of rh BMP-7 injected into a collagen sponge, was fixed into the defect by thin sutures. Animals were sacrificed after 15 and 21 days. Anterior cruciate ligament was carefully excised, embedded in Parafine and stained with Toluidin blue. All sheep were also operated under general anaesthesia, anterior cruciate ligament was isolated and excised. The peroneus tertius muscle tendon was harvested as a free graft. The graft was pulled through bone tunnels of tibial and femoral condyle to reconstruct the ligament. Both ends were secured with strong sutures and fixed to cortical screws. In experimental group, 25 μ g of rhBMP-7 was injected into a bone tunnel and sealed. Animals were sacrificed after 21 days. The graft including both bone blocks were excised and fixed in 4% Formaldehyde. Separated specimens were embedded in methylmetacrilate and after cutting stained with

Toluidin blue and Von Kossa. Computer assisted histomorphometric analysis was then performed.

Results: It was confirmed that central defect of anterior cruciate ligament cannot heal spontaneously. Under the influence of 5 μ g rhBMP-7, the defect did heal in 21 days, but the defect was filled with connective cartilage. 10 μ g of BMP-7 provoked forming of hyaline cartilage, which filled the defect after 21 days.

25 μ g of rhBMP-7 injected into a bone tunnel enhanced better ingrowth of the graft in anterior cruciate ligament reconstruction in the sheep model. Histomorphometric analysis proved statistically significant more new bone formation around the graft in the BMP-7 group.

Conclusion: This experiment proves that BMP-7 is not suitable for anterior cruciate ligament healing, as cartilage formation cannot be satisfactory structurally, nor functionally. Jet, BMP-7 can be very helpful in better and quicker graft integration in anterior cruciate ligament reconstruction, and this can be of great benefit in faster rehabilitation of the patients, and very useful in clinical practice.

SADRŽAJ

	stranica
1. UVOD	
1.1. ANATOMIJA I BIOMEHANIKA UKRIŽENIH SVEZA.....	1
1.1.1. Ukrižene sveze.....	3
1.1.2. Prednja ukrižena sveza.....	5
1.1.3. Stražnja ukrižena sveza.....	8
1.1.4. Kinematika koljenog zgloba.....	10
1.1.5. Izometrija ukriženih sveza.....	12
1.1.6. Građa ukriženih sveza.....	14
1.1.7. Opskrba krvlju ukriženih sveza.....	19
1.1.8. Inervacija ukriženih sveza.....	20
1.2. KOŠTANI MORFOGENETSKI PROTEINI.....	22
1.2.1. Činitelji rasta u koštanom matriksu.....	22
1.2.2. Obitelj koštanih morfogogenetskih proteina.....	24
1.2.3. Djelovanje BMPs <i>in vitro</i>	27
1.2.4. Djelovanje BMPs <i>in vivo</i>	28
1.2.5. Geni za koštane morfogogenetske proteine.....	29
1.2.6. Morfogeneza.....	31
1.2.7. Osteogeneza i osteoindukcija.....	32
1.2.8. Regeneracija potaknuta koštanim morfogogenetskim proteinima.....	33
1.2.9. Klinička upotreba BMP-s.....	34
1.2.10. Koštani morfogogenetski protein – 7 (BMP-7; OP-1).....	35
1.3. OZLJEDE PREDNJE UKRIŽENE SVEZE.....	40
1.3.1. Liječenje ozljeda prednje ukrižene sveze.....	42
1.3.2. Cijeljenje tetiva i ligamenata pod utjecajem činitelja rasta.....	45
1.3.3. Operativno liječenje – povjesni pregled.....	47
1.3.4. Operativno liječenje – današnje metode.....	51
1.4. PREGLED DOSADAŠNJIH ISTRAŽIVANJA O CIJELJENJU I URAŠTAVANJU UKRIŽENIH SVEZA.....	53

1.4.1. Urašćavanje presatka u košćanom tunelu– eksperiment na životinji.....	58
2. CILJ ISTRAŽIVANJA.....	61
3. MATERIJAL I METODE.....	63
3.1. MATERIJAL.....	63
3.1.1. Eksperimentalne životinje.....	63
3.1.2. Proteinski preparat.....	63
3.2. METODE RADA.....	64
3.2.1. Eksperimentalni model regeneracije prednje ukrižene sveze u kunića.....	64
3.2.1.1. Plan rada.....	65
3.2.1.2. Uzimanje materijala i priprema za daljnju obradu.....	67
3.2.1.3. Histološko bojanje tkiva prednje ukrižene sveze.....	67
3.2.2. Eksperimentalni model cijeljenja transplantata tetive u košćanom tunelu u ovna.....	67
3.2.2.1. Plan rada.....	68
3.2.2.2. Uzimanje materijala i priprema tkiva za daljnju obradu.....	68
3.2.2.3. Histološka bojenja košćanog tunela s ugrađenim transplantatom tetive.....	70
3.2.2.4. Histomorfometrija.....	71
3.2.2.5. Statistička analiza.....	74
4. REZULTATI.....	75
4.1. REZULTATI EKSPERIMENTA CIJELJENJA PREDNJE UKRIŽENE SVEZE U KUNIĆA.....	75
4.1.1. Rezultati pilot eksperimenta utvrđivanja eksperimentalnog modela ozljede prednje ukrižene sveze u kunića.....	75
4.1.2. Rezultati cijeljenja ozljede prednje ukrižene sveze potpomognuto ugradnjom rhBMP-7.....	77
4.2. REZULTATI EKSPERIMENTA CIJELJENJA TRANSPLANTATA TETIVE U KOŠĆANOM TUNELU OVNA.....	81
4.2.1. Histološka analiza urašćanja tetive u košćanom tunelu.....	81

4.2.1.1 Eksperimentalna rhBMP-7 skupina.....	83
4.2.1.2 Kontrolna skupina.....	93
4.2.2. Histomorfometrijska analiza.....	96
5. RASPRAVA.....	107
6. ZAKLJUČCI.....	122
7. LITERATURA.....	143
8. POPIS SKRAĆENICA.....	133
ŽIVOTOPIS	

1. UVOD

1.1. ANATOMIJA I BIOMEHANIKA UKRIŽENIH SVEZA

S obzirom na osobite morfološke karakteristike, u koljenom zglobu je uz kretnje fleksije i ekstenzije moguća i rotacija. To omogućavaju poseban oblik zglobnih tijela i pripadajuće sveze. U novijoj literaturi se funkcija koljenog zgloba tumači nešto drukčije nego u ranijim udžbenicima. Tako Grood i Noyes (1987)¹ navode šest stupnjeva slobode gibanja. Razlikujemo tri translacije i tri rotacije. Tri translacije su:

- naprijed – natrag
- medijalno – lateralno
- proksimalno – distalno (kompresija – distrakcija)

Tri rotacije su:

- fleksija – ekstenzija
- addukcija- abdukcija
- unutarnja – vanjska rotacija.

Ove se kretnje u pravilu izvode povezano. Kod fleksije i ekstenzije (kretnje u sagitalnoj ravnini) dolazi do popratne rotacije. Kod rotacionih kretnji dolazi i do translacije, npr. kod unutarnje rotacije koljena medijalni kondil tibije pomaknut će se u odnosu na kondile femura prema naprijed, a lateralni prema natrag. Kada je koljeno u punoj ekstenziji, kažemo da je “zaključano”. Tada je ono i najstabilnije. Kako se savija, dolazi do relativne relaksacije ligamenata i kapsule, pa je moguća rotacija. U blagoj fleksiji može se dobiti blago medijalno ili lateralno otvaranje (varus–valgus stres), čak i kod intaktnih ligamenata.

Fleksija je kombinacija abdukcije, medijalne distrakcije, lateralne kompresije i sasvim blage lateralne translacije tibije prema femuru.

Obzirom na anatomske oblike zglobnih tijela (femoralni kondili imaju oblik evolute, a tibijalna ploha je gotovo ravna), kod fleksije bi se kondili femura "otkotrljali" preko stražnjeg ruba tibije. To je onemogućeno djelovanjem križnih ligamenata, koji zadržavaju femur, pa je fleksija kombinacija kotrljanja i klizanja (rolling and gliding). Femur se po tibiji počne kotrljati, zatim nastavlja klizati. Prednji križni ligament zadržava femur kod fleksije, a stražnji kod vraćanja u ekstenziju. Pri tome se medijalni kondil kotrlja kod prvih 10-15°, a lateralni do 20° fleksije. To se dogodi zbog toga što lateralni kondil ima duži obod, pa prevali veći put, što je u vezi sa objašnjenjem automatske rotacije².

Iz ispruženog položaja moguća je hiperekstenzija koljena oko 10°, dok se fleksija izvodi aktivno do 140°, a pasivno do 160°. Rotacija ovisi o stupnju fleksije. U 20° fleksije moguća je unutarnja / vanjska rotacija 15-0-35°. Kod fleksije od 90°, unutarnja i vanjska rotacija moguća je 30-0-40°. Kod ispružanja koljena, tibija se u zadnjih 20° automatski zakrene prema van. Isti se pokret odvija kod početka fleksije, ali prema unutra. Vrijednost ove rotacije iznosi oko 15°, a do nje dolazi jer je lateralni kondil duži od medijalnog. Oblik zglobnih tijela i akcija kvadricepsa uvjetuju da tibija čini pokret u obliku vijka, tj. ona se rotira sama oko sebe i istovremeno ekstendira. To se zove automatska rotacija koljena. Müller (1983)² je proučavao utjecaj oblika femoralnih kondila na pojavu automatske rotacije. On ističe ulogu zavnutog medijalnog kondila koji ima veću artikularnu površinu. Primjetio je također da se automatska i voljna rotacija odvijaju oko različitih osovin. Osovina voljne rotacije nalazi se na stražnjoj polovici medijalnog platoa tibije, pored hvatišta stražnjeg križnog ligamenta. Osovina vanjske rotacije nalazi se lateralnije i više straga.

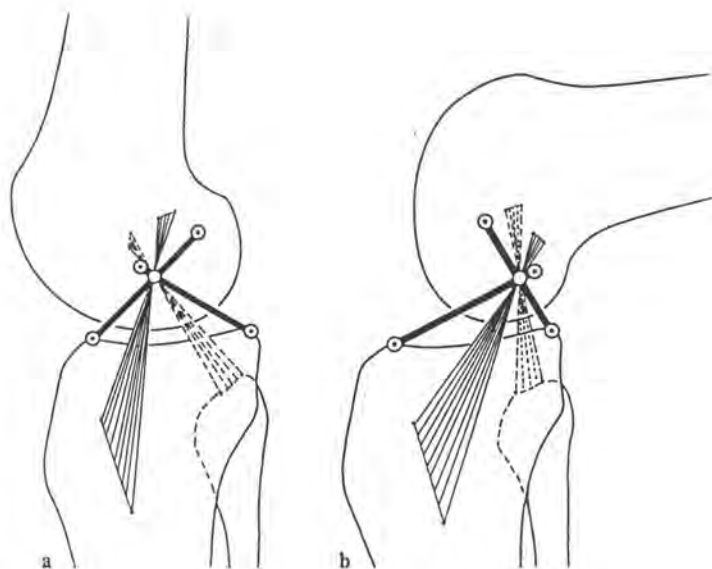
1.1.1. Ukrižene sveze

Ukrižene sveze su najvažnije sveze u koljenu. Oni čine *središnji stožac* (engl. central pivot), te kontroliraju pravilnu kinematiku i stabilnost zgloba. Determiniraju opseg kretnji, te pomicanje femoralnih kondila po tibiji (engl. rolling – gliding fenomen). Uz oblik zglobnih tijela, navažniji su čimbenik kinematike zgloba. Ukoliko dođe do njihovog oštećenja, kinematika i stabilnost zgloba biti će ozbiljno oštećeni. Pored osiguravanja stabilnosti zgloba, prvenstveno prema naprijed i natrag, one reguliraju i rotacionu stabilnost, te automatsku rotaciju koljena, što se naziva “screw home mehanizam”^{3,4}.

Križaju se u sve tri ravnine u prostoru: sagitalnoj (tibijalna hvatišta u ravnini, femoralna razmaknuta); frontalnoj (jedan naprijed, drugi natrag) i vodoravnoj. Na taj način osiguravaju stabilnost zgloba kod svih kretnji i u svim ravninama (prednju-stražnju, rotacionu i varus-valgus stres).

Hackenbruch (1990)⁵ je objavio rad u kojem je s vijcima markirao hvatišta križnih ligamenata i učinio rtg snimke kadaveričnih koljena. Tako je ustanovio da se kutevi prednjeg i stražnjeg ligamenta mijenjaju tijekom fleksije. U AP snimci, kod 10° fleksije, našao je da prednji i stražnji križni ligament, čine kut od 90°. Prednji križni ligament zatvara prema osovini tibije kut od 26°, a prema osovini femura 30°. Ako se promatra snimka u fleksiji od 45° (tunelska rtg), tada prednji zatvara kut od 95° prema stražnjem, kut prema osovini tibije je 28° a prema femuru 32°.

Križaju se također i s kolateralnim ligamentima. Müller (1983)² je učinio interesantnu shemu, gdje je prikazao sve ligamente u “prozirnom” koljenu. Proizlazi da sva četiri ligamenta polaze iz zajedničkog sjecišta kao žbice na kotaču bicikla (slika1).



Sl.1. Shematski prikaz ligamenata koljena u ekstenziji i fleksiji. Iz Müller: The Knee-Form, Function and Ligament reconstruction. Springer 1983.

Ta shema nadalje prikazuje kako su prednji križni i medijalni kolateralni ligament sinergisti, s druge su to strane stražnji križni i lateralni. Prva dva imaju sličan tijek- prema naprijed i dolje, dok drugi par ide prema natrag i dolje. Slika pokazuje da križni ligamenti nemaju isti ugao nagiba. Kod ispruženog koljena prednji je više okomit, a stražnji zatvara kut od 30° sa horizontalom. Kod savinutog koljena je obrnuto, sada je stražnji više okomit, a prednji gotovo vodoravan.

Anatomi su nadalje opisali da postoji razlika u orijentaciji femoralnih hvatišta. Kod prednjega je ono okomito, a stražnjeg vodoravno. Ove karakteristike u njihovoj građi omogućuju njihovo nadopunjavanje; u svakom položaju zgloba je barem dio jednog od njih napet. Pošto se stražnji križni ligament nalazi odmah pored osi rotacije koljena, smatra se glavnim stabilizatorom koljenog zgloba. To se vidi kod svježih ozljeda: ruptura

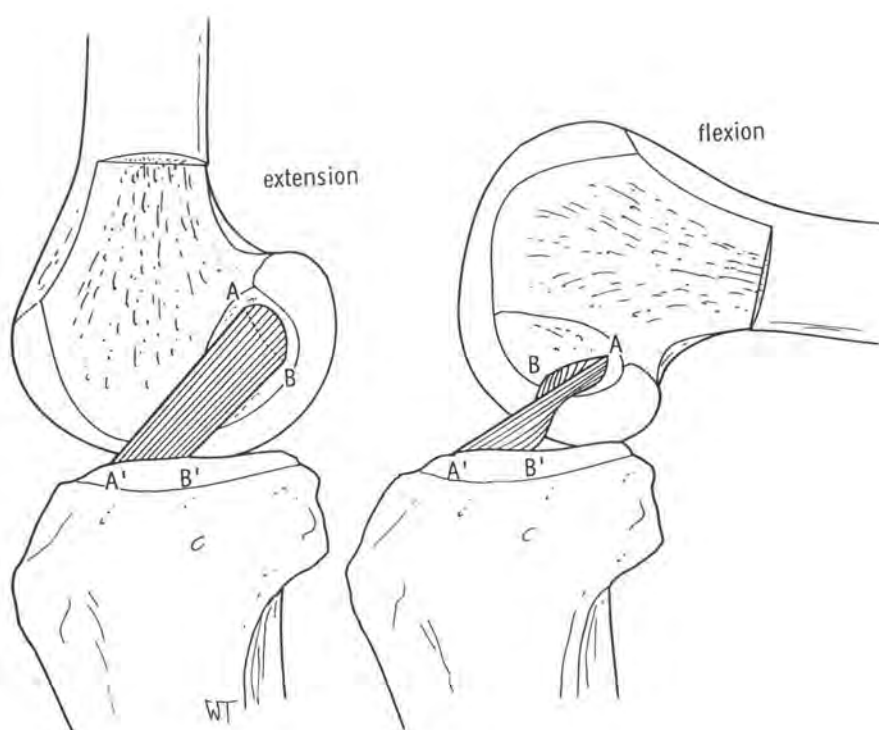
stražnjeg križnog ligamenta predstavlja ozbiljnu rotatornu nestabilnost koljena. Müllerova shema je još jedan dokaz da stabilizatori koljena djeluju u funkcionalnom jedinstvu.

1.1.2. Prednja ukrižena sveza (LCA)

U odraslog čovjeka, prednja ukrižena sveza (Lig. cruciatum anterius, u daljnjem tekstu LCA), duga je oko 4 cm i široka oko 1 cm. Ove mjere razlikuju se ovisno o spolu i visini osobe. Razni autori navode mjere 31-38 mm za duljinu, te 11 mm za širinu. Tijek joj je od gore, straga i lateralno, prema dolje, naprijed i medijalno. Tibijalno hvatište nalazi se u prednjoj interkondilarnoj udubini, malo iza poprečnog ligamenta (lig. transversus genus) koji spaja prednje robove oba meniska. Ovalnog je oblika i nešto šire od femoralnog. Površina tibijalnog hvatišta iznosi oko 3 cm², femoralnog 2 cm². Često postoji tračak koji se pruža prema prednjem rogu lateralnog meniska⁶. U ispruženom položaju koljena ligament ide strmo prema gore i natrag, prolazi pored krova međučvorne udubine i hvata se daleko straga na nutarnju plohu lateralnog kondila femura. To hvatište ima oblik segmenta kruga. Prednji mu je rub ravan, a stražnji konveksan. Uzdužna os hvatišta nagnuta je lagano naprijed, obzirom na vertikalnu os, a stražnji konveksitet je paralelan sa stražnjim artikularnim rubom lateralnog femoralnog kondila^{6,7}. U položaju hiperekstenzije, ligament može dodirivati krov na mjestu Grantove udubine (Grant's notch). Pri nagloj hiperekstenziji može na tom mjestu i puknuti, što se događa kod skijaša. U fleksiji koljena od 90°, ligament je torkviran za 90° st. Površina presjeka varira, i u LCA je najveća u donjem, a kod LCP u gornjem dijelu.

Prednji križni ligament građen je od dva snopa vlakana: anteromedijalnog i posterolateralnog. Po Hackenbruchu (1990)⁵ ima i treći, intermedijarni tračak. Građa sa tri

tračka može objasniti torziju ligamenta i stabilizaciju koljena pri rotacijama. Kasnije je taj anatomske opis s tračcima napušten od većine autora. Prema Hackenbruchu, može se na operacijama primjetiti jedan plitki raspored u sredini LCA, koji čini granicu anteromedijalnog i posterolateralnog tračka. Podjela u dva tračka može imati kliničko značenje u tumačenju parcijalnih lezija ligamenta, ali se to može dijagnosticirati tek na artroskopiji. U ispruženom položaju koljena trački teku gotovo paralelno, ali se u fleksiji torkviraju. Ova se činjenica pokušava oponašati kod operativnih rekonstrukcija ligamenta. Pošto se ligament u fleksiji torkvira, pretpostavlja se da u njemu postoje funkcionalni dijelovi, koji međutim nisu anatomske odijeljeni.



slika 2. Prednja ukrižena sveza i ekstenziji i fleksiji. Prema Girgis FG, u Jakob RP, Stäubli H-U: Kniegelenk und Kreuzbänder. Springer 1990.

U ispruženom koljenu napete su anteromedijalne, a u savinutom posterolateralne niti. Niti koje na femuru polaze kranialno, vežu se sprijeda na tibiji; niti koje na femuru polaze kaudalnije, na tibiji se vežu straga (slika 2).

Niti koji s femura polaze straga, vežu se na tibiji medijalno, anteriorno polazeće niti sa femura vežu se na tibiji lateralnije. Prednje su niti ligamenta najduže, prema natrag se skraćuju. Pri fleksiji koljena prednje se niti napinju i služe kao rotatorna osovina za stražnje niti. Kako se koljeno jače savija, niti prednjeg kruciatuma postepeno popuštaju. U punoj fleksiji ligament je relativno opušten. Već kod malog prednjeg pomaka niti se napnu. Prvo se napnu anteromedijalne niti, a zatim posterolateralne. Tako se može protumačiti parcijalna lezija krucijatura: prednje tj. napetije niti popucaju, a stražnje još mogu ostati intaktne. Kod prednje ladice od 20 mm, prednja vlakna su popucala, a stražnja ostala očuvana⁸. Prednja vlakna su jača i imaju više kolagena.

Glavna zadaća LCA je sprečavanje prednjeg pomaka tibije (primary restraint)⁹. U toj ulozi pomažu mu i sinergisti, a to su strukture posteromedijalnog ugla i lig. femorotibiale laterale anterius (secondary restraint). Jakob (1990)¹⁰ je izračunao je da LCA osigurava oko 1/3 ukupne prednje stabilnosti, dok sekundarni stabilizatori oko 2/3. LCA dakle spriječava prednji pomak tibije, a sekundarni prednji stabilizatori spriječavaju medijalno otvaranje i rotaciju. Maksimalna snaga istezanja za LCA iznosi oko 40 kp. U punoj ekstenziji održava 75 % stabilnosti kod prednje translacije, te oko 85 % kod 30 i 90° fleksije¹¹. Sa tibijom u neutralnoj rotaciji i punoj ekstenziji, sila od 100 N izazvati će prednji pomak tibije od 2-5 mm, u fleksiji od 30° 5-8 mm^{4,12,13,14}. Kako se pojačava fleksija, prednji pomak se smanjuje. Ispitivanja kadaveričnog koljena, nadalje pokazuju da se rezanjem LCA pojačava prednji pomak u svim stupnjevima fleksije^{12,15}. U fleksiji od 20-30°, položaju gdje je prednji pomak najizraženiji, kod sile od 100 N dobije se prednji

pomak od 7-9 mm. Ukoliko postoji ruptura LCA, dodatno presjecanje medijalnog kolateralnog ligamenta (MCL-a) pojačati će prednji pomak. Sa cijelim LCA, presjecanje MCL-a neće bitno uticati na pomak tibije. Kod presječenog LCA, dodatno presjecanje iliotibijalnog traktusa, lateralnog kolateralnog ligamenta (LCL-a) i posterolateralnog ugla pojačati će prednji pomak, ali manje od MCL-a. Izolirano presjecanje stražnjeg krucijatuma uopće neće utjecati na prednji pomak tibije. Pošto je LCA i rotatorni sdtabilizator, njegova će ozljeda dovesti i do rotacione nestabilnosti^{2,14}. Postoje nekoliko oblika rotatornih nestabilnosti uzrokovanih ozljedom LCA u kombinaciji s posteromedijalnim ili posterolateralnim uglom. Najčešća je kombinacija ozljede prednje ukrižene sveze i posteromedijalnog ugla, kada će se razviti anteromedijalna nestabilnost. Manifestira se prednjom subluksacijom medijalnog tibijalnog platoa. Ako je ozljeđen posterolateralni ugao, tada ćemo imati prednju subluksaciju lateralnog platoa tibije.

1.1.3. Stražnja ukrižena sveza

Po nekim autorima, ligamentum cruciatum posterius (LCP), glavni je stabilizator koljena^{16,17,18,19}. Polazište mu se nalazi na prednjem dijelu unutarnje konture medijalnog kondila femura. Široko je i bubrežastog je oblika. Uzdužna osovina hvatišta je gotovo vodoravna. Tijek mu je prema dolje i natrag, te se hvata na širokom hvatištu stražnje međučvorne udubine na tibiji, koje se proteže daleko natrag i dolje ispod zglobne crte. Ovo je hvatište šire od femoralnoga. Kod ispruženog koljena tijek mu je blago silazan. U fleksiji postaje gotovo okomit i nalazi se pored osovine rotacije, pa tako pridonosi rotacionoj stabilnosti. U tom položaju jedini mu je sinergist m. quariceps. U ekstenziji su

mu sinergisti lig. posterius obliquum i posteromedijalni ugao. Prosječna duljina mu iznosi 38 mm a širina 13 mm⁶.

LCP je građen je od tri tračka, koji su različito opterećeni u pojedinom položaju koljena. Pri punoj fleksiji niti su mu relativno paralelne. Anteroinferiorno polazeće niti sa femura hvataju se anteromedijalno na tibiji. Posteroinferiorno polazeće niti sa femura, hvataju se na tibiji posteromedijalno. Središnje niti ostaju u sredini na oba kraja. U ekstenziji su napete posteromedijalne niti, koje koljeno štite od hiperekstenzije. U srednjoj i punoj fleksiji, napeta su anterolateralna i središnja vlakna. Ona se na tibiji hvataju lateralno, pored stražnjeg hvatišta lateralnog meniska. Presjek ligamenta raste prema femoralnom hvatištu, tj. on je u gornjem dijelu deblji, suprotno od LCA, koji je deblji u donjem dijelu. Proksimalno je PCL deblji za 1,5 puta od LCA, dok je taj index u distalnom dijelu 1,2^{15,16}. Isti je autor utvrdio da je poprečni presjek prednjeg i stražnjeg krucijatuma nepravilan (mjereno u sredini), te da se lagano mijenja kako koljeno ide u fleksiju. Geometrija presjeka se ipak minimalno mijenja, ali ukazuje da se u gibanju pomiče raspored vlakana. To se uklapa u stajalište da se u različitim stupnjevima fleksije jače napinju pojedini dijelovi ligamenta. LCP je čvršći od LCA, pa mu sila pucanja iznosi 80kp.

Zadaća LCP je spriječiti stražnji pomak tibije, ali on značajno osigurava i rotacionu stabilnost. Osigurava stražnju stabilnost tibije sa prihvaćanjem 85-100 % sile stražnjeg pomaka i to kod 30° i 90° fleksije. Sekundarni stražnji stabilizatori su LCL i posterolateralni ugao, dok MCL igra manju ulogu¹⁷. Stražnja kapsula pridonosi stabilnosti u punoj ekstenziji. U istraživanju na kadaveričnom preparatu je utvrđeno da sila od 100 N izaziva stražnji pomak od 4-5 mm, ako je LCP neoštećen. Sekcijom ligamenta dobije se maksimalni pomak od 15-20 mm u fleksiji od 90°. Gubitak LCA uopće ne utiče na stražnji pomak tibije. Rotacija tibije smanjiti će prednji i stražnji pomak, jer nateže sekundarne stabilizatore. Unutarnja rotacija tibije zateže iliotibijalni traktus, lateralnu kapsulu i oba

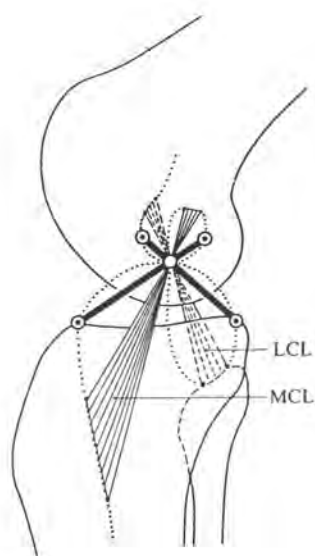
kolateralna ligamenta, što smanjuje prednju i stražnju nestabilnost. Vanjska rotacija tibije zateže kolateralne ligamente i posterolateralni ugao. Kod tih se rotacija zatežu vlakna križnih ligamenata, ali ovisno u kutu fleksije i stupnju rotacije. Treba još reći da obzirom na prostornu orijentaciju križnih ligamenata, oni se u unutarnjoj rotaciji zapliću jedan oko drugog, što rezultira pojačanom stabilnošću. Obratno se događa kod vanjske rotacije, kada se ligamenti raspliću.

1.1.4. Kinematika koljenog zgloba

Prilikom fleksije femoralni se kondili pomiču po tibijalnoj plohi na takav način, da bi se otkotrljali van zgloba. Postojanjem križnih ligamenata u sredini koljena, koji svojom napetošću centriraju zglob, takvo gibanje nije moguće, pa je fleksija kombinacija "kotrljanja i sklizanja" (engl. rolling & gliding po Mülleru). Kotrljanje se događa na početku fleksije, kada su u kontaktu jače zakrivljeni dijelovi kondila. Klizanje se nastavlja u jačoj fleksiji, gdje su femoralni kondili više sferični te ostvaruju manji kontakt sa tibijalnim platoom, a tada dolazi i do natezanja križnih ligamenata. To dovodi i do promjena osi rotacije (cross-bar linkage). Križne poluge odgovaraju križnim ligamentima. Čvrstu točku predstavlja njihovo femoralno hvatište u međučvornoj udubini.

Müller (1983)² je to prikazao u diagramu i objasnio s mehanizmom tri pomične poluge. Jedna predstavlja prednji, druga stražnji krucijatum, a treća tibijalni plato. U početnom položaju je prednji križni ligament postavljen pod kutem od 40° u odnosu na uzdužnu osovinu femura. Prilikom fleksije može se zakretanjem poluga simulirati (ucrtati) niz tangenti koje formiraju krivulju. Ta krivulja približno prikazuje konturu stražnje

polovine femoralnog kondila u sagitalnoj ravnini. Ovaj model je nazvan “crossed four bar linkage” odnosno ukrižene poluge s četiri kraka (slika 3).



slika 3. “Crossed four bar linkage” po Menschiku. Iz Müller: The Knee-Form, Function and Ligament reconstruction, Springer 1983.

Križni ligamenti također određuju opseg kretnji u koljenu. Da bi bila moguća normalna pokretljivost od 5° - 0 - 45° , femoralna im hvatišta moraju biti na crti koja s uzdužnom osovinom femura zatvara kut od 40° , što je upravo slučaj, jer se pod tim kutem nalazi krov međučvorne udubine. LCA spriječava hiperekstenziju, jer se tada zateže preko Grantove udubine. Kod maksimalne fleksije LCP se zateže i ne dozvoljava nastavak kretnje. Ovaj položaj predstavlja međutim puno manju opasnost od ozljede u usporedbi nagle hiperekstenzije i istezanja LCA. Jasno je dakle, da se normalna kinematika zgloba može održati samo uz očuvane križne ligamente. Gubitak funkcije bilo jednog ili drugog dovest će do poremećaja odnosno nestabilnosti, koja će se osjetiti u sve tri ravnine u

prostoru. Uloga križnih ligamenata može se promatrati samo u funkcionalnom jedinstvu svih ostalih struktura: zglobnih tijela, meniska, te dinamičkih i statičkih stabilizatora-mišića i kapsularnih ligamenata.

Biomehanička ispitivanja utvrdila su pet osnovnih funkcija LCA. Osnovna je sprječavanje prednje translacije tibijalnog platoa (znak prednje ladice). Kao drugo, on sprječava hiperekstenziju koljena. Treće, zaustavlja prekomjernu nutarnju rotaciju koljena i tako postaje rotatorni stabilizator. Četvrto, kao sekundarni stabilizator ne dozvoljava prekomjerni valgus/varus stres u svim stupnjevima fleksije, te peto, napetost LCA regulira "screw-home" fenomen kada se koljeno približava punoj ekstenziji¹⁸.

1.1.5. Izometrija ukriženih sveza

Ovaj pojam označava da ligamenti u svim položajima prilikom pokreta trebaju održati jednaku napetost i dužinu. Ligamenti međutim nisu građeni kao geometrijske linije, pa je zato u zbilji nemoguće da su sve niti jedne sveze izometrične. Samo im je jedan manji dio niti izometričan. Ostale, neizometrične niti, poredane su po točno određenom poretku. Te niti dođu pod napetost u situacijama kada ligament nije jako napregnut, ili je pak izložen vrlo jakom opterećenju. Izometrija je vrlo važna u operativnoj rekonstrukciji ligamenata, kada se nadomjestak mora fiksirati na točno određenoj izometričkoj točki, kako ne bi bio prelabav ili prenapregnut. Ako presadak nije točno izometrično postavljen, u gibanju koljena mijenjati će se razmak između njegovih hvatišta. Tako će u jednom položaju biti labav, a u drugom prenapregnut⁸. Jakob (1990)¹⁰ je na preparatima istraživao izometriju križnih ligamenata, te ustanovio razlike u dužini njihovih niti u različitim stupnjevima fleksije. Navodi da izmjerene promjene u duljini niti nisu rezultat elongacije

ukriženih ligamenata, nego izraz činjenice da su u određenim stupnjevima fleksije neke niti labave. Svi dijelovi LCA u ekstenziji dobiju na duljini, pa postanu napeti. U punom opsegu kretnji posterolateralna vlakna se produže se za 7,5 mm, a anteromedijalna vlakna samo za 2 mm, pa su ona najizometričnija. Znači da izometrija raste od natrag prema naprijed⁹.

LCP se u cijelosti izduži kod napinjanja u fleksiji. Ako se prati od ekstenzije, onda se u prvih 10° lagano skрати (za 1 mm), a tada se prema fleksiji polako isteže do ukupno 6 mm. Stražnji mu je dio više izometričan (4 prema 8 mm). Stražnji kosi tračak je najviše izometričan. Izometrija raste prema stražnjem dijelu LCP.

Proučavanjem izometrije insercija križnih ligamenata, Jakob je zaključio da su za LCA najidealnija kombinacija spoj niti koje polaze anteriosuperiorno na femuru i hvataju se anteromedijalno na tibiji. Za fiksaciju presatka najidealnija točka na femuru je prednji rub anatomskeg polazišta. Ako je ligament fiksiran iza te točke, on se isteže u ekstenziji, a ako je fiksiran ispred te točke, isteže se u fleksiji. Idealna insercija presatka na tibiji nalazi se na prednjem, medijalnom rubu izvornog hvatišta. Niti koje se učvrste ispred te točke, naprežu se u fleksiji, te obratno, niti fiksirane iza te točke, naprežu se u ekstenziji. Što je mjesto insercije udaljenije od idealne točke, neizometrija je veća. Kod mjerenja na anatomskeg hvatištima prednjeg križnog ligamenta, uvijek je utvrđena jača napetost u položaju ekstenzije.

Najbolja kombinacija kod PCL-a je spoj hvatišta stražnjeg kosog tračka. Na femoralnom polazištu je izometrička točka na stražnjem i gornjem dijelu. Sprijeda fiksirane niti se istežu u fleksiji, a straga postavljene niti istežu se u ekstenziji. Na tibiji je izometrička točka na stražnjem i medijalnom dijelu hvatišta. PCL je jače napet u položaju fleksije¹⁹. Na osnovu svog istraživanja, Jakob je 1990. postavio postulat teorije funkcionalne izometrije križnih ligamenata. Križni ligamenti su funkcionalno izometrični

kada čine ukriženu četverokraku polugu (Four bar cross linkage, slika 1). Niti koje izometrično povezuju hvatišta su poluge koje se križaju u točki koja čini rotacionu osovinu ligamenta u fleksiji i ekstenziji. Ove se izometrične niti pri opterećenju uvijek prve nategnu. Ostale, tzv. "neizometrične" niti su tako poredane, da se počinju natezati prema potrebi biomehaničkog opterećenja, te se iz polurelaksiranog stanja progresivno zatežu. Ova se teorija donekle razlikuje od drugih postavki koje ligamente dijele u dva, odnosno tri tračka^{20,21}.

LCA je biomehanički najčvršći u položaju pune fleksije. Tada se pod tupim kutem veže na tibiju. Kako se koljeno ispruža, tako djelotvornost ligamenta slabi. U slučaju opterećenja mora se zatezati veći broj niti, kako bi se oduprle prednjoj subluksaciji tibije. Prvo se nategnu prednje, izometrične niti, a potom one stražnje. Anteromedijalni tračak mu je dakle izometričan, dok ostale niti služe kao rezerva snage.

LCP je najefikasniji u položaju pune ekstenzije. Tada mu je tijekom gotovo vodoravan prema tibijalnom platou. Kako se koljeno savija, tibijalno hvatište postaje sve više okomito i biomehanički manje efikasno. Treba napeti sve više niti kako bi se održala stabilnost. Stražnji kosi tračak je izometričan i određuje kinematiku zgloba. Prednje niti LCP služe kao rezerva snage i upotrijebe se samo kod velikih opterećenja⁹.

1.1.6. Građa ukriženih sveza

Ukrižene sveze građene su od snopića kolagenog veziva. Kolagene fibrile promjera su 150 do 250 nanometara, a formiraju gustu isprepletenu mrežu. Grupiraju se u snopiće promjera 1 do 20 μm . Snopići su okruženi vezivnim tkivom – endotenon. Od 3 do 20 navedenih snopića zajedno čine fascikulus koji može imati od 250 μm do nekoliko mm u

promjeru. Ta je struktura okružena sa epitenonom. Interfascikularno vezivo sadrži u sebi neurovaskularne elemente²². Cijeli ligament je okružen paratenonom, vezivnim tkivom sličnim ali mnogo debljim od epitenona²³. Presjek kolagenih fibrila u LCA raste prema distalno, od prosječno 7304 nm² u gornjem do 10085 nm² u donjem dijelu. Kod PCL-a je obratno, presjek raste prema proksimalno, od 6313 nm² u donjem dijelu, do 10027 nm² u gornjem¹⁵. Hvatište ligamenta za kost ima izdanke kolagenih fibrila. Prijelaz od elastičnih niti ligamenta prema kosti čini tzv. prijelazna zona od vezivne hrskavice²². Ova prijelazna zona omogućava postepene promjene elasticiteta i ublažava stres.

Histološki i ultrastrukturalni izgled LCA pokazuje da je drukčije građen od ostalih ligamenata, što otvara pitanje njegove mehaničke uloge²⁴. Snopići kolagenih vlakana u prednjoj križnom ligamentu poredani su u različitim smjerovima i njihov ultrastrukturalni raspored je složen. Položeni su pod različitim kutem prema uzdužnoj osovini ligamenta, a samo je manji broj snopića paralelan s njom. Postoji dvije vrste fibrila: prvi imaju varijabilni promjer i nepravilnu površinu, dok drugi imaju pravilnu površinu i jednaki promjer. Od ranije se zna da promjer fibrila određuje njihovu funkciju. Promjer u nekim tkivima varira starenjem, što ukazuje na njihov funkcionalni status. Povećanje promjera fibrila u razvoju dovodi do povećanog broja poprečnih veza u makromolekuli (cross-links). Očito je da će takva vlakna biti izložena jačim mehaničkim zahtjevima. Kolagena vlakna različitih promjera nalaze se u tetivama i koži, tkivima koje su izložena silama istezanja. Pravilna su vlakna naprotiv prisutna u tkivima koja su izložena silama rastezanja iz različitih pravaca, kao npr. zidovi krvnih žila i sl. Mješavina kolagenih vlakana u LCA sugeriraju da su neka (debela) odgovorna na otpor silama rastezanja, a druga (tanki) održavaju trodimenzionalnu strukturu sveze. Mjerenja drugih autora pokazuju različite vrijednosti debljine vlakana: 150-250 nm +/- 25-85 nm. Prisutna su elastična i vlakna oxytalana, koja imaju različitu ulogu. Oxytalan vlakna grade tkiva poput ovojnice tetiva,

peridontium, sposobna su oduprijeti se umjerenim silama rastezanja. Elastična vlakna grade krutija tkiva kao npr tetive i ligamente. Pojava obih vrsta ovih vlakana ukazuju da je LCA poseban ligament koji treba biti sposoban oduprijeti se silama istezanja koje dolaze iz različitih pravaca, pa predstavlja izotropnu strukturu posebno stvorenu da može homogeno absorbirati multiaksijalne sile naprezanja. Struktura koja bi imala samo paralelna vlakna, teško bi se u stvari mogla oduprijeti multiaksijalnim silama kojima je LCA izložen²⁵. Čvrstoća ligamenta se može označiti kao snaga na istezanje (engl. tensile strength), tj. maksimalna sila istezanja koju ligament može podnijeti prije pucanja. Usporedba mehaničkih osobina MCL-a i LCA pokazuje izrazite razlike^{26,27}. U zeca MCL ima dvostruko veću krutost i čvrstoću od LCA.

Čvrstoća ligamenata se može ispitivati različitim metodama i aparatima. Obično se uzmu sa kadaveričnog koljena zajedno sa koštanim hvatištima, što olakšava ispitivanje, obzirom na njihovu dužinu. Utvrđeno je da LCA ima snagu do pucanja od oko 2160 N. po kvadratnom milimetru²⁶. LCP ima dvostruko veću snagu pucanja^{27,28,29}.

Ligamenti su viskoelastični, tj. njihovo ponašanje na istezanje (engl. strain = naprezanje, tj. deformacija tijela uslijed opterećenja), ovisno je o vremenu izlaganja sili. Istezanje ligamenta prije će se dogoditi ako naprezanje nastupi postepeno. Frekvencija opterećenja će utjecati na snagu pucanja. Ligamenti će se također istegnuti ako su izloženi konstatnom opterećenju.

Kolagen, koji je važni element ligamenata, građen je od 19 aminokiselina, od kojih je najviše zastupljen glicin (oko 30 %), zatim prolin, hidroksiprolin, alanin te arginin. Po kemijskoj strukturi to je makromolekula, koju čine tri polipeptidna lanca koji su zamotani u spiralu - trostruki heliks. To je osnovna molekularna jedinica koja se zove tropokolagen. Svaki polipeptidni lanac građen je od oko 1000 aminokiselina sa molekularnom težinom od 100 000. Na kraju lanca mogu se nalaziti molekule koje nisu spiralne građe, nego mogu

imati nepravilni "rep", a zovu se telopeptidi. Oni čine intermolekularne poprečne veze i spoj između pojedinih spirala. Štapičaste molekule tropokolagena se agregiraju termino-terminalno i latero-lateralno pa tako tvore kvarternu strukturu kolagena. Ako postoji samo termino-terminalna agregacija, onda se stvaraju protofibrile. One se postranično spajaju u deblje snopiće- fibrile.

U građi kolagena učestvuju i ugljikohidrati, i to monosaharidi galaktoza i disaharidi glukozil-galaktoza. Zato se može reći da je kolagen glikoprotein. Uloga ugljikohidrata je omogućavanje ekstruzije molekule u međustanične prostore te stvaranje poprečnih veza među molekulama tropokolagena i u agregiranju molekula u vlakanca (fibrilogeneza). Osim monosaharida, u sastavu molekule tropokolagena važnu ulogu imaju i polisaharidi (glikoproteini, proteoglikani, mukopolisaharidi).

Do danas je opisano 13 različitih tipova kolagena koji pak nastaju od 25 različitih proizvoda gena. Kolageni se razlikuju po različitim sekvencama aminokiselina svojim polipeptidnim lancima, te u dužini spirala. Pored trostruke spirale, neki tipovi imaju i linearne segmente. Mogu se nadovezivati i glikosaminoglikanski lanci (GAG). Takva molekula kolagena ima proteoglikanska svojstva. Kolageni koji čine vlakna, predstavljaju jednu posebnu grupu. Svi su građeni od trostruke spirale, duljine oko 300 nm i relativno su kruti. To su tipovi I, II, III, V i XI. Oni se sintetiziraju u takvom obliku i kao takvi luče iz stanice. Također je primjećeno da su u kolagenim vlaknima često pomiješani različiti tipovi kolagena, ali u manjem omjeru. Tako je npr. pronađeno da vlakna kolagena tipa I u rožnici sadrži i manje količine kolagena tipa V. Ova genetička heterogenost kolagenih vlakana predstavlja vjerovatno važan biološki instrument za regulaciju sinteze vlakana. Drugi su primjer kolagena vlakna u tetivi. Tetiva je građena od kolagena tip I te u manjoj mjeri i tipa III. Činjenica da se u vlaknima može naći dva ili više tipova kolagena, dokaz

je da je fibrilogeneza složeni proces i da svaki od tipova kolagena preuzima neku regulaciju³¹.

U hrskavici je slična situacija. Sastoji se pretežno od kolagena tipa II, koji je po strukturi vrlo sličan tipu I. I tu se nađu drugi tipovi: u dubini je dokazan kolagen tip XI. On vjerovatno ima ulogu regulatora, tako da determinira izgradnju fibrila tj. njihove mreže i njenu lateralnu dimenziju. Tip XI je opet vrlo sličan kolagenu tipa V. Hrskavica nadalje sadrži i tip IX. Ovaj tip ima kraću trostruku spiralu, duljine samo 180 nm a ona je prekinuta sa dva nespiralna segmenta.

Ligamenti su građeni od kolagena tip I i III, sa različitim udjelom elastina i retikulina. U novije vrijeme dokazan je i tip XII, ali mu uloga još nije razjašnjena. Razmještaj kolagenih vlakana je karakterističan: valovito kao harmonika, tako da ima rezervu elastičnosti. Taj valoviti oblik se razlikuje kod ukriženih i pobočnih sveza, kako u visini tako i u duljini valova sinusoide. Nadalje, snopići kolagenih vlakana su kod unutarnje pobočne sveze oko tri puta deblji od prednje ukrižene^{27,30}. Novija istraživanja s elektronskim mikroskopom su potvrdila da medijalni kolateralni ligament ima više kolagenih vlakana u jedinici površine presjeka od LCA, što može pomoći u tumačenju kako njihovih uloga tako i cijeljenja.

Molekularna organizacija kolagena u tetivama i ligamentima je prilagođena njihovoj ulozi u tijelu, tj. prenošenju vlačnih sila. Iako u tkivu ima oko 70 % vode, ona ovdje za razliku od hrskavice, nema nikakvu mehaničku ulogu. Zato čvrstoću tkivu daje kolagen kojega ima oko 30%. Prevalira kolagen tip I sa oko 90%, dok tipa III ima preostalih 10%. U sasvim malim količinama zastupljeni su tip V, VI i XII. Vrijeme poluraspada kolagena u tetivama i ligamentima iznosi 300-500 dana. Iako proteoglikani imaju samo 1% suhe tvari, izgleda da imaju važnu ulogu u specifičnoj povezanosti vlakana. Možda imaju i ulogu u regulaciji fibrinogeneze, eventualno u određivanju debljine vlakana, ali to još nije posve

razjašnjeno. Utvrđena je prisutnost elastina (ispod 5% suhe tvari), ali ni njemu nije razjašnjena uloga, kao ni sastojcima poput glikoproteina. Za čvrstoću ovog tkiva odgovorne su specifične veze proteoglikan-kolagen, kao i isprepletenost fibrila. U međustaničnoj tvari fibroblasti reguliraju stvaranje mreže kolagenih vlakana. Redovi stanica su formirani po točno određenom predlošku, u smjeru kolagenih vlakana i između njih.

Debljina kolagenih vlakana može varirati i unutar samog ligamenta. Tako npr. U prednjem križnom ligamentu ima oko 85% tanjih vlakana, sa promjerom manjim od 100 nm, dok u tetivama ima oko 55% tanjih, naprama 45% debljih vlakana. Sama debljina nema direktne veze sa čvrstoćom tkiva, nego prije razmještaj i grupiranje tanjih vlakana. Tako se u ligamentu izloženom većoj sili rastezanja može naći veća koncentracija tanjih niti (promjera 80-100 nm). Veća količina debljih niti doprinjeti će krutosti tkiva. Također je uočeno da se u procesu regeneracije prvo sintetiziraju tanja vlakna, ali to također ovisi o dobroj vaskularizaciji pogođenog područja.

1.1.7. Opskrba krvlju ukriženih sveza

Ukrižene sveze nalaze se intraartikularno, ali ekstrasinovijalno. To se objašnjava embrionalnim razvojem koljena, pošto se ukrižene sveze razvijaju iz sagitalnog mezenhinskog tračka. One rastu presvučene listom sinovijalne ovojnice koji se zavlaci odostraga prema sredini zgloba.

Opskrba s krvi prednjeg križnog ligamenta ide samo preko jedne male arterije koja u svezu ulazi s gornjeg hvatišta i teče prema dolje. Sama hvatišta su još opskrbljena kapilarama iz periosta koja međutim ne idu u tijelo ligamenta. Na površini je ligament prekriven bogato

prokrvljenom sinovijalnom membranom. Sinovijalni list polazi sa središnjeg stožera gdje A. geniculata media daje svoje ogranke. Ona zajedno sa ograncima donje arterije genikulate čini Plexus synovialis koji je povezan sa Hoffinim tijelom. Ogranci pleksusa prodiru u ligament i opskrbljuju mu tijelo, gdje kapilare teku paralelno sa kolagenim vlaknima. U opskrbi krvi važna je veza sinovijalnog pleksusa sa Hoffinim tijelom, što treba imati na umu kod operacija! Nešto malo kapilara ulazi sa femoralnog hvatišta, ali sa tibijalne strane ligament ne prima nikakvu opskrbu s krvi.

Stražnji križni ligament ima daleko bolju vaskularizaciju: u PCL ulaze četiri grane arterije geniculate medije i šire se po njegovom tijelu. To ima zahvaliti blizini glavne arterije -A. geniculata inferior medialis. Ova činjenica PCL-u daje bolju mogućnost cijeljenja iza ozljede, pa su sve češći pokušaju da se parcijalna lezija liječi konzervativno ³².

1.1.8. Inervacija ukriženih sveza

Ukrižene sveze su inervirane ograncima n. tibialisa, tj. njegove stražnje artikularne grane³³. Ti ogranaci straga penetriraju zglobovnu kapsulu te se šire duž sinovijalnih i periligamentarnih žila te isprepliću križne ligamente. Mala nervna vlakna su primjećena unutar ligamentarne supstance. Mnoga vlakna su u neposrednom kontaktu sa endoligamentarnim žilicama i vjerovatno imaju vazomotornu funkciju. Druga su vlakna smještena između snopića, a treća grupa na hvatištima.

Receptori slični Golgijevima, osjetljivim na istezanje, nalaze se u blizini hvatišta te na površini, ispod sinovijalne ovojnice ³³. Ti mehanoreceptori ukazuju na proprioceptivnu ulogu. Klinička praksa pokazuje da propriocepcija igra važnu ulogu u liječenju ozljeda prednjeg križnog ligamenta. Nakon rupture LCA koljeno ostane bez tih podataka, ali se

korištenjem posebnih vježbi ravnoteže i balansiranja propriocepcija može povratiti. Zato je uspješna rehabilitacija sportaša sa ozlijeđenim prednjim križnim ligamentom nezamisliva bez upornih i dobro programiranih vježbi uspostave propriocepcije.

1.2. KOŠTANI MORFOGENETSKI PROTEINI - BMPs

1.2.1. Činitelji rasta u koštanom matriksu

Cjelokupni metabolizam kosti, stvaranje i resorpcija koštanog tkiva tijekom embrionalnog i postnatalnog života, reguliran je brojnim sistemskim i lokalnim činiteljima. Lokalni tkivni činitelji imaju naročito važnu ulogu u održavanju homeostaze koštanog tkiva^{34,35,36,37,38,39}. Ovi činitelji normalno se nalaze u stanicama i vanstaničnom matriksu kosti, a funkcija im je prijenos signala među susjednim, te više ili manje udaljenim stanicama. Ovi činitelji su topive glikoproteinske molekule koje neenzimskim djelovanjem reguliraju funkcije stanica. Čine veliku skupinu nestrukturnih proteina koštanog matriksa koje nazivamo činiteljima rasta. Većina ih djeluje lokalno u koštanom mikrookolišu parakrinim i/ili autokrinim mehanizmom, dok neki imaju i endokrine učinke na udaljenim tkivima. Utvrđeno je i da različite stanice drugih vrsta tkiva mogu lučiti iste činitelje rasta, a njihova se aktivnost može očitovati na različitim organima, pa se govori da svoju aktivnost ostvaruju kao dijelovi "citokinske mreže"⁴⁰. U kontaktu s ciljnom stanicom, činitelji rasta se vezuju na transmembranske receptorske molekule koje signal prenose u unutrašnjost same stanice. U jezgri se pod njihovim utjecajem aktivira i/ili inhibira određeni dio genomskog programa i tako ostvaruje djelovanje činitelja rasta. Pod kontrolom činitelja rasta odvijaju se temeljne stanične promjene kao što su proliferacija, migracija, diferencijacija te sinteza određenih strukturalnih i funkcionalnih proteina. Brojni među njima imaju sposobnost stimulacije rasta kosti i reguliraju proliferaciju i diferencijaciju koštanih stanica^{41,42,43,44,45,46,47,48}.

U međustaničnoj tvari kosti pronađen je veliki broj činitelja rasta te je utvrđeno da je koštani matriks najveće skladište činitelja rasta u organizmu^{39,49,50,51}. Iako stanice koštanog tkiva sintetiziraju veliki broj činitelja rasta, najvažniji i najzastupljeniji među

njima su trombocitni činitelj rasta (engl. platelet-derived growth factor – PDGF), fibroblasni činitelj rasta (engl. fibroblast growth factor – FGF), inzulinu-sličan činitelj rasta (engl. insulin-like growth factor – IGF), preobražavajući činitelj rasta tipa beta (engl. transforming growth factor beta - TGF β) te koštani morfogenetski proteini (engl. bone morphogenetic proteins - BMPs)^{34,36,52,53,54,55,56}. Međutim, niti jedan od ovih činitelja rasta nije strogo specifičan za kost već je poznato da se nalaze i u drugim tkivima i organima. Među činiteljima rasta izolirani iz kostiju najobilnije su zastupljeni članovi TGF- β obitelji (engl. transforming growth factor- β , preobražavajući činitelj rasta tipa β). TGF β je obitelj multifunkcionalnih proteina koji djeluju na mnoge stanične tipove. TGF β kontrolira mnoge funkcije animalnih stanica u gotovo svim staničnim linijama: progresiju staničnog ciklusa, diferencijaciju, adheziju, migraciju, produkciju međustaničnog matriksa i modulaciju imunološkog odgovora^{36,57,58}. Članovi TGF β nadobitelji činitelja rasta su signalne molekule za koje se vjeruje da su odgovorne za specifične morfogene događaje tijekom embrionalnog razvoja. Njihovo biološko djelovanje je vrlo različito, ali se temeljno može svesti na stimulatívno djelovanje na stanice mezenhimalnog porijekla i inhibitorno djelovanje na stanice ektodermalnog porijekla^{55,59}. TGF β je vjerojatno najsnažniji multifunkcionalni činitelj rasta koji regulira metabolizam koštanih stanica. Proizvode ga mnogi stanični tipovi koštanog tkiva uključujući i osteoblaste, te se u koštanim ekstraktima nalazi u vrlo velikim količinama (0,1 mg/kg suhe tvari). Injiciranje ovog činitelja u meko tkivo u blizini kosti dovodi do stvaranja nove kosti^{60,61}. TGF- β povećava također sposobnost migracije osteoblasta, što može ukazivati na važnu kemotaktičku funkciju u remodeliranju kosti, potičući migraciju prekursora osteoblasta u područje aktivne koštane resorpcije. Jasno je da je koštani matriks skladište ovog činitelja rasta i da se u određenim uvjetima (prijelom ili bilo kakvo oštećenje kosti) može osloboditi iz matriksa i aktivirati u regulaciji procesa cijeljenja oštećenja^{55,62}.

Dugi niz godina ortopedi se koriste presađivanjem kosti u svrhu liječenja koštanih defekata. Urist (1965)⁶³ je pretpostavio da kost mora sadržavati neku tvar, koju je hipotetski nazvao osteogenin, koja potiče stvaranje i rast kosti. Ključno otkriće u identifikaciji osteoinduktivnih molekula koštanog matriksa je pojava da demineralizirana kost zeca izaziva stvaranje kosti i na ektopičnom mjestu (npr. ako je ugrađena u mišićno ili potkožno tkivo)^{63,64,65,66}. Tim povijesnim eksperimentom započelo je razdoblje u kome su otkriveni molekularni mehanizmi koji sudjeluju u indukciji i regulaciji morfogeneze kosti, a među njima i koštanih morfogenetskih proteina koji možda imaju glavnu ulogu u regulaciji metabolizma kosti.

1.2.2. Obitelj koštanih morfogenetskih proteina

Koštani morfogenetski proteini (engl. bone morphogenetic proteins - BMPs) su novootkriveni činitelji rasta i diferencijacije^{67,68,69,70,71}. Izolirani su iz koštanog matriksa različitih vrsta sisavaca, ali su pronađeni i u dentinu te u koštanim tumorima. Imaju jedinstvenu sposobnost poticanja stvaranja nove kosti *in vivo*^{72,73,74,75}. Unatoč maloj koncentraciji (1 µg/kg kosti), oni su snažni autokrini i parakrini lokalni činitelji koji mogu potaknuti stvaranje kosti na mjestu defekta, ali i na ektopičnom mjestu^{76,77,78}. Također imaju važnu ulogu u embrionalnom razvoju brojnih tkiva, pa predstavljaju činitelje koji daju induktivni signal za diferencijaciju mnogih vrsta stanica kao npr. osteoblasta, hondroblastu, epitelnih stanica i dr. te stoga reguliraju ranu organogenezu^{79,80,81,82,83,84,85}. Također su sposobni u postnatalnom životu obnoviti izgubljenu kost i to tako da ponove isti mehanizam aktiviranja stanica kao i u embrionalnom razvoju⁷². Ovo svojstvo je dovelo do korištenja BMPs u terapijske svrhe kod bolesti i ozljeda skeleta. Zbog važne

uloge u embriogenezi i postnatalnom rastu, razvoju i regeneraciji skeleta, smatraju se prvenstveno grupom osteoinduktivnih činitelja⁸⁶.

Osim uloge koju imaju u morfogenezi skeleta, BMP također sudjeluju u morfogenezi i organogenezi mnogih drugih neskeletnih tkiva i organa (bubreg, mozak, zubi, srce, koža). Stoga je danas opće prihvaćena i dokazana činjenica da BMPs imaju višestruku ulogu i to ne samo tijekom embriogeneze već i postnatalno tijekom cijeljenja i regeneracije tkiva i organa, prvenstveno kosti, ali i drugih tkiva i organa koji se stvaraju putem mezenhimsko-epitelijalnog međudjelovanja.

Od dana njihovog otkrića pa do danas izolirano je, sekvencionirano i biološki karakterizirano 15 članova BMP obitelji od kojih je za 9 utvrđeno da pojedinačno potiču ektopično stvaranje hrskavice i kosti in vivo i in vitro^{87,88,89,90,91,92,93,94,95,96,97}. Svi članovi BMP obitelji, osim BMP-1, pripadaju nadobitelji preobražavajućeg činitelja rasta tipa β (TGF β)^{36,48}.

Na temelju homologije slijeda aminokiselina, među pojedinim članovima, BMPs obitelj podijeljena je u četiri odvojene skupine⁷¹ (tablica 1.) . Prvoj skupini pripadaju BMP-2 i BMP-4; homologija aminokiselinskog slijeda ova dva koštana morfogenetska proteina u zreлом dijelu molekule iznosi 92%. Koštani morfogenetski proteini -5, -6 i -7 (BMP-5,-6,-7) su u drugoj skupini sa prosječnom homologijom aminokiselinskog slijeda zrele regije proteina od 89%. Skupini BMP-5, -6 i -7 pridruženi su novootkriveni BMP -8 (OP-2), BMP -8B (OP-3), BMP -9 (GDF-2), BMP -10 i BMP -11 (GDF-11).

Tablica 1. Obitelj koštanih morfogenetskih proteina

podobitelj BMP	generičko ime	BMP oznaka
BMP-2/-4	BMP-2A	BMP-2
	BMP-2B	BMP-4
BMP-3	osteogenin	BMP-3
	GDF-10	BMP-3B
BMP-7 (OP-1)	-	BMP-5
	Vgr-1	BMP-6
	OP-1	BMP-7
	OP-2	BMP-8
	OP-3	BMP-8B
	GDF-2	BMP-9
	-	BMP-10
	GDF-11	BMP-11
GDF-5,-6,-7	CDMP-3/GDF-7	BMP-12
	CDMP-2/GDF-6	BMP-13
	CDMP-1/GDF-5	BMP-14
	-	BMP-15

Treća skupina sadržava samo BMP-3⁵³. Četvrta skupina okuplja činitelje rasta i diferencijacije (engl. growth and differentiation factor -GDF) koji su izolirani iz hrskavičnog matriksa te su stoga nazvani i hrskavičnio proizašlim proteinima (engl. cartilage derived morphogenetic proteins; CDMP): to su GDF -7 (CDMP-3; BMP-12),

GDF -6 (CDMP-2; BMP-13), GDF -5 (CDMP-1 BMP-14) i BMP -15 (30, 123). CDMP-1, -2 i -3 izolirani su iz zglobne hrskavice goveda i pokazuju homologiju sa grupom BMP-5, -6 i -7^{87,98}. Osim homologije aminokiselinskog slijeda svaku grupu koštanih morfo-genetskih proteina karakteriziraju i zajedničke biokemijske osobine.

Važnost BMPs u embrionalnom razvoju potvrđuje činjenica da su tijekom evolucije ostali jako konzervirani geni. Naime, BMP-2 i BMP-4 pokazuju 75% homologije sa dpp proteinom vinske mušice (*Drosophila melanogaster*) koji regulira razvoj dorzalnog ektoderma, visceralnog mezoderma i imaginalnih ploča. Također utvrđena je homologija BMP -5, -6 i -7 sa još jednim genom vinske mušice, to je 60A gen koji ima 68 - 73% sličnost sa članovima BMP obitelji. Budući da BMP-2 i BMP-7 induciraju razvoj kosti, homologija sa dpp i 60A sugerirala je da bi i ovi činitelji mogli imati osteoinduktivno djelovanje. To je i dokazano na modelu potkožnog induciranja koštanog razvoja u sisavaca (indukcija endohondralne osifikacije). Ovi proteini insekata biološki su aktivni u sisavaca što pokazuje njihova sposobnost indukcije istih staničnih i razvojnih procesa endohondralne osifikacije u štakora kao i proteini sisavaca⁹⁹.

1.2.3. Djelovanje BMPs *in vitro*

In vitro, u avaskularnim uvjetima, niske doze BMP-a stimuliraju nezrele mezenhimske stanice da se diferenciraju u hrskavicu; visoke doze BMP-a induciraju diferencijaciju stvaranja kosti bez hrskavične međufaze⁴⁶. Za razliku od mitogena, kojima ne treba serum, BMPs djeluju pod kontrolom hormona rasta i optimalna im je aktivnost izražena u 15% goveđem serumu¹⁰⁰.

1.2.4. Djelovanje BMP-a *in vivo*

U koštanom tkivu, BMP-s djeluju na perivaskularne nediferencirane matične stanice iz strome koštane srži. U ektopičnom tkivu, signal odašilju perivaskularnim mezenhimalnim stanicama sa embrionalnim potencijalom¹⁰¹. Malene količine BMP-a ubrizgane u mišić glodavaca dovele su do diferencijacije stanica u hrskavicu i kost¹⁰². Konačni proizvod ove remodelacije koja je trajala 4 tj, bila je lamelarna kost popunjena hematopoetskom koštanom moždinom⁷¹.

Kataoka i Urist (1992)¹⁰³ su objavili biološki pokus gdje su BMP ugradili komore sa nediferenciranom stanicama, a potom u mišićno tkivo štakora. Mezenhimske stanice mišića ili koštane moždine diferencirale su u kost. Prvo su učini kulturu tkiva mišića i koštane moždine, kako bi dobili mlade nediferencirane stanice. Potom su ih postavili u posebne difuzijske komorice, u koje su uštracali po 100 µg BMP/NCP. Komorice su implantirali u abdominalnu mišićnu stjenku štakora kroz 3 tj. Dva tjedna kasnije, u komoricama sa stanicama mišićnog tkiva i BMP-om, došlo je do stvaranja hrskavice. Tjedan dana kasnije hrskavica je dobila na volumenu i počela se pretvarati u kost. Oni reguliraju svaku fazu u koštanoj morfogenezi: kemotaksiju, mitozu, te diferencijaciju hrskavice u kost. BMPs se vežu na sastojke vanstaničnog matriksa (kolagen, proteoglikani, fibronektin) koji imaju važnu ulogu u morfogenezi. Vezanje BMP-a na heparin i kolagen tip IV u bazalnoj membrani važno je u usmjeravanju koštanog razvoja. Vezanje za heparin može objasniti angiogenezu tj. proliferaciju krvnih žilica u hrskavicu prije stvaranja kosti. *In vivo* studije sa radioaktivno obilježenim BMP-7 (ili OP-1) pokazale su da se protein veže na komponente vanstaničnog matriksa i to s većim afinitetom za kolagen tip IV, a manje za heparin, kolagen tip I i VI.

Učinkovitost sistemne primjene BMP-7 također je zamijećena kod modela ishemičnog oštećenja srca i mozga u štakora. U ovim modelima, protektivno se djelovanje očituje u spriječavanju adhezije neutrofila na endotel krvnih žila. Sistemska primjena topivog BMP-7 u rahitičnih životinja dovodi do smanjenja količine osteoida i koštanog volumena, a povećavaju se vrijednosti serumskog kalcija i površina osteoklasta. Na taj način BMP-7 oponaša djelovanje vitamina D u životinja kojima nedostaju metaboliti vitamina D. Ovi činitelji vjerovatno zajednički reguliraju homeostazu minerala, diferencijaciju stanica i održavanje kosti. BMP-7 inhibira proliferaciju i inducira diferencijaciju stanica u osteosarkomu štakora, što dovodi do karakterističnog osteoplastičnog fenotipa *in vitro*. BMP-7 sam, ili zajedno sa BMP-2, potiče diferencijaciju stanica, inhibira staničnu proliferaciju i potiče preživljavanje astrocita. Osteoinduktivni signali BMP-a su uključeni u embrionalnom stvaranju skeleta. *In situ* hibridizacijom, BMP-2, -4 i -6 otkriveni su u mišijem embriju u područjima stvaranja skeleta⁷⁹. BMP-6 je pronađen i kasnije u razvoju, što potvrđuje njegovu važnost. Nadalje, BMP-4 i -6 mRNA su prisutne i uzorcima tkiva prekartilaginoznog mezenhima, hrskavice i kosti¹⁰⁴. U tijeku razvoja, BMP-6/Vgr-1 mRNA je specifično locirana u stanicama hipertrofične hrskavice, ali ne i u perihondriju, periostu ili kosti. U ljudi je BMP-7 lokaliziran u hipertrofičnim hondrocitima, perihondriju embrija, područjima oko intervertebralnih diskusa, osteoplastima, periostu i centrima osifikacije¹⁰⁵.

1.2.5. Geni za koštane morfogenetske proteine

Geni za BMPs su smješteni na nekoliko kromosoma u ljudi. Gen za BMP-5 i BMP-6 nalazi se u kromosomu 6, a za BMP-2 i BMP-7 na kromosomu 20¹⁰⁶. Nadalje, gen za BMP-3 nalazi se na kromosomu 4, između lokusa p14 i q21. Položaj gena za BMP-2 označen je 20p12¹⁰⁷. Položaj gena za pojedini BMP može ukazivati na moguću povezanost

sa nekim bolestima. Tako je na primjer gen za BMP-4, lociran na kromosomu 14, vezan s Holt-Oramovim sindromom, nasljednom bolesti koja pokazuje poremećaje u razvoju skeleta i srca. Postoji defekt atrioventrikularnog septuma i javljaju se lomovi te nestabilnost gornjeg ekstremiteta. Gen na kromosomu 4 povezan je s poremećajem u stvaranju zuba (dentinogenesis imperfecta tipa II). Hunter Thompsonova hondrodisplazija povezana je s defektom gena za CDMP-1¹⁰⁸.

BMPs su prisutni i u drugim patološkim stanjima, kao npr. miozitis ossificans i osteogeni sarkom, Fibrodysplasia ossificans progressiva. Prekomjerno lučenje BMP-a može doprinjeti miozitičnim lezijama, a transgenična prekomjerna ekspresija BMP-6 koji je pod kontrolom keratin promotora, uzrokuje psorijazu. Slijedeći primjer je Langer-Giedionov sindrom, tj. multipli kongenitalni simetrični osteohondromi, stanje povezano sa defektom kromosoma 8, na kojem je vjerovatno lociran BMP-1. S obzirom na činjenicu da svi BMPs imaju osteogeno djelovanje, držalo se je da se među njima nalazi ključni gen odgovoran za mutaciju u sklopu autosomalno-dominantno nasljednog sindroma progresivne osifisirajuće fibrodisplazije. Vjerovalo se da je mogući kandidat BMP-4, vrlo snažan osteogeni morfogen, budući da je prekomjerno izražen u limfoblastnoj staničnoj liniji i preosteoblastima pacijenata zahvaćenih ovim poremećajem^{109,110}. Međutim, najnovijim istraživanjima isključena je povezanost FOP fenotipa sa 14 kromosomom na kojem je lokaliziran gen za BMP-4⁸⁸. Ipak, istim je istraživanjem utvrđeno da je SMAD-1, gen specifičnog BMP- signalnog citoplazmatskog i jezgrinog transduktora, lociran na kromosomu 4 (4q27-31) unutar FOP-povezane regije, te se smatra da bi mogao biti vjerovatni gen za FOP-3.

Mutacije gena za BMPs mogu uzrokovati razvojne anomalije. Mutacija BMP-7 u miševa manifestira se razvojnim anomalijama bubrega, oka, lubanje, prsnog koša i stražnjih udova^{80,81}. BMP7 nul-mutacijski miševi umiru brzo nakon rođenja. Važna je

činjenica da BMPs predstavljaju važan trag genetskog prijenosa nekih muskuloskeletnih poremećaja.

1.2.6. Morfogeneza

Otkrićem BMP-a, morfogeneza kao središnji problem razvojne biologije, postaje jasnija. Morfogeneza znači stvaranje trodimenzionalnog oblika, volumena i funkcije živih organizama prema genetskom kodu zapisanom na linearnim molekulama DNA. Osnovna je pretpostavka da BMP inducira morfogenezu kosti (a i drugih tkiva), koja se onda dalje razvija pod utjecajem epigenetskih činitelja: faktora rasta, mehaničkih sila kao npr. položaj, kretnje, sveze i stabilnost. Utvrđeno je da se pod utjecajem BMP-a kost može stvarati i na ektopičnim mjestima, kao npr. u mišićnom tkivu miša^{49,63,64,65,66,111}. Kao odgovor na signal BMP-a, dolazi do proliferacije stanica te diferencijacije iz hrskavice u trabekularnu kost. Trabekularna se kost zatim na nekim mjestima resorbira i zamjeni sa lamelarnom. Početna faza BMP induciranog stvaranja kosti počinje sa endocitozom i transferom morfogena u genom. Prvi znaci genske aktivnosti očituju se akumulacijom hijaluronata. Zatim slijedi povećanje aktivnosti alkalne fosfataze kroz 4-5 dana i diferencijacija osteoblasta koji luče međustanični matriks. Raste koncentracija osteokalcina i drugih markera koštanih stanica^{112,113,114,115}. Kada jednom BMP inducira stvaranje i razvitak kosti, inicijalne stanice se mogu odstraniti iz svog prirodnog okruženja i preseliti u kulturu tkiva in vitro, te autonomno nastaviti sazrijevanje.

Morfogeneza i diferencijacija stanica su nerazdvojni izražaji istovjetne funkcije gena. Morfogeneza je izražena prikriveno, a diferencijacija očigledno u procesu kako embrionalnog tako i postnatalnog razvoja. Morfogen je molekula koja svojim signalom

potiče stvaranje morfogenetskog polja, sama stvara koncentraciju koja započne promjene u slijedu razvoja. Kao odgovor, dolazi do proliferacija stanica poredanih u pravilnim redovima. Već u fazi gastrule mogu se dokazati molekule BMP-a, a njihov rast koncentracije može odrediti lokaciju dijelova skeletnog sistema. Fizio-kemijski gledano, BMP je ekstracelularna molekula koja se veže na membranske receptore, koja određuje organizaciju stanica i tkiva.

1.2.7. Osteogeneza i osteoindukcija

Eksperimentalna istraživanja ukazuju da je indukcija morfogeneze kosti kaskadni proces koji se odvija u više faza. Ključne faze tog procesa su kemotaksija, mitozna i diferencijacija mezenhimalnih stanica. Kemotaksija označava migraciju stanica kao odgovor na kemijske podražaje koje odašilje demineralizirani koštani matriks odnosno molekule činitelja rasta koje sadrži. Jednom kada započne, ovaj se proces nastavlja slijedom genetski programiranih promjena koji konačno dovode do stvaranja nove kosti. Početak koji označava aktivaciju ovog programa stvaranja kosti nazivamo osteoindukcijom, a činiteljima koji ga pokreću, osteoinduktivnim činiteljima. Među činiteljima rasta koštanog matriksa jedino BMPs imaju sposobnost osteoindukcije^{69,116,117}.

Harry Reddi (1998)⁴⁸ je u svojim ranim istraživanjima pratio sekvence koštane morfogeneze i definirao ključne promjene. Uočio je da se nakon tri dana mezenhimske stanice nakupljaju na kolageni matriks i proliferiraju. Diferencijacija hondroblasta uočena je peti dan, a zreli hondrociti sedmi i osmi dan. Do hipertrofije i degeneracije hrskavice dolazi deveti dan. U isto vrijeme uočena je invazija krvnih kapilara i diferencijacija prvih osteoblasta. Najjača aktivnost alkalne fosfataze koja je indikator diferenciranog

osteoblastnog fenotipa, registrirana je desetog do dvanaestog dana, što označava početak stvaranja kosti. Osteokalcin, tj. koštana γ -karboksiglutaminska kiselina, javlja se 28. dan, i označava početak procesa remodeliranja kosti. Hematopoestka koštana srž je potpuno diferencirana među novostvorenim koštanim gredicama 21. dan.

Čitav ovaj niz kaskadnih promjena podsjeća na hrskavičnu i koštanu morfogenezu koja se odvija tijekom embrionalnog rasta i razvoja, ali i tijekom postnatalnog cijeljenja i regeneracije kosti¹¹⁸. Odašiljanje signala koji inicira čitav proces, dolazi iz demineraliziranog koštanog matriksa. To je upućivalo da u koštanom matriksu postoje morfogeni koji su inicijatori ovog procesa. Nakon toga otkrića uslijedila je serija bioloških pokusa u svrhu izolacije morfogenih proteina koji potiču ovu kaskadu.

U suštini se osteogenetski proces uvijek odvija na dva načina: ili direktnom konverzijom mezenhimalnih stanica u osteoprogenitore (intramembranska osifikacija), ili preko hrskavičnog intermedijatora (endohondralna osifikacija).

1.2.8. Regeneracija potaknuta koštanim morfogenetskim proteinima

Na mjestu slomljene kosti, BMP može aktivirati regeneraciju. Hulth i sur.¹¹⁹ vadili su okrajke kosti u dnevnim intervalima iza prijeloma. Dobiveno tkivo implantirali su drugoj životinji u mišić. Utvrdili su da je najveću osteogenu aktivnost pokazao matriks uzet 8. dan iza prijeloma. Perivaskularne stanice tipa mezenhimnog vezivnog tkiva koje su okružile implantirani matriks, bile su infiltrirane stanicama nosačima Ia antigena. Hendrickson je uočio da se prvi odgovor na frakturu javlja nakon 24 sata, a slijedi period od 8-10 dana proliferacije i diferencijacije stanica. Stvara se karakteristično granulaciono tkivo s makrofagima, limfocitima, te stanice s Ia izražajem. Ia antigen nalazi se uvijek u T-

limfocitima, a makrofagi također izražavaju Ia antigen. Uloga ovog antigena je povezana s transportom ključnih intracelularnih peptida u vanstaničnu tvar.

1.2.9. Klinička upotreba BMPs

Dobro je poznato da su mezenhimske stanice iz mezoderma embriona prekursori nastanka kosti, hrskavice, tetiva, ligamenata i mišića. Neke nezrele stanice (stem cells) iz koštane moždine, mišića i fascije u odraslih, također mogu stvoriti kost ili hrskavicu. Kada bi se te stanice mogle identificirati i pohraniti, to bi moglo dovesti do njihove upotrebe u liječenju nekih bolesti, što se naziva genska terapija¹¹⁴.

Matične stanice iz strome koštane srži predstavljaju determinirane i potencijalne koštane progenitorske stanice predodređene za osteogenezu. Jedne su već predodređene i ne zahtijevaju nikakav vanjski podražaj, a druge trebaju induktivni signal koji dolazi od BMP-a ili demineraliziranog koštanog matriksa. Ove se stanice još nazivaju mezenhimske matične stanice, i one su na odgovarajući podražaj sposobne stvarati kost, hrskavicu, masne i mišićne stanice. Nedavni radovi navode na zaključak da bi ove stanice mogle biti uspješni nosioc stanične odnosno genske terapije^{114,120}.

Praktički gledano, ove bi se stanice mogle dobiti punkcijom koštane srži, tretirati s BMP-om i koristiti u liječenju. Mogućnosti su obećavajuće, posebno napretkom u pronalaženju boljih vektora gena.

Otkriće induktivnih signala BMP-a na nezrele stanice iz strome, pokazuju na potrebu stvaranja novog matriksa, tj. ležišta, u stvaranju nove kosti putem tkivnog inženjeringa. Prirodne sirovine za stvaranje koštanog matriksa su kolageni, proteoglikani, ljepljivi glikoproteini (npr. fibronektin) i mineralne soli (hidroksiapatit). Hidroksiapatit ima potrebne minerale i sposobnost vezivanja proteina, pa je dobar nosioc BMP-a.

Hidroksiapatit može sam biti osteoinduktivan u nekih primata. Postoji fiziološki i fiziokemijski kontinuitet hidroksiapatita samog i mješavine sa endogenim BMP-om.

Pokusi na životinjama pokazali su da su rhBMP-2 i -7 pouzdani u koštanoj regeneraciji. Da bi ih se moglo bez opasnosti upotrebljavati kod ljudi, treba pronaći sigurni i bezopasni nosioc. Kolagen se navodi u nekim radovima, ali demineralizirani kolagen iz koštanog matriksa ima brojne kliničke nedostatke. Kao druga mogućnost je ispitivana poli (DL-laktična kiselina), polimer koji je biokompatibilan i resorptivan i već se 30 g. koristi u kliničkoj praksi¹²¹. Implantiranje svakog biološkog materijala nosi rizik infekcije, odbacivanja ili prijenosa virusa. Zato bi poli (α - hidroksi kiselina), koja se već dugo koristi kao resorptivni šivaći materijal u kirurgiji, mogla biti dobar nosioc BMP-a. U pokusu na kunićima uspješno je nadoknađen veliki defekt kosti koji je popunjen spužvicom poli (DL-laktičnom kiselinom) natopljenom sa 35 i 70 μ g BMP-2¹²¹. Objavljeni su klinički rezultati uspješno premoštenih velikih, tzv. kritičnih koštanih defekata sa kombinacijom spongioplastike i BMP-a, jer sam BMP nije pomogao¹²². Da bi popunio veći defekt, treba imati nosač, tj ležište za stvaranje nove kosti.

1.2.10. Koštani morfogogenetski protein -7 (BMP-7 ; OP-1)

Koštani morfogogenetski protein -7, također nazvan i osteogeni protein -1 (OP-1), je član BMP obitelji koji potiče razvoj hrskavice i kosti, diferencijaciju živčanih stanica te inhibira proliferaciju tumorskih stanica karcinoma dojke¹²³. Prvi je put humani cDNA BMP-7 pronađen u genskoj banci placente, hipokampusa i osteosarkoma. Iako je izoliran iz koštanog matriksa, glavno mjesto sinteze u tijelu je bubreg, nadbubrežna žlijezda i mokraćni mjehur što je objasnilo stare teorije o epitelijalnoj osteogenezi u urinarnom sustavu^{124,125}. Zbog sposobnosti snažnog poticanja proliferacije i diferencijacije

osteoblasta, BMP-7 je postao zanimljiv kao potencijalni kandidat za kliničku primjenu u liječenju poremećaja metabolizma i cijeljenja kosti kao što su osteoporoza, prijelomi, parodontoza, te koštane metastaze.

BMP-7 se sintetizira u obliku primarnog translacijskog monomera veličine 50 kDa i sadržava 27 – 29 aminokiselina koje predstavljaju signalni peptid za sekreciju, prosekvenu od 270 aminokiselina te TGF β domenu sa 7 cisteina. TGF β domena BMP-7 pokazuje 88% sličnosti sa Vgr-1, 60% sličnosti sa BMP-2, 58% sličnosti sa BMP-2b i 42% sa BMP-3. Primarni translacijski produkt prolazi kroz niz promjena koje započinju otcijepljivanjem signalnog peptida i prodomene. Nakon toga slijedi glikozilacija, zatim dimerizacija stvaranjem disulfidnog mosta u području karboksi-terminalne domene, te sekrecija zrelog homodimera u vanstanični matriks. Pretpostavlja se da je najveći dio unutarstaničnog BMP-7 u obliku pro-BMP-7. Prije same sekrecije molekula BMP-7 se obrađuje kako je opisano i tako nastaje zreli BMP-7. Mala količina BMP-7 secernira se u vanstanični matriks i u obliku pro-BMP-7 i u obliku monomera. Humani BMP-7 cDNA kloniran je pomoću oligonukleotidnih proba koje se temelje na goveđoj sekvenci koja je povezana sa dpp *Drosophila* i Vg-1 *Xenopus*¹²⁶. cDNA sekvenca predviđa polipeptid od 431 aminokiseline koje počinju slijedom 29 aminokiselina signalne sekvence. Rekombinantni protein secernira se kao zreli homodimer nakon proteolitičkog cijepanja između 292. arginina i 293. serina ispred kojih se nalazi Arg-X-X-Arg proteolitički signal. Ova signalna sekvenca je zajednička za sve članove obitelji. Konačni zreli homodimer sastoi se od 2 podjedinice od kojih svaka sadržava 139 aminokiselina. Rekombinantni BMP-7 pokazuje sposobnost indukcije stvaranja kosti *in vivo* te stimulira proliferaciju i sintezu kolagena u kulturi koštanih stanica, stimulira produkciju alkalne fosfataze, cAMP i osteokalcina.

Iako u BMP-7 molekuli postoji 4 potencijalna glikozilacijska mjesta (3 u zreloj domeni i jedno mjesto u prodomeni molekule) samo je jedno mjesto u zreloj domeni i jedno u prodomeni glikozilirano. Usporedba slijeda aminokiselina BMP-7 sa ostalim članovima obitelji pokazala je da je BMP-7 najbližnji i pokazuje visoki stupanj homologije sa BMP-5 i-6 (88%, 87%) manje je srodan BMP-2/4 (60%, 58%) i najmanje BMP-3 (42%) i TGF β (38-35%)¹²⁶. Kristalografskom analizom utvrđena je trodimenzionalna struktura BMP-7 monomera¹²⁷. Prema tome modelu BMP-7 u centru molekule se nalazi cisteinski "čvor" od tri disulfidna mosta. Vjerojatno daje molekuli otpornost na toplinu i veliki raspon pH. Iz čvornog dijela molekule izlaze 4 antiparalelne β ploče koje formiraju dva moleklarna "prsta". Okomito na "prste" β ploča, leži α heliks na bazi molekule. BMP-7 dimerna struktura nastaje povezivanjem α heliksa jednog monomera sa β pločama jednog "prsta" drugog monomera.

BMP-7 nul mutacija u miševa (homozigoti) je letalna i povezana je s brojnim razvojnim greškama kao što su na primjer poremećaj rasta kostiju lubanje i prsne kosti, zakašnjela osifikacija kostiju, fuzija rebara i kralješaka, nerazvijenost neuralnih lukova kralježnice, polidaktilija, reducirani broj nefrona, policistični bubrezi, nedostatak pigmenta retine i zaostajanje u razvoju leće - to ukazuje da je BMP-7 u miša važan činitelj za normalni razvoj skeleta, bubrega i oka⁸⁰.

Glavno mjesto ekspresije BMP-7 je bubreg^{124,125}. Ova ekspresija koštanog morfogena u bubregu u skladu je sa njegovom funkcijom u regulaciji homeostaze kalcija i koštanog tkiva. Pored skeletnih tkiva, BMP-7 se eksprimira u epitelu nadbubrežne žljezde, bazalnim membranama pluća, pankreasa i kože tijekom embrionalnog razvoja^{105,128,129}. Neki članovi TGF β nadobitelji imaju važnu ulogu u ranim stadijima razvoja neuralne cijevi. Uz to BMP-7 je prvotno pronađen u hipokampusu što je osiguralo hipotezu o njegovoj ulozi u razvoju i regeneraciji neuralne cijevi. Utvrđeno je da BMP-7 pojačava

ekspresiju neuronalnih adhezijskih molekula (N-CAM) te pospješuje agregaciju stanica neuroblastoma-glioma u kulturi *in vitro*. Međutim, mnogo jači učinak u tom smislu pokazuju BMP-2 i BMP-4. Istraživanja biološkog djelovanja BMP-7 uglavnom su usmjerena na osteogenezu¹³⁰. Za BMP-7 je utvrđeno da *in vitro* stimulira proliferaciju, sintezu kolagena i diferencijaciju osteoblastnog fenotipa^{100,131}. *In vitro*, BMP-7 uzrokuje proliferaciju i diferencijaciju osteoprogenitornih stanica izoliranih sa kalvarije mladih štakora i inducira endohondralnu osifikaciju. Utvrđeno je da BMP-7 inducira endohondralnu osifikaciju i cijeljenje segmentalnih osteoperiostalnih defekata dijafize u pokusnih životinja (zečevi, psi, nehumani primati)^{126,132,133,134}. U navedenim istraživanjima kirurški su učinjeni defekti dijafize kritične veličine što znači da ne cijele spontano i u njih je ugrađen BMP-7 sa kolagenim nosačem. Regenerativna novostvorena kost, potaknuta BMP-7, ispunjava u potpunosti defekt i potpuno je biološki i funkcionalno normalna. Čak je u poredbi sa regenerativnom kosti nastalom nakon primjene autolognog koštanog kalema, kost i cijeljenje nakon primjene BMP-7 mnogo kvalitetnija i brža. BMP-7 poboljšava posterolateralnu spinalnu fuziju što je dokazano eksperimentom na psima¹³³. BMP-7 stabilizira protezu pri ugradnji umjetnih zglobova jer pojačava osteointegraciju metalnog implantata i inducira razvoj značajno veće količine kosti na mjestu kontakta implantata i kosti domaćina. BMP-7 popravlja osteohondralne defekte. Naime, poznato je da se mezenhimalne stanice izložene djelovanju BMP-7 diferenciraju u hondrocite koje produciraju međustaničnu tvar bogatu proteoglikanim i kolagenom tipa II, što je karakteristično za zglobnu hrskavicu. Eksperimentalno je dokazano na zečevima, da primjena BMP-7 u defektima patelarne površine femura dovodi do stvaranja makroskopski i mikroskopski normalne hrskavice. BMP-7 djeluje i na remodeliranje koštanog tkiva te na produkciju drugih činitelja rasta u osteoblastima kao što su IGF.

Dokazano je da BMP-7 inducira razvoj kosti na neskeletnim mjestima *in vivo*^{101,135}. Implantacija pročišćenog rekombinantnog humanog BMP-7 sa kolagenim nosačem, na potkožno mjesto u eksperimentalnih životinja potiče slijed staničnih promjena koje dovode do stvaranja nove kosti. Slijed promjena BMP-7 potaknute osteogeneze identičan je promjenama koje nastaju nakon indukcije stvaranja kosti prirodnim goveđim osteogenim proteinom. Nakon primjene BMP-7 dolazi do početne aktivacije okolnih mezenhimalnih stanica i započinje njihova diferencijacija u hondrocite (5. do 7. dana). Nakon uraštavanja krvnih kapilara, u nastalu hrskavicu se talože kalcijeve soli, a hondrociti hipertrofiraju i postupno propadaju. Hrskavicu zamjenjuje novonastala kost između 9. i 12. dana, koja se postepeno remodelira i ispunjuje funkcionalnim elementima koštane srži. Kolageni nosač na kome je vezan BMP-7, služi kao privremeni nosač za pričvršćivanje mezenhimalnih stanica i nakon nekog vremena se resorbira. Implantacijom samog kolagenog nosača dolazi do njegove resorpcije, ali sporije, i ne dolazi do stvaranja kosti¹¹².

1.3. OZLJEDE PREDNJE UKRIŽENE SVEZE

Ruptura prednje ukrižene sveze najčešće je sportska ozljeda. Navodi se podatak da je LCA najčešće ozlijeđeni ligament u koljenom zglobu. U SAD koljeno ozlijeđuje svake godine preko 100 000 ljudi¹³⁶.

Naše ispitivanje je pokazalo da je od sportova najrizičniji nogomet (39%), zatim rukomet (14%), pa skijanje (13%), a slijede ostali sportovi. Najviše ozlijeđenih je u dobi 20-30 g, a podjednako su zastupljene 2. i 4. desetljeće života^{137,138,139}.

Kad se sportaš nađe u položaju polusavijenog koljena, a potom dođe do nagle abdukcije uz rotaciju, dolazi do jakih naprezanja medijalnih struktura zgloba, pa ukoliko je sila prejak, doći će do pucanja medijalnog kolateralnog ligamenta i pripadajuće kapsule, medijalnog meniska (obično na hvatištu) i konačno prednje ukrižene sveze. Tipični mehanizam ozljede je dakle, fleksija, abdukcija i vanjska rotacija.

Takve su ozljede češće u kontaktnim sportovima, jer sudar s drugim igračem naglo pojačava traumatsku silu koja dovodi do ovako složene lezije, koju je O'Donoghue opisao još 1970.g. Po Odenstenu (1984)²¹ čak se dvije trećine ozljeda križnog ligamenta događa u kontaktnim sportovima, dok je izvještaj Noyesa (1980)^{140,141} sasvim suprotan, tvrdeći da upravo dvije trećine lezija dolazi u nekontaktnim sportovima.

Ozlijeđeno koljeno je odmah otečeno i jako bolno, sa svim kliničkim znacima akutne unutarnje lezije koljena^{142,143}. Jedan primjer takve ozljede jest npr. nogometaš kod pokušaja nagle promjene smijera sa ukopanim stopalom. Postoje međutim nešto blaže ozljede, kada sportaš učini nagli pokret, pa osjeti kao da je u koljenu nešto "puklo". Tada bol nije tako intenzivna, pa nakon toga može hodati ili se čak doskijati do doline. Ne mora se odmah javiti liječniku. Rezultati istraživanja rupture LCA pokazuju da se 50 %

pacijenata ne javi u prvih 48 sati iza ozljede, dok 18 % tolerira svoje stanje i preko tjedan dana^{141,142}. Nestankom akutnih simptoma bolesnici se vraćaju svakodnevnim aktivnostima i mogu biti bez većih simptoma, osim u slučaju većih naprezanja, kada se javi bol i znaci kronične nestabilnosti. Takve "izolirane rupture" događaju se češće skijašima, a W. Müller (1983)² ih tumači naglom hiperekstenzijom koljena, gdje se ligament isteže preko krova međučvorne udubine i može puknuti. Tada ne mora stradati kolateralni ligament, ali su na artroskopiji ipak pronađene udružene lezije. Benedetto (1984)¹⁴³ je samo u 28,4% objavio čistu rupturu ACL-a, dok je u 20,3% slučajeva postojala i lezija meniska, u 20% ozljeda hrskavice (tzv. flake fracture), a u 17% oboje. Woods i Chapman (1984)¹⁴⁴ su ispitali 230 bolesnika sa pozitivnim Lachmann testom i poslije ih artroskopirali. U 27,7% akutnih, te 29,5% kroničnih ruptura ACL-a, pronašli su ozlijeđenu jednog od meniska i pripadajuće stražnje kapsule. Radilo se je o perifernim ozljedama hvatišta meniska, koje se moglo šivati. De Haven (1980)¹⁴² i Noyes (1980)¹⁴¹ objavili su slučajeve akutnog hemartrosa prouzročenog rupturom LCA, te pronašli lezije meniska i do 60% slučajeva.

Kennedy tumači (1971)¹⁸ nastajanje izoliranih ruptura jakim unutarnjom rotacijom, kao npr. kod križanja skija. Ako je sila rotacije nagla i jaka, napeti LCA može puknuti, a s njim i lateralni menisk. Nagli pomak tibije u anterolateralnom pravcu može dovesti i do prateće ozljede prednje trećine lateralne kapsule. Ako dođe do avulzije hvatišta iliotibijalnog traktusa, imati ćemo tzv. Segondovu frakturu. To može biti indirektni znak ozljede LCA. U skijaša se može dogoditi nagla i jaka kontrakcija kvadricepsa (kod vraćanja iz sjedećeg stava), koja također može dovesti do rupture LCA^{145,146,147}. Kvadriceps je u stvari antagonist LCA. Kod njegove kontrakcije ligament patele gura tibiju naprijed, a mišić preko patele gura femur prema natrag. Ekstremni slučaj takve ozljede je slučaj odbojkašice koja je u doskoku čula prasak u koljenu, a na artroskopiji je nađena izolirana ruptura LCA.

S obzirom na veliku učestalost ozljeda LCA i obzirom na razvoj artroskopije te magnetske rezonance, i novih spoznaja o kinematici koljena, dijagnostika ozljeda križnih ligamenata - kako akutnih, tako i onih zanemarenih, koji za posljedicu imaju kroničnu nestabilnost koljena, postala je vrlo pouzdana. Dokaz tome je veliki broj objavljenih radova na tu temu^{148,149,150,151,152,153,154,155,156,157,158,159}. Danas se postavlja pitanje najsvrsishodnijeg liječenja ozljede LCA, što je svrha ovog istraživanja. Zato ćemo navesti dosadašnje spoznaje i liječenju ozljeda prednjeg križnog ligamenta.

1.3.1. Liječenje ozljeda prednje ukrižene sveze

Rupture prednje ukrižene sveze ne mogu se na žalost uspješno liječiti konzervativno. Pošto je sveza rastegnuta između polazišta i hvatišta kroz zglobni prostor, u trenutku pucanja krajevi se retrahiraju. Vrlo često su niti puknutih krajeva razlistane, pa je teško pokušati povratiti kontinuitet primarnim šavom. Daleko su najčešće ozljede u samom tijeku ligamenta, između polazišta i hvatišta. Kada se uspije postaviti šav, ligament zacijeli vezivnim ožiljkom, ali ostane nefunkcionalan. Kasnije se na ponovnim operacijama nađe tek suženi, labavi vezivni tračak. Feagin je objavio odlične rezultate primarnog šva u svježih ozljeda, ali su na kontroli 5 godina kasnije u 90% bolesnika pronašli znakove kronične nestabilnosti¹⁴⁵. Cabaud (1980)¹⁵⁴ je objavio na eksperimentalnom radu, da se primarnim šivanjem uz augmentaciju s ligamentom patele može ostvariti vrlo dobar rezultat. Blatter (1990)¹⁵² navodi da primarni šav može uspjeti samo uz augmentaciju.(semitendinosom).

Ako se dogodi avulzija, pa se ligament otrgne sa hvatišta (češće tibijalnog), a ovaj oblik ozljede obično se nađe kod djece i adolescenata, tada refiksacija ima mogućnost

čvrste restitucije. Odlomljeni ulomak može se reinsertirati malim vijkom, ili omčom od žice ili čvrstog konca. To se može ostvariti i artroskopskom tehnikom.

Parcijalne lezije predstavljaju vrstu oštećenja gdje ne dolazi do pucanja svih niti, ligament se rastegne, ali zadrži kontinuitet. U djece može zacijeliti nakon imobilizacije od 4-6 tj, ali su mogućnosti spontanog cijeljenja bolje kod stražnjeg križnog ligamenta, zbog bolje vaskularizacije. Nakon djelomične lezije ligamenat ipak ostane labav, te se može dobiti pozitivan Lachman test I-II st. Tada u odluci o operativnom liječenju treba ocjenjivati ukupnu labavost koljena, kao i sportske zahtjeve bolesnika.

Činjenica je dakle, da nakon rupture prednjeg križnog ligamenta ostaje labavo koljeno. Iz toga će se razviti kronična labavost, čiji će stupanj ovisiti i o ozljedama ostalih struktura. Liječenje se započne jačanjem mišića, jer dobro istrenirani natkoljениčni mišići mogu nestabilnost uvelike kompenzirati. Dilema o konzervativnom ili operativnom liječenju provlači se već puno godina, te ima stavova koji brane jedan ili drugi pravac. Činjenica je da i nakon uspješnog operativnog liječenja dolazi do razvoja ranije artroze, što je bio jedan od argumenata zagovornika operativnog liječenja. Zato se u odabiru kandidata za operaciju ocjenjuju :

- stupanj nestabilnosti
- kliničke tegobe
- fizički ili sportski zahtjevi bolesnika

Čovjek s izoliranom rupturom križne sveze, bez izrazitih znakova popuštanja i bez većih sportskih zahtjeva, može živjeti bez operacije. Ako se radi o sportski aktivnom pacijentu ispod 40 g., ipak mu treba preporučiti operaciju. Dobna granica se postepeno pomiče, pa se sve više ortopeda odlučuje operirati i starije bolesnike sa većim sportskim zahtjevima. Müller (1983)² navodi da akutnu rupturu ACL-a treba operirati, jer je bez ukriženih

ligamenata kinematika zgloba značajno poremećena, po može doći do sekundarne ozljede meniska ili jačanja labavosti koljena. Imajući i to mišljenje u vidu, Jakob navodi da se kod bolesnika preko 45 g., službenika, bez sportskih zahtjeva, treba odlučiti na konzervativno liječenje¹⁰.

Treba znati da već postojeće artrotične promjene sa suženjem interkondilarne udubine i aplaniranim kondilima predstavljaju tehnički problem za uspješnu rekonstrukciju LCA.

Kennedy (1974)³⁰ je usporedio dvije grupe bolesnika: 19 operiranih s akutnom ozljedom LCA, sa drugom grupom od 31 bolesnika koji nisu bili operirani. Kontrolni pregled nakon prosječno 44 mj. ukazao je da su klinički rezultati usporedivi: dobar i odličan u 80 % slučajeva. Ipak, 7 g. kasnije u grupi neoperiranih bilo je puno jačih znakova artroze. Iz toga je zaključio da sve akutne ruptуре treba operirati. Nasuprot tome McDaniel i Dameron (1980)¹⁶⁰, te Balkfors (1982)¹⁶¹ utvrdili su da puno bolesnika može voditi normalan život i bez LCA. Radovi objavljeni u zadnjim godinama ukazuju da je u koljenu bez ACL-a kasnije ipak puno više slučajeva sekundarnih lezija meniska i pojave artroze^{145,155,162}. Kod sumnje na svježu ozljedu LCA, preporučaju se slijedeći postupci :

- ozlijeđeno koljeno treba pažljivo pregledati, čak i u anesteziji. Artroskopija je indicirana u akutnoj fazi ako postoji sumnja na složenu ozljedu.
- kod jasno pozitivnog Lachman testa i pivot shifta treba primarno operirati križni ligament.
- ako je Lachman test pozitivan a pivot shift negativan, ne treba operirati, osim artroskopije u slučaju sumnje na ozljedu meniska. Ako se menisk treba šivati, tada se mora rekonstruirati i LCA. De Haven je našao da u protivnom 30% meniska ponovo pukne .
- kod pozitivnog Lachman testa i naznačenog pivot shifta, treba sve bolesnike s lezijom meniska operirati, pogotovo ako su sportski aktivni^{140,142,152}.

1.3.2. Cijeljenje ozljeda tetiva i ligamenata pod utjecajem činitelja rasta

Poznato je da je potencijal cijeljenja prednjeg križnog ligamenta vrlo slab, što su potvrdila kako klinička, tako i eksperimentalna istraživanja^{145,163}. Fibroblasti prednjeg križnog ligamenta imaju slabiju sposobnost dijeljenja (mitoze). Zato se u liječenju njihovih ozljeda služimo presađivanjem drugih tetiva, jer se ne očekuje uspješno endogeno cijeljenje. Za razliku od LCA, potpuna transekcija medijalnog kolateralnog ligamenta završiti će sa potpunim cijeljenjem, čak i bez kirurške intervencije.

U brojnim istraživanjima na životinjama pokušalo se je dodavanjem različitih činitelja rasta utvrditi koliki je njihov pojedini ili skupni učinak na brže cijeljenje tetiva i sveza.

Zaključak tih istraživanja govori da činitelji rasta stimuliraju diobu stanica u cijeljenju ligamenata¹⁶⁴. Također je uočeno da je utjecaj istih činitelja na LCA slabiji nego na MCL, pa se pretpostavlja da LCA ima neke unutrašnje inhibitore (intrinsic factors) zbog kojih ima slabiju tendenciju cijeljenja od ostalih sveza ili tetiva.

Wiig (1991)¹⁶⁵ je proučavao cijeljenje oštećenog medijalnog kolateralnog i prednjeg križnog ligamenta u kunića. Ligamente je ošteti u srednjem dijelu te dobio defekt za 60 % širine. Kunići su žrtvovani nakon 14 i 28 dana. Pronašao je cijeljenje MCL-a u oba kontrolna perioda, dok LCA nije zarastao ni nakon 28 dana, nego se je defekt čak proširio. Nivo prokolagen mRNA u MCL-u bio je viši od LCA i to kako u normalnim okolnostima, tako i tijekom cijeljenja ozlijede. Možda ove razlike u nivou mRNA za prokolagen utiču na sintezu kolagena, i tako dovode do različitog odgovora na ozljedu u ova dva ligamenta. Postoji međutim i morfološka razlika LCA i MCL-a. Stranice LCA imaju više vlakna actina, a postoji i razlika u debljini kolagenih vlakana¹⁶³.

Najčešće su ispitivani osnovni činitelji rasta, kao npr. činitelj izoliran iz trombocita (Platelet derived growth factor - PDGF), transformirajući činitelj rasta beta (TGF- β),

inzulinski činitelj rasta (IGF) i dr. Također je uočen sinergizam nekih činitelja na diobu stanica u kulturi tkiva stanica LCA i MCL-a. Lee (1995)¹⁶⁴ je uzeo stanice MCL-a i LCA kunića te ih stavio u kulturu tkiva. Dodavao je stanicama faktore rasta, i to činitelj iz trombocita (PDGF-BB), TGF- β , bazični činitelj rasta (Basic fibroblast growth factor-BFGF), te goveđi inzulin. Utvrdio je porast proliferacije stanica, ali je učinak svih pomiješanih činitelja bio osjetno veći, nego zbroj svih pojedinačno. Učinak u križnog ligamenta bio je jače izražen.

Biološki pokus na oštećenom MCL-u u zeca pokazao je da je PDGF-BB evidentno ubrzao cijeljenje ligamenta, i to proliferaciju fibroblasta te sintezu matriksa, te da se slično djelovanje može očekivati i kod drugih sveza. TGF- β 1 također pospješuje sintezu kolagena te pojačava sintezu matriksa u fazi zaraštavanja ligamenta.

Djelovanje koštanih morfogenetskih proteina na cijeljenje Ahilove tetive proučavao je Aspenberg (1998)¹⁸⁴. U novijoj literaturi je ukazano da GDF 5,6 i 7 (BMP 12,13,14, tj. CDMP – morfogenetski proteini dobiveni iz hrskavice), mogu inducirati stvaranje i mekih tkiva, a ne samo hrskavice ili kosti, nakon intramuskularne implantacije u miševa. U prerezanu ahilovu tetivu uloženo je 1 μ g humanog GDF5 i 6, a u drugu grupu isti činioci u dozi od 10 μ g. U trećoj grupi je korišten OP-1 u dozi od 10 μ g. Životinje su žrtvovane nakon 14 dana, a histološka slika u mjestu defekta pokazala je hipercelularno vezivno tkivo, a u jednom preparatu vidljivi su dijelovi hijaline hrskavice. (grupa GDF 5 i 6). U preparatima tretiranim sa OP-1 vidi se novostvorena kost.

1.3.3. Operativno liječenje – povjesni pregled

Prvi spomen križnih ligamenata nađen je na jednom egipatskom papirusu 3000 g. prije naše ere, u kojem je opisana i njihova anatomija. Hipokrat (460-370 p.k.)¹⁰ opisuje subluksaciju koljena kod ozljeđenih ligamenata. Galen (129-199 p.k.)¹⁰ je ligamente u sredini koljena nazvao "ligamenta genu cruciata" i objasnio njihovu stabilizirajuću ulogu.

Francuski kirurg iz Lyona Amedee Bonnet (1845)¹⁰ objavio je monografiju o kadaveričnim studijama, te preporučio metode liječenja, od kojih su neke i danas aktualne. U njegovoj knjizi postoji crtež kinematične šine koja je gotovo identična današnjoj, samo joj nedostaje elektromotor¹⁰.

Grčki liječnik George C. Noulis (1875)¹⁰ opisao je ono što danas nazivamo Lachmanovim testom. Četiri godine kasnije Francuz Segond (1879)¹⁰ detaljno opisuje simptome i popratne znakove rupture križnih sveza. Battle (1900)¹⁰ publicira izvještaj o operaciji prednjeg krucijatuma, ali šavom. Rus Grekow (1915)¹⁰ prvi je rekonstruirao prednji križni ligament koristeći se fascijom latom. Dvije godine kasnije njemački mornarički kirurg Witek (1917)¹⁰ izvršio je rekonstrukciju s meniskom, a izgleda da je u rekonstrukciji prvi koristio ligament patele. Brojni su evropski liječnici dali doprinos kirurgiji prednje ukrižene sveze, prije nego su Amerikanci Bosworth i Campbell (1936)¹⁰ objavili svoje radove.

Prvi eksperimentalni rad pokušaja rekonstrukcije križnog ligamenta objavio je Nicoletti (1913)¹⁰. Psima je na mjesto ligamenta ugradio slobodni presadak fascije late¹⁰. Svima je rana zarasla per primam, a nakon 2 tj. psi su imali dobru stabilnost i gibljivost. Prvu takvu opraciju na čovjeku obavio je Rus Grekow (1914)¹⁰, što je objavljeno u Njemačkom kirurškom društvu. Hey Groves (1917)¹⁰ je objeivio izvještaj o rekonstrukciji LCA i to implantacijom fascije late. Alwyn Smith (1918)¹⁰ napisao je veći izvještaj o

biomehanici, mehanizmu ozljede, te liječenju ozljeda LCA. Preporuča rekonstrukciju ozlijeđenog ligamenta modificiranom Hey Grovesovom metodom, tj. ekstraartikularnom stabilizacijom – transpozicijom hvatišta m. sartoriusa.

Campbell (1936)¹⁰ prvi je opisao upotrebu dijela patelarnog ligamenta u zamjenu ozlijeđenog LCA. Presadak je postavio kroz tunele u tibiji i kondilu femura, a rezultati su bili ohrabrujući. Iste je godine Bosworth opisao ekstraartikularnu stabilizaciju sa facijom latom, kojom je pojačao medijalnu ili lateralnu stranu koljena u smjeru LCA.. Iako se njemu pripisuje ova metoda, još je 18 godina ranije, dakle 1918. švicarski kirurg Matti¹⁰ učinio uspješnu ekstraartikularnu stabilizaciju na isti način, a rezultat operacije bio je smanjena subluksacija koljena.

Najvažniji rad iz ovog područja je svakako habilitacija Ivara Palmera (1938)¹⁰ nazvana: "Ozljede ligamenata koljenog zgloba" s detaljnom studijom anatomije, biomehanike, patologije i liječenja. Opisao je svoj instrument za točno bušenje tunela femoralnog hvatišta prednjeg krucijatuma. Također je iznio nova zapažanja o sekundarnim promjenama u koljenu nakon ozljede ligamenata.

O' Donoghue (1950)¹⁰ objavio je tzv. "zlokobni trijas", tj. leziju medijalnog kolateralnog ligamenta, meniska i LCA. Opisuje kirurško liječenje ozljeda ligamenata u sportaša, rehabilitaciju i ocjenu postoperativnih rezultata.

U zadnjih 40 g. počinje tzv. moderna era operativnih tehnika, koje se sa nekim varijacijama koriste i do danas. Jedna grupa autora objavila je varijacije tehnike, gdje je rekonstrukcija učinjena sa dijelom ligamenta patele koji je proksimalno odvojen od hvatišta uz lamelu kosti, a distalno ostao fiksiran na hvatište:

Kenneth Jones (1963)¹⁰⁴ je opisao svoju operativnu tehniku, koristeći se srednjom trećinom ligamenta patele. Ligament je provukao kroz tunnel u femuru. Danas bi ovu operaciju ocijenili nefiziološkom i neizometričnom, no ipak danas po njemu nazivamo modificiranu

metodu sa slobodnim transplantatom srednje trećine ligamenta patele, po mnogima "zlatni standard" rekonstrukcije. Postoji nekoliko sličnih varijacija ove tehnike, pa ćemo navesti neke od njih. Njemač Brükner¹⁰ je modificirao njegovu metodu tako da je proksimalni dio ligamenta proveo puno točnije izometrično. Gornji kraj transplantata fiksirao je više proksimalno i straga u međučvornoj udubini, pomoću transosarnih šavi koje je zategnuo na lateralnom epikondilu. Kraj presatka bio je na "over the top" poziciji. Ericksson (1979)¹⁵⁵ je imao 70% uspjeha sa svojom tehnikom. On je koristio lig. patele na sličan način kao i Brükner, tj. na gornjem dijelu je imao koštanu lamelu sa patele, dok je distalni kraj ostao fiksiran na hvatištu. Proveo ga je kroz tunel na tibiji i koštanu lamelu fiksirao u međučvornoj udubini, blizu originalnog hvatišta preko transosarnih šavi.

W. Müller (1983)² uzeo je duži transplantat, koji se je protezao preko patele i zahvaćao dio tetive kvadricepsa. Ovako dugi presadak provukao je kroz međučvornu udubinu, zatim ekstraartikularno oko lateralnog kondila femura, što je nazvao "over the top".

Druga grupa autora uzela je dio tetive kao slobodni presadak. Fiksacija na tibiji bila je ostvarena pomoću vijka kroz koštani blok i samoj međučvornoj udubini, a na femuru straga, iza kondila, ekstraartikularno.

Müller je proveo presadak kroz tunel na tibiji, gdje se je uklinio, dok je femoralni kraj ponovo bio provučen "over the top" i fiksiran transosarnim šavima².

Na sličan je način i Brükner¹⁰ modificirao prvotnu tehniku te uzeo slobodni graft kojeg je u tibiji fiksirao poput Müllera, a na femuru u tunelu kroz kondil.

Augustine (1952)¹⁰ je opisao tzv. dinamičnu stabilizaciju, gdje je odvojio tetivu semimembranosusa sa tibijalnog hvatišta, provukao ju kroz koljeno imitirajući tijek LCA i ponovno ju fiksirao na tibiji. Blauth¹⁰ je uzeo presadak iz tetive kvadricepsa sa jednim koštanim krajem, i to sa patele. Nicholas i Insall¹⁰ koristili tračak iliotibijalnog traktusa, koji je bio proveden od proksimalno preko lateralnog kondila, kroz zglob i bio je fiksiran

na tibiji ispred anatomskog hvatišta LCA. Treba spomenuti i pokušaje sa umjetnim materijalima, posebno u osamdesetim godinama, ali se je pokazalo da niti jedan strani materijal ne zadovoljava, zbog mehaničkog pucanja ili stvaranja vrlo jakih upalnih promjena u zglobu sa granulomima stranog tijela, jakim sinovitisom te konačnim popuštanjem ligamenta. Kao ugradbeni materijali služili su Gore-tex, karbonska vlakna, Dakron, te neki poliesteri. U našoj klinici ugrađeno je pet Gore-tex ligamenata koji su dali odlične rane rezultate s potpuno čvrstim koljenom, ali su svi popustili unutar pet godina. Na reoperaciji smo pronašli prekinuta vlakna grafta sa jakom upalnom reakcijom okolne sinovije. Slično su prošli i Leeds-Keyo ligamenti od poliestera, kojih smo također ugradili u jednoj manjoj seriji. F. Fu je analizirao veću seriju ugrađenih umjetnih ligamenata (osobna priopćenja 1988), te zaključio da mikropartikle grafta koje trenjem otpadaju, izazovu jaku upalnu reakciju stranog tijela, koja dovodi do osteolize i proširenja tunela, te na kraju mehaničkog propadanja. Zato su te metode gotovo napuštene, te se dalje razvijaju operativne tehnike koje koriste biološki materijal: autograft ili alograft. Upravo je Fu unaprijedio tehniku ugradnje svježije smrznutih alograftova koju rutinski koristi u svojoj praksi. Većina centara je ipak skeptična prema serijskoj ugradnji kadaveričnog alografta, pa se ta tehnika ipak treba ostaviti za posebne slučajeve. U našoj Klinici su do sada ugrađena tri kadaverična ligamenta, ali u slučaju reoperacije, odnosno rupture oba križna ligamenta, kada autologni graft ligamenta patele nije bio raspoloživ.

Umjetni materijali koriste se ponekad i za augmentaciju križnog ligamenta. Taj pojam označava pojačanje u slučaju šivanja sveze, ili pak pojačavanja samog presatka. Tehnika tzv "hot dog" rekonstrukcije, koju sam vidio kod A. Gächtera u Baselu koristi 6 mm široki tračak LAD (ligament augmentation device) izrađen od poliestera, koji se uvede u tijelo presađene srednje trećine ligamenta patele i trajno ostane u njemu.

Prvu artroskopsku rekonstrukciju krucijatuma potpisao je Dandy (1981)¹⁰, koristio je umjetni ligament od ugljikovih vlakana. Od tada pa do danas artroskopija je učinila ogroman napredak. Bez obzira na izbor transplantata, artroskopske rekonstrukcije zahtijevaju nekoliko manjih incizija, a istovremeno omogućuju bolju vizualizaciju mjesta inzercije, te precizniji rad.

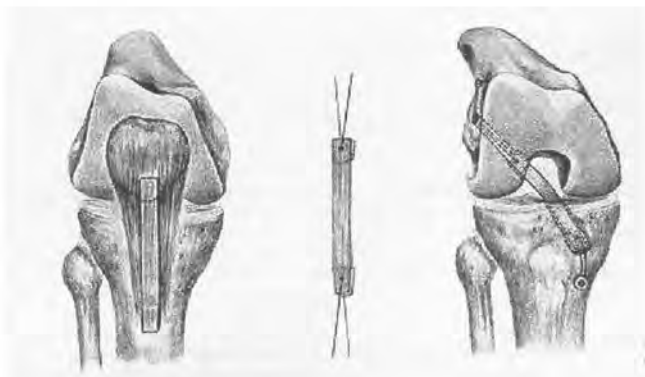
1.3.4. Operativno liječenje – današnje metode

Nakon velikog broja opisanih operacija s ekstraartikularnim stabilizacijama i intraartikularnim rekonstrukcijama, danas su se iskristalizirale dvije glavne metode, obje vrlo anatomske. Rupturirani LCA mora se rekonstruirati na taj način da se presadak postavi strogo anatomski na polazište i hvatište, vodeći računa i izometriji i geometriji presatka. Najviše se koriste slobodni presadak iz srednje trećine ligamenta patele, sa dva koštana kraja, te tetive hamstringsa (m. semitendinosus, m. gracillis). One su tanje, pa ih treba postaviti duplo, troduplo ili čak četverostruko.

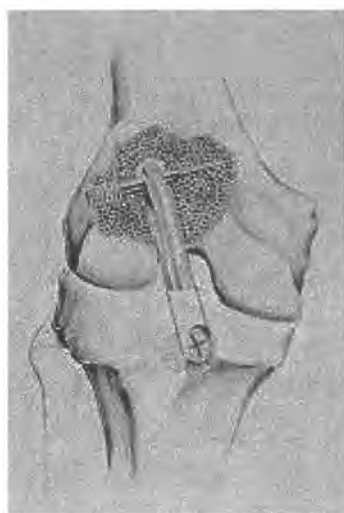
Ligament patele opisan je u rekonstrukciji LCA od Cambella (1936)¹⁰. Poznata je metoda po Jonesu (1963)¹⁰⁴, gdje je ligamentum patele isprepariran tako da se drži na donjem hvatištu, a gornji kraj je proveden kroz koštani tunel u kondil femura. Ova metoda nije održiva po pravilima izometrije jer femoralno hvatište nije precizno postavljeno. Noyes (1984)¹⁴¹ je objavio da je slobodni presadak ligamenta patele s dvakoštana kraja, najčvršći. To se tumači činjenicom da dolazi do uraštavanja kosti u kost. To su potvrdili i drugi autori^{155,165}. Ligament patele se nakon vađenja srednje trećine tako dobro oporavi, da se već nakon 6 mj. u slučaju potrebe, ponovo može uzeti njegov dio za eventualni revizijski zahvat. Prema Noyesu bi presadak nakon 8 mj. trebao poprimiti mehanička

svojstva zdravog krucijatuma. Ligament patele ima deblji presjek od izvornog ligamenta i presadak je dovoljno čvrst. Butler je utvrdio da srednja trećina ligamenta patele ima 191 % čvrstoće u odnosu na prirodni LCA, dok tetiva semitendinosusa ima 75%. Noyes je utvrdio da 14 mm široki presadak srednje trećine ligamenta patele ima 175 % čvrstoće od izvornog LCA, za razliku od semitendinosusa (75%), gracilisa (49%)¹⁶⁶.

Postoji nekoliko varijacija fiksacije krajeva transplantata sa raznim vrstama vijaka ili čak press fit tehnikom, bez vijaka.



slika 3. Rekonstrukcija LCA srednjom trećinom ligamenta patele. Iz Jakob RP, Staubli H-U. Kniegelenk und Kreuzbänder. Springer 1990.



slika 4. Rekonstrukcija LCA tetivom semitendinosusa. Iz Jakob RP, Staubli H-U. Kniegelenk und Kreuzbänder. Springer 1990.

Pošto metoda rekonstrukcije sa ligamentom patele ima određenih prigovora obzirom na morbiditet patele (prednja koljenska bol), te neke druge, kao alternativa su poslužile tetive stražnje mišićne lože koje se hvataju na pes anserinus (semitendinosus, gracilis, semimembranosus). U stručnoj literaturi se nazivaju jednom riječju- *hamstringsi*. Prvo je uziman semitendinosus, koji ima dugu tetivu koju se dobro može ispreparirati kroz malu inciziju, i po potrebi presaviti kao dvostruki tračak. Prednost je u tome da se operacija može izvesti potpuno artroskopski, bez potrebe duge incizije za uzimanje ligamenta patele. Način provlačenja i fiksacije poštuju sva pravila izometrije. Ispitivanja su kasnije pokazala da dvostruki tračak semitendinosusa nije dovoljno čvrst, posebno za stražnji krucijatum, pa se dodatno uzima i tetiva gracilisa, kako bi se dobio trostruki ili čak četverostruki tračak U ovoj disertaciji ne bi se zadržavali na detaljima operativnih tehnika.

1.4. PREGLED DOSADAŠNJIH ISTRAŽIVANJA O CIJELJENJU PREDNJE UKRIŽENE SVEZE

Nakon presađivanja dijela ligamentum patellae ili tetive "hamstringsa", u svrhu rekonstrukcije puknutog križnog ligamenta u ljudi, očekuje se njihovo čvrsto urastanje i revaskularizacija, kako bi mogle vršiti svoju mehaničku ulogu stabilizatora koljena. Brojna eksperimentalna istraživanja na životinjama, a u novije vrijeme i na humanim ligamentima, pokazala su da presadak tetive prolazi kroz različite faze biomehaničke i histološke transformacije, da bi dosegao potpunu reintegraciju. Te faze su: avaskularna nekroza, celularna repopulacija, remodeliranje kolagena i sazrijevanje. Ovaj proces Amiel (1986)¹⁶⁷ je nazvao "ligamentizacija tetive". Eksperimentom na kunićima, utvrdio je povećano stvaranje kolagena tip III uz povišenu koncentraciju

glikozaminoglikana u presatku iz patelarne tetive. Ovu je transformaciju autor protumačio prilagodbom tetive na nove intraartikularne uvjete.

Nakon eksperimentalnog presađivanja tetive, uočava se brzi gubitak stanica iz presatka i razvoja avaskularne nekroze. Zatim slijedi faza repopulacije stanica, koje vjerovatno migriraju iz okoline, a to znači da se radi o stanicama domaćina. Ispitivanja dezoksiribonukleinske kiseline (DNK) u koze, pokazala su da se DNK iz stanica davaoca brzo izgubi iz presatka, te se unutar 4 tjedna zamijeni sa DNK primaoca¹⁵⁹. Stanice domaćina tako uđu u presadak prije proliferacije krvnih kapilara.

Ubrzo nakon zahvata započne i proces revaskularizacije. Proliferacija kapilara dolazi vjerovatno iz periligamentarnog tkiva, posebno Hoffinog tijela i sinovijalne membrane. Kapilare počnu urastati i sa krajeva presatka, te iz periferije prema sredini.

Alm i Strömberg (1974)¹⁶⁸ proučavali su vitalnost presađenog ligamenta patele u pasa. Radili su segmentalne mikroangiografije u razmaku do 20 tj. Našli su znakove rane revaskularizacije, koja je uslijedila uraštanjem kapilara iz tri pravca: iz masnog tkiva prišivenog na presadak, sa bataljka reseciranog LCA-a, te endostalno iz femoralnog tunela. Nakon 8 tjedana, ligament je bio potpuno revaskulariziran, a nakon 20 tjedana raspored kolagena je bio kao u normalnom LCA.

Mikroangiografska analiza pokusa na rezus majmunima u rekonstrukciji LCA sa srednjom trećinom ligamenta patele, pokazala je nakon 8 tjedana opsežnu revaskularizaciju unutar i oko grafta¹⁶⁷. Tetiva je na histološkoj slici izgledala normalno. Kapilare su također urasle sa oba kraja presatka, ali je sredina ostala relativno hipovaskularizirana. Postojale su ipak naznake urastanja malih žilica. Nakon tri, šest i dvanaest mjeseci histološka je slika ostala ista: dobra revaskularizacija s oba kraja, te s površine, uz hipovaskularizirani srednji dio tetive. Nije bilo urastanja kapilara iz masnog tkiva kojeg nisu prišili, ali jest iz stražnjeg sinovijalnog tkiva te iz femoralnog tunela.

Tenociti su izgledali normalni i nije bilo nikakve upalne reakcije¹⁶⁶. Ova ispitivanja na životinjama, kao i Scapinelli-jeva na humanom materijalu¹⁶⁹, potvrdila su da tibijalno narastište ne sudjeluje u vaskularizaciji LCA. To znači da se presatci ligamenta patele sa održanim tibijalnim hvatištem u stvari ponašaju kao avaskularni slobodni presatci¹⁵⁰.

Kod urastanja presatka križnog ligamenta mijenja se raspored i izgled kolagena. Deblja vlakna iz tetive progresivno se zamijene tanjim. Nakon nekog vremena kolagen u presatku poprimi raspored kao što je to drugdje u tijelu kod organiziranog vezivnog ožiljka, tj. pravilan raspored vlakana manjeg promjera. To znači da se ultramikroskopski raspored kolagena presađenog ligamenta definitivno razlikuje od zdravog. Jackson (1987)¹⁵⁹ dalje tumači da je ispitivanjem na kozi ustanovio da se autologni presadak bolje i brže remodelira od alografta, te da je biomehanički čvršći. Ispitivanja svježe zamrznutog ili pohranjenog presatka sa druge jedinice (alograft) su interesantna za humanu medicinu, gdje se sve češće koriste kadaverični transplantati kostiju i ligamenata.

Clancy (1981)¹⁶⁹ je radio pokus na rezus majmunima i našao da su intraosalna hvatišta tetive brzo urasla: Poprečni presjek tunela nakon 8 tjedana pokazao je fibroblastičnu i osteoblastičnu reakciju na zidovima tunela. Nakon devet mjeseci prostor između tetive i okolne kosti bio je ispunjen zrelim tkivom. Na nekim se mjestima vidjela slika identična normalnom hvatištu tetive za kost. Ta su mjesta imala složene slojeve od ligamenta, fibrozne hrskavice, mineralizirane hrskavice i konačno kosti.

Čvrsta i anatomski točna ugradnja presatka u ljudi je vrlo važna za krajnji ishod. Dokazano je također, da presadak za vrijeme sazrijevanja gubi na svojoj napetosti, pa se može dogoditi da na kraju ostane nešto labaviji. Prenaprezanje, tj. pretenzioniranje presatka prilikom ugradnje je također upitno, jer može dovesti do kontrakture koljena^{155,170}. Završna napetost presatka ovisi i o upotrebljenom tkivu, te ishod nije jednak kod ligamenta patele, "hamstringsa", iliotibijalnog traktusa ili Ahilove tetive. Čvrsto i

izometrijski točno učvršćeni presadak brže će se revaskularizirati i ligamentizirati^{137,149}. Ako u koštanom tunelu nema dobrog kontakta sa krajem presatka, kao npr. u slučaju starog hematoma pomiješanog sa sinovijalnom tekućinom, može doći do stvaranja upalne reakcije koja može ugroziti i usporiti urastanje. Hoffmann (1993)¹⁵⁶ je reoprirao bolesnika s rekonstruiranim LCA putem tetiva hamstringsa, a zbog ponovne traume. Na ekscidiranom preparatu 8 tj. nakon prve operacije pronašao je čvrsto urašteni presadak, sa izdancima veziva prema koštanom tunelu koji su sličili Sharpeyevim vlaknima koja se nalaze na anatomskim hvatištima tetiva za kost, a imala su međusloj vezivne hrskavice i koštanih lakuna. Sharpey (1856)¹⁷² je opisao hvatište kao “perforirajuća vlakna, koja su poput čavala zabijena okomito ili koso kroz ploču”. Histološke kontrole hvatišta presatka u humanim revizijama, potvrdile su da u koštanom tunelu postoji čvrsti spoj tetive i kosti.

U praćenju bolesnika s rekonstruiranim prednjim križnim ligamentom nađu se nekoliko tjedana nakon operacije ponekad i neželjeni efekti, kao npr. širenje koštanog tunela gdje nije došlo do čvrstog urastanja presatka. Opisan je tako tzv. “bungee efekt” gdje se neurastanje tumači aksijalnim pomakom presatka pri funkciji koljena¹⁷³. Kod rekonstrukcije LCA sa tetivama “hamstringsa”, koristi se često tzv. *endobutton* za femoralnu fiksaciju. Kraj presatka se nalazi na sredini koštanog tunela i fiksiran je na kortikalis preko čvrstog tračka neresorptivnog konca na tzv. *endobutton*. Presadak ne ispunjava cijelu dužinu tunela, i kod rane i agresivne rehabilitacije može “prokliziti”, i neće se čvrsto usidriti u kost. To se uspoređuje s elastičnim klizanjem gume kod “bungee” skokova. Drugi neželjeni efekt je “whipescreeen brush” ili efekat brisača stakla^{173,174}. Manifestira se u tibijalnom tunelu, gdje se pri ranoj rehabilitaciji pojavi proširenje tibijalnog tunela, jer presadak pri gibanju koljena djeluje poput brisača na automobilu, te nema dovoljno mira za čvrsto urastanje tetive¹⁷⁵.

Artroskopska kontrola u bolesnika nekoliko mjeseci, pa do godinu dana iza rekonstrukcije LCA s ligamentom patele, pokazuje da je presadak pokriven sa slojem sinovijalnog tkiva koji nije uvijek jednako debeo¹⁷⁶. U ranoj postoperativnoj fazi, presadak je pokriven s debelim slojem hipervaskularizirane sinovije. Kako presadak sazrijeva, tako sinovijalni sloj postaje tanji i sve više slični ovojnici zdravog ligamenta. Artroskopski nalazi u ljudi pokazali su da se sazrijevanje presatka odvija slično kao u ispitivanja na životinjama. Debeli sloj sinovije obavija presadak u prva tri mjeseca iza operacije. U toj fazi je i Hoffino tijelo adherentno sa presatkom, i tada traje intenzivna revaskularizacija³¹. Za razliku od životinja, sloj sinovije u ljudi ostane zadebljan i do godinu dana, pa se može pretpostaviti da je sazrijevanje transplantata u životinja brže. Ipak, na kraju sazrijevanja transplantat ostaje relativno hipovaskulariziran u dubokim slojevima, ali to ipak ne utiče na njegova biomehanička svojstva. Godinu dana nakon rekonstrukcije, histološka slika presjeka presatka slični slici zdravog ligamenta^{150,166}.

MRI ispitivanje presatka i njegovog signala u raznim vremenskim razmacima iza operacije, sa posebnim interesom za njegovu prokrvljenost (posebnom tehnikom s kontrastom Gd-DPTA), ukazuje da i nakon godine dana iza operacije presadak ostaje slabije prokrvljen, sa rijetkim kapilarama na periferiji i avaskularnim središnjim dijelom, što međutim ne utiče na njegovu mehaničku kvalitetu. Nepotpuna revaskularizacija, dakle, ne bi trebala biti uzrokom slabije kvalitete presatka. Shino (1991)¹⁷⁷ je putem biopsija analizirao ugrađeni alograft tetive u raznim razmacima iza operacije (3-55 mj). Šest mj. iza operacije našao je pravilno raspoređena kolagena vlakna, te gusto poredane fibroblaste (hipercelularnost). Kako je prolazilo vrijeme iza operacije, stanjivao se sloj novostvorenog sinovijalnog tkiva koje pokriva presadak. Interesantno je da je u jednom labavom transplantatu koji je bio uglavnom afunkcionalan, pronašao hipercelularno i hipervaskularno amorfno tkivo kao u vezivnog ožiljka.

Biopsije uzete iz presađene tetive semitendinosusa u razmaku 20 dana do 44 mjeseci, pokazuju da se presađak sastoji od dva različita tkiva : tetive i reaktivnog veziva¹⁷⁷. U literaturi nema opisanih velikih serija kontrolnih biopsija u ljudi. Alm je objavio tri biopsije ligamenta patele u kojima je našao lijepu histološku sliku dobro vaskularizirane tetive. Slične histološke slike dobili su i drugi autori, ali se radi o pojedinačnim biopsijama^{178,179}. Izgleda da tetiva semitendinosusa i ligament patele ne reagiraju sasvim jednako u novim uvjetima. Tetiva semitendinosusa pri ugradnji zadrži svoj paratenon, a i uža je, pa je urastanje kapilara olakšano. Na osnovu ranijih rezultata i saznanja o revaskularizaciji, pojavila se ideja o rekonstrukciji LCA sa vaskulariziranim presatkom¹⁴¹. Korišten je lateralni dio ligamenta patele s ograncima arterije geniculate lateralis inferior. Rezultati još nisu objavljeni.

1.4.1. Uraštavanje presatka u koštanom tunelu: pokus na životinji

Postoji nekoliko izvještaja u literaturi koji opisuju uraštavanje presatka pri rekonstrukciji LCA u životinje.

Scranton (1998)¹⁸⁰ je u ovce učinio rekonstrukciju s četverostrukom tetivom "hamstringsa" i presađak učvrstio interferentnim vijcima. Životinje su žrtvovane nakon 6, 12 i 26 tjedana, a koštani tuneli su histološki proučavani. Poprečni presjek tunela nakon 6 tjedana pokazao je prijelaz upalne faze u reparativnu sa intenzivnom biološkom aktivnosti. Vidljivi su bili znaci stvaranja hrskavice, nove osifikacije uz osteoblastičnu proliferaciju. Postojala su i Sharpeyeva vlakna koja tetivu sidre u zidu tunela. Intraartikularni dio tetive još je bio avaskularan. Nakon 12 tjedana hondrociti su bili poredani na koštanom ležištu, između njih su bili vidljivi paralelni tračci novog kolagena, poredanih u smjeru djelovanja mehaničke

sile. Intraartikularni dio tetive postepeno se transformirao u novi ligament s gigantskim stanicama i mioblastima. Nakon 26 tj. (6,5 mj), proces transformacije izgledao je gotov, pa je presadak morfološki i histološki izgledao kao kontrolni LCA.

U ovom istraživanju, po prvi se puta spominju mioblasti koji su prisutni u tijeku transformacije, a inače ih nema u normalnom ligamentu. Autori ovu pojavu tumače kao pozitivnu, smatrajući da mehaničke sile vlaka djeluju na mezenhimske stanice da ubrzaju lučenje glikoproteina i omoguće brzu invaziju hondroblasta. To omogućuje bržu ligamentizaciju tetive. U vremenu od 6 tjedana do tri mjeseca iza operacije vidi se intenzivna metabolička aktivnost sa osifikacijom u tunelu i intraartikularnom revaskularizacijom. U slijedećem razdoblju, od 3 do 6 mjeseci, sazrijevanje tetive ide u skladu sa biomehaničkim silama. Na kraju je po gustoći stanica te izgledu i rasporedu kolagenih vlakana, presadak bio vrlo sličan kontrolnom, zdravom LCA. Drugi pokusi pokazali su da nema bitne razlike od u razdoblju od 6 do 12 mjeseci, u sazrijevanju transplantata u životinje¹⁶⁶.

U ispitivanju uraštanja tetive u koštanom tunelu, Rodeo (1993)¹⁸¹ je koristio model psa. Izolirao je tetivu dugog ekstenzora prstiju, te ju provukao kroz kondil tibije i slobodni kraj pričvrstio na drugoj strani, bez provlačenja kroz zglob. Životinje su bile žrtvovane nakon 2, 4, 8, 12 i 26 tjedana i potom je vršena histološka analiza preparata. U ranoj fazi, dva tjedna iza operacije, prostor između tetive i koštanog tunela ispunjavalo je granulaciono tkivo, s uraštavanjem kapilara i invazijom makrofaga te fibroblasta. Usporedba s cijeljenjem prijeloma ukazuje da se radi o pluripotentnim mezenhimijskim stanicama iz koštane srži. Makrofagi imaju ulogu uklanjanja granulacionog tkiva, a fibroblasti stvaraju organizirano vezivno tkivo. Kolagen se također javlja u tom tkivu i s vremenom postaje sve više organiziran, te spaja koštani tunel i tetivu. Stvara se nova kost koja postaje lamelarna. Na

kraju postoji čvrsti spoj preko okomitih kolagenih vlakana, koje autor uspoređuje sa Sharpeyevim vlaknima.

Rodeo (1999)¹⁸² je šest godina kasnije objavio nastavak pokusa, ali sada koristeći rhBMP-2, te njegov utjecaj na uraštavanje. Korištene su različite doze, i to u prvoj grupi 680 µg, a u drugoj doze od 90, 180 i 350 µg. Žrtvovanje životinja uslijedilo je u razmacima 3 dana do 8 tjedana kasnije. U prvoj grupi je utvrđena pojačana osteoliza kosti u tunelu, koja je dokazana rentgenološki i histološki. Autor je pretpostavio da je osteoliza u vezi sa dozama BMP-a, pa su u drugoj grupi isprobavane tri različite, ali manje doze. Obzirom da se očekivalo brže stvaranje kosti, žrtvovanje je uslijedilo puno ranije, nego u prvom pokusu.

Dva tjedna nakon pokusa uočeno je izrazito stvaranje nove kosti u tunelu, ali kod veće doze BMP-a i pojačana osteoliza. Kod nižih doza je osteoliza bila slabija, a također se stvarala nova kost.

Četiri tjedna iza operacije vidjela se progresivna mineralizacija novostvorene kosti. Vezivno tkivo u prijelznoj zoni imalo je manje stanica i slabije je bilo prokrvljeno nego u ranijoj grupi. Stvarao se kolagen koji povezuje tetivu i novostvorenu kost.

Autor zaključuje da je uz pomoć BMP-a došlo do ubrzanog ciljeljnja i koštanog zatvaranja tunela, ali sa manjim dozama. Postoji dakle mogućnost kliničke upotrebe BMPs u rekonstrukciji prednjeg križnog ligamenta.

2. CILJ ISTRAŽIVANJA

Poznato je da su koštani morfogenetski proteini važni činitelji rasta koji reguliraju i kontroliraju razvoj, rast i regeneraciju mnogih tkiva i organa, a prvenstveno su važni u razvoju i regeneraciji skeletnih struktura. Među njima jedobro poznata važna uloga BMP-7 u regeneraciji kosti i hrskavice. BMP-7 se također već primjenjuje i u kliničkom radu. Nedavno su započeta istraživanja o djelovanju nekih koštanih morfogenetskih proteina na ligamente i tetive, pa je tako postalo jasno da su kao skeletne strukture i ti organi potencijalni objekt regeneracije pod utjecajem koštanih morfogenetskih proteina. Cilj ovog istraživanja utvrditi je djelovanje različitih doza rhBMP-7 na regeneraciju oštećenog prednjeg križnog ligamenta. Specifični ciljevi su:

1. utvrđivanje eksperimentalnog modela ozljede prednjeg križnog ligamenta koja ne zaraštava spontano (periferna trećinska ozljeda i središnja ozljeda sa očuvanim perifernim kontinuitetom),
2. utvrđivanje ishoda spontanog procesa cijeljenja prednjeg križnog ligamenta nakon ozljede,
3. utvrđivanje ishoda cijeljenja ozljede prednjeg križnog ligamenta kada je u defektu primjenjen rhBMP-7 u različitim dozama (5 μ g i 10 μ g) na kolagenom nosaču.

Osim toga cilj istraživanja je utvrditi učinak djelovanja rhBMP-7 na cijeljenje transplantata tetive u koštanom tunelu. Specifični ciljevi bili su sljedeći:

1. Utvrđivanje eksperimentalnog modela transplantacije tetive u svrhu zamijene prednjeg križnog ligamenta,
2. utvrđivanje tijeka i ishoda spontanog procesa cijeljenja transplantata tetive u koštanom tunelu.

3. utvrđivanje tijeka i ishoda procesa cijeljenja transplantata tetive u koštanom tunelu uz primjenu rhBMP-7.

Na osnovu dobivenih rezultata i njihovih korelacija, treba procijeniti uspješnost operativne metode liječenja nestabilnosti koljenog zgloba uzrokovane oštećenjem ili pucanjem prednje ukrižene sveze.

3. MATERIJAL I METODE

3.1. MATERIJAL

3.1.1. Eksperimentalne životinje

U eksperimentu je korišteno 36 odraslih mužjaka orijaških zečeva, starih godinu dana, prosječne težine 4,5 kg (3,7 do 4,6 kg). Životinje su čuvane u štali Zavoda za farmakologiju Medicinskog fakulteta u Rijeci. Hranjene su standardnom laboratorijskom peletiranom hranom i vodom ad libidum. Osiguran je dnevni ciklus tame i svijetla, i omogućeno je normalno kretanje životinja unutar kaveza standardnih dimenzija.

Također je u eksperimentu korišteno i 10 ovnova kanadske pasmine, starih godinu dana, prosječne težine 37,7 kg (33 do 43 kg). Životinje su držane u privatnoj staji, hranjene sijenom i zobi. Pripravljen je poseban boks za svježe operirane životinje koji su u njemu izolirane 2 dana poslije operacije.

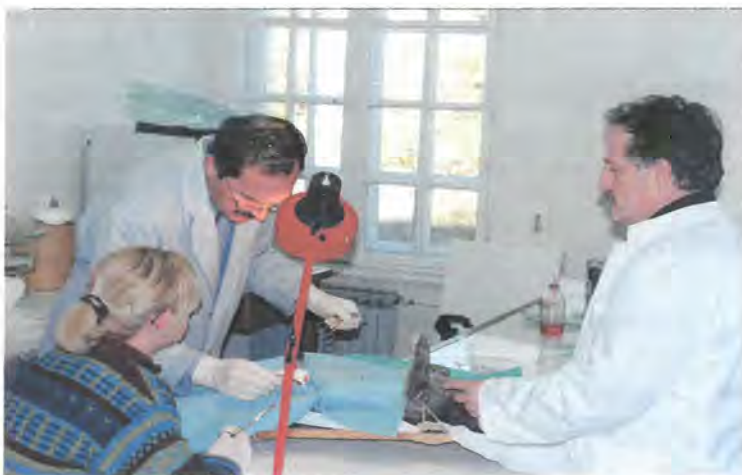3.1.2. Proteinski preparat

Proteinski preparat, rhBMP-7 dobiven je ljubaznošću Creative BioMolecules, Hopkinton, USA. RhBMP-7 dobiven je kao otopina u 20 mM acetatnom puferu, pH 4,5 u koncentraciji od 0,5 mg/ml. Proteinski preparat je čuvan na temperaturi - 70°C. Neposredno prije primjene, početna otopina je razrijeđena da bi se postigla željena količina proteinskog preparata za aplikaciju. Proteinski preparat je apliciran lokalno upotrebom kolagenske mrežice Helistat (Colla-tec Inc., Plainsboro, USA), tako da je 30 minuta prije upotrebe mrežica natopljena zadanom količinom otopljenog rhBMP-7.

3.2. METODE RADA

3.2.1. Eksperimentalni model regeneracije prednjeg križnog ligamenta u kunića

Nakon uvođenja životinje u anesteziju (Ketalar intravenski), životinja je fiksirana na drvenu ploču, tako da su sva četiri ekstremiteta vezana za posebne držače. Koža koljena je obrijana i dezinficirana Hibisept otopinom tri puta, potom Hibisept tinkturom tri puta. Operativno polje pokriveno je sterilnim kompresama, a cijeli je zahvat obavljen pod aseptičkim kirurškim kautelama. Koljeni zglob je eksponiran kroz uzdužni medijalni parapatelarni rez. Uslijedila je medijalna artrotomija i luksacija patele prema lateralno. Po učinjenoj hemostazi isprepariran je prednji križni ligament. Učinjena je ekscizija poprečnog ligamenta koljena i suvišnog Hoffinog tijela. Kada je ligament bio isprepariran i dobro vidljiv, učinjen je eksperimentalni defekt perifernom poprečnom parcijalnom sekcijom (do jedne trećine ligamenta), odnosno središnjim oštećenjem sveze sa oštrom iglom kalibra 14 g, čime se je dobio defekt oko jedne trećine širine sveze. U središnji defekt uložen je kolageni nosač (Helistat®) natopljen odgovarajućom količinom rhBMP-7, odnosno acetatnim puferom. Kolageni nosač aktivne supstancije je fiksiran vrlo tankim koncem (6/0). Postupak je bio vrlo pažljiv, kako ne bi došlo do gubitka aktivne tvari i njezinog razlijevanja po zglobu. Potom je oprezno reponirana patela i zglob je zatvoren u dva sloja. Postoperativno je životinja primila 1 mil. kristalnog penicillina intramuskularno. Nakon punog buđenja i normalizacije disanja, životinja je pohranjena u kavez (slika 6).



Slika 6. Prikaz izvođenja operativnog zahvata na kuniću (Eksperimentalni laboratorij Zavoda za anatomiju Medicinskog fakulteta u Rijeci)

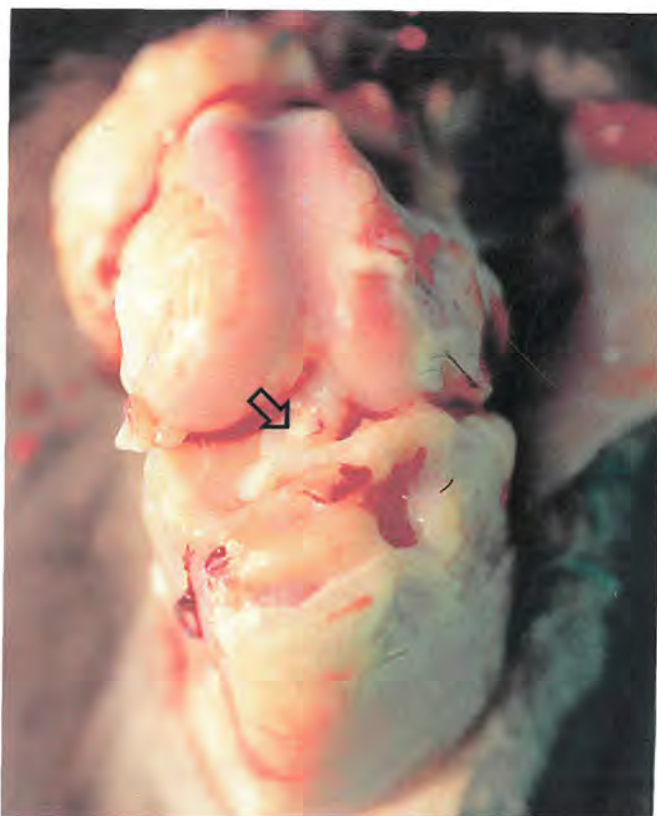
3.2.1.1. Plan rada

Pilot eksperiment: utvrđivanje eksperimentalnog modela ozljede prednjeg križnog ligamenta. Korišteno je 6 životinja. U tri životinje je opisanim operativnim zahvatom učinjen rubni defekt ligamenta poprečnom parcijalnom sekcijom (do jedne trećine ligamenta), a u preostale tri je učinjen središnji defekt ligamenta pomoću oštre igle kalibra 14 g, čime se je dobio defekt oko jedne trećine širine sveze. Da bi se utvrdilo koja od vrsta navedenih oštećenja ligamenta ne cijeli spontano, životinje su žrtvovane 3 tjedna nakon operativnog zahvata i tkivo ligamenta je uzeto za histološku analizu.

Kontrolna skupina životinja. Korišteno je 10 životinja. Opisanom operativnom tehnikom učinjena je ozljeda prednjeg križnog ligamenta tipa središnjeg defekta i u nju je ugrađen Helistat sa acetatnim puferom. Životinje su žrtvovane nakon 2 tjedna (5 životinja) i 3 tjedna (5 životinja u skupini) od operativnog zahvata.

Eksperimentalna skupina životinja. Korišteno je 20 životinja podijeljenih u dvije skupini. Jednoj skupini životinja (10 životinja) je nakon ozljede prednjeg križnog ligamenta u defekt ugrađen koalgeni nosač Helistat natopljen sa 5 μg rhBMP-7, a drugoj skupini (10 životinja) 10 μg rhBMP-7. Kolageni nosač proteinskog preparata rhBMP-7 pažljivo je fiksiran vrlo tankim koncem (6/0) uz oprez da ne dođe do gubitka aktivne tvari i razlijevanja po zglobu. Iz svake skupine životinja žrtvovano je 5 životinja nakon 2 tjedna i 5 životinja nakon 3 tjedna od operativnog zahvata (slika 7).

Po žrtvovanju sa letalnom dozom Ketalara. Koljena su ponovo ispreparirana i prikazan je prednji križni ligament. Vršena je makroskopska analiza *in situ*. Potom je operirani ligament pažljivo odstranjen, pozicioniran i pripremljen za histološku analizu.



Slika 7. Makroskopski prikaz koljena kunića s oštećenim LCA 21 dan nakon pokusa.

3.2.1.2. Uzimanje materijala i priprema tkiva za daljnju obradu

Po žrtvovanju životinja, operirano koljeno je otvoreno, pregledano, a prednji križni ligament je ponovo isprepariran i prikazan. Snimljene su fotografije koje dokumentiraju makroskopski izgled prednjeg križnog ligamenta nakon 2 odnosno 3 tjedna od operativnog zahvata. Potom je operirani ligament pažljivo odstranjen i ispran u fiziološkoj otopini i ostavljen na fiksaciji u 4% paraformaldehidu kroz nekoliko sati. Nakon toga tkivo ligamenta je dehidrirano u seriji etilnog alkohola rastuće koncentracije, prožeto ksilolom i uklopljeno u parafin. Parafinski blokovi tkiva rezani su rotacionim mikrotomom (Leica RM2155) na serijske rezove debljine 5 μm i pohranjeni na -20°C do histološkog bojanja.

3.2.1.3. Histološko bojenje tkiva prednjeg križnog ligamenta

Za prikaz strukture prednjeg križnog ligamenta korišteno je bojenje hematoksilin eozin i toluidin blue metoda.

Histološko bojanje hematoksilin eozin.

Tkivni rezovi su deparafinizirani ksilolom, rehidrirani u seriji alkohola padajućih koncentracija (100%, 96%, 75% itd) i dovedeni do vode. Nakon toga rezovi su bojani Erlichovim hematoksilinom kroz 10 minuta i isprani tekućom vodom te kiselim alkoholom (HCl- etanol). Nakon toga tkivni rezovi su bojani Gelblichovim eozinom kroz 5 minuta i isprani vodom. Slijedila je dehidracija rezova u seriji alkohola rastućih koncentracija i bistrenje obojenih rezova u ksilolu te uklapanje u balzam. Rezultat bojenja hematoksilinom i eozinom je plavo obojena jezgra i ružičasto obojena citoplazma stanica. Stanice koje su jako metabolički aktivne, pokazuju bazofiliju citoplazme. Matriks kosti boji se intenzivno crveno eozinom, a matriks hrskavice modro hematoksilinom.

Histološko bojenje toluidin blue

Tkivni rezovi su deparafinizirani ksilolom, rehidrirani u seriji alkohola padajućih koncentracija i dovedeni do vode. Nakon toga su tkivni rezovi bojani 1%-tnom otopinom toluidin blue kroz 5 minuta i isprani vodom. Izvršena je dehidracija tkivnih rezova u acetonu, a ne u alokoholu, jer se toluidin blue ne otapa u alkoholu. Nakon bistrenja u ksilolu, obojeni rezovi su uklopljeni u balzam. Rezultat bojenja toluidin blue bojom je modro ljubičasto bojenje međustanične tvari bogate proteoglikanima (hrskavica), citoplazma stanica se boji svijetlo plavo, jezgre tamno plavo.

3.2.2. Eksperimentalni model cijeljenja transplanata tetive u koštanom tunelu u ovnova

Životinje su anestetizirane i operativno polje je dezinficirano. Učinjen je uzdužni kožni rez preko patele, medijalna artrotomija i luksacija patele te ekscizija suvišnog masnog tkiva. Prednji križni ligament je ekscidiran. Tetiva m. peroneus tertiusa, koja polazi sa lateralnog kondila femura je ispreparirana. S tendon-stripperom uzeto je oko 5 cm dužine tetive. Krajevi presatka se usidre debelim koncima. Izbuše se tuneli promjera 4,5 mm kroz tibiju i femur, približno na anatomske narastištima ligamenta (na femuru više ventralno, jer se LCA veže daleko straga među kondilima). Izometriju nismo strogo poštivali, jer to i nije cilj pokusa. Presadak smo provukli kroz tunele i na oba kraja fiksirali preko kortikalnih vijaka. Tetiva na femuru ne ispunjava cijeli tunel, pa na okrajcima ostaje malo prostora (3-4-mm x 4,5 mm promjera), dok na tibijalnom kraju tijesno ispunjava tunel. Na perifernom kraju tunela začepi se voskom, i inzulinom iglom uštrca se rhBMP (25 µg u 0,2 ml pufera). Na taj način postigne se da se proteinski preparat rhBMP-7 zadrži u spongioznom tunelu. U nekim slučajevima smo aktivnu supstanciju uložili u koštani

tunel putem Helistata. Slijedi repozicija patele i šavi po slojevima. Postoperativno smo dali 1 dozu analgetika i Penicillina, koja se ponovi za 3 dana.

3.2.2.1. Plan rada

Kontrolna skupina životinja. U 5 ovnova učinjen je operativni zahvat transplantacije tetive u svrhu rekonstrukcije prednjeg križnog ligamenta. Tetiva je provučena kroz koštani tunel u koji je na kolagenom nosaču apliciran acetatni pufer. Životinje su žrtvovane 3 tjedna nakon operativnog zahvata.

Eksperimentalna skupina životinja U 5 ovnova je učinjen operativni zahvat transplantacije tetive tako da je tetiva provučena kroz koštani tunel u koji je na kolagenom nosaču aplicirano rhBMP-7 u acetatnom puferu. Životinje su žrtvovane 3 tjedna nakon operativnog zahvata.

3.2.2.2. Uzimanje materijala i priprema tkiva za daljnju obradu

Po žrtvovanju je koljeno otvoreno i makroskopski pregledano. Fotografije su snimljene radi dokumentacije makroskopskog izgleda transplantata tetive. Potom je transplantat tetive isprepariran i prikazan u cjelini. Uzeto je tkivo za mikroskopsku analizu. Prvi dio tkiva predstavlja femoralni lateralni kondil, sa tunelom kroz koji prolazi tetiva. Kost je reducirana na širinu predmetnog stakalca. Drugi dio predstavlja slobodni dio tetive između dva zglobna tijela. Treći dio predstavlja dio medijalnog kondila tibije sa tunelom kroz koji prolazi tetiva, reducirana na širinu predmetnog stakalca. (u prilogu shema). Tkivo je po uzimanju isprano fiziološkom otopinom, fiksirano u 4% paraformaldehidu kroz nekoliko sati, dehidrirano u seriji etanola rastućih koncentracija, prožeto ksilolom te nedekalcinirano uklopljeno u metil-metakrilatsku smolu po slijedećem protokolu:

1. 70% etanol 48 sati,
2. 80% etanol 48 sati,
3. 95% etanol 48 sati,
4. 100% etanol 48 sati,
5. ksilol 72 sata,
6. otopina 80 ml metil metakrilata (methyl methacrylate, 800590, Merck) i 20 ml dibutilftalata (dibutyl phtalate, D 2270, Sigma) tijekom 24 sata na +4° C,
7. otopina 80 ml metil metakrilata, 20 ml dibutilftalata i 1 g benzoil peroksida (benzoyl peroxid, 801641, Merck) tijekom 24 sata na +4°C,
8. otopina 80 ml metil metakrilata, 20 ml dibutilftalata i 3 g benzoil peroksida tijekom 96 sati na +4°C,
9. tkivo je spremljeno u staklenu bočicu i preliveno otopinom navedenom pod brojem 8. te ostavljeno do polimerizacije metakrilatske smole u termostatu na 37° kroz nekoliko dana.
10. nakon završene polimerizacije staklena bočica je razbijena i dobiveni su metakrilatski blokovi uklopljenog tkiva spremni za daljnju obradu.

Prema navodima iz literature ovakvo uklapanje uzoraka kosti, hrskavice i vezivnih struktura dobro sačuva antigenu strukturu tkiva te je pogodno za imunohistokemijska kao i histokemijska istraživanja (36). Blokovi tkiva uklopljenih u metakrilatsku smolu izrezani su rotacionim mikrotomom za kost Leica RM2155 opremljenim tungsten karbidnim nožem za rezanje tvrdih i mineraliziranih tkiva. Pripremljeni su serijski rezovi debljine 3 do 4 μm u intervalima od 500 μm kroz čitav volumen ugrađenog usadka. Od svakog usadka prosječno je narezano 15 nizova po 10 uzastopnih serijskih rezova (150 serijskih rezova po usadku). Rezovi su montirani na silanizirana stakla (Silane-Prep slides, Sigma S 4651) i sušeni pod pritiskom u termostatu na 37° C do histološke obrade bojenja za mikroskopiju.

3.2.2.3. Histološka bojenja koštanog tunela sa ugrađenim transplantatom tetive

Tkivni rezovi bojeni su standardnim histološkim bojenjima hemalaun-eozin, toluidin blue, Von Kossa prema slijedećim protokolima.

Histološko bojenje hematoksilin eozin

Tkivni rezovi su deplastificirani acetonom, rehidrirani u seriji alkohola padajućih koncentracija (100%, 96%, 75%) i dovedeni do vode. Nakon toga rezovi su bojeni Ehrlichovim hematoksilinom kroz 10 minuta i isprani tekućom vodom te kiselim alkoholom(HCl-etanol). Nakon toga tkivni rezovi su bojeni Gelblichovim eozinom kroz 5 minuta i isprani vodom. Slijedila je dehidracija rezova u seriji alkohola rastućih koncentracija i bistrenje obojenih rezova u ksilolu te uklapanje u balzam. Rezultat bojenja hematoksilinom i eozinom je plavo obojenje jezgara i ružičasto obojenje citoplazme stanica. Stanice koje su jako metabolički aktivne pokazuju bazofiliju citoplazme. Matriks kosti boji se intezivno crveno eozinom, a matriks hrskavice modro hematoksilinom.

Histološko bojenje toluidin blue

Tkivni rezovi su deplastificirani acetonom, rehidrirani u seriji alkohola padajućih koncentracija (100% 96% 75 %) i dovedeni do vode. Nakon toga tkivni rezovi su bojeni 1%-tnom otopinom toluidin blue kroz 5 minuta i ispirani vodom. Izvršena je dehidratacija tkivnih rezova u acetonu, a ne u alkoholu jer se toluidin blue boja otapa u alkoholu. Nakon bistrenja u ksilolu, obojeni rezovi uklopljeni su u balzam. Rezultat bojenja toluidin blue bojom je modro ljubičasto bojenje međustanične tvari bogate proteoglikanima (hrskavica), citoplazma stanica se boji svijetlo plavo, jezgre tamno plavo.

Histološko bojenje Von Kossa

Tkivni rezovi deplastificirani su acetonom, rehidrirani u seriji alkohola padajućih koncentracija (100% 96% 75 %) i dovedeni do vode. Nakon toga rezovi su stavljeni u 5% otopinu srebrnog nitrata 30 minuta na svjetlu i potom ispirani destiliranom vodom. Nakon toga tretirani su 5% otopinom tiosulfata kroz 3 minute i ispirani destiliranom vodom. Na kraju obojeni su nuclear fast red bojom kroz 5 minuta, ispirani, dehidrirani u seriji alkohola rastućih koncentracija, izbistreni u ksilolu te uklopljeni u balzam. Rezultat bojenja Von Kossa je crno obojenje mjesta gdje se nalaze kalcijeve soli. Jezgre i citoplazma stanica boje se ružičasto.

3.2.2.4. Histomorfometrija

Histomorfometrijska analiza izvršena je svjetlosnim mikroskopom (Olimpus BX50, Japan) na koji je adaptirana kamera (TMC 76S Pulnix, Japan) pomoću koje su snimljene mikrofotografije histoloških rezova. Mikrofotografije su zatim prenesene na monitor kompjuterskog sistema za kvantitativnu analizu mikroskopske slike i morfometrijski obrađene kompjuterskim programom Sform (VAMS, Zagreb). Mjerenja su izvršena na 3 vidna polja svakog pojedinačnog serijskog reza.

Određivani su histomorfometrijski pokazatelji koji omogućuju procjenu strukture kosti. Određivani su sljedeći morfometrijski parametri (prema preporuci Međunarodnog društva za kost i mineralizirana tkiva (Parfitt 1987):

1. volumen kosti; BV/TV (%),
2. trabekularna debljina; TbTh (μm),
3. trabekularni broj; TbN (/mm),
4. trabekularna separacija, TbS (μm),
5. duljina uraštanja veziva u kost; l (μm).

1. **Volumen kosti (BV/TV)** određivan je na serijskim rezovima u intervalima od 500 μm kroz čitav volumen uzorka tkiva (5-8 serijskih rezova). Mjerenje je izvršeno pod povećanjem mikroskopa od 40 puta tako da površina pojedinačnog analiziranog vidnog polja serijskog reza iznosi 5 683 216 μm^2 (površina vidnog polja X 40; PVP X 40). Na mikrofotografiji analiziranog vidnog polja programskom alatkom ocrtani su obrisi kosti te je izmjerena površina ocrtanog obrisa {površina ocrtanog obrisa kosti; POOK (μm^2)}. Volumen kosti izračunat je kao postotak ukupne površine vidnog polja koju zauzima ocrtani obris koštanog tkiva { $BV/TV = \text{POOK} / \text{PVP} \times 40$ (%)}. Na osnovu dobivenih mjerenja i izračunavanja, dobiven je krajnji rezultat postotka ukupne površine serijskog reza koji čini koštano tkivo, koji prema stereometrijskim zakonitostima prezentira postotak volumena kosti (BV/TV) u ukupnom volumenu tkiva. Rezultati mjerenja su statistički analizirani i izraženi kao srednja vrijednost uz prikaz standardne pogreške.

2. **Debljina koštanih gredica (TbTh)** izračunata je prema formuli:

$$TbTh = (2 \times \text{POOK}) / \text{PKP};$$

gdje je POOK površina ocrtanog obrisa kosti (μm^2), PKP perimetar ocrtanog obrisa kosti (μm).

3. **Broj koštanih gredica (TbN)**

$$TbN = (10 \times BV/TV) / TbTh;$$

gdje je BV/TV gustoća kosti (%), TbTh debljina koštanih gredica (μm).

4. **Separacija koštanih gredica (TbS)**

$$TbS = TbTh \times \{(100 / BV/TV) - 1\};$$

gdje je TbTh debljina koštanih gredica (μm), BV/TV gustoća kosti.

5. *Duljina uraštanja veziva u kost (l)* određivana je na serijskim rezovima u intervalima od 500 μm kroz čitav volumen uzorka tkiva (5-8 serijskih rezova). Mjerenje je izvršeno pod povećanjem mikroskopa od 40 puta. Na mikrofotografiji analiziranog vidnog polja programskom alatkom ocrtane su spojnice ruba transplantirane tetive i najbližih koštanih gredica na 5 jednako udaljenih mjesta. Rezultati mjerenja su statistički analizirani i izraženi kao srednja vrijednost uz prikaz standardne pogreške. Mikrofotografije prikazane u rezultatima su izrađene pomoću aparata za fotografiranje (OM-4 Ti, Olympus, Japan) adaptiranog na svjetlosni mikroskop.

3.2.2.5. Statistička analiza

Rezultati histomorfometrijske analize statistički su obrađeni Wilcoxon-ovim testom za zavisne uzorke.

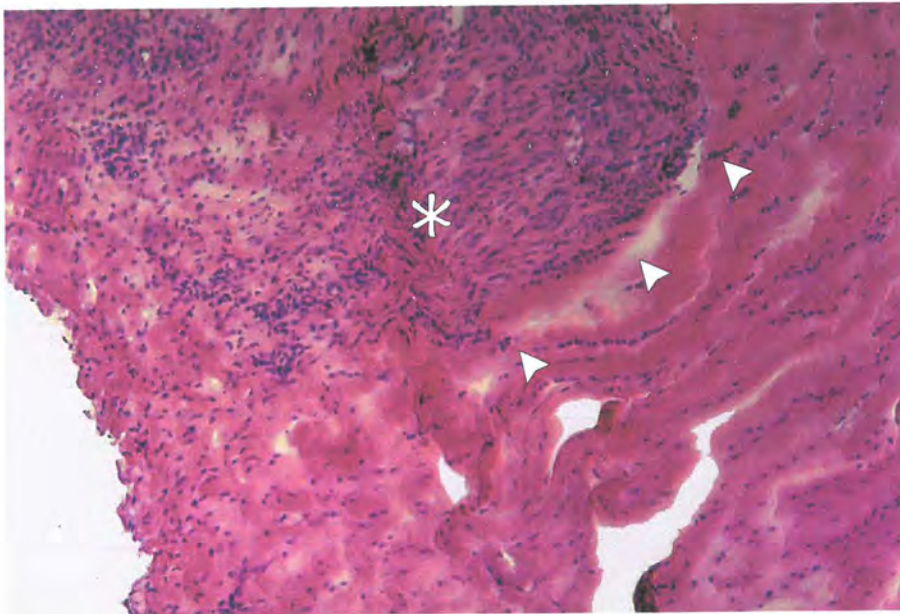
4. REZULTATI

4.1. REZULTATI EKSPERIMENTA CIJELJENJA PREDNJE UKRIŽENE SVEZE U KUNIĆA

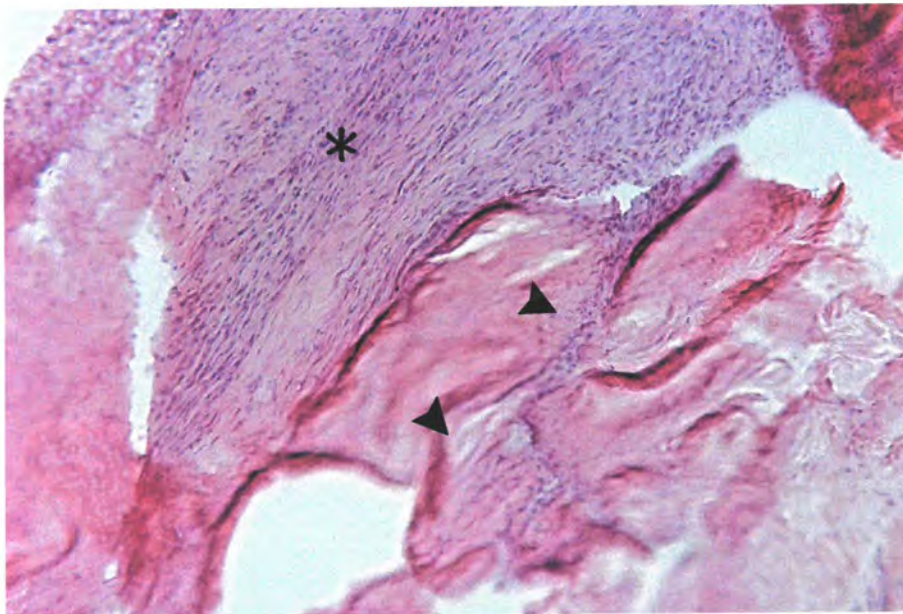4.1.1. Rezultati pilot eksperimenta utvrđivanja eksperimentalnog modela ozljede prednjeg križnog ligamenta u kunića

Rubni defekt ligamenta poprečnom parcijalnom sekcijom. Rubovi defekta ligamenta se ne uočavaju. Tkivo ligamenta je u kontinuitetu, a mjesto postojećeg defekta se može samo naslučivati. U rubnom području, na jednoj strani ligamenta, nalazi se tipično tkiva ligamenta ali su stanice nešto gušće raspoređene, a oblik im je više okruglast. Za razliku od navedenog, suprotni ruba ligamenta ima tipičnu vlaknatu građu sa vrlo rijetkim i izduženim fibrocitima (slika 8).

Središnji defekt ligamenta do jedne trećine širine. Rubovi defekta se dobro uočavaju u obliku okruglastog prekida kontinuiteta u samom središtu ligamenta. Rubovi defekta su potrgani i nepravilnog oblika, sa izraženom staničnom infiltracijom. Ostali dijelovi ligamenta imaju održani kontinuitet (slika 9).



Slika 8. Mikrofotografija rubnog defekta prednje ukrižene sveze kunića 3 tjedna nakon ozljede. Na mjestu defekta uočava se novostvoreno ožiljkasto vezivno tkivo (zvjezdica) koje u potpunosti popunjava postojeći defekt (rub defekta – strelica), hematoksilin eozin, povećanje 100 puta.

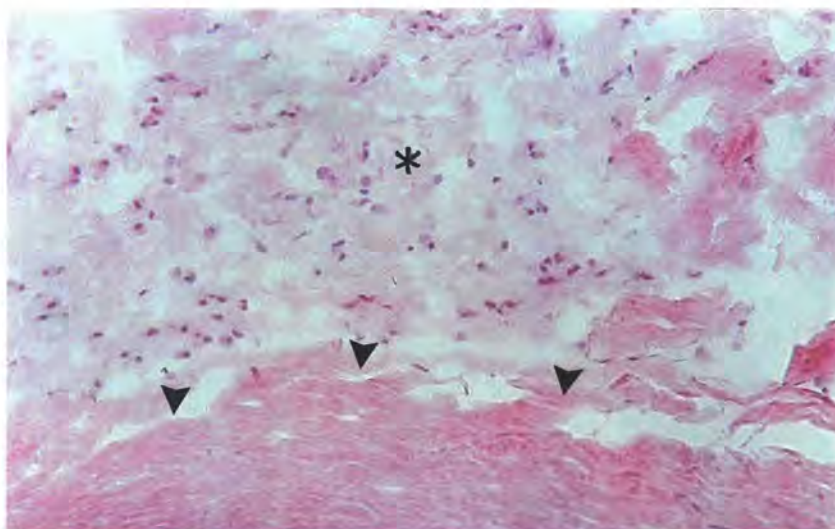


Slika 9. Mikrofotografija središnjeg defekta prednje križne sveze kunića 3 tjedna nakon ozljede. Na rubnom dijelu ostataka prednje ukrižene sveze (zvjezdica), uočava se povećanje broja stanica, ali defekt i dalje ostaje otvoren bez znakova regeneracije (strelica), hematoksilin eozin, povećanje 100 puta.

4.1.2. Rezultati cijeljenja ozljede prednjeg križnog ligamenta potpomognuto ugradnjom rhBMP-7

Kontrolna skupina životinja sa središnjim defektom ligamenta do jedne trećine širine.

Nakon 2 tjedna od operativnog zahvata, rubovi defekta se dobro uočavaju u obliku okruglastog prekida kontinuiteta u središtu ligamenta. Rubovi defekta su potrgani i nepravilnog oblika, sa izraženom staničnom infiltracijom. Ostali dijelovi ligamenta imaju održani kontinuitet. Nakon 3 tjedna od operativnog zahvata, ligament pokazuje i dalje iste promjene u smislu održanja defekta u središtu ligamenta. Rubovi defekta su oštri, nepravilnog oblika i zapaža se rubna infiltracija stanica. Znakova spontane regeneracije nismo uočili niti u jednom od analiziranih uzoraka kontrolnih životinja niti nakon 3 tjedna od eksperimentalnog izazivanja središnjeg defekta prednjeg ukriženog ligamenta (slika 10).



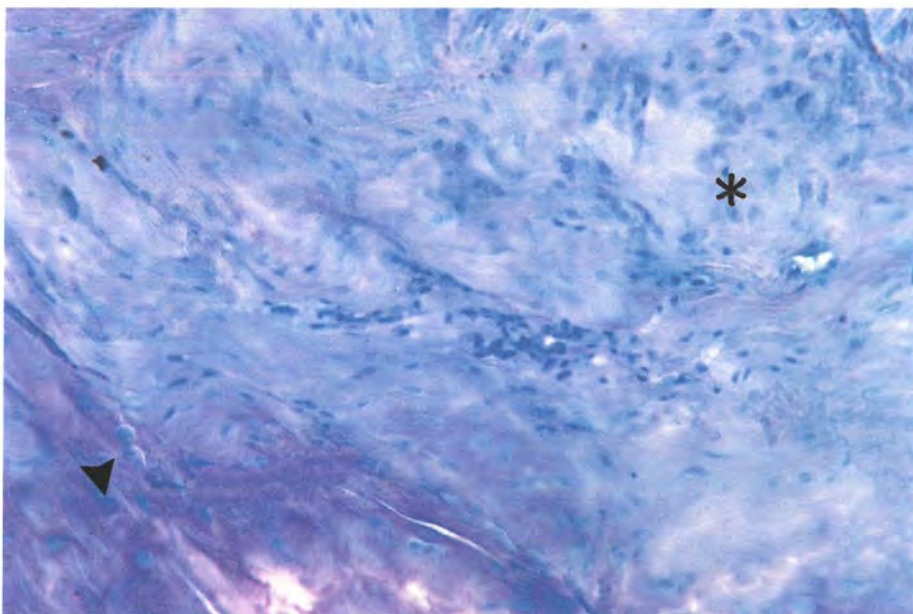
Slika 10. Mikrofotografija središnjeg defekta prednje ukrižene sveze 3 tjedana nakon ozljede. Rub ligamenta prema defektu je nepravilan i rastrgan, s izraženim pukotinama među kolagenim vlaknima (strelica). Središnji defekt u ligamentu je djelomično ispunjen rahlim vezivnim tkivom (zvjezdica), hematoksilin eozin, povećanje 200 puta.

Cijeljenje središnjeg defekta ligamenta potpomognuto ugradnjom 5 μ g rhBMP-7.

Nakon 2 tjedna od izazivanja defekta ligamenta i ugradnje 5 μ g rhBMP-7 na kolagenom nosaču, ligament pokazuje popunjavanje defekta, ali ne ligamentnim tkivom već rahlim vezivnim tkivom koje sadržava veliki broj okruglih do vretenastih stanica. Također tkivo koje popunjava defekt sadržava izuzetno veliki broj krvnih žila (slika 11). Nakon 3 tjedna trajanja eksperimenta, također je tkivo koje popunjava defekt ligamenta vezivnog tipa, samo što je vezivo puno više vlaknato i stanice pokazuju fenotipske odlike hondrocita. Naime, oko pojedinih nakupina hondrocita nalazi se metakromatski matriks, a međustanična tvar je vlaknate građe i ne pokazuje bojenje proteoglikanskog sadržaja (slika 12).

Cijeljenje središnjeg defekta ligamenta potpomognuto ugradnjom 10 μ g rhBMP-7.

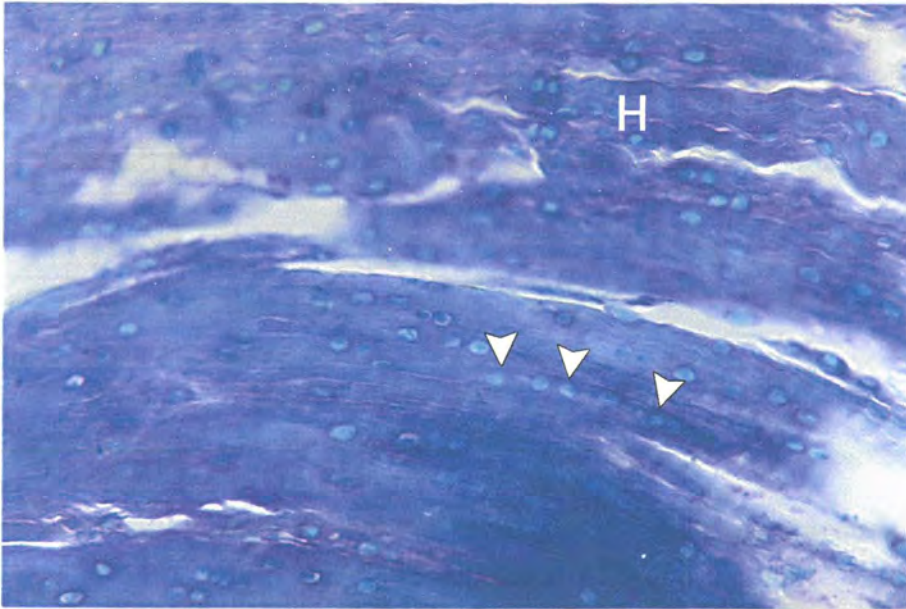
Nakon 2 tjedna od izazivanja defekta ligamenta i ugradnje 10 μ g rhBMP-7 na kolagenom nosaču, ligament pokazuje popunjavanje defekta, ali ne ligamentnim tkivom već hrskavičnim tkivom koje sadržava veliki broj okruglih hondrocita poredanih u longitudinalne nizove u smjeru pružanja ligamenta (slika 13). Dobro je uočljiva metakromazija međustanične tvari. Nakon 3 tjedna trajanja eksperimenta također je tkivo koje popunjava defekt ligamenta je hijalina hrskavica, samo što je puno veća količina međustanične tvari i puno veći broj hondrocita (slika 14).



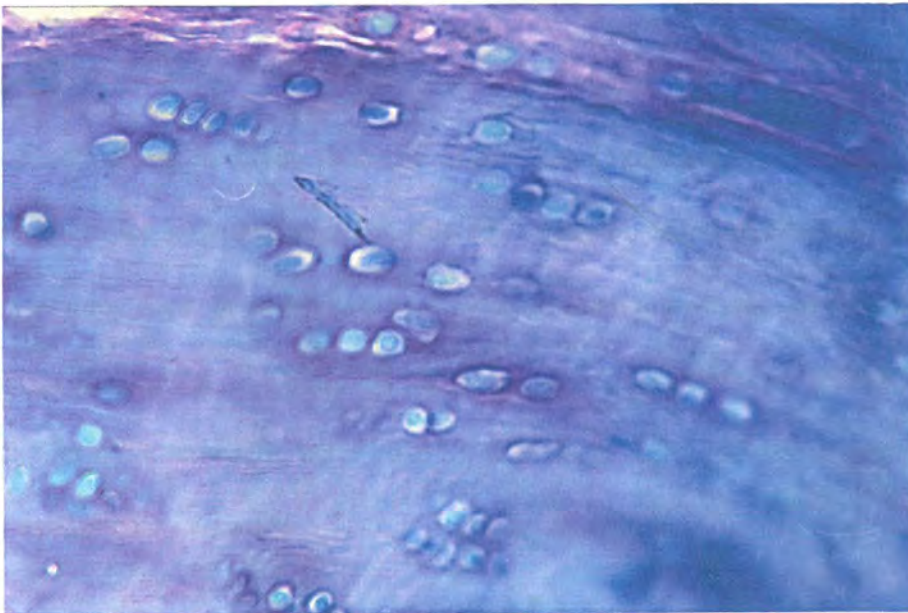
Slika 11. Mikrofotografija središnjeg defekta prednjeg ukriženog ligamenta u koji je ugrađeno 5 μ g rhBMP-7, 2 tjedna nakon ozljede. Defekt je ispunjen rahlim vezivnim tkivom (zvjezdica). Pojedine skupine stanica i matriks koji ih okružuje pokazuju metakromaziju (strelica), toluidin blue, povećanje 200 puta.



Slika 12. Mikrofotografija središnjeg defekta prednjeg ukriženog ligamenta u koji je ugrađeno 5 μ g rhBMP-7, 3 tjedna nakon ozljede. Defekt je ispunjen formiranim vezivnim tkivom koje pokazuje žarišnu metakromaziju matriksa (strelica), toluidin blue, povećanje 200 puta.



Slika 13. Mikrofotografija središnjeg defekta prednjeg ukriženog ligamenta s ugrađenih 10 μg rhBMP-7, 2 tjedna nakon ozljede. Defekt je u potpunosti ispunjen hrskavičnim tkivom hijalinog tipa. Hondrociti (H) su poredani u nizovima orijentiranim longitudinalno u smjeru ligamenta (strelica), toluidin blue, povećanje 100 puta.



Slika 14. Mikrofotografija središnjeg defekta prednje ukrižene sveze s ugrađenih 10 μg rhBMP-7, 3 tjedna nakon ozljede. Defekt je u potpunosti ispunjen hijalinom hrskavicom, toluidin blue, povećanje 200 puta.

4.2. REZULTATI EKSPERIMENTA CIJELJENJA TRANSPLANTATA TETIVE U KOŠTANOM TUNELU OVNA

4.2.1. Histološka analiza uraštanja tetive u koštanom tunelu

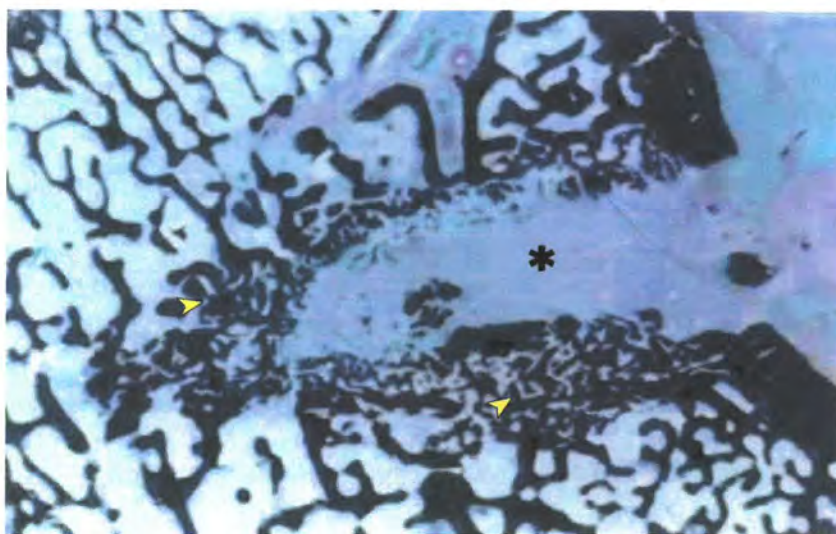
Tkivni presjeci uzoraka materijala zahvaćaju koštani tunel i inzeriranu tetivu te okolne tkivne strukture. Histološkim pregledom utvrdili smo tkivnu organizaciju u području koštanog tunela sa ugrađenom tetivom. Tkivni rez predstavlja kost u kome je udubljen tunel te tetiva koja je provučena kroz tunel. Između tetive i stijenke koštanog tunela formirano je tkivo koje u literaturi uobičajeno nazivaju "interface tissue". Budući da nas je zanimala inkorporacija tkiva tetive u kost zaključili smo da histološki treba analizirati sljedeća tri područja:

1. koštano tkivo u okolini koštanog tunela,
2. "interface tkivo",
3. tkivo tetive.

Na osnovu makroskopskog pregleda može se uočiti gruba razlika između serijskih koštanih rezova uzoraka kontrolne i eksperimentalne rhBMP-7 skupine životinja. Naime, na uzorcima tkiva kontrolne skupine može se uočiti razlika u strukturi kosti neposredno uz tetivu (zona 1) u odnosu na okolnu kost (zona 2) (slika 15). U uzorcima eksperimentalne rhBMP-7 skupine uočavaju se također dvije navedene zone kosti, s time da je reakcija kosti u zoni 1 značajno veća u odnosu na kontrolu (slika 16).



Slika 15. Mikrofotografija uzdužnog presjeka koštanog tunela s transplantiranom tetivom (zvjezdica) u kontrolnoj skupini. Na fotografiji se uočava rub koštanog tunela (strelica) te "interface" tkivo (trokut) između kosti i transplantirane tetive, Von Kossa, povećanje 4 puta.



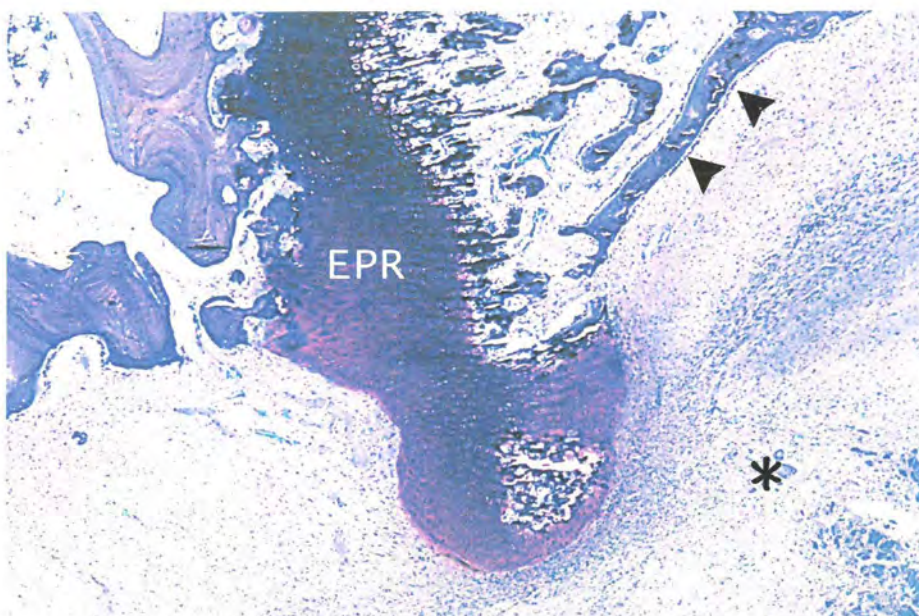
Slika 16. Mikrofotografija uzdužnog presjeka koštanog tunela s transplantiranom tetivom (zvjezdica) u eksperimentalnoj rhBMP-7 skupini, 3 tjedna nakon operativnog zahvata. Na rubnom dijelu koštanog tunela opaža se izuzetno jaka reakcija kosti: koštane gredice su gušće i deblje u odnosu na kontrolu (strelica), Von Kossa, povećanje 4 puta.

4.2.1.1. Eksperimentalna rhBMP-7 skupina

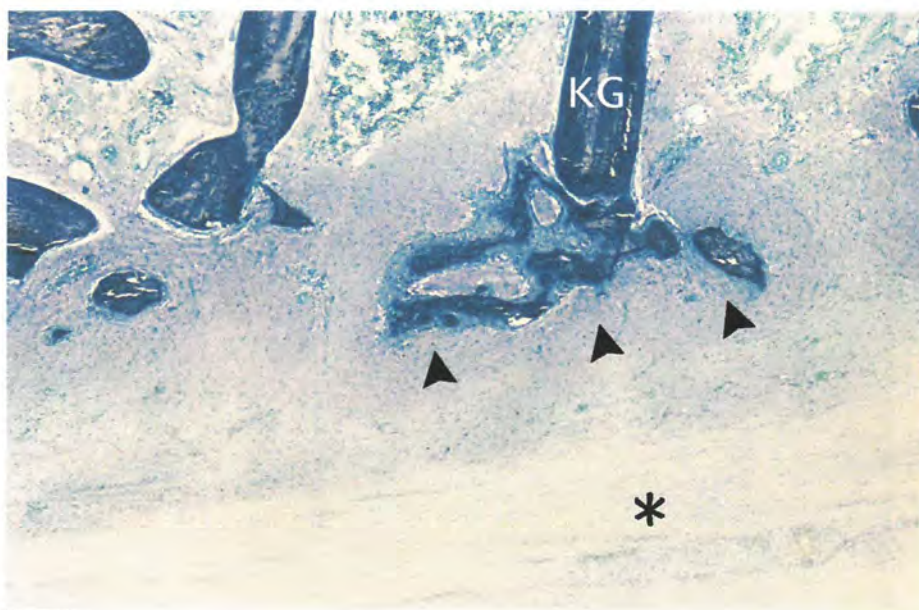
Koštano tkivo u okolini koštanog tunela

Koštano tkivo u kome se nalazi koštani tunel sa transplantiranom tetivom je trabekularne građe. Na nekim uzorcima se uočava da tunel osim toga probija i epifiznu ploču rasta (epifizna hrskavica) (slika 17). Trabekule koštanog tkiva u okolini tunela se razlikuju u nekim pojedinostima pa se s obzirom na te razlike u grubo mogu podijeliti u 2 zone koštanog tkiva: 1. zona koštanih gredica novostvorene kosti uz sam rub tunela otprilike do udaljenosti 500 μm od ruba transplantirane tetive (nezrelo koštano tkivo sa znakovima intramembranozne i enhondralne osifikacije), 2. zona koštanih gredica stare kosti na udaljenosti od 500 do 1000 μm od ruba transplantirane tetive (mirna lamelarna kost). Izgled koštanih gredica prve zone ukazuje na to da se u ovoj zoni odvija aktivan proces osteogeneze i remodelinga kosti. Naime, koštane gredice su većinom nezrelog grubo vlaknatog tipa sa velikim lakunama osteocita (slika 18). Na površini gredica orijentiranoj prema tunelu nailazimo na izuzetan veliki broj kubičnih osteoblasta, gusto poredanih na debeli sloj osteoida (slika 19). Mjestimično se uočavaju i veći broj resorpcijskih lakuna sa velikim osteoklastima (oko 5 – 7 jezgara) (slika 20). Koštane gredice u ovoj zoni čine se u grubo deblje i gušće u odnosu na drugu zonu koštanih gredica. Koštane gredice mineralizirane, dobro je uočljiv sloj osteoida (debljina) sa položenim osteoblastima. Na osnovu morfološke građe ovih koštanih gredica može se zaključiti da se radi o zoni u kojoj se odvija proces intramembranske direktne osifikacije (slika 21), međutim paralelno se odvija i proces remodeliranja budući da su gredice većinom mješang tipa pa pokazuju lamelarnu i grubo vlaknatu građu (slika 22). Ima dokaza i enhondralne osifikacije, ali su te trabekule sa hrskavičnom srži smještene više prema epifiznoj

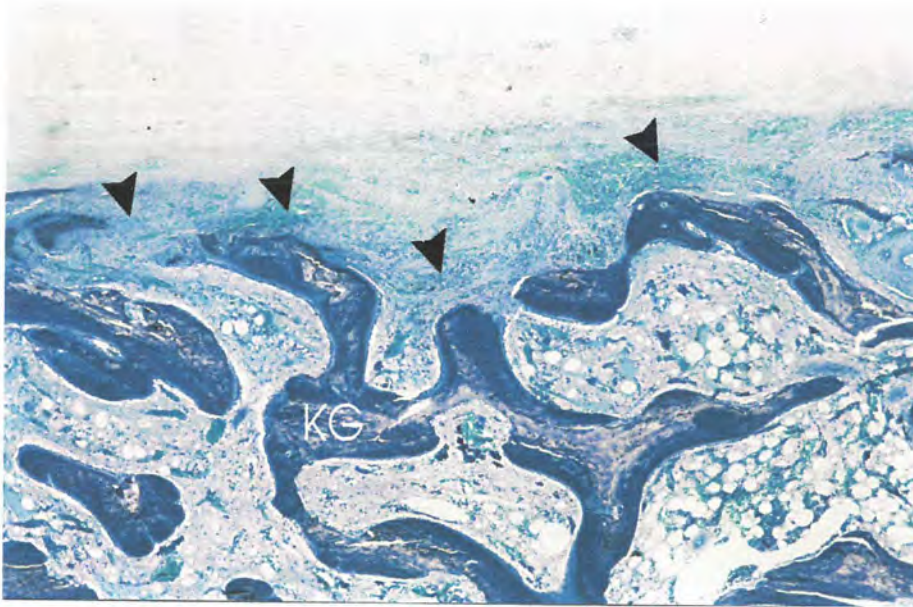
ploči rasta pa se nemože reći da li je nastanak tih trabekula povezan sa implantacijom rhBMP-7 ili kao normalno enhondralno okoštavanje u procesu rasta kosti (slika 17). Ponegdje se uočava da u području na granici tetive i okolne kosti ima i koštanih gredica koje su sigurno enhondralno nastale jer postoje samostalni otočići zrele hijaline hrskavice (slika 23) i u susjedstvu koštane gredice nezrelog tipa, a sve to na većoj udaljenosti od epifizne hrskavice rasta. Također se uočavaju i izolirani otočići mezenhimalnih kondenzata koji pokazuju metakromaziju a morfološki jako podsjećaju odnosno ukazuju na to da se radi o centrima hondrogeneze. Takvi centri hondrogeneze uočavaju se samo sporadično i ne pojavljuju se redovno u svim uzorcima, a smješteni su na samom rubu stijenke koštanog tunela (slika 23). Koštane gredice ove zone stijenke koštanog kanala okružene su staničnim infiltratom koji vidljivo penetrira iz područja "interface tkiva". Radi se o vlaknatom vezivu koje je direktan izdanak tkiva tetive iz koštanog tunela. U drugoj zoni kost koja je smještena na većoj udaljenosti od ugrađene tetive mirnog je tipa; površina gredica prekrivena je "lining" stanicama, nema osteoklasta, osteoid se jedva uočava vrlo je tanak. U odnosu na prethodno opisanu zonu trabekularne kosti, u ovoj drugoj zoni trabekule su puno tanje i međusobno su na većoj udaljenosti. Među trabekulama nalazi se koštana srž i veći broj krvnih žila (slika 24). Budući da koštani kanal probija kroz epifiznu ploču rasta, prolazi dakle kroz epifizu i metafizu, koštane gredice u okolini kanala se razlikuju. Budući su životinje još u fazi rasta, koštane gredice epifiza su još nezrele i imaju hrskavičnu srž, uz to su i puno su tanje od metafiznih koštanih gredica.



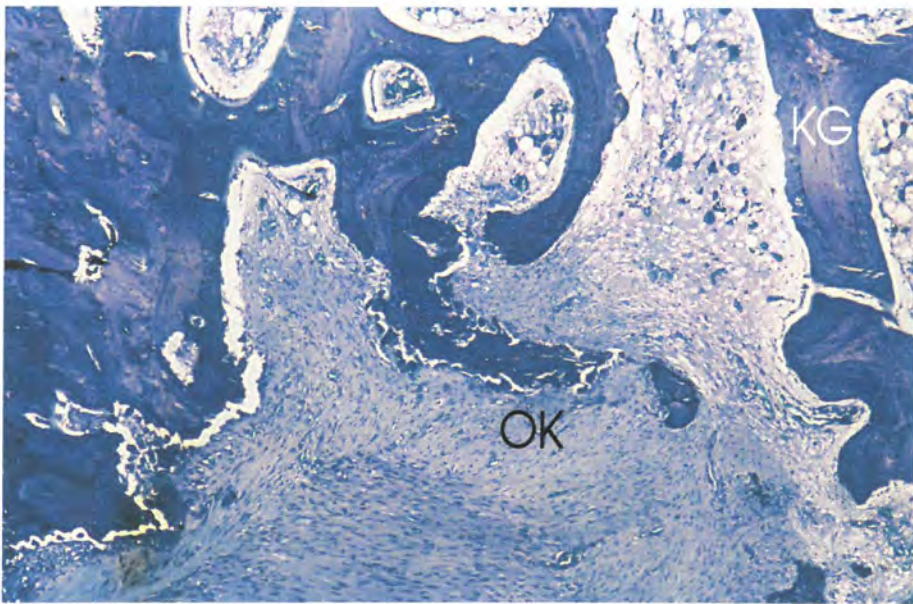
Slika 17. Mikrofotografija uraštanja transplantata tetive (zvjezdica) uložene u koštani tunel s rhBMP-7, 3 tjedna nakon operativnog zahvata. Uočava se rub tunela (strelica) te epifizna ploča rasta (EPR) koju je probio koštani tunel, toluidin blue, povećanje 40 puta.



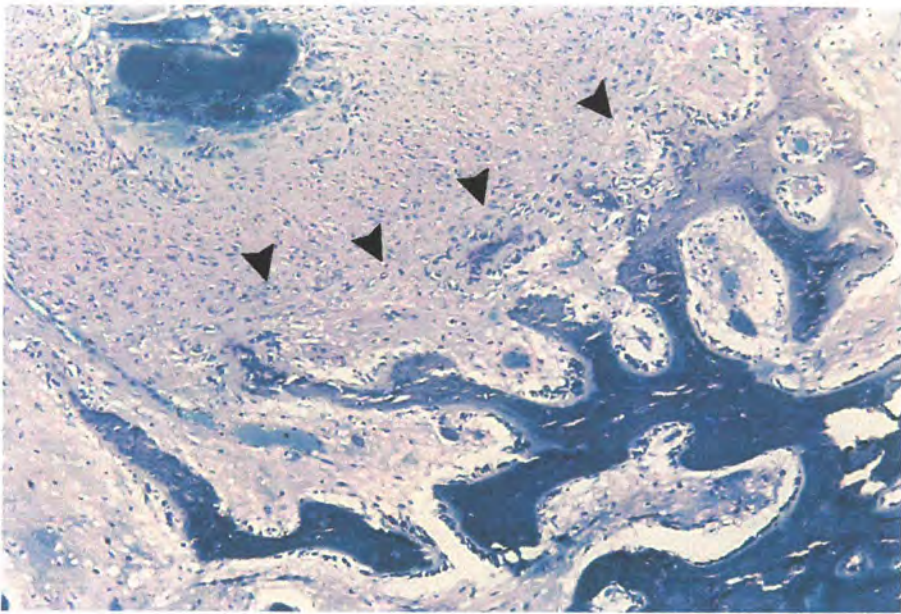
Slika 18. Mikrofotografija koštanog tkiva na rubnom dijelu koštanog tunela - zona 1, neposredno u blizini transplantirane tetive (zvjezdica). Koštane gredice su nezrele, grubo vlaknatog tipa (KG), toluidin blue, povećanje 100 puta.



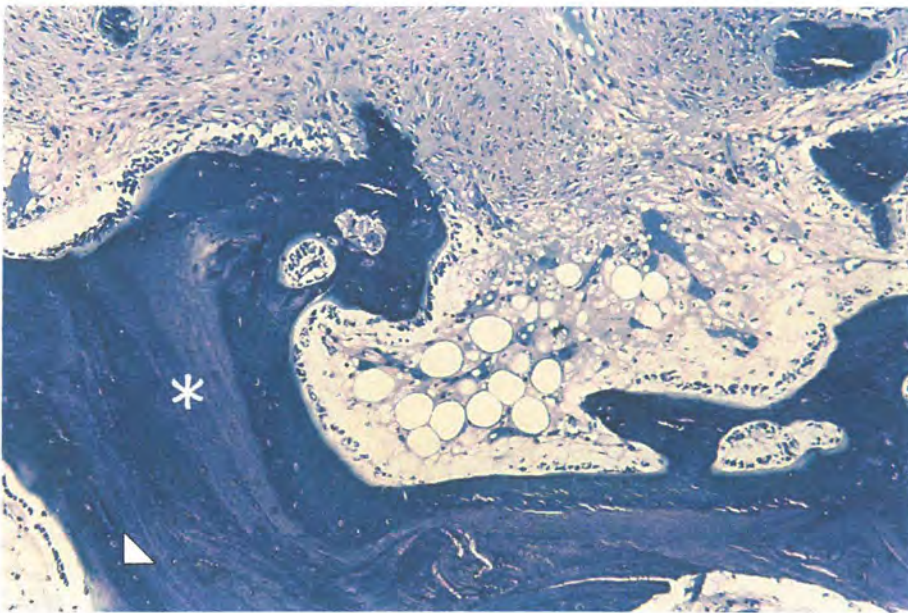Slika 19. Mikrofotografija koštanog tkiva na rubnom dijelu koštanog tunela - zona 1. Uočavaju se novonastale koštane gredice (KG) koje se kontinuirano nastavljaju na postojeće koštane gredice. Na rubnom dijelu nakupljene su stanice koje sudjeluju u procesu intramembranske direktne osteogeneze (strelica), toluidin blue, povećanje 40 puta.



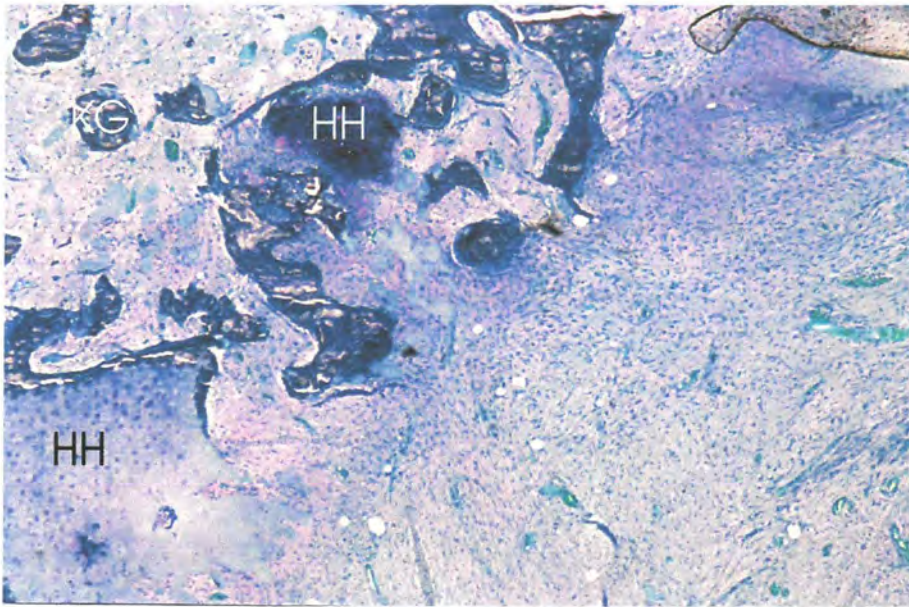
Slika 20. Mikrofotografija koštanog tkiva na rubnom dijelu koštanog tunela - zona 1. Mjestimično se uočava jaka resorpcija i pregradnja postojećih koštanih gredica (KG), uz prisutne osteokolaste (OK), toluidin blue, povećanje 100 puta.



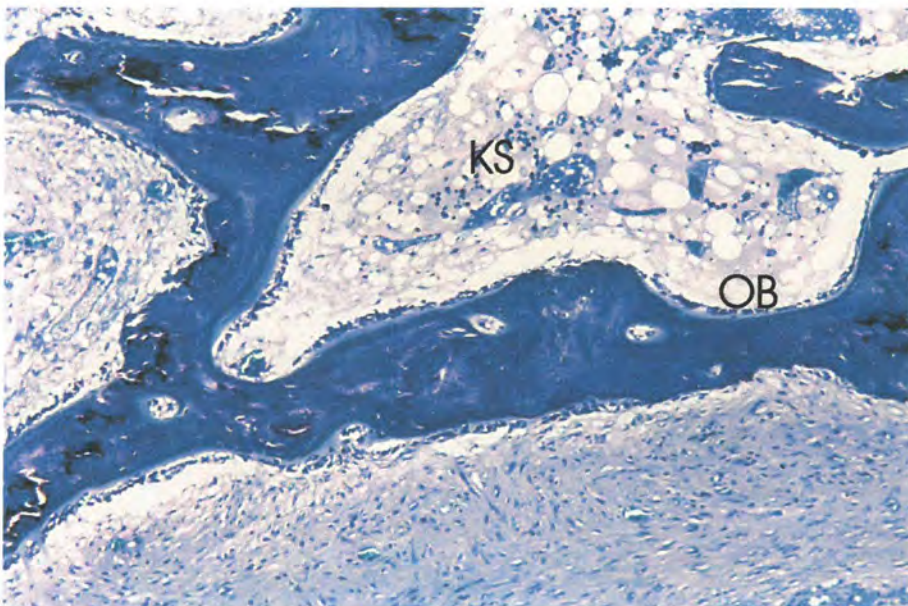
Slika 21. Mikrofotografija koštanog tkiva na rubnom dijelu koštanog tunela - zona 1. Na slici se uočava područje odvijanja procesa intramembranske direktne osifikacije (strelica), toluidin blue, povećanje 100 puta.



Slika 22. Mikrofotografija koštanog tkiva na rubnom dijelu koštanog tunela - zona 1. Prikazana koštana gredica je mješovitog tipa: dio pokazuje lamelarnu građu (trokut), a površni dio je nezrelo grubo vlaknato tkivo (zvjezdica), toluidin blue, povećanje 100 puta.



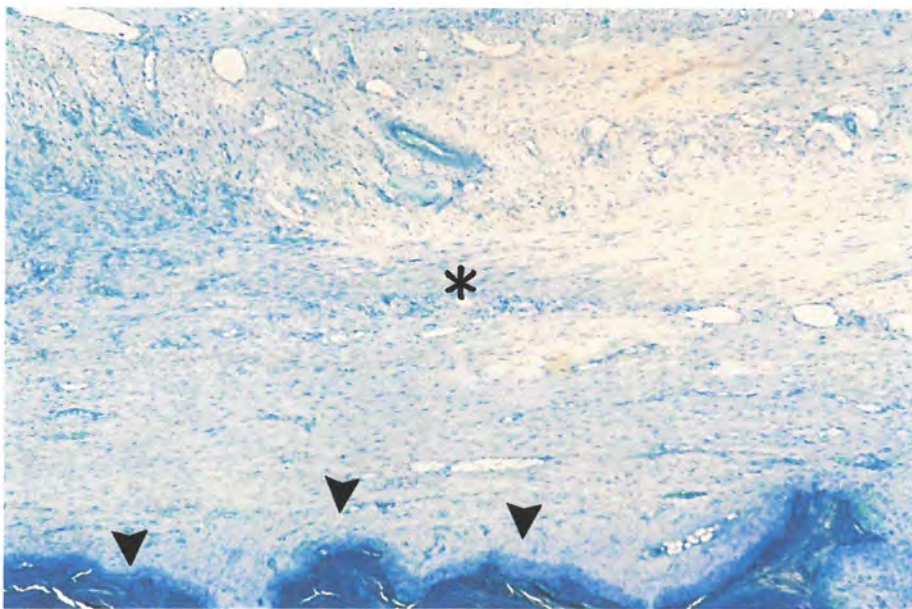
Slika 23. Mikrofotografija koštanog tkiva na rubnom dijelu koštanog tunela - zona 1. Prikazani su otočići zrele hijaline hrskavice (HH) i enhondralno nastalih koštanih gredica (KG), toluidin blue, povećanje 100 puta.



Slika 24. Mikrofotografija zrele koštane gredice rubnog područja - zona 1. Na površini koštane gredice poredani su brojni osteoblasti (OB), među gredicama formirana je koštana srž (KS), toluidin blue, povećanje 200 puta.

"Interface tkivo"


U području dodira tetive i stijenke koštanog tunela nalazi se gusto vezivno tkivo i vrlo rijetki ostaci kolagene spužve. U ovom području nalazi se vrlo veliki broj krvnih žila. Kroz ovo područje prolaze i tetivna vlakna iz smjera transplantata tetive u okolnu trabekularnu kost koštanog tunela (slika 25).



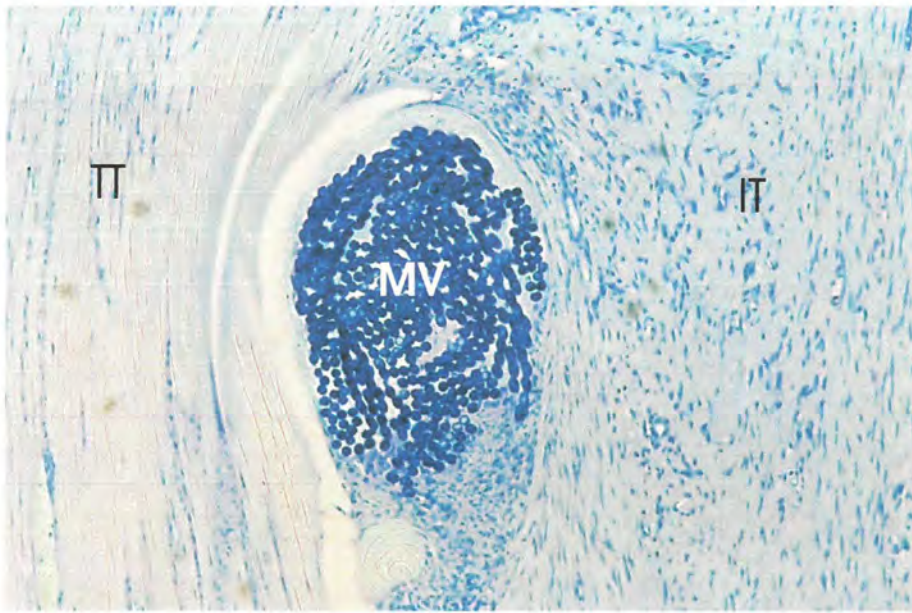
Slika 25. Mikrofotografija "interface" tkiva (zvjezdica) između transplantirane tetive i ruba koštanog tunela (strelica). Ispunjeno je gustim vezivnim tkivom s brojnim krvnim žilama, toluidin blue, povećanje 200 puta.

Tetiva

Posebno je opisani intratunelarni i intraatrikularni dio transplantata tetive. Intratunelarni dio tetive pokazuje tipičnu morfologiju formiranog vlaknatog vezivnog tkiva sa pravilnim rasporedom fibrocita i orijentacijom kolagenih vlakana. U svim uzorcima tetivnog tkiva pronašli smo žarišne nakupine peprečno prugastih mišićnih vlakana postavljene longitudinalno u smjeru tijeka tetive odnosno kaanala ali ponegdje i u okomitom smjeru (slika 27). Položaj ovih žarišnih nakupina nema pravilnosti tako da se mogu naći na različitim mjestima duž intratunelarnog dijela tetive. Osim toga među tetivnim vlaknima utvrđeno je postojanje hrskavičnih stanica sa metakromazijom okolnog matriksa (slika 26), ali i većih nakupina masnih stanica, infiltrata stanica te krvnih žila (slika 27). Intraartikularni dio tetive pokazuje manje promjenjenu morfologiju. Uglavnom je morfologija tetive zadržana u cijelosti i nisu ustanovljena veća odstupanja od normale (slika 28, slika 29)



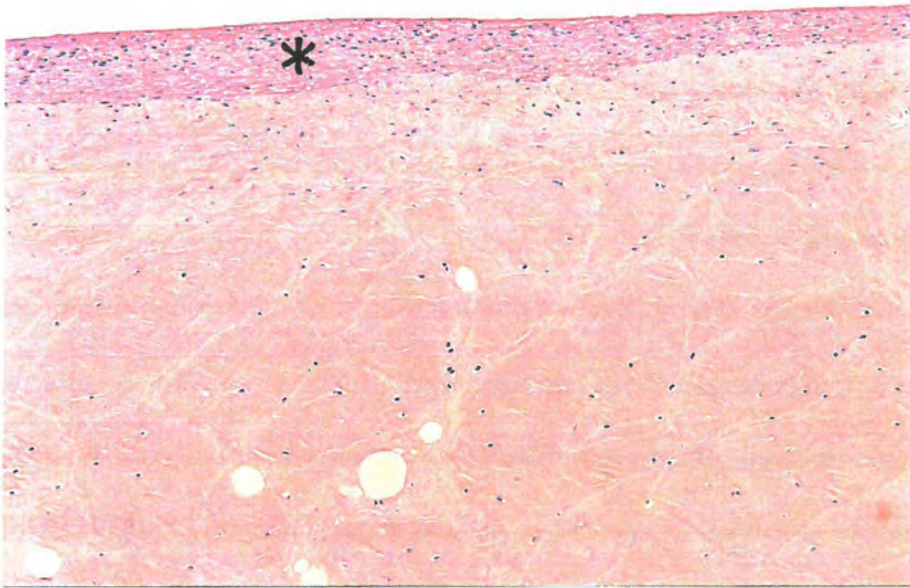
Slika 26. Mikrofotografija intratunelarnog dijela transplantata tetive (zvjezdica). Tetiva je zadržala svoju strukturu, rijetke nakupine okruglastih stanice s okolnom metakromazijom (strelica), toluidin blue, povećanje 200 puta.



Slika 27. Mikrofotografija rubnog područja transplantirane tetive (TT) s nakupinom poprečno prerezanih mišićnih vlakana (MV). Uočava se i "interface" tkivo (IT), toluidin blue, povećanje 400 puta.



Slika 28. Intatunelarni dio tetive pokazuje normalnu morfologiju, toluidin blue, povećanje 400 puta.



Slika 29. Površina intraartikularnog dijela transplantata tetive pokrivena je ovojnicom od gustog veziva (zvjezdica), hematoksilin eozin, povećanje 400 puta.

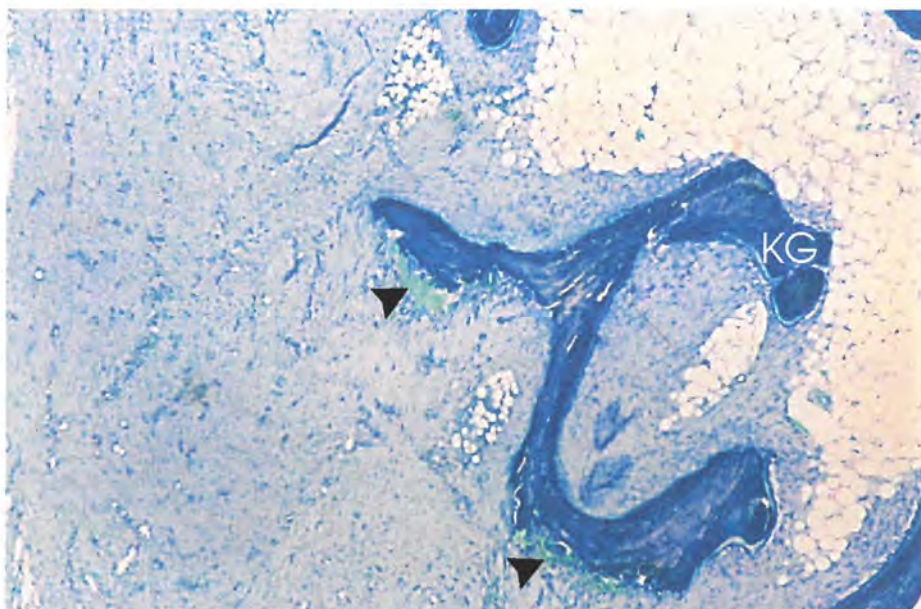
4.2.1.2. Kontrolna skupina

Kao u eksperimentalnoj rhBMP-7 skupini uzoraka tkiva, tako se i u kontrolnoj skupini uzoraka mogu uočiti razlike među gredicama trabekularnog koštanog tkiva u okolici tunela. Na temelju morfološkog izgleda i ovdje se mogu uočiti dvije zasebne zone koštanog tkiva: zona koštanih gredica neposredno uz transplantiranu tetivu koje uglavnom čini nezrelo koštano tkivo sa znakovima osifikacije, a među njima i koštane gredice sa znakovima resorpcije, te druga zona koštanih gredica stare normalne kosti koju čini mirna kost lamelarne strukture.

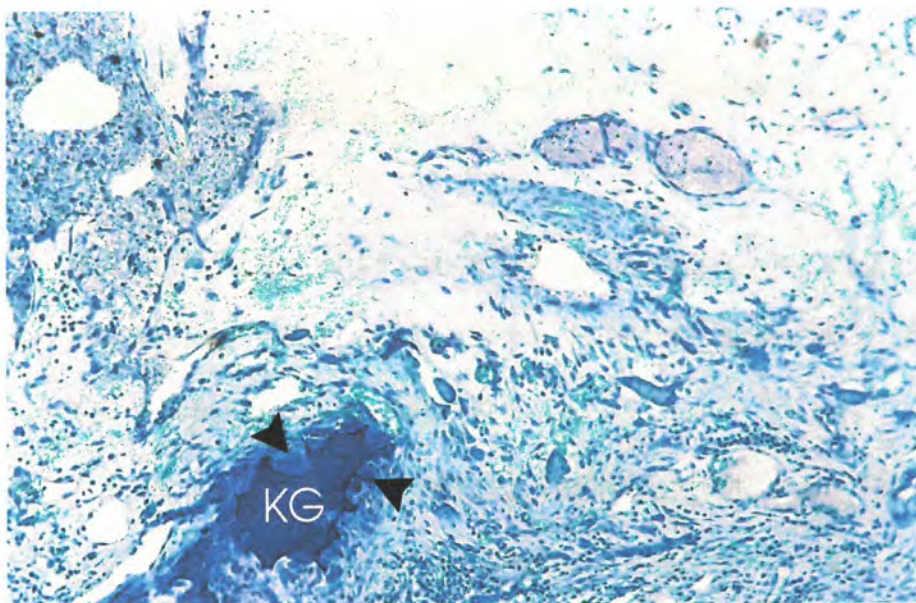
Morfološki izgled koštanih gredica prve zone ukazuje na odvijanje proces pregradnje kosti sa prevagom resorptivne aktivnosti (slika 30). Naime, iako se u ovoj zoni uočavaju novonastale koštane gredice nezrelog grubo vlaknatog tipa sa velikim lakunama osteocita i površno poredanim kubičnim osteoblastima, ipak se na tim gredicama uočavaju veći broj resorpcijskih lakuna sa velikim osteoklastima (oko 5 – 7 jezgara) (slika 31). Na osnovu morfološke građe ovih koštanih gredica uočava se da je to zona u kojoj se odvija proces pregradnje budući da su koštane gredice većinom mješang tipa, te pokazuju lamelarnu i grubo vlaknatu građu. Sporadično se uočavaju mali otočići mezenhimalnih kondenzata sa metakromazijom okolnog matriksa (slika 32). Smješteni su uglavnom u blizini ruba stijenke koštanog tunela. Koštane gredice ove zone stijenke koštanog kanala okružene su staničnim infiltratom koji je povezan sa tkivom "interface" tkiva. Sačinjava ga vlaknato vezivo. U drugoj zoni, na većoj udaljenosti od ruba ugrađene tetive, koštano tkivo je mirnog lamelarnog tipa; površina gredica prekrivena je lining stanicama, osteoid se jedva uočava i vrlo je tanak. U odnosu na prethodno opisanu zonu trabekularne kosti, koštane gredice su tanje i međusobno udaljenije.

U području dodira tetive i stijenke koštanog tunela nalazi se gusto vezivno tkivo i ostaci kolagene spužve. U ovom području nalazi se vrlo veliki broj krvnih žila i tetivna vlakna koja dopiru u ovo područje iz transplantirane tetive.

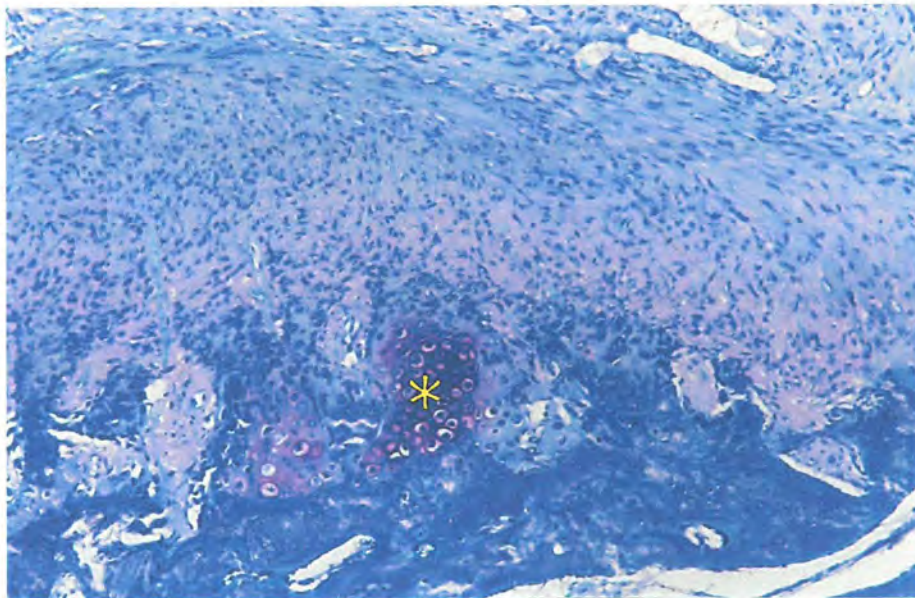
Intratunelarni dio tetive pokazuje pravilni raspored fibrocita i pravilnu orijentaciju kolagenih vlakana. U svim uzorcima intratunelarnog dijela tetive uočavaju se žarišne nakupine mišićnih vlakana orijentirane u različitim smjerovima. Osim toga, među tetivnim vlaknima uočavaju se i hrskavične stanice, metakromazija okolnog matriksa te nakupine masnih stanica. Intraartikularni dio tetive pokazuje manje promjenjenu morfologiju. Uglavnom je morfologija tetive zadržana u cijelosti i nisu ustanovljena veća odstupanja od normale.



Slika 30. Mikrofotografija koštanog tkiva ruba tunela kontrolne skupine životinja. Uočava se pregradnja odnosno resorptivna aktivnost (strelica) na postojećim koštanim gredicama (KG), toluidin blue, povećanje 100 puta.



Slika 31. Mikrofotografija rubnog područja koštanog tunela kontrolne skupine životinja. Uočava se izuzetno jaka resorptivna aktivnost (strelica) i veliki broj osteoklasta koji u potpunosti razaraju pojedine koštane gredice (KG), toluidin blue, povećanje 200 puta.



Slika 32. Mikrofotografija rubnog područja koštanog tunela kontrolne skupine životinja. Na koštanoj strani i u području ruba interface tkiva uočavaju se centri hondrogeneze (zvjezdica), toluidin blue, povećanje 200 puta.

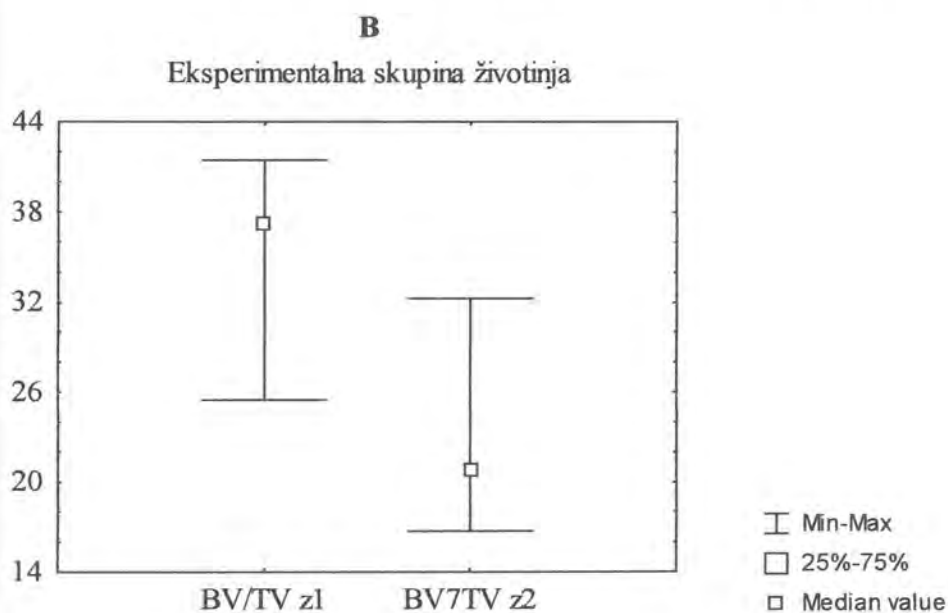
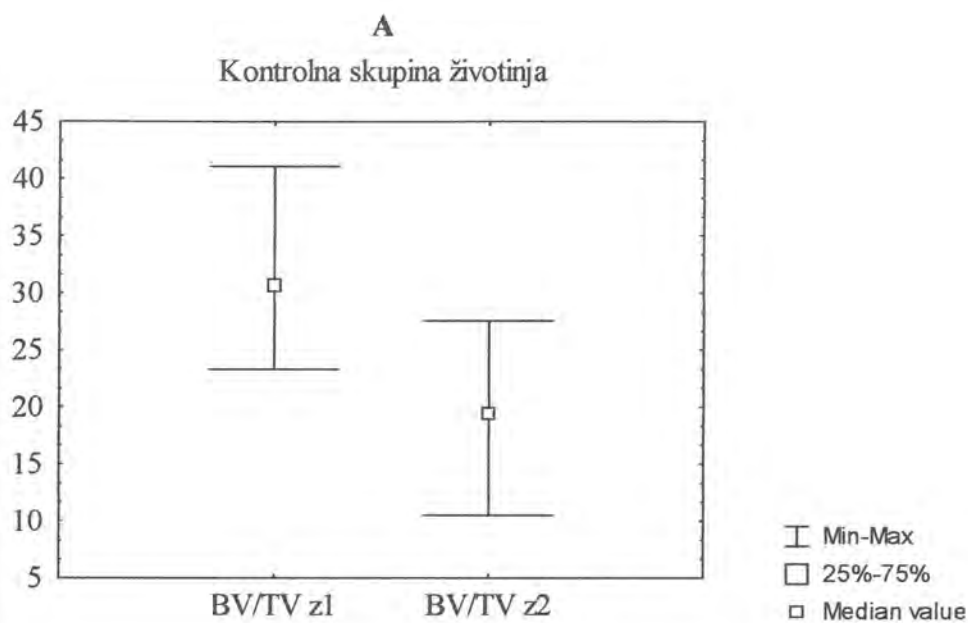
4.2.2. Histomorfometrijska analiza

Na temelju histomorfometrijske analize utvrđene su vrijednosti određenih parametara koji govore o kvaliteti kosti koštanog tunela u koji je transplantirana tetiva, kao i o duljini proraštanja tetivnih vlakana iz tetive u okolnu kost.

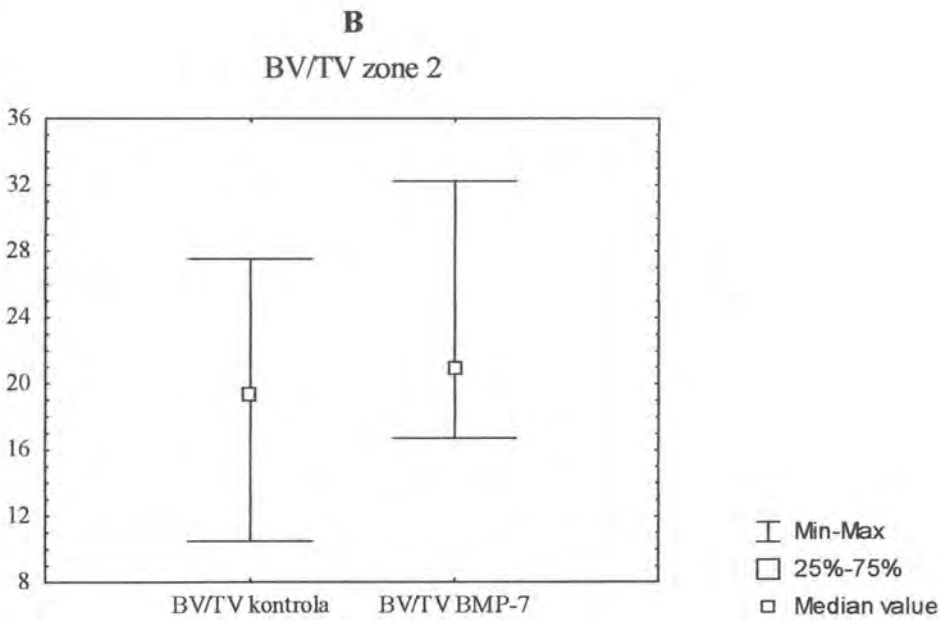
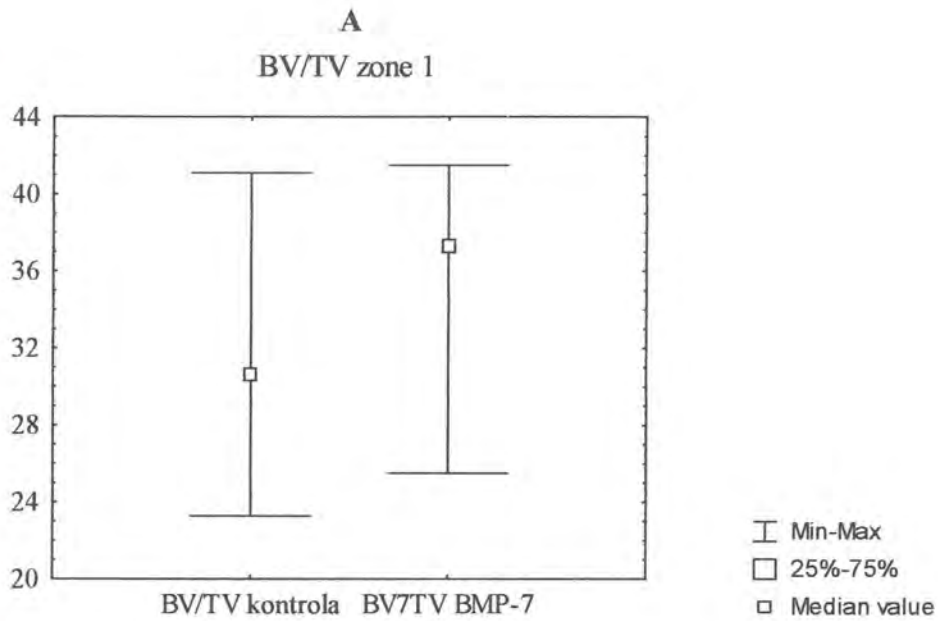
Rezultati histomorfometrijske analize koštanog tkiva zbirno su prikazani u tablici 2 i tablici 3. Grafički su prikazane razlike među pojedinim histomorfometrijskim parametrima po pojedinim zonama i po skupinama životinja (slika 33,34,35,36,37,38,39,40).

Tablica 2. pokazuju da su vrijednosti histomorfometrijskih parametara koje odražavaju količinu i gustoću novostvorene kosti statistički značajno veće u zoni 1 dakle zoni kosti koja se nalazi neposredno do transplantirane tetive, u odnosu na kost koja se nalazi na periferiji koštanog tunela (zona 2) u obje skupine; i u kontrolnoj i eksperimentalnoj rhBMP-7 skupini. Isto tako postoji statistički značajna razlika korespondentnih histomorfometrijskih parametara kada se uspoređuju između kontrolne i eksperimentalne BMP-7 skupine u korespondentnim zonama koštanog tkiva tunela.

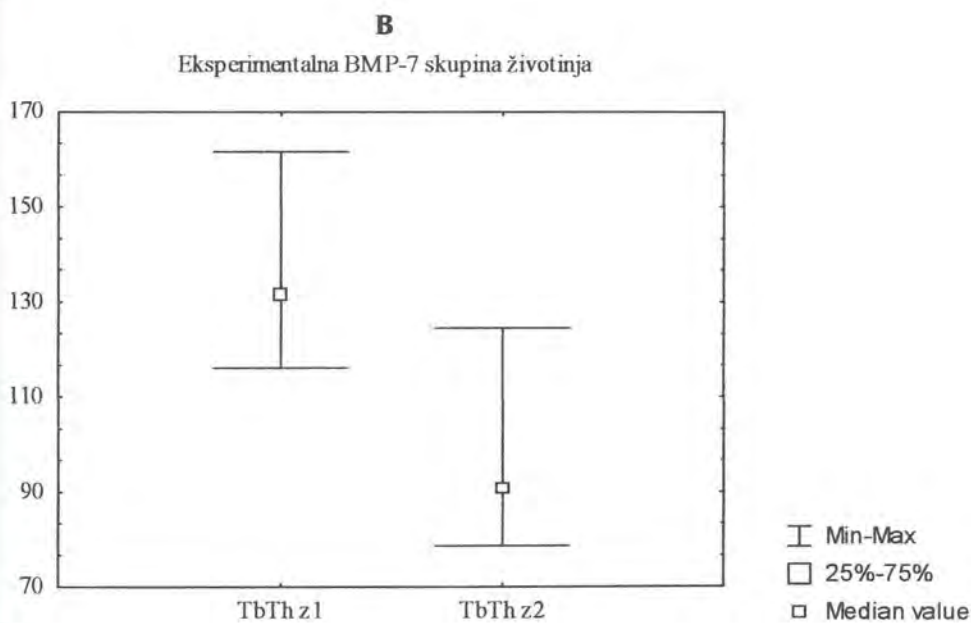

Tablica 3. pokazuje da je dubina uraštanja tetivnik izdanaka statistički značajno veća u eksperimentalnoj rhBMP-7 skupini u odnosu na kontrolnu skupinu.



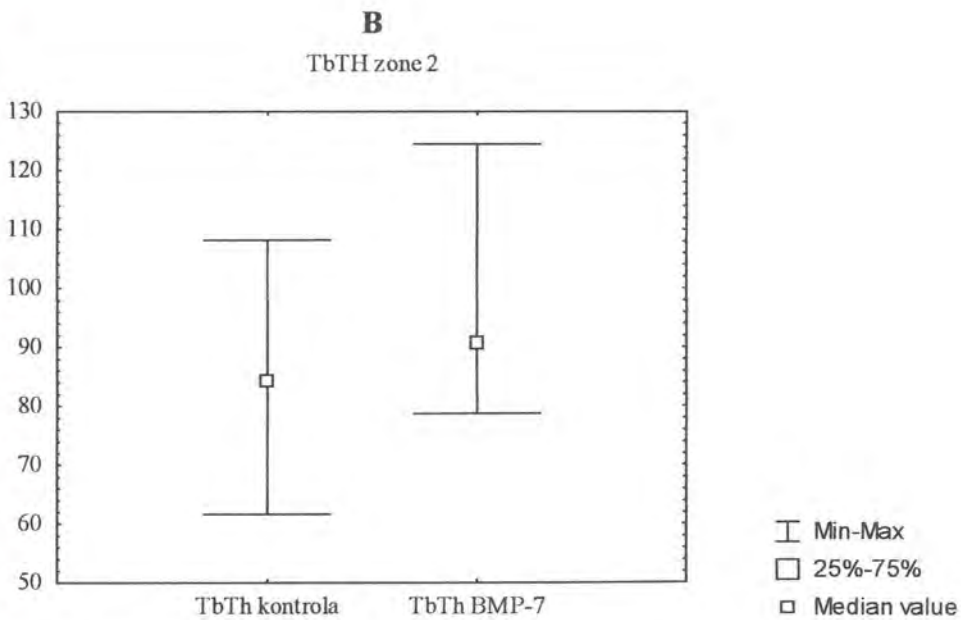
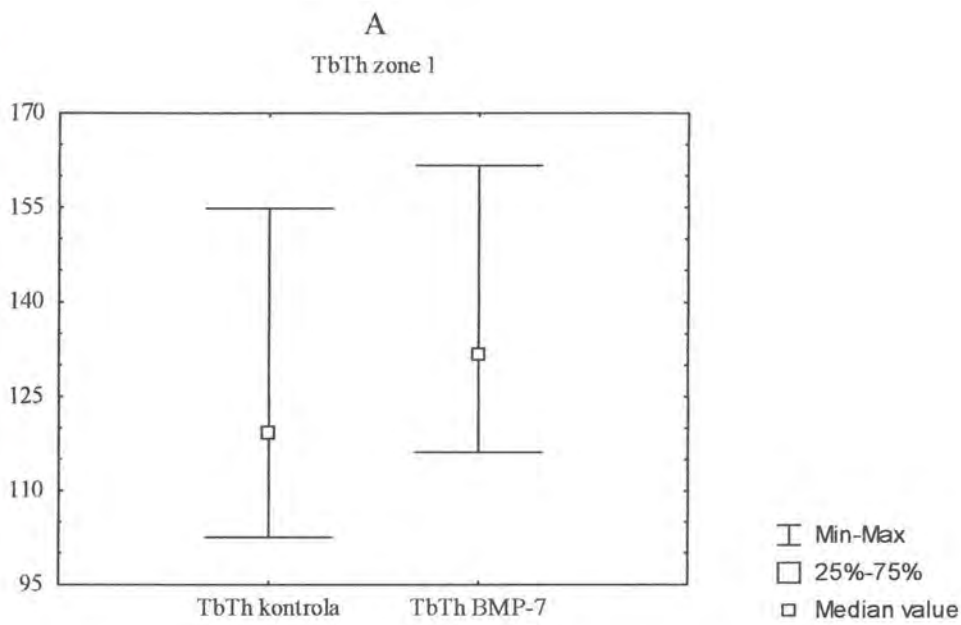
Slika 33: Grafički prikaz usporedbe gustoće kosti u području uz tetivu (zona 1) i udaljenije mirne kosti (zona 2) u kontrolnoj (A) i eksperimentalnoj BMP-7 grupi (B).



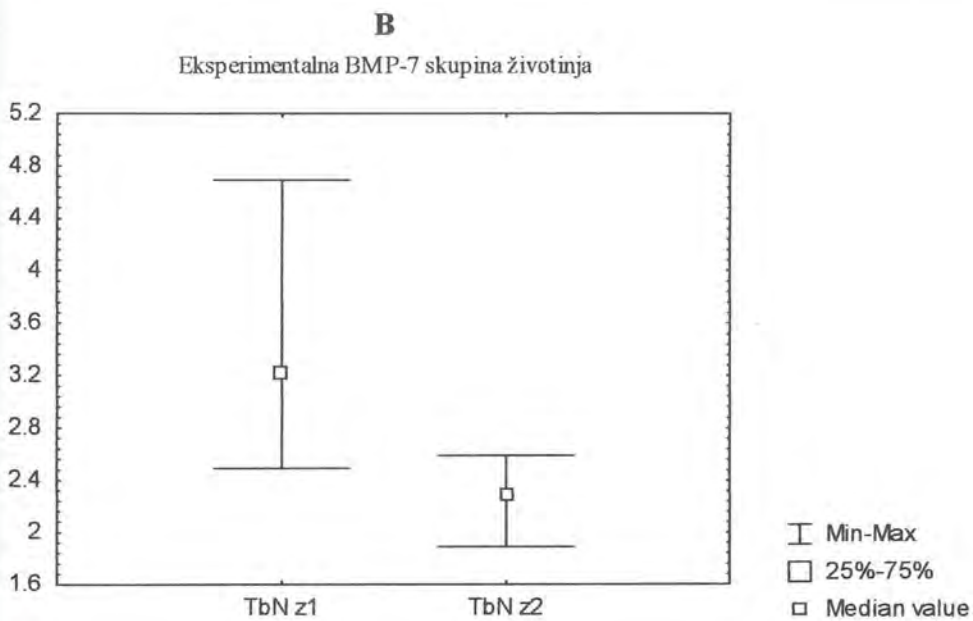
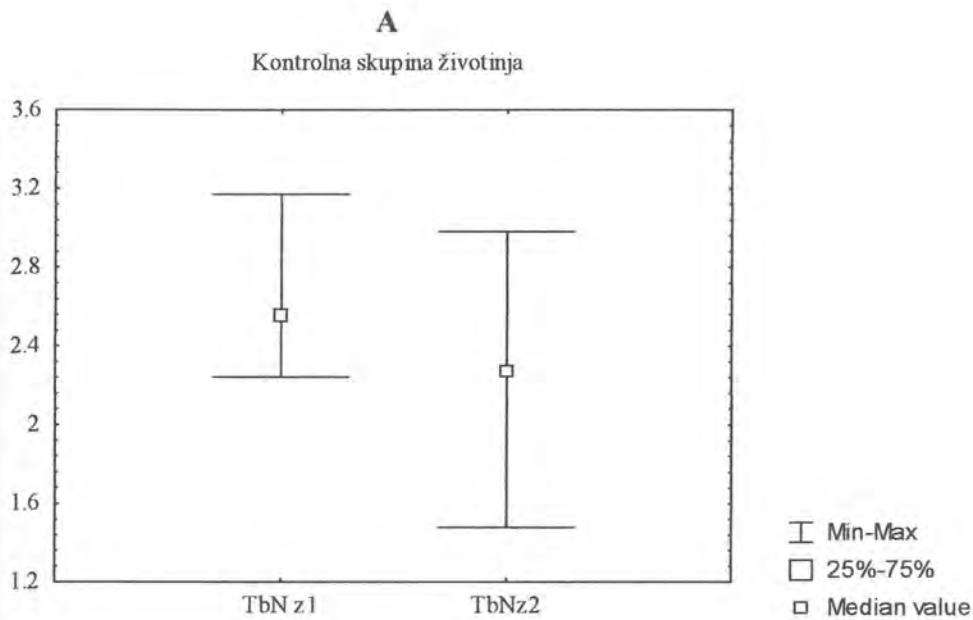
Slika 34: Grafički prikaz usporedbe gustoće kosti područja uz tetivu (A) i udaljenije mirne kosti (B) između kontrolne i eksperimentalne BMP-7 grupe.



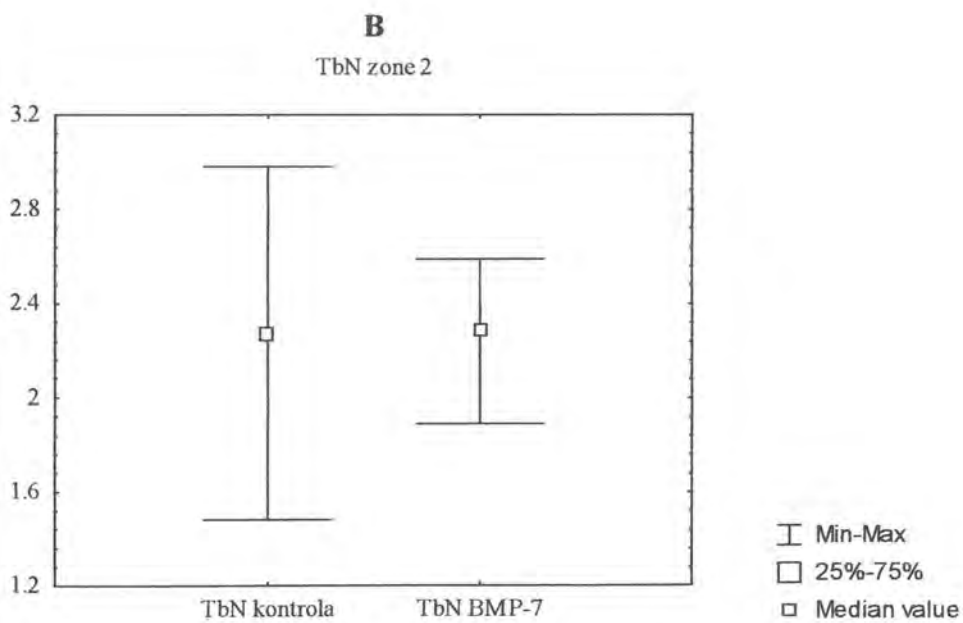
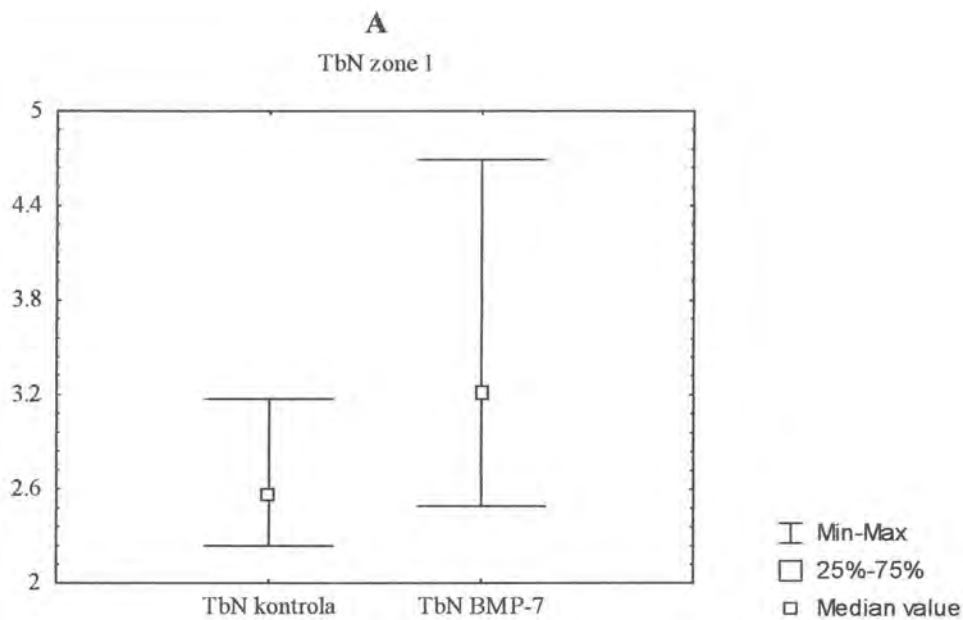
Slika 35 : Grafički prikaz usporedbe debljine gredica kosti u području uz tetivu (zona 1) i udaljenije mirne kosti (zona 2) u kontrolnoj (A) i eksperimentalnoj BMP-7 grupi (B).



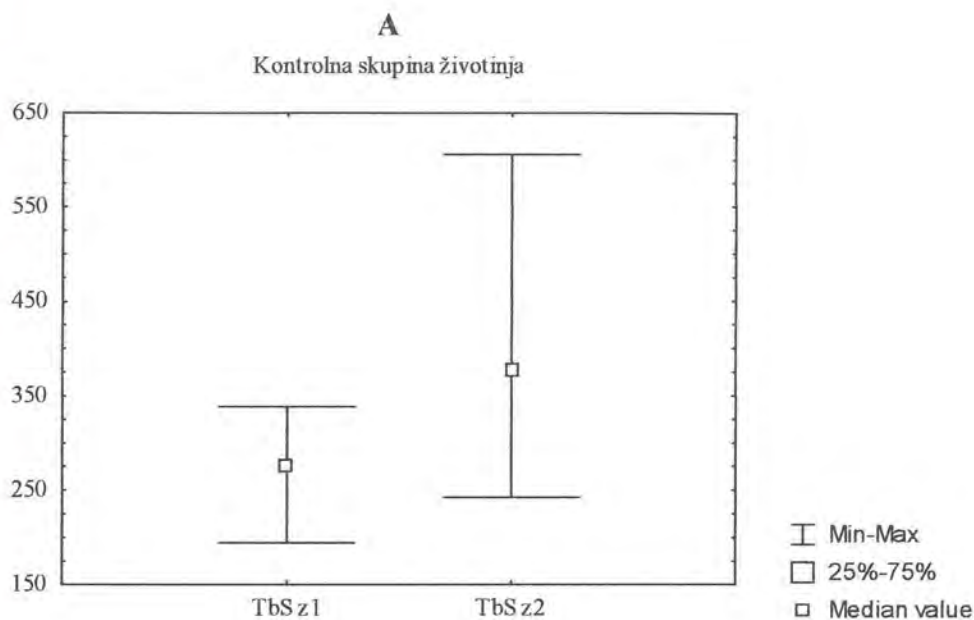
Slika 36: Grafički prikaz usporedbe debljine gredica kosti područja uz tetivu (A) i udaljenije mirne kosti (B) između kontrolne i eksperimentalne BMP-7 grupi.



Slika 37: Grafički prikaz usporedbe broja gredica kosti u području uz tetivu (zona 1) i udaljenije mirne kosti (zona 2) u kontrolnoj (A) i eksperimentalnoj BMP-7 grupi (B).

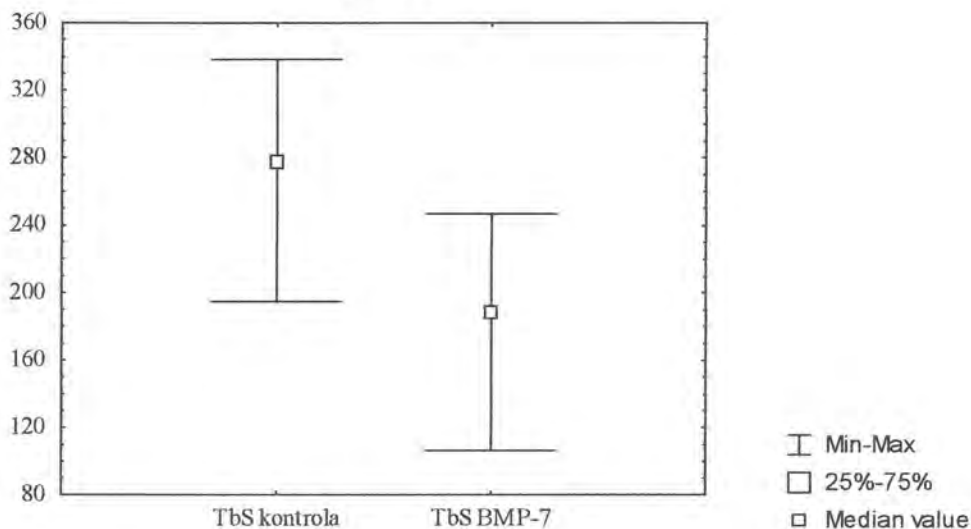


Slika 38: Grafički prikaz usporedbe broja gredica kosti područja uz tetivu (A) i udaljenije mirne kosti (B) između kontrolne i eksperimentalne BMP-7 grupi.

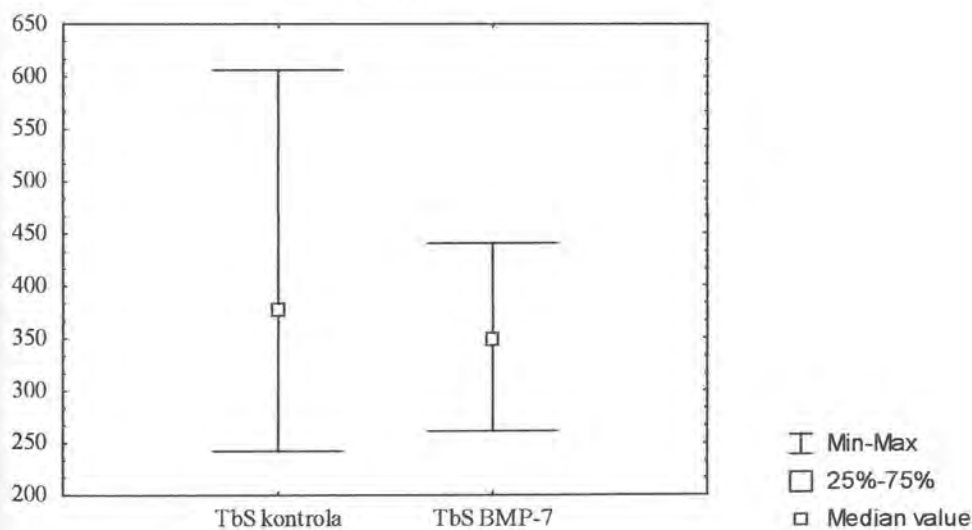


Slika 39: Grafički prikaz usporedbe separacije koštanih gredica kosti u području uz tetivu (zona 1) i udaljenije mirne kosti (zona 2) u kontrolnoj (A) i eksperimentalnoj BMP-7 grupi (B).

A
TbS zone 1



B
TbS zone 2



Slika 40: Grafički prikaz usporedbe separacije gređica kosti područja uz tetivu (A) i udaljenije mirne kosti (B) između kontrolne i eksperimentalne BMP-7 grupi.

Tablica 2. Rezultati histomorfometrijske analize koštanog tkiva tunela kontrolne i rhBMP-7 eksperimentalne skupine životinja. Rezultati su prikazani kao srednja vrijednost \pm standardna devijacija.

	kost dodirne plohe tunela i tetive zona 1	normalna kost zona 2	Wilcoxonov test p<
kontrolna skupina životinja			
BV/TV (%)	30,64 \pm 6,64	19,46 \pm 6,83	0,05
TbTh (μ m)	119,49 \pm 18,07	84,28 \pm 16,75	0,05
TbN (/mm)	2,56 \pm 0,32	2,27 \pm 0,51	0,05
TbS (μ m)	277,43 \pm 53,98	378,62 \pm 124,69	0,05
rhBMP-7 skupina životinja			
BV/TV (%)	41,48 \pm 4,45	20,93 \pm 4,61	0,01
TbTh (μ m)	131,64 \pm 19,14	90,90 \pm 14,56	0,01
TbN (/mm)	3,22 \pm 0,67	2,29 \pm 0,25	0,01
TbS (μ m)	189,36 \pm 43,42	349,18 \pm 53,46	0,01

Tablica 3. Rezultati mjerenja dubine uraštanja izdanaka transplantirane tetive u koštano tkivo tunela kontrolne i eksperimentalne rhBMP-7 skupine životinja. Rezultati su prikazani kao srednja vrijednost \pm standardna devijacija (* $p < 0,01$ Wilcox-ov test).

skupina	dubina uraštanja tetivnih izdanaka (μ m)
kontrolna skupina	546,775 \pm 54,3
eksperimentalna BMP-7 skupina	733,425 \pm 65,98 (*)

5. RASPRAVA

Dosadašnja saznanja pokazuju da cijeljenje prednje ukrižene sveze (ligamentum cruciatum anterius, LCA) nije moguće. Za razliku od medijalnog kolateralnog ligamenta (MCL) koji nakon ozljede dobro i uspješno cijeli, križni ligament nema takvu sposobnost^{145,163}. To je uvjetovano njegovim položajem u zglobu, gdje on prolazi kroz slobodni prostor i pokriven je samo sinovijalnom ovojnicom. U slučaju pucanja, krajevi se retrahiraju, što onemogućuje cijeljenje. Ako se radi o parcijalnoj leziji, kada dio niti ostane u kontinuitetu, proces cijeljenja teče ali otežano, pa sveza ostane labava i nefunkcionalna. Tome vjerovatno doprinosi i činjenica da LCA ima samo jednu hranidbenu arteriju koja dolazi s gornjeg hvatišta³¹. Ako je ona ozlijeđena, ligament će ostati bez vaskularizacije i teže će cijeliti.

Otkrićem djelovanja činitelja rasta na vezivna tkiva, otvorile su se nove mogućnosti u liječenju ozljeda ligamenata. Ispitivanja na kunićima pokazala su da oštećeni medijalni kolateralni ligament može spontano zacijeliti, ali ne i križni. Vjeruje se da fibroblasti u LCA imaju slabiju sposobnost mitoze, pa zato MCL bolje cijeli. Wiig (1991)¹⁶⁵ je u pokusu učinio središnji defekat u križnom i medijalnom kolateralnom ligamentu kunića, te je životinje analizirao 14 i 28 dana kasnije. MCL je srastao u oba kontrolna perioda, dok na križnom ligamentu nije bilo nikakvih znakova cijeljenja niti nakon 28 dana. Defekt na prednjem križnom ligamentu na svim se preparatima čak povećao. Nivo prokolagen mRNA u kolateralnom ligamentu bio je viši nego u križnom, što može biti razlog za bolje cijeljenje. Ispitivanja nekoliko osnovnih čimbenika rasta, kao što su činitelj rasta iz trombocita, inzulinski činitelj rasta (IGF) i preobražavajući činitelj rasta beta (TGF- β), pokazala su da svi djeluju na bržu proliferaciju

stanica i sintezu kolagena. Lee (1995)¹⁸³ je u kulturu tkiva križnog i kolateralnog ligamenta dodavao različite činitelje rasta. Svi su imali uticaja na pojačanu proliferaciju stanica. Uočen je također sinergistički učinak, jer je mješavina ispitivanih činitelja rasta imala bolji učinak od pojedinačnih.

Koštani morfogenetski proteini su lokalni tkivni činitelji rasta koji imaju ulogu prijenosa signala među stanicama koje se nalaze u bližoj i daljoj okolini^{34,35}. To su topive glikoproteinske molekule koje proizvode stanice koštanog matriksa i one neenzimskim djelovanjem reguliraju funkcije stanica. Čine veliku skupinu proteina koju zovemo činiteljima rasta. Mogu ih lučiti i stanice drugih tkiva, a djelovanje im se može očitovati kako na kostima, tako i na drugim organima, pa se govori da su dio "citokinske mreže"⁴⁰. U stanicama koštanog matriksa stvaraju se i drugi činitelji rasta, a najvažniji su trombocitni činitelj rasta, fibroblastni činitelj rasta, inzulinu sličan činitelj rasta, preobražavajući činitelj rasta iz grupe beta, te koštani morfogenetski proteini. Koštani morfogenetski proteini mogu i u maloj koncentraciji inducirati stvaranje kosti u sredini u kojoj se nalaze, a ne samo u kosti (ektopičko djelovanje)¹¹¹. Imaju i važnu ulogu u embrionalnom razvoju brojnih tkiva, te utiču na diferencijaciju osteoblasta, hondroblasta i epitelnih stanica, pa tako reguliraju osteogenezu. Svaku nediferenciranu stanicu na koju naiđu mogu usmjeriti u smjeru stvaranja koštanih ili hrskavičnih stanica¹¹⁴.

Do danas je izolirano 15 koštanih morfogenetskih proteina, od kojih 9 sigurno potiču ektopično stvaranje hrskavice i kosti, kako *in vitro*, tako i *in vivo*^{87,88,89}. Ovo se djelovanje počelo koristiti i u kliničkoj praksi, za sada samo u osteogenezi. Koštani morfogenetski protein 7 (BMP-7) spada u vrlo jake osteoinduktivne proteine. Glavno mjesto ekspresije je bubreg, zbog regulacije kalcija i koštanog tkiva¹²⁵. Ekspirimira se još u epitelu nadbubrežne žlijezde, bazalnim membranama pluća, te pankreasu. *In vitro* stimulira proliferaciju stanica i

sintezu kolagena te diferencijaciju osteoblastnog fenotipa. *In vivo* dovodi do cijeljenja velikih defekata dijafize dugih kostiju (tzv. kritičnog defekta, koji je tako nazvan jer spontano ne bi bio premošten). U klinici se koristi u bržoj fuziji kralježnice, koštanom oporavku nakon ugradnje endoproteza, te rješavanju velikih koštanih defekata, npr. u posttraumatskim stanjima. Treba napomenuti da postoje dokazi da popravljaju osteohondralne defekte, što još nije u kliničkoj uporabi. Pošto je iz dosadašnjih iskustava utvrđeno da oštećenje određene veličine na križnom ligamentu ne može spontano zacijeliti, a znamo da činitelji rasta ipak mogu stimulirati procese cijeljenja, cilj ovoga rada je pokušati djelovanjem BMP-7 stimulirati cijeljenje oštećenog ligamenta¹⁶⁵. U našem eksperimentu pokus je izveden na kunićima, kojima smo oštetili prednji križni ligament i potom pratili cijeljenje. Eksperimentalnoj skupini smo u defekt uložili BMP-7, a u kontrolnoj skupini nismo.

Prije toga smo na kuniću ispitali da li postoji mogućnost spontanog cijeljenja oštećenja križnog ligamenta određene veličine i lokalizacije. Utvrdili smo da su poprečno zarezani ligamenti do jedne trećine širine potpuno zarasli uz jaku sinovijalnu reakciju, pa je ligament makroskopski izgledao zadebljan. Ovakve rezultate nismo našli u literaturi, ali se može pretpostaviti da kod rubnog oštećivanja križnog ligamenta dođe do početnog cijeljenja u središnjoj zoni, pa se ožiljak širi prema rubu i konačno spoji ozlijeđene krajeve sveza. Burna sinovijalna reakcija na površini sveze dokaz je reparaturnog odgovora na mehaničko oštećenje. Na mjestu ožiljka mikroskopski se vidi zona gusto položenih stanica bez nekog reda, i prisutne su krvne kapilare. Na ligamentima sa središnjim defektom također je pronađena jaka sinovijalna reakcija, ali nije došlo do srašćavanja. Središnji defekt je bio dobro vidljiv pod malim povećanjem, kao i na histološkim preparatima. Pod mikroskopom je utvrđena slaba proliferacija veziva i djelomična hipercelularnost na mjestu defekta, ali bez znakova premoštenja. Ovi nalazi se slažu sa rezultatima Wiigova (1991)¹⁶⁵ istraživanja na

psima. Pošto su ranija istraživanja dokazala da rhBMP-7 stvara kost i hrskavicu, htjeli smo ustanoviti hoće li male doze proteina potaknuti cijeljenje oštećenog ligamenta, i da li će eventualni ožiljak biti sličan tkivu ligamenta. Izabrali smo doze od 5 i 10 μg , te koristili dva kontrolna perioda : 15 i 21 dan.

U prvoj eksperimentalnoj skupini smo kunićima u načinjeni defekt uložili 5 μg rh BMP-7. Životinje su žrtvovane nakon 15 i 21 dan. Protein je unesen u zglob na kolagenom nosaču (Helistat®), veličine oko 3 mm³ i pažljivo ušiven u mjesto defekta tankim koncem debljine 6/0. Kontrolnoj skupini učinjen je isti defekt ligamenta, a na mjesto oštećenja ušiven je samo Helistat s acetanim puferom.

U drugoj eksperimentalnoj skupini učinjena je istovjetna operacija, ali je u mjesto defekta unesena doza od 10 μg rhBMP-7. Korišten je isti model kontrolne skupine.

Analiza histoloških preparata iz prve skupine pokazala je da nakon 15 dana, uz djelovanje 5 μg rhBMP-7 dolazi do popunjavanja učinjenog defekta s rahlim vezivnim tkivom ispunjenim brojnim stanicama i uz prisustvo većeg broja krvnih kapilara. Dvadeset i jedan dan iza eksperimenta , na mjestu defekta pronađena je vezivna hrskavica. U kontrolnoj skupini je defekt nakon 15 i 21 dan ostao nepopunjen.

U drugoj eksperimentalnoj skupini gdje je u defekt uložena doza od 10 μg rhBMP-7, nakon 15 dana tkivo koje popunjava defekt nije vezivo, nego vezivna hrskavica sa palisadama hondrocita, a redovi stanica usmjereni su u pravcu uzdužne osi ligamenta. Dvadeset i jedan dan nakon žrtvovanja u defektu se uočava prava hijalina hrskavica , ali s većom količinom međustanične tvari i s većim brojem hondrocita, nego što ima normalna hrskavica. I ovdje je defekt u kontrolnoj skupini ostao nepopunjen.

Dobiveni rezultati pokazuju da je rhBMP-7 zaista jaki činitelj rasta, ali tkivo koje je dobiveno u učinjenom defektu nije vezivno tkivo koje može imati ulogu ligamenta, nego je

unatoč manjim dozama preobražaj tkiva tekao prema hrskavici, a u produženom tijeku eksperimenta, vjerovatno bi se stvorila kost.

Koštani morfogenetski proteini u manjim dozama *in vitro* djeluju na nezrele mezenhimske stanice tako da dovode do stvaranja hrskavice, a u višim dozama dovode do stvaranja kosti⁷⁶. Ako su uloženi u mišić, dovode do stvaranje hrskavice i kosti, tako da djeluju na perivaskularne mezenhimske stanice koje se preobrazu u hondrocite i osteocite. Aspenberg (1998)¹⁸⁴ je u oštećenu ahilovu tetivu miša uložio BMP-7,13,14. Pretpostavio je da ovi proteini mogu inducirati stvaranje i mekih tkiva, a ne samo hrskavice i kosti. U presječenu ahilovu tetivu štakora uložio je OP-1 (BMP-7), CDMP-1 (BMP-14) i CDMP-2 (BMP-13) u različitim, ali manjim dozama (5, 10 µg). Nakon 14 dana vršena je histološka analiza, koja je pokazala stvaranje hipercelularnog veziva u preparatima s uloženim CDMP-1 i CDMP-2, te stvaranje kosti u preparatima s OP-1. Cilj Aspenbergova rada bio je utvrditi da li je moguće da uloženi činitelji rasta karakteristični za hrskavicu, mogu pod određenim uvjetima, uloženi u tkivo tetive i izloženi silama vlakna, stvoriti vezivno tkivo tetive. Rezultat je ipak bio stvaranje hrskavice¹⁸³. U našem pokusu smo BMP-7 (OP-1) uložili u oštećeno tkivo prednjeg križnog ligamenta, kojeg nismo posve prerezali, nego mu učinili središnji defekt uz očuvani kontinuitet perifernih vlakana. Rezultat je pokazao da se u defektu stvorila hrskavica, 3 tjedna nakon pokusa i to uslučaju obje korištene doze od 5 i 10 µg. Ovaj je pokus pokazao da BMP-7 ne može niti u tkivu križnog ligamenta smještenog u zglobu i pod stalnom napetošću, stvoriti vezivno tkivo, nego transformacija ide u pravcu hrskavice. Ovako zacijeljeni ligament ne može biti funkcionalan. Nismo poput Aspenberga radili biomehanički test kidanja, ali je sama histološka slika hrskavice u tijelu ligamenta sama po sebi nezadovoljavajući funkcionalni rezultat, i ne bi mogao naći primjenu u kliničkoj praksi.

Djelovanje BMP-7 na osteoindukciju, koje se očituje u kosti ili ektopičnom miljeu, moglo bi se iskoristiti za brže uraštavanje transplantata prednje ukrižene sveze u kost. Pošto ozljede križne sveze ne mogu uspješno cijeliti, razvile su se brojne operativne tehnike presađivanja drugih tetiva na mjesto puknute sveze. Koriste se tetive fleksora koljena, tzv "hamstringsi", zatim tetiva kvadricepsa, srednja trećina ligamenta patele sa dva koštana kraja, pa čak ahilova tetiva ili tračak fascije late. Kod upotrebe srednje trećine ligamenta patele, presadak ima koštane krajeve, koji se putem koštanog cijeljenja uspješno integriraju u tunelu kondila tibije i femura. Na drugom mjestu po učestalosti su tetive semitendinosusa i gracilisa, koje se zajedno koriste kao dvo-tro- ili četverostruki tračak. Presadak se sašije poput pletenice i čvrstim šavima ili klanficama fiksira na površini kosti pored tunela. U uraštavanju tetivnog presatka utvrđeno je stvaranje vezivnih tračaka poput Schrapeyevih vlakana, koja su inače prisutna na hvatištima tetive za kost. Hoffmann (1993)¹⁵⁶ je reoperirao bolesnika koji je bio podvrgnut rekonstrukciji prednje ukrižene sveze sa tetivana "hamstringsa" nakon 8 tjedana radi ponovne traume. Ekscidirao je hvatište presatka u tunelu i histološki analizirao. Pronašao je čvrste spone između tetive i kosti, slične Scharpeyevim vlaknima.

U kliničkim ispitivanjima utvrđeni su međutim i neželjeni efekti s poteškoćama u inkorporaciji presatka u koštanom tunelu. Opisani su tzv "bungee efekt" i "whipscreen efekt", tj. efekt brisača stakla^{171,173,185,186}. Kod prvoga se radi o aksijalnom proklizavanju tetive u femoralnom tunelu kod rane rehabilitacije, što se uspoređuje sa istezanjem gume kod bungee skokova. Efekt brisača stakla se uočava u tibijalnom tunelu, koji se počne širiti, jer kod savijanja i pružanja koljena tetiva djeluje poput brisača stakla na automobilu. Na rentgenskoj snimci vidi se lijevkasto proširenje tunela, umjesto njegovog zatvaranja. Današnji zahtjevi sportaša traže ranu i agresivnu rehabilitaciju. Kako bi omogućili bržu i kvalitetniju integraciju presatka u koštanom tunelu, u drugom dijelu našeg eksperimenta, učinili smo rekonstrukciju prednje

ukrižene sveze u ovce s tetivom m. peroneus tertiusa, koja se lako uzme iz samog zgloba. U koštane tunele na oba kraja presađene tetive, uložili smo 25 µg rhBMP-7 i analizirali brzinu i kvalitetu urastanja presatka.

U jednom istraživanju na psima, Rodeo (1993)¹⁸¹ je analizirao uraštavanje tetive u koštanom tunelu¹⁸⁰. Provukao je tetivu dugog ekstenzora stopala u psa kroz tunel učinjen u tibiji, i tetivu učvrstio na drugom kraju kosti. Tetiva je dakle bila odvojena od gornjeg hvatišta, provučena kroz poprečni tunel u glavi tibije i ušvršćena na suprotnoj strani, tako da nije ulazila u zglob. U kontrolnim periodima 2-26 tjedana radio je histološke analize tetive u tunelu. U ranoj fazi, 2 tjedna iza operacije prostor između tetive i kosti u tunelu, ispunjavalo je granulacijsko tkivo, sa znacima uraštavanja kapilara, te invazijom makrofaga i fibroblasta. Makrofagi su imali ulogu uklanjanja granulacijskog tkiva, a fibroblasti su stvarali organizirano vezivno tkivo. Uočava je i pojava kolagena u prijelaznom prostoru, koji se sve više organizira te spaja tetivu sa zidom tunela. Stavara se nova lamelarna kost. Na kraju se ostvari čvrsti spoj preko okomitih kolagenih vlakana, koje Rodeo uspoređuje sa Sharpeyevim vlaknima.

Rodeo je šest godina kasnije (1999)¹⁸² objavio nastavak pokusa, ali sada koristeći rhBMP-2, te njegov utjecaj na uraštavanje. Korištene su različite doze, i to u prvoj grupi 680 µg, a u drugoj doze od 90, 180 i 350 µg. Žrtvovanje životinja uslijedilo je u razmacima 3 dana do 8 tjedana kasnije. U prvoj grupi je utvrđena pojačana osteoliza kosti u tunelu, koja je dokazana rentgenološki i histološki. Autor je pretpostavio da je osteoliza u vezi sa dozama BMP-a, pa su u drugoj grupi isprobavane tri različite, ali manje doze. Obzirom da se očekivalo brže stvaranje kosti, žrtvovanje je uslijedilo puno ranije, nego u prvom pokusu.

Dva tjedna nakon pokusa Rodeo (1999)¹⁸² je uočio je izrazito stvaranje nove kosti u tunelu, ali kod veće doze BMP-a i pojačana osteoliza. Kod nižih doza je osteoliza bila slabija,

a također se stvarala nova kost. Četiri tjedna iza operacije vidjela se progresivna mineralizacija novostvorene kosti. Vezivno tkivo u prijelaznoj zoni imalo je manje stanica i slabije je bilo prokrvljeno nego u ranijoj grupi. Stvarao se kolagen koji povezuje tetivu i novostvorenu kost. Autor zaključuje da je uz pomoć BMP-a došlo do ubrzanog cijeljenja i koštanog zatvaranja tunela, ali sa manjim dozama. Time su potaknuta istraživanja bržeg cijeljenja transplantata u koštanom tunelu, pa tako postoji mogućnost kliničke upotrebe BMP-a, u rekonstrukciji LCA.

Scranton (1998)¹⁸⁰ je na ovcama učinio rekonstrukciju prednjeg križnog ligamenta s tetivama "hamstringsa". Životinje su bile žrtvovane 6, 12 i 26 tjedana kasnije, a koštani tuneli su bili histološki analizirani. Šest tjedana iza operacije na poprečnom presjeku tunela bili su prisutni znaci stvaranja hrskavice te nove osifikacije uz osteoblastičku proliferaciju. Vidjela su se i Sharpeyeva vlakna kao spona tetive i kosti. Nakon 12 tjedana hondrociti su bili poredani na koštanom ležištu, a između njih postojali su tračci novog kolagena, poredanih u smjeru djelovanja mehaničke sile. Nakon 26 tjedana proces transformacije je bio završen, pa je presadak morfološki i histološki izgledao kao pravi križni ligament.

Naši rezultati pokazuju da se nakon tri tjedna već na malom povećanju uzdužnog presjeka koštanog tunela vidi koštana aktivnost na zidu tunela uz samu tetivu. U preparatima sa uloženim BMP-7 vidi se izrazito jaka koštana aktivnost, stvara se gusta mreža novih koštanih gredica. U neposrednoj blizini tetive, otprilike 500 μm udaljeno od ruba, mreža koštanih trabekula je izrazito uočljiva. Ako se ova zona uspoređi s okolnom, normalnom kosti, tada su koštane grede rijede postavljene i imaju elemente masnog tkiva. U zoni transformacije vide se lakune s osteocitima, na mjestima najbliže tetivi nalaze se brojni kubični osteoblasti gusto poredani na sloju osteoida. Ova slika je karakteristična za direktnu intramembransku osifikaciju, ali se uspoređo odvija i proces remodeliranja. Ima dokaza i enhondralne osifikacije, ali su te trabekule s koštanom srži smještene više prema epifiznoj

ploči rasta, pa se ne može tvrditi da je ta osifikacija vezana za djelovanje BMP-7, nego potiče od epifizne zone rasta. Prisutnost epifiznih zona objašnjena je starošću životinja, koje u dobi od jedne godine nisu do kraja završile rast. Osim pojačane koštane aktivnosti u zidu tunela, uočavaju se također vezivni izdanci koji polaze iz presatka i pružaju se prema koštanim gredicama, oblažu ih do dubine od 1800 μm . To su izdanci kojima se tetiva inkorporira u koštani tunel i koje drugi autori uspoređuju sa Sharpeyevim vlaknima^{ss}. U samoj tetivi, tj. u njenom intraosealnom segmentu našli smo rijetko postavljene mioblaste, za koje Scranton objašnjava da su međufaza transformacije tetive. U prostoru između tetive i koštanog zida nalazi se gusto vezivno tkivo i veliki broj kapilara.

U kontrolnoj skupini životinja, kojima nije apliciran BMP-7, vidi se također nova koštana aktivnost, ali je broj i gustoća novostvorenih trabekula evidentno manji, a vezivni izdanci iz tetive prema koštanom zidu kraći. Ove su histološke promjene koje smo sada opisali kvantitativno histomorfometrijski obrađene.

U usporedbi s našim ispitivanjem, Rodeo je koristio vrlo visoke doze, a osteoliza kod velikih doza možda se može objasniti vrlo brzim djelovanjem osteoklasta, nedovoljnim ugradbenim materijalom na mjestu djelovanja BMP-2. U drugoj skupini doze su bile manje, ali opet 4-15 puta veće od naše. Naš je pokus pokazao da se i s relativno malom dozom, od 25 μg može dobiti jaka osteoblastična aktivnost, te da u zoni prelaska tetive u kost nismo našli elemente hrskavice 21 dan iza pokusa.

Ukrižene sveze čine "središnji stožac" koljena i vrlo su važni za normalno odvijanje kinematike, te za stabilnost zgloba. Pri normalnim kretnjama obije križne sveze kontroliraju opseg fleksije i ekstenzije, te omogućavaju "rolling- gliding" fenomen². Obije su sveze od odlučne važnosti za stabilnost, jer u svakom položaju koljena jedan je dio prednje i stražnje sveze čvrst. Glavni zadatak im je sprečavanje prednjeg i stražnjeg pomaka tibije prema

femuru. Osim toga ukrižene sveze sprečavaju i prejake rotacije, pa predstavljaju i važne rotatorne stabilizatore. Po svom položaju u zglobu, prednja ukrižena sveza i medijalni kolateralni ligament predstavljaju sinergiste, pa često zajedno stradavaju. Isto su tako stražnja ukrižena sveza i lateralni kolateralni ligament sinergisti.

Prednja ukrižena sveza često je ozlijeđena u sportu, tako da se u svijetu opisuje prava epidemija ovih ozljeda. U SAD se opisuje preko 100 000 ruptura LCA u godini dana¹³⁶. Najčešće su ozljedama izloženi sportaši u kontaktnim sportovima (nogomet i rukomet), a na drugom mjestu dolaze skijaši^{137,138}. Tipični mehanizam ozljede prednje ukrižene sveze je abdukcija i vanjska rotacija. Tada dolazi do složene ozljede, u kojoj stradava medijalni kolateralni ligament, medijalna kapsula i menisk, te konačno LCA. Osim ovakovog načina, prednji križni ligament može puknuti i uslijed jake i nagle ekstenzije koljena, kada se isteže preko krova međučvorne udubine i puca². Takve se ozljede nazivaju "izolirana" ruptura LCA. Ona može prema Kennediju nastati i kod jake nutarnje rotacije koljena¹⁸. Veliki broj ozljeda koljena s rupturom prednje ukrižene sveze stavlja ortopede u položaj da se svakodnevno bave ovim problemom.

U liječenju takovih ozljeda važno je konstatirati da se ne može očekivati spontano cijeljenje kao u nekih drugih ligamenata, što je uvjetovano anatomskim položajem sveze u zglobu, relativno slaboj vaskularizaciji, te unutrašnjim biološkim čimbenicima¹⁶⁵. Ligament je smješten u zglobnom prostoru, pa se kod pucanja brzo retrahira. Krajevi mu se razdvoje, pa se ne može stvoriti vezivni ožiljak koji bi premostio leziju. Cijeljenje se puno lakše dogodi u kolateralnom ligamentu koji je okružen dobro prokrvljenim mekim tkivima. Zbog činjenice da je krucijatum opskrbljen samo jednom hranidbenom arterijom koja dolazi s gornjeg hvatišta, cijeljenje parcijalne lezije je također kompromitirano¹⁴⁵. Prije se može očekivati cijeljenje parcijalne lezije stražnje ukrižene sveze koja je oskrbljena s četiri arteriole. Ukoliko

dode do djelomičnog puknuća prednje ukrižene sveze, ona će ostati labava, pa će biti pozitivan test prednje ladice, s pomakom od oko 5 mm, i osjetiti će se čvrsti otpor na kraju pomaka, što pomaže pri dijagnozi.

Svježa akutna lezija prednjeg ukriženog ligamenta izazvati će hemartros i postojati će bolna blokada funkcije^{142,143}. Test prednje ladice neće biti pouzdan do smirenja akutnih simptoma, ili ga treba raditi u anesteziji. Rezultat rupture biti će kronična nestabilnost koljena, koja će se manifestirati prednjom translacijom tibije prema femuru (test ladice), ali i rotatornim pomakom (pivot shift). Pokušaji šivanja prednjeg križnog ligamenta nisu dali zadovoljavajući rezultat¹⁴⁵. Zato se sportaš mora suočiti s činjenicom da mora živjeti s nestabilnim koljenom, ili se podvrci nekom od operativnih zahvata rekonstrukcije ligamenta.

U postavljanju indikacije za operativno liječenje Jakob (1990)¹⁰ ističe da se treba rukovoditi kliničkim nalazom, tj. stupnjem nestabilnosti, zatim kliničkim tegobama i na kraju sportskim zahtjevima bolesnika. Blaža nestabilnost koljena može se dosta uspješno kompenzirati jakim treningom mišića, i to prednje i posebno stražnje grupe natkoljениčnih mišića. Fleksori koljena tzv. "hamstringsi" u ortopedskoj literaturi, sinergisti su prednjeg krucijatuma, jer njihova kontrakcija u fleksiji koljena sprječava prednji pomak tibije. Nasuprot tome, aktivna kontrakcija kvadricepsa djelovanjem preko patele, izaziva prednji pomak tibije.

Ako se radi u ozlijeđenom sportašu, tada bi ga trebalo odmah operirati i što prije vratiti na sportsko polje. Prije operacije važno je dobro ojačati mišiće, jer će to omogućiti bržu i aktivniju rehabilitaciju. Ako se pak radi o manje aktivnom službeniku, bez sportskih navika, tada je indikacija za operaciju relativna. Rekonstrukcija prednje ukrižene sveze preporuča se bolesnicima do 40 g. života, jer tada se očekuje pojava artroze, ali i degenerativnih promjena u tetivama koje želimo upotrijebiti kao presadak. Müller (1983)² smatra da treba operirati svakog bolesnika s dokazanom rupturom LCA, jer će koljeno bez krucijatuma biti podložno

daljnjim ozljedama zbog poremećene kinematike u zglobu. To će na kraju opet dovesti do ranije artroze koljena.

Kennedy (1971)¹⁹ je usporedio dvije grupe bolesnika s rupturom prednje ukrižene sveze: 19 operiranih s akutnom ozljedom LCA, te 31 bolesnikom liječenim konzervativno. Nakon perioda praćenja od prosječno 44 mj., rezultati su bili usporedivi: bolesnici iz obje grupe imali su dobar do odličan rezultat u 80 % slučajeva. Ipak, 7 godina kasnije u grupi neoperiranih bilo je veći broj slučajeva artroze. Iz toga je zaključio da je akutne rupture bolje operirati. Drugi autori navode pak izvještaje prema kojima puno bolesnika može relativno normalno funkcionirati i bez operacije^{151,162}. U operativnom liječenju rupture prednje ukrižene sveze razvio se veliki broj tehnika. Prvi dokumenti koji govore o operacijama koljena nađeni su već u staroj Grčkoj. Pošto su liječnici uvidjeli da primarno šivanje ne daje rezultate, počeli su s pokušajima presađivanja vezvnih tračaka i tetiva. Veći broj opisanih tehnika pojavio se u šezdesetim godinama dvadesetog stoljeća. Kenneth Jones je 1963.g.¹⁰⁴ opisao rekonstrukciju sa srednjom trećinom ligamenta patele, koji je ostao učvršćen na donjem hvatištu. Drugi kraj ligamenta provukao je kroz koštani tunel na femuru. Iako ova tehnika nije precizno poštovala anatomiju ili izometriju, varijanta ovog zahvata i danas se koristi, a srednja trećina ligamenta patele po mnogima je presadak izbora. U literaturi se mogu izdvojiti dvije grupe operativnih tehnika. Jedni su stabilnost koljena pokušavali postići učvršćivanjem perifernih stabilizatora, dakle ekstraartikularno, dok su drugi pokušali imitirati položaj pravog križnog ligamenta, ili su se pak radile kombinacije objiju tehnika^{148,155,156,159,176}. Ranije je korištena tehnika gdje je uzeta tetiva m.semimembranosusa koja je ostala učvršćena na pes anserinusu. Slobodni kraj tetive provukao je kroz koljeno, imitirajući tijek LCA i potom ju ponovo učvrstio na tibiju. Müller (1983)² je u težnji da bude što više izometričan, postavio gornji dio presađenog ligamenta oko

međučvorne udubine, pa van iz zgloba i na epikondil femura. Taj je položaj nazvao "over the top" i imao dosta veliku seriju dobrih rezultata.

Može se koristiti tetiva kvadricepsa, ili pak tračak iz iliotibijalnog traktusa. Tetiva semitendinosusa iako u dvostrukoj debljini nije se činila dovoljno čvrstom. Zato se danas najčešće koristi u kombinaciji sa gracillisom, kao četverostruki presadak¹⁵⁹.

Noyes (1984)¹⁶⁶ je komparirao biomehaničku snagu raznih presađaka. Najjači je ipak presadak srednje trećine ligamenta patele sa dva koštana kraja, koji ima 175% čvrstoće originalnog krucijatuma, semitendinosus ima 75 %, gracilis 49 %, fascija lata široka 16 mm ima 36%, tetiva kvadricepsa iz srednje trećine 21% čvrstoće. Na osnovu ovih brojki i sličnih kliničkih iskustava, danas se najčešće koristi ligament patele ili 3-4 struki tračak "hamstringsa".

U osamdesetim godinama pojavili su se pokušaji rekonstrukcije krucijatuma s umjetnim materijalima (Gore-tex, karbonska vlakna, dakron). Nakon izvrsnih početnih rezultata, gdje su se bolesnici vrlo brzo vratili u pune aktivnosti, javile su se razočaravajuće nuspojave: nekima su presatci brzo pucali, u drugih se javila jaka sinovijalna reakcija stranog tijela, koja je dovela do osteolize u koštanom tunelu i konačno pucanja presatka¹⁸⁶. U lovranskoj Klinici usađeno je desetak Gore-tex ligamenata, koji su svi popucali nakon 2-4 godine iza operacije. Umjetni materijali su postepeno napušteni, ali se zato javljaju sve češći pokušaji presađivanja alografta s kadavera^{149,158}. Presađivanje zaleđenih ligamenata ne zahtjeva složenu tipizaciju tkiva, postupak je sličan kao i s presađivanjem kosti.

Sudbina presađene tetive na mjesto puknutog prednjeg križnog ligamenta bila je predmet brojnih istraživanja. Učiniti histološke kontrole na ljudima je teže, iako su rađene biopsije¹⁷⁴. Kontrolnu operaciju na kojoj bi se došlo do materijala za proučavanje teško je indicirati, ukoliko se ne pojavi neki novi momenat, kao npr. nova trauma. Zato su rađena brojna ispitivanja na životinjama koja su dala mnoge odgovore¹⁶⁷. Nakon presađivanja

slobodnog presatka, očekuje se njegova čvrsta integracija u koštanom tunelu i revitalizacija, odnosno revaskularizacija. Samo čvrst i vitalan presadak može biti funkcionalan. Sama operativna tehnika mora omogućiti precizno, tj. izometrički točno usađivanje, kako presadak ne bi bio prenapregnut, ili labav. Prenapregnuta tetiva može puknuti, labava pak neće biti funkcionalna. Ukoliko su ti uvjeti ispunjeni, tada nas zanima što se događa u samom presatku. Amiel (1986)¹⁶³ je na histološkim preparatima proučavao u određenim vremenskim razmacima koje se promjene događaju, pa je uočio da presadak prolazi kroz četiri faze. U prvim danima iza operacije u presađenoj tetivi dolazi do avaskularne nekroze s gubitkom stanica. Potom dolazi do reakcije domaćina, sa urastanjem krvnih kapilara iz krajeva presatka, ali i iz okolnog sinovijalnog tkiva, te sa priležećeg Hoffinog tijela. Tada dolazi do ubrzane proliferacije vezivnih stanica, tj. celularne repopulacije. Ispitivanja pomoću identifikacije DNK pokazala su da DNK davaoca (iz presatka) ubrzo nestane, te se unutar 4 tj. zamijeni sa DNK primaoca, što je još jedan dokaz proliferacije stanica domaćina u presadak. U trećoj fazi dolazi do remodelacije kolagena, koji u tetivi "hamstringsa" ili ligamentu patele nema isti uzorak kao u križnom ligamentu. Nekoliko tjedana do tri mjeseca iza operacije struktura kolagenih vlakana počinje sve više sličiti onoj u križnom ligamentu, što je u skladu sa Rouxovim zakonom o funkcionalnoj transformaciji. Četvrta faza predstavlja sazrijevanje presatka, kada se gube znaci upalne reakcije, smanjuje se debljina sinovijalnog omotača i presadak sve više sliči pravom krucijatumu. Ove četiri faze transformacije presatka, Amiel je nazvao ligamentizacija.

Slična opažanja objavio je Clancy (1981)¹⁶⁹ koji je učinio rekonstrukciju križnog ligamenta sa srednjom trećinom ligamenta patele u rezus majmuna. Radio je histološke kontrole presatka u razmacima, do ukupno 12 mjeseci. Mogao je potvrditi revaskularizaciju s oba kraja presatka i

iz Hoffinog tijela. Na kraju kontrolnog perioda presatci su izgledali kao pravi ligament, ali su neki imali hipovaskularizirani srednji dio, što nije utjecalo na njihovu čvrstoću.

Iz dosadašnjih saznanja u literaturi proizlazi da spontano cijeljenje prednjeg križnog ligamenta nije moguće, a usađivanje rhBMP-7 dovelo je do stvaranja hrskavice, a to nije ligamentu slično tkivo te stoga ne može ni funkcionalno ni strukturalno zadovoljiti. Korištenje rhBMP-7 može naprotiv biti vrlo korisno u bržem uraštavanju transplantirane tetive, što je uobičajena operativna tehnika u rekonstrukciji križnog ligamenta. Ovaj eksperiment je dokazao da pod utjecajem BMP-7 dolazi do bržeg bujanja okolne kosti u tunelu, a isto tako dovodi do uraštanja dužih vezivnih tračaka koji se pružaju iz tetive, a koje bi trebale preuzeti ulogu Schrapeyevih vlakana. Do sada je BMP-7 korišten u kliničkoj praksi radi popunjavanja velikih koštanih defekata, a prva iskustva su pozitivna. Ovaj eksperiment je pokazao da bi se BMP-7 mogao također uspješno koristiti za bržu i čvršću integraciju transplantata i tako omogućiti ranu i aktivnu rehabilitaciju sportaša.

6. ZAKLJUČCI

1. Jatrogeno učinjena ozljeda prednjeg križnog ligamenta ne može spontano zacijeliti.
2. primjena 5 μ g BMP-7 dovodi do popunjavanja učinjeg defekta na ligamentu s fibroznom hrskavicom u periodu 21 dan iza pokusa
3. primjena 10 μ g BMP-7 dovodi do popunjavanja defekta na ligamentu hijalinom hrskavicom
4. Iz ovog pokusa proizlazi da primjena BMP-7 u cijeljenju oštećenja na ligamentu dovodi do stvaranja hrskavice, što je strukturalno i funkcionalno nezadovoljavajući rezultat, i nije primjenjiv u kliničkoj praksi.
5. Primjena BMP-7 u uraštavanju kraja presađene tetive u tunel kondila femura i tibije, pri rekonstrukciji puknutog križnog ligamenta, dovodi do ubrzanog uraštavanja presatka, što se mikroskopski uočava stvaranjem dugih vezivnih izdanaka sličnih Sharpeyevim vlaknima, koji fiksiraju presadak u kost tunela.
6. BMP-7 prvenstveno potiče stvaranje nove kosti u zidu koštanog tunela, što pridonosi bržoj i čvršćoj fiksaciji presatka, no istovremeno nova kost ne mijenja strukturu presađene tetive.
7. Iz ovog pokusa proizlazi da je BMP-7 pogodan i za kliničku primjenu pri operativnoj rekonstrukciji rupture prednjeg križnog ligamenta, jer dovodi do bržeg uraštavanja, što omogućuje ranu i aktivnu rehabilitaciju.

7. LITERATURA

1. Grood ES, Noyes FR: Diagnosis of knee ligament injuries. Biomechanical precepts. U: Feagin JA jr. The crucial ligaments. Churchill Livingstone, New York 1987, str. 245-260.
2. Müller W. The Knee- Form, Function and Ligament Reconstruction. Springer Verlag New York, 1983.
3. Cristopher DH, Darren LJ. Biomechanics of the knee ligaments. J Bone Joint Surg 1993; 75 B:322-324.
4. Fukubayashi T, Torzili P, Sherman MF, Warren RF. An in vitro biomechanical evaluation of anterior-posterior motion of the knee. Tibial displacement, rotation and torque. J Bone Joint Surg Feb 1982; 64-A: 258-264.
5. Hackenbruch W: Bedeutung von Anatomie und Biomechanik. u: Jakob RP, Stäubli HU: Kniegelenk und Kreuzbänder. Springer Berlin, Heidelberg, New York 1990, str.115-126.
6. Girgis FG, Marshall JL, Monahem ARS. The cruciate ligaments of the knee joint; anatomical, functional and experimental analysis. Clin Orthop 1975; 106: 216-231.
7. Arnoczky SP. Anatomy of the anterior cruciate ligament. Clin Ortho 1983; 172: 19-25.
8. Butler DL, Noyes FD, Grood ES. Ligamentous restraints to anterior-posterior drawer in the human knee. J Bone Joint Surg 1980;62-A: 259.
9. Bryant JT, Cooke TD. A biomechanical function of the ACL: prevention of medial translation of the tibia. U: "The crucial ligaments". Edited by J.A. Feagin Jr., Churchill Livingstone New York, 1988.
10. Jakob RP, Stäubli H-U. Kniegelenk und Kreuzbänder. Springer Verlag 1990.
11. Fu FH, Harner CD, Johnson DL, miller MD, Woo S L-Y. Biomechanics of knee ligaments J Bone Join Surg Nov 1993; 75-A: 1716-1727.

12. Grood ES, Noyes FR, Butler DL, Suntay WT. Ligamentous and capsular restraints preventing straight medial and lateral laxity in intact human cadaver knees. *J Bone Joint Surg* 1981;63-A: 1257-1269.
13. Levy IM, Torzilli PA, Warren RF. The effect of medial meniscectomy on anterior-posterior motion of the knee. *J Bone Joint Surg* July 1982;64-A: 883-888.
14. Markolf KL, Mensch JS, Amstutz HC. Stiffness and laxity of the knee – the contributions of the supporting structures. A quantitative in vitro study. *J Bone Joint Surg* July 1976;58-A: 583-594.
15. Harner CD, Livesay GA, Kashiwaguchi S, Fujie H, Choi NY, Woo SL. Comparative study of the size and shape of human anterior and posterior cruciate ligaments. *J Orthop Res* 1995;13: 429-434.
16. Harner CD, Xerogeanes JW, Livesay GA, et al. The human posterior cruciate ligament complex: An interdisciplinary study. *Am J Sports Med* 1995; 23, 6:736-745.
17. Hughston JC, Andrews JR, Cross MJ, Moschi A. Classification of knee ligament instabilities. Part II. The lateral compartment. *J Bone Joint Surg* 1976; 58-A: 173-179.
18. Kennedy JC, Fowler PJ. Medial and anterior instability of the knee. An anatomical and clinical study using stress machines. *J Bone Joint Surg* 1971;53-A: 1257-1260.
19. Kennedy JC, Flower PJ. Medial and anterior instability of the knee. *J Bone Joint Surg* 1971;53-A: 1257-1271.
20. Norwood LA, Cross MJ. Anterior cruciate ligament: functional anatomy of its bundles in rotatory instabilities *Am J Sports Med* 1979;7:23-26.
21. Odensten M. Treatment of the torn anterior cruciate ligament. Linköping University Medical Disertations No. 177. Linköping, Sweden, 1984.

22. Akeson WH, Woo S.L.Y, Amiel D, Frank CB. The chemical basis of tissue repair: ligament biology. U: Hunter, Funk. Rehabilitation of the injured knee. CV Mosby, St. Louis 1984; str. 93.
23. Danylchuk KD, Finlay JB, Krcek JP. Microstructural organization of human and bovine cruciate ligaments. Clin Orthop 1987;131: 294-298.
24. Strocchi R, De Pasquale V, Gubellini P, Marcacci M, Buda R, et al: The human anterior cruciate ligament: histological and ultrastructural observations. J Anat 180: 515-519, 1992.
25. Sullivan D, Levy IM, Sheskier S, Torzilli PA, Warren RF: Medial restraints to anterior-posterior motion of the knee. J Bone Joint Surg 66-A: 930-936, July 1984.
26. Woo S L-Y, Adams DJ: The tensile properties of human anterior cruciate ligament (ACL) and ACL graft tissues. U "Knee ligaments. Structure, function, injury and repair, str. 279-289. Ed. by DM Daniel, WH Akeson and JJ O'Connor. New York, Raven Press, 1990.
27. Woo SL, Chan SS, Ymaji T: Biomechanics of knee ligament healing, repair and reconstruction. J Biomech 1997 May ; 30(5): 431-439.
28. Kennedy JC, Grainger RW. The posterior cruciate ligament. J Trauma 1967;7: 367-377.
29. Kennedy JC, Hawkins RJ, Willis RB, Danylchuk KD. Tension studies of human knee ligaments. Yield point, ultimate failure and disruption of the cruciate and tibial collateral ligament. J Bone Joint Surg 1976;58-A: 350-355.
30. Kennedy JC, Weinberg HW, Wilson AS. The anatomy and function of the anterior cruciate ligament as determined by clinical and morphological studies. J Bone Joint Surg 1974;56-A: 223-235.
31. Frank C.B., Amiel D., Woo SL-Y, i sur. Normal ligament properties and ligament healing Clin Orthop 1985; 196: 15-25.

32. Arnoczky SP, Rubin RM, Marshall JL. Microvasculature of the cruciate ligaments and its response to injury. *J Bone Joint Surg* Dec1979; 62-A: 1221-1229.
33. Kennedy JC, Alexander IJ, Hayes KC. Nerve supply of the human knee and its functional importance. *Am J Sports Med* 1982;10: 329-335.
34. Canalis E . Skeletal growth factors. U Marcus R, Feldman D, Kelsey J: Osteoporosis. Academic Press Inc 1996, USA, San Diego, California.
35. Canalis E, McCarthy TL, Centerella M. Growth factors and cytokines in bone cell metabolism. *Ann Rev Med* 1991;42: 17-24.
36. Centerella M, Canalis E. Local regulators of skeletal growth: A perspective. *Endocr Rev* 1985; 6: 544-551.
37. Mohan S, Baylink DJ . Bone growth factors. *Clin Orthop* 1991;263, 30-48.
38. Mundy GR. Local control of bone formation by osteoblasts. *Clin Orthop Rel Res* 1995;313, 19-26.
39. Taipale J, Keski-Oja J : Growth factors in the extracellular matrix. *FASEB Journal* 1997;11, 51-59.
40. Goldring SR, Goldring MB. Cytokines and skeletal physiology. *Clin Orthop Rel Res* 1996;324, 13-23.
41. Canalis E . Effect of growth factors on bone cell replication and differentiation. *Clin Orthop* 1985;193:246-263.
42. Canalis E, Centerella M, Burch W, McCarthy TL . Insulin-like growth factor -1 mediates selective anabolic effect of parathyroid hormone in bone cell cultures. *J Clin Invest* 1989;83: 60-65.
43. Cancedda R, Cancedda FD, Castagnola P: Chondrocyte differentiation. *Internat Rev Cytol* 1995;159: 265-358.

44. Jortikka L. Target cells and receptors for bone morphogenetic protein. u Lindholm TS: Bone morphogenetic proteins: biology, biochemistry and reconstructive surgery. Academic Press, RG Landes Company, 1996.
45. Erlebacher A, Filvaroff EH, Gitelman SE, Derynck R. Toward a molecular understanding of skeletal development. *Cell* 1995;80, 371-378.
46. Kawamura M, Urist MR. Growth factors, cytokines and bone morphogenetic protein in induced chondrogenesis in tissue culture. *Developmental Biology* 1998;vol.130: 435-442.
47. Sumner DR, Turner TM, Purchio AF, Gombotz WR, Urban RM, Galante JO. Enhancement of bone ingrowth by transforming growth factor β . *J Bone Joint Surg* 1995; 77(A), 1135-1147.
48. Reddi AH. Role of morphogenetic proteins in skeletal tissue engineering and regeneration. *Nature biotechnology* March 1998;vol.16: 247-252.
49. Urist MR: The first three decades of bone morphogenetic protein research. *Osteologie*, Band 4,Heft 4,1995:207-223.
50. Wozney JM, Rosen V: Bone morphogenetic protein and bone morphogenetic gene family in bone formation and repair. *Clin Orthop* 1998 Jan; 346:26-37.
51. Heinegard D, Oldberg A. Structure and biology of cartilage and bone matrix noncollagenous macromolecules. *FASEB Journal* 1989;3, 2042-2051.
52. Canalis E, Centrella M, Urist MR. Effect of partially purified bone morphogenetic protein on DNA synthesis and cell replication in calvarial and fibroblast cultures. *Clin Orthop and Related Res* Sept 1985; vol.198:289-296.
53. Celeste AJ, Iannazzi JA, Taylor RC, Hewick RM, Rosen V, Wang EA, Wozney JM . Identification of transforming growth factor β family members present in bone-inductive protein purified from bovine bone. *Proc Natl Acad Sci USA* 1990;87: 9843-9847.

54. Elima K. Osteoinductive proteins. *Ann Med* 1993; 25, 395-402.
55. Noda M, Rodan GA. Type beta transforming growth factor inhibits proliferation and expression of alkaline phosphatase in murine osteoblast-like cells. *Biochem Biophys Res Commun* 1986;140: 56-65.
56. Lind M. Growth factor stimulation of bone healing. Effects on osteoblast, osteomies and implants fixation. *Acta Ortop Scand, Supl* 1998;283 (69), 1-37.
57. Massagué J. The TGF β family of growth and differentiation factors. *Cell* 1987;49: 437-442.
58. Massagué J. TGF β signaling: receptors, transducers and mad proteins. *Cell* 1996; 85, 947-950.
59. Kim J, Ballock RT. Cellular and molecular biology of transforming growth factor beta. U: Nuda M: Cellular and molecular biology of bone. Academic press, San Diego 1993; 97-129.
60. Joyce ME, Roberts AB, Sporn MB, Bolander ME. Transforming growth factor beta and the initiation of chondrogenesis and osteogenesis in the rat femur. *J Cell Biol* 1990; 110, 2195-2207.
61. Marcelli C, Yates AJ, Mundy GR. In vivo effects of human recombinant transforming growth factor β on bone turnover in normal mice. *J Bone Mineral Res* 1990;5, 1087-1096.
62. Bonewald LF, Mundy GR. Role of transforming growth factor -beta in bone remodeling. *Clin Orthop Rel Res* 1990;250: 261-276.
63. Urist MR. Bone: formation by autoinduction. *Science* 1965;150, 893-899.
64. Urist MR. Bone morphogenetic protein in biology and medicine. u Lindholm TS: Bone morphogenetic proteins: biology, biochemistry and reconstructive surgery. Academic Press, RG Landes Company, 1996.

65. Urist MR, Adams T . Cartilage and bone induction by articular cartilage. *J Bone Joint Surg* 1968; 50(B 1), 198-215.
66. Urist MR. The first three decades of bone morphogenetic protein research. *Osteologie* 1995; 4-4:207-223.
67. Wozney JM, Rosen V, Celeste AJ, Mitsock LM, Whitters MJ, Kriz RW, Hewick RM, Wang EA . Novel regulators of bone formation. Molecular clones and activities. *Science* 1988; 242, 1528-1534.
68. Wozney JM. Bone morphogenetic proteins and their gene expression. U Nuda M: Cellular and molecular biology of bone. Academic Press, San Diego. 1993; 131-167.
69. Sampath TK, Reddi AH. Dissociative extraction and reconstitution of extracellular matrix components involved in local bone differentiation. *Proc Natl Acad Sci USA* 1981; 78, 7599-75603.
70. Reddi AH. Bone and cartilage differentiation. *Curr Opin Genet Dev* 1994;4, 737-744.
71. Reddi AH, Cunningham NS. Initiation and promotion of bone differentiation by bone morphogenetic proteins. *J Bone Min Res* 1993;8, suppl. 2, S499-502.
72. Reddi AH, Muthukumar N, Ma S, Carrington JL, Luyten FP, Paralkar VM, Cunningham NS. Initiation of bone development by osteogenin and promotion by growth factors. *Connective Tiss Res* 1989;20 (1-4), 303-312.
73. Reddi AH. Role of morphogenetic proteins in skeletal tissue engineering and regeneration. *Nature biotechnology* March 1998;vol.16: 247-252.
74. Reddi AH. BMP-1: resurrection as procollagen C-proteinase. *Science* 1996;271 (5248), 463.

75. Wang EA, Rosen V, D Alessandro JS, Bauduy M, Cordes P, Harada T, Israel DI, Hewick RM, Kerns KM, LaPan P. Recombinant human bone morphogenetic protein induces bone formation. *Proc Natl Acad Sci USA* 1990;87, 2220-2224.
76. Kawamura M, Urist MR. Induction of callus formation by implants of bone morphogenetic proteins and associated bone matrix noncollagenous proteins. *Clin Orthop* 1988;236, 240-248.
77. Sasano Y, Ohtani E, Narita K, Kagayama M, Murata M, Saito T, Shigenobu K, Takita H, Mizuno M, Kuboki Y. BMPs induce direct bone formation in ectopic sites independent of the endochondral ossification in vivo. *Anat Rec* 1993;236, 373-380.
78. Takaoka K, Nakahara H, Yoshikawa H, Masuhara K, Tsuda T, Ono K. Ectopic bone induction on and in porous hydroxyapatite combined with collagen and bone morphogenetic protein. *Clin Orthop* 1988;234, 250-254.
79. Lyons KM, Pelton RW, Hogan BLM. Organogenesis and pattern formation in the mouse: RNA distribution patterns suggest a role for bone morphogenetic protein 2A (BMP-2A). *Development* 1990;109, 833-844.
80. Jena N, Martin-Seisdedos C, McCue P, Croce CM. BMP-7 null mutation in mice: developmental defects in skeleton, kidney and eye. *Exp Cell Res* 1997;230, 28-37.
81. Dudley AT, Lyons KM, Robertson EJ. A requirement for bone morphogenetic protein - 7 during development of the mammalian kidney and eye. *Genes Dev* 1995;9, 2795-2807.
82. Helder MN, Karg H, Bervoets TJ, Vukičević S, Burger EH, D Souza RN, Woltgens JH, Karsenty G, Bronckers AL. Bone morphogenetic protein -7 (osteogenic protein -1, OP-1) and tooth development. *J Dental Res* 1998;77(4), 545-554.

83. Helder MN, Ozkaynak E, Sampath TK, Luyten FP, Latin V, Oppermann H, Vukičević S. Expression pattern of the osteogenic protein-1 (bone morphogenetic protein -7) in human and mouse development. *J Histochem Cytochem* 1995;43, 1035-1044
84. Jones CM, Lyons KM, Hogan BLM. Involvement of bone morphogenetic protein -4 (BMP-4) and Vgr-1 in morphogenesis and neurogenesis in the mouse. *Development* 1991;111, 531-542.
85. Luo G, Hoffman M, Bronckers ALJ, Sohuki M, Bradley A, Karsenty G. BMP-7 is an inducer of morphogenes and is also required for eye development and skeletal patterning. *Genes Dev* 1995;9, 2808-2820.
86. Trippel SB, Coutts RD, Einhorn TA, Mundy GR, Rosenfeld RG. Growth factors as therapeutic agents. *J Bone Joint Surg* 1996;78(A 8), 1272-1286.
87. Chang SC, Hoangs B, Thomas JT, Vukičević S, Luyten FP, Ryba NJP, Kozak CA, Reddi AH, Moos M. Cartilage derived morphogenetic proteins. New members of the transforming growth factor beta superfamily predominantly expressed in long bones during human embryonic development. *J Biol Chem* 1994;269 (45): 28227-28234.
88. Chen P, Vukičević S, Sampath TK, Luyten FP. Bovine articular chondrocyte do not undergo hypertrophy when cultured in the presence of serum and osteogenic protein -1. *Biochem Biophys Res Commun* 1993;197: 1253-1259.
89. Chen P, Vukičević S, Sampath TK, Luyten FP. Osteogenic protein -1 promotes growth and maturation of chick sternal chondrocytes in serum free cultures. *J Cell Science* 1995;108: 105-114.
90. Luyten FP. Cartilage-derived morphogenetic proteins. Key regulators in chondrocyte differentiation? *Acta Orthop Scand* 1995;66 (Suppl 266), 51-54.

91. Luyten FP, Chen P, Paralkar V, Reddi AH. Recombinant bone morphogenetic protein – 4, transforming growth factor beta –1 and activin A enhance the cartilage phenotype of articular chondrocytes in vitro. *Exp Cell Res* 1994;210, 224-229.
92. Luyten FP, Cunningham NS, Ma S, Muthukumaran N, Hammonds RG, Nevins WB, Woods WI, Reddi AH. Purification and partial amino acid sequence of osteogenin, a protein initiating bone differentiation. *J Biol Chem* 1989;264 (23), 13377-13380.
93. Riley EH, Lane JM, Urist MR, Lyons KM, Lieberman JR. Bone morphogenetic protein -2. Biology and application. *Clin Orthop Rel Res* 1996;324, 39-46.
94. Ripamonti U. Induction of cementogenesis and periodontal ligament regeneration by bone morphogenetic proteins. u Lindholm TS: *Bone morphogenetic proteins: biology, biochemistry and reconstructive surgery*. Academic Press, RG Landes Company, 1996.
95. Ripamonti U. The generation of bone in primates by bone morphogenetic proteins. U Lindholm TS: *Bone morphogenetic proteins: biology, biochemistry and reconstructive surgery*. Academic Press, RG Landes Company, 1996.
96. Ripamonti U, Reddi AH. Growth and morphogenetic factors in bone induction: role of osteogenin and related bone morphogenetic proteins in craniofacial periodontal bone repair. *Crit Rev Oral Biol Med* 1992;3: 1-14.
97. Vukičević S, Stavljenić A, Pećina M (1995): Discovery and clinical applications of bone morphogenetic proteins. *Eur. J Clin Chem Clin Biochem.* 33, 661-671.
98. Cunningham NS, Paralkar V, Reddi AH. Osteogenin and recombinant bone morphogenetic protein -2B are chemotactic for human monocytes and stimulate transforming growth factor beta 1 mRNA expression. *Proc Natl Acad Sci USA* 1992;89 (24), 11740-11744.

99. Sampath TK, Reddi AH. Homology of bone-inductive proteins from human, monkey, bovine and rat extracellular matrix. *Proc Natl Acad Sci Usa* 1983;80:6591-6595.
100. Knutsen R, Wergendal JE, Sampath TK, Baylink DJ, Mohan S. Osteogenic protein-1 stimulates proliferation and differentiation of human bone cells in vitro. *Biochem Biophys Res Comm* 1993;194, 1352- 1358.
101. Bessho K . Ectopic osteoinductive difference between purified bovine and recombinant human morphogenetic protein. u Lindholm TS: *Bone morphogenetic proteins: biology, biochemistry and reconstructive surgery*. Academic Press RG Landes Company 1996.
102. Kusumoto K, Bessho K, Fujimura K, Ogawa Y, Izuka T. Intramuscular osteoinduction and bone marrow formation by the implantation of rhBMP-2 atelopeptide type I collagen. *Br J Oral Maxillofac Surg* 1997 Dec; 35(6):433-7).
103. Kataoka H, Urist MR. Transplant of bone marrow and muscle-derived connective tissue cultures in diffusion chamber for bioassay of bone morphogenetic protein. *Clin Ortop and Related Res* Jan 1993;vol.286: 262-269.
104. Jones KG. Reconstruction of the anterior cruciate ligament. A technique using the central one-third of the patellar ligament. *J Bone Joint Surg* July 1963;45-A: 925-932.
105. Vukičević S, Paralkar VM, Cunningham NS, Gutkind JS, Reddi AH (1990): Autoradiographic localization of osteogenin binding sites in cartilage and bone during rat embryonic development. *Developmental Biology (Orlando)* 140 (1), 209-212.
106. Hahn GV, Cohen RB, Wozney JM, Levitz CL, Shore EM, Zasloff, Kaplan FS. A bone morphogenetic protein subfamily: Chromosomal localisation of human genes for BMP-5, BMP-6 and BMP-7. *Genomics* 1992;14, 759-762.

107. Rao VVNG, Loffler C, Wozney JM, Hansmann I. The gene for bone morphogenetic protein 2A (BMP-2A) is localized to human chromosome 20p12 by radioactive in situ hybridisation. *Human Genet* 1992;90, 299-302.
108. Thomas JT, Link, Naudekar M, Camargo M, Cervenka J, Luyten FP: A human chondrodysplasia due to a mutation in a TGF β superfamily member, *Nature Genetics* 1996; 12: 315-317.
109. Kaplan FS, Tabas JA, Zaslof MA. Fibrodysplasia ossificans progressiva: a clue from the fly? *Calcif Tiss Int* 1990;47, 117-125.
110. Feldman G, Li M, Martin S, Urbanek i sur. Fibrodysplasia ossificans progressiva, a heritable disorders of severe heterotopic ossification, maps to human chromosome 4q27-31. *Am J Hum Genetics* 2000;66, 128-135.
111. Urist MR. Bone: formation by autoinduction. *Science* 1965;150, 893-899.
112. Reddi AH & Sampath TK. Bone morphogenetic proteins. u Marcus R, Feldman D, Kelsey J : Osteoporosis. Academic Press Inc 1996, USA, San Diego, California.
113. Reddi AH. Cell biology and biochemistry of endochondral bone development. *Collagen Rel Res* 1981;1, 209-226.
114. Reddi AH. Regulation of cartilage and bone differentiation by bone morphogenetic proteins. *Curr Opin Cell Biol* 1992;4, 850-855.
115. Reddi AH. Bone and cartilage differentiation. *Curr Opinion Genet Dev* 1994;4, 737-744.
116. Sampath TK, Maliakal JC, Hauschka PVi sur. Recombinant human osteogenic protein-1 (hOP-1) induces new bone formation in vivo with a specific activity comparable with natural bovine osteogenic protein and stimulates proliferation and differentiation in vivo. *J Biol Chem* 1992;267: 20352-62.,

117. Sampath TK, Maliakal JC, Hauschka PV i sur. Recombinant human osteogenic protein-1 (hOP-1) induces new bone formation in vivo with a specific actiivty comparable with natural bovine osteogenic protein and stimulates proliferation and differentiation in vivo. *J Biol Chem* 1992; 267:20352-62.
118. Cormack DH. Introduction to histology. J.B. Lippincott Company, Philadelphia, Pennsylvania 19105, USA 1984.
119. Hulth A, Johnell O, Henricson A. The implantation of demineralized fracture yields more new bone formation than does intact matrix. *Clin Orthop* 1998; 234: 235-239.
120. Gerich TG, Ghivizani S., Fu FH, Robbins PD, Evans CH. Gene transfer into the patellar tendon of rabbits: a preliminary study of locoregional expression of growth factors. *Wien Klin Wochenschr* 1997 Jun 6; 109(11): 384-389.
121. Zegzula HD, Buck DC, Brekke J, Wonzey JM, Hollinger JO: Bone formation with use of rhBMP-2 (Recombinant human bone morphogenetic protein-2) *J Bone Joint Surg* 1997;79-A, No. 12: 1778-89.
122. Cook SD, Baffes GC, Wolfe MW, Sampath TK, Rueger DC, Whitecloud S. The effect of recombinant human osteogeni protein -1 on healing of large segmental bone defects. *J Bone Joint Surg* 1994;76(A), 827-838.
123. Kellokumpu-Lehtinen P, Tulijoki T. Osteogenic protein -1 (BMP-7), a novel bone morphogenetic protein. u Lindholm TS: Bone morphogenetic proteins: biology, biochemistry and reconstructive surgery. Academic Press, RG Landes Company, 1996.
124. Ozkaynak E, Rueger DC, Drier EA, Corbett C, Ridge RJ, Sampath TK, Oppermann H . OP-1 cDNA encodes an osteogenic protein in the TGF β family. *EMBO Journal* 1990;9 (7), 2085-2093.
125. Ozkaynak E, Schnegelsberg PNJ, Opperman H. Murine osteogenic protein OP-1 : high levels of mRNA in kidney. *Biochem Biophys Res Commun* 1991;179, 116.

126. Cook SD, Rueger DC. Osteogenic protein -1. Biology and application. *Clin Orthop* 1996; 324: 29-38.
127. Griffith DL, Keck PC, Sampath TK, Rueger DC, Carlson WD. Three-dimensional structure of recombinant human osteogenic protein 1: structural paradigm for the transforming growth factor β superfamily. *Proc Natl Acad Sci USA* 1996; 93, 878-883.
128. Vukičević S, Latin V, Chen P, Batorsky R, Reddy AH, Sampath TK: Localization of osteogenic protein-1 (bone morphogenetic protein-7) during human embryonic development: high affinity binding to basement membranes. *Biochem Biophys Res Commun* 1994; 198: 693-700.
129. Vukičević S, Luyten FP, Reddi AH. Osteogenin inhibits proliferation and stimulates differentiation in mouse osteoblast-like cells (MC3T3-E1). *Biochem Biophys Res Commun* 1991;174, 96-101.
130. Lindholm TS, Viljanen VV, Mattila M. Thirty years of bone morphogenetic protein research. U Lindholm TS. U:Bone morphogenetic proteins: biology, biochemistry and reconstructive surgery. Academic Press, RG Landes Company, 1996.
131. Kingsley DM. What do BMPs do in mammals? Clues from the mouse short-ear mutation. *Trends Genet* 1994;10, 16-21.
132. Palmer I. On the injuries to the ligaments of the knee joints. A clinical study. *Acta Chir. Scandinavica, Supplementum* 53, 1938.
133. Cook SD, Wolfe MW, Salkeld SL, Rueger DC. Effect of recombinant human osteogenic protein -1 on healing of segmental defects in non-human primates. *J Bone Joint Surg* 1995; 77 (A), 734-750.
134. Cook SD, Baffes GC, Wolfe MW, Sampath TK, Rueger DC. Recobinant human bone morphogenetic protein -7 induces healing in a canine long-bone segment defect model. *Clin Orthop* 1994;301: 302-312.

135. Bentz H, Thompson AY, Armstrong R, Chang RJ, Piez KA, Rosen DM. Transforming growth factor -beta 2 enhances the osteoinductive activity of a bovine bone-derived fraction containing bone morphogenetic protein -2 and -3. *Matrix* 1991;11 (4), 269-275.
136. Miyasaka KC, Daniel DM, Stone ML i sur. The incidence of knee ligament injuries in the general population. *Am J Knee Surg* 1991;4: 3-8.
137. Hašpl M, Pećina M. Dijagnostika i liječenje rupture prednje ukrižene sveze koljenskog zgloba u športaša. U: Pećina M, Heimer S. *Športska medicina*. Zagreb: Naprijed, 1995. 149-160.
138. Mihelić R, Nemeč B, Salamon R: Kliničko-statistički prilog poznavanju ozlijeđa prednje ukrižene sveze koljena. *Hrv Šport Med Vjesnik* 1996; 1: 28-35
139. Schenck RC, Heckman JD: Injuries of the knee. *Clin. Symp.* 1993; 45(1): 22-32.
140. Noyes FR, Bassett RW, Grood ES, Butler DL. Arthroscopy in acute traumatic hemarthros of the knee: incidence of anterior cruciate tears and other injuries. *J Bone Joint Surg* 1980;62. A: 687-695.
141. Noyes FR, Butler DL, Paulos LE. Intra articular cruciate reconstruction I : Perspectives of graft strength, vascularisation and immediate motion after replacement. *Clin Orthop* 1983;172: 71-77.
142. DeHaven KE. Diagnosis of acute knee injuries with hemarthrosis. *Am J Sports Med* 1980; 8: 9-14.
143. Benedetto KP, Glotzer W, Sperner G. Die Bedeutung des Akutarthroskopie für die Verifizierung der frischen Kreuzbandsrupturen. *Acta Traumatol* 1984; 14: 227- 231.
144. Woods GW, Chapman DR: Repairable posterior menisco-capsular disruption in anterior cruciate ligament injuries. *Am J Sport Med* 1984;12: 381-385.
145. Feagin JA, Curl WW. Isolated tear of the anterior cruciate ligament: 5 -year follow-up study. *Am J Sports Med* 1976; 4:95-100.

146. Fetto JD, Marshall JL. The natural history and diagnosis of anterior cruciate ligament insufficiency. *Clin Orthop* 1980; 147: 29-38.
147. Figueras JM, Escalas F, Vidal A i sur. The anterior cruciate ligament injury in skiers skiing trauma and safety. Sixth International Symposium ASTM STP 938. Amer. Society for testing aand Materials, Philadelphia, 1996. str. 50-60.
148. Arnoczky SP, Tarvin GB, Marshall JL. Anterior cruciate ligament replacement using patellar tendon. An evaluation of graft revascularisation in the dog. *J Bone Joint Surg* 1982; 64-A: 217-224.
149. Arnoczky SP, Warren RF, Ashlock MA. Replacement of the anterior cruciate ligament using a patellar tendon allograft. An experimental study. *J Bone Joint Surg* 1986;68-A:376-385.
150. Arnoczky SP, Torzilli PA, Warren RF, Allen AA. Biologic fixation of ligament prostheses and augmentations: An evaluation of bone ingrowth in the dog. *Am J Sports Med* 1988; 16: 106-112.
151. Arnold JA, Coker TP, Heaton LM, Park JP, Harris WD. Natural hystory of anterior cruciate ligament. *Am J Sports Med* 1979; 7: 305-313.
152. Blatter G, Sprenger FB, Burkhart P. Primäre Naht einer frischen Ruptur. U JakobRP,Staubli H-U: Kniegelenk und Kreuzbänder. Springer Verlag 1990;295-299.
153. Butler DL, Grood ES, Noyes FR i sur. Mechanical properties of primate vascularized vs non vascularized patellar tendon grafts: changes over time. *J Orthop Res* 1989; 7: 68-79.
154. Cabaud HE, Rodkey WG, Feagin JA. Experimental studies of acute anterior cruciate ligament injury and repair. *Am J Sports Med* 1979; 7: 18-22.

155. Ericksson E, Heggmark T, Johnson RJ. A five to ten-year follow-up after reconstruction of the anterior cruciate ligament with a flap from the patella tendon. First Congress of the International Society of the Knee, Lyon, France, April 1979.
156. Hoffmann F, Haegele U. Transplantat-Knochen-Verbindung nach Augmentation des vorderen Kreuzbandes durch die autologe Semitendinosussehne. Histologische Befunde an 4 Fällen. *Arthroskopie* 1993; 6:164-168.
157. Hughston JC, Barret GR. Acute anteromedial rotatory instability: long term results of surgical repair. *J Bone Joint Surg* 1983;65-A: 145-153.
158. Jackson DW, Grood E, Arnoczky S. Cruciate reconstruction using freeze dried anterior cruciate ligament allograft and a ligament augmentation device (LAD). An experimental study in the goat. *Am J Sports Med* 1987;15:528-538.
159. Jackson DW, Grood E, Arnoczky S. Freeze dried anterior cruciate ligament allografts. Preliminary studies in a goat model. *Am J Sports Med* 1987;15: 295-303.
160. McDaniel WJ, Dameron TB. Untreated ruptures of the anterior cruciate ligament: a follow-up study. *J bone Joint surg* 1980;62-A:696-705.
161. Balkfors B. The course of knee-ligament injuries. *Acta Ortop Scand* 1982;53 (suppl.):198.
162. Clancy WG, Ray JM, Zoltan DJ. Acute tears of the anterior cruciate ligament: surgical versus conservative treatment. *J Bone Joint Surg* 1988, 70 A: 1483-1488.
163. Amiel D, Nagineni CN, Choi SH, Lee J. Intrinsic properties of ACL and MCL cells and their responses to growth factors. *Med. Sci Sports Exerc.* 1995 Jun; 27(6): 844-851.
164. Lee J, Green MH, Amiel D. Synergistic effect of growth factors on cell outgrowth from explants of rabbit anterior cruciate and medial collateral ligaments. *J Orthop Res* 1995;13(3):435-441.

165. Wiig ME, Amiel D, Ivarsson M, Nagineni CN. Type I procollagen gene expression in normal and healing of the medial collateral and anterior cruciate ligaments in rabbits: An in situ hybridization study. *J Orthop Res* 1991;9:374-382.
166. Noyes FR, Butler DL, Grood ES, Zernicke RF, Hefzy MS. Biomechanical analysis of human ligament grafts used in knee-ligament repairs and reconstructions. *J Bone Joint Surg* 1984; 66-A:344-352.
167. Amiel D, Kleiner JB, Roux RD, Harwood FL, Akeson WH. The phenomenon of "ligamentization": anterior cruciate ligament reconstruction with autogenous patellar tendon. *J Orthop Res* 1986; 4:162.
168. Alm A. Survival of part of patellar tendon transposed for reconstruction of anterior cruciate ligament. *Acta Chir Scand* 1973; 139:443.
169. Clancy WG, Narechania RG, Rosenberg T, Gmeiner JG, Wisnefske DD, Lang TA. Anterior and posterior cruciate ligament reconstruction in rhesus monkeys. A biological, microangiographic and biomechanical analysis. *J Bone Joint Surg* 1981; 63A: 1270.
170. Scapinelli R: Studies on the vasculature of the human knee joint. *Acta Anat* 1968; 70: 305-331.
171. Corsetti JR, Jackson DW: Failure of anterior cruciate ligament reconstruction. *Clin Orthop Related Res* No. 323: 42-49
172. Sharpey W, Ellis GV. U: *Elements of anatomy by Jones Quain*. Ed.6, Vol 1. London: Walton & Moberly, 1856.
173. Weiler A, Peine R, Pashmineh – Azar R et al: Tendon to bone healing under direct influence of srew fixation in a sheep model. AANA Spring Meeting, Orlando 1998.
174. Büllow J-U, Bartlett J, Clatworthy M. Tunnel widening in ACL reconstruction. 8 th Congress ESSKA Abstract Book, 1998, str. 49.

175. Höher J, Moller HD, Fu FH. Bone tunnel enlargement after anterior cruciate ligament reconstruction. *Knee Surg Sports Traumatol Arthroscopy* 1998;6 (4):231-240.
176. Yasuda K., Tomiyama Y., Ohkoshi Y.: Arthroscopic observations of autogenic quadriceps and patellar tendon allografts after ACL reconstruction in knee. *Clin Orthop* 1989; 246.
177. Shino K, Inove M, Horiobe S: Surface blood flow and histology of human ACL allografts. *Arthroscopy* 7:171-176, 1991.
178. Johnson LL. The outcome of a free autogenous semitendinosus graft in human anterior cruciate reconstructive surgery: a histological study. *Arthroscopy* 1993;Vol.9, No.2:131-142.
179. Zaricznyl B: Reconstruction of the anterior cruciate ligament using free tendon graft. *Am J Sports Med* 1983; 11: 164.
180. Scranton PE, Lanzer WL, Ferguson MS, Kirkman TR, Pflaster MS: Mechanisms of anterior cruciate ligament neovascularization and ligamentization. *Arthroscopy* 1998; Vol 14, No 7: 702-716.
181. Rodeo SA, Arnoczky SP, Torzilliy PA, Hidaka C, Warren RF. Tendon-healing in a bone tunnel. *J Bone Joint Surg* 1993;75-A, No 12: 1795-1804.
182. Rodeo SA, Suzuki K, Xiang-hua Deng, Wozney J, Warren RF. Use of recombinant human bone morphogenetic protein-2 to enhance tendon healing in a bone tunnel. *Am J Sports Med* 1999;Vol. 27, No 4: 476-488.
183. Lee J, Green MH, Amiel D. Synergistic effect of growth factors on cell outgrowth from explants of rabbit anterior cruciate and medial collateral ligaments. *J Orthop Res* 1995 May; 13(3):435-441
184. Aspenberg P, Forslund C. Tendon healing stimulated with BMP-s. First european conference on bone morphogenetic proteines. Zagreb, Abstract book, 1998; str. 20

185. L' Insalata JC, Klatt B, Fu FH. Tunnel expansion following anterior cruciate ligament reconstruction: A comparison of hamstring and patellar tendon autografts. *Knee Surg Sports Traumatol Arthroscopy* 1997;5(4):234.
186. Peyrache MD, Dijan P, Christel P i sur. Tibial tunnel enlargement after anterior cruciate ligament reconstruction by autogenous bone-patellar tendon-bone graft. *Knee Surg Sports Traumatol Arthroscopy* 1996;4(1):2.
187. Koebke J, Brade A: Alloarthroplastischer Ersatz des anterioren Kreuzbandes. Histomorphologische Untersuchungen an rupturierten Dacronbändern. *Unfallchirurg* 1988; 91: 106-109.
188. Erben RG: Embedding of bone samples in methymetacrilate: an improved method suitable for bone histomorphometry, histochemistry and immunohistochemistry. *J Histochem Cytochem* 1997; 45 (2): 307-313.

8. POPIS SKRAĆENICA

LCA	Ligamentum cruciatum anterius
LCP	Ligamentum cruciatum posterius
MCL	medijalni kolateralni ligament
BMP	Bone Morphogenetic Proteine
rhBMP-7	Recombinant human Bone Morphogenetic Protein <i>seven</i>
TGFβ	Transforming Growth Factor <i>beta</i>
CDMP	Cartilage Derived Morphogenetic Protein
OP-1	Osteogenic Proteine <i>one</i>
MRI	nuklearna magnetska rezonanca
BV	bone volume
TV	total volume
Tb	trabecula
Th	thickness
TbN	trabecular number
TbS	trabecular separation
I	ingrowth

ŽIVOTOPIS

RADOVAN MIHELIC, dr.med.

Klinika za Ortopediju

51415 Lovran

DATUM i MJESTO ROĐENJA

01. svibnja 1952, ZAGREB

OBRAZOVANJE:

1966.-1970. Gimnazija u Opatiji

1970.-1976. Medicinski Fakultet Sveučilišta u Rijeci

1978.-1982. specijalizacija iz Ortopedije; Lovran- Rijeka – Zagreb

14.08.1982. specijalistički ispit iz Ortopedije, Ortopedska klinika Šalata, Zagreb

1986.-1988. Postdiplomski studij iz Kliničke patofiziologije, Medicinski fakultet Rijeka

1988. AO stipendija, usavršavanje iz sportske medicine i artroskopije u Bazelu

1996. AGA stipendija, usavršavanje artroskopije ramena München – Salzburg

1999. usavršavanje artroskopije ramena New York

AKADEMSKI NASLOVI:

14. srpnja 1976. Doktor medicine, Medicinski fakultet u Rijeci

24. ožujka 1988. Magistar medicinskih znanosti, Medicinski fakultet Rijeka

ČLANSTVO I AKTIVNOSTI U ZNANSTVENIM I STRUKOVNIM UDRUŽENJIMA:

Hrvatski liječnički zbor

Hrvatska liječnička komora

Hrvatsko društvo ortopeda i traumatologa

Hrvatsko društvo sportskih liječnika

Udruga zdravstvenih djelatnika u sportu, Rijeka

Arbeitsgemeinschaft für Arthroskopie (AGA)

European Society of Sports Traumatology, Knee Surgery and Arthroscopy (ESSKA)

ZAPOSLENJA:

1977.- Klinika za Ortopediju Lovran

PUBLIKACIJE:

1. Kvalifikacijski radovi

Magistarski rad

2. Znanstveni radovi

a) izvorni znanstveni radovi

1 rad

b) znanstveni radovi

1 rad

3. Stručni radovi

6 radova

a) stručna kongresna priopćenja

12 radova

OSVEĆENJE
R. 1. 2. 3.