

Značaj ekspresije dvojnog biljega p16/Ki67, citomorfologije i HPV genotipa u premalignim promjenama pločastog epitela vrata maternice graničnog, blagog i umjerenog stupnja

Vrdoljak Mozetič, Danijela

Doctoral thesis / Disertacija

2014

Degree Grantor / Ustanova koja je dodijelila akademski / stručni stupanj: **University of Rijeka, Faculty of Medicine / Sveučilište u Rijeci, Medicinski fakultet**

Permanent link / Trajna poveznica: <https://urn.nsk.hr/urn:nbn:hr:188:005498>

Rights / Prava: [In copyright](#)/[Zaštićeno autorskim pravom.](#)

Download date / Datum preuzimanja: **2024-12-29**



Repository / Repozitorij:

[Repository of the University of Rijeka Library - SVKRI Repository](#)



SVEUČILIŠTE U RIJECI

MEDICINSKI FAKULTET

Danijela Vrdoljak-Mozetič

**ZNAČAJ EKSPRESIJE DVOJNOG BILJEGA p16/Ki67,
CITOMORFOLOGIJE I HPV GENOTIPA U PREMALIGNIM
PROMJENAMA PLOČASTOG EPITELA VRATA MATERNICE
GRANIČNOG, BLAGOG I UMJERENOG STUPNJA**

Doktorski rad

Rijeka, 2014.

Mentor rada: Prof. dr. sc. Maja Krašević, dr. med.

Doktorski rad obranjen je dana _____ na _____
_____, pred povjerenstvom u sastavu:

1.

2.

3.

4.

Rad ima _____ listova.

UDK: _____

PREDGOVOR

Ovaj doktorski rad izrađen je na Zavodu za kliničku citologiju, Klinici za ginekologiju i porodništvo i Kliničkom zavodu za kliničku mikrobiologiju Kliničkog bolničkog centra Rijeka i Medicinskog fakulteta Sveučilišta u Rijeci.

Iz doktorskog rada publiciran je rad:

Vrdoljak-Mozetič D, Krašević M, Verša Ostojić D, Stemberger-Papić S, Rubeša-Mihaljević R, Bubonja-Šonje M. HPV16 genotype, p16/Ki-67 dual staining and koilocytic morphology as potential predictors of the clinical outcome for cervical low-grade squamous intraepithelial lesions. Cytopathol 2013 Nov 21. doi: 10.1111/cyt.12121. [Epub ahead of print]

Prof.dr.sc. Maji Krašević, mojoj mentorici, zahvaljujem se na povjerenju, poticaju i konstruktivnom usmjeravanju tijekom izrade ovog rada. Prof.dr.sc. Hermanu Halleru zahvaljujem se na svesrdnoj i neupitnoj pomoći i trajnoj podršci. Prof.dr.sc. Maja Abram i doc.dr.sc. Marina Bubonja-Šonje sa svojim laboratorijem sudjelovale su nesebično u izradi dijela istraživanja te im se na tome zahvaljujem. Zahvaljujem se kolegicama, liječnicama specijalisticama kliničke citologije s našeg Zavoda na razumijevanju, plodnim razgovorima i aktivnom interesu za moj rad. Zahvaljujem se inženjerima, laborantima te osoblju Zavoda za kliničku citologiju na velikom trudu i besprijeornoj tehničkoj izvedbi analiza potrebnih za ovo istraživanje. Hvala svim kolegicama i kolegama s Klinike za ginekologiju i porodništvo KBC Rijeka na suradnji te kolegijalnom i prijateljskom odnosu. Zahvaljujem prof.dr.sc. Nives Jonjić na angažmanu i korisnim savjetima.

Prim.dr. Teodora Stanković, moja učiteljica i prijateljica, naučila me raditi i voljeti citologiju. Svojim bogatim životnim iskustvom i neprijepornom socijalnom inteligencijom utjecala je na mene kao osobu, odgajala me, i na tome joj posebno zahvaljujem.

Zahvaljujem se svojoj obitelji na podršci svake vrste koju su mi pružali tijekom izrade mog doktorskog rada.

*Ovaj doktorski rad posvećujem Vladimiru,
uz njega je sve lako, razumljivo, normalno i ostvarivo.*

Sažetak

Cilj istraživanja: Istražiti međusobnu povezanost i prognostički značaj ekspresije dvojnog biljega p16/Ki-67, HPV genotipa i citomorfologije kod pacijentica s citološkim nalazom abnormalnih stanica pločastog epitela vrata maternice graničnog, blagog i umjerenog stupnja.

Materijal i metode: U studiju su uključene pacijentice s inicijalnim citološkim nalazom vrata maternice atipičnih skvamoznih stanica neodređenog značenja (ASCUS, N=160), skvamozne intraepitelne lezije niskog stupnja (LSIL, N=155) i nalazom skvamozne intraepitelne lezije visokog stupnja u smislu umjerene displazije (HSIL-M, N=129). Analizirane su citomorfološke osobine koilocitoze, parakeratoze, makrocitoze, nezrele metaplazije i atipične nezrele metaplazije te morfološki tipovi: zreli, metaplastični, nezreli i mješoviti. Detekcija biljega p16/Ki-67 pomoću CINTec PLUS imunocitokemijskog kita (Roche, Švicarska) izvršena je na reprocessiranim citološkim uzorcima. Sve pacijentice testirane su pomoću grupnog visokorizičnog HPV DNA testa (hybrid capture 2, QIAGEN, Njemačka), a za pozitivne nalaze određen je genotip HPV-a pomoću molekularne metode INNO-LiPA HPV Genotyping v2 (Innogenetics, Belgija). Pacijentice su praćene prosječno 26 mjeseci pomoću citologije, kolposkopije i patohistologije te je zabilježena regresija, stagnacija i progresija bolesti.

Rezultati: Najzastupljeniji HPV genotip je HPV 16 (24,32%), a njegova učestalost značajno je veća kod žena mlađih od 30 godina ($p < 0,001$). p16/Ki-67 dvojno bojenje bilo je pozitivno u 46,62% slučajeva, češće u HR HPV pozitivnim u odnosu na HR HPV negativne grupe ($p < 0,05$). Pojedinačni biljezi p16 i Ki-67 u odnosu na HR HPV nalaz značajno su češće izraženi samo u grupi HR HPV pozitivnog ASCUS-a. Slučajevi s HPV 16 genotipom imali su 72,22%, a HPV ne-16 genotipom 52,23% pozitivan nalaz p16/Ki-67, a nađena razlika statistički je značajna samo za grupu LSIL ($p = 0,015$). Makrocitoza i nezrela metaplazija češće se nalaze kod HR HPV negativnog ASCUS-a i LSIL-a ($p < 0,05$). Koilocitoza i parakeratoza nisu pokazale značajne razlike u odnosu na HR HPV status. Odsutnost koilocitoze znatno je češća kod HPV 16 genotipa u odnosu na HPV ne-16 genotip, ($p = 0,001$), a taj nalaz najizraženiji je kod LSIL-a. Parakeratoza se češće nađe u HPV ne-16 grupi, ali

razlika je statistički značajna samo kod LSIL-a ($p=0,038$). Ostale morfološke osobine nisu značajno povezane s prisustvom HPV 16 genotipa. U zreлом morfološkom tipu prevladava nalaz HPV ne-16 genotipa, a p16/Ki-67 dvojno bojenje češće je negativno. Kod HPV 16 genotipa prevladava metaplastični morfološki tip ($p<0,001$), a pozitivan nalaz p16/Ki-67 dvojnog bojenja češće se nađe u metaplastičnom, nezrelom i mješovitom morfološkom tipu ($p=0,001$). Nepovoljan ishod bolesti zabilježen je u 25,32 % slučajeva ASCUS-a, 13,79 % LSIL-a i 57,6 % HSIL-M. Progresija bolesti statistički je značajno povezana uz HR HPV pozitivitet ($p<0,001$), prisustvo HPV 16 genotipa ($p<0,001$) i p16/Ki-67 pozitivitet ($p<0,001$). U grupi HSIL-M ishod bolesti nije povezan uz HPV genotip. Prisustvo koilocitoze, parakeratoze, makrocitoze i nezrele metaplazije upućuju na vjerojatan regresivni ishod, ali statistička značajnost u većini grupa nije dostignuta, dok porastom intenziteta nalaza atipične nezrele metaplazije raste i stopa progresije bolesti ($p<0,001$). Metaplastični, nezreli i mješoviti morfološki tip značajno češće završavaju progresijom kao ishodom bolesti u odnosu na zreli morfološki tip citoloških promjena ($p<0,001$). Usporedbom svih ispitivanih varijabli nađeno je da je najznačajniji prediktor progresivnog ishoda bolesti p16/Ki-67 dvojno bojenje čiji pozitivitet znači 15 puta veću vjerojatnost za progresiju bolesti u grupi ASCUS, osam puta u grupi LSIL i šest puta u grupi HSIL-M. Pozitivan rezultat HR HPV testa i nalaz HPV 16 genotipa tu vjerojatnost povećavaju tri puta. Povišenje stupnja citološke dijagnoze, nalaz atipične nezrele metaplazije i nezreliji morfološki tipovi od 1,5 do gotovo dva puta povećavaju izgleda za progresijom. Nasuprot tome, nalazi nezrele metaplazije i makrocitoze gotovo dva puta smanjuju izgleda za progresivnim ishodom bolesti.

Zaključak: Dvojno bojenje p16/Ki-67 pokazalo se kao najjači prediktor progresije bolesti u svim citološkim grupama. HPV 16 genotip povezan je s višim rizikom od progresije u grupama ASCUS i LSIL, ali ne i u grupi HSIL-M. Ispitivane citomorfološke osobine pokazale su najslabiju povezanost s kliničkim ishodom bolesti.

Ključne riječi: citologija vrata maternice, citomorfologija; humani papiloma virus, genotip; p16+Ki-67 biljeg; promjene pločastog epitela

EVALUATION OF P16/Ki-67 EXPRESSION, CYTOMORPHOLOGY AND HPV GENOTYPE IN BORDERLINE, MILDE AND MODERATE ABNORMALITIES OF SQUAMOUS EPITHELIUM OF THE UTERINE CERVIX

Summary

Objective: To analyse characteristics and prognostic value of p16/Ki-67 dual stain expression, HPV genotype and cytomorphology in the patients with cervical cytology finding of borderline, mild and moderate abnormalities of squamous epithelium.

Material and methods: Patients with initial cytology finding of atypical squamous cells of undetermined significance (ASCUS, N=160), low-grade squamous intraepithelial lesion (LSIL, N=155) and high-grade squamous intraepithelial lesion favour moderate dysplasia (HSIL-M, N=129) were included. Cytomorphological characteristics of koilocytosis, parakeratosis, macrocytosis, immature metaplasia and atypical immature metaplasia and four morphological types were analysed. P16/Ki-67 detection was made using CINTec PLUS immunocytochemical assay (Roche, Switzerland) on reprocessed slides. In all patients HPV DNA test was performed using high risk probe of hybrid capture 2 test (Qiagen, Germany). In positive samples additional HPV genotyping was done using INNO-LiPA HPV Genotyping v2 assay (Innogenetics, Belgium). Patients were followed by cytology, colposcopy and histology for average of 26 months. Three possible clinical outcomes: regression, stagnation or progression was recorded.

Results: The most frequent HPV genotype was HPV 16 (24,32%), and it was found more frequently in women under 30 years of age ($p<0,001$). P16/Ki-67 dual stain was positive in 46,62% samples, more frequently in HR HPV positive vs. negative cases ($p<0,05$). Separate positivity of p16 and Ki-67 were found to be more frequent only in ASCUS depending of HR HPV status. Cases with HPV 16 genotype were p16/Ki-67 positive in 72,22% of the cases and cases with HPV non-16 genotype in 52,23%, significantly different only in LSIL ($p=0,015$). Separate expression of p16 and Ki-67 showed no correlation with HPV genotype. Macrocytosis and immature metaplasia are more frequent findings

in HR HPV negative cases in ASCUS and LSIL ($p < 0,05$). Koilocytosis and parakeratosis in LSIL and HSIL-M didn't differ according to HR HPV status. When analysed according to HPV genotype, koilocytosis was more frequent finding in HPV non-16 genotype compared to HPV 16 genotype ($p = 0,001$), and that difference is the most visible in LSIL. Parakeratosis is more frequently found in HPV non-16 genotype cases, but statistically significant difference is found only in LSIL (0.038). Other analysed cytomorphological features didn't show correlation with HPV genotype. p16/Ki-67 expression didn't show association with koilocytosis and parakeratosis. Macrocytosis was more frequently found in the cases with negative p16/Ki-67 dual stain ($p < 0,001$), and immature and atypical immature metaplasia in the cases of positive p16/Ki-67 dual stain ($p < 0,001$). Mature morphological type was associated mostly with HPV non-16 genotype and negative p16/Ki-67 dual stain, and metaplastic and immature type with HPV 16 and positive p16/Ki-67.

Unfavourable disease outcome was recorded in 25.32 % of ASCUS, 13.79% LSIL and 57.6% HSIL-M cases. Disease progression was associated with HR HPV positivity ($p < 0,001$), HPV 16 genotype ($p < 0,001$) and p16/Ki-67 positive dual stain ($p < 0,001$). Only in the HSIL-M group HPV genotype didn't showed association with the disease outcome. Separate p16 staining and separate Ki-67 staining showed increased progression rate only in the group of HR HPV positive ASCUS ($p = 0,046$ and $p < 0,013$, respectively). Presence of koilocytosis, parakeratosis, macrocytosis and immature metaplasia are probably more associated with the regression but without statistical significance. But, atypical immature metaplasia was connected with disease progression ($p < 0,001$). So, metaplastic and immature morphological types more frequently progress compared to mature type with regression as the most frequent clinical outcome ($p < 0,001$). Using the logistic regression model the best predictor of the clinical outcome was found to be p16/Ki-67 dual stain. Positivity of p16/Ki-67 increased risk of progression for 15 times in ASCUS, eight times in LSIL and six times in HSIL-M. HR HPV positivity and HPV 16 genotype increased probability for progression for three times, and cytological diagnosis, finding of atypical immature metaplasia and metaplastic and immature morphological types for 1.5 to

two times. In contrary, immature metaplasia and macrocytosis increase the probability of negative outcome.

Conclusion: p16/Ki-67 was the best and strongest predictor of the progressive clinical outcome for cytological categories of ASCUS, LSIL and HSIL-M. HPV 16 genotype was associated with the disease progression in ASCUS and LSIL group, but not in HSIL-M group. Cytomorphology features showed the weakest association with the disease outcome. Immature metaplasia and macrocytosis were connected with favourable and atypical immature metaplasia with unfavourable disease outcome. Koilocytosis and parakeratosis was associated mostly with HPV non-16 genotypes, but not with disease outcome.

Key words: cervical cytology, cytomorphology; human papillomavirus, genotype; p16/Ki-67 biomarker; squamous epithelial lesions

Sadržaj:

1	Uvod	1
1.1	Displazije i rak vrata maternice.....	1
1.2	Citologija vrata maternice.....	3
1.3	Klasifikacija citoloških nalaza vrata maternice.....	5
1.4	Humani papiloma virus, premaligne i maligne lezije vrata maternice.....	7
1.5	Humani papiloma virus i citomorfologija.....	12
1.6	Biološki biljezi u dijagnostici i procjeni tijeka bolesti.....	13
1.7	Biološki biljeg p16.....	14
1.8	Biološki biljeg Ki-67.....	16
1.9	Dvojni biljeg p16/Ki-6.....	17
2	Cilj istraživanja	19
3	Materijal i metode	20
3.1	Materijal.....	20
3.2	Praćenje pacijentica i definiranje kliničkog ishoda.....	20
3.3	Citomorfološka analiza.....	21
3.4	Imunocitokemijska analiza p16/Ki-67 biljega.....	24
3.5	HPV DNA test.....	28
3.6	Genotipizacija humanog papiloma virusa.....	28
3.7	Statistička obrada podataka.....	29
4	Rezultati	30
4.1	Rezultati HR HPV testa i HPV genotipizacije.....	30
4.2	Rezultati HPV genotipizacije po dobnim grupama.....	34
4.3	Rezultati p16/Ki-67 testa.....	36

4.4	Rezultati usporedbe p16/Ki-67 testa i HPV genotipizacije.....	38
4.5	Rezultati p16/Ki-67 testa i zasebne ekspresije p16 i Ki-67 biljega.....	40
4.5.1	Semikvantitativna analiza i usporedba s HPV 16 i HPV ne-16 genotipom.....	40
4.5.2	Semikvantitativna analiza unutar citoloških grupa.....	42
4.6	Analiza citomorfoloških osobina.....	48
4.6.1	Analiza koilocitoze, parakeratoze i makrocitoze s obzirom na prisustvo HPV DNA visokog rizika.....	48
4.6.2	Analiza nezrele metaplazije i atipične nezrele metaplazije s obzirom na prisustvo HPV DNA visokog rizika.....	54
4.6.3	Analiza morfoloških osobina s obzirom na HPV genotip.....	60
4.6.4	Analiza koilocitoze, parakeratoze, makrocitoze, nezrele i atipične nezrele metaplazije s obzirom na p16/Ki-67 test.....	75
4.6.5	Analiza morfoloških tipova u citološkim grupama u odnosu na HPV genotip i p16/Ki-67 test.....	80
4.7	Rezultati praćenja i ishoda bolesti.....	84
4.7.1	Analiza kliničkog ishoda bolesti.....	85
4.7.2	Klinički ishod prema dobi.....	86
4.7.3	HR HPV DNA test, HPV genotipizacija i klinički ishod bolesti.....	87
4.7.4	p16/Ki-67 test, zasebno p16 i Ki-67 bojenje i klinički ishod bolesti.....	89
4.7.5	Citomorfološke osobine i klinički ishod bolesti.....	91
4.7.6	Klinički ishod bolesti za citološke grupe ASCUS, LSIL i HSIL-M.....	95
4.7.6.1	Klinički ishod bolesti za citološku grupu ASCUS.....	95
4.7.6.2	Klinički ishod bolesti za citološku grupu LSIL.....	103
4.7.6.3	Klinički ishod bolesti za citološku grupu HSIL-M.....	109
4.7.6.4	Klinički ishod bolesti i morfološki tipovi.....	114
4.7.7	Logistički regresijski model u procjeni ishoda bolesti.....	120

5	Rasprava.....	126
6	Zaključci.....	145
7	Literatura.....	147
8	Popis skraćenica.....	172
9	Životopis.....	173

1. UVOD

1.1. Displazije i rak vrata maternice

Displazije vrata maternice promjene su koje se najčešće javljaju u epitelu prijelazne zone vrata maternice a nazivaju se još i cervikalnom intraepitelnom neoplazijom (CIN) i skvamoznom intraepitelnom lezijom (SIL). Prema Svjetskoj zdravstvenoj organizaciji (SZO) u patohistološkoj dijagnostici CIN se klasificira se u tri stupnja: cervikalna intraepitela lezija (CIN) 1, 2 i 3 (1). Terminologija koja koristi SIL primijenjuje se uglavnom u citološkoj dijagnostici, a klasificira se u dva stupnja: SIL niskog stupnja koji odgovara CIN-u 1 i SIL visokog stupnja koji uključuje CIN 2 i CIN 3 (2). Sva tri stupnja CIN-a i oba stupnja SIL-a nose potencijal za nastanak težih stupnjeva lezija pa tako i invazivnog raka vrata maternice. Smatra se da CIN/SIL nastaje iz bazalnih stanica metaplastičnog pločastog epitela transformacijske zone vrata maternice, a povezan je s infekcijom s humanim papiloma virusom (3). Bez obzira na patogenezu CIN-a, svi stupnjevi nose rizik pojave karcinoma, ali je kod CIN-a 1 vrlo nizak (4,5). Progresija neliječenog SIL-a visokog stupnja u karcinom može se javiti u 30-50 % slučajeva (6). S obzirom na rizik koji CIN-ovi/SIL-ovi nose za nastanak karcinoma današnji pristup njihovoj dijagnostici i liječenju te ujedno i prevenciji nastanka raka, uglavnom se temelji na proaktivnom pristupu, kolposkopskoj pretrazi, biopsijama te odstranjivanju lezija invazivnim lokalnim zahvatima (7-11). Također, neposredna kolposkopija s biopsijom, može voditi brojnim nepotrebnim zahvatima, povećanju troškova, ali i stresa kod pacijentica (12,13). Nasuprot tome, pokazano je da visok postotak CIN-a 1 regredira, ali i određen udio CIN-a 2 te CIN-a 3 (14,15). Stoga neki autori preporučaju konzervativniji pristup CIN-u, osobito CIN-u 1 te u nekim slučajevima i CIN-u 2, osobito kod žena mladih od 25 godina (16). Kod adolescentica i mladih žena dobi od 13 do 22 godina s nalazom SIL-a niskog stupnja, evidentan je visok stupanj regresije od 61 % nakon 12 mjeseci i 91 % nakon 36 mjeseci (17). Također je pokazano da kod mladih žena 68 % CIN-a 2 regredira tijekom tri godine (18). Konzervativni pristup

podrazumijeva praćenje bolesti češćim neinvazivnim kontrolnim pregledima i testovima. Razvoj teške displazije i raka vrata maternice traje najčešće dugi niz godina, stoga se smatra da se odgađanje invazivnih dijagnostičko-terapijskih zahvata može sa sigurnošću preporučiti te očekivati ishod bolesti koji je češće regresija nego progresija. Brojne dodatne metode i testovi ispitivani su u svrhu predviđanja ponašanja CIN-a i neke od njih pokazale su obećavajuće rezultate, ali za sada ni jedna nije u potpunosti uključena u smjernice za probir za rak vrata maternice i za kliničku primjenu (19). Primjena metode ili testa kojim bi se moglo predvidjeti ponašanje CIN-a u trenutku njegove inicijalne pojave dijagnosticirane u citološkom ili histološkom uzorku mogla bi dovesti do unaprijeđenja u praćenju i liječenju pacijenata s promjenama epitela vrata maternice.

Prevalencija CIN-a/SIL-a vrlo je visoka. U skriningnoj populaciji iznosi za CIN 1 1,6/1000, a za CIN2/3 1,2/1000 žena. U neskriningnoj populaciji prevalencija CIN-a 1 je 23/1000, CIN-a 2 5/1000, a CIN-a 3 4/1000 žena (20,21). Prema podacima Globocana na svjetskoj razini rak vrata maternice četvrti je po učestalosti malignoma kod žena s 528 000 novih slučajeva i 266 000 smrti u 2012. (22). U 2011. u Hrvatskoj je rak vrata maternice po učestalosti na 10. mjestu od svih malignoma kod žena, a incidencija je bila 14,5/100000 (gruba stopa) te 12,4/100000 (EU dobno standardizirana stopa). Novih slučajeva bilo je 321. Mortalitet je prema gruboj stopi bio 5,0. Važno je napomenuti da je u dobnim skupinama od 30-39 te 40-49 godina rak vrata maternice među prva tri najučestalija malignoma kod žena uz rak dojke i štitnjače (23). U periodu od 1988. do 2008. incidencija raka vrata maternice u Hrvatskoj zabilježila je pad od 17,5/100000 na 15,7/100000 grube stope. U usporedbi s drugim državama svijeta takva stopa smatra se inremedijarnom. Najniže stopa raka vrata maternice s incidencijom ispod 10/100000, bilježe se u razvijenim državama zapadne Europe gdje se prevencija raka vrata maternice provodi desetljećima putem organiziranog citološkog probira pomoću Papa testa. U zemljama s organiziranim probirom sa zadovoljavajućim odazivom ciljane populacije od preko 80 % može se očekivati pad incidencije raka vrata maternice od 80 % (24). Smatra se da bi se u Hrvatskoj

dodatno smanjenje incidencije raka vrata maternice također moglo postići putem uvođenja provođenja organiziranog programa probira za rak vrata maternice i HPV vakcinacije (25,26).

Zbog svoje visoke učestalosti, ali i mogućnosti preventivnog djelovanja lezije vrata maternice i rak vrata maternice predstavljaju značajan javno-zdravstveni teret, a to područje medicine uključuje brojne liječničke specijalnosti i velik broj aktivnosti od preventivnih programa probira, ginekoloških pregleda, citoloških pretraga, kolposkopskih pretraga, patohistoloških analiza i kirurških zahvata.

1.2. Citologija vrata maternice

Citologija vrata maternice primjenjuje se kao temeljna metoda ranog otkrivanja i sekundarne prevencije raka vrata maternice u gotovo cijelom svijetu. Ovom se morfološkom metodom, poznatijom kao „Papa“ test , u citološkim uzorcima vrata maternice svjetlosnim mikroskopom procjenjuju morfološke osobine i abnormalnosti stanica povezane s preneoplastičnim i neoplastičnim promjenama epitela vrata maternice. Cilj njene primjene je prvenstveno pravodobno otkrivanje SIL/CIN-a. SIL/CIN u potpunosti je asimptomatska promjena, a abnormalan citološki nalaz najčešće je prvi morfološki znak njena prisustva. Učinkovitost Papa testa u prevenciji očituje se u smanjenju incidencije raka vrata maternice, potvrđena je u brojnim studijama, a najbolji rezultati dobiveni su u organiziranim sustavima probira za rak vrata maternice (27-29). Unatoč tome ova metoda ima svoja ograničenja. Razlozi su najčešće neadekvatni uzorci kao i poteškoće u procjeni morfoloških promjena, posebno onih koje nazivamo graničnim ili blagog stupnja (30). Osjetljivost Papa testa varira između 50% i 90%, dok se specifičnost kreće od 86% do 100% (31-33). U sustavima probira za rak vrata maternice zastupljenost abnormalnih nalaza varira od 1 do 11%, s prosijekom od 4 do 5 % (34-36). Većina tih nalaza predstavlja granične i blage promjene dok je tek oko 1 % detektiranih promjena inicijalno citološki dijagnosticirano kao lezija visokog stupnja koja traži neodgodivo liječenje (37). Preostaje mnoštvo graničnih i blagih nalaza koji se zbog ipak postojećeg rizika od nastanka težih promjena najčešće upućuju na dodatnu kolposkopsku pretragu te biopsiju vrata maternice. U slučaju

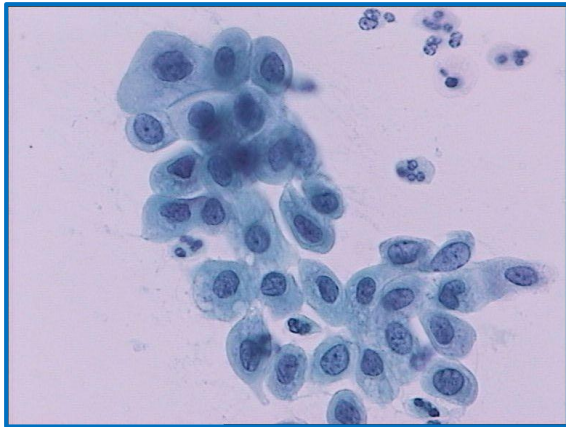
patohistološkog nalaza biopsije koji je manji od CIN 2 preporuča se praćenje ponavljanjem citologije i testa na humani papiloma virus (HPV). Rizik za nastanak CIN-a 2 i 3 povećan je kod HPV pozitivnih pacijentica te raste s porastom stupnja citološke dijagnoze, najniži je kod žena s negativnom citologijom (7%), a najviši s nalazom SIL-a visokog stupnja (67%) (38). Podjednak je kod žena s nalazom SIL-a niskog stupnja i HPV pozitivnog graničnog citološkog nalaza kada iznosi 12% (39). Petogodišnji rizik za nastanak CIN 2 i 3 niži je kod žena mlađih od 25 godina u usporedbi sa starijim ženama (40). Rizik za invazivni rak vrata maternice nakon citološkog nalaza graničnog i blagog stupnja postoji, ali je ipak vrlo nizak (41-43). Učinkovito trijažiranje tih pacijentica izdvojilo bi one koje su pod stvarnim rizikom za razvoj teških lezija vrata maternice. To bi dovelo do smanjenja broja pacijentica koje se upućuju na kolposkopsku pretragu, smanjenja nepotrebnih i skupih zahvata te ujedno i poboljšanje kvalitete ukupne medicinske skrbi tih žena.

1.3. Klasifikacija citoloških nalaza vrata maternice

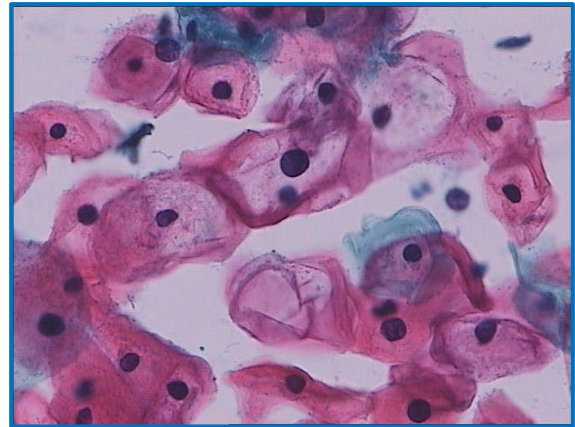
Nalaz abnormalne citologije vrata maternice najčešće se klasificira prema Bethesda klasifikaciji, a uključuje stupnjevanje citološkog nalaza od najblažih ili graničnih promjena, preko lezija blagog i teškog stupnja do karcinoma (44). Ta klasifikacija prihvaćena je u većini zemalja svijeta uz moguće modifikacije. Izvorna Bethesda klasifikacija nalaz abnormalnih pločastih stanica, prema morfološkim kriterijima, svrstava u slijedeće kategorije:

1. Atipične skvamozne stanice neodređenog značenja (kratica ASCUS prema izvorniku: atypical squamous cells of undetermined significance)
2. Atipične skvamozne stanice – ne može se isključiti SIL visokog stupnja (kratica ASC-H prema izvorniku: atypical squamous cells – cannot exclude high grade SIL)
3. Skvamozna intraepitelna lezija blagog stupnja (kratica LSIL prema izvorniku: Low grade squamous intraepithelial lesion)
4. Skvamozna intraepitelna lezija teškog stupnja (kratica HSIL prema izvorniku: High grade squamous intraepithelial lesion)
5. Pločasti karcinom

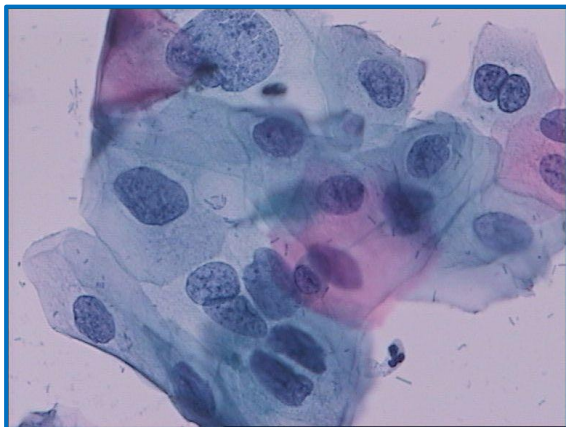
Bethesda sustav definira citomorfološke kriterije normalnih stanica, upalnih i reaktivnih promjena kao i svih stupnjeva citoloških abnormalnosti. ASCUS predstavlja granični nalaz abnormalnih stanica (Slike 1. i 2.), LSIL odgovara CIN-u 1 (Slike 3. i 4.), dok se ASC-H, HSIL i pločasti karcinom smatraju promjenama visokog stupnja (45). U Bethesda klasifikaciji, citološke promjene koje odgovaraju umjerenoj displaziji nisu zasebna kategorija, već su u skupini HSIL-a izjednačene s teškom displazijom i karcinomom in situ (46). Hrvatska modifikacija Bethesda klasifikacije izdvaja citološku kategoriju umjerene displazije te ju prepoznaje kao podgrupu u grupi HSIL-a (Slike 5. i 6.), smatrajući to klinički opravdanim (47-49). Slično tome, u klasifikaciji abnormalnih citoloških nalaza vrata maternice koja se koristi u Velikoj Britaniji također razlikuju ove kategorije, pritom koristeći naziv umjerena i teška diskarioza (50).



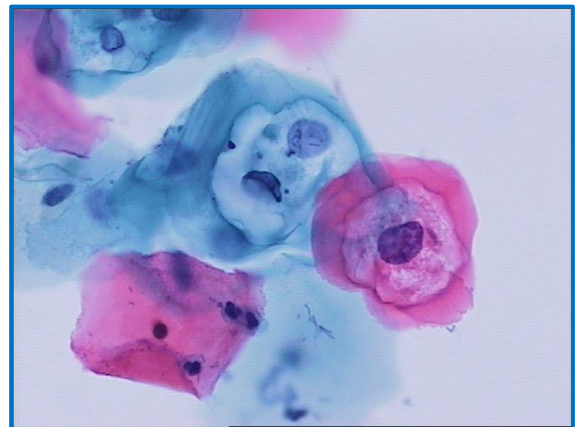
Slika 1. ASCUS, Papanicolaou bojenje, 400x



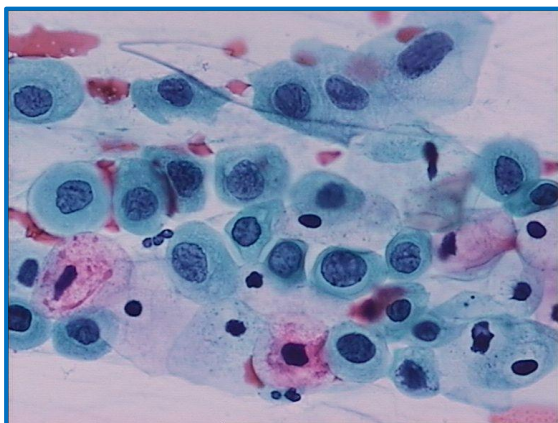
Slika 2. ASCUS s koilocitozom, Papanicolaou bojenje, 400x



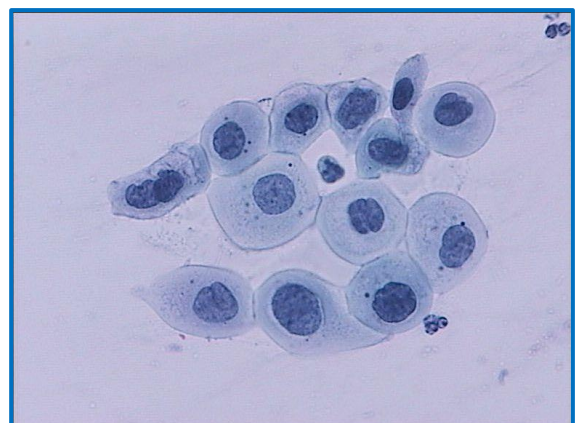Slika 3. LSIL, Papanicolaou bojenje, 400x



Slika 4. LSIL s koilocitozom, Papanicolaou bojenje, 400x



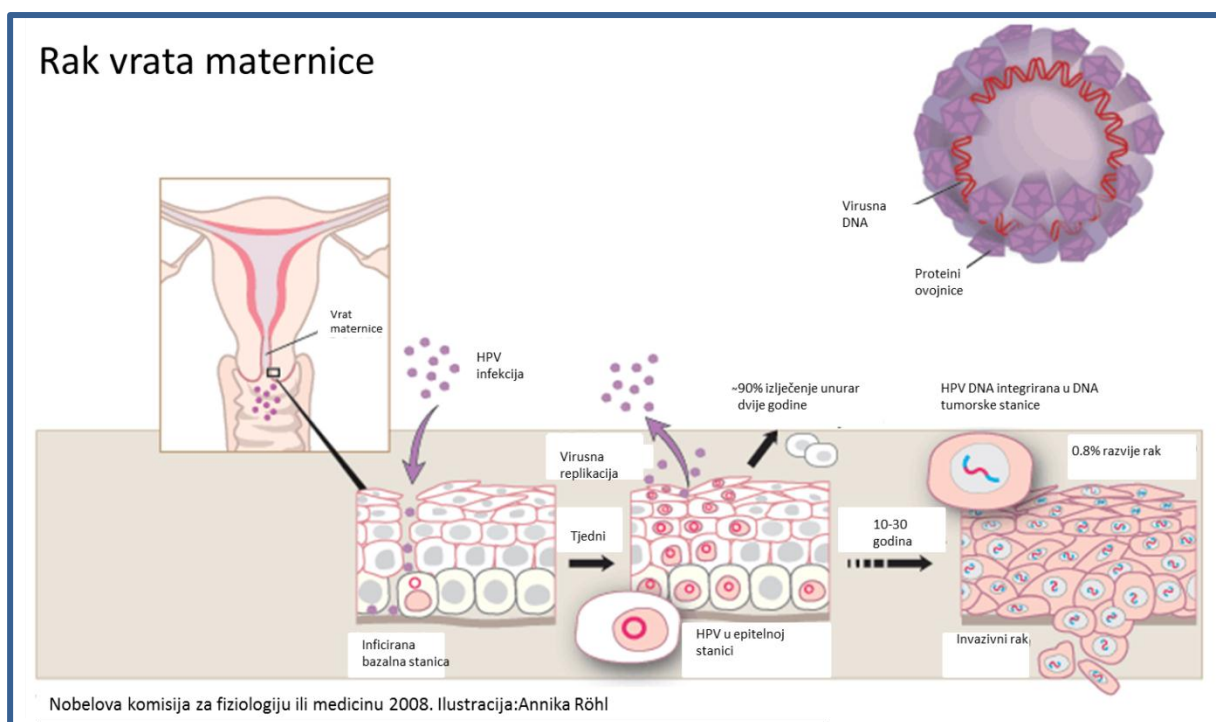
Slika 5. HSIL koji odgovara umjerenoj displaziji, Papanicolaou bojenje, 400x



Slika 6. HSIL koji odgovara umjerenoj displaziji, Papanicolaou bojenje, 400x

1.4. Humani papiloma virus, premaligne i maligne lezije vrata maternice

Neophodni etiološki čimbenik za nastanak raka vrata maternice je dugotrajna i perzistentna infekcija humanim papiloma virusom (HPV) (Slika 7). Takva infekcija neophodna je za razvoj i postojanost CIN-a 3 (51-53). Međutim, samo mali dio HPV infekcija zapravo dovodi do nastanka raka te se stoga smatra da moraju postojati dodatni događaji i mogući kofaktori u patogenezi raka vrata maternice (3).

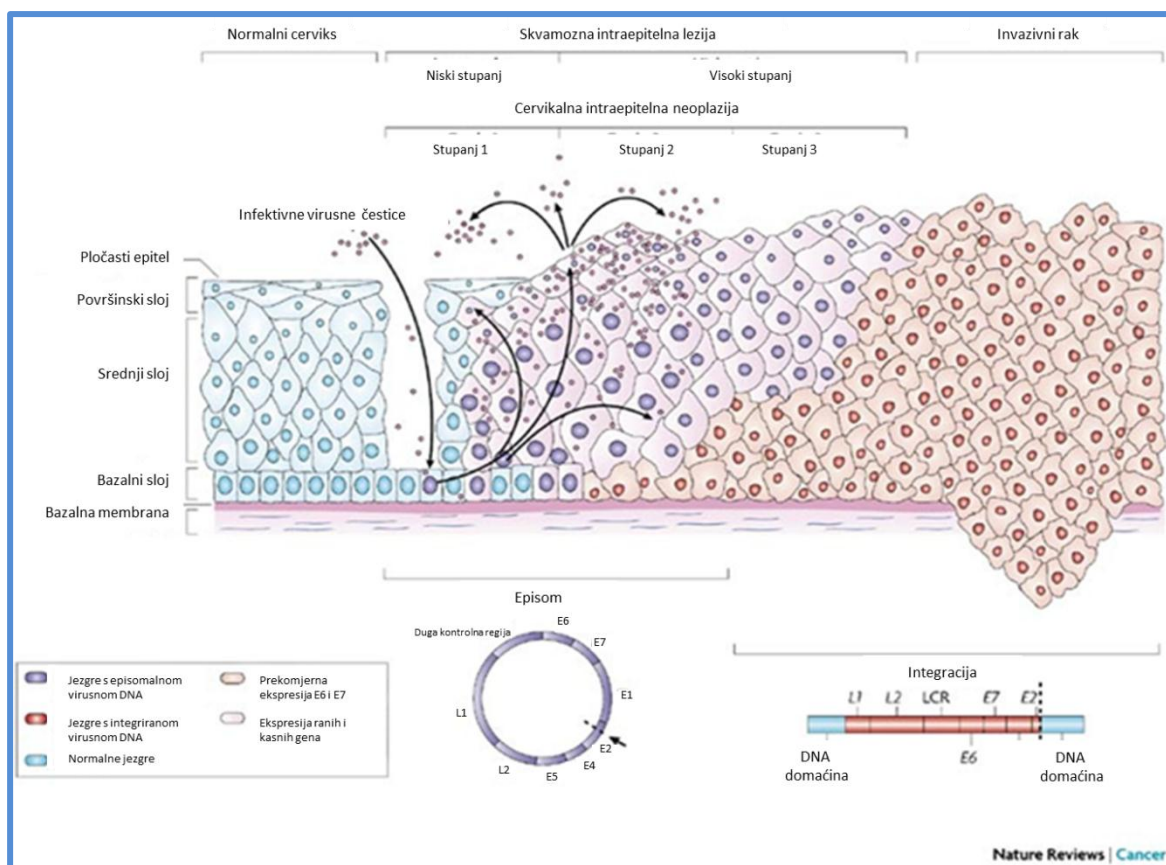


Slika 7. Prirodan tijek bolesti kod infekcije s HPV-om i nastanka raka vrata maternice. Preuzeto iz: Nobelova komisija za fiziologiju ili medicinu 2008, ilustracija: Annika Röhl. Dostupno na: http://www.nobelprize.org/nobel_prizes/medicine/laureates/2008/bild_press_eng.pdf. Datum pristupa: 14. veljače 2014.

Prema Munoz i sur. genitalni humani papiloma virusi mogu se podijeliti u tri skupine genotipova: visokog rizika 16, 18, 31, 33, 35, 39, 45, 51, 56, 58, 59, 68, 73, 82 ; vjerojatno visokog rizika 26, 53, 66; i niskog rizika 6, 11, 40, 42, 43, 44, 54, 61, 70, 72, 81 i CP6108. Procjena rizika temelji se na zastupljenosti određenog HPV genotipa u raku vrata maternice (54). Dva su genotipa najčešće povezana s rakom vrata maternice u gotovo svim regijama svijeta. HPV tip 16 nađen je u 57 %, a HPV tip 18 u 16 % slučajeva raka vrata maternice (55,56). Visokorizični HPV genotipovi pronađeni su i u velikom postotku displazija, a raspodjela varira ovisno o stupnju SIL-a/CIN-a (57-60). Metaanalizom HPV detekcije i raspodjele HPV genotipova u LSIL-u nađen je HPV pozitivitet od 70 do 80 %, najčešći genotip je bio HPV 16 nađen u 26,3% slučajeva, a slijede ga HPV 31 u 11,5%, HPV 51 u 10,6 % i HPV 53 u 10,2 % slučajeva (61). HPV 16, 18 i 45 češći su u invazivnom raku nego u HSIL-u (62). HPV 16 također je najčešći genotip u CIN-u 2 i 3, ali CIN 2 pokazuje veću heterogenost HPV genotipova te češći nalaz HPV genotipova intermedijarnog rizika u usporedbi s CIN-om 3 koji je sličniji invazivnom raku (63). Takva opažanja govore u prilog klasifikaciji cervikalnih displazija na tri stupnja.

Smatra se da SIL/CIN potaknut HPV infekcijom započinje u bazalnim i parabazalnim stanicama epitela transformacijske zone vrata maternice. Putem mikro-oštećenja epitela HPV dolazi u doticaj sa stanicama koje inficira (Slika 8) (64). Dva su tipa HPV infekcije. U produktivnoj, virusna se deoksiribonukleinska kiselina (DNA) ne ugrađuje u DNA domaćina, ali se replicira i oslobađa u okolinu nakon stanične smrti. Takva infekcija se ne smatra onkogenom, a promjene epitela koje može izazvati najčešće regrediraju unutar dvije godine od početka infekcije (65). Drugi tip infekcije je transformirajući ili integrirajući, gdje se virusna DNA ugrađuje u DNA epitelne stanice te putem stvaranja viralnih onkoproteina izaziva genetske aberacije u stanicama domaćina. Za neoplastičnu transformaciju odgovorni su viralni onkoproteini E6 i E7 koji inaktiviraju tumorski supresorski protein p53 i retinoblastomski protein (Rbp) i remete stanični ciklus, što vodi nekontroliranoj staničnoj proliferaciji te nastanku teške displazije i raka vrata maternice (66). Integrirajuća infekcija može se

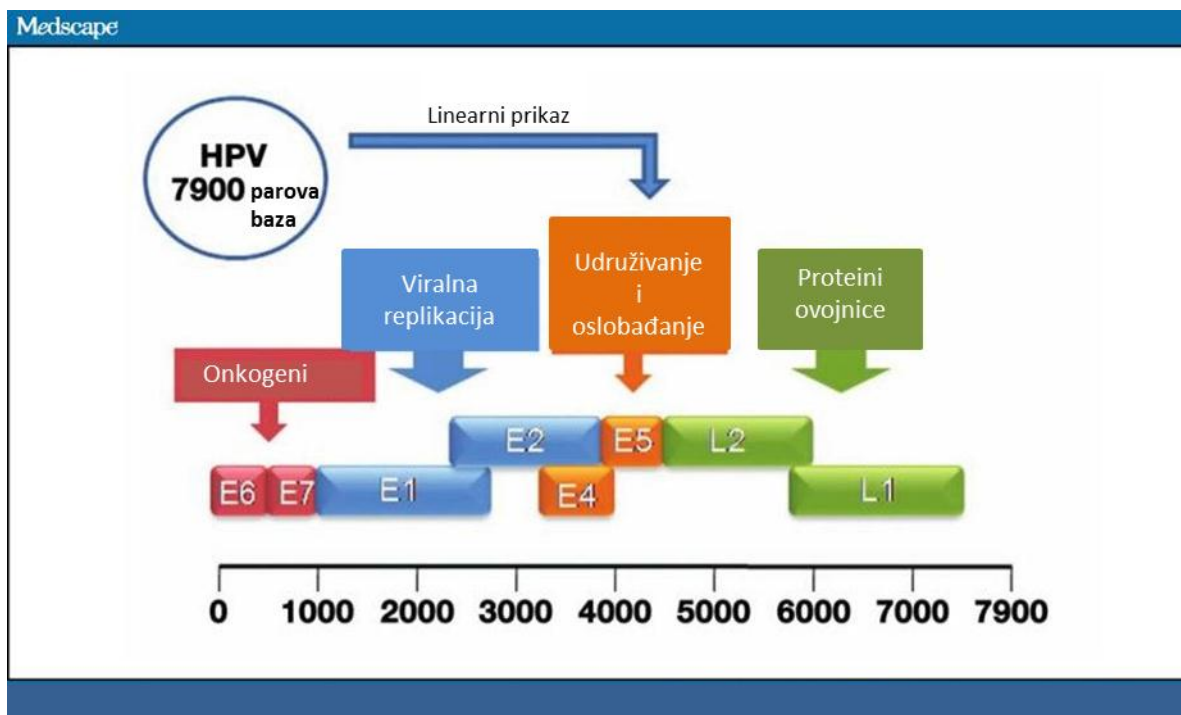
javiti i u lezijama nižeg stupnja, a u nekim slučajevima regresirati (67). Također, eksperimentalno je dokazano da produktivna HPV infekcija može progredirati u integrirajuću infekciju te posljedičnu onkogenu transformaciju kog istog domaćina (68).



Slika 8. Patogeneza HPV infekcije epitela vrata maternice i nastanka intraepitelnih lezija i raka
Preuzeto iz Woodman i sur. (64).

Humani papiloma virusi su DNA virusi bez ovojnice. Genom HPV-a je cirkularna molekula koju čini oko 8 parova kilobaza. Većina kodira osam glavnih proteina, šest smještenih u „ranjoj“ regiji, a dva u „kasnoj“ regiji (slika 9). Rani proteini E1 i E2 zaduženi su za replikaciju i transkripciju genoma, E4 sudjeluje u remodeliranju citokeratina, E5 u kontroli staničnog rasta i diferencijacije. E6 i E7 nazivaju se i onkoproteinima jer utječu na kontrolu staničnog ciklusa inhibirajući apoptozu i diferencijaciju. L1

i L2 su kapsidni proteini koji se javljaju u kasnoj fazi replikacije virusa, a njihovim djelovanjem virus se može širiti i preživjeti u okolini (69,70).



Slika 9. Linearni prikaz osam preklapajućih genskih domena koje kodiraju najznačajnije HPV gene. Preuzeto iz: Arney i sur. (70).

SIL/CIN je dinamičan proces koji može regresirati, perzistirati ili progredirati. U trenutku prve citološke dijagnoze ne zna se sa sigurnošću kako će se ponašati.

Ispitivanja raspodjele HPV genotipova u različitim stupnjevima SIL-a/CIN-a dovela su do saznanja da najviši rizik od progresije lezije nosi upravo nalaz HPV 16 i 18 genotipova (71-74). Isti zaključak pokazala je studija desetgodišnjeg praćenja pacijentica s HPV infekcijom (75). HPV 16 i 18 kod žena s citološkim nalazom ASCUS može identificirati žene s najvišim rizikom za leziju vrata maternice visokog stupnja (76,77). HPV 16 češći je u žena mlađih od 30 godina s citološkim nalazom ASCUS, a ujedno i češće povezan s detekcijom CIN 2 i težih promjena u usporedbi sa starijim ženama (78).

Također, CIN 3 povezan s HPV 16 genotipom dijagnosticira se u znatno ranijoj dobi u odnosu na CIN 3 povezan s drugim visokorizičnim HPV genotipovima (79-81). HPV ne-16 genotipovi češće su povezani s CIN 2 i 3 lezijama koje su pokazale regresiju (15,80,82). CIN 2 povezan s HPV 16 genotipom može predstavljati pravu prekancerozu, a time zahtjevati poseban tretman (83). HPV 16 i 18 genotipizacija može se primijeniti u trijaži pacijentica s negativnom citologijom i pozitivnim grupnim visokorizičnim HPV testom, a u slučaju prisustva HPV 16 ili 18 genotipa preporučilo bi se upućivanje na kolposkopsku pretragu (73,84). Određivanje HPV genotipa može doprinijeti boljem uvidu u prirodu lezije kao i identificirati žene s najvišim rizikom za razvoj teških lezija vrata maternice. Kombinacija citologije, histologije i profila HPV genotipa može dovesti do stvaranja novog modela pristupa dijagnostici i prognozi ponašanja cervikalnih lezija (85,86).

Citološki nalazi abnormalnog Papa testa graničnog, blagog i umjerenog stupnja često u podlozi imaju infekciju visokorizičnim HPV-om (87). Smatra se da 80 do 90 % graničnih i blagih citoloških promjena te 40 do 60 % umjerenih, perzistira ili spontano regredira (15,88). Unatoč tome, posebno umjerene promjene, se često liječe kirurškim metodama.

HPV infekcija česta je osobito kod mladih i spolno aktivnih žena (89). Kod njih ta infekcija najčešće kratko traje i spontano prolazi s ili bez popratnih citoloških promjena u Papa testu (90). Sve spolno aktivne žene osjetljive su na HPV infekciju, a ta infekcija glavni je rizični čimbenik za nastanak abnormalnosti vrata maternice (91).

Čimbenik koji značajno utječe na povećanje rizika za razvoj teške displazije iz ranih promjena je infekcija visoko rizičnim HPV-om. Negativan HPV test pruža zaštitu od nastanka CIN2+ lezija za period od šest godina (92). Pacijentice s negativnim nalazom visokorizičnog HPV testa ili nalazom niskorizičnog HPV-a imaju vrlo nizak rizik za razvoj težih stupnjeva lezija vrata maternice (93,94). Prisustvo visoko rizičnog, onkogenog HPV-a dovodi do dulje perzistencije abnormalnog citološkog nalaza te brže progresije, a time povećava rizik za razvoj i prisustvo CINa/SILa visokog stupnja (88,95). Grupni visokorizični HPV test ima visoku osjetljivost ali nisku specifičnost za otkrivanje

CIN2 i težih lezija, a u kliničkoj praksi koristi se u trijaži citoloških nalaza graničnog stupnja u svrhu smanjenja potrebe za kolposkopskim pretragama te u praćenju nakon terapije CIN-a (96,97). Uvođenje HPV testa u probir za rak vrata maternice dovodi do ranijeg otkrivanja CIN-a 3 i raka (98). HPV test je učinkovit i u svrhu primarnog probira za rak vrata maternice, osobito u žena starijih od 30 godina. Najčešće se preporuča upotreba HPV testa u svrhu trijaže graničnih citoloških nalaza (99-105). HPV testiranje u probiru može dovesti do pojave prekomjernog dijagnosticiranja promjena vrata maternice, osobito u sredinama s dobro organiziranim programima probira (106). U usporedbi s Papa testom, HPV test ima bolju osjetljivost, ali nižu specifičnost za otkrivanje CIN2+ lezija (95). Sam pozitivan test na visoko rizični HPV i određen HPV genotip ne daje pravi podatak o tome da li se radi o produktivnoj (regresivnoj) ili transformirajućoj (progresivnoj) infekciji, odnosno o budućem ponašanju cervikalnih promjena (82,86,107).

1.5. Humani papiloma virus i citomorfologija

HPV infekcija može izazvati i neke prepoznatljive morfološke promjene na pločastim stanicama. Alexander Meisels još 1976. godine prvi put opisuje koilocitozu u displastičnim stanicama u Papa testu i povezuje ju s HPV infekcijom (108). Analizirani elektronskim mikroskopom koilociti pokazuju citoplazmatsko prosvijetljenje oko jezgre uslijed formiranja vakuola koje konfluiraju uz istovremeni nalaz virusnih partikala u jezgri (109). Nastanak koilocitaze povezuje se uz kooperativno djelovanje HPV E5 i E6 onkoproteina (110). Uz koilocitozu, primijećeno je da su blage promjene jezgre, multinukleacija te abnormalna keratinizacija također povezane s HPV infekcijom (111,112). Usporedbom morfoloških osobina atipičnih pločastih stanica neodređenog značenja HPV pozitivnih žena s HPV negativnim slučajevima, koilocitoza i parakeratoza su bile češće povezane s HPV infekcijom (113). Koilocitoza i citomegalija se češće javljaju u CIN-u blagog stupnja i pokazuje obrnutu korelaciju s dijagnozom CIN-a umjerenog i teškog stupnja (114). Kombinacija nalaza koilocitaze, diskeratoze-parakeratoze, kariorekse i diskarioze s visokom specifičnosti, ali niskom

osjetljivosti može dijagnosticirati HPV infekciju. (115,116). HPV 16 genotip češće je povezan s neklasičnim staničnim promjenama u LSIL-u nego u klasičnom koilocitnom tipu LSIL-a (117). U LSIL-u s osobinama CIN-a 1 češći je nalaz HPV tipa 16 u usporedbi s LSIL-om koji pokazuje samo koilocitnu atipiju (71). Histološki dijagnosticiran CIN 1 bez koilocitoze znatno češće progredira u lezije višeg stupnja u usporedbi s CIN-om 1 s koilocitozom (118). Kod citoloških nalaza s graničnom abnormalnošću, nalaz koilocitoze češće je povezana s prolaznom HPV infekcijom (119). LSIL koji pokazuje jaku atipiju jezgara češće progredira u HSIL (120). Povezivanjem određenih citomorfoloških osobina abnormalnih stanica, posebno graničnog ili blagog stupnja s infekcijom određenim HPV genotipovima te njihovim kliničkim ishodom, moglo bi olakšati otkrivanje onih slučajeva koji imaju potencijal za progresiju u promjene teškog stupnja.

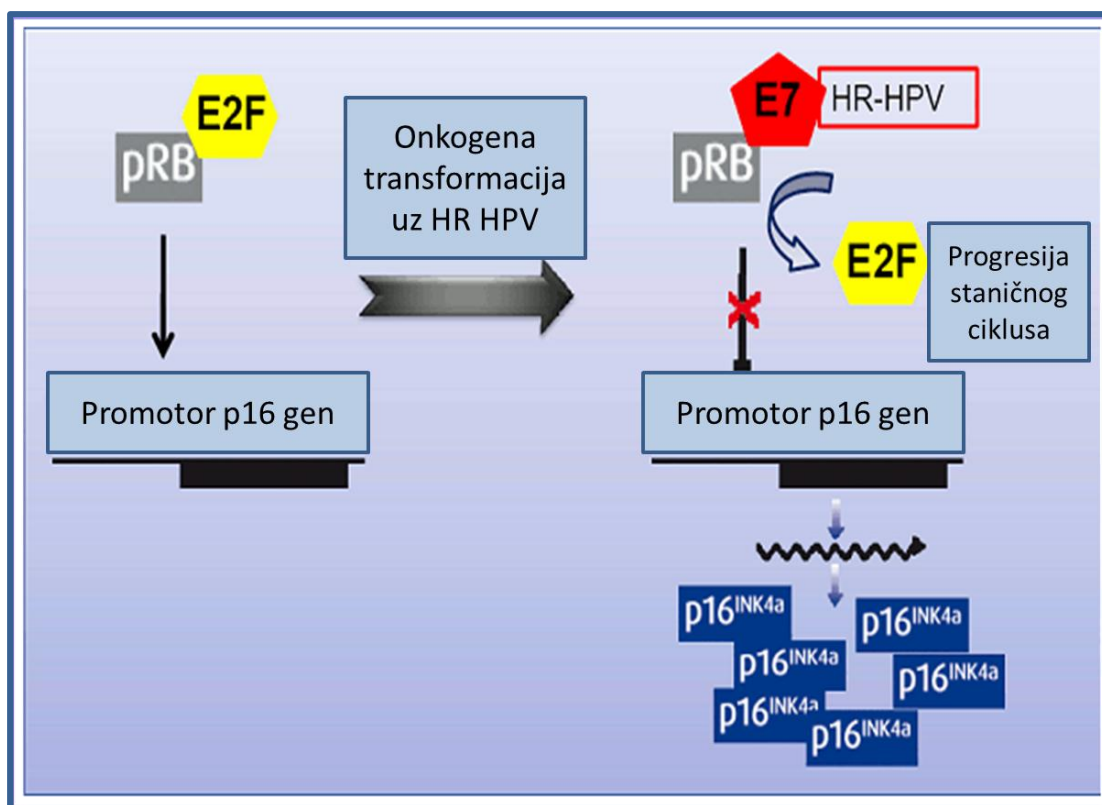
1.6. Biološki biljezi u dijagnostici i procjeni tijeka bolesti

Posljednje desetljeće pažnja je usmjerena na biološke biljege koje mogu eksprimirati epitelne stanice vrata maternice, a koji bi ukazivali na razvoj i prisustvo teške displazije odnosno bolesti. (121-124). Ispitivanja funkcionalnih bioloških biljega potvrđuju dinamičnu prirodu CIN-a te preispituju klasični sustav stupnjevanja CIN-a (125). Također postoje dokazi da se biološki biljezi mogu primijeniti u predikciji regresije CIN-a 2 i 3 (126). Istraživanja su provedena na eksperimentalnim modelima, histološkim i citološkim uzorcima te suspenzijama stanica. Smatra se da su upravo studije na uzorcima koji se uzimaju za citološku analizu najbliže realnom trenutku u procesu dijagnostike lezija kada bi određeni rezultat mogao utjecati na postupke praćenja i terapije pacijentica (127). Idealnim biomarkerom smatrao bi se onaj koji se može jednostavno koristiti, koji je učinkovit u kliničkoj primjeni te koji može predstavljaviti dopunu ili zamjenu za Papa i HPV test. Najčešće istaživani biljezi koji su ujedno za sada pokazali i najbolje rezultate u dijagnostici i predviđanju ishoda bolesti su p16^{INK4a}, MIB-1, L1 i ProEx C (128-134). U novije vrijeme ispituju se citogenetske varijacije i

kromosomske aberacije kao mogući biološki biljezi za lezije vrata maternice. Tako je pokazano da HLA klasa II DRB1*1302 alel djeluje zaštitno od progresije LSIL-a u CIN 3 (135). Negativan nalaz na 3q26 učinkovit je u negativnoj trijaži LSIL-a i ima visoku negativnu prediktivnu vrijednost za progresiju u HSIL (136,137). Metilacija staničnih i HPV gena najniža je kod asimptomatske HPV infekcije, a raste s porastom stupnja lezije vrata maternice (138). Za sada nijedan navedeni biomarker nije uključen u službene smjernice za probir i dijagnostiku lezija vrata maternice, niti se šire primjenjuje u rutinskoj praksi (139).

1.7. Biološki biljeg p16

U brojnim je studijama istraživana dijagnostička vrijednost imunocito/histokemijske ekspresije p16^{ink4a} (p16) koji u kombinaciji s Papa testom, testom na HPV ili samostalno pokazuje visoku osjetljivost i specifičnost za otkrivanje i dijagnostiku CINa/SILa visokog stupnja i invazivnog raka. p16 je dio obitelji INK4 proteina, uključen u regulaciju staničnog ciklusa. p16 zadržava retinoblastomski protein (Rbp) u aktivnom stanju, spriječavajući njegovu fosforilaciju i inaktivaciju (slika 10). Između p16 i Rbp postoji negativna povratna sprega. U tumorima čiji je nastanak povezan s HPV infekcijom, virusni onkoprotein E7 inaktivira Rbp, što putem negativne povratne sprege vodi prekomjernom stvaranju proteina p16.



Slika 10. Shematski prikaz hiperprodukcije p16INK4a proteina kao posljedice djelovanja E7 HPV onkoproteina. Preuzeto iz: <http://bluegyn.com/spip/spip.php?article701>, datum pristupa:14.veljače 2014.

Protein p16 nastaje kao produkt prekomjerne ekspresije gena nastalog ugradnjom HPV DNA u jezgru pločastih stanica te se smatra i biljekom transformirajuće infekcije koja je preduvjet nastanka teške displazije i pločastog raka (140,141). p16 je koristan biljeg i za dijagnostiku adenokarcinoma vrata maternice (142). Ekspresija biljega p16 može koristiti u svrhu bolje dijagnostike displazija vrata maternice na histološkim i citološkim uzorcima (131,143-148). U kombinaciji s HPV testom p16 imunocitokemijsko bojenje značajno povisuje osjetljivost citologije u otkrivanju CIN2+ promjena (149-154). Imunohistokemijskom analizom, većina CIN-a i karcinoma vrata maternice je pokazivala prekomjernu ekspresiju p16. Ipak, čak 33% CIN-a 2, 16 % CIN-a 3 i 10% slučajeva pločastog raka bilo je p16 negativno (155). Nadalje, iako se njegovom primjenom povećava osjetljivost i specifičnost

citologije za otkrivanje lezija vrata maternice visokog stupnja, u interpretaciji rezultata treba biti vrlo oprezan budući da i normalne stanice, kao što su metaplastične stanice ili cilindrične stanice endocervikalnog epitela mogu pokazivati prekomjernu ekspresiju p16, što smanjuje specifičnost samog testa. Nedovoljna standardizacija interpretacije ograničava reproducibilnost testa. (156,157). U svrhu postizanja bolje dijagnostičke točnosti biljega p16 neki autori predložili su primjenu metode „nuklearnog scoringa“ koja zahtijeva dodatnu morfološku procjenu stanica i jezgara koje su p16 pozitivne (158-160).

1.8. Biološki biljeg Ki-67

Ki-67 je nuklearni protein, povezan s regulacijom staničnog ciklusa. To je veliki protein kojeg kodira gotovo 30 000 baza humanog genoma. Ki-67 podliježe preciznoj regulaciji pomoću sinteze i degradacije proteazama, a prisutan je u svim fazama tijekom staničnog ciklusa osim u G0 fazi. Protutijelo na Ki-67 boji stanice u proliferaciji, dok su mirujuće stanice negativne. Brojne studije istraživale su Ki-67 kao prognostički indikator kod malignoma. U većini studija za rak dojke, pluća, vrata maternice, prostate, mekih tkiva i mozga ekspresija Ki-67 imala je prognostičku vrijednost, dok u većini studija za rak debelog crijeva u takva povezanost nije nađena (161). U histološkim rezovima vrata maternice ekspresija Ki-67 je bila pokazatelj visoko rizične HPV infekcije, razlikovala reaktivne promjene epitela od displazija, te se smatrala osjetljivom i specifičnom metodom za razlikovanje CIN 1 od CIN-a 2 i 3 (162,163). Kvantitativna procjena ekspresije Ki-67 je imala snažnu prognostičku vrijednost u procjeni progresije CIN-a 1 i 2 (164,165). Ki-67 kao samostalni prognostički faktor i u kombinaciji s Rb i CK 14/13 biološkim biljezima mogu biti važni u određivanju ponašanja ranog CIN-a (166,167).

1.9. Dvojni biljeg p16/Ki-67

Analizom na histološkim uzorcima bioptata vrata maternice zasebna ekspresija biljega p16 i Ki-67 pokazala je pozitivnu korelaciju sa stupnjem displazije i prisustvom visokorizičnog HPV-a (168). Prva studija koja primjenjuje oba biljega, i p16 i Ki-67 na uzorcima s negativnom i graničnom citologijom, rezultirala je izdvajanjem skupine žena kod kojih je došlo do progresije bolesti. Iako je vrijeme praćenja bilo relativno kratko, autori su preporučili uporabu oba biljega u rutinskoj citologiji vrata maternice. U toj studiji biljezi p16 i Ki-67 analizirani su odvojeno, a pozitivno bojenje citoplazme ili jezgre iskazani su na različitim stanicama (169). Oba navedena biljega analizirana su na staničnim blokovima gdje su pokazali vrijednost u prognozi i praćenju displazija vrata maternice (170). Na temelju pretpostavke da kombinacija deregulacije staničnog ciklusa i proliferacijska aktivnost takvih stanica može ukazati na povišen rizik od nastanka teške displazije i raka vrata maternice kreiran je novi imunocitokemijski test s dvojnim bojenjem na p16 i Ki-67. To dvojno bojenje omogućava istovremenu primjenu oba biljega na istom uzorku, čime se može analizirati istovremena ekspresija oba biljega u istoj stanici.

Dvojni biljeg p16/Ki-67 je do sada primijenjen na uzorcima tekuće i konvencionalne citologije vrata maternice u svrhu rane detekcije promjena teškog stupnja, što je pokazano u nekoliko studija objavljenih u novije vrijeme. Dvojno bojenje na histološkim preparatima vrata maternice, iako se rijetko primjenjuje, također je pokazalo korisne rezultate u dijagnostici lezija vrata maternice (171). Evaluacija p16/Ki-67 biljega pokazala je komparabilnu osjetljivost i višu specifičnost u usporedbi s grupnim HPV testom u otkrivanju promjena vrata maternice teškog stupnja kod žena s nalazom ASC-US ili SIL niskog stupnja u Papa testu (172-178). Kod žena s citološkim nalazom ASC-H p16/Ki-67 pokazao je bolju osjetljivost i specifičnost za otkrivanje CIN 2+ lezija u usporedbi s visokorizičnim HPV testom (179). Dvojno bojenje također je vrlo korisno u dijagnostici glandularnih lezija vrata maternice (180). Pomoću dvojnog bojenja p16/Ki-67, među ženama s negativnim Papa

testom, a pozitivnim grupnim HPV testom, mogu otkriti žene s podležecom promjenom vrata maternice teškog stupnja (181). Zbog bolje osjetljivosti i podjednake specifičnosti u usporedbi s Papa testom za detekciju CIN2+ lezija smatra se da dvojno bojenje ima potencijalnu ulogu i u probiru za rak vrata maternice (182). p16/Ki-67 dvojno bojenje uspješno detektira slučajeve teške displazije u citološkim uzorcima abnormalnih Papa testova s čime se broj kolposkopskih pretraga može smanjiti gotovo za polovicu (174,183). Rezultat dvojnog bojenja p16/Ki-67 očitava se bez obzira na morfoloiju stanica što olakšava interpretaciju, a predstavlja poboljšanje u odnosu na bojenje samo s p16 metodom. Automatizirano očitavanje p16/Ki-67 dvojnog bojenja dodatno bi moglo olakšati njegovu primjenu u rutinskoj praksi (184). Korelacija s HPV genotipovima pokazala je veću učestalost p16/Ki-67 pozitiviteta u slučaju nalaza HPV 16 i 18 genotipova u usporedbi s ostalim genotipovima (174, 176,185). Povezanost dvojnog bojenja p16/Ki-67 i citomorfologije nije istraživana. Daljnja istraživanja dvojnog biljega p16/Ki-67 mogla bi značajno doprinijeti razumijevanju razvoja cervikalnih displazija i utjecati na dosadašnji pristup praćenju bolesnica s abnormalnostima Papa testa i nalazom pozitivnog testa na HPV visokog rizika.

2. CILJ ISTRAŽIVANJA

Osnovni cilj:

Istražiti povezanost ekspresije dvojnog biljega p16/Ki67 u abnormalnim stanicama pločastog epitela graničnog, blagog i umjerenog stupnja s biološkim ponašanjem bolesti u smislu regresije, perzistencije ili progresije do CIN-a 3 ili invazivnog raka.

Time bi se definirala grupa žena kod kojih možemo očekivati progresiju bolesti i koje je potrebno vrlo pažljivo promatrati i eventualno kirurški liječiti.

Dodatni ciljevi:

1. Korelirati nalaz visokorizičnih HPV genotipova s ekspresijom dvojnog biljega p16/Ki67 u skupinama s citološkim nalazom granično, blago i umjereno abnormalnih pločastih stanica.
2. Analizirati citomorfološke osobine kao što su parakeratoza, koilocitoza, makrocitoza, nezrela i atipična nezrela metaplazija te istražiti njihovu povezanost s ekspresijom dvojnog biljega p16/Ki-67 i HPV genotipom.
3. Pokušati reklasificirati umjerene abnormalnosti pločastih stanica (HSIL/CIN 2) u dvije kategorije, u biološki agresivne i one biološki dobroćudne.

3. MATERIJAL I METODE

3.1. Materijal

Pacijentice uključene u ovu studiju te njihovi pripadajući uzorci obrađivani su na Zavodu za kliničku citologiju KBC Rijeka u razdoblju od 01.01. 2006. godine do 31.12. 2009. godine. Pacijentice uključene u istraživanje imale su: valjani citološki razmaz vrata maternice s nalazom abnormalnih pločastih stanica graničnog, blagog ili umjerenog stupnja, valjani skupni visokorizični HPV DNA test te dostupne podatke o praćenju bolesti. Pacijentice su praćene zaključno do 31.06. 2012. godine. Kod svake pacijentice uzimana su dva tipa uzorka. Jedan je citološki razmaz vrata maternice na predmetnom stakalcu, a drugi je uzorak brisa vrata maternice namijenjen analizi humanog papiloma virusa. Citološke promjene klasificirane su prema klasifikaciji citoloških nalaza „Zagreb 2002“ koja je modifikacija „Bethesda 2001“ sustava (45,48). Granični citološki nalaz klasificiran je kao atipične skvamozne stanice neodređenog značenja (ASCUS). Nalaz abnormalnih pločastih stanica vrata maternice blagog stupnja klasificiran je kao skvamozna intraepitelna lezija niskog stupnja (LSIL). Nalaz abnormalnih pločastih stanica vrata maternice umjerenog stupnja klasificiran je kao skvamozna intraepitelna lezija visokog stupnja u smislu umjerene displazije odnosno CIN2. Taj nalaz označen je kraticom HSIL-M prema latinskom nazivu stupnja displazije (dysplasia media). Zabilježena je dob pacijentice u trenutku inicijalne citološke dijagnoze.

3.2. Praćenje pacijentica i definiranje kliničkog ishoda

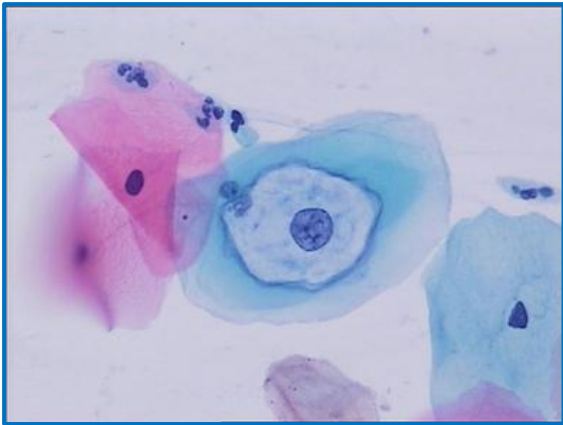
Pacijentice su praćene ponavljanim citološkim pretragama vrata maternice, kolposkopskim pregledima te, u dijelu slučajeva, patohistološkom pretragom. Regresijom bolesti za sve citološke grupe smatrala se pojava citoloških nalaza bez staničnih abnormalnosti, najmanje dva puta uzastopno i/ili negativan patohistološki nalaz što predstavlja povoljan klinički ishod. Citološki nalazi s abnormalnostima istog stupnja kao i u početnom razmazu i/ili patohistološki nalaz smatrali su se stagnacijom bolesti. Stagnacija za citološke grupe ASCUS i LSIL predstavljaju kontrolni citološki nalazi ASCUS i/ili LSIL te patohistološki nalaz CIN1, a takav klinički ishod je povoljan za te grupe i ocjenjuje se kao

neprogresivan. Stagnacija za citološku grupu HSIL-M je citološki nalaz ASC-H, HSIL i patohistološki nalaz CIN2, a takav ishod je nepovoljan za tu citološku grupu i ocjenjuje se kao neregresivan. Ako je u periodu praćenja došlo do pojave bolesti koja je potvrđena histološkom dijagnozom CIN2 (za citološke grupe ASCUS i LSIL) te CIN3 ili pločastim rakom (za sve tri citološke grupe) na uzorcima tkiva dobivenog biopsijom, ekscizijom transformacijske zone, konizacijom ili histerektomijom, smatra se da je došlo do progresije bolesti što predstavlja nepovoljan ishod bolesti. Također je zabilježeno vrijeme potrebno za negativizaciju te progresiju bolesti u mjesecima mjereno od početne citološke dijagnoze.

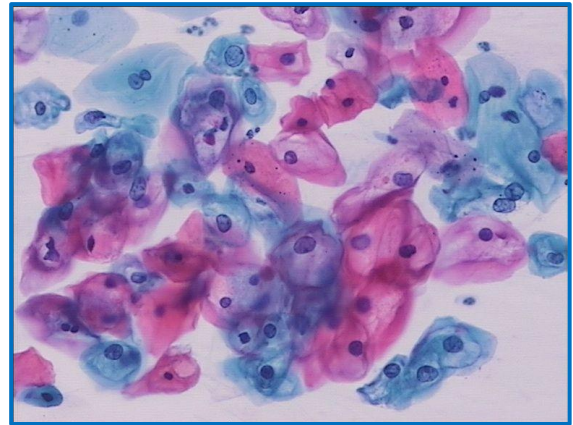
3.3. Citomorfološka analiza

Prije pripreme za imunocitokemijsko bojenje reprocessiranjem materijala, u standardno obojenim citološkim uzorcima obojenim po Papanicolaou, identificirane su abnormalne pločaste stanice te mikrofotografirane zbog kasnije kontrole imunocitokemijskog bojenja. Semikvantitativno je analizirana pojava sljedećih citomorfoloških osobina: koilocitoza, parakeratoza/diskeratoza, makrocitoza, nezrela metaplazija i atipična nezrela metaplazija. Koilocitoza je definirana kao pojava perinuklearnog haloa u pločastoj stanici. Halo je oštro ograničen od ostatka citoplazme i nepravilne konture. Unutar haloa citoplazma je svjetla, a vanjski dio citoplazne je tamniji i gušći. Jezgra u koilocitu može pokazivati granično do jasno izraženu diskariozu (slika 11 i 12). Parakeratoza/diskeratoza je definirana kao jako narančasto obojenje citoplazme pločastih stanica, parakeratoza u stanicama s obilnijom citoplazmom, a diskeratoza u manjim stanicama oskudnije citoplazme (slika 13). Makrocitoza je definirana kao nalaz pločastih stanica koje pokazuju povećanje i jezgre i citoplazme, ali bez znatnije narušenog nukleocitoplazmatskog omjera (slika 14). Nezrela metaplazija je nalaz stanica metaplastičnog tipa koje su manje, oskudnih citoplazmi u gušće celularnim nakupinama i fragmentima, pravilnih, uniformnih, normokromnih jezgara i kromatina te pravilnog polariteta unutar nakupine (slika 15). Atipična nezrela metaplazija je nalaz stanica metaplastičnog tipa koje su također manje, oskudnih citoplazmi u gušće celularnim nakupinama i

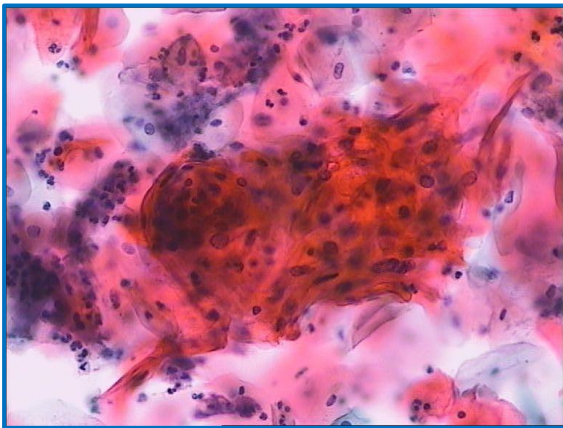
fragmentima, ali su jezgre hiperkromne, dijelom blago nepravilne, uz blagu anizonukleozu, grublji kromatina te uz poremećaj polariteta unutar nakupine (slika 16).



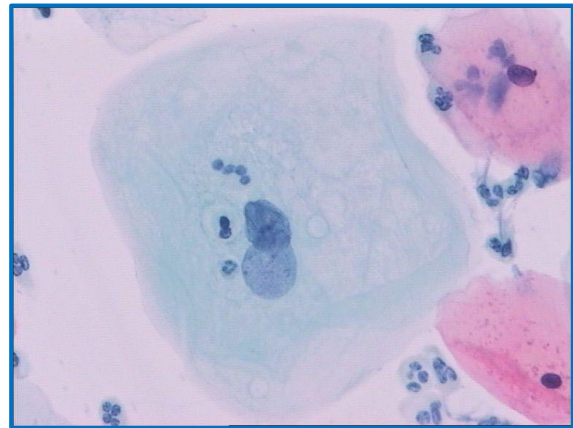
Slika 11. Koilocit, Papanicolaou bojenje, 400x



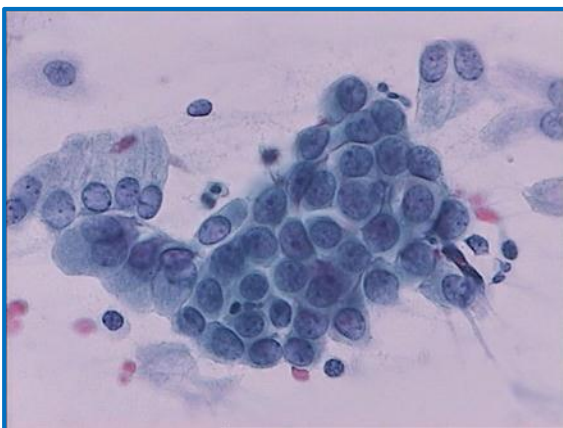
Slika 12. Koilocitoza, Papanicolaou bojenje, 200x



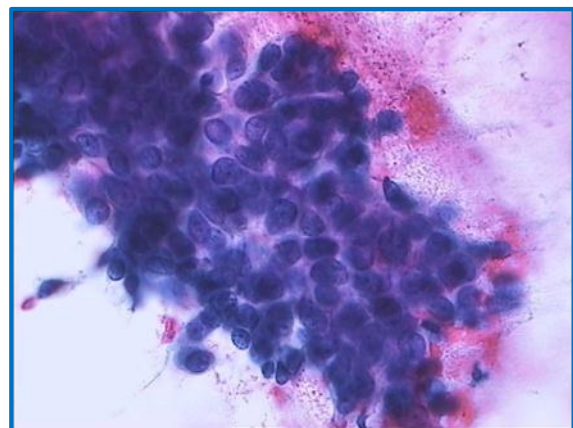
Slika 13. Parakeratoza, Papanicolaou bojenje, 200x



Slika 14. Makrocitoza, Papanicolaou bojenje, 400x



Slika 15. Nezrela metaplazija, Papanicolaou bojenje, 400x



Slika 16. Atipična nezrela metaplazija, Papanicolaou bojenje, 400x

Rezultati analize citomorfoloških osobina iskazani su brojkama na slijedeći način:

Za koilocitozu, parakeratozu/diskeratozu i makrocitozu:

0 –nije prisutna, 1 – prisutna u manje od 10% abnormalnih stanica, 2 – prisutna u 10% do 50% abnormalnih stanica i 3- prisutna u više od 50% abnormalnih stanica.

Za nezrelu metaplaziju i atipična nezrela metaplaziju:

0 –nije prisutna, 1 – prisutna u manje od 10% stanica vidnog polja mikroskopskog povećanja 100x, 2 – prisutna u 10% do 50% stanica vidnog polja mikroskopskog povećanja 100x i 3- prisutna u više od 50% stanica vidnog polja mikroskopskog povećanja 100x.

U sve tri osnovne citološke grupe, analizom citomorfoloških osobina formirana su četiri morfološka tipa prema zrelosti epitela. Prvi je ZRELI tip u kojem prevladava koilocitoza, makrocitoza i parakeratoza/diskeratoza (stupanj 2 i 3), drugi je METAPLASTIČNI tip u kojem su slabije izraženi koilocitoza, makrocitoza i parakeratoza/diskeratoza, ali i nezrela i atipična nezrela metaplazija (stupanj 1 i 2), treći je NEZRELI tip u kojem su odsutni koilocitoza, makrocitoza i parakeratoza/diskeratoza (stupanj 1), a izražena je prisutnost nezrele i atipične nezrele metaplazije (stupanj 3 i 4), a četvrti je MJEŠOVITI tip s istovremenim nalazom zrelog i metaplastičnog i/ili nezrelog tipa.

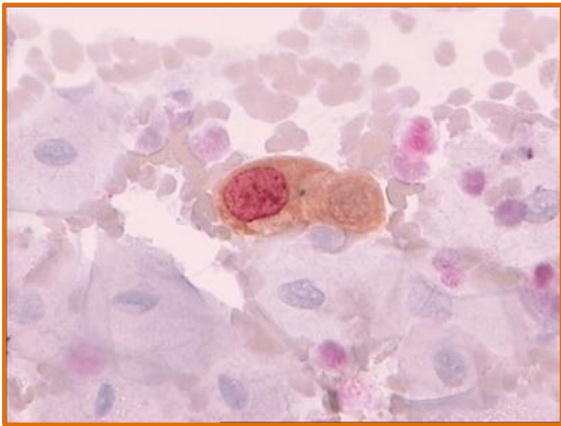
Analiza citomorfoloških osobina izvršena je pod svjetlosnim mikroskopom, a bez znanja podataka o rezultatima HPV DNA testa.

3.4. Imunocitokemijska analiza p16/Ki-67 biljega

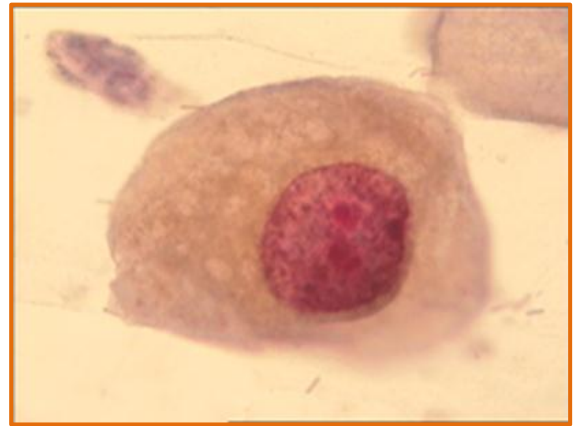CINtec PLUS imunocitokemijski test (Roche, Švicarska) primijenjen je na citološkim uzorcima u svrhu istovremene detekcije p16 i Ki-67 proteina u stanicama. Imunocitokemijsko bojenje dvojnim biljekom p16/Ki67 izvršeno je na reprocessiranim uzorcima, prethodno obojenim po Papanicolaou metodi, prema preporuci proizvođača. Kao prvi korak imunocitokemijskog bojenja koristi se unaprijed pripremljeno primarno monoklonalno mišje antitijelo klon E6H4 na ljudski p16INK4a protein, a kao drugi korak primarno monoklonalno zečje antitijelo klon 274-11-AC3 protiv ljudskog Ki-67 proteina. Reakcija kromogena temelji se na DAB kromogenu za vizualizaciju smeđeg signala za p16 ekspersiju

i Fast Red kromogenu za crveni signal ekspresije Ki-67. Dva do tri dana prije imunocitokemijskog bojenja stakalca su uronjena u otopinu ksilola nakon čega su odstranjena pokrovna stakalca. Stakalca su potom rehidrirana i obojena prema uputi proizvođača. Nakon kontrastnog bojenja Mayerovim hematoksilinom stakalca su isprana tekućom i destiliranom vodom te prekrivena CINTec PLUS uklopnim sredstvom preko noći. Sljedeći dan stakalca su uronjena u ksilol 10 minuta te uklopljena pomoću standardnog sintetičkog uklopnog sredstva. Istovremeno je bojeno 10 do 20 preparata, a kao pozitivnu kontrolu reakcije u svakom bojenju upotrijebljen je citološki uzorak s HSIL dijagnozom histološki potvrđen kao CIN3. Kao negativna kontrola služile su normalne pločaste stanice koje se nalaze u svakom ispitivanom citološkom uzorku.

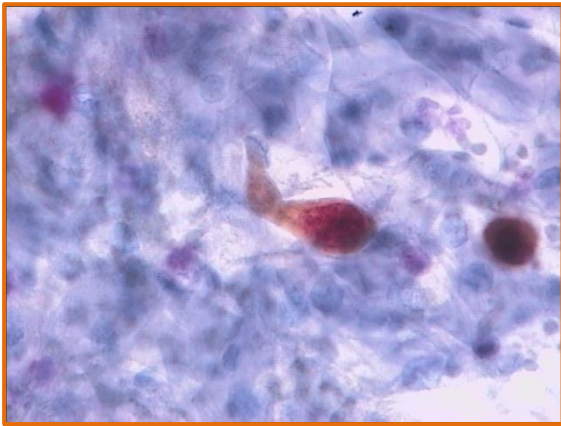
Pozitivnim rezultatom imunocitokemijskog dvojnog bojenja smatra se zlatno-smeđa do smeđa obojenost citoplazme i jezgre (pozitivan p16 signal) uz istovremeno crveno bojenje jezgre (pozitivan Ki67 signal) iste stanice, bez obzira na intenzitet (slike 17, 18, 19, 20, 21 i 22). Stanice sa samo pozitivnim p16 signalom ili samo pozitivnim Ki-67 signalom kao i stanice s oba negativna signala smatraju se negativnim nalazom na dvojno bojenje (slike 23, 24, 25, 26, 27 i 28). Rezultat dvojnog bojenja procijenjen je kvalitativno i semikvantitativno. Kvalitativnom procjenom nalaz dvojnog bojenja smatra se pozitivnim bez obzira na broj i morfologiju takvih stanica.(172,174,181) Semikvantitativnom procjenom analizirani su: dvojno bojenje p16/Ki-67, zasebno bojenje p16 te zasebno bojenje Ki-67. Rezultati su iskazani supnjevim od 0 do 3: 0 – nije nađena obojenost, 1 – obojenost nađena u 1 do 5 stanica, 2 – obojenost nađena u 6 do 50 stanica, stupanj 3 – obojenost nađena u više od 50 stanica. Analiza imunocitokemijskog bojenja izvršena je pod svjetlosnim mikroskopom bez saznanja o nalazu HPV DNA testa i rezultata HPV genotipizacije.



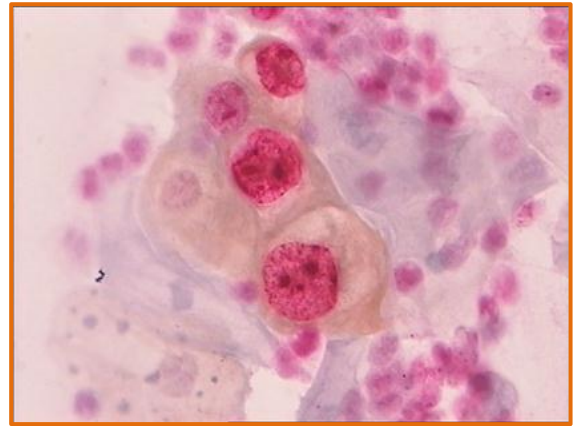
Slika 17. p16/Ki67 pozitivan, CINTec PLUS, 400x



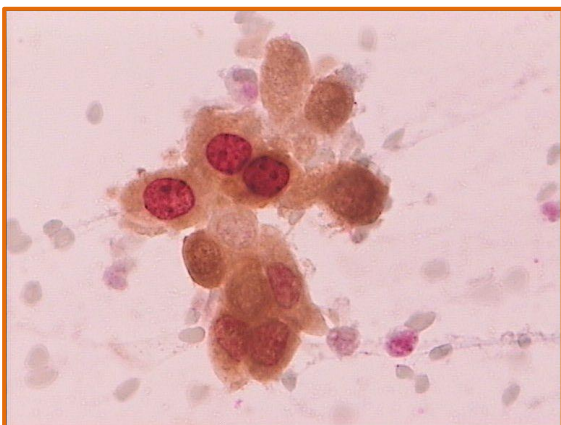Slika 18. p16/Ki67 pozitivan, CINTec PLUS, 1000x



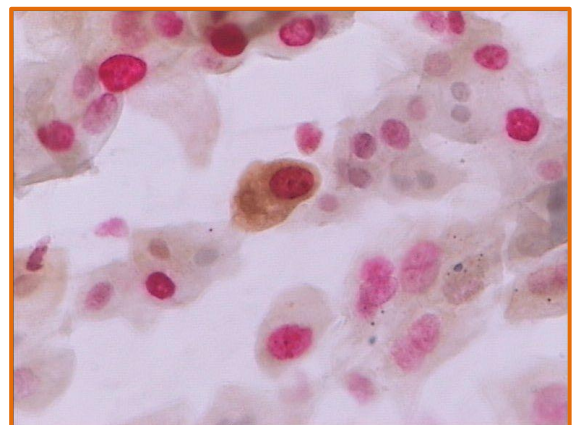
Slika 19. p16/Ki67 pozitivan, CINTec PLUS, 400x



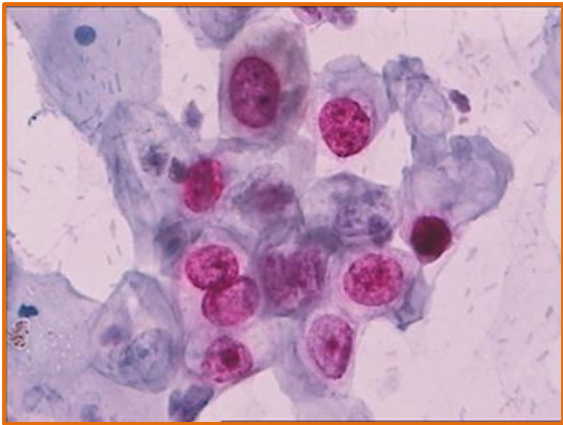
Slika 20. p16/Ki67 pozitivan, CINTec PLUS, 400x



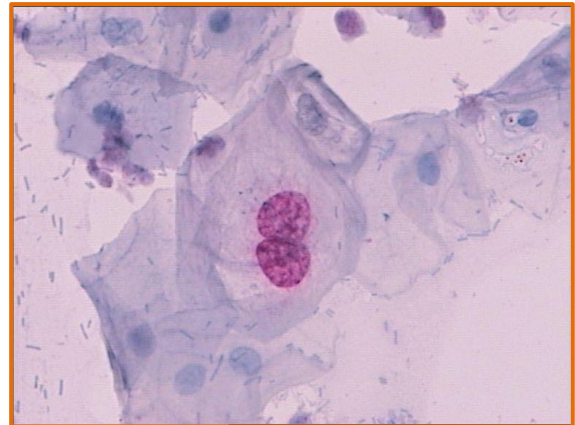
Slika 21. p16/Ki67 pozitivan, CINTec PLUS, 400x



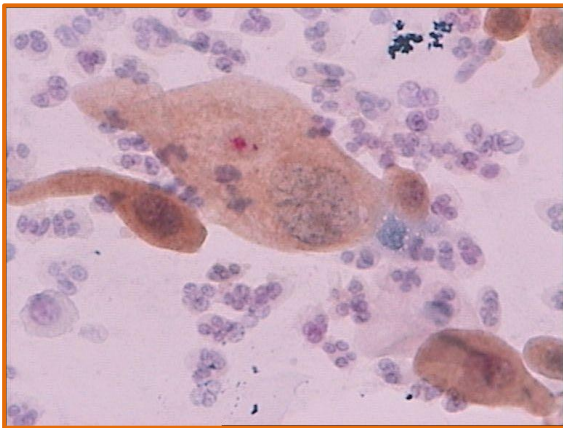
Slika 22. p16/Ki67 pozitivan, CINTec PLUS, 400x



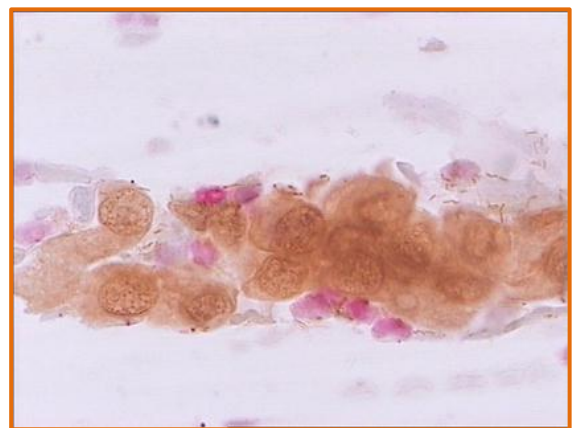
Slika 23. p16/Ki67 negativan, signal Ki-67 pozitivan, CINTec PLUS, 400x



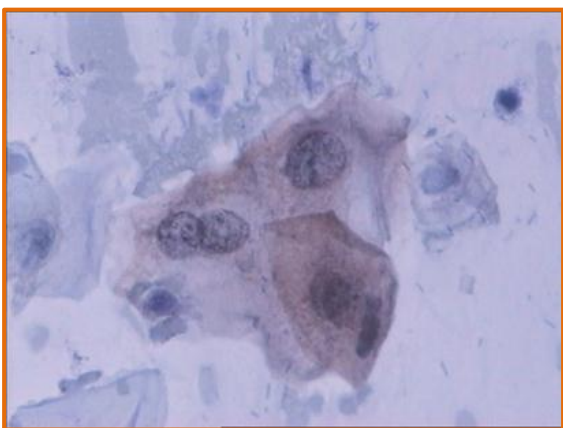
Slika 24. p16/Ki67 negativan, signal Ki-67 pozitivan, CINTec PLUS, 400x



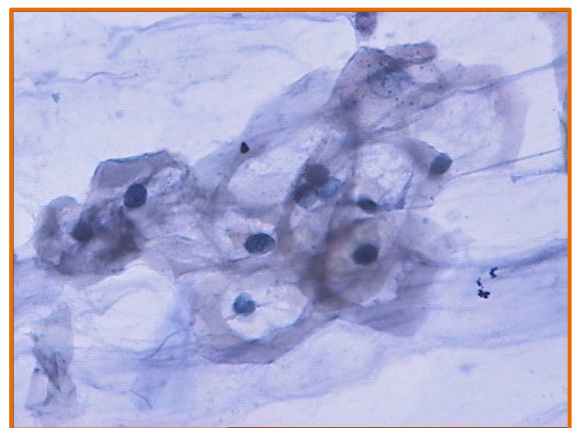
Slika 25. p16/Ki67 negativan, signal p16 pozitivan, CINTec PLUS, 400x



Slika 26. p16/Ki67 negativan, signal p16 pozitivan, CINTec PLUS, 400x



Slika 27. p16/Ki-67 negativan, signal p16 slabo pozitivan, CINTecPLUS, 400x



Slika 28. p16/Ki67 negativan, CINTec PLUS, 400x

3.5. HPV DNA test

Uzorak za HPV test uzet je s originalnim uzorkovačem (Qiagen, Njemačka) i pohranjen u spremniku s tekućim medijem kompatibilnim s HPV DNA hybrid capture 2 (hc2) testom. Svi uzorci testirani su HPV DNA testom metodom hybrid capture 2 (QIAGEN, Njemačka) za grupu HPV-a visokog rizika (HR HPV) koja uključuje smjesu proba 13 onkogenih genotipova HPV-a: 16, 18, 31, 33, 35, 45, 51, 52, 56, 58, 59 i 68. Metoda se temelji na *in vitro* hibridizaciji nukleinskih kiselina s amplifikacijom signala, koji se detektira pomoću kemiluminiscencije na mikropločicama. Rezultat testa određuje grupni pozitivitet ili negativitet na grupu HPV-a visokog rizika s pragom pozitiviteta od 1,0 relativnih jedinica svjetlosti (relative light unit, RLU).

3.6. Genotipizacija humanog papiloma virusa

Iz istog uzorka koji je korišten za HPV DNA test, dodatno je određen specifični visoko rizični genotip HPV-a za uzorke koji su bili pozitivni na HPV visokog rizika. Tip pohrane uzorka bio je kompatibilan s naknadno primijenjenim testom za određivanje HPV genotipa. Prije izrade HPV DNA hc2 testa odvojeno je 0,5 ml uzorka namijenjenog za HPV genotipizaciju i zamrznuto. HPV genotipizacija izvršena je na Kliničkom zavodu za kliničku mikrobiologiju KBC Rijeka pomoću molekularne metode INNO-LiPA HPV Genotyping v2 (Innogenetics, Belgija). Ova se metoda temelji na lančanoj reakciji polimerazom (PCR) kratkih fragmenata te reverznoj hibridizaciji uz identifikaciju HPV genotipa pomoću detekcije specifične sekvence u L1 regiji HPV genoma. HPV genotipovi određuju se očitavanjem obojenja na probnoj traci, a traka uključuje 28 HPV genotipova: 16, 18, 26, 31, 33, 35, 39, 45, 51, 52, 53, 56, 58, 59, 66, 68, 73 i 82. Test ima kontrolu konjugata, pozitivnu kontrolu te negativnu kontrolu. Kontrola uzorka vrši se pomoću upotrebe seta početnica za amplifikaciju ljudskog HLA-DPB1 gena. Test se smatra pozitivnim ako se pojavi obojenost najmanje jedne linije na traci koja odgovara određenom HPV genotipu. U svrhu statističke analize pacijentice s rezultatom HPV genotipizacije svrstane su u grupu s nalazom HPV 16 genotipa i u grupu s nalazom HPV ne-16 genotipa.

3.7. Statistička obrada podataka

Rezultati analiziranih varijabli: rezultat HR HPV DNA testa, prisustvo HPV 16 i HPV ne-16 genotipa, kvalitativni rezultat dvojnog p16/Ki-67 bojenja, semikvantitativni rezultati p16/Ki-67 dvojnog bojenja, zasebnog p16 i Ki-67 bojenja, citomorfoloških osobina i morfoloških tipova uspoređivani su međusobno i to za sve ispitanice te unutar citoloških grupa. Varijable povezane uz HPV genotip analizirane su s obzirom na dob te su pacijentice podijeljene na grupu do 30 godina (<30) i grupu s 30 i više godina (30+). Klinički ishod bolesti procijenjen je s obzrom na sve ispitivane varijable pojedinačno. Za procjenu prognostičke vrijednosti varijabli klinički ishod bolesti podijeljen je na dva moguća ishoda: negativni i pozitivni. Negativni ishod uključuje negativizaciju nalaza kod svih citoloških grupa te stagnaciju kod grupa ASCUS i LSIL. Pozitivni ishod uključuje progresiju nalaza u svim citološkim grupama i stagnaciju u grupi HSIL-M.

Testiranjem pomoću Kolmogorov-Smirnoff-ovog i Liliefor-ovog testa nije nađena normalna distribucija rezultata te su korišteni neparametrijski statistički testovi. Rezultati su većinom kvalitativne naravi te su upotrijebljeni Pearson i Yates Hi-kvadrat testovi za usporedbu varijabli. U svrhu procjene prognostičke vrijednosti varijabli upotrijebljena je logistička regresijska metoda.

Statistička obrada podataka izvršena je pomoću računalnog programa za statistiku Statistica 10.0 software (StatSoft, Inc., Tulsa, OK, SAD). Statistički značajnom smatra se razlika kod vrijednosti $p < 0,05$.

4. REZULTATI

Analizirani su uzorci od ukupno 444 pacijentice, 160 u citološkoj grupi ASCUS, 155 u grupi LSIL i 129 u grupi HSIL-M.

Srednja dob pacijentica je 36,93 (raspon 18-74, SD=12,14). U tablici 1. prikazana je deskriptivna statistika za varijablu dob za sve tri ispitivane skupine pacijentica.

Tablica 1. Srednja dob, raspon i standardna devijacija za dob pacijentica u grupama ASCUS, LSIL i HSIL-M.

Citološka grupa	Broj	Sednja dob	Najniža dob	Najviša dob	Standardna devijacija
ASCUS	160	39,65	18	74	11,89
LSIL	155	34,91	19	69	12,30
HSIL-M	129	35,98	18	68	11,73
UKUPNO	444	36,93	18	74	12,14

4.1. Rezultati HR HPV testa i HPV genotipizacije

Prema rezultatima HR HPV testa u sve tri grupe pacijentica ukupno je bilo 302 HR HPV pozitivna slučaja i 142 HR HPV negativna slučaja. Rezultati HR HPV testa za sve grupe prikazani su u tablici 2.

Tablica 2. Rezultati HR HPV testa u grupama ASCUS, LSIL i HSIL-M.

Citološke grupe	Broj	HR HPV pozitivan		HR HPV negativan	
		N	%	N	%
ASCUS	160	106	66,25	54	33,75
LSIL	155	100	64,52	55	35,48
HSIL-M	129	96	74,42	33	25,58
UKUPNO	444	302	68,02	142	31,98

Od 302 HR HPV pozitivnih slučajeva 296 je imalo valjani rezultat HPV genotipizacije. Infekcija s jednim HPV genotipom nađena je u 182, a u 114 slučajeva nađena je mješovita infekcija s dva ili više HPV genotipova. Učestalost infekcije jednim HPV genotipom i mješovite HPV infekcije unutar citoloških grupa prikazana je u tablici 3. U citološkoj grupi ASCUS češće se nađe infekcija pojedinačnim HPV genotipom, a rijede mješovita infekcija u odnosu na citološke grupe LSIL i HSIL-M, a razlika je statistički značajna (Hi-kvadrat=7,747, df=2, p=0,021).

Tablica 3. Raspodjela HPV infekcije s jednim genotipom i s dva i više genotipova unutar citoloških grupa.

Citološka grupa	Ukupno HPV genotipizacija*	Jedan HPV genotip		Dva i više HPV genotipova	
		N	%	N	%
ASCUS	104	75	72,12	29	27,88
LSIL	97	53	54,64	44	45,36
HSIL-M	95	54	56,84	41	43,16
Ukupno	296	182	61,49	114	38,51

*HR HPV pozitivni slučajevi s valjanim HPV genotipizacijskim nalazom

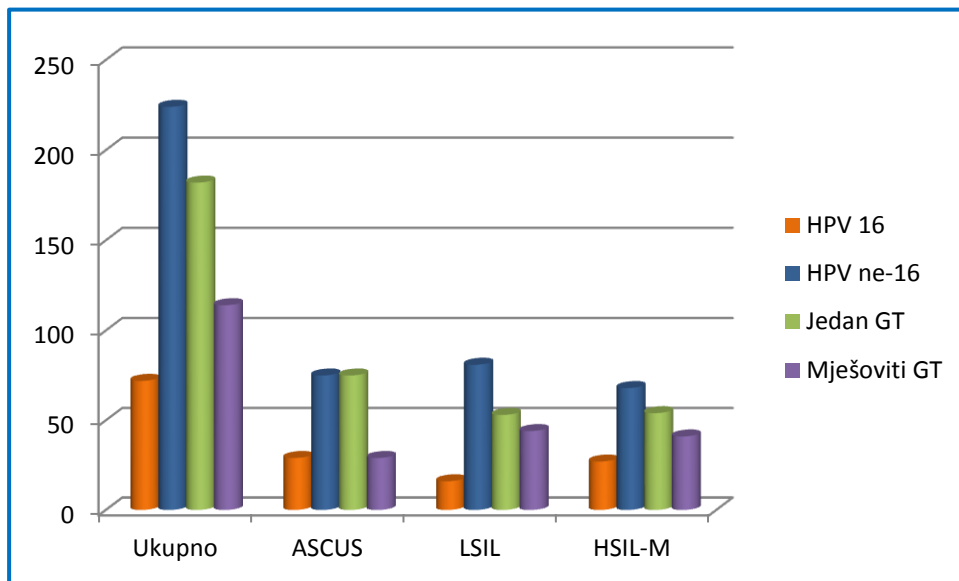
HPV 16 genotip nađen je u 72 slučaja (24,32%). Rezultati HPV genotipizacije s obzirom na prisustvo HPV 16 i HPV ne-16 genotipova prikazani su u tablici 4.

Tablica 4. Rezultati HPV genotipizacije s nalazom HPV 16 i HPV ne-16 za grupe ASCUS, LSIL i HSIL-M.

Citološke grupe	UKUPNO HPV genotipizacija*	HPV 16		HPV ne-16	
		N	%	N	%
ASCUS	104	29	27,88	75	72,12
LSIL	97	16	16,49	81	83,51
HSIL-M	95	27	28,42	68	71,58
UKUPNO	296	72	24,32	224	75,68

*HR HPV pozitivni slučajevi s valjanim HPV genotipizacijskim nalazom

Usporedbom nalaza HPV 16 i HPV ne-16 između ispitivanih grupa statistički značajno veća učestalost prisustva HPV 16 nađena je u grupi HSIL-M u usporedbi s grupom LSIL (Hi-kvadrat=3,93, df=1, p=0,047). Iako je učestalost nalaza HPV 16 u grupi ASCUS veća nego u grupi LSIL, razlika nije statistički značajna (Hi-kvadrat=3,75, df=1, p=0,053). Grupe ASCUS i HSIL-M imaju podjednaku zastupljenost HPV 16 pozitivnih nalaza (Hi-kvadrat=0,01, df=1, p=0,933). Zastupljenost HPV 16 i HPV ne-16 genotipa te infekcije jednim HPV genotipom i mješovite infekcije prikazani su na slici 29. Najzastupljeniji HPV genotip u svim citološkim grupama je HPV 16 (N=72, 24,32%). U citološkoj grupi ASCUS slijede ga HPV 31 (N=23, 22,11%) i HPV 52 (N=14, 13,46%). U citološkoj grupi LSIL nakon HPV 16, najučestaliji su HPV 51 (N=15, 15,46%) te podjednako HPV 31, 53 i 56 (za svaki N=10, 10,31%). U citološkoj grupi HSIL-M HPV 16 po učestalosti slijede HPV 31 (N=14, 14,74%) i HPV 52 (N=13, 13,68%). HPV 18 slabo je zastupljen u citološkim grupama ASCUS (pet slučajeva, 4,81%) i LSIL (dva slučaja, 2,06%) dok je u grupi HSIL-M nešto učestaliji (devet slučajeva, 9,47%).



Slika 29. Zastupljenost HPV 16 i HPV ne-16 genotipa te infekcije jednim HPV genotipom i mješovite infekcije u svim citološkim grupama i ukupno.

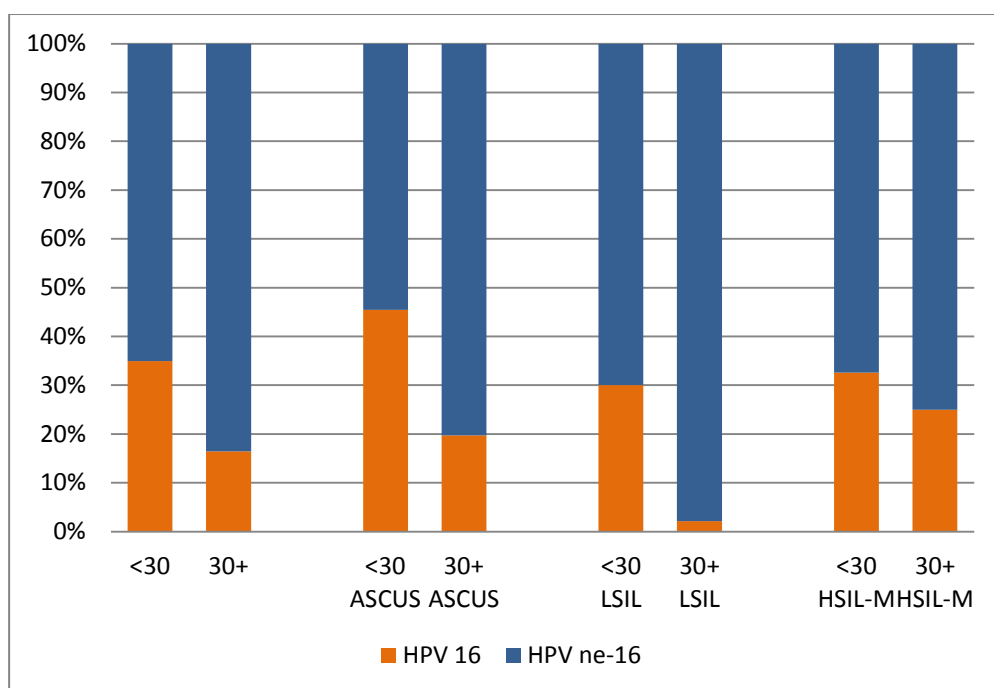
4.2. Rezultati HPV genotipizacije po dobnim grupama

Prisustvo HPV 16 i HPV ne-16 genotipa procijenjeno je s obzirom na dobnu stratifikaciju pacijentica bez obzira na citološku grupu kao i za svaku citološku grupu posebno (Tablica 5.)

Tablica 5. HPV 16 i HPV ne-16 genotip u odnosu na dobne skupine <30 i 30+.

		HPV 16		HPV ne-16		Ukupno	
		N	%	N	%	N	%
Sve citološke grupe	<30	44	34,92	82	65,08	126	100,00
	30+	28	16,47	142	83,53	170	100,00
ASCUS	<30	15	45,45	18	54,55	33	100,00
	30+	14	19,72	57	80,28	71	100,00
LSIL	<30	15	30,00	35	70,00	50	100,00
	30+	1	2,13	46	97,87	47	100,00
HSIL-M	<30	14	32,56	29	67,44	43	100,00
	30+	13	25,00	39	75,00	52	100,00

Učestalost HPV 16 u odnosu na HPV ne-16 genotip statistički je značajno veća u dobnoj skupini do 30 godina u usporedbi s dobnom skupinom žena s 30 i više godina kod svih pacijentica bez obzira na citološku grupu (Hi-kvadrat=13,382, df=1, p<0,001), u citološkoj grupi ASCUS (Hi-kvadrat=7,421, df=1, p=0,006) i u citološkoj grupi LSIL (Hi-kvadrat=13,664, df=1, p<0,001) u kojoj je pojavnost HPV 16 kod žena u dobnoj grupi 30+ izrazito rijetka. U citološkoj grupi HSIL-M pojavnost HPV 16 genotipa također neznatno je viša u mlađoj dobnoj grupi, a razlika nije statistički značajna (Hi-kvadrat=0,661, df=1, p=0,416) (slika 30).



Slika 30. Učestalost HPV 16 i HPV ne-16 genotipa u odnosu na dobne grupe.

4.3. Rezultati p16/Ki-67 testa

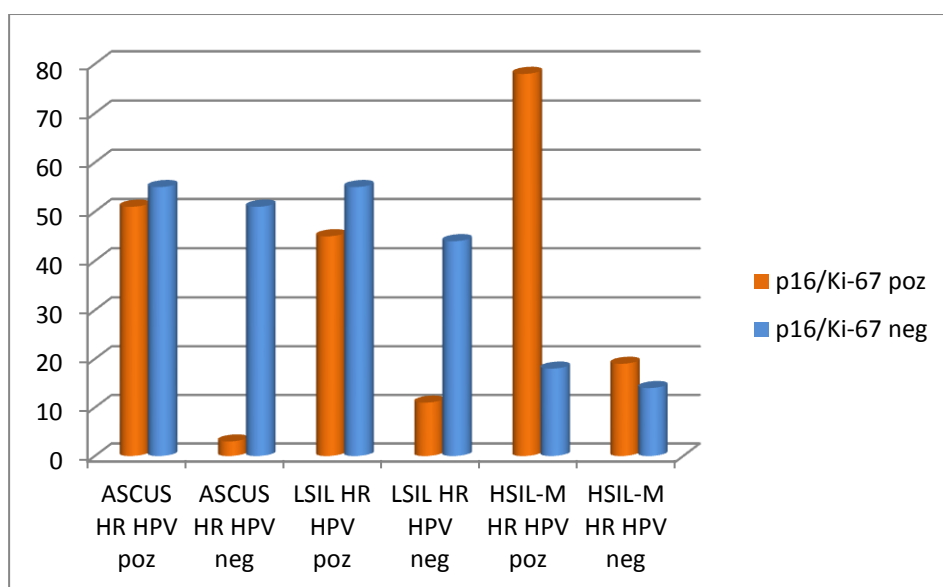
Od 444 slučaja kod 207 (46,62%) je rezultat p16/Ki-67 testa bio pozitivan, a kod 237 (53,38%) negativan. U tablici 6. Prikazani su rezultati p16/Ki-67 testa za grupe ASCUS, LSIL i HSIL-M.

Tablica 6. Rezultati p16/Ki-67 testa za grupe ASCUS, LSIL i HSIL-M ukupno i za HR HPV pozitivne i negativne podgrupe.

Citološke grupe i podgrupe	Broj N	p16/Ki-67 pozitivan		p16/Ki-67 negativan	
		N	%	N	%
SVE GRUPE	444	207	46,62	237	53,38
ASCUS	160	54	33,75	106	66,25
ASCUS HR HPV pozitivan	106	51	48,11	55	51,89
ASCUS HR HPV negativan	54	3	5,56	51	94,44
LSIL	155	56	36,13	99	63,87
LSIL HR HPV pozitivan	100	45	45,00	55	55,00
LSIL HR HPV negativan	55	11	20,00	44	80,00
HSIL-M	129	97	75,19	32	24,81
HSIL-M HR HPV pozitivan	96	78	81,25	18	18,75
HSIL-M HR HPV negativan	33	19	57,58	14	42,42

Testiranjem rezultata p16/Ki-67 testa između podgrupa ASCUS HR HPV pozitivan, ASCUS HR HPV negativan, LSIL HR HPV pozitivan, LSIL HR HPV negativan, HSIL-M HR HPV pozitivan i HSIL-M HR HPV negativan nađena je statistički značajna razlika (Hi-kvadrat=100,31, df=5, p=0,000).

Unutar grupe ASCUS pozitivan nalaz p16/Ki-67 testa u HR HPV pozitivnoj podgrupi gotovo devet puta je češći nego u HR HPV negativnoj podgrupi (Hi kvadrat=28,98, df=1, p=0,000). Unutar grupe LSIL pozitivan nalaz p16/Ki-67 testa dvostruko je češći u HR HPV pozitivnoj podgrupi u usporedbi s HR HPV negativnom podgrupom (Hi-kvadrat, df=1, p=0,002). Unutar grupe HSIL-M pozitivan nalaz p16/Ki-67 testa također je znatno češći u HR HPV pozitivnoj podgrupi u usporedbi s HR HPV negativnom podgrupom (Hi-kvadrat=7,38, df=1, p=0,007). Rezultati p16/Ki-67 dvojnog bojenja u HR HPV pozitivnim i negativnim podgrupama ispitivanih citoloških grupa prikazani na slici 31.



Slika 31. Rezultati p16/Ki-67 dvojnog bojenja u HR HPV pozitivnim i negativnim podgrupama citoloških grupa ASCUS, LSIL i HSIL-M.

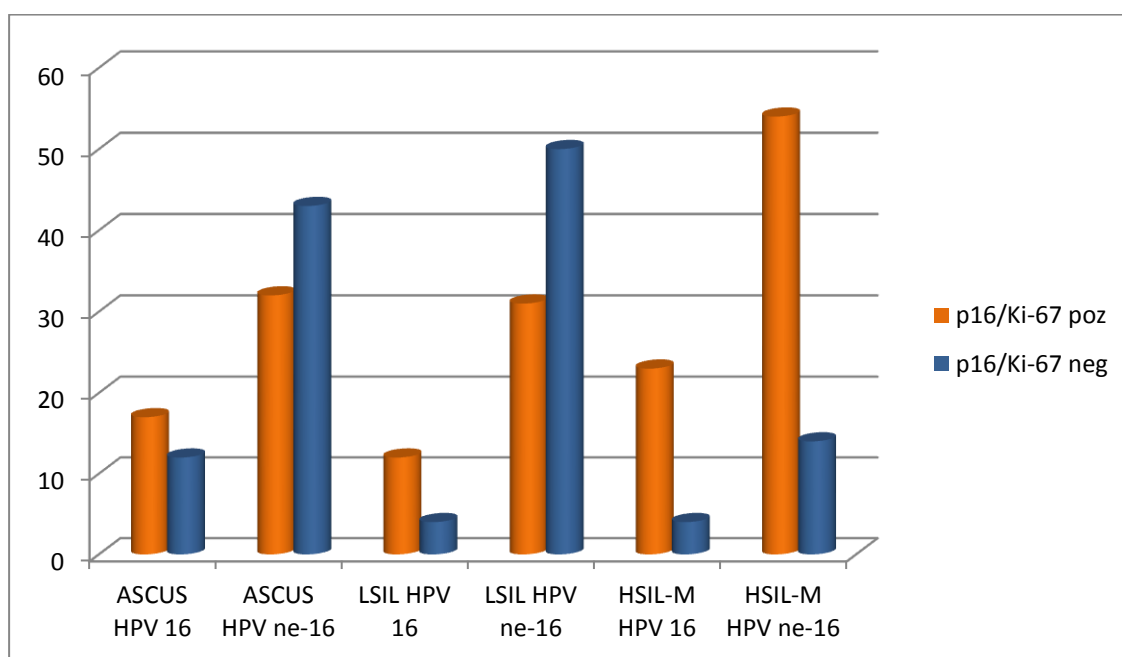
4.4. Rezultati usporedbe p16/Ki-67 testa i HPV genotipizacije

Od 72 slučaja s genotipizacijskim nalazom HPV 16 njih 52 (72,22%) bilo je p16/Ki-67 pozitivno, a od 224 s nalazom HPV ne-16 bilo je p16/Ki-67 pozitivnih 117 (52,23%) slučajeva. Razlika je statistički značajna (Hi-kvadrat=8,888, df=1, p=0,003). Rezultati p16/Ki-67 testa i HPV genotipizacije u grupama ASCUS, LSIL i HSIL-M prikazani su u tablici 7.

Tablica 7. Rezultati p16/Ki-67 testa u grupama ASCUS, LSIL i HSIL-M za HPV 16 i HPV ne-16 slučajeve.

Citološka grupa	Broj	P16/Ki-67 pozitivan		P16/Ki-67 negativan	
		N	%	N	%
ASCUS HPV16	29	17	58,62	12	41,38
ASCUS HPV ne-16	75	32	42,67	43	57,33
LSIL HPV 16	16	12	75,00	4	25,00
LSIL HPV ne-16	81	31	38,27	50	61,73
HSIL-M HPV 16	27	23	85,19	4	14,81
HSIL-M HPV ne-16	68	54	79,41	14	20,59

Unutar grupe ASCUS nije nađena statistički značajna razlika za rezultat p16/Ki-67 testa između HPV 16 i HPV ne-16 slučajeva (Hi-kvadrat=1,544, df=1, p=0,214) kao i u grupi HSIL-M (Hi-kvadrat=0,128, df=1, p=0,721). Unutar grupe LSIL u slučaju nalaza HPV 16 dvostruko je češće nađena pozitivnost p16/Ki-67 testa u usporedbi sa slučajevima kada je nađen HPV ne-16 genotip što je i statistički značajno (Hi-kvadrat=5,891, df=1, p=0,015). Rezultati p16/Ki-67 dvojnog bojenja s obzirom na prisustvo HPV 16 i HPV ne-16 genotipa u ispitivanim citološkim grupama grafički su prikazani na slici 32.



Slika 32. Rezultati p16/Ki-67 dvojnog bojenja u citološkim grupama ASCUS, LSIL i HSIL-M s obzirom na prisustvo HPV 16 i HPV ne-16 genotipa.

4.5. Rezultati p16/Ki-67 testa i zasebne ekspresije p16 i Ki-67 biljega

4.5.1. Semikvantitativna analiza i usporedba s HPV 16 i HPV ne-16 genotipom

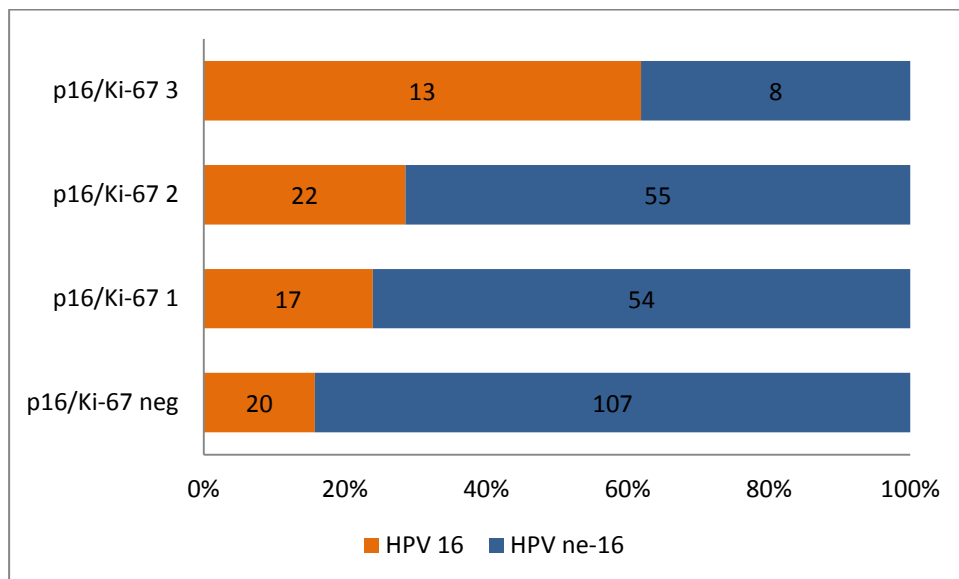
Semikvantitativna analiza intenziteta ekspresije dvojnog biljega p16/Ki-67, zasebne ekspresije p16 i Ki-67 biljega i njihova povezanost s prisustvom HPV 16 i HPV ne-16 genotipova testirana je za sve ispitivane grupe zajedno (Tablica 8).

Tablica 8. Rezultati semikvantitativne analize p16/Ki-67 testa i zasebne ekspresije p16 i Ki-67 biljega u grupama s prisutnim HPV 16 i HPV ne-16 genotipom.

	HPV 16		HPV ne-16	
	N	%	N	%
P16/Ki-67 negativan	20	27,78	107	47,77
P16/Ki-67 stupanj 1	17	23,61	54	24,11
P16/Ki-67 stupanj 2	22	30,56	55	24,55
P16/Ki-67 stupanj 3	13	18,05	8	3,57
P16/Ki-67 ukupno	72	100	224	100
P16 negativan	11	15,27	45	20,09
P16 stupanj 1	21	29,17	80	35,71
P16 stupanj 2	21	29,17	63	28,13
P16 stupanj 3	19	26,39	36	16,07
P16 ukupno	72	100	224	100
Ki-67 negativan	26	36,11	80	35,71
Ki-67 stupanj 1	28	38,89	103	45,98
Ki-67 stupanj 2	14	19,44	29	12,95
Ki-67 stupanj 3	4	5,56	12	5,36
Ki-67 ukupno	72	100	224	100

Statistički značajna razlika u intenzitetu ekspresije potvrđena je samo za p16/Ki-67 test gdje je znatno češći rezultat reakcije stupnja 3 u slučajevima s HPV 16 genotipom u usporedbi s HPV ne-16

genotipom (Hi-kvadrat=21,947, df=3, $p < 0,001$) (slika 33). Prema intenzitetu stupnjeva reakcije zasebne ekspresije p16 biljega nije nađena statistički značajna razlika između grupa s HPV 16 i HPV ne-16 genotipovima (Hi-kvadrat=4,494, df=3, $p = 0,213$) kao ni za zasebnu ekspresiju biljega Ki-67 (Hi-kvadrat=2,209, df=3, $p = 0,530$).



Slika 33. Stupanj intenziteta ekspresije p16/Ki-67 dvojnog bojenja s obzirom na prisustvo HPV 16 i HPV ne-16 genotipa u svim citološkim grupama ukupno.

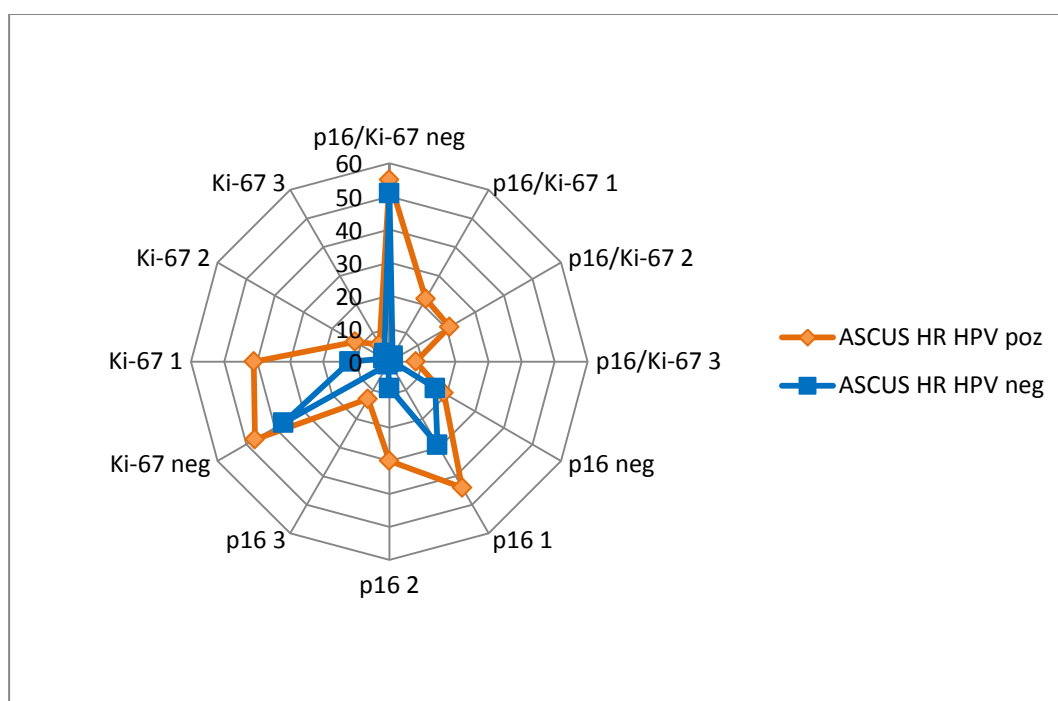
4.5.2. Semikvantitativna analiza unutar citoloških grupa

Unutar citoloških grupa ASCUS, LSIL i HSIL-M koje su podijeljene na HR HPV pozitivne i HR HPV negativne podgrupe semikvantitativno je analizirana ekspresija dvojnog biljega p16/Ki-67 te zasebna ekspresija biljega p16 i Ki-67, a rezultati su prikazani u tablicama 9, 10. i 11.

Tablica 9. Semikvantitativna analiza ekspresije dvojnog biljega p16/Ki-67, zasebne ekspresije biljega p16 i Ki-67 u HR HPV pozitivnim i HR HPV negativnim podgrupama citološke grupe ASCUS.

	ASCUS HR HPV pozitivan		ASCUS HR HPV negativan	
	N	%	N	%
P16/Ki-67 negativan	55	51,89	51	94,45
P16/Ki-67 stupanj 1	22	20,75	2	3,70
P16/Ki-67 stupanj 2	21	19,81	0	0
P16/Ki-67 stupanj 3	8	7,55	1	1,85
P16/Ki-67 ukupno	106	100	54	100
P16 negativan	19	17,92	16	29,63
P16 stupanj 1	44	41,51	29	53,71
P16 stupanj 2	30	28,30	8	14,81
P16 stupanj 3	13	12,27	1	1,85
P16 ukupno	106	100	54	100
Ki-67 negativan	47	44,34	37	68,52
Ki-67 stupanj 1	41	38,68	12	22,22
Ki-67 stupanj 2	12	11,32	2	3,70
Ki-67 stupanj 3	6	5,66	3	5,56
Ki-67 ukupno	106	100	54	100

Statistički značajna razlika u ekspresiji i stupnjevima ekspresije dvojnog biljega p16/Ki-67 nađena je između HR HPV pozitivne i HR HPV negativne podgrupe unutar citološke grupe ASCUS (Hikvadrat=29,475, df=3, p<0,001), u zasebnoj ekspresiji i stupnjevima ekspresije biljega p16 (Hikvadrat=10,579, df=3, p=0,014) kao i u zasebnoj ekspresiji i stupnjevima ekspresije biljega Ki-67 (Hikvadrat=9,282, df=3, p=0,026). Dvojni biljeg p16/Ki-67 kao i pojedinačni biljezi p16 i Ki-67 značajno su češće i intenzivnije izraženi u podgrupi ASCUS koja je HR HPV pozitivna od podgrupe koja je HR HPV negativna (slika 34).

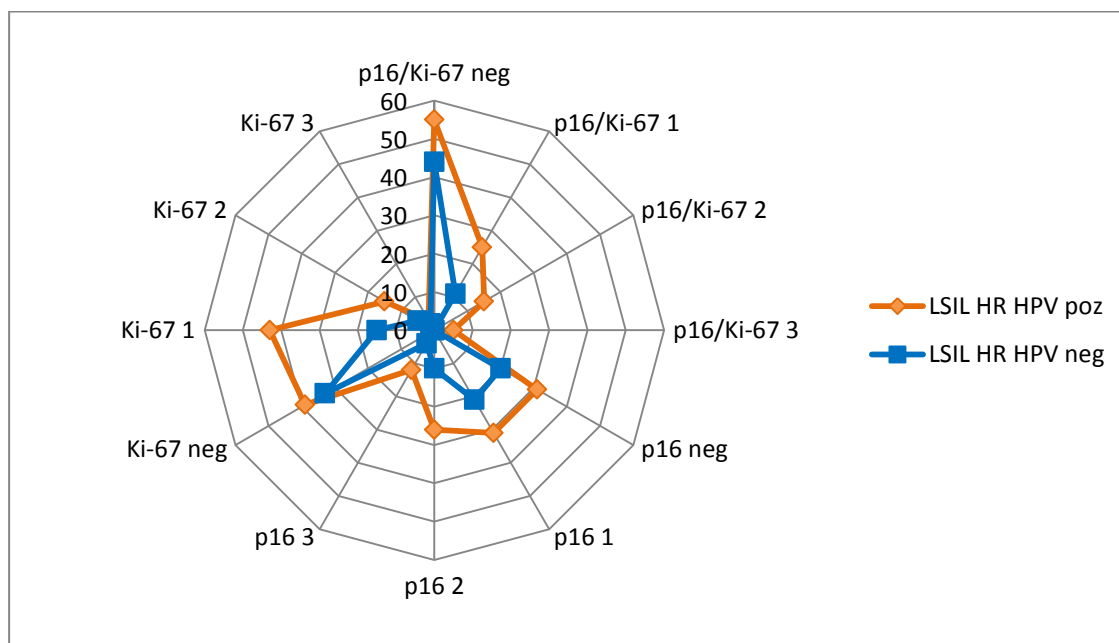


Slika 34. Stupnjevi ekspresije p16/Ki-67 dvojnog bojenja, zasebnog p16 i Ki-67 bojenja u HR HPV pozitivnoj i negativnoj podgrupi citološke grupe ASCUS.

Tablica 10. Semikvantitativna analiza ekspresije dvojnog biljega p16/Ki-67, zasebne ekspresije biljega p16 i Ki-67 u HR HPV pozitivnim i HR HPV negativnim podgrupama citološke grupe LSIL.

	LSIL		LSIL	
	HR HPV pozitivan		HR HPV negativan	
	N	%	N	%
P16/Ki-67 negativan	55	55,00	44	80,00
P16/Ki-67 stupanj 1	25	25,00	11	20,00
P16/Ki-67 stupanj 2	15	15,00	0	0
P16/Ki-67 stupanj 3	5	5,00	0	0
P16/Ki-67 ukupno	100	100	55	100
P16 negativan	31	31,00	20	36,36
P16 stupanj 1	31	31,00	21	38,18
P16 stupanj 2	26	26,00	10	18,18
P16 stupanj 3	12	12,00	4	7,28
P16 ukupno	100	100	55	100
Ki-67 negativan	39	39,00	33	60,00
Ki-67 stupanj 1	43	43,00	15	27,27
Ki-67 stupanj 2	15	15,00	5	9,09
Ki-67 stupanj 3	3	3,00	2	3,64
Ki-67 ukupno	100	100	55	100

Statistički značajna razlika u ekspresiji i stupnjevima ekspresije dvojnog biljega p16/Ki-67 nađena je između HR HPV pozitivne i HR HPV negativne podgrupe unutar citološke grupe LSIL (Hi-kvadrat=14,854, df=3, p=0,002). Analizom zasebne ekspresije i stupnjeva ekspresije biljega p16 nije nađena statistički značajna razlika između HR HPV pozitivne i HR HPV negativne podgrupe LSIL (Hi-kvadrat=2,558, df=3, p=0,465) kao ni za zasebnu ekspresiju i stupnjeve ekspresije biljega Ki-67 (Hi-kvadrat=6,719, df=3, p=0,081). Dvojni biljeg p16/Ki-67 značajno je češće i intenzivnije izražen u podgrupi LSIL koja je HR HPV pozitivna od podgrupe koja je HR HPV negativna, dok je zasebna izražajenost pojedinačnih biljega p16 i Ki-67 podjednaka između navedenih podgrupa (slika 35).

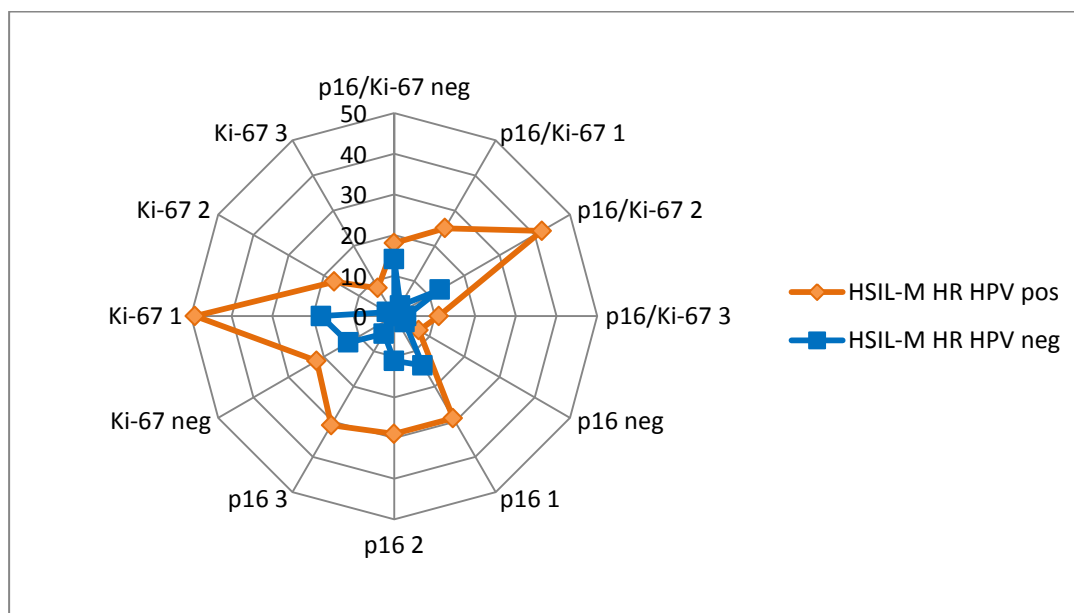


Slika 35. Stupnjevi ekspresije p16/Ki-67 dvojnog bojenja, zasebnog p16 i Ki-67 bojenja u HR HPV pozitivnoj i negativnoj podgrupi citološke grupe LSIL.

Tablica 11. Semikvantitativna analiza ekspresije dvojnog biljega p16/Ki-67, zasebne ekspresije biljega p16 i Ki-67 u HR HPV pozitivnim i HR HPV negativnim podgrupama citološke grupe HSIL-M.

	HSIL-M		HSIL-M	
	HR HPV pozitivan		HR HPV negativan	
	N	%	N	%
P16/Ki-67 negativan	18	18,75	14	42,42
P16/Ki-67 stupanj 1	25	26,04	3	9,09
P16/Ki-67 stupanj 2	42	43,75	13	39,39
P16/Ki-67 stupanj 3	11	11,46	3	9,09
P16/Ki-67 ukupno	96	100	33	100
P16 negativan	7	7,29	3	9,09
P16 stupanj 1	29	30,21	14	42,42
P16 stupanj 2	29	30,21	11	33,33
P16 stupanj 3	31	32,29	5	15,16
P16 ukupno	96	100	33	100
Ki-67 negativan	22	22,92	13	39,39
Ki-67 stupanj 1	49	51,04	18	54,55
Ki-67 stupanj 2	17	17,71	2	6,06
Ki-67 stupanj 3	8	8,33	0	0
Ki-67 ukupno	96	100	33	100

Statistički značajna razlika u ekspresiji i stupnjevima ekspresije dvojnog biljega p16/Ki-67 nađena je između HR HPV pozitivne i HR HPV negativne podgrupe unutar citološke grupe HSIL-M (Hi-kvadrat=9,036, df=3, p=0,029). Analizom zasebne ekspresije i stupnjeva ekspresije biljega p16 nije nađena statistički značajna razlika između HR HPV pozitivne i HR HPV negativne podgrupe HSIL-M (Hi-kvadrat=3,865, df=3, p=0,276) kao ni za zasebnu ekspresiju i stupnjeve ekspresije biljega Ki-67 (Hi-kvadrat=7,528, df=3, p=0,057). Dvojni biljeg p16/Ki-67 značajno je češće i intenzivnije izražen u podgrupi HSIL-M koja je HR HPV pozitivna od podgrupe koja je HR HPV negativna, dok je zasebna izraženost pojedinačnih biljega p16 i Ki-67 podjednaka između navedenih podgrupa (slika 36).



Slika 36. Stupnjevi ekspresije p16/Ki-67 dvojnog bojenja, zasebnog p16 i Ki-67 bojenja u HR HPV pozitivnoj i negativnoj podgrupi citološke grupe HSIL-M.

4.6. Analiza citomorfoloških osobina

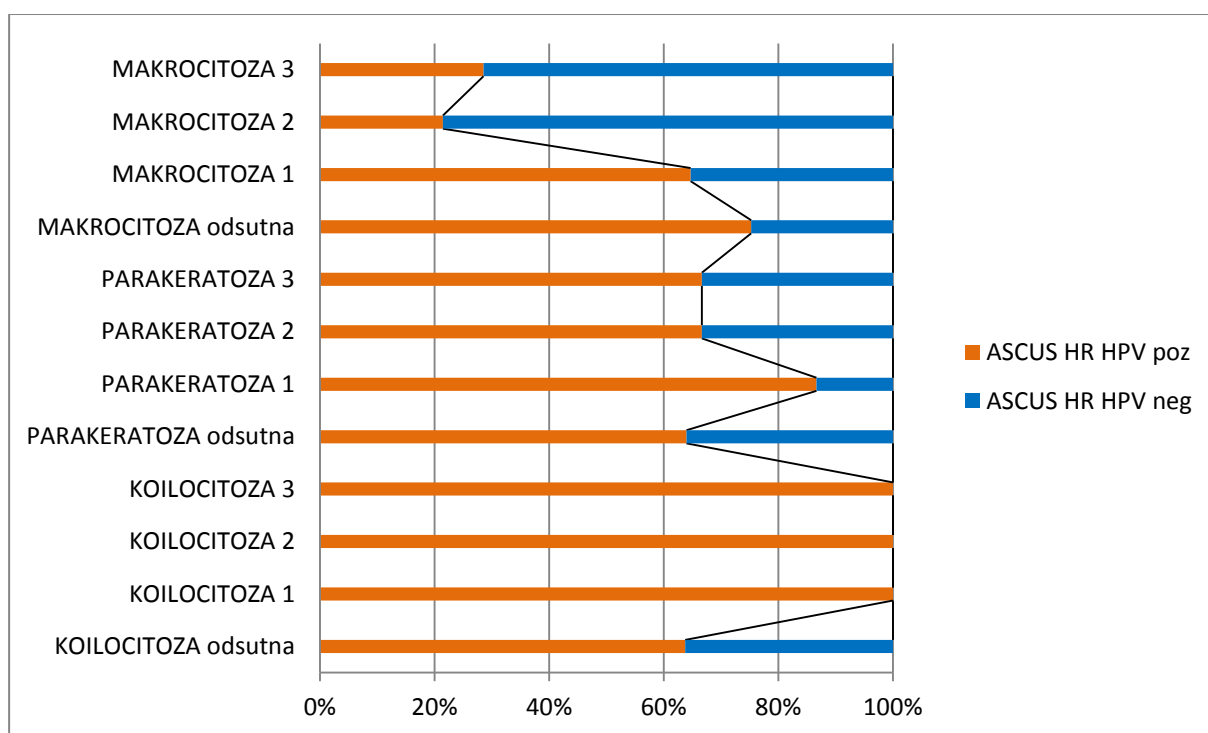
4.6.1. Analiza koilocitoze, parakeratoze i makrocitoze s obzirom na prisustvo HPV DNA visokog rizika

Unutar citoloških grupa ASCUS, LSIL i HSIL-M koje su podijeljene na HR HPV pozitivne i HR HPV negativne podgrupe semikvantitativno je analizirana pojavnost koilocitoze, parakeratoze i makrocitoze, a rezultati su prikazani u tablicama 12, 13. i 14.

Tablica 12. Semikvantitativna analiza pojavnosti koilocitoze, parakeratoze i makrocitoze u HR HPV pozitivnim i HR HPV negativnim podgrupama citološke grupe ASCUS.

	ASCUS HR HPV pozitivan		ASCUS HR HPV negativan	
	N	%	N	%
Koilocitoza odsutna	95	92,23	54	100,00
Koilocitoza stupanj 1	5	4,72	0	0
Koilocitoza stupanj 2	4	3,77	0	0
Koilocitoza stupanj 3	2	1,88	0	0
Ukupno	106	100	54	100
Parakeratoza odsutna	87	82,08	49	90,75
Parakeratoza stupanj 1	13	12,26	2	3,70
Parakeratoza stupanj 2	4	3,77	2	3,70
Parakeratoza stupanj 3	2	1,89	1	1,85
Ukupno	106	100	54	100
Makrocitoza odsutna	79	74,53	26	48,15
Makrocitoza stupanj 1	22	20,75	12	22,22
Makrocitoza stupanj 2	3	2,83	11	20,37
Makrocitoza stupanj 3	2	1,89	5	9,26
Ukupno	106	100	54	100

Pojavnost koilocitoze u citološkoj grupi ASCUS vrlo je niska u HR HPV pozitivnoj podgrupi dok u HR HPV negativnoj podgrupi nije zabilježena, bez statistički značajne razlike između podgrupa (Hi-kvadrat=6,017, df=3, p=0,111). Parakeratoza je također rijedak nalaz u obje podgrupe citološke grupe ASCUS bez statistički značajne razlike (Hi-kvadrat=3,113, df=3, p=0,375). Makrocitoza drugog i trećeg stupnja znatno je češća pojava kod HR HPV negativne podgrupe ASCUS-a u usporedbi s HR HPV pozitivnom podgrupom ASCUS-a, a razlika je statistički značajna (Hi-kvadrat=20,853, df=3, p<0,001) (slika 37).

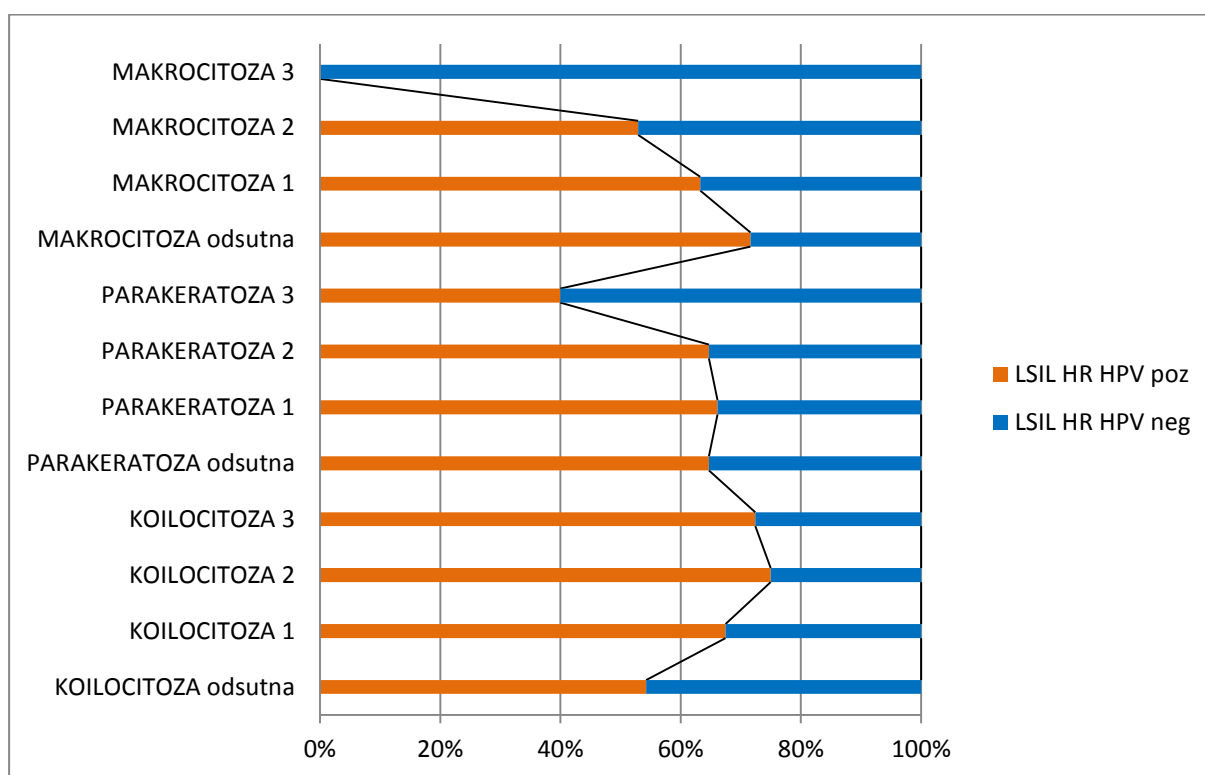


Slika 37. Zastupljenost koilocitoze, parakeratoze i makrocitoze u HR HPV pozitivnoj i negativnoj podgrupi citološke grupe ASCUS.

Tablica 13. Semikvantitativna analiza pojavnosti koilocitoze, parakeratoze i makrocitoze u HR HPV pozitivnim i HR HPV negativnim podgrupama citološke grupe LSIL.

	LSIL HR HPV pozitivan		LSIL HR HPV negativan	
	N	%	N	%
Koilocitoza odsutna	32	32,00	27	49,09
Koilocitoza stupanj 1	29	29,00	14	25,45
Koilocitoza stupanj 2	18	18,00	6	10,91
Koilocitoza stupanj 3	21	21,00	8	14,55
Ukupno	100	100,00	55	100,00
Parakeratoza odsutna	44	44,00	24	43,64
Parakeratoza stupanj 1	43	43,00	22	40,00
Parakeratoza stupanj 2	11	11,00	6	10,91
Parakeratoza stupanj 3	2	2,00	3	5,45
Ukupno	100	100,00	55	100,00
Makrocitoza odsutna	48	48,00	19	34,55
Makrocitoza stupanj 1	43	43,00	25	45,45
Makrocitoza stupanj 2	9	9,00	8	14,55
Makrocitoza stupanj 3	0	0	3	5,45
Ukupno	100	100,00	55	100,00

Iako je pojavnost koilocitoze u citološkoj grupi LSIL češća u HR HPV pozitivnoj podgrupi u usporedbi s HR HPV negativnom podgrupom, razlika nije statistički značajna (Hi-kvadrat=4,826, df=3, p=0,185). Parakeratoza je čest nalaz u obje podgrupe citološke grupe LSIL bez statistički značajne razlike (Hi-kvadrat=1,390, df=3, p=0,708). Makrocitoza drugog i trećeg stupnja češći je nalaz kod HR HPV negativne podgrupe LSIL-a u usporedbi s HR HPV pozitivnim LSIL-om, a razlika je statistički značajna (Hi-kvadrat=7,983, df=3, p=0,046) (slika 38).

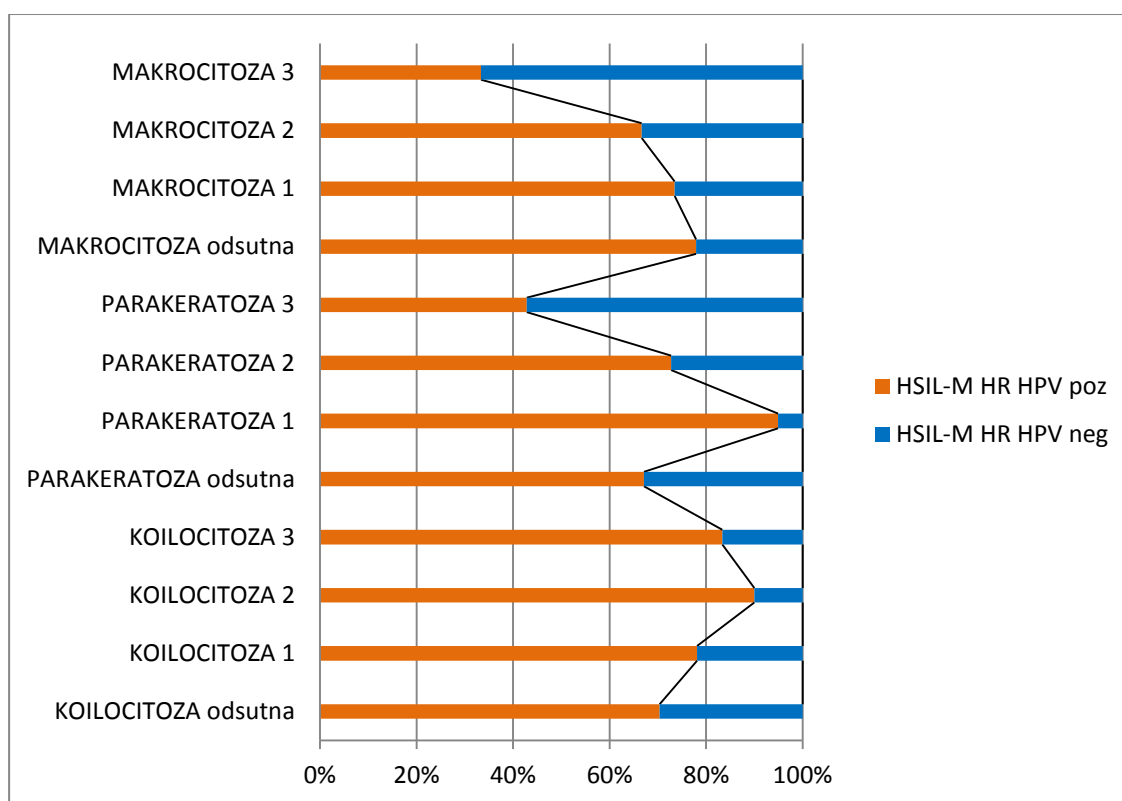


Slika 38. Zastupljenost koilocitoze, parakeratoze i makrocitoze u HR HPV pozitivnoj i negativnoj podgrupi citološke grupe LSIL.

Tablica 14. Semikvantitativna analiza pojavnosti koilocitoze, parakeratoze i makrocitoze u HR HPV pozitivnim i HR HPV negativnim podgrupama citološke grupe HSIL-M.

	HSIL-M HR HPV pozitivan		HSIL-M HR HPV negativan	
	N	%	N	%
Koilocitoza odsutna	57	59,38	24	72,73
Koilocitoza stupanj 1	25	26,04	7	21,21
Koilocitoza stupanj 2	9	9,37	1	3,03
Koilocitoza stupanj 3	5	5,21	1	3,03
Ukupno	96	100,00	33	100,00
Parakeratoza odsutna	48	50,00	24	72,73
Parakeratoza stupanj 1	37	38,54	2	6,06
Parakeratoza stupanj 2	8	8,33	3	9,09
Parakeratoza stupanj 3	3	3,12	4	12,12
Ukupno	96	100,00	33	100,00
Makrocitoza odsutna	53	55,21	15	45,46
Makrocitoza stupanj 1	36	37,50	13	39,39
Makrocitoza stupanj 2	6	6,25	3	9,09
Makrocitoza stupanj 3	1	1,04	2	6,06
Ukupno	96	100,00	33	100,00

Pojavnost koilocitoze u citološkoj grupi HSIL-M nešto je češća u HR HPV pozitivnoj podgrupi u usporedbi s HR HPV negativnom podgrupom, ali razlika nije statistički značajna (Hi-kvadrat=2,454, df=3, p=0,484). Blago izražena parakeratoza (prvog stupnja) češće je nađena u podgrupi HR HPV pozitivnog HSIL-M, a parakeratoza četvrtog stupnja češći je nalaz u HR HPV negativnoj podgrupi HSIL-M uz statistički značajnu razliku (Hi-kvadrat=14,522, df=3, p=0,002). Makrocitoza je najčešće odsutna ili blago prisutna (prvog stupnja) u obje podgrupe HSIL-M, podjednako, bez statistički značajne razlike (Hi-kvadrat=3,411, df=3, p=0,333) (slika 39).



Slika 39. Zastupljenost koilocitoze, parakeratoze i makrocitoze u HR HPV pozitivnoj i negativnoj podgrupi citološke grupe HSIL-M.

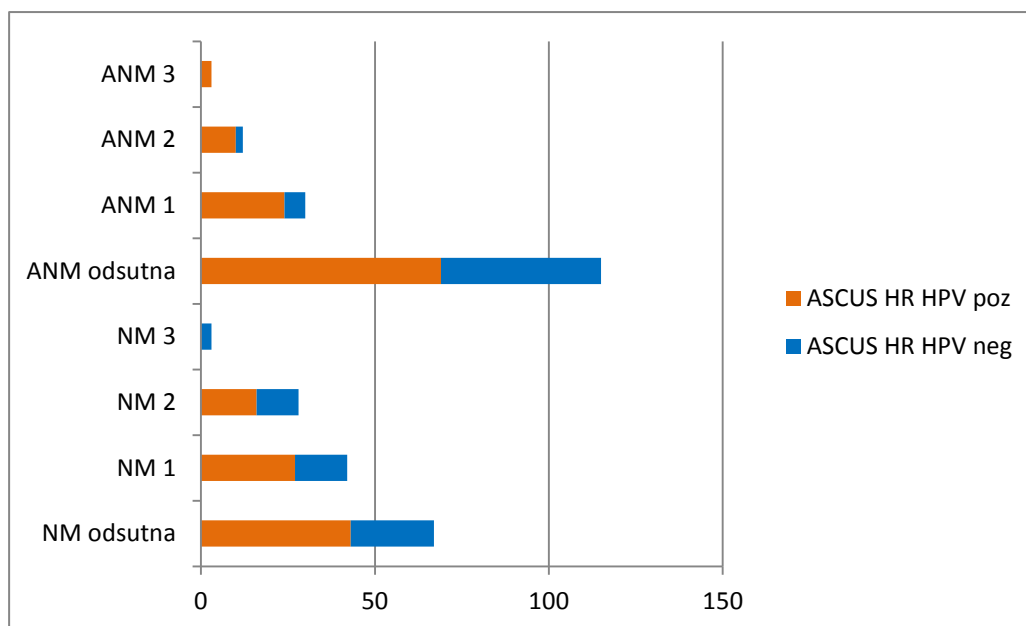
4.6.2. Analiza nezrele metaplazije i atipične nezrele metaplazije s obzirom na prisustvo HPV DNA visokog rizika

Unutar citoloških grupa ASCUS, LSIL i HSIL-M koje su podijeljene na HR HPV pozitivne i HR HPV negativne podgrupe semikvantitativno je analizirana pojavnost nezrele metaplazije i atipične nezrele metaplazije a rezultati su prikazani u tablicama 15, 16. i 17.

Tablica 15. Semikvantitativna analiza pojavnosti nezrele metaplazije i atipične nezrele metaplazije u HR HPV pozitivnim i HR HPV negativnim podgrupama citološke grupe ASCUS.

	ASCUS HR HPV pozitivan		ASCUS HR HPV negativan	
	N	%	N	%
NM odsutna	43	40,57	24	44,44
NM stupanj 1	47	44,34	15	27,78
NM stupanj 2	16	15,09	12	22,22
NM stupanj 3	0	0	3	5,56
Ukupno	106	100,00	54	100,00
ANM odsutna	69	65,09	46	85,19
ANM stupanj 1	24	22,65	6	11,11
ANM stupanj 2	10	9,43	2	3,70
ANM stupanj 3	3	2,83	0	0
Ukupno	106	100,00	54	100,00

Pojavnost nezrele metaplazije trećeg i četvrtog stupnja rjeđi je nalaz u HR HPV pozitivnoj podgrupi ASCUS-a u usporedbi s HR HPV negativnom podgrupom, a razlika je statistički značajna (Hi-kvadrat=9,589, df=3, p=0,022). Atipična nezrela metaplazija rijedak je nalaz u obje podgrupe citološke grupe ASCUS, nešto češće pojavnosti prvog stupnja u HR HPV pozitivnoj podgrupi, ali bez statistički značajne razlike (Hi-kvadrat=7,640, df=3, p=0,054) (slika 40).

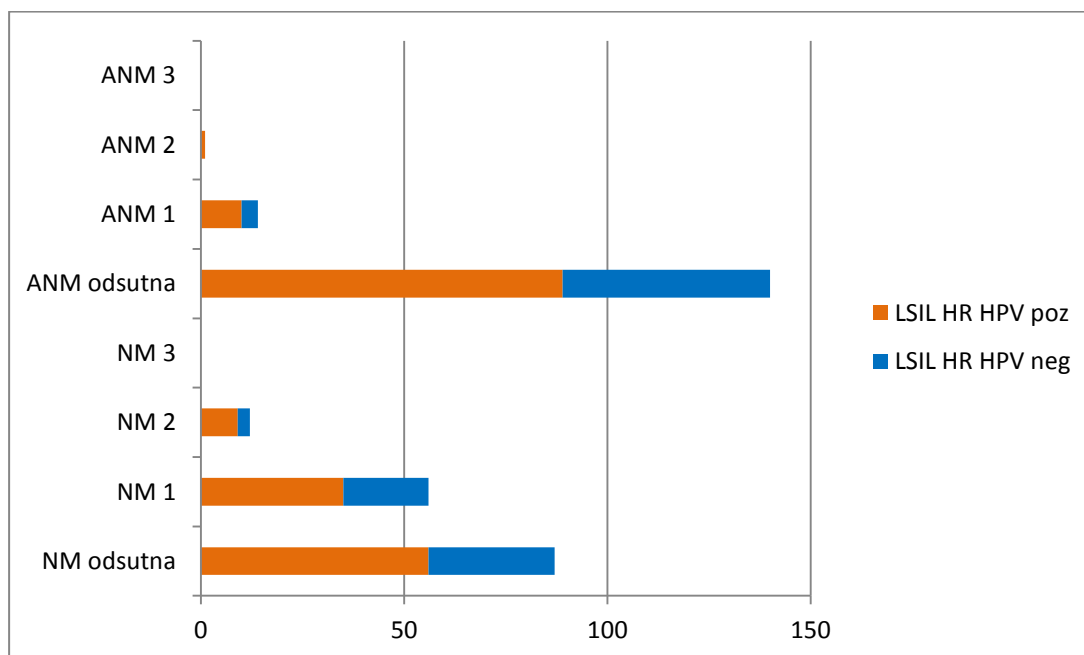


Slika 40. Zastupljenost nezrele metaplazije i atipične nezrele metaplazije u HR HPV pozitivnoj i negativnoj podgrupi citološke grupe ASCUS.

Tablica 16. Semikvantitativna analiza pojavnosti nezrele metaplazije i atipične nezrele metaplazije u HR HPV pozitivnim i HR HPV negativnim podgrupama citološke grupe LSIL.

	LSIL HR HPV pozitivan		LSIL HR HPV negativan	
	N	%	N	%
NM odsutna	56	56,00	31	56,36
NM stupanj 1	35	35,00	21	38,19
NM stupanj 2	9	9,00	3	5,45
NM stupanj 3	0	0	0	0
Ukupno	100	100,00	55	100,00
ANM odsutna	89	89,00	51	92,73
ANM stupanj 1	10	10,00	4	7,27
ANM stupanj 2	1	1,00	0	0
ANM stupanj 3	0	0	0	0
Ukupno	100	100,00	55	100,00

Pojavnost nezrele metaplazije niska je i u HR HPV pozitivnoj podgrupi LSIL-a i u HR HPV negativnoj podgrupi LSIL-a, a razlika nije statistički značajna (Hi-kvadrat=0,676, df=3, p=0,713). Atipična nezrela metaplazija također je rijedak nalaz u obje podgrupe citološke grupe LSIL, bez statistički značajne razlike (Hi-kvadrat=0,897, df=3, p=0,639) (slika 41).

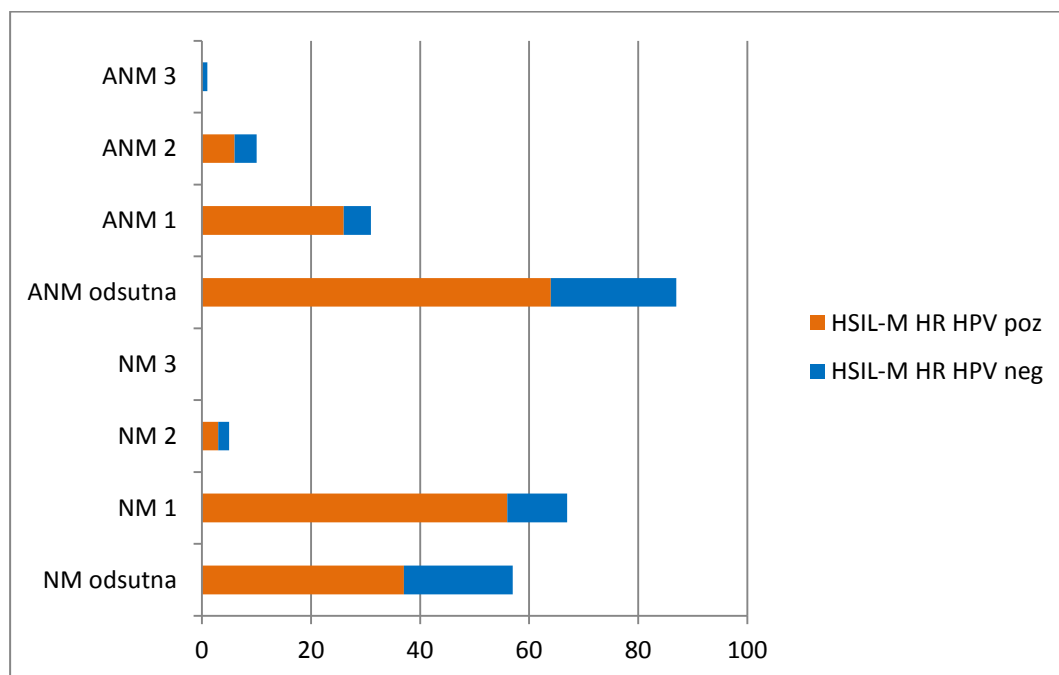


Slika 41. Zastupljenost nezrele metaplazije i atipične nezrele metaplazije u HR HPV pozitivnoj i negativnoj podgrupi citološke grupe LSIL.

Tablica 17. Semikvantitativna analiza pojavnosti nezrele metaplazije i atipične nezrele metaplazije u HR HPV pozitivnim i HR HPV negativnim podgrupama citološke grupe HSIL-M.

	HSIL-M HR HPV pozitivan		HSIL-M HR HPV negativan	
	N	%	N	%
NM odsutna	37	38,54	20	60,61
NM stupanj 1	56	58,33	11	33,33
NM stupanj 2	3	3,13	2	6,06
NM stupanj 3	0	0	0	0
Ukupno	96	100,00	33	100,00
ANM odsutna	64	66,67	23	69,70
ANM stupanj 1	26	27,08	5	15,15
ANM stupanj 2	6	6,25	4	12,12
ANM stupanj 3	0	0	1	3,03
Ukupno	96	100,00	33	100,00

Pojavnost nezrele metaplazije češća je u HR HPV pozitivnoj podgrupi u usporedbi s HR HPV negativnom podgrupom HSIL-M, a razlika je statistički značajna (Hi-kvadrat=6,207, df=3, p=0,045). Atipična nezrela metaplazija podjednak je nalaz u obje podgrupe citološke grupe HSIL-M, bez statistički značajne razlike (Hi-kvadrat=5,489, df=3, p=0,139) (slika 42).



Slika 42. Zastupljenost nezrele metaplazije i atipične nezrele metaplazije u HR HPV pozitivnoj i negativnoj podgrupi citološke grupe HSIL-M.

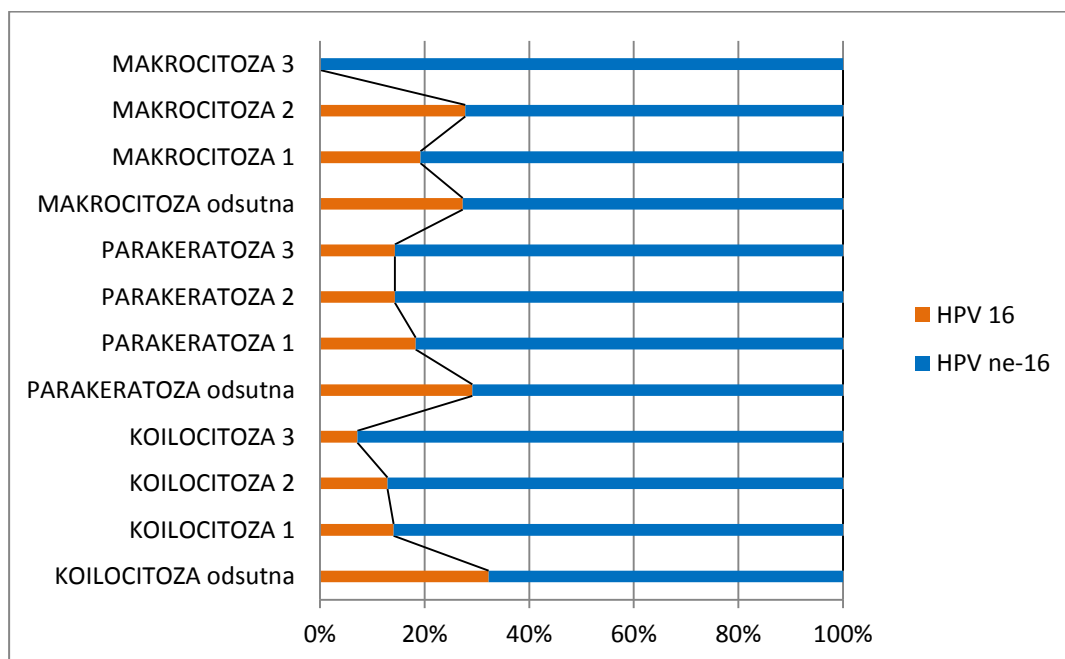
4.6.3. Analiza morfoloških osobina s obzirom na HPV genotip

Rezultati pojavnosti i intenziteta nalaza koilocitoze, parakeratoze, makrocitoze, nezrele metaplazije i atipične nezrele metaplazije kod svih pacijentica bez obzira na citološku grupu prikazani su u tablicama 18. i 19.

Tablica 18. Semikvantitativna analiza pojavnosti koilocitoze, parakeratoze i makrocitoze s obzirom na prisustvo HPV 16 i HPV ne-16 genotipa.

	HPV 16		HPV ne-16	
	N	%	N	%
Koilocitoza odsutna	58	80,56	122	54,46
Koilocitoza stupanj 1	8	11,11	49	21,88
Koilocitoza stupanj 2	4	5,55	27	12,05
Koilocitoza stupanj 3	2	2,78	26	11,61
Ukupno	72	100,00	224	100,00
Parakeratoza odsutna	51	70,83	124	55,36
Parakeratoza stupanj 1	17	23,61	76	33,93
Parakeratoza stupanj 2	3	4,17	18	8,03
Parakeratoza stupanj 3	1	1,39	6	2,68
Ukupno	72	100,00	224	100,00
Makrocitoza odsutna	48	66,67	128	57,14
Makrocitoza stupanj 1	19	26,39	80	35,71
Makrocitoza stupanj 2	5	6,94	13	5,81
Makrocitoza stupanj 3	0	0	3	1,34
Ukupno	72	100,00	224	100,00

Odsutnost koilocitoze znatno je češća u podgrupi s HPV 16 genotipom u odnosu na HPV ne-16 genotipom, a razlika je statistički značajna (Hi-kvadrat=16,065, df=3, p=0,001). Parakeratoza se nešto češće nađe u HPV ne-16 podgrupi, ali razlika nije statistički značajna (Hi-kvadrat=5,586, df=3, p=0,1339), a sličan rezultat dobiven je i za makrocitozu (Hi-kvadrat=3,329, df=3, p=0,344) (slika 43).

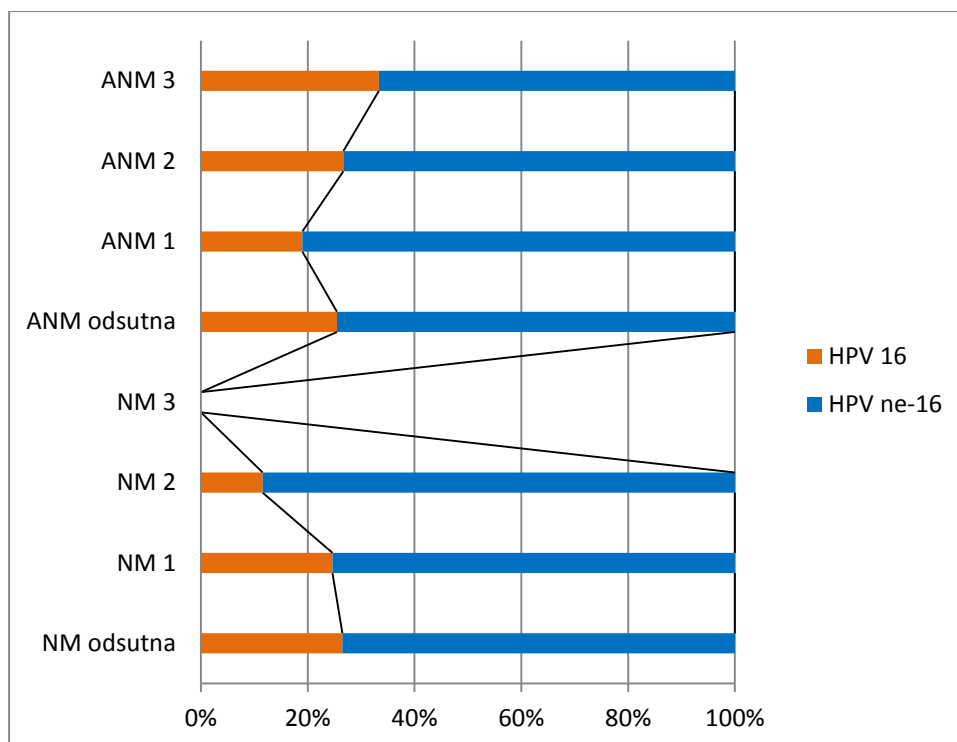


Slika 43. Zastupljenost koilocitoze, parakeratoze i makrocitoze s obzirom na HPV 16 i HPV ne-16 genotip ukupno za sve ispitanice s nalazom HPV genotipizacije.

Tablica 19. Semikvantitativna analiza pojavnosti nezrele metaplazije i atipične nezrele metaplazije s obzirom na prisustvo HPV 16 i HPV ne-16 genotipa.

	HPV 16		HPV ne-16	
	N	%	N	%
NM odsutna	36	50,00	100	44,64
NM stupanj 1	33	45,83	101	45,09
NM stupanj 2	3	4,17	23	10,27
NM stupanj 3	0	0	0	0
Ukupno	72	100,00	224	100,00
ANM odsutna	56	77,76	164	73,22
ANM stupanj 1	11	15,28	47	20,98
ANM stupanj 2	4	5,57	11	4,91
ANM stupanj 3	1	1,39	2	0,89
Ukupno	72	100,00	224	100,00

Pojavnost nezrele metaplazije nije značajno povezana s prisustvom HPV 16 u odnosu na HPV ne-16 genoti (Hi-kvadrat=2,656, df=3, p=0,448), što vrijedi i za atipičnu nezrelu metaplaziju (Hi-kvadrat=1,234, df=3, p=0,745) (slika 44).



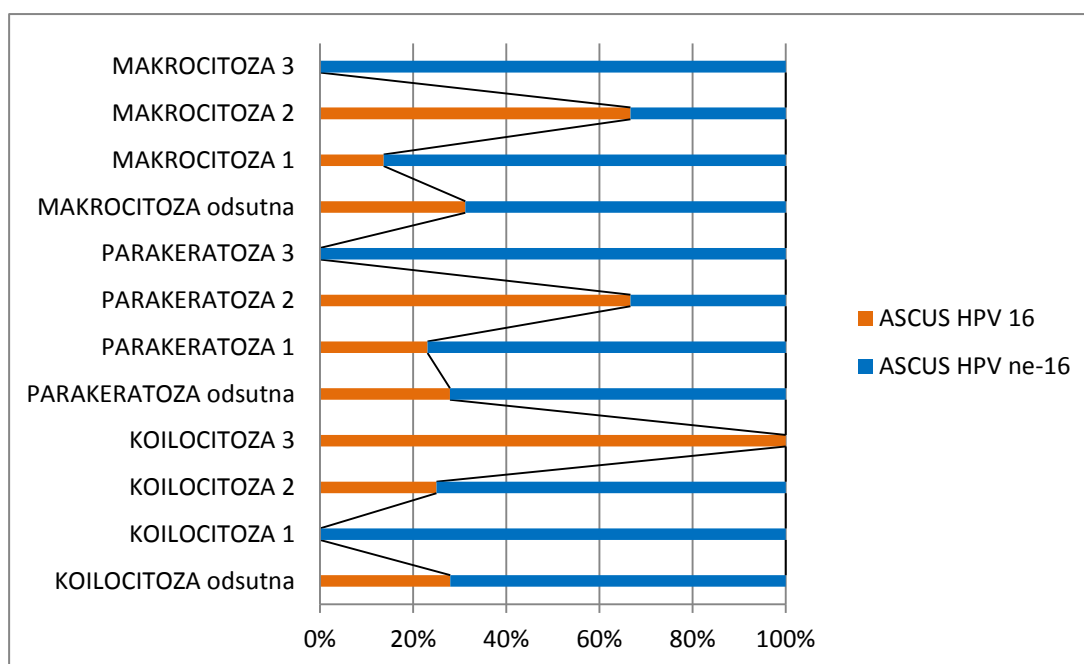
Slika 44. Zastupljenost nezrele metaplazije i atipične nezrele metaplazije s obzirom na HPV 16 i HPV ne-16 genotip ukupno za sve ispitanice s nalazom HPV genotipizacije.

Unutar HR HPV pozitivnih citoloških grupa ASCUS, LSIL i HSIL-M s dodatnim nalazom HPV genotipa semikvantitativno je analizirana pojavnost koilocitoze, parakeratoze i makrocitoze te uspoređena između dviju podgrupa: HPV 16 genotip i HPV ne-16 genotip. Rezultati su prikazani u tablicama 20, 21. i 22.

Tablica 20. Semikvantitativna analiza pojavnosti koilocitoze, parakeratoze i makrocitoze u HPV 16 i HPV ne-16 podgrupama citološke grupe ASCUS.

	ASCUS HPV 16		ASCUS HPV ne-16	
	N	%	N	%
Koilocitoza odsutna	26	89,66	67	89,33
Koilocitoza stupanj 1	0	0	5	6,67
Koilocitoza stupanj 2	1	3,45	3	4
Koilocitoza stupanj 3	2	6,89	0	0
Ukupno	29	100,00	75	100,00
Parakeratoza odsutna	24	82,76	62	82,67
Parakeratoza stupanj 1	3	10,34	10	13,33
Parakeratoza stupanj 2	2	6,70	1	1,33
Parakeratoza stupanj 3	0	0	2	2,67
Ukupno	29	100,00	75	100,00
Makrocitoza odsutna	24	82,76	53	70,67
Makrocitoza stupanj 1	3	10,34	19	25,33
Makrocitoza stupanj 2	2	6,70	1	1,33
Makrocitoza stupanj 3	0	0	2	2,67
Ukupno	29	100,00	75	100,00

Nalaz koilocitoze u citološkoj grupi ASCUS vrlo je niska i u podgrupi s HPV 16 i HPV ne-16 genotipom, bez statistički značajne razlike (Hi-kvadrat=7,122, df=3, p=0,068). Parakeratoza je također rijedak nalaz u obje podgrupe (HPV 16 i HPV ne-16) citološke grupe ASCUS bez statistički značajne razlike (Hi-kvadrat=3,167, df=3, p=0,367) jednako kao i makrocitoza (Hi-kvadrat=5,651, df=3, p=0,130) (slika 45).

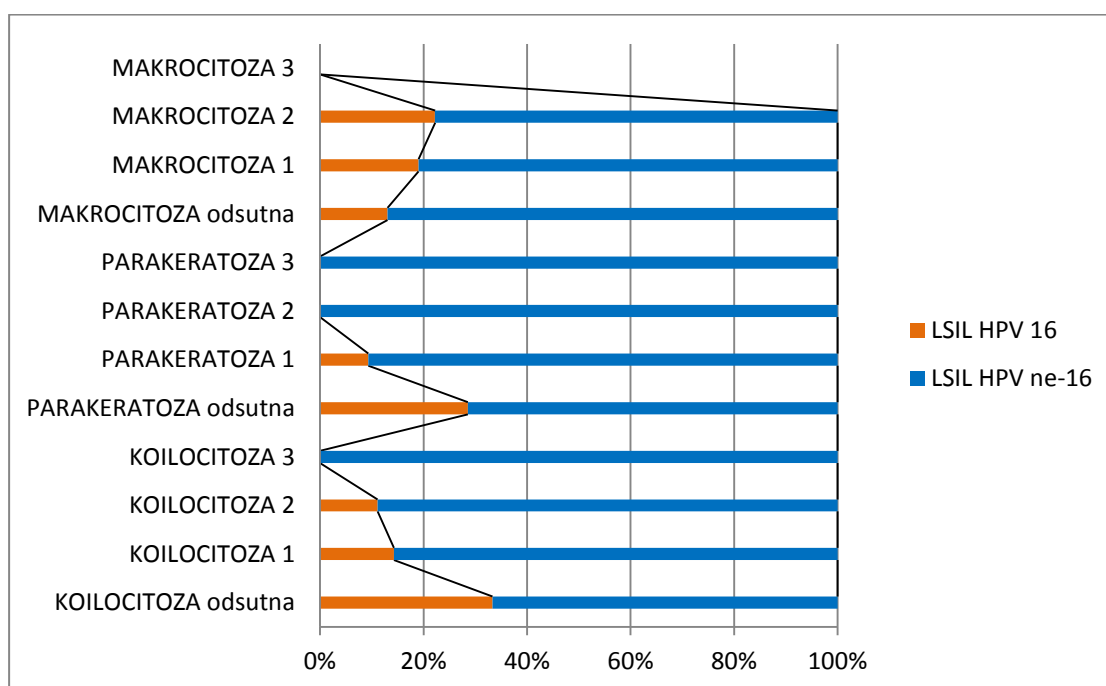


Slika 45. Zastupljenost koilocitoze, parakeratoze i makrocitoze u HPV 16 i HPV ne-16 podgrupi citološke grupe ASCUS.

Tablica 21. Semikvantitativna analiza pojavnosti koilocitoze, parakeratoze i makrocitoze u HPV 16 i HPV ne-16 podgrupama citološke grupe LSIL.

	LSIL HPV 16		LSIL HPV ne-16	
	N	%	N	%
Koilocitoza odsutna	10	62,50	20	24,69
Koilocitoza stupanj 1	4	25,00	24	29,63
Koilocitoza stupanj 2	2	12,50	16	19,75
Koilocitoza stupanj 3	0	0	21	25,93
Ukupno	16	100,00	81	100,00
Parakeratoza odsutna	12	75,00	30	37,04
Parakeratoza stupanj 1	4	25,00	39	48,15
Parakeratoza stupanj 2	0	0	10	12,35
Parakeratoza stupanj 3	0	0	2	2,46
Ukupno	16	100,00	81	100,00
Makrocitoza odsutna	6	37,50	40	49,38
Makrocitoza stupanj 1	8	50,00	34	41,98
Makrocitoza stupanj 2	2	12,50	7	8,64
Makrocitoza stupanj 3	0	0	0	0
Ukupno	16	100,00	81	100,00

U citološkoj podgrupi LSIL-a s prisutnim HPV 16 gotovo trostruko je češća odsutnost koilocitoze u odnosu na podgrupu s nalazom HPV ne-16 genotipa, a razlika je statistički značajna (Hi-kvadrat=10,802, df=3, p=0,013). Parakeratoza je znatno rijedža u podgrupi s HPV 16 genotipom u usporedbi s podgrupom s HPV ne-16 genotipom, a razlika je statistički značajna (Hi-kvadrat=8,432, df=3, p=0,038). Pojavnost makrocitoze podjednaka je u obje podgrupe LSIL-a (s HPV 16 i HPV ne-16 genotipom), a bez statističke razlike (Hi-kvadrat=0,811, df=3, p=0,847) (slika 46).

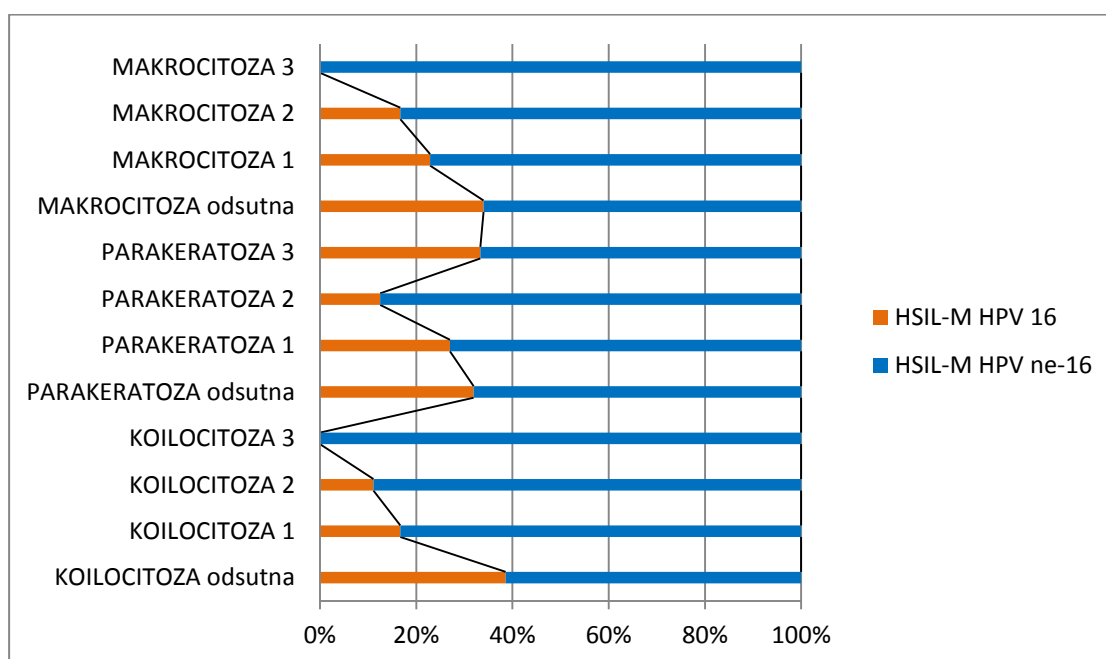


Slika 46. Zastupljenost koilocitoze, parakeratoze i makrocitoze u HPV 16 i HPV ne-16 podgrupi citološke grupe LSIL.

Tablica 22. Semikvantitativna analiza pojavnosti koilocitoze, parakeratoze i makrocitoze u HPV 16 i HPV ne-16 podgrupama citološke grupe HSIL-M.

	HSIL-M HPV 16		HSIL-M HPV ne-16	
	N	%	N	%
Koilocitoza odsutna	22	81,48	35	51,47
Koilocitoza stupanj 1	4	14,81	20	29,41
Koilocitoza stupanj 2	1	3,71	8	11,76
Koilocitoza stupanj 3	0	0	5	7,36
Ukupno	27	100,00	68	100,00
Parakeratoza odsutna	15	55,56	32	47,06
Parakeratoza stupanj 1	10	37,04	27	39,71
Parakeratoza stupanj 2	1	3,70	7	10,29
Parakeratoza stupanj 3	1	3,70	2	2,94
Ukupno	27	100,00	68	100,00
Makrocitoza odsutna	18	66,67	35	51,47
Makrocitoza stupanj 1	8	29,63	27	39,71
Makrocitoza stupanj 2	1	3,70	5	7,35
Makrocitoza stupanj 3	0	0	1	1,47
Ukupno	27	100,00	68	100,00

U citološkoj podgrupi HSIL-M s prisutnim HPV 16 češća je odsutnost koilocitoze u odnosu na podgrupu s nalazom HPV ne-16 genotipa, a razlika je statistički značajna (Hi-kvadrat=7,842, df=3, p=0,049). Parakeratoza je podjednako zastupljena u podgrupama s HPV 16 i HPV ne-16 genotipom, a bez statistički značajne razlike (Hi-kvadrat=1,350, df=3, p=0,717). Pojavnost makrocitoze slična je u obje podgrupe HSIL-M (s HPV 16 i HPV ne-16 genotipom), a bez statističke razlike (Hi-kvadrat=2,137, df=3, p=0,544) (slika 47).



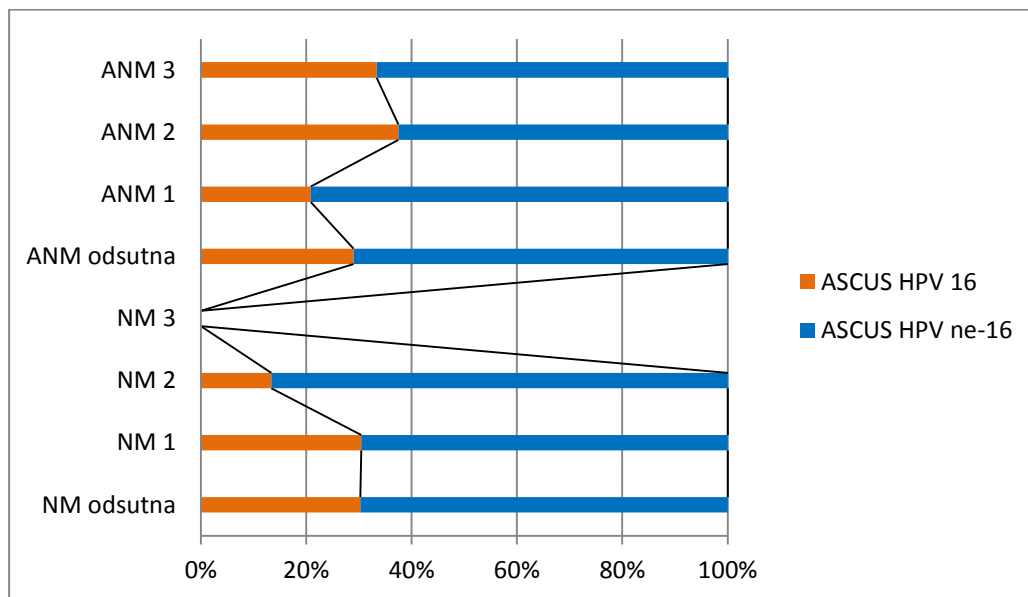
Slika 47. Zastupljenost koilocitoze, parakeratoze i makrocitoze u HPV 16 i HPV ne-16 podgrupi citološke grupe HSIL-M.

Unutar HR HPV pozitivnih citoloških grupa ASCUS, LSIL i HSIL-M s dodatnim nalazom HPV genotipizacije semikvantitativno je analizirana pojavnost nezrele metaplazije i atipične nezrele metaplazije te uspoređena između dviju podgrupa: s HPV 16 genotipom i HPV ne-16 genotipom. Rezultati su prikazani u tablicama 23, 24. i 25.

Tablica 23. Semikvantitativna analiza pojavnosti nezrele metaplazije i atipične nezrele metaplazije u HPV 16 i HPV ne-16 podgrupama citološke grupe ASCUS.

	ASCUS HPV 16		ASCUS HPV ne-16	
	N	%	N	%
NM odsutna	13	44,83	30	40,00
NM stupanj 1	14	48,28	32	42,67
NM stupanj 2	2	6,89	13	17,33
NM stupanj 3	0	0	0	0
Ukupno	29	100,00	75	100,00
ANM odsutna	20	68,97	49	65,33
ANM stupanj 1	5	17,24	19	25,33
ANM stupanj 2	3	10,34	5	6,67
ANM stupanj 3	1	3,45	2	2,67
Ukupno	29	100,00	75	100,00

Nalaz nezrele metaplazije podjednaka je u obje podgrupe (HPV 16 i HPV ne-16) u citološkoj grupi ASCUS, bez statistički značajne razlike (Hi-kvadrat=1,846, df=3, p=0,605) što vrijedi i za nalaz atipične nezrele metaplazije (Hi-kvadrat=1,047, df=3, p=0,790) (slika 48).

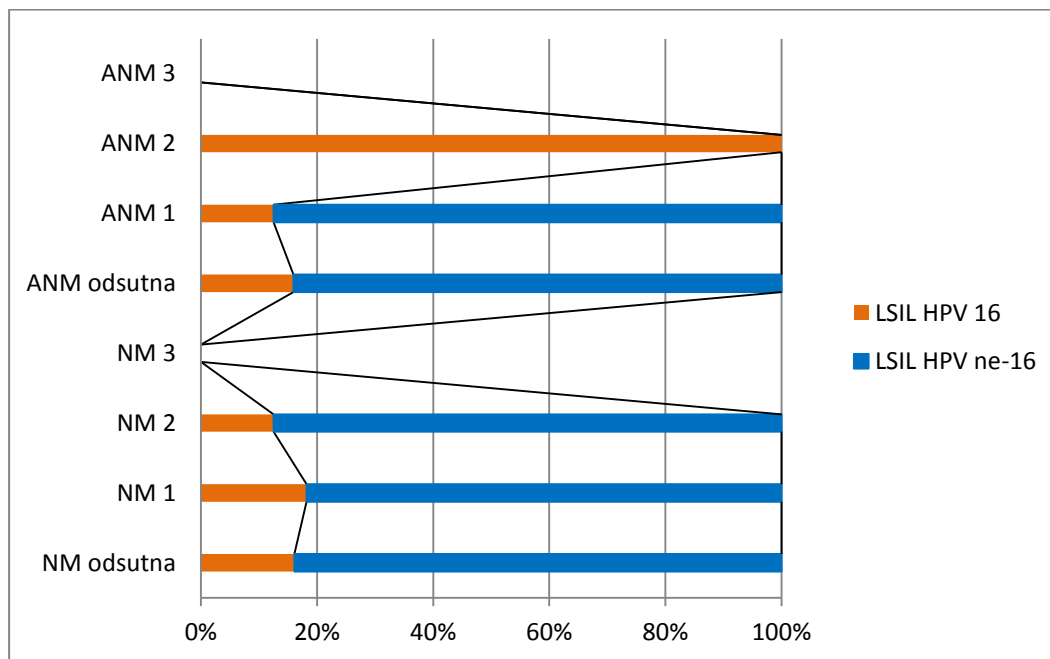


Slika 48. Zastupljenost nezrele metaplazije i atipične nezrele metaplazije u citološkoj grupi ASCUS s obzirom na HPV 16 i HPV ne-16 genotip.

Tablica 24. Semikvantitativna analiza pojavnosti nezrele metaplazije i atipične nezrele metaplazije u HPV 16 i HPV ne-16 podgrupama citološke grupe LSIL.

	LSIL HPV 16		LSIL HPV ne-16	
	N	%	N	%
NM odsutna	9	56,25	47	58,02
NM stupanj 1	6	37,50	27	33,34
NM stupanj 2	1	6,25	7	8,64
NM stupanj 3	0	0	0	0
Ukupno	16	100,00	81	100,00
ANM odsutna	14	87,50	74	91,36
ANM stupanj 1	1	6,25	7	8,64
ANM stupanj 2	1	6,25	0	0
ANM stupanj 3	0	0	0	0
Ukupno	16	100,00	81	100,00

Pojavnost nezrele metaplazije podjednaka je u obje podgrupe (HPV 16 i HPV ne-16) u citološkoj grupi LSIL, bez statistički značajne razlike (Hi-kvadrat=0,168, df=3, p=0,919). Premda je nalaz atipične nezrele metaplazije nešto češći u HPV ne-16 podgrupi, razlika nije statistički značajna (Hi-kvadrat=5,177, df=3, p=0,075) (slika 49).

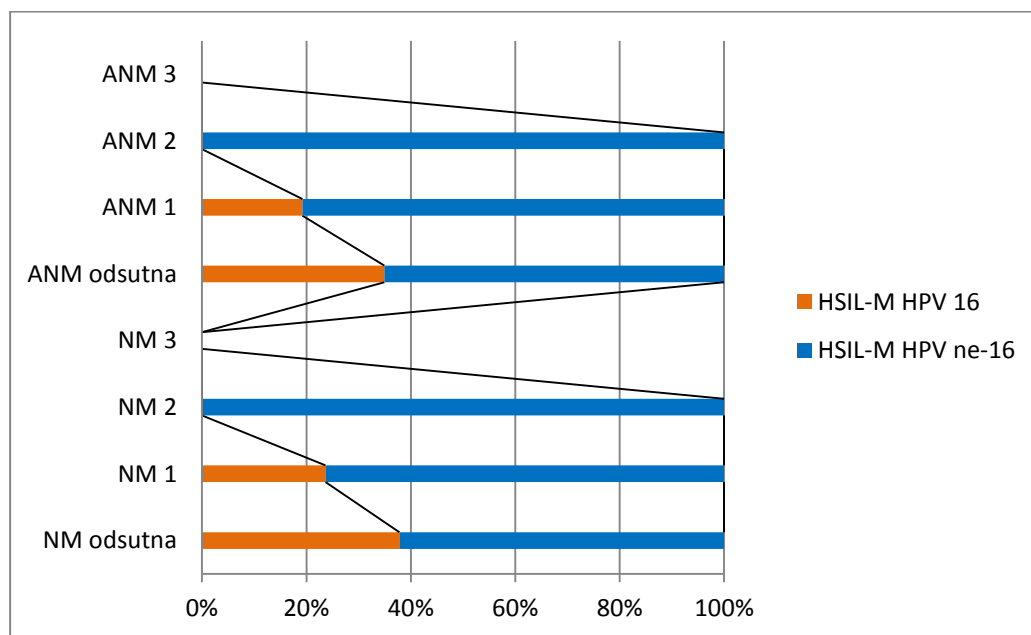


Slika 49. Zastupljenost nezrele metaplazije i atipične nezrele metaplazije u citološkoj grupi LSIL s obzirom na HPV 16 i HPV ne-16 genotip.

Tablica 25. Semikvantitativna analiza pojavnosti nezrele metaplazije i atipične nezrele metaplazije u HPV 16 i HPV ne-16 podgrupama citološke grupe HSIL-M.

	HSIL-M HPV 16		HSIL-M HPV ne-16	
	N	%	N	%
NM odsutna	14	51,85	23	33,82
NM stupanj 1	13	48,15	42	61,76
NM stupanj 2	0	0	3	4,42
NM stupanj 3	0	0	0	0
Ukupno	27	100,00	68	100,00
ANM odsutna	22	81,48	41	60,29
ANM stupanj 1	5	18,52	21	30,88
ANM stupanj 2	0	0	6	8,83
ANM stupanj 3	0	0	0	0
Ukupno	27	100,00	68	100,00

Pojavnost nezrele metaplazije nešto je češća u HPV ne-16 podgrupi citološke grupe HSIL-M u usporedbi s HPV 16 podgrupom, ali razlika nije statistički značajna (Hi-kvadrat=3,423, df=3, p=0,181), a slično vrijedi i za nalaz atipične nezrele metaplazije (Hi-kvadrat=4,770, df=3, p=0,189) (slika 50).



Slika 50. Zastupljenost nezrele metaplazije i atipične nezrele metaplazije u citološkoj grupi HSIL-M s obzirom na HPV 16 i HPV ne-16 genotip.

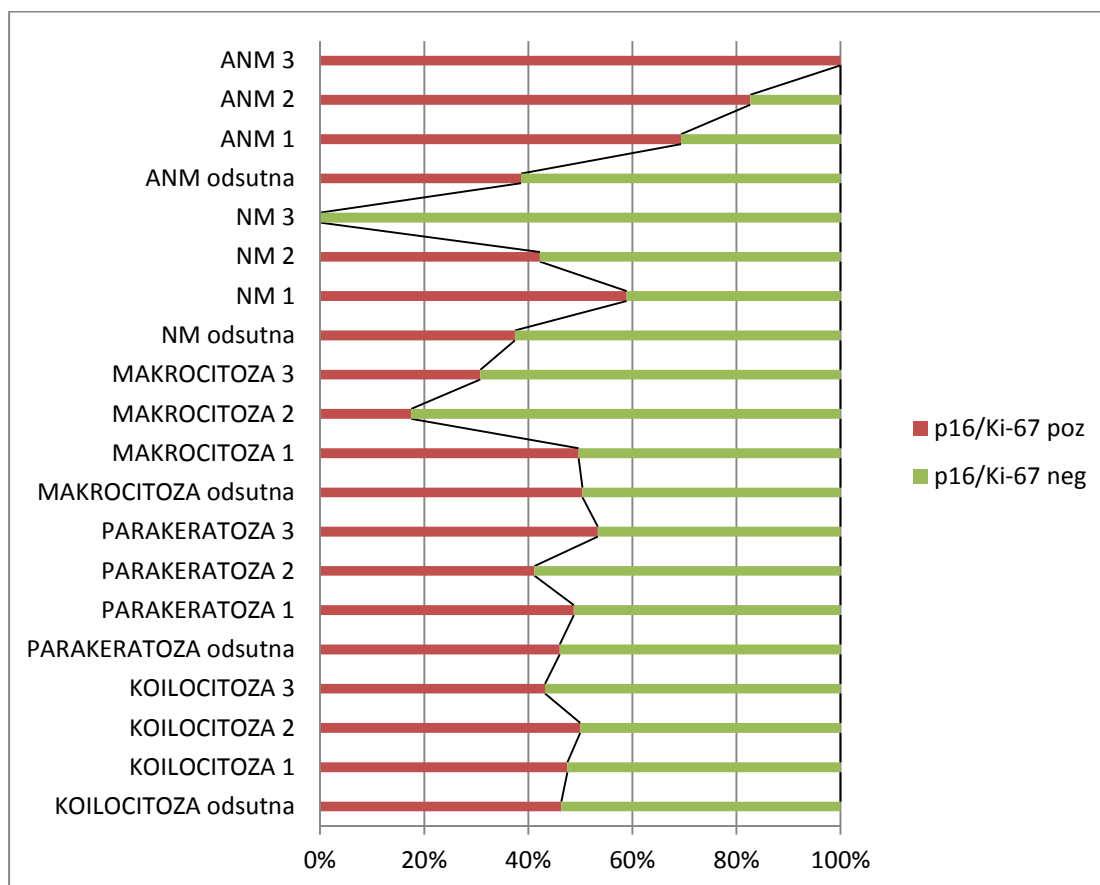
4.6.4. Analiza koilocitoze, parakeratoze, makrocitoze, nezrele i atipične nezrele metaplazije s obzirom na p16/Ki-67 dvojno bojenje

Za sve citološke grupe, ali i unutar citoloških grupa ASCUS, LSIL i HSIL-M koje su podijeljene s na HR HPV pozitivnu i HR HPV negativnu podgrupu semikvantitativno je analizirana pojavnost koilocitoze, parakeratoze, makrocitoze, nezrele metaplazije i atipične nezrele metaplazije te uspoređena s rezultatom p16/Ki-67 dvojnog bojenja. Rezultati su prikazani su u tablici 26.

Tablica 26. Semikvantitativna analiza pojavnosti koilocitoze, parakeratoze, makrocitoze, nezrele metaplazije i atipične nezrele metaplazije s obzirom na rezultat p16/Ki-67 dvojnog bojenja.

	p16/Ki-67 pozitivan		p16/Ki-67 negativan	
	N	%	N	%
Koilocitoza odsutna	134	64,73	155	65,40
Koilocitoza stupanj 1	38	18,36	42	17,72
Koilocitoza stupanj 2	19	9,18	19	8,02
Koilocitoza stupanj 3	16	7,73	21	8,86
Ukupno	207	100,00	237	100,00
Parakeratoza odsutna	127	61,36	149	62,87
Parakeratoza stupanj 1	58	28,02	61	25,74
Parakeratoza stupanj 2	14	6,76	20	8,44
Parakeratoza stupanj 3	8	3,86	7	2,95
Ukupno	207	100,00	237	100,00
Makrocitoza odsutna	121	58,45	119	50,21
Makrocitoza stupanj 1	75	36,24	76	32,07
Makrocitoza stupanj 2	7	3,38	33	13,92
Makrocitoza stupanj 3	4	1,93	9	3,80
Ukupno	207	100,00	237	100,00
NM odsutna	79	38,16	132	55,70
NM stupanj 1	109	52,66	76	32,07
NM stupanj 2	19	9,18	26	10,97
NM stupanj 3	0	0	3	1,26
Ukupno	207	100,00	237	100,00
ANM odsutna	132	63,77	210	88,61
ANM stupanj 1	52	25,12	23	9,70
ANM stupanj 2	19	9,18	4	1,69
ANM stupanj 3	4	1,93	0	0
Ukupno	207	100,00	237	100,00

U svim citološkim grupama rezultat p16/Ki-67 dvojnog bojenja nije statistički značajno povezan s pojavnošću koilocitoze (Hi-kvadrat=0,376, df=3, p=0,945) niti parakeratoze (Hi-kvadrat=0,932, df=3, p=0,818). Pojavnost makrocitoze drugog i trećeg stupnja češća je u slučaju negativnog p16/Ki-67 dvojnog bojenja, a razlika je statistički značajna (Hi-kvadrat=16,896, df=3, p<0,001). Prisustvo nezrele metaplazije češće je u slučaju pozitivnog p16/Ki-67 dvojnog bojenja, a razlika je statistički značajna (Hi-kvadrat=21,359, df=3, p<0,001). Atipična nezrela metaplazija također je statistički značajno češći nalaz u slučajevima pozitivnog p16/Ki-67 dvojnog bojenja (Hi-kvadrat=40,945, df=3, p<0,001) (slika 51).



Slika 51. Zastupljenost citomofoloških osobina s obzirom na rezultat p16/Ki-67 dvojnog bojenja.

Analizom navedenih citomorfoloških osobina u HR HPV pozitivnim i HR HPV negativnim podgrupama citoloških grupa ASCUS, LSIL i HSIL-M statistički značajna razlika nađena samo za pojavnost ANM koja je češća u HR HPV pozitivnoj ASCUS grupi s p16/Ki-67 pozitivnim dvojnim bojenjem u odnosu na negativno dvojno bojenje (Hi-kvadrat=17,165, df=3, p=0,001), za pojavnost koilocitoze koja je češća u HR HPV pozitivnoj HSIL-M grupi s p16/Ki-67 negativnim dvojnim bojenjem u odnosu na pozitivno dvojno bojenje (Hi-kvadrat=13,500, df=3, p=0,004), za pojavnost NM koja je češća u HR HPV pozitivnoj i negativnoj HSIL-M grupi s p16/Ki-67 pozitivnim dvojnim bojenjem u odnosu na negativno dvojno bojenje (HR HPV pozitivan HSIL-M: Hi-kvadrat=7,613, df=3, p=0,022, HR HPV negativan HSIL-M: Hi-kvadrat=6,650, df=3, p=0,036) (Tablica 27).

Tablica 27. Semikvantitativna analiza pojavnosti koilocitoze, nezrele metaplazije i atipične nezrele metaplazije s obzirom na rezultat p16/Ki-67 dvojnog bojenja u citološkim podgrupama - rezultati koji su pokazali statističku značajnost.

ASCUS HR HPV	p16/Ki-67 pozitivan		p16/Ki-67 negativan	
	N	%	N	%
ASCUS pozitivan				
ANM odsutna	24	47,05	45	81,82
ANM stupanj 1	15	29,41	9	16,36
ANM stupanj 2	9	17,65	1	1,82
ANM stupanj 3	3	5,89	0	0
Ukupno	51	100,00	55	100,00
HSIL-M HR HPV				
HSIL-M pozitivan				
Koilocitoza odsutna	51	65,38	6	33,33
Koilocitoza stupanj 1	15	19,23	10	55,56
Koilocitoza stupanj 2	9	11,54	0	0
Koilocitoza stupanj 3	3	3,85	2	11,11
Ukupno	78	100,00	18	100,00
HSIL-M HR HPV				
HSIL-M pozitivan				
NM odsutna	25	32,05	12	66,67
NM stupanj 1	50	64,10	6	33,33
NM stupanj 2	3	3,85	0	0
NM stupanj 3	0	0	0	0
Ukupno	78	100,00	18	100,00
HSIL-M HR HPV				
HSIL-M negativan				
NM odsutna	8	42,11	12	85,71
NM stupanj 1	9	47,37	2	14,29
NM stupanj 2	2	10,52	0	0
NM stupanj 3	0	0	0	0
Ukupno	19	100,00	14	100,00

4.6.5. Analiza morfoloških tipova u citološkim grupama, u odnosu na HPV genotip i p16/Ki-67 dvojno bojenje

Prema analiziranim citomorfološkom osobinama kreirana su četiri morfološka tipa koja se pojavljuju u svim zadanim citološkim grupama.

Analizirana je učestalost morfoloških tipova citoloških promjena unutar citoloških grupa podijeljenih na HR HPV pozitivne i negativne podgrupe. Rezultati su prikazani u tablici 28.

Tablica 28. Učestalost morfoloških tipova u HR HPV pozitivnim i negativnim podgrupama citoloških grupa ASCUS, LSIL i HSIL-M

Morfološki tip	ZRELI		METAPLASTIČNI		NEZRELI		MJEŠOVITI		Ukupno
	N	%	N	%	N	%	%	%	N
Citološka podgrupa									
ASCUS HR HPV pozitivan	22	12,29	60	29,19	22	59,45	2	10,53	106
ASCUS HR HPV negativan	15	8,38	27	12,92	11	29,73	1	5,26	54
LSIL HR HPV pozitivan	65	36,31	32	15,31	0	0	3	15,79	100
LSIL HR HPV negativan	41	22,90	10	4,78	2	5,41	2	10,53	55
HSIL-M HR HPV pozitivan	24	13,41	61	29,20	0	0	11	57,89	96
HSIL-M HR HPV negativan	12	6,71	19	9,10	2	5,41	0	0	33
Ukupno	179	100,00	209	100,00	37	100,00	19	100,00	444

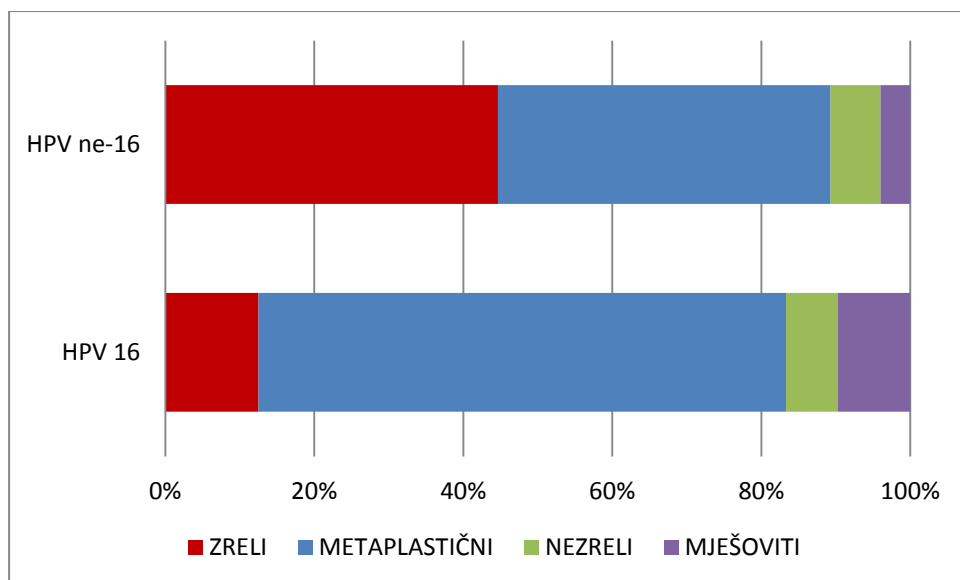
Analizom učestalosti pojavnosti morfoloških tipova između citoloških podgrupa najčešće se zreli morfološki tip nalazi u HR HPV pozitivnoj LSIL grupi, metaplastični tip u grupama HR HPV pozitivnoj ASCUS i HR HPV pozitivnoj HSIL-M, nezreli tip u HR HPV pozitivnoj ASCUS grupi a mješoviti tip u HR HPV pozitivnoj HSIL-M grupi. Razlike su statistički značajne (Hi-kvadrat=134,585, df=15, p<0,001).

Analizirana je učestalost prisutnost HPV 16 i HPV ne-16 genotipova s obzirom na morfološke tipove, a rezultati su prikazani u tablici 29.

Tablica 29. Učestalost prisutnosti HPV 16 i HPV ne-16 genotipova u morfološkim tipovima.

Morfološki tip	ZRELI		METAPLASTIČNI		NEZRELI		MJEŠOVITI		Ukupno
	N	%	N	%	N	%	%	%	N
Nalaz HPV genotipa									
HPV 16	9	8,26	51	33,77	5	25,00	7	43,75	72
HPV ne-16	100	91,74	100	66,23	15	75,00	9	56,25	224
Ukupno	109	100,00	151	100,00	20	100,00	16	100,00	296

U zreloom morfološkom tipu prevladava nalaz HPV ne-16 genotipa, a kod HPV 16 genotipa prevladava metaplastični morfološki tip. Uočene razlike statistički su značajne (Hi-kvadrat=25,899, df=3, $p<0,001$) (slika 52).



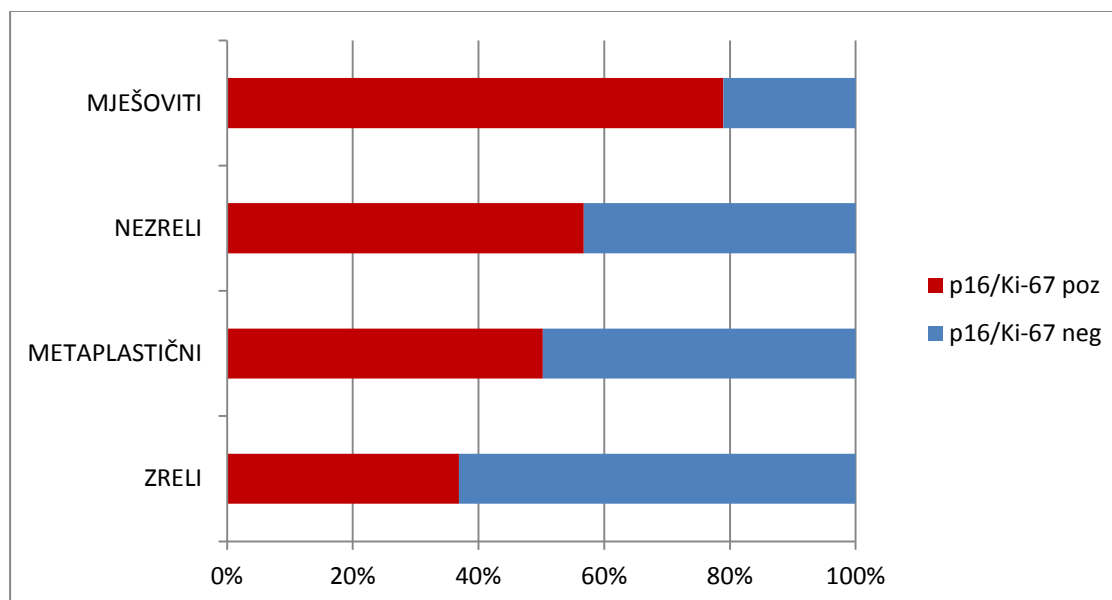
Slika 52. Raspodjela morfoloških tipova s obzirom na nalaz HPV 16 i HPV ne-16 genotipa.

Analiziran je rezultat p16/Ki-67 dvojnog bojenja s obzirom na morfološke tipove, a rezultati su prikazani u tablici 30.

Tablica 30. Rezultati p16/Ki-67 dvojnog bojenja u odnosu na morfološke tipove.

Morfološki tip	ZRELI		METAPLASTIČNI		NEZRELI		MJEŠOVITI		Ukupno
	N	%	N	%	N	%	%	%	
P16/Ki-67 pozitivan	66	36,87	105	50,24	21	56,76	15	78,95	207
P16/Ki-67 negativan	113	63,13	104	49,76	16	43,24	4	21,05	237
Ukupno	179	100,00	209	100,00	37	100,00	19	100,00	444

U zreлом morfološkom tipu p16/Ki-67 dvojno bojenje češće je negativno, a pozitivan nalaz p16/Ki-67 dvojnog bojenja češće se nađe u metaplastičnom, nezrelom i mješovitom morfološkom tipu. Navedene razlike statistički su značajne (Hi-kvadrat=17,442, df=3, p=0,001) (slika 53).



Slika 53. Rezultat p16/Ki-67 dvojnog bojenja s obzirom na morfološki tip promjene.

4.7. Rezultati praćenja i ishoda bolesti

Rezultati praćenja i ishoda bolesti poznati su za 424 pacijentice od ukupno ispitivanih 444. Prosječno trajanje praćenja u mjesecima bilo je 25,82 (minimum: 1,00; maksimum: 75; SD=17,27).

Kod ishoda s negativizacijom nalaza (N=225), odnosno regresijom bolesti analiziran je period u mjesecima kada je negativizacija zabilježena za sve tri citološke grupe. Rezultati su prikazani u tablici 31.

Tablica 31. Mjeseci negativizacije u citološkim grupama ASCUS, LSIL i HSIL-M

	Mjeseci negativizacije N	Mjeseci negativizacije srednja vrijednost	Mjeseci negativizacije SD	Mjeseci negativizacije minimum	Mjeseci negativizacije maksimum
ASCUS	90	25,34	16,11	4	61
LSIL	82	24,45	15,23	5	65
HSIL-M	53	21,64	14,65	1	71
Ukupno	225	24,15	15,46	1	71

Mjeseci negativizacije statistički su testirani pomoću Kruskal-Wallis ANOVA testa te nije nađena statistički značajna razlika za tri ispitivane citološke grupe, $H(2, N=225) = 1,876, p=0,391$.

4.7.1. Analiza kliničkog ishoda bolesti

Tri su moguća ishoda bolesti: negativizacija, stagnacija i progresija. Rezultati ishoda bolesti ukupno i za tri ispitivane citološke grupe prikazani su u tablici 32.

Tablica 32. Klinički ishod bolesti prema citološkim grupama.

	Negativizacija		Stagnacija		Progresija		Ukupno	
	N	%	N	%	N	%	N	%
ASCUS	90	58,44	25	16,24	39	25,32	154	100,00
LSIL	82	56,55	43	29,66	20	13,79	145	100,00
HSIL-M	53	42,40	40	32,00	32	25,60	125	100,00
Ukupno	225	53,07	108	25,47	91	21,46	424	100,00

4.7.2. Klinički ishod prema dobi

Rezultati kliničkog ishoda pacijentica prema dobnim skupinama analizirani su za sve pacijentice te unutar citoloških grupa (Tablica 33.)

Tablica 33. Klinički ishod prema dobnim skupinama za sve pacijentice i unutar citoloških grupa.

		Negativizacija		Stagnacija		Progresija		Ukupno	
		N	%	N	%	N	%	N	%
Sve pacijentice	<30	73	49,66	44	29,93	30	20,41	147	100,00
	30+	152	54,87	64	23,11	61	22,02	277	100,00
Ukupno		225	53,07	108	25,47	91	21,46	424	100,00
ASCUS	<30	16	47,06	10	29,41	8	23,53	34	100,00
	30+	74	61,67	15	12,50	31	25,83	120	100,00
LSIL	<30	38	57,58	18	27,27	10	15,15	66	100,00
	30+	44	55,69	25	31,65	10	12,66	79	100,00
HSIL-M	<30	19	40,42	16	34,05	12	25,53	47	100,00
	30+	34	43,59	24	30,77	20	25,64	78	100,00
Ukupno		225	53,07	108	25,47	91	21,46	424	100,00

Između dviju dobnih skupina nije nađena statistički značajna razlika u odnosu na ishod bolesti niti za sve pacijentice ukupno, niti unutar citoloških grupa. Za sve pacijentice: Hi-kvadrat=2,366, df=2, p=0,306; za grupu ASCUS: Hi-kvadrat=5,691, df=2, p=0,058; za grupu LSIL: Hi-kvadrat=0,416, df=2, p=0,812; za grupu HSIL-M: Hi-kvadrat=0,174, df=2, p=0,917.

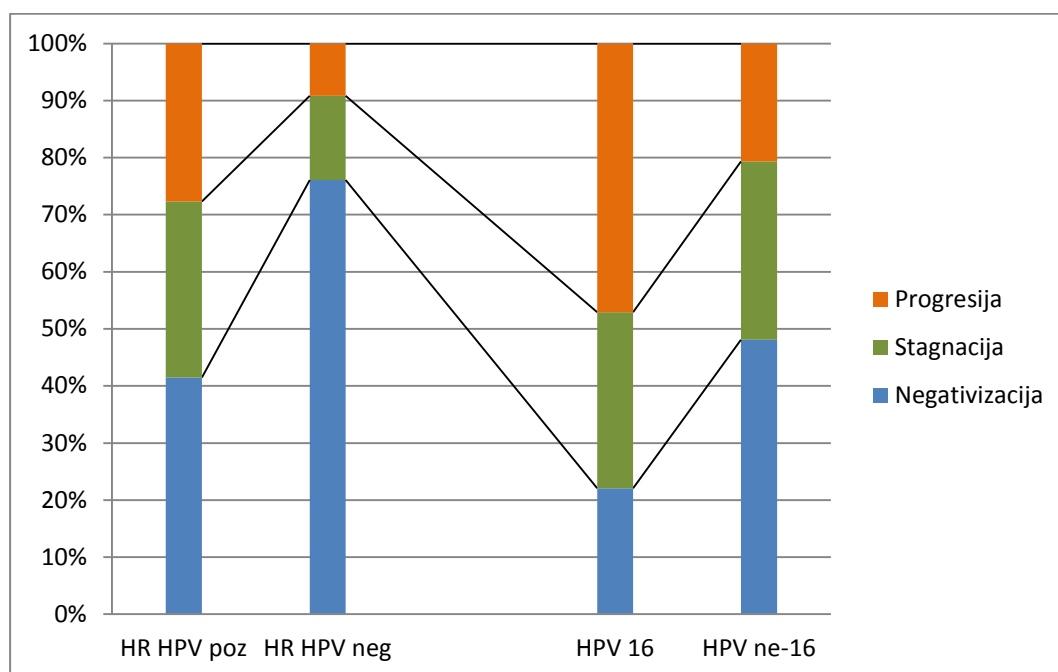
4.7.3. HR HPV DNA test, HPV genotipizacija i klinički ishod bolesti

Analiziran je ishod bolesti za sve ispitanice bez obzira na citološku grupu, a s obzirom na rezultat HR HPV DNA testa te , kod slučajeva kod koji h je napravljena HPV genotipizacija, s obzirom na nalaz HPV 16 i HPV ne-16 genotipa. Rezultati su prikazani u tablici 34.

Tablica 34. Ishod bolesti s obzirom na HR HPV DNA nalaz i nalaz HPV 16 i HPV ne-16 genotipa.

	Negativizacija		Stagnacija		Progresija		Ukupno	
	N	%	N	%	N	%	N	%
HR HPV test N=424								
HR HPV pozitivan	117	41,49	87	30,85	78	27,66	282	100,00
HR HPV negativan	108	76,06	21	14,79	13	9,15	142	100,00
Ukupno	225	53,07	108	25,47	91	21,46	424	100,00
HPV genotipizacija N=276	N	%	N	%	N	%	N	%
HPV 16	15	22,06	21	30,88	32	47,06	68	100,00
HPV ne-16	100	48,08	65	31,25	43	20,67	208	100,00
Ukupno	115	41,67	86	31,16	75	27,17	276	100,00

Kod HR HPV pozitivnih ispitanica statistički značajno je češći ishod progresije i stagnacije bolesti u usporedbi s HR HPV negativnim slučajevima (Hi-kvadrat=45,900, df=2, p<0,001). Unutar grupe kod koje je rađena HPV genotipizacija, prisustvo HPV 16 genotipa bilo je više od dvostruko češće povezano s progresijom bolesti u odnosu na HPV ne-16 genotipove kod kojih je gotovo u polovici slučajeva došlo do negativizacije. Razlika je statistički značajna (Hi-kvadrat=21,458, df=2, p<0,001) (slika 54).



Slika 54. Ishod bolesti s obzirom na rezultat HR HPV DNA testa i s obzirom na prisustvo HPV 16 i HPV ne-16 genotipa.

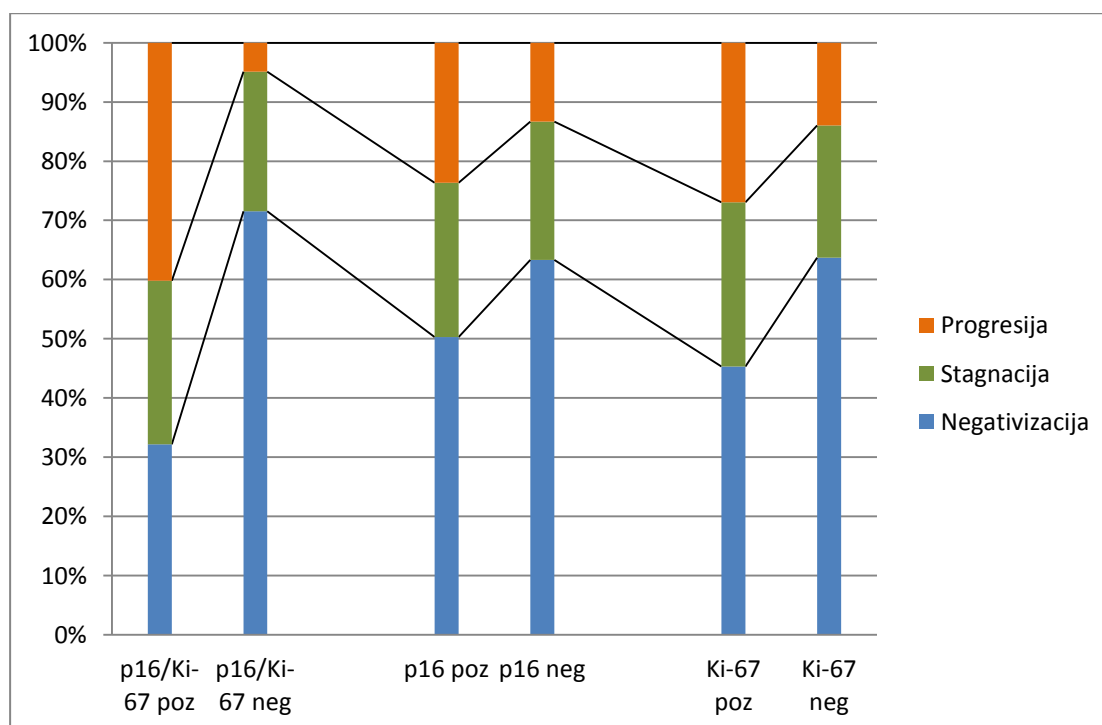
4.7.4. p16/Ki-67 dvojno bojenje, zasebno p16 i Ki-67 bojenje i klinički ishod bolesti

Analiziran je ishod bolesti za sve ispitanice bez obzira na citološku grupu, a s obzirom na rezultat p16/Ki-67 dvojnog bojenja, zasebnog p16 i zasebnog Ki-67 bojenja, a rezultati su prikazani u tablici 35.

Tablica 35. Ishod bolesti s obzirom na rezultat p16/Ki-67 dvojnog bojenja, zasebnog p16 i zasebnog Ki-67 bojenja.

	Negativizacija		Stagnacija		Progresija		Ukupno	
	N	%	N	%	N	%	N	%
P16/Ki-67 pozitivan	64	32,16	55	27,64	80	49,20	199	100,00
P16/Ki-67 negativan	161	71,56	53	23,56	11	4,88	225	100,00
Ukupno	225	53,07	108	25,47	91	21,46	424	100,00
P16 pozitivan	168	50,30	87	26,05	79	23,65	334	100,00
P16 negativan	57	63,33	21	23,33	12	13,33	90	100,00
Ukupno	225	53,07	108	25,47	91	21,46	424	100,00
Ki-67 pozitivan	111	45,30	68	27,76	66	26,94	245	100,00
Ki-67 negativan	114	63,69	40	22,35	25	13,96	179	100,00
Ukupno	225	53,07	108	25,47	91	21,46	424	100,00

Kod ispitanica s p16/Ki-67 pozitivnim nalazom u gotovo 50% slučajeva došlo je do progresije bolesti što je ujedno i deset puta više nego kod ispitanica s p16/Ki-67 negativnim nalazom. Razlika je statistički značajna (Hi-kvadrat=92,929, df=2, p<0,001). Zasebno p16 bojenje pokazuje češću pozitivnost u slučajevima s progresijom, razlika je statistički granično značajna (Hi-kvadrat=5,992, df=2, p=0,04998). Zasebno Ki-67 bojenje češće je pozitivno kod ispitanica s progresijom bolesti, odnosno negativno kod ispitanica s negativizacijom, a razlika je statistički značajna (Hi-kvadrat=15,883, df=2, p<0,001) (slika 55).



Slika 55. Ishod bolesti s obzirom na rezultat p16/Ki-67 dvojnog bojenja, zasebnog p16 i Ki-67 bojenja.

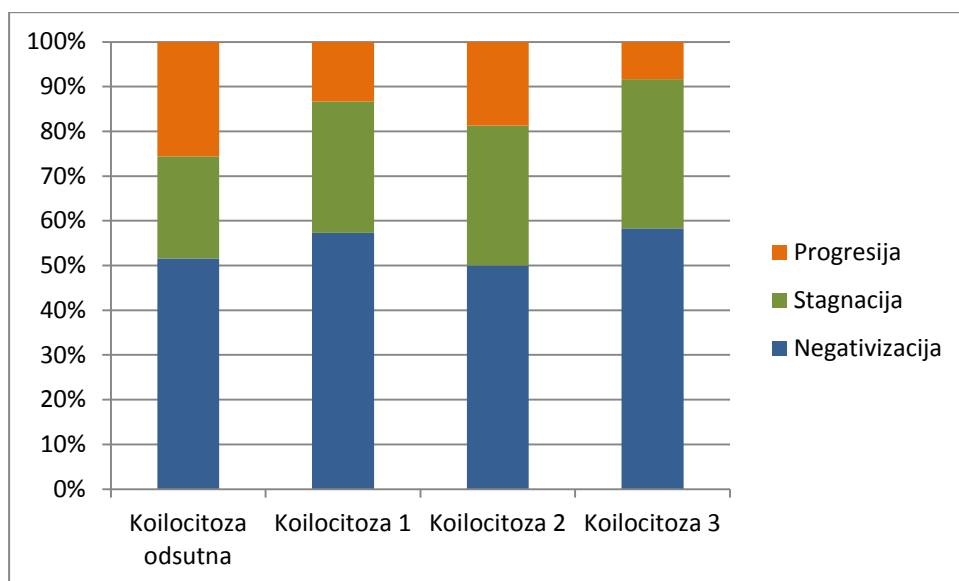
4.7.5. Citomorfološke osobine i klinički ishod bolesti

Analiziran je ishod bolesti za sve ispitanice bez obzira na citološku grupu, a s obzirom na pojavnost citomorfoloških osobina koilocitoze, parakeratoze, makrocitoze, nezrele i atipične nezrele metaplazije, a rezultati su prikazani u tablici 36.

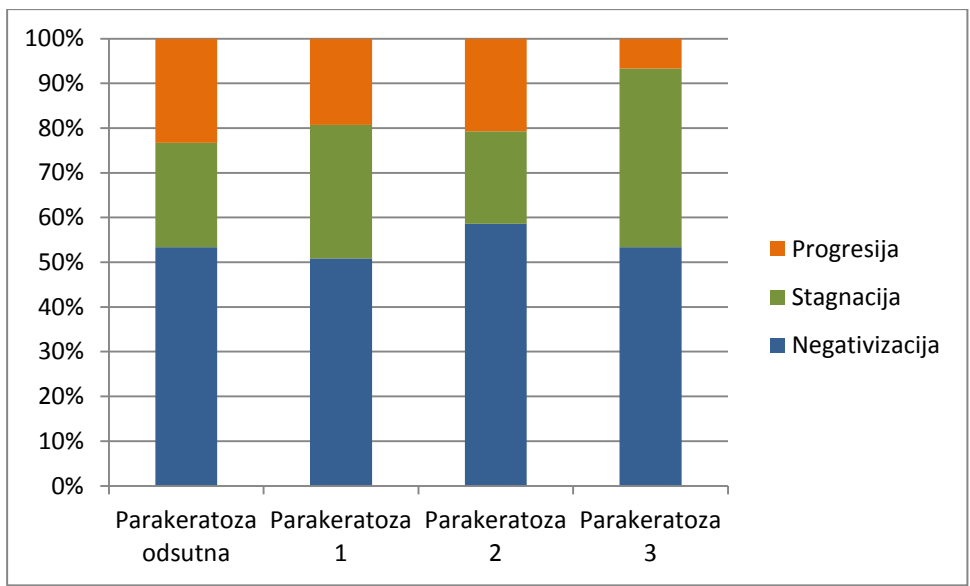
Tablica 36. Ishod bolesti s obzirom na ispitivane citomorfološke osobine.

	Negativizacija		Stagnacija		Progresija		Ukupno	
	N	%	N	%	N	%	N	%
Koilocitoza odsutna	145	51,60	64	22,78	72	25,62	281	100,00
Koilocitoza stupanj 1	43	57,33	22	29,33	10	13,34	75	100,00
Koilocitoza stupanj 2	16	50,00	10	31,25	6	18,75	32	100,00
Koilocitoza stupanj 3	21	58,33	12	33,33	3	8,33	36	100,00
Ukupno	225	53,07	108	25,47	91	21,46	424	100,00
Parakeratoza odsutna	142	53,38	62	23,31	62	23,31	266	100,00
Parakeratoza stupanj 1	58	50,88	34	29,82	22	19,30	114	100,00
Parakeratoza stupanj 2	17	58,62	6	20,69	6	20,69	29	100,00
Parakeratoza stupanj 3	8	53,33	6	40,00	1	6,67	15	100,00
Ukupno	225	53,07	108	25,47	91	21,46	424	100,00
Makrocitoza odsutna	111	49,11	55	24,34	60	26,55	226	100,00
Makrocitoza stupanj 1	79	53,02	41	27,52	29	19,46	149	100,00
Makrocitoza stupanj 2	24	66,67	10	27,78	2	5,55	36	100,00
Makrocitoza stupanj 3	11	84,62	2	15,38	0	0	13	100,00
Ukupno	225	53,07	108	25,47	91	21,46	424	100,00
NM odsutna	116	57,71	52	25,87	33	16,42	201	100,00
NM stupanj 1	81	46,28	47	26,86	47	26,86	175	100,00
NM stupanj 2	25	55,56	9	20,00	11	24,44	45	100,00
NM stupanj 3	3	100,00	0	0	0	0	3	100,00
Ukupno	225	53,07	108	25,47	91	21,46	424	100,00
ANM odsutna	192	59,26	86	26,54	46	14,20	324	100,00
ANM stupanj 1	28	38,36	18	24,66	27	36,98	73	100,00
ANM stupanj 2	5	21,74	4	17,39	14	60,87	23	100,00
ANM stupanj 3	0	0	0	0	4	100,00	4	100,00
Ukupno	225	53,07	108	25,47	91	21,46	424	100,00

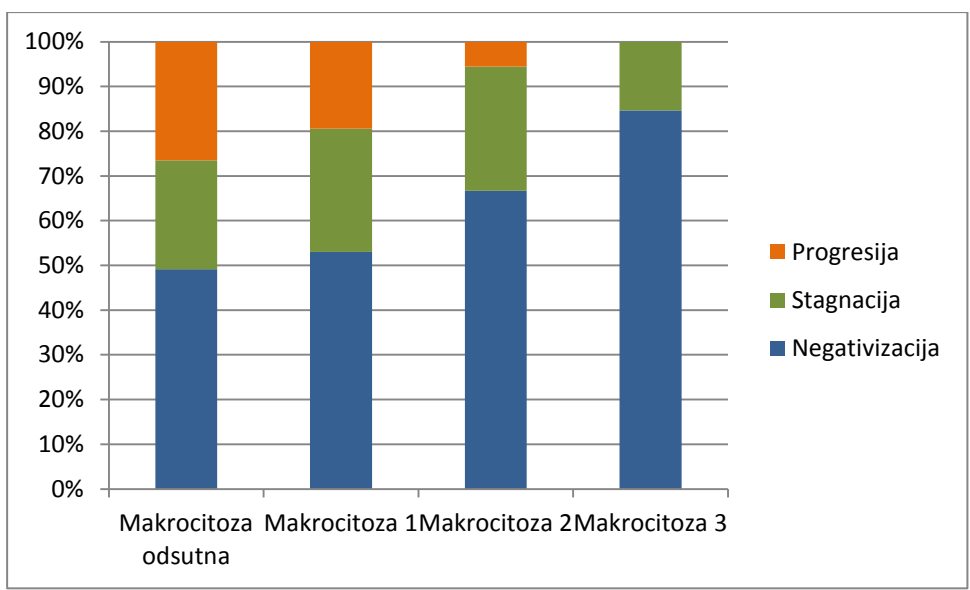
Iako je kod ispitanica s odsustvom nalaza koilocitoze uočena najviša stopa progresije, a kod koilocitoze trećeg stupnja najniža, razlika nije statistički značajna (Hi-kvadrat=10,726, df=6, p=0,097) (slika 56). Kod odsustva parakeratoze nađena je veća učestalost progresije dok s porastom stupnja izraženosti parakeratoze stopa progresije opada, ali uočena razlika nije statistički značajna (Hi-kvadrat=5,326, df=6, p=0,503) (slika 57). Porastom izraženosti makrocitoze opada stopa progresije bolesti, a kod makrocitoze trećeg stupnja nije zabilježen ni jedan slučaj progresije. Uočene razlike su statistički značajne (Hi-kvadrat=15,348, df=6, p=0,018) (slika 58). Analizom pojavnosti nezrele metaplazije uočena je intenzivnija pojavnost u slučaju negativizacije, ali razlika nije statistički značajna (Hi-kvadrat=10,655, df=6, p=0,100) (slika 59). Porastom intenziteta nalaza atipične nezrele metaplazije znatno raste i stopa progresije bolesti, a razlika je statistički značajna (Hi-kvadrat=57,770, df=6, p<0,001) (slika 60).



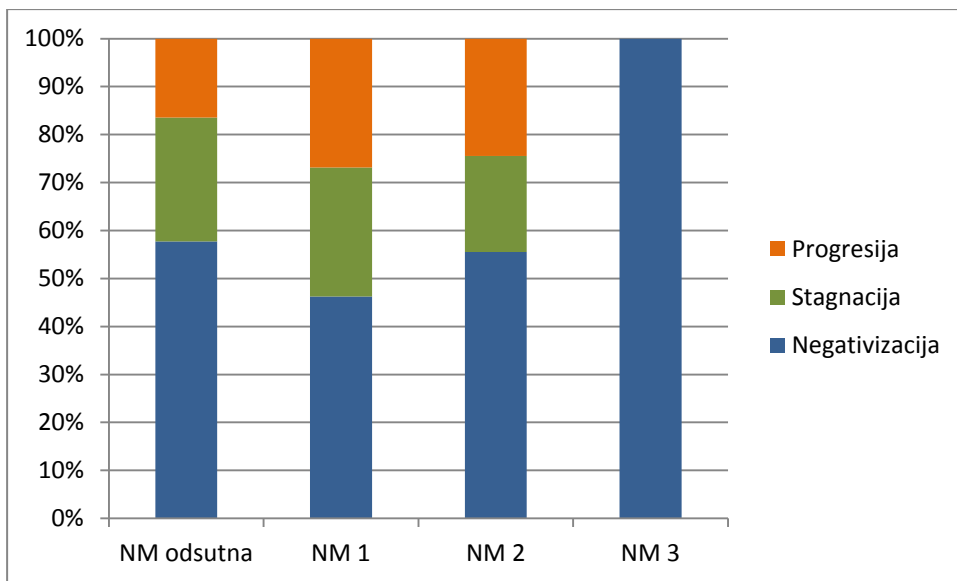
Slika 56. Ishod bolesti s obzirom na koilocitozu.



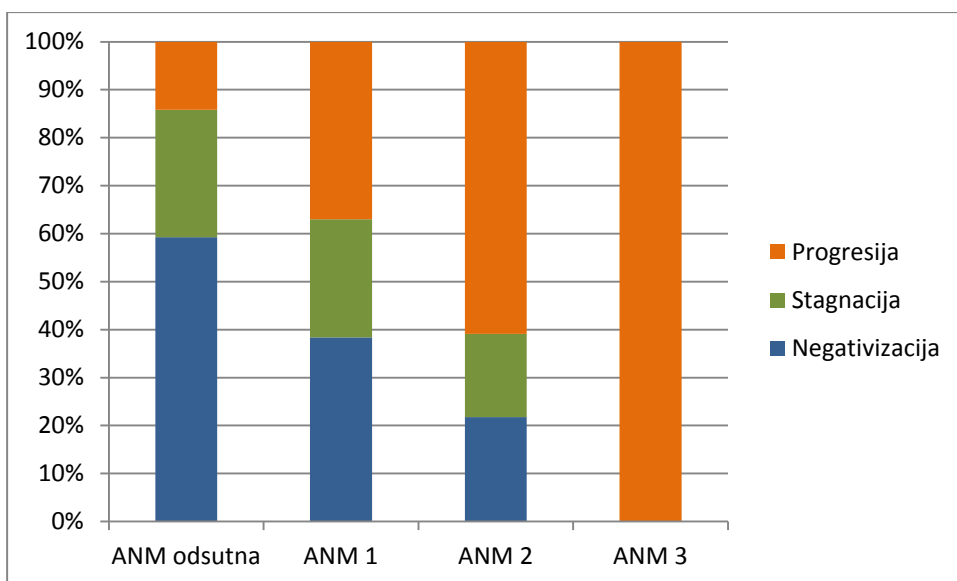
Slika 57. Ishod bolesti s obzirom na parakeratozu.



Slika 58. Ishod bolesti s obzirom na makrocitozu.



Slika 59. Ishod bolesti s obzirom na pojavnost nezrele metaplazije.



Slika 60. Ishod bolesti s obzirom na pojavnost atipične nezrele metaplazije.

4.7.6. Klinički ishod bolesti za citološke grupe ASCUS, LSIL i HSIL-M

Na jednak način kao što je povezanost svih ispitivanih varijabli s ishodom bolesti analizirana za sve ispitanice bez obzira na citološku grupu, analizirana je posebno za citološke grupe ASCUS, LSIL i HSIL-M te za podgrupe koje su HR HPV pozitivne i HR HPV negativne unutar citoloških grupa. Od rezultata će biti tabelarno prikazani samo oni koji su pokazali statistički značajnost.

4.7.6.1. Klinički ishod bolesti za citološku grupu ASCUS

Od 160 pacijentica u citološkoj grupi ASCUS za 154 su bili dostupni podaci o kliničkom ishodu bolesti. Povoljan klinički ishod za citološku grupu ASCUS predstavlja negativizacija i stagnacija bolesti, a nepovoljan progresija. Progresija bolesti u citološkoj grupi ASCUS zabilježena je sedam puta češće u podgrupi koja je HR HPV pozitivna u odnosu na HR HPV negativnu podgrupu (HI-kvadrat=35,721, df=2, p<0,001); (tablica 37, slika 61).

Tablica 37. Povezanost kliničkog ishoda bolesti i rezultata HR HPV testa u citološkoj grupi ASCUS

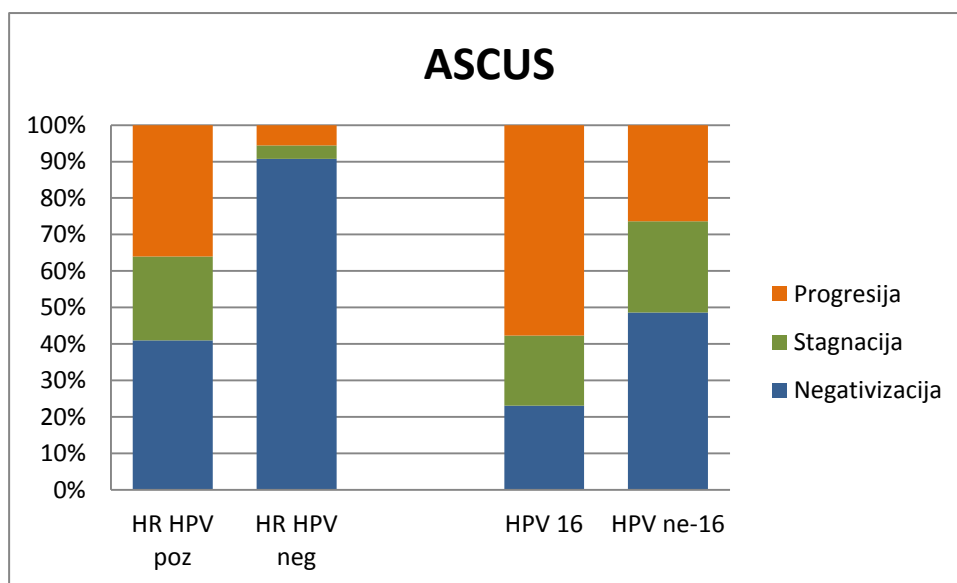
ASCUS	Negativizacija		Stagnacija		Progresija		Ukupno	
	N	%	N	%	N	%	N	%
HR HPV pozitivan	41	41,00	23	23,00	36	36,00	100	100,00
HR HPV negativan	49	90,74	2	3,70	3	5,56	54	100,00
Ukupno	90	58,44	25	16,23	39	25,32	154	100,00

Od 104 pacijentice u citološkoj grupi ASCUS koje su imale nalaz HPV genotipizacije, praćenje i klinički ishod bili su dostupni za 98 pacijentica. Kod pacijentica s citološkim nalazom ASCUS i nalazom HPV 16 genotipa u više od 50% slučajeva zabilježena je progresija bolesti, dok je kod

pacijentica s HPV ne-16 genotipom do progresije došlo u dvostruko manje slučajeva. Razlika je statistički značajna (Hi-kvadrat=8,643, df=2, p=0,013), (tablica 38, slika 61).

Tablica 36. Povezanost kliničkog ishoda bolesti i nalaza HPV 16 i HPV ne-16 genotipa u citološkoj grupi ASCUS.

ASCUS	Negativizacija		Stagnacija		Progresija		Ukupno	
	N	%	N	%	N	%	N	%
HPV 16	6	23,08	5	19,23	15	57,69	26	100,00
HPV ne-16	35	49,29	18	25,35	19	26,76	71	100,00
Ukupno	41	41,84	23	23,47	34	34,69	98	100,00

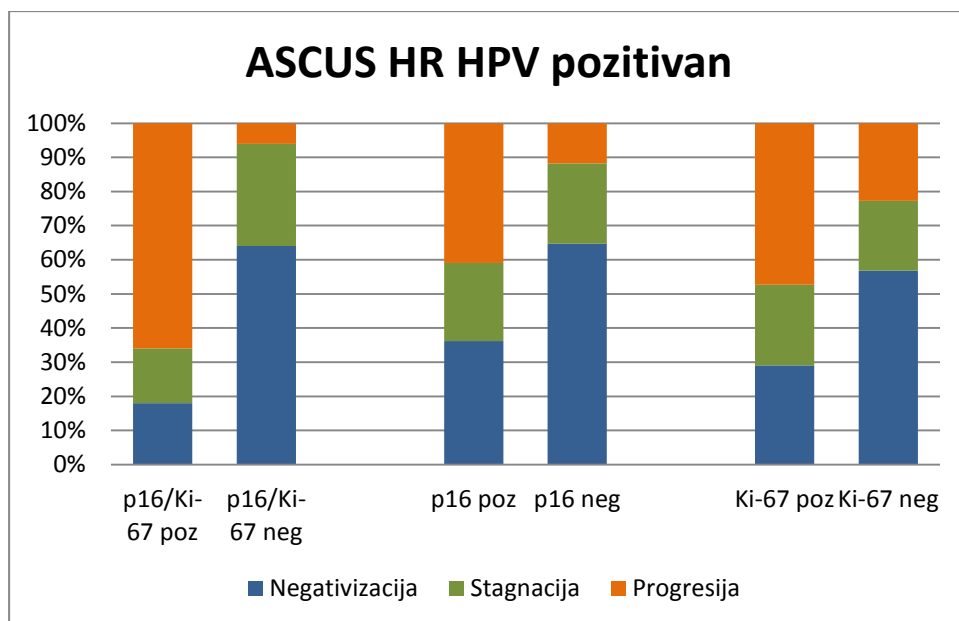


Slika 61. Ishod bolesti za citološku grupu ASCUS s obzirom na nalaz HR HPV DNA testa i HPV 16 i ne-16 genotipa.

Pozitivan rezultat p16/Ki-67 dvojnog bojenja u HR HPV pozitivnoj podgrupi ASCUS-a deset je puta češće povezan s progresijom bolesti i tri puta rjeđe s negativizacijom u usporedbi s negativnim rezultatom p16/Ki-67 dvojnog bojenja (Hi-kvadrat=40,033, df=2, p<0,001). Zasebni pozitivitet p16 bojenja također je povezan s češćom progresijom bolesti u odnosu na negativan nalaz (Hi-kvadrat=6,152, df=2, p=0,046) jednako kao i pozitivan nalaz zasebnog Ki-67 bojenja u odnosu na negativan nalaz (Hi-kvadrat=8,699, df=2, p=0,013), (tablica 39, slika 62).

Tablica 39. Klinički ishod bolesti u HR HPV pozitivnoj podgrupi citološke grupe ASCUS za rezultat p16/Ki-67 dvojnog bojenja, p16 zasebnog bojenje i Ki-67 zasebnog bojenja.

ASCUS HR HPV pozitivan	Negativizacija		Stagnacija		Progresija		Ukupno	
	N	%	N	%	N	%	N	%
p16/Ki-67 pozitivan	9	18,00	8	16,00	33	66,00	50	100,00
p16/Ki-67 negativan	32	64,00	15	30,00	3	6,00	50	100,00
Ukupno	41	41,00	23	23,00	36	36,00	100	100,00
p16 pozitivan	30	36,15	19	22,89	34	40,96	83	100,00
p16 negativan	11	64,71	4	23,53	2	11,76	17	100,00
Ukupno	41	41,00	23	23,00	36	36,00	100	100,00
Ki-67 pozitivan	16	28,57	13	23,21	26	46,42	56	100,00
Ki-67 negativan	25	56,82	9	20,45	10	22,73	44	100,00
Ukupno	41	41,00	23	23,00	36	36,00	100	100,00

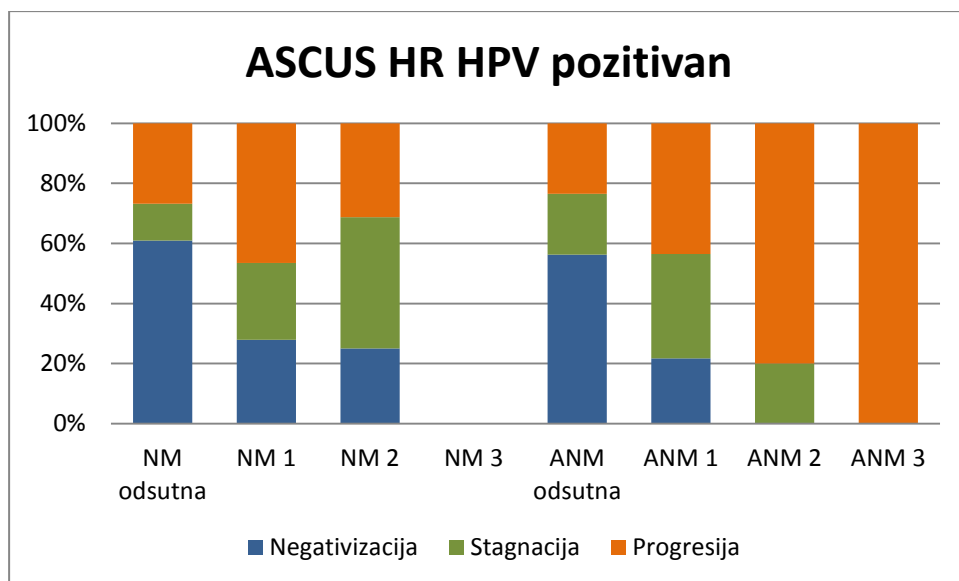


Slika 62. Ishod bolesti u citološkoj podgrupi HR HPV pozitivan ASCUS s obzirom na p16/Ki-67 dvojnno bojenje te zasebno bojenje s p16 i Ki-67.

Analizom citomorfoloških osobina u HR HPV pozitivnoj podgrupi citološke grupe ASCUS nije nađena statistički značajna povezanost kliničkog ishoda bolesti s pojavnošću koilocitoze, parakeratoze i makrocitoze. Ali, progresija bolesti češća je u slučaju prisustva nezrele metaplazije (Hi-kvadrat=14,366, df=6, p=0.026), a stopa progresija raste i sa stupnjem pojavnosti atipične nezrele metaplazije (Hi-kvadrat=18,333, df=6, p=0,005), (tablica 40, slika 63).

Tablica 40. Klinički ishod bolesti u HR HPV pozitivnoj podgrupi citološke grupe ASCUS i rezultati analize pojavnosti nezrele metaplazije i atipične nezrele metaplazije.

ASCUS HR HPV pozitivan	Negativizacija		Stagnacija		Progresija		Ukupno	
	N	%	N	%	N	%	N	%
NM odsutna	25	60,98	5	12,19	11	26,83	41	100,00
NM stupanj 1	12	27,91	11	25,58	20	46,51	43	100,00
NM stupanj 2	4	25,00	7	43,75	5	31,25	16	100,00
NM stupanj 3	0	0	0	0	0	0	0	0
Ukupno	41	41,00	23	23,00	36	36,00	100	100,00
ANM odsutna	36	56,25	13	20,31	15	23,44	64	100,00
ANM stupanj 1	5	21,74	8	34,78	10	43,48	23	100,00
ANM stupanj 2	0	0	2	20,00	8	80,00	10	100,00
ANM stupanj 3	0	0	0	0	3	100,00	3	
Ukupno	41	41,00	23	23,00	36	36,00	100	100,00



Slika 63. Ishod bolesti u citološkoj podgrupi HR HPV pozitivan ASCUS s obzirom na pojavnost nezrele i atipične nezrele metaplazije.

Negativan rezultat p16/Ki-67 dvojnog bojenja u HR HPV negativnoj podgrupi ASCUS-a iznimno je rijetko povezan s progresijom bolesti u usporedbi s pozitivnim dvojnim bojenjem (Hi-kvadrat=13,095, df=2, p=0,001), tablica 41. Rezultati zasebnog p16 i Ki-67 bojenja nisu bili statistički značajno povezani s kliničkim ishodom bolesti (slika 64).

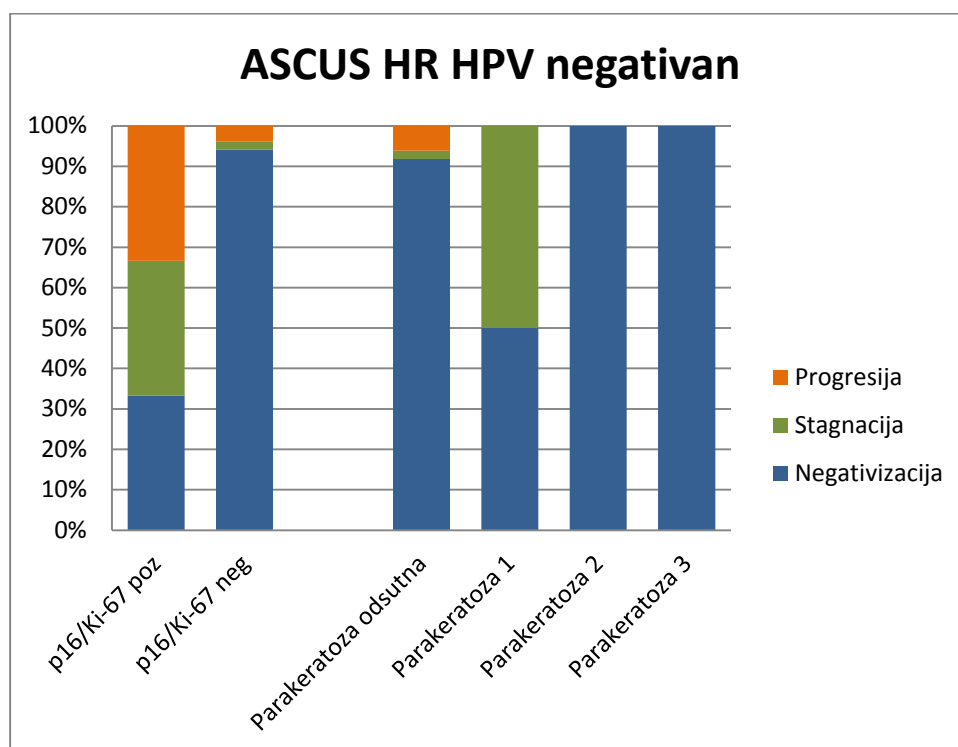
Tablica 41. Klinički ishod bolesti u HR HPV negativnoj podgrupi citološke grupe ASCUS za rezultat p16/Ki-67 dvojnog bojenja, p16 zasebnog bojenja i Ki-67 zasebnog bojenja.

ASCUS HR HPV negativan	Negativizacija		Stagnacija		Progresija		Ukupno	
	N	%	N	%	N	%	N	%
p16/Ki-67 pozitivan	1	33,33	1	33,33	1	33,33	3	100,00
p16/Ki-67 negativan	48	94,12	1	1,96	2	3,92	51	100,00
Ukupno	49	90,74	2	3,70	3	5,56	54	100,00

Analizom citomorfoloških osobina u HR HPV negativnoj podgrupi citološke grupe ASCUS nije nađena statistički značajna povezanost kliničkog ishoda bolesti s pojavnošću koilocitoze, makrocitoze, nezrele metaplazije i atipične nezrele metaplazije. Ali, progresija bolesti, iako rijetka u citološkoj grupi ASCUS koja je HR HPV negativna nije bila u nijednom slučaju povezana s prisustvom parakeratoze, što je statistički značajno u odnosu na slučajeve bez parakeratoze (Hi-kvadrat=12,758, df=6, p=0.047), (tablica 40, slika 64).

Tablica 42. Klinički ishod bolesti u HR HPV negativnoj podgrupi citološke grupe ASCUS i rezultati analize pojavnosti parakeratoze.

ASCUS HR HPV pozitivan	Negativizacija		Stagnacija		Progresija		Ukupno	
	N	%	N	%	N	%	N	%
Parakeratoza odsutna	45	91,84	1	2,04	3	6,12	49	100,00
Parakeratoza stupanj 1	1	50,00	1	50,00	0	0	2	100,00
Parakeratoza stupanj 2	2	100,00	0	0	0	0	2	100,00
Parakeratoza stupanj 3	1	100,00	0	0	0	0	1	0
Ukupno	49	90,74	2	3,70	3	5,56	54	100,00



Slika 64. Ishod bolesti u citološkoj podgrupi HR HPV negativan ASCUS s obzirom na rezultat p16/Ki-67 dvojnog bojenja i pojavnost parakeratoze.

4.7.6.2. Klinički ishod bolesti za citološku grupu LSIL

Od 155 pacijentica u citološkoj grupi ASCUS za 145 su bili dostupni podaci o kliničkom ishodu bolesti. Kao i za ASCUS, povoljan klinički ishod za citološku grupu LSIL predstavlja negativizacija i stagnacija bolesti, a nepovoljan progresija. Progresija bolesti u citološkoj grupi LSIL češća je u podgrupi koja je HR HPV pozitivna u odnosu na HR HPV negativnu podgrupu, ali razlika nije statistički značajna (HI-kvadrat=5,718, df=2, p=0,057); (tablica 43, slika 65).

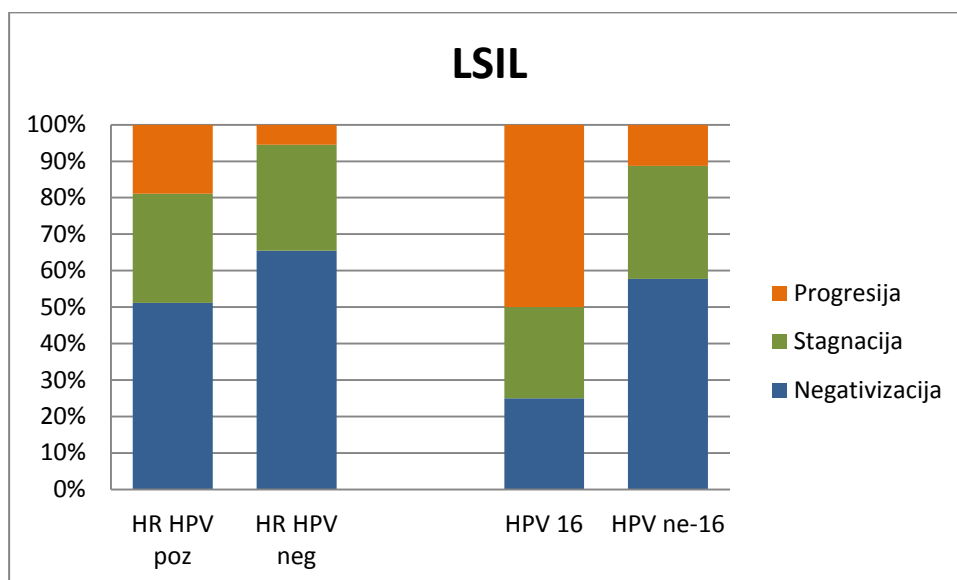
Tablica 43. Povezanost kliničkog ishoda bolesti i rezultata HR HPV testa u citološkoj grupi LSIL.

LSIL	Negativizacija		Stagnacija		Progresija		Ukupno	
	N	%	N	%	N	%	N	%
HR HPV pozitivan	46	51,11	27	30,00	17	18,89	90	100,00
HR HPV negativan	36	65,45	16	29,09	3	5,45	55	100,00
Ukupno	82	56,55	43	29,66	20	13,79	145	100,00

Od 97 pacijentica u citološkoj grupi LSIL koje su imale nalaz HPV genotipizacije, praćenje i klinički ishod bili su dostupni za 87 pacijentica. Kod pacijentica s citološkim nalazom LSIL i nalazom HPV 16 genotipa u 50% slučajeva zabilježena je progresija bolesti, dok je kod pacijentica s HPV ne-16 genotipom do progresije došlo u gotovo pet puta manje slučajeva. Razlika je statistički značajna (Hi-kvadrat=13,515, df=2, p=0,005), (tablica 44, slika 65).

Tablica 44. Povezanost kliničkog ishoda bolesti i nalaza HPV 16 i HPV ne-16 genotipa u citološkoj grupi LSIL.

LSIL	Negativizacija		Stagnacija		Progresija		Ukupno	
	N	%	N	%	N	%	N	%
HPV 16	4	25,00	4	25,00	8	50,00	16	100,00
HPV ne-16	41	57,75	22	30,98	8	11,27	71	100,00
Ukupno	45	52,27	26	29,55	16	18,18	87	100,00



Slika 65. Ishod bolesti za citološku grupu LSIL s obzirom na nalaz HR HPV DNA testa i HPV 16 i ne-16 genotipa.

Pozitivan rezultat p16/Ki-67 dvojnog bojenja u HR HPV pozitivnoj podgrupi LSIL pet puta je češće povezan s progresijom bolesti i gotovo dvostruko rjeđe s negativizacijom u usporedbi s negativnim rezultatom p16/Ki-67 dvojnog bojenja (Hi-kvadrat=13,594, df=2, p=0,001), (tablica 45, slika 66). Rezultati zasebnog p16 i Ki-67 bojenja nisu bili povezani s ishodom bolesti u ovoj citološkoj podgrupi.

Tablica 45. Klinički ishod bolesti u HR HPV pozitivnoj podgrupi citološke grupe LSIL za rezultat p16/Ki-67 dvojnog bojenja.

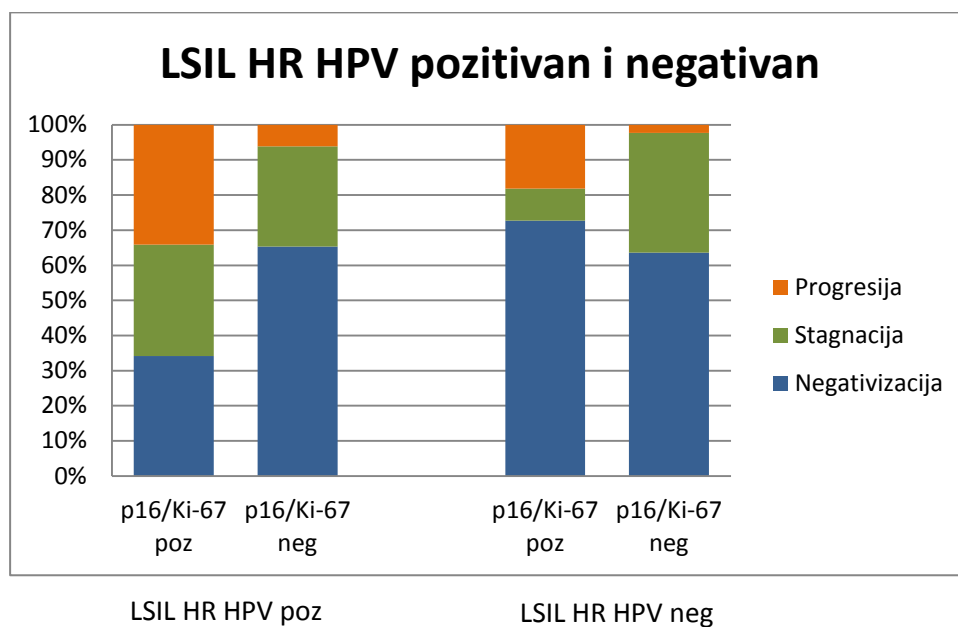
LSIL HR HPV pozitivan	Negativizacija		Stagnacija		Progresija		Ukupno	
	N	%	N	%	N	%	N	%
p16/Ki-67 pozitivan	14	34,15	13	31,70	14	34,15	41	100,00
p16/Ki-67 negativan	32	65,31	14	28,57	3	6,12	49	100,00
Ukupno	46	51,11	27	30,00	17	18,89	90	100,00

Analizom citomorfoloških osobina u HR HPV pozitivnoj podgrupi citološke grupe LSIL nije nađena statistički značajna povezanost kliničkog ishoda bolesti s pojavnošću koilocitoze, parakeratoze, makrocitoze, nezrele metaplazije i atipične nezrele metaplazije.

Negativan rezultat p16/Ki-67 dvojnog bojenja u HR HPV negativnoj podgrupi LSIL-a rijede je povezan s progresijom bolesti u usporedbi s pozitivnim dvojnim bojenjem (Hi-kvadrat=6,085, df=2, p=0,048), (tablica 46, slika 66). Rezultati zasebnog p16 i Ki-67 bojenja nisu bili statistički značajno povezani s kliničkim ishodom bolesti.

Tablica 46. Klinički ishod bolesti u HR HPV negativnoj podgrupi citološke grupe LSIL za rezultat p16/Ki-67 dvojnog bojenja.

LSIL HR HPV negativan	Negativizacija		Stagnacija		Progresija		Ukupno	
	N	%	N	%	N	%	N	%
p16/Ki-67 pozitivan	8	72,73	1	9,09	2	18,18	11	100,00
p16/Ki-67 negativan	28	63,64	15	34,09	1	2,27	44	100,00
Ukupno	36	65,45	16	29,09	3	5,46	55	100,00

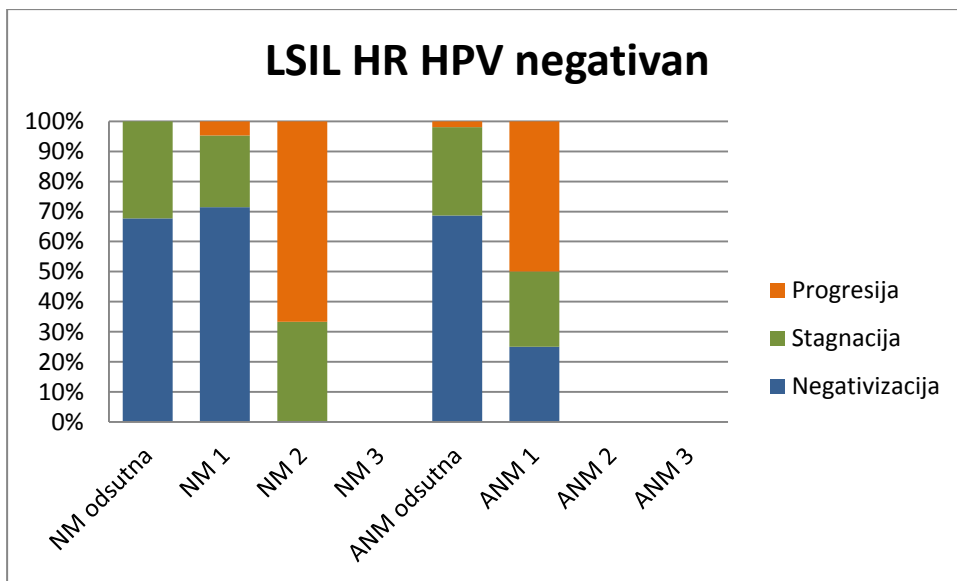


Slika 66. Ishod bolesti u HR HPV pozitivnom i negativnom LSIL s obzirom na rezultat p16/Ki-67 dvojnog bojenja.

Analizom citomorfoloških osobina u HR HPV negativnoj podgrupi citološke grupe LSIL nije nađena statistički značajna povezanost kliničkog ishoda bolesti s pojavnošću koilocitoze, parakeratoze i makrocitoze. Iako su nezrela i atipična nezrela metaplazija rijedak nalaz u citološkoj grupi LSIL, njihovom pojavom povećava se učestalost progresije bolesti (Za NM: Hi-kvadrat=24,747, df=4, $p < 0,001$, za ANM: Hi-kvadrat=16,796, df=4, $p = 0,002$) (tablica 47, slika 67).

Tablica 47. Klinički ishod bolesti u HR HPV negativnoj podgrupi citološke grupe LSIL i rezultati analize pojavnosti nezrele metaplazije i atipične nezrele metaplazije.

LSIL HR HPV negativan	Negativizacija		Stagnacija		Progresija		Ukupno	
	N	%	N	%	N	%	N	%
NM odsutna	21	67,74	10	32,26	0	0	31	100,00
NM stupanj 1	15	71,43	5	23,81	1	4,76	21	100,00
NM stupanj 2	0	0	1	33,33	2	66,67	3	100,00
NM stupanj 3	0	0	0	0	0	0	0	0
Ukupno	36	65,45	16	29,09	3	5,46	55	100,00
ANM odsutna	35	68,63	15	29,41	1	1,96	51	100,00
ANM stupanj 1	1	25,00	1	25,00	2	50,00	4	100,00
ANM stupanj 2	0	0	0	0	0	0	0	0
ANM stupanj 3	0	0	0	0	0	0	0	0
Ukupno	36	65,45	16	29,09	3	5,46	55	100,00



Slika 67. Nezrela i atipična nezrela metaplazija u citološkoj podgrupi HR HPV negativan LSIL s obzirom na ishod bolesti.

4.7.6.3. Klinički ishod bolesti za citološku grupu HSIL-M

Od 129 pacijentica u citološkoj grupi HSIL-M za 125 su bili dostupni podaci o kliničkom ishodu bolesti. Za razliku od citoloških grupa ASCUS i LSIL, povoljan klinički ishod za citološku grupu HSIL-M predstavlja samo negativizacija, a nepovoljan ishod su stagnacija i progresija bolesti. Negativizacija u citološkoj grupi HSIL-M zabilježena je dvostruko češće u podgrupi koja je HR HPV negativna u odnosu na HR HPV pozitivnu podgrupu, a stagnacija i progresija češće su u HR HPV pozitivnoj podgrupi (HI-kvadrat=15,570, df=2, p<0,001); (tablica 48, slika 68).

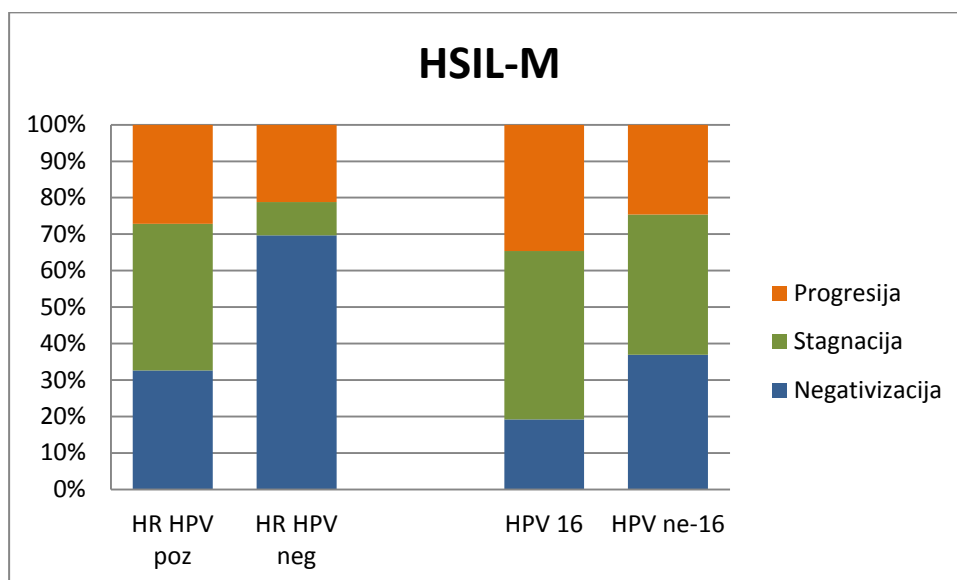
Tablica 48. Povezanost kliničkog ishoda bolesti i rezultata HR HPV testa u citološkoj grupi HSIL-M.

HSIL-M	Negativizacija		Stagnacija		Progresija		Ukupno	
	N	%	N	%	N	%	N	%
HR HPV pozitivan	30	32,61	37	40,22	25	27,17	92	100,00
HR HPV negativan	23	69,70	3	9,09	7	21,21	33	100,00
Ukupno	53	42,40	40	32,00	32	25,60	125	100,00

Od 95 pacijentica u citološkoj grupi HSIL-M koje su imale nalaz HPV genotipizacije, praćenje i klinički ishod bili su dostupni za 91 pacijenticu. Kod pacijentica s citološkim nalazom HSIL-M i nalazom HPV ne-16 genotipa u češće je zabilježena negativizacija, rijede progresija bolesti u usporedbi s pacijenticama s HPV 16 genotipom, ali ta razlika je nije statistički značajna (Hi-kvadrat=2,770, df=2, p=0,250), (tablica 49, slika 68).

Tablica 49. Povezanost kliničkog ishoda bolesti i nalaza HPV 16 i HPV ne-16 genotipa u citološkoj grupi HSIL-M.

HSIL-M	Negativizacija		Stagnacija		Progresija		Ukupno	
	N	%	N	%	N	%	N	%
HPV 16	5	19,23	12	46,15	9	34,61	26	100,00
HPV ne-16	24	36,92	25	38,46	16	24,61	65	100,00
Ukupno	29	31,87	37	40,66	25	27,47	91	100,00

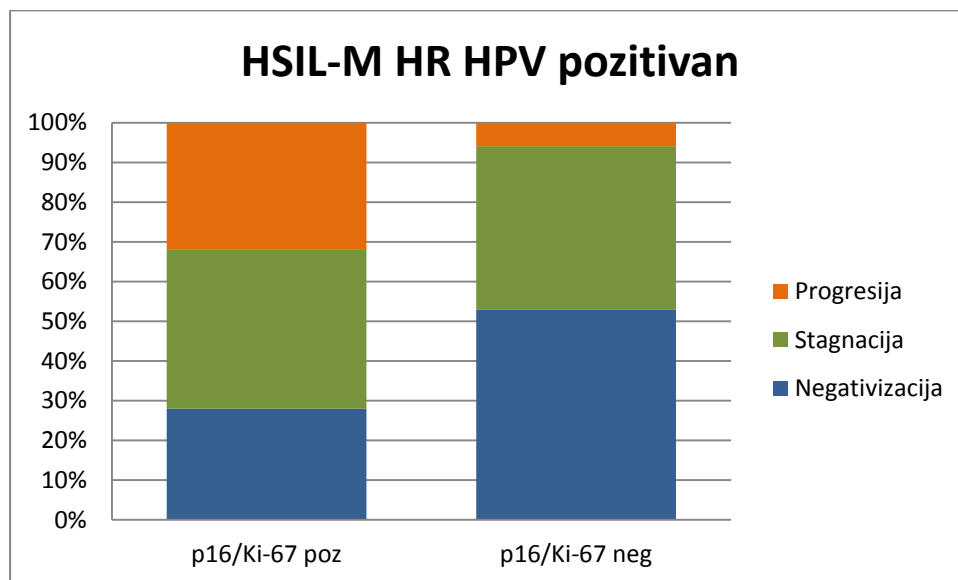


Slika 68. Ishod bolesti za citološku grupu HSIL-M s obzirom na nalaz HR HPV DNA testa i HPV 16 i ne-16 genotipa.

Pozitivan rezultat p16/Ki-67 dvojnog bojenja u HR HPV pozitivnoj podgrupi HSIL-M šest puta je češće povezan s progresijom bolesti i gotovo dvostruko rjeđe s negativizacijom u usporedbi s negativnim rezultatom p16/Ki-67 dvojnog bojenja (Hi-kvadrat=6,127, df=2, p=0,047), (tablica 50, slika 69). Zasebni pozitivitet p16 i Ki-67 bojenja nije bio statistički značajno povezan s ishodom bolesti.

Tablica 50. Klinički ishod bolesti u HR HPV pozitivnoj podgrupi citološke grupe HSIL-M za rezultat p16/Ki-67 dvojnog bojenja.

HSIL-M HR HPV pozitivan	Negativizacija		Stagnacija		Progresija		Ukupno	
	N	%	N	%	N	%	N	%
p16/Ki-67 pozitivan	21	28,00	30	40,00	24	32,00	75	100,00
p16/Ki-67 negativan	9	52,94	7	41,18	1	5,88	17	100,00
Ukupno	30	32,61	37	40,22	25	27,17	92	100,00



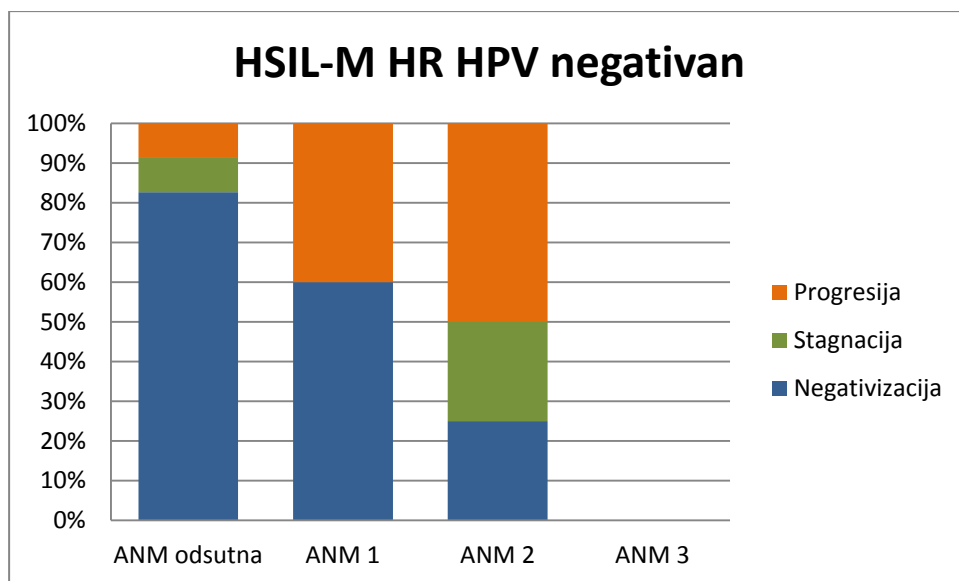
Slika 69. Rezultati p16/Ki-67 dvojnog bojenja u citološkoj podgrupi HR HPV pozitivan HSIL-M s obzirom na ishod bolesti.

Analizom citomorfoloških osobina u HR HPV pozitivnoj podgrupi citološke grupe HSIL-M nije nađena statistički značajna povezanost kliničkog ishoda bolesti s pojavnošću koilocitoze, parakeratoze i makrocitoze kao ni nezrele i atipične nezrele metaplazije.

Rezultat p16/Ki-67 dvojnog bojenja u HR HPV negativnoj podgrupi HSIL-M kao ni zasebno bojenje p16 i Ki-67 nisu dali statistički značajnu povezanost s ishodom bolesti. Analizom citomorfoloških osobina u toj grupi također nije nađena statistički značajna povezanost kliničkog ishoda bolesti s pojavnošću koilocitoze, parakeratoze i makrocitoze kao ni nezrele metaplazije. Uočava se jedino da se atipična nezrela metaplazija češće nalazi u slučaju progresije bolesti, ali razlika nije statistički značajna (Hi-kvadrat=11,144, df=6, p=0,084), (tablica 51, slika 70).

Tablica 51. Klinički ishod bolesti u HR HPV negativnoj podgrupi citološke grupe HSIL-M i rezultati analize pojavnosti atipične nezrele metaplazije.

HSIL-M HR HPV negativan	Negativizacija		Stagnacija		Progresija		Ukupno	
	N	%	N	%	N	%	N	%
ANM odsutna	19	82,62	2	8,69	2	8,69	23	100,00
ANM stupanj 1	3	60,00	0	0	2	40,00	5	100,00
ANM stupanj 2	1	25,00	1	25,00	2	50,00	4	0
ANM stupanj 3	0	0	0	0	1	100,00	1	0
Ukupno	23	69,70	3	9,09	7	21,21	33	100,00



Slika 70. Pojavnost atipične nezrele metaplazije i ishod bolesti u citološkoj podgrupi HR HPV negativan HSIL-M.

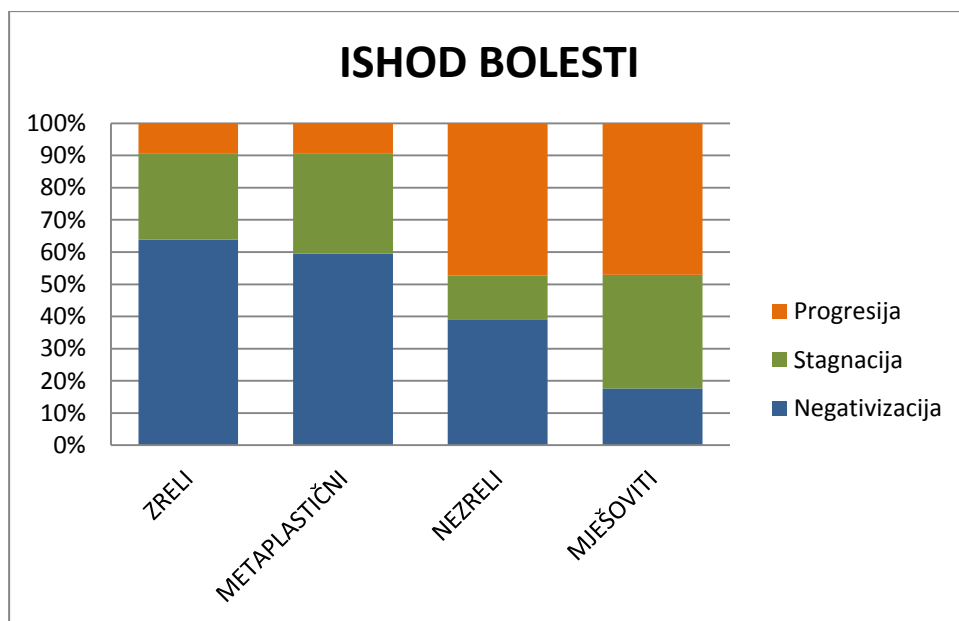
4.7.6.4. Klinički ishod bolesti i morfološki tipovi

Četiri morfološka tipa citoloških promjena ispitivana su s obzirom na ishod bolesti za sve ispitanice bez obzira na citološku grupu, kao i unutar samih citoloških grupa. U tablici 52. prikazani su rezultati ishoda bolesti za četiri morfološka tipa: zreli, metaplastični, nezreli i mješoviti.

Tablica 52. Ishod bolesti u odnosu na četiri morfološka tipa za sve ispitanice.

Morfološki tip	Negativizacija		Stagnacija		Progresija		Ukupno	
	N	%	N	%	N	%	N	%
Zreli	108	63,91	45	26,62	16	9,47	169	100,00
Metaplastični	100	49,50	52	25,75	50	24,75	202	100,00
Nezreli	14	38,89	5	13,89	17	47,22	36	100,00
Mješoviti	3	17,65	6	35,29	8	47,06	17	100,00
Ukupno	225	53,07	108	25,47	91	21,46	424	100,00

Metaplastični morfološki tip gotovo tri puta češće, a nezreli i mješoviti pet puta češće završavaju progresijom kao ishodom bolesti u odnosu na zreli morfološki tip citoloških promjena, a razlika je statistički značajna (Hi-kvadrat=40,909, df=6, $p < 0,001$) (slika 71).

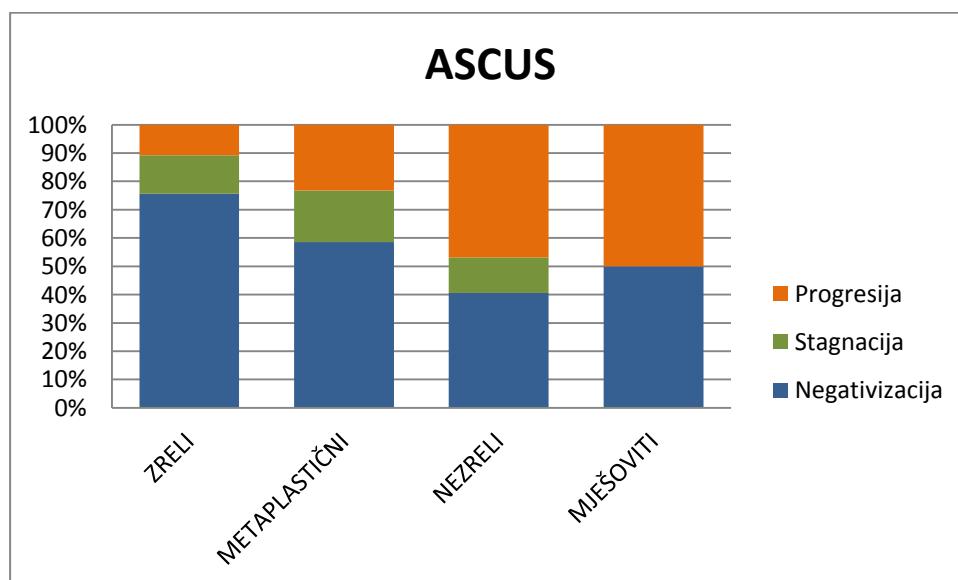


Slika 71. Zastupljenost morfoloških tipova i ishod bolesti.

U tablici 53 i slici 72 prikazani su rezultati ishoda bolesti za četiri morfološka tipa: zreli, metaplastični, nezreli i mješoviti unutar citološke grupe ASCUS, u tablici 54 i slici 73 unutar citološke grupe LSIL, a u tablici 55 i slici 74 unutar citološke grupe HSIL-M

Tablica 53. Ishod bolesti u odnosu na četiri morfološka tipa unutar citološke grupe ASCUS.

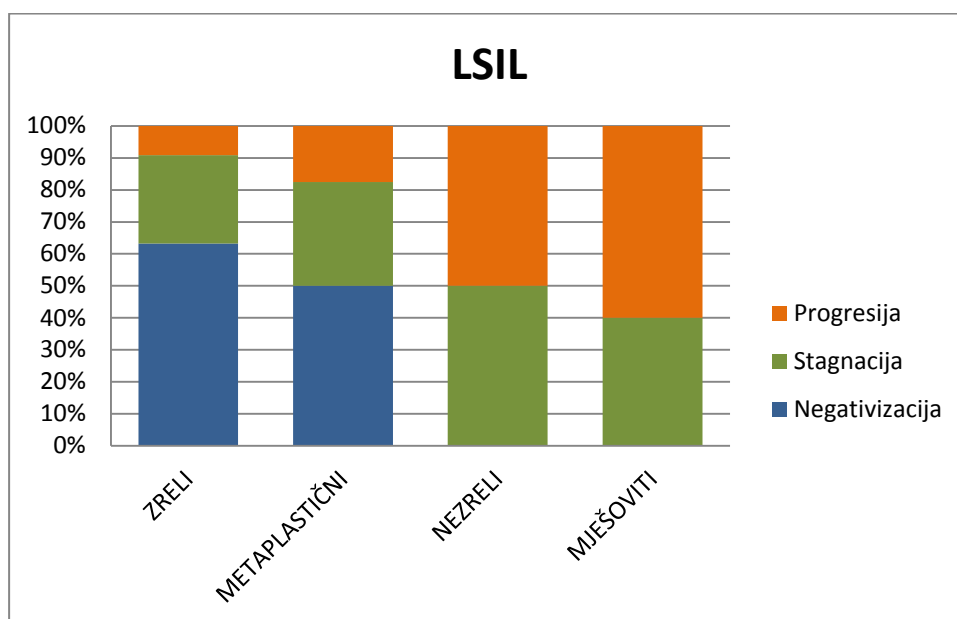
ASCUS	Negativizacija		Stagnacija		Progresija		Ukupno	
	N	%	N	%	N	%	N	%
Zreli	28	75,68	5	13,51	4	10,81	37	100,00
Metaplastični	48	57,83	16	19,28	19	22,89	83	100,00
Nezreli	13	40,62	4	12,50	15	46,88	32	100,00
Mješoviti	1	50,00	0	0	1	50,00	2	100,00
Ukupno	90	58,45	25	16,23	39	25,32	154	100,00



Slika 72. Zastupljenost morfoloških tipova i ishod bolesti u citološkoj grupi ASCUS.

Tablica 54. Ishod bolesti u odnosu na četiri morfološka tipa unutar citološke grupe LSIL.

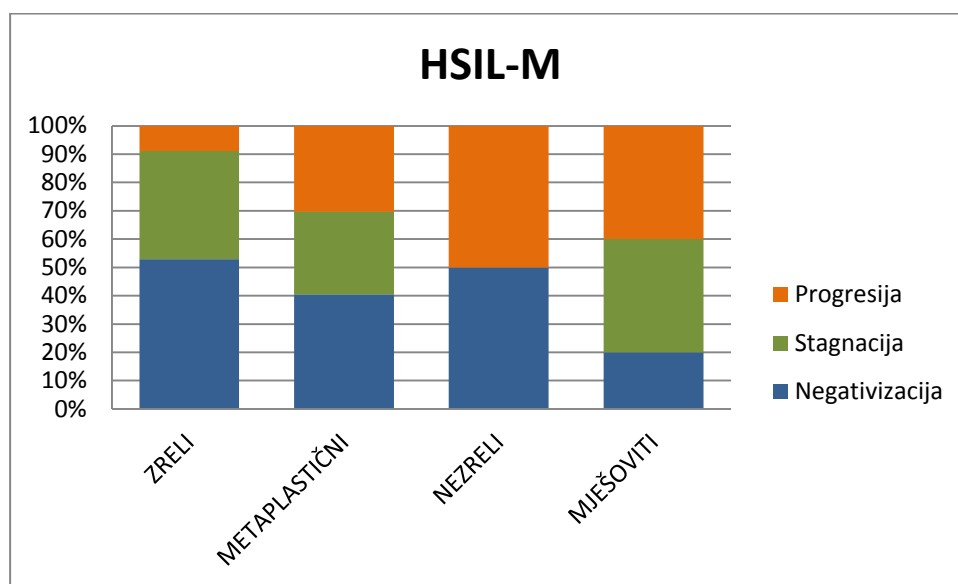
LSIL	Negativizacija		Stagnacija		Progresija		Ukupno	
	N	%	N	%	N	%	N	%
Morfološki tip								
Zreli	62	63,27	27	27,55	9	9,18	98	100,00
Metaplastični	20	50,00	13	32,50	7	17,50	40	100,00
Nezreli	0	0	1	50,00	1	50,00	2	100,00
Mješoviti	0	0	2	40,00	3	60,00	5	100,00
Ukupno	82	56,55	43	29,66	20	13,79	145	100,00



Slika 73. Zastupljenost morfoloških tipova i ishod bolesti u citološkoj grupi LSIL.

Tablica 55. Ishod bolesti u odnosu na četiri morfološka tipa unutar citološke grupe HSIL-M.

HSIL-M	Negativizacija		Stagnacija		Progresija		Ukupno	
	N	%	N	%	N	%	N	%
Morfološki tip								
Zreli	18	52,94	13	38,24	3	8,82	34	100,00
Metaplastični	32	40,51	23	29,11	24	30,38	79	100,00
Nezreli	1	50,00	0	0	1	50,00	2	100,00
Mješoviti	2	20,00	4	40,00	4	40,00	10	100,00
Ukupno	53	42,40	40	32,00	32	25,60	125	100,00



Slika 74. Zastupljenost morfoloških tipova i ishod bolesti u citološkoj grupi HSIL-M.

U sve tri citološke grupe najnižu stopu progresije pokazuje zreli morfološki tip promjena, koji ujedno najčešće kao klinički ishod ima negativizaciju nalaza u usporedbi s ostala tri morfološka tipa. U citološkoj grupi ASCUS ta razlika je statistički značajna (Hi-kvadrat=14,511, df=6, p=0,024) kao i u citološkoj grupi LSIL (Hi-kvadrat=17,307, df=6, p=0,008), dok u citološkoj grupi HSIL-M uočene razlike nisu bile statistički značajne (Hi-kvadrat=9,345, df=6, p=0,155).

4.7.7. Logistički regresijski model u procjeni ishoda bolesti

Logistička regresijska statistička metoda primijenjena je u procjeni utjecaja ispitivanih varijabli kao prediktora ishoda bolesti. Za sve pacijentice koje su imale zabilježen ishod bolesti logistička regresija napravljena je za sve ispitanice ukupno te za svaku citološku grupu zasebno. Nezavisne, prediktorske varijable bile su: inicijalna citološka dijagnoza, HR HPV test, p16/Ki-67 dvojno bojenje, zasebno p16 bojenje, zasebno Ki-67 bojenje, koilocitoza, parakeratoza, makrocitoza, nezrela metaplazija, atipična nezrela metaplazije i morfološki tip stanica. Zavisna varijabla bila je ishod bolesti. Za citološke grupe ASCUS i LSIL ishod „0“ je neprogresivna bolest koja uključuje negativizaciju i stagnaciju, a ishod „1“ je progresivna bolest. Za citološku grupu HSIL-M ishod „0“ je regresivna bolest koja uključuje negativizaciju, a ishod „1“ je neregresivna bolest koja uključuje stagnaciju i progresiju bolesti. Naj snažniji prediktor progresivnog ishoda bolesti kod svih ispitanica (N=424) je p16/Ki-67 čiji pozitivitet znači i šest puta veću vjerojatnost za progresiju bolesti. Slijedi ga HR HPV test čiji pozitivan rezultat tu vjerojatnost povećava tri puta. Povišenje stupnja citološke dijagnoze, nalaz atipične nezrele metaplazije i nezreliji morfološki tipovi od 1,5 do gotovo dva puta povećavaju izgleda za progresijom. Rezultati logističke regresije za sve ispitanice prikazani su u tablici 56.

Tablica 56. Logistička regresija za sve ispitanice. Ishod „0“ imaju 294 ispitanice, a ishod „1“ 130.

	t	p	OR	-95%CI	+95%CI
prediktori					
p16/Ki-67	1,87	<<0,001	6,50	3,27	12,94
HR HPV	1,10	0,002	3,01	1,48	6,12
Citološka dijagnoza	0,54	0,002	1,72	1,22	2,43
ANM	0,58	0,016	1,78	1,11	2,85
Morfološki tip	0,46	0,028	1,58	1,05	2,39
NM	-0,51	0,029	0,60	0,38	0,95
Ki-67	0,31	0,081	1,36	0,96	1,93
Makrocitoza	-0,38	0,085	0,69	0,45	1,05
Koilocitoza	-0,23	0,173	0,79	0,56	1,11
p16	0,10	0,551	1,10	0,79	1,53
Parakeratoza	-0,02	0,924	0,98	0,66	1,46

Najsnažnji prediktor progresivnog ishoda bolesti u citološkoj grupi ASCUS (N=154) je p16/Ki-67 čiji pozitivitet znači i 15 puta veći izgled za progresijom bolesti. Atipična nezrela metaplazija dvostruko povećava vjerojetnost progresije bolesti, ali bez statistički značajne vrijednosti. Prisustvo makrocitoze povećava izgled za negativnim ishodom bolesti, ali bez statističke značajnosti. Rezultati za citološku grupu ASCUS prikazani su u tablici 57.

Tablica 57. Logistička regresija za citološku grupu ASCUS. Ishod „0“ imaju 115 ispitanice, a ishod „1“ 39.

ASCUS	t	p	OR	-95%CI	+95%CI
prediktori					
p16/Ki-67	2,72	<<0,001	15,15	3,59	63,90
ANM	0,72	0,104	2,05	0,86	4,86
Makrocitoza	-0,83	0,152	0,43	0,14	1,36
NM	-0,66	0,157	0,51	0,20	1,29
Koilocitoza	0,79	0,163	2,21	0,72	6,73
Morfološki tip	0,70	0,175	2,01	0,73	5,51
Ki-67	0,29	0,408	1,33	0,67	2,63
HR HPV	0,49	0,565	1,64	0,30	8,79
P16	0,13	0,713	1,14	0,56	2,30
Parakeratoza	0,10	0,820	1,11	0,45	2,72

Najsnažniji prediktor progresivnog ishoda bolesti u citološkoj grupi LSIL (N=145) je p16/Ki-67 s osam puta većom vjerojatnosti progresije bolesti u slučaju pozitivnog testa. HR HPV test gotovo četiri puta povećava izgleda za progresiju, a zasebno Ki-67 bojenje i nezreliji morfološki tipovi gotovo dva puta, ali njihov utjecaj nema statistički značajnu vrijednost. Prisustvo koilocitoze povezano je s povećanjem izgleda za negativizaciju ishoda bolesti. Rezultati za citološku grupu LSIL prikazani su u tablici 58.

Tablica 58. Logistička regresija za citološku grupu LSIL. Ishod „0“ imaju 125 ispitanica, a ishod „1“ 20 ispitanica.

LSIL	t	p	OR	-95%CI	+95%CI
prediktori					
p16/Ki-67	2,12	0,007	8,30	1,76	39,09
HR HPV	1,31	0,107	3,72	0,75	18,37
Ki-67	0,61	0,115	1,85	0,86	3,97
Morfološki tip	0,54	0,184	1,72	0,77	3,80
Koilocitoza	-0,41	0,218	0,66	0,35	1,27
NM	0,33	0,472	1,39	0,56	3,44
ANM	0,51	0,511	1,67	0,36	7,66
Makrocitoza	0,20	0,677	1,22	0,48	3,12
p16	-0,02	0,947	0,97	0,47	2,00
Parakeratoza	-0,01	0,993	1,00	0,38	2,65

Najsnažniji prediktor neregresivnog ishoda bolesti u citološkoj grupi HSIL-M (N=125) je p16/Ki-67 čiji pozitivite šest puta povećava vjerojatnost neregresivne bolesti, a slijedi ga HR HPV test koji tu vjerojatnost povećava za četiri puta. Prisustvo atipične nezrele metaplazije povećava vjerojatnost za neregresivan ishod bolesti, ta vrijednost nije statistički značajna. Najslabiji prediktor neregresivnog ishoda u citološkoj grupi HSIL-M je prisustvo nezrele metaplazije. Rezultati za citološku grupu HSIL-M prikazani su u tablici 59.

Tablica 59. Logistička regresija za citološku grupu HSIL-M. Ishod „0“ imaju 54 ispitanice, a ishod „1“ 71 ispitanica.

HSIL-M	t	p	OR	-95%CI	+95%CI
prediktori					
p16/Ki-67	1,85	0,003	6,37	1,87	21,67
NM	-1,40	0,003	0,24	0,09	0,61
HR HPV	1,52	0,005	4,57	1,59	13,15
ANM	0,55	0,123	1,73	0,86	3,47
Makrocitoza	-0,26	0,410	0,77	0,42	1,42
Koilocitoza	0,09	0,767	1,09	0,61	1,97
Ki67	0,08	0,783	1,08	0,61	1,91
Morfološki tip	0,07	0,808	1,08	0,59	1,98
P16	0,06	0,827	1,06	0,63	1,79
Parakeratoza	-0,01	0,986	0,99	0,56	1,76

Za pacijentice koje su bile HR HPV pozitivne, imale rezultat HPV genotipizacije i zabilježen ishod bolesti (N=276) logistička regresija napravljena je za sve pacijentice bez obzira na citološku grupu. Nezavisne, prediktorske varijable bile su: inicijalna citološka dijagnoza, HPV 16 genotip, p16/Ki-67 dvojno bojenje, zasebno p16 bojenje, zasebno Ki-67 bojenje, koilocitoza, parakeratoza, makrocitoza, nezrela metaplazija, atipična nezrela metaplazija i morfološki tip promjene. Zavisna varijabla bila je ishod bolesti.

Najsnažniji prediktor progresivnog ishoda bolesti je p16/Ki-67 čiji pozitivitet povećava vjerojatnost progresije bolesti gotovo šest puta, dok prisustvo HPV 16 genotipa tu vjerojatnost povećava za tri puta. Viši stupanj inicijalne citološke dijagnoze povećava izgled za pregresivnim ishodom za dva puta, a pojava atipične nezrele metaplazije za gotovo dva puta. Makrocitoza i nezrela metaplazija umanjuju vjerojatnost nepovoljnog ishoda bolesti za pola. Rezultati za sve prediktore prikazani su u tablici 60.

Tablica 60. Logistička regresija za pacijentice s nalazom HPV genotipizacije u svim citološkim grupama. Ishod „0“ imaju 164 ispitanice, a ishod „1“ 112 ispitanica.

	t	p	OR	-95%CI	+95%CI
prediktori					
p16/Ki-67	1,74	<<0,001	5,71	2,54	12,82
Citološka dijagnoza	0,67	0,001	1,95	1,31	2,90
HPV 16	1,05	0,005	2,86	1,38	5,93
Makrocitoza	-0,57	0,031	0,57	0,34	0,95
NM	-0,58	0,037	0,56	0,32	0,97
ANM	0,51	0,076	1,67	0,95	2,93
Ki-67	0,31	0,136	1,36	0,91	2,04
Morfološki tip	0,34	0,174	1,40	0,86	2,27
p16	0,17	0,375	1,19	0,81	1,74
Parakeratoza	-0,19	0,438	0,83	0,51	1,34
Koilocitoza	-0,11	0,553	0,89	0,61	1,30

5. RASPRAVA

Saznanja o varijabilnom prirodnom tijeku bolesti lezija pločastog epitela vrata maternice dovela su do brojnih istraživanja koja za cilj imaju poboljšanje dijagnostike, praćenja i liječenja promjena vrata maternice. U ovoj studiji istraživana je međusobni odnos prisustva humanog papiloma virusa visokog rizika, HPV genotipa, dvojnog bojenja p16/Ki-67 i citomorfologije te njihov utjecaj na klinički ishod bolesti nakon inicijalnog citološkog nalaza graničnih, blagih i umjerenih promjena na stanicama pločastog epitela vrata maternice.

HPV DNA test koristi se u probiru i dijagnostici lezija vrata maternice. U kliničkim smjernicama za dijagnostiku lezija vrata maternice sastavni je dio trijaže i obrade pacijentica s abnormalnim citološkim nalazima (8,10,11). HPV DNA test ima visoku osjetljivost, ali nisku specifičnost za otkrivanje lezija visokog stupnja u usporedbi s citologijom (99). U ovoj studiji HPV DNA test nije istraživana kao test probira i dijagnostike već je rađen u svrhu stratifikacije citoloških grupa ASCUS, LSIL i HSIL-M na HR HPV pozitivnu i negativnu podgrupu koje su potom analizirane s obzirom na dvojno bojenje p16/Ki-67 te citomorfologiju. Također su na taj način izdvojene pacijentice s HR HPV pozitivnim nalazom kod kojih je rađena naknadna HPV genotipizacija. Stoga rezultati HR HPV DNA testa koji se nalaze u ovoj studiji nisu usporedivi sa studijama koje evaluiraju vrijednost tog testa u probiru i dijagnostici.

Raspodjela HPV genotipova u citološkim abnormalnostima pločastog epitela vrata maternice istraživana je u brojnim studijama u kojima je pokazano da postoji njihova različita zastupljenost ovisno o stupnju citoloških abnormalnosti, ali i rizikom za detekciju i/ili razvoj lezija vrata maternice visokog stupnja. Smatra se da je nalaz dva i više HPV genotipova, odnosno mješovite infekcije najčešći kod ASCUS-a i LSIL-a. Nalaz HPV 16 genotipa najčešći je genotip u svim tipovima citoloških abnormalnosti pločastog epitela. Učestalost HPV 16 genotipa raste s porastom stupnja citološke abnormalnosti te doseže 60 % u HSIL-u. U studiji Evans i sur. mješovita HPV infekcija

nađena je u 7 % slučajeva ASCUS-a, 12 % LSIL-a i 12,5 % HSIL-a. Zastupljenost HPV 16 genotipa u citološkoj grupi ASCUS bila je 17,5 %, u grupi LSIL 15,5 %, a u grupi HSIL 49,0 % (57). Brismar-Wendel i sur. mješovitu HPV infekciju nalaze u 61 % slučajeva kod ASCUS-a i u 41 % slučajeva LSIL-a, a HPV 16 su detektirali u 16 % ASCUS-a i 21 % LSIL-a (186). Stoler i sur. kod žena s nalazom ASCUS našli su HPV 16 u 25,1 % od svih HPV pozitivnih slučajeva (76). Clifford i sur. u svojoj meta-analizi distribucije HPV genotipova u LSIL-u našli su prisustvo HPV 16 genotipa u 26,3 % slučajeva (61). Samo u jednoj studiji istraživana je distribucija HPV genotipova u dodatno subklasificiranoj grupi citološkog nalaza HSIL. Tako Zuna i sur. nalaze HPV 16 u 14,9 % LSIL-a te u 19 % slučajeva HSIL-M koji odgovara CIN-u 2 te u čak 65,6 % HSIL-S koji odgovara CIN-u 3. Autori zaključuju da je citološka subklasifikacija opravdana jer je profil HPV genotipa sličniji između LSIL i HSIL-M nego između HSIL-M i HSIL-S (72). U ovoj studiji mješovita HPV infekcija nađena je u 27,9 % ASCUS-a, u 45,4 % LSIL-a i u 43,2 % HSIL-M slučajeva, a HPV 16 nađen je u 27,9 % ASCUS-a, 16,5 % LSIL-a i 28,4 % HSIL-M slučajeva. Rezultati nalaza mješovite infekcije ove studije razlikuju se od studije Evans-a i sur, dok su sukladni studiji Bismar-Wendel-a i sur. Te razlike mogu se protumačiti primjenom različitih tehnika HPV genotipizacije u navedenim studijama. Nalaz učestalosti HPV 16 genotipa u grupama LSIL i HSIL-M u ovoj studiji sukladne su nalazima navedenih studija, a učestalost HPV 16 genotipa ipak je češća kod žena s citološkim nalazom HSIL-M u odnosu na LSIL. Učestalost HPV 16 genotipa u grupi ASCUS u ovoj studiji viša je od rezultata većine navedenih studija, osim studije Stoler i sur. Takve varijacije mogu se protumačiti u vjerojatnoj primjeni drugačijih citomorfoloških kriterija za grupu ASCUS u navedenim studijama. Ta kategorija citoloških nalaza predstavlja granični citološki nalaz s ponekad diskretnim, ali definiranim morfološkim promjenama koje su opisane u klasifikaciji citoloških nalaza vrata maternice po Bethesda korištene u ovoj studiji i u studiji Stoler i sur (45,76).

U literaturi se navode i ostali najčešće detektirani genotipovi u citološkim kategorijama. U grupi ASCUS to su HPV 35, 18 i 66, u grupi LSIL: HPV 31, 51 i 53, u grupi HSIL-M: HPV 51, 52 i 31, a u grupi HSIL (svi stupnjevi): HPV 18, 33, i 31 (62,67,72). U ovoj studiji ostali najčešći HPV genotipovi u grupi ASCUS bili su HPV 31 i 52, u grupi LSIL HPV 51, 31 i 53, a u grupi HSIL-M HPV 31 i 52. Razlike u distribuciji HPV genotipova se mogu rastumačiti zemljopisnim i epidemiološkim razlikama u populacijama iz kojih su ispitanice.

Smatra se da je HPV 16 genotip učestaliji kod žena koje su mlađe od 30 godina u odnosu na starije s nalazom ASCUS i LSIL/CIN1, dok se za grupu s histološkim nalazom CIN2+ ta razlika ne nalazi (57,78). U studiji Stoler i sur. HPV 16 nađen je u 16,1 % slučajeva ASCUS-a kod žena mlađih od 30 godina, a samo u 3 % slučajeva kod starijih od 30 godina. Također autori predlažu da se određivanje HPV 16 genotipa kod nalaza ASCUS, osobito kod mlađih pacijentica, uvede u kliničku praksu i smjernice za određivanje rizika za razvoj bolesti visokog stupnja (76,78). U ovoj studiji također je HPV 16 genotip češće nađen kod mlađih žena i to za grupe ASCUS i LSIL. Pacijentice s nalazom ASCUS i LSIL, a mlađe od 30 godina imale su nalaz HPV 16 u 45 % i 30 % slučajeva što je statistički značajno veća učestalost u odnosu na pacijentice starije od 30 godina s učestalošću od 20 % kod ASCUS-a i samo 2 % kod LSIL-a. Ta razlika nije pronađena za pacijentice s citološkim nalazom HSIL-M gdje je učestalost HPV 16 genotipa 32 % kod pacijentica mlađih od 30 godina, a 25 % kod starijih. Veća učestalost HPV 16 kod mlađih žena s cervikalnim abnormalnostima može se rastumačiti biološkim učinkom HPV 16 koji se povezuje s bržom progresijom lezije u viši stupanj. U studijama Castle i sur. i Wentzensen i sur. pokazano je da je HPV 16 jače povezan s progresijom bolesti, osobito kod žena mlađih od 30 godina, što sugerira brži rast lezije (80,81). Mlade pacijentice stoga vjerojatno ranije razviju težu leziju koja se ranije kirurški tretira te u starijoj dobi prevladavaju sporije razvijajuće promjene izazvane HPV ne-16 genotipovima. Osobito je to vidljivo za grupu LSIL u kojoj je nađena vrlo niska učestalost HPV 16 genotipa kod žena starijih od 30 godina.

Osim HPV DNA testa i HPV genotipova u studijama lezija vrata maternice istraživani su brojni biološki biljezi u svrhu dijagnoze i prognoze tih promjena. Jedan od najviše istraživanih biljega je p16, a u novije vrijeme kombinacija p16/Ki-67 biljega u obliku dvojnog imunocitokemijeskog bojenja.

Smatra se da je ekspresija p16 antigena povezana s učinkom HPV transformirajuće infekcije, a Ki-67 s proliferativno aktivnim stanicama (141,161). p16 hiperekspresija smatra se surogatom visokorizične, transformirajuće HPV infekcije (140). Pozitivitet signala dvojnog bojenja p16/Ki-67 stoga može upućivati na postojanje cervikalne lezije visokog stupnja koja je izazvana djelovanjem virusnih onkogenih HPV-a. U više studija je dokazano da je prevalencija p16/Ki-67 pozitiviteta značajno niža u slučaju negativnog HPV DNA testa u odnosu na HPV DNA pozitivne slučajeve (173) U ovoj studiji pozitivan nalaz p16/Ki-67 također je vrlo rijedak u HPV DNA negativnim slučajevima ASCUS i LSIL grupe, dok je u HPV DNA pozitivnim grupama ASCUS i LSIL oko polovica slučajeva bila pozitivna na dvojno bojenje. Takvi rezultati sukladni su podacima pokazanim u studiji Wentzensen i sur, kao i mišljenju da stopa pozitiviteta p16/Ki-67 dvojnog bojenja raste s porastom stupnja citološke atipije (174,176, 177). U dostupnoj literaturi nije do sada ispitivano dvojno bojenje p16/Ki-67 na grupi citoloških abnormalnosti opisanih u ovoj studiji kao HSIL-M. Najveća stopa pozitiviteta p16/Ki-67 u usporedbi s grupama ASCUS i LSIL, nađena je upravo u HSIL-M grupi, kako u HPV DNA pozitivnoj tako i u HPV DNA negativnoj grupi.

p16/Ki-67 dvojno bojenje u odnosu na HPV genotip istraživano je u tri poznate studije. U studiji Wentzensen i sur. usporedbom p16/Ki-67 s HPV genotipom nađen je viši postotak pozitiviteta u svim stupnjevima cervikalnih lezija u kojima je detektiran HPV 16, a sličan rezultat nađen je i u studiji Yoshida i sur. (174,185). Također, Donà i sur. našli su povezanost između p16/Ki-67 pozitiviteta i infekcije s HPV 16 i 18 tipovima koji je kod tih genotipova češći u odnosu na ostale HPV genotipove. U ovoj studiji rezultati navedenih studija potvrđeni su samo u grupi LSIL, dok je u grupama ASCUS i HSIL-M učestalost p16/Ki-67 pozitiviteta podjednaka za HPV 16 i HPV ne-16 genotipove. Međutim,

primjenom semikvantitativne analize p16/Ki-67 dvojnog bojenja nađeno je da je jaka ekspresija, odnosno ekspresija trećeg stupnja, statistički značajno povezana s prisustvom HPV 16 u odnosu na HPV ne-16 genotipove u svim citološkim grupama. Stoga smatram da nalaz jakog pozitiviteta p16/Ki-67 bez obzira na citološku grupu može ukazivati na prisustvo HPV 16 genotipa.

Zasebna ekspresija p16 i Ki-67 biljega u okviru p16/Ki-67 testa analizirana je u samo jednoj studiji. Loghavi i sur. našli su da je zaseban pozitivitet p16 i Ki-67 biljega češće nađen u grupama ASCUS i LSIL u usporedbi sa p16/Ki-67 dvojnim bojenjem (173). Slični rezultati nađeni su i u ovoj studiji. Takvi rezultati mogu se protumačiti dosadašnjim studijama p16 i Ki-67 biomarkera u kojima je nađena visoka osjetljivost, ali niska specifičnost tih biljega u detekciji lezija visokog stupnja. Upravo zbog niske specifičnosti keiran je dvojni biljeg p16/Ki-67 koji postiže i dalje zadovoljavajuću osjetljivost, ali zato višu specifičnost (172). Usporedba zasebnog pozitiviteta p16 i Ki-67 biljega s HPV DNA testom i prisustvom HPV 16 i HPV ne-16 genotipa nije do sada rađena. U ovoj studiji nađen je podjednak zaseban pozitivitet p16 i Ki-67 biljega u odnosu na grupe s HPV 16 i HPV ne-16 genotipovima. U grupi ASCUS dvojni biljeg p16/Ki-67 kao i pojedinačni biljezi p16 i Ki-67 značajno su češće i intenzivnije izraženi u podgrupi ASCUS koja je HR HPV pozitivna od podgrupe koja je HR HPV negativna. U grupama LSIL i HSIL-M dvojni biljeg p16/Ki-67 značajno je češće i intenzivnije izražen u podgrupama koje su HR HPV pozitivne od podgrupa koje su HR HPV negativne, dok je zasebna izraženost pojedinačnih biljega p16 i Ki-67 podjednaka između navedenih podgrupa. Prema ovim rezultatima p16/Ki-67 dvojno bojenje dobro korelira s visokorizičnom HPV infekcijom u svim ispitivanim citološkim grupama te ga možemo smatrati surogatom takve infekcije. Zasebna ekspresija p16 i Ki-67 biljega korelira s HPV infekcijom samo u grupi ASCUS, dok je u grupama LSIL i HSIL-M podjednako iskazan bez obzira na prisustvo HPV-a. Stoga se zasebna ekspresija p16 i Ki-67 može smatrati nepogodnom za predviđanje prisustva HPV infekcije u citološkim uzorcima.

Citomorfološke osobine abnormalnih pločastih stanica temelj su citološke klasifikacije lezija vrata maternice. Kriteriji izgleda jezgre, kromatina i nukleocitoplazmatskog omjera osnovni su kriteriji za postavljanje citološke dijagnoze i stupnja abnormalnosti vrata maternice. S druge strane, pojava citomorfoloških osobina koilocitoze, parakeratoze i makrocitoze povezuju se uglavnom s djelovanjem humanog papiloma virusa, a nalaz nezrele i atipične nezrele metaplazije pripisuje se različitim neneoplastičnim utjecajima, npr. nastanku ektropija, upali i sl. (2,45). I u histološkim preparatima pojava koilocitoze, multinukleacije i binukleacije povezuje se s prisustvom HPV-a (187). U ovoj studiji citomorfološke osobine koilocitoze, parakeratoze, makrocitoze, nezrele i atipične nezrele metaplazije po prvi put su analizirane semikvantitativno.

Smatra se da je koilocitoza morfološka slika citopatskog učinka HPV-a na pločastu stanicu. Stoga je u većini studija koje su promatrale citološke uzorke u odnosu na HPV infekciju pokazano da je koilocitoza gotovo siguran znak HPV infekcije te da je povezana HPV-om u 80 do 100 % slučajeva. U tim studijama koilocitoza je promatrana uglavnom u citološkim uzorcima s LSIL dijagnozom (111,113,115,116). Bollmann i sur. promatrali su citomorfološke osobine u minimalno abnormalnim uzorcima vrata maternice koje bi odgovarale promjenama definiranim kao ASCUS. Pronašli su koilocitozu u 54% slučajeva kod HPV pozitivnih uzoraka. HPV negativni uzorci nisu analizirani (112). Steinman i sur. pronašli su jaku povezanost stanica poput koilocita („koilocytelike“) s prisustvom HR HPV-a (113). U ovoj studiji u grupi ASCUS koilocitoza je rijetka pojava u HR HPV pozitivnoj grupi, a u HR HPV negativnoj grupi se ne nalazi. Razlika je mala i nije statistički značajna. Koilocitoza kod citološkog nalaza ASCUS nađena je u samo 7,8 % slučajeva i tada zasigurno znači i infekciju s HR HPV-om, ali zato najveći broj HR HPV pozitivnih ASCUS-a (92,2 %) ne pokazuje koilocitozu. Takva razlika između ove studije i studija Bollmanna i sur. te Steinmana i sur. može se objasniti razlikom u citomorfološkim kriterijima koji su upotrijebljeni. U ovoj studiji korišteni su kriteriji koilocitoze zadani Bethesda sustavom, vrlo su precizni i definirana je samo jasna koilocitoza

koja se najčešće klasificira kao LSIL, dok su u navedenim studijama bili promatrani i nalazi sumnjivi na koilocitozu koji nisu jasno definirani. Koilocitoza može biti posljedica i visokorizične i niskorizične HPV infekcije (110). U ovom radu u grupi LSIL s pozitivnim HR HPV-om koilocitoza je bila odsutna u 32 %, a jaka koilocitoza trećeg stupnja nađena je u samo 21 % slučajeva. S druge strane, u grupi LSIL s negativnim HR HPV-om koilocitoza je nađena u različitim stupnjevima u čak 51 % slučajeva. Slični rezultati dobiveni su i za grupu HSIL-M u kojem je koilocitoza bila odsutna u gotovo 60 % HR HPV pozitivnih slučajeva, a prisutna u 27 % HR HPV negativnih slučajeva. U ovom radu nisu uključeni rezultati testiranja na HPV niskog rizika. Statistički nije nađena razlika između HR HPV pozitivne i negativne grupe pa se stoga može zaključiti da u grupama LSIL i HSIL-M, kao i u grupi ASCUS, koilocitoza ne ukazuje sa sigurnošću na infekciju visokorizičnim HPV-om.

Nalaz parakeratoze pločastih stanica vrata maternice u citološkim uzorcima u literaturi se također povezuje s HPV infekcijom (112,115). Steinman i sur. smatraju da je parakeratoza češće povezana s HR HPV infekcijom (113). U ovom radu u grupama ASCUS i LSIL nije nađena statistički značajna razlika između HR HPV pozitivnih i negativnih slučajeva, a u grupi HSIL-M parakeratoza jačeg stupnja češće je nađena u HR HPV negativnoj podgrupi. Stoga se prema ovim rezultatima može smatrati da pojava parakeratoze nije nužno povezana s HR HPV infekcijom.

Pojava makrocitoze u studiji Tanaka i sur. slabo je povezana s HPV infekcijom, a Steinman i sur opisuju nalaz ponekad impresivne makrocitoze u slučajevima s negativnim HR HPV-om (113,115). U ovom radu u grupama ASCUS i LSIL makrocitoza je statistički češće povezana s negativnim HR HPV-om, a u grupi HSIL-M makrocitoza je rijedak nalaz i u HR HPV pozitivnoj i negativnoj podgrupi. Može se zaključiti da je makrocitoza povezana s odsustvom HR HPV infekcije što je sukladno opažanju Steinmana i sur.

Povezanost nalaza nezrele metaplazije i atipične nezrele metaplazije u citološkim uzorcima s nalazom HR HPV testa nije do sada analizirano. U grupi ASCUS nezrela metaplazija nešto je češće nađena u

slučajevima negativnog HR HPV-a, a u grupi HSIL-M u HR HPV pozitivnim slučajevima, dok je u grupi LSIL izrazito rijetka. Atipična nezrela metaplazija je rijedak nalaz u grupama ASCUS i LSIL, u grupi HSIL-M je češća, ali bez statistički značajne razlike s obzirom na status HR HPV-a. Nezrela i atipična nezrela metaplazija pojave su koje nisu jasno povezane s prisustvom HR HPV-a te se može potvrditi da se najvjerojatnije radi o celularnim promjenama nastalim uslijed mehanizama koji ne ovise o utjecaju HPV-a.

Povezanost HPV 16 genotipa s citomorfološkim osobinama rijetko je istraživano. U studiji Tanaka i sur. koilocitoza je češće nađena kod HPV tipa 18 i kod HPV genotipova niskog rizika, a uz HPV 16 češće je nađena multinukleacija i karioreksa (115). U radu Kashyap i sur. također povezuju HPV 16 s „neklasičnim“ LSIL-om bez jasne koilocitoze (117). U ovom radu u grupi LSIL odsustvo koilocitoze trostruko je češći nalaz, a parakeratoza je rijetka kod HPV 16 u odnosu na HPV ne-16 genotip. U grupi HSIL-M također se kod HPV 16 genotipa češće nađe nekoilocitna morfologija. U grupi ASCUS nalazi koilocitoze, parakeratoze i makrocitoze podjednako su zastupljeni kod HPV 16 i ne-16 genotipova. Može se zaključiti da je nekoilocitna morfologija češće povezana s prisustvom HPV 16 genotipa u grupama LSIL i HSIL-M, a HPV 16 povezan je i s odsustvom parakeratoze. Nekoilocitna morfologija stoga bi posredno mogla ukazivati na moguću infekciju s HPV 16 genotipom.

Analizom pojavnosti nezrele i atipične nezrele metaplazije nije nađena razlika između HPV 16 i HPV ne-16 genotipa za sve citološke grupe. Kao i u odnosu na HR HPV test može se smatrati da te promjene nisu posebno povezane s HPV utjecajem.

Analiza povezanosti citomorfoloških osobina s dvojnim bojenjem p16/Ki-67 nije do sada rađena.

U svim citološkim grupama nije nađena povezanost p16/Ki-67 dvojnog bojenja s pojavnošću koilocitoze i parakeratoze. Prema studiji Krawczyk i sur. koilocitoza nastaje kao produkt djelovanja E5 HPV gena u suradnji s E6 genom, odnosno u kombinaciji njihovih proteinskih produkata, dok

genski produkt E7 nije povezan s nastankom koilocitoze (110). Hiperekspresija p16 proteina nastaje kao posljedica djelovanja E7 HPV gena, stoga manjak povezanosti dvojnog bojenja s koilocitozom koji je nađen u ovoj studiji posredno je sukladan rezultatima Krawczyk i sur. Makrocitoza drugog i trećeg stupnja statistički je značajno češća u slučaju negativnog p16/Ki-67 dvojnog bojenja. Prisustvo nezrele i atipične nezrele metaplazije češće je u slučaju pozitivnog p16/Ki-67 dvojnog bojenja, a razlika je statistički značajna. p16/Ki-67 dvojno bojenje predstavlja biljeg poremetnje staničnog ciklusa i biljeg proliferacije te je stoga može biti razumljivo da reakcija nije nađena u slučaju zrelih, hipetrofičnih stanica kod makrocitoze, a da je prisutna kod nezreljih stanica u nezreloj i atipičnoj nezreloj metaplaziji.

Koristeći kombinacije istraživanih citomorfoloških osobina koje se pojavljuju u sve tri ispitivane citološke grupe u ovoj studiji kreirana su četiri morfološka tipa: zreli, metaplastični, nezreli i mješoviti. Takva analiza do sada nije rađena.

Zreli morfološki tip nalazi se najčešće u HR HPV pozitivnoj LSIL grupi, a metaplastični tip u grupama HR HPV pozitivnoj ASCUS i HR HPV pozitivnoj HSIL-M. Nezreli tip najčešći je u HR HPV pozitivnoj ASCUS grupi a mješoviti tip u HR HPV pozitivnoj HSIL-M grupi. U zrelom morfološkom tipu prevladava nalaz HPV ne-16 genotipa, a kod HPV 16 genotipa prevladava metaplastični morfološki tip. U zrelom morfološkom tipu p16/Ki-67 dvojno bojenje češće je negativno, a pozitivan nalaz p16/Ki-67 dvojnog bojenja češće se nađe u metaplastičnom, nezrelom i mješovitom morfološkom tipu. Ovakav pristup može poslužiti brzoj orijentacijskoj procjeni na razini svjetlosnog mikroskopa u kojoj se nalaz zrele morfologije može povezati s manje rizičnim, a nalaz metaplastične i nezrele morfologije s jače rizičnim čimbenicima.

Citološki nalaz abnormalnih stanica u Papa testu predstavlja inicijalnu dijagnozu koja podliježe dodatnim dijagnostičkim postupcima u praćenju i/ili obradi. Daljnji postupak ovisi o stupnju nađene citološke abnormalnosti. Abnormalni citološki nalazi graničnog i blagog stupnja često zahtijevaju

samo praćenje promjena, ali u određenom broju i invazivnu dijagnostiku. Nalazi visokog stupnja podliježu neodgodivoj daljnjoj kolposkopskoj dijagnostici te u najvećem broju slučajeva dobivaju potvrdu u patohistološkom nalazu. Za potrebe standardizacije kliničkih postupaka kod žena s abnormalnim nalazom Papa testa razrađene su smjernice u postupanju i dijagnostici lezija vrata maternice (8,10,11). U trenutku inicijalnog abnormalnog citološkog nalaza, na temelju same citomorfologije nije moguće predvidjeti konačan ishod bolesti, a kliničke smjernice na jednak način postupaju prema nalazima unutar iste citološke kategorije bez obzira na spoznaju o njihovom različitom biološkom ponašanju i kliničkom ishodu.

U ovoj studiji istraživani su odnos HPV 16 i ne-16 genotipa, dvojno bojenje p16/Ki-67 te citomorfoloških osobina i kliničkog ishoda bolesti nakon abnormalnih citoloških nalaza graničnog, blagog i umjerenog stupnja. Inicijalni citološki nalaz ASCUS i LSIL predstavljaju graničnu i blagu abnormalnost koja u većini slučajeva završavaju kliničkom regresijom bolesti. Određeni postotak progredira, odnosno ishod je lezija visokog stupnja. Prema kliničkim smjernicama za ASCUS i LSIL promjene preporuča se konzervativniji pristup uglavnom pomoću HPV DNA testiranja i citološkog praćenja. U tim grupama citoloških abnormalnosti pomoću dodatnih testova važno je izdvojiti one promjene s potencijalom progresije koje bi se ranije dijagnosticirale pomoću kolposkopije i biopsije. Inicijalni citološki nalaz HSIL-M po klasifikaciji citoloških nalaza vrata maternice spada u grupu promjena visokog stupnja. Pacijentice s takvim nalazima prema važećim kliničkim smjernicama odmah se upućuju na kolposkopski pregled te podliježu invazivnim dijagnostičkim postupcima u svrhu patohistološke potvrde bolesti i/ili kirurškog liječenja. Prema brojnim studijama nalaz umjerene displazije (CIN2) čak u polovici slučajeva podliježe regresiji, dok se samo nalaz CIN3 smatra pravom prekanceromom (15). Prema klasifikaciji citoloških nalaza vrata maternice „Zagreb 2002“ koja se primjenjuje u Hrvatskoj, a predstavlja modifikaciju Bethesda klasifikacije, kategorija lezija visokog stupnja (HSIL) podijeljena je na podgrupe: HSIL-CIN2 koja odgovara HSIL-M i HSIL- CIN3 (48).

Takva podjela dozvoljava izdvajanje citoloških nalaza HSIL-M kao posebne grupe koja svojim morfološkim osobinama odgovara histološkoj dijagnozi CIN2. U ovoj studiji 42 % HSIL-M nalaza imalo je regresiju kao ishod bolesti. Kod pacijentica s nalazom HSIL-M primjenom istraživanih parametara važno je izdvojiti one pacijentice s vjerojatnošću da će lezija regresirati te ih poštediti neposrednog invazivnog tretmana.

Jedini dodatni test koji se rutinski koristi u trijažiranju graničnih citoloških nalaza, a čije je upotreba preporučena u kliničkim smjernicama kao jedna od opcija, jest HPV DNA test. HPV DNA test najčešće se preporuča napraviti nakon citološkog nalaza ASCUS i to kod žena starijih od 30 godina (10,11). HPV DNA test pokazuje visoku osjetljivost te nisku specifičnost za detekciju CIN2+ lezija (99). U ovoj studiji pozitivan nalaz HR HPV testa bio je povezan sa statistički značajno češćim CIN2+ ishodom bolesti u usporedbi s HR HPV negativnim nalazima. Brojne druge dodatne metode HPV detekcije istraživane su u svrhu procjene kliničkog ishoda citoloških abnormalnosti vrata maternice. Najčešće istraživani su HPV RNA testovi bazirani na koktelima HPV proba te HPV genotipizacijski testovi. HPV RNA testovi imaju nešto nižu osjetljivost te višu specifičnost za detekciju CIN2+ lezija, a slične rezultate pokazali su i HPV genotipizacijski testovi (82,84). U usporedbi s HPV testovima citologija ima nešto nižu osjetljivost, ali zato znatno višu specifičnost u usporedbi sa svim HPV testovima (19).

U studijama koje su istraživale utjecaj pojedinih HPV genotipova na klinički ishod bolesti, nalaz HPV 16 genotipa povezan je s povećanim rizikom za razvoj i detekciju lezija visokog stupnja bez obzira na inicijalni citološki nalaz (79,81,85,88). To je potvrđeno i u ovoj studiji gdje je nalaz HPV 16 genotipa više od dvostruko češće povezan s progresijom bolesti u odnosu na HPV ne-16 genotipove.

U svrhu predikcije ishoda bolesti istraživani su brojni biloški biljezi među kojima i biljeg p16 te biljeg Ki-67. p16 bojenje pokazalo je značajno višu osjetljivost u usporedbi s citologijom te višu specifičnost u usporedbi s HPV DNA testom u detekciji CIN2+ lezija (150,157). Ki-67 istraživan je na histološkim

rezovima, a u studiji Kruse i sur. pokazao se kao snažan prognostički čimbenik za nastanak CIN3 lezija (164).

U novije vrijeme istraživano je test dvojnog imunocitokemijskog bojenja koji kombinira ekspresiju p16 i Ki-67 biljega. Smatra se da dvojno bojenje p16/Ki-67 poboljšava kliničke pokazatelje Papa testa u smislu bolje predikcije lezija visokog stupnja. Kolokalizacija p16 i Ki-67 biljega pokazala je visoku osjetljivost i specifičnost za otkrivanje lezija visokog stupnja kao što su CIN 2 i 3 te AIS (172,173,177). Samo u jednoj studiji autori su zaključili da se upotrebom dvojnog bojenja postiže tek skromno povećanje osjetljivosti i specifičnosti za detekciju lezija visokog stupnja u usporedbi s HR HPV testom (175). U ovoj studiji istaživano je dvojno bojenje p16/Ki-67, ali i zasebno bojenje p16 i Ki-67 u odnosu na ishod bolesti. Za razliku od do sada objavljenih studija dijagnostičke vrijednosti dvojnog bojenja te procjene njene osjetljivosti i specifičnosti u ovoj studiji praćen je ishod bolesti u duljem vremenskom periodu, odnosno prognostička vrijednost dvojnog bojenja. Stoga u svrhu procjene prognostičke vrijednosti nisu korišteni pokazatelji neposredne dijagnostičke učinkovitosti testa kao što su osjetljivost i specifičnost. Bez obzira na različitu obradu rezultata, dvojno bojenje p16/Ki-67, ali i zasebna ekspresija p16 i Ki-67 biljega pokazala su statistički značajnije veću učestalost progresije bolesti u slučaju pozitivnog nalaza ekspresije. p16/Ki-67 dvojno bojenje pokazalo je najbolji rezultat s deset puta češćom progresijom bolesti kod pozitivnog nalaza u usporedbi s negativnim, dok je kod zasebnog p16 i Ki-67 bojenja ta razlika bila znatno manja.

U ovoj studiji analizirano je i vremesko razdoblje u kojem je zabilježena regresija bolesti. To razdoblje je prosječno 24 mjeseca za sve citološke grupe koje su ispitivane. Takav nalaz poklapa se s podacima iz literature gdje se upravo razdoblje od dvije godine smatra optimalnim vremenom za praćenje citoloških abnormalnosti u kojem će se pokazati priroda promjene u smislu regresije ili progresije (5,41,88).

Pojedine citomorfološke osobine abnormalnih pločastih stanica rijetko su predmet analize u svrhu predikcije ishoda bolesti. Smatra se da je koilocitoza povezana uz regresiju bolesti, a makrocitoza znak benignog kliničkog tijeka (119). U ovoj studiji nalazi izražene koilocitoze i makrocitoze povezani su uz niži rizik od progresije bolesti. Taj nalaz sukladan je studiji Alves de Sousa i sur. koji su zaključili da koilocitoza i makrocitoza obrnuto koreliraju s nalazom CIN2 i CIN 3 (114).

Parakeratoza nije pokazala utjecaj na ishod bolesti, a pojava nezrele i atipične nezrele metaplazije povezana je uz veću učestalost CIN2+ ishoda bolesti. Takve analize do sada nisu rađene. Stoga se može smatrati da nalaz parakeratoze u citološkim uzorcima vrata maternice ne nosi rizik od pojave bolesti pa se stoga ne treba pratiti čestim citološkim kontrolama. Nasuprot tome u citološkoj analizi treba obratiti veću pažnju na uočavanje nezrele metaplazije, osobito uz pojavu atipije jer takav nalaz može nositi rizik od razvoja bolesti visokog stupnja.

Za citološku grupu ASCUS važno je izdvojiti pacijentice koje imaju veći rizik za progresiju bolesti. Poznato je da se HPV DNA test koristi u trijaži citološkog nalaza ASCUS u rutinskoj praksi. HPV DNA pozitivni nalazi ASCUS-a imaju značajno veću učestalost nepovoljnog ishoda bolesti u smislu CIN2+ u odnosu na HPV DNA negativne nalaze (104). Rezultati ove studije u kojoj je progresija sedam puta češća u HPV DNA pozitivnoj grupi ASCUS od HPV DNA negativne grupe sukladni su navedenoj činjenici. Međutim svi HPV DNA pozitivni nalazi ASCUS-a ne progrediraju neminovno do CIN2+ promjena. Dio takvih ASCUS-a također regredira. Određivanjem pojedinog HPV genotipa kod ASCUS-a pokazano je da najveći rizik od CIN2+ ishoda nosi nalaz HPV 16 genotipa (77). U ovoj studiji također je progresija najčešće bila povezana uz HPV 16 genotip koji je bio nađen u polovici svih HPV DNA pozitivnih slučajeva ASCUS-a s CIN2+ ishodom bolesti.

Dvojno bojenje p16/Ki-67 pokazalo je visoku vrijednost u detekciji promjena visokog stupnja kod citološkog nalaza ASCUS. U studijama koje su istraživale p16/Ki-67 test kod citološkog nalaza ASCUS pokazano je da je pozitivan nalaz višestruko povezan s ishodom bolesti CIN2+ (172,173). U

ovoj studiji u grupi ASCUS koja je HPV DNA pozitivna i ima pozitivan nalaz dvojnog bojenja p16/Ki-67 nađena je deset puta veća učestalost progresije bolesti u odnosu na negativan nalaz dvojnog bojenja. I u grupi ASCUS koja je HPV DNA negativna pozitivan nalaz dvojnog bojenja p16/Ki-67 također je češće bio povezan s progresijom bolesti. Češća progresija nađena je i kod zasebnog pozitiviteta p16 i Ki-67, ali razlika nije toliko izražena kao kod dvojnog bojenja. Takav rezultat sukladan je rezultatima studije Longhavi i sur. u kojoj je istraživana zasebna ekspresija biljega p16 i Ki-67 (173).

Citomorfološke osobine koilocitoze, parakeratoze i makrocitoze u HPV DNA pozitivnoj grupi ASCUS nisu pokazale povezanost s ishodom bolesti, dok nalaz nezrele, a osobito atipične nezrele metaplazije povećava rizik od pojave progresije bolesti. Takav nalaz nije sukladan s rezultatima studije Gupta i sur. u kojoj je u grupi ASCUS koilocitoza povezana s učestalijom regresijom bolesti u odnosu na slučajevne bez koilocitoze (119). Nesuglasje u dobivenim rezultatima može biti posljedica različite klasifikacije citoloških nalaza vrata maternice. Naime u studiji Gupta i sur. koristi se klasifikacija Britanskog društva za kliničku citologiju koja koilocitozu klasificira u skupinu granične citologije, a u ovoj studiji koristi se modifikacija Bethesda klasifikacije koja nalaz koilocitoze najčešće klasificira u LSIL kategoriju (45,119). Također u studiji Gupta i sur. zabilježena je veća učestalost koilocitoze kod ASCUS-a u usporedbi s ovom studjom (119). U ovoj studiji kod HPV DNA negativnih ASCUS-a parakeratoza je nađena isključivo u slučajevima koji su završili negativizacijom nalaza.

Citološki nalaz LSIL najčešće pokazuje regresivni tijek bolesti. Smatra se da do 90 % nalaza LSIL/CIN1 nalaza regredira tijekom vremena (5). U ovoj studiji nađena je progresija LSIL nalaza do CIN2+ ishoda u 18 % HPV DNA pozitivnih te u 5 % HPV DNA negativnih nalaza LSIL. Takav rezultat pokazuje da, premda HPV DNA test nije preporučan kao test trijaže za nalaze LSIL, ipak može imati vrijednost u procjeni rizika od progresije bolesti što je sukladno i nekim drugim studijama (93). U studiji Katki i sur. također je nađeno da HR HPV negativan LSIL ima nizak rizik pojave

CIN2+ i CIN3+ lezija te se preporuča praćenje i odgađa kolposkopija (40). Nasuprot tome u studiji Zappacosta i sur. smatraju da HPV DNA testiranje ne pridonosi procjeni biološkog ponašanja LSIL-a i ishoda bolesti te da je potrebno istraživati dodatne biomarkere za tu svrhu (107). Cuzick i sur. smatraju da je HR HPV testiranje i određivanje HPV 16 genotipa korisno za detekciju lezija visokog stupnja kod žena s LSIL citološkim nalazom, osobito kod starijih od 40 godina (105). Određivanje HPV 16 genotipa pokazalo je u ovoj studiji značajnu vrijednost u procjeni ishoda bolesti. Kod nalaza HPV 16 genotipa pet puta je češća progresija bolesti u usporedbi s HPV ne-16 genotipom. Takav nalaz sukladan je studijama koje HPV 16 izdvajaju kao genotip s najčešćim i najbržim ishodom progresije bolesti (79,80).

Dvojno bojenje p16/Ki-67 primijenjeno je u svrhu detekcije CIN2+ lezija kod citološkog nalaza LSIL u nekoliko studija. U svima je pokazana visoka vrijednost dvojnog bojenja u detekciji promjena visokog stupnja. U studiji Waldstrøm i sur. smatraju da dvojno bojenje ima podjednaku osjetljivost te višu specifičnost u detekciji lezija visokog stupnja u usporedbi s HPV RNA testom (178). U studiji Loghavi i sur. nađena je osjetljivost za detekciju CIN-a visokog stupnja od 91 % u grupi s graničnom citologijom te 100 % u grupi s LSIL citološkim nalazom. Specifičnost je 61 % za grupu granične citologije, a 43 % u grupi LSIL. p16/Ki-67 pokazao je visoku osjetljivost te višu specifičnost u usporedbi s HR HPV testom te ga se smatra korisnim u otkrivanju lezija visokog stupnja kod citoloških nalaza graničnog i blagog stupnja (173). Sličan rezultat dobiven je u studiji Schmidt i sur, ali su pokazali još višu specifičnost od 80 % za ASCUS te 68 % za LSIL (172). U ovoj studiji pozitivan nalaz dvojnog bojenja p16/Ki-67 pokazalo je pet puta veću povezanost s progresijom bolesti u odnosu na negativan nalaz u grupi LSIL koja je HPV DNA pozitivna, a u grupi koja je HPV DNA negativna čak devet puta veću povezanost s progresijom, što je sukladno rezultatima navedenih studija.

Iako se u nekim studijama koilocitoza, parakeratoza i makrocitoza povezuju s povoljnim ishodom bolesti, u ovoj studiji za grupu LSIL nije pronađena statistički značajna razlika u odnosu na ishod bolesti. Koilocitoza je češće nađena u grupi koja nije pokazala progresiju, ali razlika nije bila statistički značajna. Pojavu nezrele i atipične nezrele metaplazije u HPV DNA negativnoj podgrupi LSIL povezana je s nepovoljnim ishodom bolesti. U studiji Kruse i sur. opisana je manja vjerojatnost progresije nakon histološkog nalaza CIN1 s koilocitozom u usporedbi s lezijama bez koilocitoze, što je sukladno opažanjima, ali nije potvrđeno u ovoj studiji (118).

HSIL-M citološki nalaz predstavlja citološke promjene koje upućuju na nalaz umjerene displazije vrata maternice, odnosno CIN-a 2. U studiji Miličić-Juhas i sur. potvrđena je mogućnost citološke klasifikacije HSIL na dva stupnja koja je ujedno klinički opravdana kroz različit pristup praćenju i dijagnostici u odnosu na HSIL koji upućuje na tešku displaziju (49). Premda kliničke smjernice za takav nalaz preporučuju kolposkopiju te invazivnu dijagnostiku i terapiju, u literaturi postoje studije u kojima se smatra da nalaz CIN 2 regredira u polovici slučajeva te da taj nalaz zaslužuju dodatno testiranje u svrhu trijaže s obzirom na mogući benigni tijek bolesti. Kod pacijentica mlađih od 25 godina CIN2 lezija u visokom postotku od 60 % regredira. HPV DNA testiranje ne preporuča se u slučajevima citoloških nalaza HSIL, ali dio tih nalaza je HPV DNA negativan i u tom slučaju vjerojatnost regresije je povećana (15,16,18). Takav rezultat dobiven je i u ovoj studiji gdje je u slučaju HPV DNA negativnog HSIL-M nalaza došlo do regresije u 70 % slučajeva u usporedbi s 32 % slučajeva kod HPV DNA pozitivnih nalaza. Dodatnom analizom HPV genotipa negativizacija nalaza nešto je češće zabilježena kod HPV ne-16 genotipa, ali nije postignuta statistički značajna razlika u predikciji ishoda bolesti u usporedbi s HPV 16 genotipom. HPV 16 nađen je u 20% slučajeva s regresijom HSIL-M nalaza. U ovoj studiji HPV genotip nije se pokazao značajno povezanim s ishodom bolesti u HSIL-M grupi. Taj rezultat nije sukladan studijama koje HPV 16 genotip povezuju s neregresivnim ishodom CIN 2 lezija. Øvestad i sur. HPV 16 genotip ne nalaze u regresivnim CIN2-3

lezijama (82). Wentzensen i sur. sugeriraju češću regresiju CIN 2 lezija kod promjena koje imaju HPV ne-16 genotip, a Castle i sur. smatraju da je manja vjerojatnost regresije kod CIN 2 s HPV 16 genotipom (15,80).

Dvojno bojenje p16/Ki-67 kod citološkog nalaza HSIL-M nije do sada istraživano u svrhu predikcije ishoda bolesti. U ovoj studiji nađena je statistički značajna povezanost pozitivnog dvojnog bojenja s progresijom bolesti, odnosno negativnog bojenja s negativizacijom nalaza, ali samo za HPV DNA pozitivne slučajeve. Stoga bi u slučaju pozitivnog dvojnog bojenja kolposkopija i histološka pretraga predstavljale neodgodivu proceduru. U slučaju negativnog nalaza dvojnog bojenja moguće je kolposkopiju odgoditi te pratiti pacijenticu jer postoji vjerojatnost da će u preko 50 % takvih slučajeva doći do regresije bolesti.

Analizom ispitivanih citomorfoloških osobina u grupi HSIL-M nije nađena povezanost s kliničkim ishodom bolesti. Takvo istraživanje također nije rađeno.

Analiza prediktivne vrijednosti određenih morfoloških tipova citoloških promjena također nije rađena. Prednost analize morfoloških tipova jest u tome da se ne analiziraju pojedinačne morfološke osobine već zbirna morfološka slika koju promatrač u svjetlosnom mikroskopu može vrlo brzo ocijeniti pregledom citološkog preparata. Zreli morfološki tip značajno je češće povezan s povoljnim ishodom bolesti u usporedbi s metaplastičnim koji tri puta češće ide u progresiju, a nezreli i mješoviti čak pet puta češće. To se odnosi na morfološke tipove bez obzira na citološku grupu promjena, a sličan nalaz pokazan je i za sve ispitivane citološke grupe zasebno.

Logistička regresijska analiza u svrhu procjene progresije i ishoda bolesti vrata maternice s prediktorima koji su istraživani u ovoj studiji nije do sada rađena. Logističkom regresijskom analizom svih ispitivanih parametara u ovoj studiji naj snažniji prediktor progresivnog ishoda bolesti kod svih ispitanica bez obzira na citološku grupu je dvojno bojenje p16/Ki-67 čiji pozitivitet znači i šest puta

veću vjerojatnost za progresiju bolesti. Slijedi ga HR HPV test te nalaz HPV 16 genotipa čiji pozitivan rezultat tu vjerojatnost povećavaju tri puta. Povišenje stupnja citološke dijagnoze, nalaz atipične nezrele metaplazije i nezreliji morfološki tipovi od 1,5 do gotovo dva puta povećavaju izgled za progresiju. Nasuprot tome, nalazi nezrele metaplazije bez atipije i makrocitoze gotovo dva puta umanjuju izgled za nepovoljan ishod bolesti. Najsnažniji prediktor progresivnog ishoda bolesti u citološkoj grupi ASCUS također je p16/Ki-67 čiji pozitivitet znači 15 puta veći izgled za progresijom bolesti, a atipična nezrela metaplazija dvostruko povećava vjerojatnost progresije bolesti. Najsnažniji prediktor progresivnog ishoda bolesti u citološkoj grupi LSIL je p16/Ki-67 s osam puta većom vjerojatnosti progresije bolesti u slučaju pozitivnog testa. HR HPV test gotovo četiri puta povećava izgled za progresiju, a zasebno Ki-67 bojenje i nezreliji morfološki tipovi gotovo dva puta, ali njihov utjecaj nema statistički značajnu vrijednost. Prisustvo koilocitoze povezano je s manjim izgledom za progresiju. Najsnažniji prediktor neregresivnog ishoda bolesti u citološkoj grupi HSIL-M je p16/Ki-67 čiji pozitivitet šest puta povećava vjerojatnost neregresivne bolesti, a slijedi ga HR HPV test koji tu vjerojatnost povećava za četiri puta. Prisustvo atipične nezrele metaplazije povećava vjerojatnost za neregresivan ishod bolesti, ali ta vrijednost nije statistički značajna.

Ovi rezultati mogu doprinijeti optimiziranju praćenja i obrade pacijentica s inicijalnim citološkim nalazima ASCUS, LSIL i HSIL-M te utjecati na moguće modifikacije usvojenih kliničkih smjernica za lezije vrata maternice.

Pacijentice s citološkim nalazom ASCUS i LSIL, a koje su HR HPV pozitivne prema kliničkim smjernicama se najčešće upućuju na kolposkopiju (8,10,11). U ovoj studiji nađeno je oko 35 % ASCUS-a i LSIL-a koji su p16/Ki-67 pozitivni, U tim slučajevima neodgodiva invazivna obrada bila bi neophodno potrebna jer se u 35 do 60 % slučajeva može se naći lezija visokog stupnja. U slučaju negativnog p16/Ki-67 dvojnog bojenja takve pacijentice se mogu odgoditi od kolposkopije te sigurnije pratiti konzervativnijim pristupom pomoću citoloških kontrola i kontrola pomoću HPV DNA

testiranja. Takvih pacijentica bilo bi preko 60 % od svih pacijentica koje imaju nalaz ASCUS i LSIL, a u samo 6 % slučajeva može se očekivati lezija visokog stupnja. S druge strane dio pacijentica s nalazom HSIL-M koje su HR HPV negativne te one koje su HR HPV pozitivne, a nemaju HPV 16 genotip, a uz negativnu ekspresiju p16/Ki-67 dvojnog bojenja mogle bi se sigurnije pratiti uz odgodu invazivne dijagnostike. Prema ovim rezultatima takvih pacijentica bilo bi ukupno oko 40 % od svih pacijentica koje imaju citološki nalaz HSIL-M i one bi predstavljale skupinu pacijentica s vjerojatnim „benignim“ kliničkim tijekom. U studiji Wentzensen i sur. također smatraju da bi primjenom dvojnog bojenja p16/Ki-67 u trijaži citoloških nalaza ASCUS i LSIL moglo doći do smanjenja kolposkopske obrade uz invazivne dijagnostičke pretrage u gotovo pola slučajeva (160).

Premda su se HR HPV test i određivanje prisustva HPV 16 genotipa pokazali korisnim u predikciji ishoda kod citoloških abnormalnosti graničnog, blagog i umjerenog stupnja, smatam da se dvojno bojenje p16/Ki-67 pokazalo višestruko pouzdanijim prognostičkim čimbenikom te da se može preporučiti njegova primjena u obradi pacijentica prije upućivanja na kolposkopiju i invazivne zahvate.

Citomorfološke osobine koje su analizirane u ovoj studiji dale su slabu povezanost s ishodom bolesti, osim u slučaju nezrelije morfološke slike kod koje se može očekivati češća progresija, ali smatram da je njihova primjena subjektivna te da imaju znatno manji značaj u prognozi u odnosu na dvojno bojenje p16/Ki-67.

6. ZAKLJUČCI

1. Najzastupljeniji HPV genotip u svim citološkim grupama je HPV 16 (24,32 %). Učestalost HPV 16 u odnosu na HPV ne-16 genotip značajno je veća u dobnoj skupini do 30 godina u usporedbi s dobnom skupinom žena s 30 i više godina ($p < 0,001$).
2. p16/Ki-67 dvojno bojenje pozitivno je u 46,62 % svih slučajeva te značajno češće u HR HPV pozitivnim slučajevima nego u HR HPV negativnima ($p < 0,05$). p16/Ki-67 bojenje bilo je češće pozitivno u slučaju prisustva HPV 16 genotipa, ali uz značajnost samo u grupi LSIL ($p = 0,015$).
3. Koilocitoza i parakeratoza najčešće se nađu u citološkoj grupi LSIL, ali bez korelacije s HR HPV statusom. U grupi HSIL-M izražena parakeratoza češće se našla u HR HPV negativnim slučajevima ($p = 0,002$). Makrocitoza i nezrela metaplazija značajno su češće nađene u HR HPV negativnim slučajevima.
4. Odsutnost koilocitoze znatno je češća kod HPV 16 genotipa u odnosu na HPV ne-16 genotip ($p = 0,001$). Taj nalaz najizraženiji je kod LSIL-a. U zrelom morfološkom tipu prevladava nalaz HPV ne-16 genotipa, a kod HPV 16 genotipa prevladava metaplastični morfološki tip ($p < 0,001$). U zrelom morfološkom tipu p16/Ki-67 dvojno bojenje češće je negativno u usporedbi s ostalim morfološkim tipovima ($p = 0,001$).
5. Nepovoljan ishod bolesti zabilježen je u 25,32 % slučajeva ASCUS-a, 13,79 % LSIL-a i 57,6 % HSIL-M bez značajne razlike s obzirom na dob ispitanica.
6. Kod ispitanica s p16/Ki-67 pozitivnim nalazom u gotovo 50% slučajeva došlo je do progresije bolesti što je deset puta više nego kod ispitanica s p16/Ki-67 negativnim nalazom ($p < 0,001$). Značajno češći nepovoljan ishod nađen je kod HR HPV pozitivnih

slučajeva te prisustva HPV 16 genotipa u grupama ASCUS i LSIL, dok je zreli morfološki tip citoloških promjena češće povezan s povoljnim ishodom bolesti.

7. Usporedbom svih ispitivanih varijabli nađeno je da je najsnažniji prediktor progresivnog ishoda bolesti p16/Ki-67 dvojno bojenje čiji pozitivitet znači 15 puta veću vjerojatnost za progresiju bolesti u grupi ASCUS, osam puta u grupi LSIL i šest puta u grupi HSIL-M.
8. Kod inicijalne dijagnoze ASCUS pacijentice s pozitivnim p16/Ki-67 dvojnim bojenjem, HPV 16 genotipom, ali i pojavom atipične nezrele metaplazije mogu se smatrati skupinom s povišenim rizikom za progresiju bolesti.
9. Kod inicijalne dijagnoze LSIL pacijentice s pozitivnim p16/Ki-67 dvojnim bojenjem, HR HPV pozitivnim nalazom, HPV 16 genotipom, ali i morfologijom bez koilocitoze mogu se smatrati skupinom s povišenim rizikom za progresiju bolesti.
10. Kod inicijalne dijagnoze HSIL-M pacijentice s negativnim p16/Ki-67 dvojnim bojenjem i/ili HR HPV negativnim nalazom mogu se smatrati skupinom s većom vjerojatnošću za regresivan ishod bolesti.

7. LITERATURA

1. World Health Organisation, International Agency for Research on Cancer. IARC Handbooks of cancer prevention, Volume 10, Cervix cancer screening. Lyon: IARC Press; 2005.
2. Wright TC. Pathology of HPV infection at the cytologic and histologic levels: basis for a 2-tiered morphologic classification system. *Int J Gynaecol Obstet* 2006;94 Suppl 1:22-31
3. Wright TC, Ronnett BM, Kurman RJ, Ferenczy A. Precancerous lesions of cervix. U: Kurman RJ, Ellenson LH, Ronnett BM, ur. *Blaustein's Pathology of the Female Genital Tract*. 6th ed. New York: Springer, 2011; str. 193-252.
4. Ostör AG. Natural history of cervical intraepithelial neoplasia: a critical review. *Int J Gynecol Pathol* 1993;12:186-92.
5. Bansal N, Wright JD, Cohen CJ, Herzog TJ. Natural history of established low grade cervical intraepithelial (CIN 1) lesions. *Anticancer Res* 2008;28:1763-6.
6. McCredie MRE, Sharples KJ, Paul C i sur. Natural history of cervical neoplasia and risk of invasive cancer in women with cervical intraepithelial neoplasia 3: a retrospective cohort study. *Lancet Oncol* 9;425-34.
7. ASCUS-LSIL Triage Study (ALTS) Group. A randomized trial on the management of low-grade squamous intraepithelial lesion cytology interpretations. *Am J Obstet Gynecol* 2003;188:1393-400.
8. Jordan J, Arbyn M, Martin-Hirsch P i sur. European guidelines for quality assurance in cervical cancer screening: recommendations for clinical management of abnormal cervical cytology, part 1. *Cytopathol* 2008;19:342-54.

9. Bentley J. Colposcopic management of abnormal cervical cytology and histology. *J Obstet Gynaecol Can* 2012;34:1188-202.
10. Stewart Massad L, Einstein MH, Huh WK i sur. 2012 updated consensus guidelines for the management of abnormal cervical cancer screening tests and cancer precursors. *J Low Genit Tract Dis* 2013;17:1-27.
11. Radna skupina Cervikalne intraepitelne lezije 2012. Cervikalne intraepitelne lezije: smjernice za dijagnostiku i liječenje. Zagreb: Hrvatski liječnički zbor. Hrvatsko društvo za ginekologiju i opstetriciju; 2012. Str. 51-105.
12. TOMBOLA Group. Cytological surveillance compared with immediate referral for colposcopy in management of women with low grade cervical abnormalities: multicentre randomised controlled trial. *BMJ*. 2009 Jul 28;339:b2546. doi: 10.1136/bmj.b2546.
13. Sharp L, Cotton S, Carsin AE i sur; TOMBOLA group. Factors associated with psychological distress following colposcopy among women with low-grade abnormal cervical cytology: a prospective study within the Trial of Management of Borderline and Other Low-grade Abnormal smears (TOMBOLA). *Psychooncology* 2013;22:368-80.
14. Munk AC, Kruse AJ, van Diermen B i sur. Cervical intraepithelial neoplasia grade 3 can regress. *APMIS* 2007;115:1409-14.
15. Castle PE, Schiffman M, Wheeler CM, Solomon D. Evidence for frequent regression of cervical intraepithelial neoplasia – grade 2. *Obstet Gynecol* 2009;113:18-25.
16. McAllum B, Sykes PH, Sadler L, Macnab H, Simcock BJ, Mekhail AK. Is the treatment of CIN 2 always necessary in women under 25 years old? *Am J Obstet Gynecol* 2011;205:478.e1-7.

17. Moscicki AB, Shiboski S, Hills NK i sur. Regression of low-grade squamous intra-epithelial lesions in young women. *Lancet* 2004;364:1678-83.
18. Moscicki AB, Ma Y, Wibbelsman C i sur. Rate of and risks for regression of CIN-2 in adolescents and young women. *Obstet Gynecol* 2010;116:1373-80.
19. Szarewski A, Mesher D, Cadman L i sur. Comparison of seven tests for high-grade cervical intraepithelial neoplasia in women with abnormal smears: the Predictors 2 study. *J Clin Microbiol* 2012;50:1867-73.
20. Henk HJ, Insinga RP, Singhal PK, Darkow T. Incidence and costs of cervical intraepithelial neoplasia in a US commercially insured population. *J Low Genit Tract Dis* 2010;14:29-36.
21. Basu P, Mittal S, Bhaumik S i sur. Prevalence of high-risk human papillomavirus and cervical intraepithelial neoplasias in a previously unscreened population – a pooled analysis from three studies. *Int J Cancer* 2013;132:1693-7.
22. Ferlay J, Soerjomataram I, Ervik M i sur. GLOBOCAN 2012 v1.0, Cancer incidence and mortality worldwide: IARC CancerBase No. 11 (Internet). Lyon, France: International Agency for Research on Cancer. <http://globoc.a.iarc.fr>.
23. Registar za rak. Incidencija raka u Hrvatskoj 2011. Bilten br. 36. Zagreb: Hrvatski zavod za javno zdravstvo; 2013.
24. Antilla A, Ronco G, Clifford G i sur. Cervical cancer screening programmes and policies in 18 European countries. *Br J Cancer* 2004;91:935-41.
25. Zanol A, Strnad M. Cervical cancer in Croatia: state of the art and possibilities for prevention. *Coll Antropol* 2007;31(Suppl.2):37-40.

26. Kelava I, Tomičić K, Kokić M i sur. Breast and gynecological cancers in Croatia, 1988-2008. *Croat Med J* 2012;53:100-8.
27. Nygård JF, Skare GB, Thoresen SØ. The cervical cancer screening programme in Norway, 1992-2000: changes in Pap smear coverage and incidence of cervical cancer. *J Med Screen* 2002;9:86-91.
28. Anttila A, Ronco G. Description of the national situation of cervical cancer screening in the member states of the European Union. *Eur J Cancer* 2009;45:2685-708.
29. Andrae B, Kemetli L, Sparén P i sur. Screening-preventable cervical cancer risks: evidence from a nationwide audit in Sweden. *J Natl Cancer Inst* 2008;100:622-9.
30. Martin-Hirsch P, Lilford R, Jarvis G, Kitchener HC. Efficacy of cervical-smear collection devices: a systematic review and meta-analysis. *Lancet* 1999;354:1763-70.
31. Soost HJ, Lange HJ, Lehmacher W, Ruffing-Kullmann B. The validation of cervical cytology. Sensitivity, specificity and predictive values. *Acta Cytol* 1991;35:8-14.
32. Nanda K, McCrory DC, Myers ER i sur. Accuracy of the Papanicolaou test in screening for and follow-up of cervical cytologic abnormalities: a systematic review. *Ann Intern Med* 2000;132:810-9.
33. Pajtler M, Audy-Jurković S, Kardum-Skelin I, Mahovlić V, Mozetič-Vrdoljak D, Ovanin-Rakić A. Organisation of cervical cytology screening in Croatia: past, present and future. *Coll Antropol* 2007;31(Suppl.2):47-54.
34. Ronco G, van Ballegooijen M, Becker N i sur. Process performance of cervical screening programmes in Europe. *Eur J Cancer* 2009;45:2659-70.

35. Arbyn M, Van Nieuwenhuysse A, Bogers J i sur. Cytological screening for cervical cancer in the province of Limburg, Belgium. *Eur J Cancer Prev* 2011;20:18-24.
36. Vrdoljak-Mozetič D, Ostojić DV, Stemberger-Papić S i sur. Cervical cancer screening programme in Primorsko-Goranska County, Croatia--the results of the pilot study. *Coll Antropol* 2010;34:225-32.
37. Davey DD, Neal MH, Wilbur DC, Colgan TJ, Styer PE, Mody DR. Bethesda 2001 implementation and reporting rates. *Arch Pathol Lab Med* 2004;128:1224-9.
38. Walker JL, Wang SS, Schiffman M, Solomon D; ASCUS LSIL Triage Study Group. Predicting absolute risk of CIN3 during post-colposcopic follow-up: results from the ASCUS-LSIL Triage Study (ALTS). *Am J Obstet Gynecol* 2006;195:341-8.
39. Cox JT, Schiffman M, Solomon D; ASCUS-LSIL Triage Study (ALTS) Group. Prospective follow-up suggests similar risk of subsequent cervical intraepithelial neoplasia grade 2 or 3 among women with cervical intraepithelial neoplasia grade 1 or negative colposcopy and directed biopsy. *Am J Obstet Gynecol* 2003;188:1406-12.
40. Katki HA, Schiffman M, Castle PE i sur. Five-year risk of CIN 3+ to guide the management of women aged 21 to 24 years. *J Low Genit Tract Dis* 2013;17(Suppl 1):64-8.
41. Melnikow J, Nuovo J, Willan AR, Chan BK, Howell LP. Natural history of cervical squamous intraepithelial lesions: a meta-analysis. *Obstet Gynecol* 1998;92:727-35.
42. Atkins KA, Jeronimo J, Stoler MH; ALTS group. Description of patients with squamous cell carcinoma in the atypical squamous cells of undetermined significance/low-grade squamous intraepithelial lesion triage study. *Cancer Cytopathol* 2006;108:212-21.

43. Katki HA, Schiffman M, Castle PE i sur. Five-year risks of CIN 2+ and CIN 3+ among women with HPV-positive and HPV-negative LSIL Pap results. *J Low Genit Tract Dis* 2013;17(Suppl 1):43-9.
44. Solomon D, Davey D, Kurman R i sur. The 2001 Bethesda System: Terminology for reporting results of cervical cytology. *JAMA* 2002;287:2114-9.
45. Solomon D, Nayar R, ur. The Bethesda system for reporting cervical cytology. 2nd ed. New York: Springer; 2004, str. xxi-xxiii.
46. Wright TC, Gatscha RM, Luff RD, Prey MU. Epithelial abnormalities: squamous. U: Solomon D, Nayar R, ur. The Bethesda system for reporting cervical cytology. 2nd ed. New York: Springer; 2004, str. 89-122.
47. Audy-Jurković S, Singer Z, Pajtler M, Dražančić A, Grizelj V. Jedinstvena klasifikacija citoloških nalaza vrata maternice u Hrvatskoj. *Gynaecol Perinatol* 1992;1:185-8.
48. Ovanin-Rakić A, Pajtler M, Stanković T i sur. Klasifikacija citoloških nalaza vrata maternice „Zagreb 2002“: modifikacija klasifikacija „Zagreb 1990“ i „NCI Bethesda system 2001“. *Gynaecol Perinatol* 2003;12:148-53.
49. Miličić-Juhas V, Pajtler M. Is the HSIL subclassification cytologically real and clinically justified? *Coll Antropol* 2010;34:395-400.
50. Blanks RG, Kellz RS. Comparison of cytology and histology results in English cervical screening laboratories before and after liquid-based cytology conversion: do the data provide evidence for a single category of high-grade dyscaryosis. *Cytopathol* 2010;21:368-73.
51. Walboomers JM, Jacobs MV, Manos MM i sur. Human papillomavirus is a necessary cause of invasive cervical cancer worldwide. *J Pathol* 1999;189:12-9.

52. Nobbenhuis MA, Walboomers JMM, Helmerhorst TJM i sur. Relation of human papilloma virus status to cervical lesions and consequences for cervical-cancer screening: a prospective study. *Lancet* 1999;354:20-5.
53. Bosch FX, Lorincz A, Muñoz N, Meijer CJL, Shah KV. The causal relation between human papillomavirus and cervical cancer. *J Clin Pathol* 2002;55:244-65.
54. Muñoz N, Bosch FX, de Sanjosé S i sur. Epidemiologic classification of human papillomavirus types associated with cervical cancer. *N Engl J Med* 2003;348:518-27.
55. Smith JS, Lindsay L, Hoots B i sur. Human papillomavirus type distribution in invasive cervical cancer and high-grade cervical lesions: a meta-analysis update. *Int j Cancer* 2007;121:621-32.
56. Li N, Franceschi S, Howell-Jones R, Snijders PJ, Clifford GM. Human papillomavirus type distribution in 30,848 invasive cervical cancers worldwide: variation by geographical region, histological type and year of publication. *Int J Cancer* 2011;128:927-35.
57. Evans MF, Adamson CSC, Papillo JL, St. John TL, Leiman G, Cooper K. Distribution of human papillomavirus types in ThinPrep Papanicolaou tests classified according to the Bethesda 2001 terminology and correlations with patient age and biopsy outcome. *Cancer* 2006;106:1054-64.
58. González-Bosquet E, Esteva C, Muñoz-Almagro C, Ferrer P, Pérez M, Laila JM. Identification of vaccine human papillomavirus genotypes in squamous intraepithelial lesions (CIN2-3). *Gynecol Oncol* 2008;111:9-12.
59. Sjöberg KD, Tropé A, Lie AK i sur. HPV genotype distribution according to severity of cervical neoplasia. *Gynecol Oncol* 2010;118:29-34.

60. Guan P, Howell-Jones R, Li N i sur. Human papillomavirus (HPV) types in 115,789 HPV-positive women: a meta-analysis from cervical infection to cancer. *Int J Cancer* 2012;131:2349-59.
61. Clifford GM, Rana RK, Franceschi S, Smith JS, Gough G, Pimenta JM. Human Papillomavirus genotype distribution in low-grade cervical lesions: comparison by geographic region and with cervical cancer. *Cancer Epidemiol Biomarkers Prev* 2005;14:1157-64.
62. Clifford GM, Smith JS, Aguado T, Franceschi S. Comparison of HPV type distribution in high-grade cervical lesions and cervical cancer: a meta-analysis. *Br J Cancer* 2003;89:101-5.
63. Zuna RE, Allen RA, Moore WE, Mattu R, Dunn ST. Comparison of human papillomavirus genotypes in high-grade squamous intraepithelial lesions and invasive cervical carcinoma: evidence for differences in biologic potential of precursor lesions. *Mod Pathol* 2004;17:1314-22.
64. Woodman CB, Collins SI, Young LS. The natural history of cervical HPV infection: unresolved issues. *Nat Rev Cancer* 2007;7:11-22.
65. Middleton K, Peh W, Southern S i sur. Organization of Human Papillomavirus Productive Cycle during Neoplastic Progression Provides a Basis for Selection of Diagnostic Markers. *J Virol* 2003;77:10186-201.
66. zur Hausen H. Papillomaviruses and cancer: from basic studies to clinical application. *Nature* 2002;2:342-50.

67. Evans MF, Adamson CS, Cooper K. Evidence of HPV16 integration in low- and high-grade cervical lesions that regress demonstrated by multiple displacement amplification and Southern blot hybridisation. *J Clin Pathol* 2008;61:541-3.
68. Spartz H, Lehr E, Zhang B, Roman A, Brown DR. Progression from productive infection to integration and oncogenic transformation in human papillomavirus type 59-immortalized foreskin keratinocytes. *Virology* 2005;336:11-25.
69. Graham SV. Human papillomavirus: gene expression, regulation and prospects for novel diagnostic methods and antiviral therapies. *Future Microbiol* 2010;5:1493-506.
70. Arney A, Bennett KM. Molecular diagnostics of human papillomavirus. *Lab Med* 2010;41:523-30.
71. Zuna RE, Wang SS, Schiffman M, Solomon D; Atypical Squamous Cells of Undetermined Significance/Low-Grade Squamous Intraepithelial Lesion Triage Study Group. Comparison of human papillomavirus distribution in cytologic subgroups of low-grade squamous intraepithelial lesion. *Cancer Cytopathol* 2006;108:288-97.
72. Zuna RE, Allen RA, Moore WE, Lu Y, Mattu R, Dunn ST. Distribution of HPV genotypes in 282 women with cervical lesions: evidence for three categories of intraepithelial lesions based on morphology and HPV type. *Mod Pathol* 2007;20:167-74.
73. Castle PE, Stoler MH, Wright TC, Sharma A, Wright TL, Behrens CM. Performance of carcinogenic human papillomavirus (HPV) testing and HPV16 or HPV18 genotyping for cervical cancer screening of women aged 25 years and older: a subanalysis of the ATHENA study. *Lancet Oncol* 2011;12:880-90.

74. An HJ, Sung JM, Park AR i sur. Prospective evaluation of longitudinal changes in human papillomavirus genotype and phylogenetic clade associated with cervical disease progression. *Gynecol Oncol* 2011;120:284-90.
75. Khan MJ, Castle PE, Lorincz AT i sur. The elevated 10-year risk of cervical precancer and cancer in women with human papillomavirus (HPV) type 16 and 18 and the possible utility of type-specific HPV testing in clinical practice. *J Natl Cancer Inst* 2005;97:1072-9.
76. Stoler MH, Wright TC, Sharma A i sur; ATHENA (Addressing the need for advanced HPV diagnostics) study group. High-risk human papillomavirus testing in women with ASC-US cytology. *Am J Clin Pathol* 2011;135:468-75.
77. Guo M, Gong Y, Wang J i sur. The role of human papillomavirus type 16/18 genotyping in predicting high-grade cervical/vaginal intraepithelial neoplasm in women with mildly abnormal Papanicolaou results. *Cancer Cytopathol* 2013;121:79-85.
78. Stoler MH, Wright TC, Sharma A i sur; ATHENA (Addressing the need for advanced HPV diagnostics) study group. The interplay of age stratification and HPV testing on the predictive value of ASC-US cytology. *Am J Clin Pathol* 2012;137:295-303.
79. Safaeian M, Schiffman M, Gage J, Solomon D, Wheeler CM, Castle PE. Detection of precancerous cervical lesion is differential by human papillomavirus type. *Cancer Res* 2009;69:3262-6.
80. Wentzensen N, Walker J, Schiffman M i sur. Heterogeneity of high-grade cervical intraepithelial neoplasia related to HPV16: implications for natural history and management. *Int J Cancer* 2013;132:148-54.

81. Castle PE, Schiffman M, Wheeler CM, Wentzensen N, Gravitt PE. Human papillomavirus genotypes in cervical intraepithelial neoplasia grade 3. *Cancer Epidemiol Biomarkers Prev* 2010;19:1675-81.
82. Ovestad IT, Vennestrøm U, Andersen L i sur. Comparison of different commercial methods for HPV detection in follow-up cytology after ASCUS/LSIL, prediction of CIN 2-3 in follow up biopsies and spontaneous regression of CIN 2-3. *Gynecol Oncol* 2011;123:278-83.
83. Wang SS, Zuna RE, Wentzensen N i sur. Human papillomavirus cofactors by disease progression and human papillomavirus types in the study to understand cervical cancer early endpoints and determinants. *Cancer Epidemiol Biomarkers Prev* 2009;18:113-20.
84. Wright TC, Stoler MH, Sharma A, Zhang G, Behrens C, Wright TL. Evaluation of HPV-16 and HPV-18 genotyping for the triage of women with high-risk HPV+ cytology-negative results. *Am J Clin Pathol* 2011;136:578-86.
85. Wentzensen N, Schiffman M, Dunn ST i sur. Grading the severity of cervical neoplasia based on combined histopathology, cytopathology, and HPV genotype distribution among 1700 women referred to colposcopy in Oklahoma. *Int J Cancer* 2009;124:964-9.
86. Wentzensen N, Wilson LE, Wheeler CM i sur. Hierarchical clustering of HPV genotype patterns in the ASCUS-LSIL triage study. *Cancer Res* 2010;70:8578-86.
87. Evans MF, Adamson CS, Schned LM i sur. HPV is detectable in virtually all abnormal cervical samples after reinvestigation of HPV negatives with multiple alterbative PCR results. *Diagn Mol Pathol* 2010;19:144-50.

88. Schlecht NF, Platt RW, Duarte-Franco E i sur. Human papilloma infection and time to progression and regression of cervical intraepithelial neoplasia. *J Natl Cancer Inst* 2003;95:1336-43.
89. Dunne EF, Unger ER, Sternberg M i sur. Prevalence of HPV infection among females in the United States. *JAMA* 2007;297:813-9.
90. Ho GYF, Bierman R, Beardsley L, Chang CJ, Nurk RD. Natural history of cervicovaginal papillomavirus infection in young women. *N Engl J Med* 1998;338:423-8.
91. Roset Bahmanyar E, Paavonen J, Naud P i sur; HPV PATRICIA study group. Prevalence and risk factors for cervical HPV infection and abnormalities in young adult women at enrolment in the multinational PATRICIA trial. *Gynecol Oncol* 2012;127:440-50.
92. Cuzick J, Szarewski A, Mesher D i sur. Long-term follow-up of cervical abnormalities among women screened by HPV testing and cytology – results from the Hammersmith study. *Int J Cancer* 2008;122:2294-300.
93. Littel RD, Kinney W, Fetterman B i sur. Risk of cervical precancer and cancer in women aged 30 years and older with an HPV-negative low-grade squamous intraepithelial lesion screening result. *J Low Genit Tract Dis* 2011;15:54-9.
94. Tropé A, Sjøborg KD, Nygård M i sur. Cytology and human papillomavirus testing 6 to 12 months after ASCUS or LSIL cytology in organized screening to predict high-grade cervical neoplasia between screening rounds. *J Clin Microbiol* 2012;50:1927-35.
95. Syrjänen K, Derchain S, Roteli-Martins C i sur. Value of conventional Pap smear, liquid-based cytology, visual inspection and human papillomavirus testing as optional screening tools among women <35 and ≥35 years of age. *Acta Cytol* 2008;52:641-53.

96. Verša Ostojić D, Vrdoljak-Mozetič D, Štemberger-Papić S, Finderle A, Eminović S. Cervical cytology and HPV test in follow-up after conisation or LLETZ. *Coll Antropol* 2010;34(Suppl.1):219-24.
97. Davey DD, Goulart R, Nayar R; Cytopathology Education and Technology Consortium (CETC). 2013 statement on human papillomavirus DNA test utilization. *Cancer Cytopathol* 2013 Dec 24. doi: 10.1002/cncy.21388. [Epub ahead of print].
98. Bulkmand NW, Berkhof J, Rozendaal L i sur. Human papillomavirus DNA testing for the detection of cervical intraepithelial neoplasia grade 3 and cancer: 5-year follow-up of a randomised controlled implementation trial. *Lancet* 2007;370:1764-72.
99. Arbyn M, Buntinx F, Van Ranst M i sur. Virologic versus cytologic triage of women with equivocal Pap smears: a meta-analysis of the accuracy to detect high-grade intraepithelial neoplasia. *J Natl Cancer Inst* 2004;96:280-93.
100. Cotton S, Sharp L, Little J i sur. The role of human papillomavirus testing in the management of women with low-grade abnormalities: multicentric randomised controlled trial. *BJOG* 2010;117:645-59.
101. Ronco G, Giorgi-Rossi P, Carozzi F i sur; New Technologies for Cervical Cancer screening (NTCC) Working Group. Efficacy of human papillomavirus testing for the detection of invasive cervical cancers and cervical intraepithelial neoplasia: a randomised controlled trial. *Lancet Oncol* 2010;11:249-57.
102. Levi AW, Harigopal M, Hui P, Schofield K, Chheng DC. Use of high-risk human papillomavirus testing in patients with low-grade squamous intraepithelial lesions. *Cancer Cytopathol* 2011;119:228-34.

103. Jakobsson M, Tarkkanen J, Auvinen E, Häkkinen R, Laurila P, Tapper AM. Colposcopy referral rate can be reduced by high-risk human papillomavirus triage in the management of recurrent atypical squamous cells of undetermined significance or low-grade squamous intraepithelial lesion cytology in Finland. *Int J STD AIDS* 2012;23:485-9.
104. Arbyn M, Ronco G, Antilla A i sur. Evidence regarding human papillomavirus testing in secondary prevention of cervical cancer. *Vaccine* 2012;30(Suppl 5):88-99.
105. Cuzick J, Cox TJ, Zhang G i sur. Human papillomavirus testing for triage of women with low-grade squamous intraepithelial lesions. *Int J Cancer* 2013;132:959-66.
106. Malila N, Leinonen M, Kotaniemi-Talonen L, Laurila P, Tarkkanen J, Hakama M. The HPV test has similar sensitivity but more overdiagnosis than the Pap test – a randomised health services study on cervical cancer screening in Finland. *Int J Cancer* 2013;132:2141-7.
107. Zappacosta R, Caraceni D, Ciccocioppo L i sur. Is HPV-DNA testing a useful tool in predicting low-grade squamous intraepithelial lesion outcome? A retrospective longitudinal study. *Int J Immunopathol Pharmacol* 2010;23:317-26.
108. Meisels A, Fortin R. Condylomatous lesions of the cervix and vagina. I. Cytologic patterns. *Acta Cytol* 1976;20:505-9.
109. Casas-Cordero M, Morin C, Roy M, Fortier M, Meisels A. Origin of the koilocyte in condylomata of the human cervix: ultrastructural study. *Acta Cytol* 1981;25:383-92.
110. Krawczyk E, Suprynowicz FA, Liu X i sur. A cooperative interaction between the human papillomavirus E5 and E6 oncoprotein. *Am J Pathol* 2008;173:628-8.

111. Cramer HM, Skinner-Wannemuehler SE, Brown DR, Katz BP, Fife KH. Cytomorphologic correlates of human papillomavirus infection in the „normal“ cervicovaginal smear. *Acta Cytol* 1997;41:261-8.
112. Bollmann M, Bánkfalvi A, Trosic A, Speich N, Schmitt C, Bollman R. Can we detect cervical human papillomavirus (HPV) infection by cytomorphology alone? Diagnostic value of non-classic cytological signs of HPV effect in minimally abnormal Pap tests. *Cytopathology* 2005;16:13-21.
113. Steinman S, Smith D, Chandler N i sur. Morphologic, patient and interpreter profiles of high-risk human papillomavirus-positive vs. –negative cases of atypical squamous cells of undetermined significance. *Acta Cytol* 2008;52:279-85.
114. Alves de Sousa NL, Alves RR, Martins MR i sur. Cytopathic effects of human papillomavirus infection and the severity of cervical intraepithelial neoplasia: a frequency study. *Diagn Cytopathol* 2012;40:871-5.
115. Tanaka H, Chua KL, Lindh E, Hjerpe A. Patients with various types of human papillomavirus: covariation and diagnostic relevance of cytological findings in Papanicolaou smears. *Cytopathol* 1993;4:273-83.
116. Rachmadi L, Jordanova ES, Kolkman-Uljee S i sur. Cytomorphological analysis of uterine cervical pap smears in relation to human papillomavirus infection in Indonesian women. *Acta Cytol* 2012;56:171-6.
117. Kashyap V, Hedau S, Bhambhani S. Defining the validity of classical and non-classical cellular changes indicative of low-grade squamous intraepithelial lesion encompassing

- human papillomavirus infection in relation to human papillomavirus deoxyribonucleic acid testing. *J Cytol* 2011;28:159-64.
118. Kruse AJ, Baak JPA, Helliesen T, Kjellvold KH, Stanley RJ. Prognostic value and reproducibility of koilocytosis in cervical intraepithelial neoplasia. *Int J Gynecol Pathol* 2003;22:236-9.
119. Gupta N, Dudding N, Crossley J, Payyappilly SJ, Smith JHF. Outcome of SurePath™ cervical samples reported as borderline nuclear change by cytological subtype and high-risk HPV status. *Cytopathology* 2012;23:402-7.
120. Park K, Ellenson L, Pirog E. Low-grade squamous intraepithelial lesions of the cervix with marked cytological atypia – clinical follow-up and human papillomavirus genotyping. *Int J Gynecol Pathol* 2007;26:457-62.
121. von Knebel Doeberitz M. New markers for cervical dysplasia to visualise the genomic chaos created by aberrant oncogenic papillomavirus infections. *Eur J Cancer* 2002;38:2229-42.
122. Gupta N, Srinivasan R, Rajwanshi A. Functional biomarkers in cervical precancer: an overview. *Diagn Cytopathol* 2010;38:618-23.
123. Martin CM, O'Leary JJ. Histology of cervical intraepithelial neoplasia and the role of biomarkers. *Best Pract Res Clin Obstet Gynaecol* 2011;25:605-15.
124. Conesa-Zamora P, Trujillo-Santos J, Orantes-Casado FJ, Ortiz-Reina S, Torres-Moreno D, Pérez-Guillermo M. Analysis of performance characteristics of five cell cycle-related immunohistochemical markers and human papillomavirus genotyping in the diagnosis of cervical squamous cell carcinoma precursor lesions. *Anal Quant Cytol Histol* 2012;34:49-55.

125. Baak JO, Kruse AJ, Robboy SJ, Janssen EA, van Diermen B, Skaland I. Dynamic behavioral interpretation of cervical intraepithelial neoplasia with molecular biomarkers. *J Clin Pathol* 2006;59:1017-28.
126. Munk AC, Gudlaugsson E, Ovestad IT i sur. Interaction of epithelial biomarkers, local immune response and condom use in cervical intraepithelial neoplasia 2-3 regression. *Gynecol Oncol* 2012;127:489-94.
127. Branca M, Ciotti M, Santini D i sur; HPV-PathogenISS Study Group. Predicting high-risk human papillomavirus infection, progression of cervical intraepithelial neoplasia, and prognosis of cervical cancer with a panel of 13 biomarkers tested in multivariate modeling. *Int J Gynecol Pathol* 2008;27:265-73.
128. Yoshida T, Sano T, Kanuma T i sur. Immunochemical analysis of HPV L1 capsid protein and p16 protein in liquid-based cytology samples from uterine cervical lesions. *Cancer Cytopathol* 2008;114:83-8.
129. Negri G, Bellisano G, Zannoni GF i sur. p16INK4a and HPV L1 immunohistochemistry is helpful for estimating the behavior of low-grade dysplastic lesions of the cervix uteri. *Am J Surg Pathol* 2008;32:1715-20.
130. Štemberger-Papić S, Vrdoljak-Mozetič D, Verša Ostojić D, Rubeša-Mihaljević R, Manestar M. Evaluation of the HPV L1 capsid protein in prognosis of mild and moderate dysplasia of the cervix uteri. *Coll Antropol* 2010;34(Suppl.1):419-23.
131. Bolanca IK, Sentija K, Simon SK, Kukura V, Vranes J. Estimating clinical outcome of HPV induced cervical lesions by combination of capsid protein L1 and p16INK4a protein detection. *Coll Antropol* 2010;34(Suppl.1):31-6.

132. Gatta LB, Berenzi A, Balzarini P i sur. Diagnostic implications of L1, p16, and Ki-67 proteins and HPV DNA in low-grade cervical intraepithelial neoplasia. *Int J Gynecol Pathol* 2011;30:597-604.
133. Ozaki S, Zen Y, Inoue M. Biomarker expression in cervical intraepithelial neoplasia: potential progression predictive factors for low-grade lesions. *Hum Pathol* 2011;42:1007-12.
134. Alaghebandan R, Fontaine D, Bentley J i sur. Performance of ProEx C and PreTect HPV-proofer E6/E7 mRNA tests in comparison with the hybrid capture 2 HPV DNA test for triaging ASCUS and LSIL cytology. *Diagn Cytopathol* 2013;41:767-75.
135. Matsumoto K, Maeda H, Oki A i sur; Japan HPV and Cervical Cancer (JHACC) Study Group. HLA class II DRB*1302 allele protects against progression to cervical intraepithelial neoplasia grade 3: a multicenter prospective cohort study. *Int j Gynecol Cancer* 2012;22:471-8.
136. Heitmann ER, Lankachandra KM, Wall J i sur. 3q26 amplification is an effective negative triage test for LSIL: a historical prospective study. *PloS One* 2012;7(7):e39101. doi: 10.1371/journal.pone.0039101. Epub 2012 Jul 6.
137. Rodolakis A, Biliatis I, Symiakaki H i sur. Role of chromosome 3q26 gain in predicting progression of cervical dysplasia. *Int J Gynecol Cancer* 2012;22:742-7.
138. Kalantari M, Osann K, Calleja-Macias IE i sur. Methylation of human papillomavirus 16, 18, 31, and 45 L2 and L1 genes and the cellular DAPK gene: consideration for the use as biomarkers of the progression of cervical neoplasia. *Virology* 2014.448:314-21.
139. Pinto ÁP, Degen M, Villa LL, Cibas ES. Immunomarkers in gynecologic cytology: the search for the ideal „biomolecular Papanicolaou test“. *Acta Cytol* 2012;56:109-21.

140. Kalof AN, Cooper K. P16ink4a immunoexpression: surrogate marker of high-risk HPV and high-grade cervical intraepithelial neoplasia. *Adv Anat Pathol* 2006;13:190-4.
141. von Knebel Doeberitz M, Reuschenbach M, Schmidt D, Bergeron C. Biomarkers for cervical cancer screening: the role of p16(INK4a) to highlight transforming HPV infections. *Expert Rev Proteomics* 2012;9:149-64.
142. Negri G, Egarter-Vigl E, Kasal A, Romano F, Haitel A, Mian C. p16^{ink4a} is a useful marker for the diagnosis of adenocarcinoma of the cervix uteri and its precursors. *Am J Surg Pathol* 2003;27:187-93.
143. Ordi J, Garcia S, del Pino M i sur. p16ink4a immunostaining identifies occult CIN lesions in HPV-positive women. *Int J Gynecol Pathol* 2009;28:90-7.
144. Monsonogo J, Pollini G, Evrard MJ i sur. p16(INK4a) immunocytochemistry in liquid-based cytology samples in equivocal Pap smears: added value in management of women with equivocal Pap smear. *Acta Cytol* 2007;51:755-66.
145. Hariri J, Øster A. The negative predictive value of p16^{INK4a} to assess the outcome of cervical intraepithelial neoplasia 1 in the uterine cervix. *Int J Gynecol Pathol* 2007;26:223-8.
146. Lukic A, Sbenaglia G, Carico E i sur. Prediction of clinical outcome using p16INK4a immunocytochemical expression in low-grade squamous intraepithelial lesions and high-risk HPV-positive atypical squamous cells of undetermined significance in patients with and without evident cervical disease. *Exp Ther Med* 2011;2:853-8.
147. Roelens J, Reuschenbach M, von Knebel Doeberitz M, Wentzense N, Bergeron C, Arbyn M. p16(INK4a) immunocytochemistry versus human papilloma virus testing for triage of women

- with minor cytologic abnormalities: a systematic review and meta-analysis. *Cancer Cytopathol* 2012;120:294-307.
148. Cavalcante DM, Linhares IM, pompeu MM, Giraldo PC, Eleutério J. The utility of p16INK4a and Ki-67 to identify high-grade squamous intraepithelial lesion in adolescents and young women. *Indian J Pathol Microbiol* 2012;55:339-42.
 149. Meyer JL, Hanlon DW, Andersen BT, Rasmussen OF, Bisgaard K. Evaluation of p16^{INK4a} expression in ThinPrep cervical specimens with the CINtec p16^{INK4a} assay. Correlation with biopsy follow-up results. *Cancer Cytopathol* 2007;111:83-92.
 150. Carozzi F, Confortini M, Dalla Palma P i sur; New Technologies for Cervical Cancer screening (NTTC) working group. Use of p16-INK4A overexpression to increase the specificity of human papillomavirus testing: a nested substudy of the NTCC randomised controlled trial. *Lancet Oncol* 2008;9:937-45.
 151. Schledermann D, Andersen BT, Bisgaard K i sur. Are adjunctive markers useful in routine cervical cancer screening? Application of p16^{INK4a} and HPV-PCR on ThinPrep samples with histological follow-up. *Diagn Cytopathol* 2008;36:453-9.
 152. Cuschieri K, Wentzensen N. Human papillomavirus mRNA and p16 detection as biomarkers foe the improved diagnosis of cervical neoplasia. *Cancer Epidemiol Biomarkers Prev* 2008;17:2536-45.
 153. Fujii T, Saito M, Iwata T i sur. Ancillary testing of liquid-based cytology specimens for identification of patients at high risk of cervical cancer. *Virchows Arch* 2008;453:545-55.

154. Reuschenbach M, Clad A, von Knebel Doeberitz C i sur. Performance of p16^{INK4a}–cytology, HPV mRNA, and HPV DNA testing to identify high grade cervical dysplasia in women with abnormal screening results. *Gynecol Oncol* 2010;119:98-105.
155. Branca M, Ciotti M, Santini D i sur. p16(INK4A) expression is related to grade of CIN and high-risk human papillomavirus but does not predict virus clearance after conization or disease outcome. *Int J Gynecol Pathol* 2004;23:354-65.
156. Tsoumpou I, Arbyn M, Kyrgiou M i sur. p16^{INK4a} immunostaining in cytological and histological specimens from the uterine cervix: a systematic review and meta-analysis. *Cancer Treat Rev* 2009;35:210-20.
157. Denton KJ, Bergeron C, Klement P, Trunk MJ, Keller T, Ridder R. The sensitivity and specificity of p16(INK4a) cytology vs HPV testing for detecting high-grade cervical disease in the triage of ASC-US and LSIL Pap cytology results. *Am J Clin Pathol* 2010;134:12-21.
158. Trunk MJ, Dallenbach-Hellweg G, Ridder R i sur. Morphologic characteristics of p16^{INK4a}-positive cells in cervical cytology samples. *Acta Cytol* 2004;48:771-82.
159. Wentzensen N, Bergeron C, Cas F, Eschenbach D, Vinokurova S, von Knebel Doeberitz M. Evaluation of a nuclear score for p16^{INK4a} – stained cervical squamous cells in liquid based cytology samples. *Cancer Cytopathol* 2005;105:461-7.
160. Wentzensen N, Bergeron C, Cas F, Vinokurova S, von Knebel Doeberitz M. Triage of women with ASCUS and LSIL cytology. Use of qualitative assessment of p16^{INK4a} positive cells to identify patients with high-grade cervical intraepithelial neoplasia. *Cancer Cytopathol* 2007;111:58-66.

161. Brown DC, Gatter KC. Ki67 protein: the immaculate deception? *Histopathology* 2002;40:2-11.
162. Kruse AJ, Baak JP, de Bruin PC i sur. Ki-67 immunoquantitation in cervical intraepithelial neoplasia (CIN): a sensitive marker for grading. *J Pathol* 2001;193:48-54.
163. Mimica M, Tomić S, Kardum G i sur. Ki-67 Quantitative evaluation as a marker of cervical intraepithelial neoplasia and human papillomavirus infection. *Int J Gynecol Cancer* 2010;20:116-19.
164. Kruse AJ, Baak JP, Janssen EA i sur. Low- and high-risk CIN 1 and 2 lesions: prospective predictive value of grade, HPV, and Ki-67 immuno-quantitative variables. *J Pathol* 2003;199:462-70.
165. Kruse AJ, Baak JP, Janssen EA i sur. Ki67 predicts progression in early CIN: validation of a multivariate progression-risk model. *Cell Oncol* 2004;26:13-20.
166. Kruse AJ, Skaland IB, Janssen EA i sur. Quantitative molecular parameters to identify low-risk and high-risk early CIN lesions: role of markers of proliferative activity and differentiation and Rb availability. *Int J Gynecol Pathol* 2004;23:100-9.
167. Baak JP, Kruse AJ, Janssen E, van Diermen B. Predictive testing of early CIN behaviour by molecular biomarkers. *Cell Oncol* 2005;27:277-80.
168. Agoff SN, Lin P, Morihara J, Mao C, Kiviat NB, Koutsky LA. p16^{INK4a} expression correlates with degree of cervical neoplasia: a comparison with Ki-67 expression and detection of high-risk HPV types. *Mod Pathol* 2003;16:665-73.

169. Longatto Filho A, Utagawa ML, Shirata NK i sur. Immunocytochemical expression of p16INK4a and Ki-67 in cytologically negative and equivocal pap smears positive for oncogenic human papillomavirus. *Int J Gynecol Pathol* 2005;24:118-24.
170. Yu L, Wang L, Zhong J, Chen S. Diagnostic value of p16INK4A, Ki-67. And human papillomavirus L1 capsid protein immunochemical staining on cell blocks from residual liquid-based gynecologic cytology specimens. *Cancer Cytopathol* 2010;118:47-55.
171. Zappacosta R, Colasante A, Viola P i sur. Chromogenic in situ hybridization and p16/Ki67 dual staining an formalin-fixed paraffin-embedded cervical specimans: correlation with HPV-DNA test, E6/E7 mRNA test, and potential clinical applications. *Biomed Res Int.* 2013;2013:453606. doi: 10.1155/2013/453606. Epub 2013 Nov 24.
172. Schmidt D, Bergeron C, Denton KJ, Ridder R. p16/Ki-67 dual-stain cytology int he triage og ASCUS and LSIL Papanicolaou cytology. *Cancer Cytopathol* 2011;119:158-66.
173. Loghavi S, Walts AE, Bose S. CINtec® PLUS dual immunostain: a triage tool for cervical Pap smears with atypical squamous cells of undetermined significance and low grade squamous intraepithelial lesion. *Diagn Cytopathol* 2012;41:582-7.
174. Wentzensen N, Schwartz L, Zuna RE i sur. Performance of p16/Ki-67 immunostaining to detect cervical cancer precursors in a colposcopy referral population. *Clin Cancer Res* 2012;18:4154-62.
175. Edgerton N, Cohen C, Siddiqui MT. Evaluation of CINtec PLUS® testing as an adjunctive test in ASC-US diagnosed SurePath® preparations. *Diagn Cytopathol* 2013;41:35-40.

176. Donà MG, Vocaturo A, Giuliani M i sur. p16/Ki-67 dual staining in cervico-vaginal cytology: correlation with histology, human papillomavirus detection and genotyping in women undergoing colposcopy. *Gynecol Oncol* 2012;126:198-202.
177. Singh M, Mockler D, Akalin A, Burke S, Shroyer AL, Shroyer KR. Immunocytochemical colocalization of p16^{INK4a} and Ki-67 predicts CIN2/3 and AIS/adenocarcinoma. *Cancer Cytopathol* 2012;120:26-34.
178. Waldstrøm M, Christensen RK, Ornskov D. Evaluation of p16(INK4a)/Ki-67 dual stain in comparison with an mRNA human papillomavirus test on liquid-based cytology samples with low-grade squamous intraepithelial lesion. *Cancer Cytopathol* 2013;121:136-45.
179. Koo YJ, Hahn HS, Lee IH i sur. Dual immunostaining of cervical cytology specimens with atypical squamous cells for p16/Ki-67 does not exclude the existence of a high-grade squamous intraepithelial lesion. *Virchows Arch* 2013;463:689-96.
180. Ravarino A, Nemolato S, Macciocu E i sur. CINtec PLUS immunocytochemistry as a tool for the cytologic diagnosis og glandular lesions of the cervix uteri. *Am J Clin Pathol* 2012;138:652-6.
181. Petry KU, Schmidt D, Scherbring S i sur. Triaging Pap cytology negative, HPV positive cervical cancer screening results with p16/Ki-67 dual-stained cytology. *Gynecol Oncol* 2011;121:505-9.
182. Ikenberg H, Bergeron C, Schmidt D i sur; PALMS Study Group. Screening for cervical cancer precursors with p16/Ki-67 dual-stained cytology: results of the PALMS study. *J Natl Cancer Inst* 2013;105:1550-7.

183. Killeen JL, Dye T, Grace C, Hiraoka M. Improved abnormal Pap smear triage using cervical cancer biomarkers. *J Low Genit Tract Dis* 2014;18:1-7.
184. Gertych A, Joseph AO, Walts AE, Bose S. Automated detection of dual p16/Ki67 nuclear immunoreactivity in liquid-based Pap tests for improved cervical cancer risk stratification. *Ann Biomed Eng* 2012;40:1192-204.
185. Yoshida T, Sano T, Kanuma T i sur. Usefulness of CINtec® PLUS p16/Ki-67 double-staining in cytological screening of cervical cancer. *Acta Cytol* 2011;55:413-20.
186. Brismar-Wendel S, Froberg M, Hjerpe A, Andersson S, Johansson. Age-specific prevalence of HPV genotypes in cervical cytology samples with equivocal or low-grade lesions. *Br J Cancer* 2009;101:511-7.
187. Roteli-Martins CM, Alves VAF, Santos RTM, Martinez EZ, Syrjänen KJ, Derchain SFM. Value of morphological criteria in diagnosing cervical HPV lesions confirmed by in situ hybridization and hybrid capture assay. *Pathol Res Pract* 2001;197:677-82.

8. POPIS SKRAĆENICA

CIN - cervikalna intraepitelna neoplazija

SIL - skvamozna intraepitelna lezija

ASCUS - atipične skvamozne stanice neodređenog značenja (kratica prema izvorniku: atypical squamous cells of undetermined significance)

ASC-H - Atipične skvamozne stanice – ne može se isključiti SIL visokog stupnja (kratica prema izvorniku: atypical squamous cells – cannot exclude high grade SIL)

LSIL - Skvamozna intraepitelna lezija blagog stupnja (kratica prema izvorniku: Low grade squamous intraepithelial lesion)

HSIL - Skvamozna intraepitelna lezija teškog stupnja (kratica prema izvorniku: High grade squamous intraepithelial lesion)

HSIL-M - Skvamozna intraepitelna lezija teškog stupnja (kratica prema izvorniku: High grade squamous intraepithelial lesion - moderate)

HR HPV - „High risk“ (visoko rizični) humani papiloma virus

NM - nezrela metaplazija

ANM - atipična nezrela metaplazija

GT - genotip

<30 - manje od 30 godina života

30+ - 30 i više godina života

Poz - pozitivan

Neg - negativan

1 - stupanj 1

2 - stupanj 2

3 - stupanj 3

9. ŽIVOTOPIS

OSOBNI PODACI

Ime i prezime	DANIJELA VRDOLJAK-MOZETIČ
Adresa	Laginjina 20
Telefon	++385 51 658 206
Telefaks	++385 51 658 427
Elektronička pošta, Web adresa	danijela.vrdoljak-mozetic@ri.t-com.hr
Državljanstvo	Hrvatsko
Datum rođenja	4. siječnja 1967.
Matični broj iz Upisnika znanstvenika	258846

RADNO ISKUSTVO

• Datumi (od – do)	1. svibnja 1993. do danas
Ustanova zaposlenja	Klinički bolnički centar Rijeka
Naziv radnog mjesta	Liječnik specijalist kliničke citologije
Funkcija	Pročelnica Zavoda za kliničku citologiju
Područje rada	Probir za rak vrata maternice, ginekološka citologija, citologija dojke, detekcija humanog papillomavirusa, interdisciplinarni rad u području ginekološke onkologije.
• Datumi (od – do)	3. ožujka 2008. do danas
Ustanova zaposlenja	Medicinski fakultet Sveučilišta u Rijeci
Naziv radnog mjesta	Asistent na Katredri za ginekologiju i opstetriciju
Funkcija	
Područje rada	Održavanje nastave iz područja ginekološke citologije za studente medicine te stručnih studija za inženjere medicinsko-laboratorijske dijagnostike i primaljstva.

ŠKOLOVANJE

Datum	1993. do 2003.
Mjesto	Zagreb
Ustanova	Medicinski fakultet Sveučilišta u Zagrebu
Zvanje	Magistar znanosti
Datum	1993. do 1996.
Mjesto	Zagreb, Rijeka
Ustanova	KBC Zagreb, KB Merkur, KB Sestre milosrdnice, Zavod za patologiju Medicinskog fakulteta u Rijeci
Zvanje	Specijalist iz kliničke citologije
Datum	1985. do 1991.
Mjesto	Rijeka
Ustanova	Medicinski fakultet Sveučilišta u Rijeci
Zvanje	Doktor medicine

USAVRŠAVANJE

Godina	2009.
Mjesto	Crowley, UK
Ustanova	Hologic
Područje	Tekuća citologija ginekoloških uzoraka

Godina	2010.
Mjesto	Split
Ustanova	KBC Split
Područje	Tekuća citologija neginekoloških uzoraka

OSOBNJE VJEŠTINE I KOMPETENCIJE

Materinji jezik	Hrvatski
-----------------	----------

Strani jezici

Jezik	Engleski
Govori	Da
Piše	Da
Čita	Da

SOCIJALNE VJEŠTINE I KOMPETENCIJE

Članstva u strukovnim udruženjima:
 Hrvatsko društvo za kliničku citologiju Hrvatskog liječničkog zbora, od 2014. predsjednica društva.
 Hrvatsko ginekološko onkološko društvo Hrvatskog liječničkog zbora, od 2012. članica Upravnog odbora.
 European Cervical Cancer Association (ECCA)
 European Federeation of Cytology Societies

Nastavna djelatnost:

Nastava na dodiplomskom studiju medicine u okviru kolegija „Ginekologija i opstetricija“ i izbornog predmeta «Premaligne i maligne lezije vrata maternice», stručnom studiju primaljstva i studiju organizacije, planiranja i upravljanja u zdravstvu u okviru kolegija „Ginekologija i opstetricija“, te kolegija „Klinička citologija“ za studij inženjerstva medicinsko-laboratorijske dijagnostike.

Sudjelovanje u znanstvenim projektima:

Od 2006. do danas sudjelovanje u znanstvenom projektu: 062-0000000-0382 – voditelj: Smiljan Severinski Neda: Hormonski čimbenici sazrijevanja oocite i endometrija u pacijentica koje se liječe zbog neplodnosti.

ORGANIZACIJSKE VJEŠTINE I KOMPETENCIJE

Od 2006. rukovođenje citološkim laboratorijem, danas Zavodom za kliničku citologiju.
 Od 2006. do 2011. sudjelovanje u projektu prevencije raka vrata maternice u

žena Primorsko-goranske županije.
2008. i 2009. organizacija stručnih i popularnih događanja u okviru tjedna prevencije raka vrata maternice u Rijeci.
2005. član organizacijskog odbora 3. hrvatskog kongresa kliničke citologije u Opatiji.
2009. član organizacijskog odbora 4. hrvatskog kongresa kliničke citologije u Splitu.
2012. član organizacijskog odbora 37. europskog citološkog kongresa u Cavtatu.

2012. član Povjerenstva za koordinaciju provedbe Nacionalnog programa ranog otkrivanja raka vrata maternice Ministarstva zdravlja Republike Hrvatske.
2012. član Radne grupe za izradu smjernica za dijagnostiku i liječenje cervikalnih intraepitelnih lezija.
2013. član Radne grupe za informatizaciju Nacionalnih preventivnih programa Ministarstva zdravlja Republike Hrvatske. Financiranje: Ministarstvo zdravlja RH.
2014. Član Radne grupe pri Ministarstvu zdravlja za izradu programa specijalističkog usavršavanja za specijalizaciju iz patologije s akreditacijskim područjem iz citopatologije/histopatologije.
2013. dobivanje naziva primarijus.

**TEHNIČKE VJEŠTINE
KOMPETENCIJE**

I Rad sa svjetlosnim mikroskopom, kompjutorskim programom za analizu slike, imunocitokemijske analize, rad s tekućom citologijom.

POPIS PUBLIKACIJA:

I. KVALIFIKACIJSKI RAD

Magistarski rad: Vrdoljak-Mozetič D. Digitalna morfometrijska analiza argirofilnih nukleolarnih organizacijskih regija u citološkim uzorcima endometrija. Medicinski fakultet Sveučilišta u Zagrebu, 2003.

II. POGLAVLJA U KNJIGAMA

1. Vrdoljak-Mozetič D, Stanković T. Cytology of adenocarcinoma in situ of the uterine cervix. U: Takač I, ur. Recent advances in Cervical Cancer. Kerala: Transworld Research Network; 2012, str. 105-14.
2. Haller H, Krašević M, Rupčić S, Mamula O, Brnčić-Fischer A; Eminović S, Vrdoljak-Mozetič D, Stamatović M, Manestar M, Perović D. Microinvasive cervical cancer. U: Takač I, ur. Recent advances in Cervical Cancer. Kerala: Transworld Research Network; 2012, str. 193-202.
3. Stanković T, Vrdoljak-Mozetič D, Haller H. Citodijagnostika raka trupa maternice. U: Eljuga D, Dražančić A. i sur.: Prevencija i dijagnostika tumora ženskih spolnih organa. Zagreb; Nakladni zavod GLOBUS; 1998, str.193-202.
4. Verša-Ostojić D, Stanković T, Štemberger-Papić S., Vrdoljak-Mozetič D, Seili -Bekafigo I, Audy-Jurković S, Žuvić-Butorac M. Digitalna morfometrijska analiza srebrom obojenih nukleolarnih organizacijskih regija (AgNOR-a) u otiscima mucinoznih tumora jajnika. U: Audy-Jurković S, ur. Ginekološka citologija u Hrvatskoj 50 godina poslije. Zagreb: Hrvatski liječnički zbor, Hrvatsko društvo za kliničku citologiju; 2003, str. 241-9.
5. Vrdoljak-Mozetič D, Stanković T, Štemberger-Papić S , Verša-Ostojić D, Seili -Bekafigo I, Audy-Jurković S. Interaktivna morfometrijska analiza srebrom obojenih nukleolarnih organizacijskih regija (AgNOR-a) u diferencijalnoj citodijagnozi promjena endometrija. U: Audy-Jurković S, ur. Ginekološka citologija u Hrvatskoj 50 godina poslije. Zagreb: Hrvatski liječnički zbor, Hrvatsko društvo za kliničku citologiju; 2003, str. 201-211.
6. Stanković T, Vrdoljak-Mozetič D, Verša-Ostojić D, Štemberger-Papić S, Rupčić S. Uloga citologije u dijagnostici tumora ovarija. U: Audy-Jurković S, ur. Ginekološka citologija u Hrvatskoj 50 godina poslije. Zagreb: Hrvatski liječnički zbor, Hrvatsko društvo za kliničku citologiju; 2003, str. 223-228.
7. Štemberger-Papić S, Stanković T, Verša-Ostojić D, Vrdoljak-Mozetič D, Seili -Bekafigo I, Audy-Jurković S, Žuvić-Butorac M. Vrijednost digitalne morfometrijske analize srebrom obojenih nukleolarnih organizacijskih regija (AgNOR-a) u diferencijalnoj dijagnozi malignih, graničnih i benignih seroznih tumora ovarija. U: Audy-Jurković S, ur. Ginekološka citologija u Hrvatskoj 50

godina poslije. Zagreb: Hrvatski liječnički zbor, Hrvatsko društvo za kliničku citologiju; 2003, str. 229-239.

8. Stanković T, Vrdoljak-Mozetič D, Haller H. Citodijagnostika raka trupa maternice. U: Eljuga D, Dražančić A. i sur.: Prevenција i dijagnostika tumora ženskih spolnih organa. Zagreb; Nakladni zavod GLOBUS; 1998, str.193-202.

III. OBJAVLJENI ZNANSTVENI I STRUČNI RADOVI

A. Radovi objavljeni u časopisima koji se indeksiraju u Current Contentsu

1. Vrdoljak-Mozetič D, Krašević M, Verša Ostojić D, Štemberger-Papić S, Rubeša-Mihaljević R, Bubonja-Šonje M. HPV16 genotype, p16/Ki-67 dual staining and koilocytic morphology as potential predictors of the clinical outcome for cervical low-grade squamous intraepithelial lesions. *Cytopathol* 2013 Nov 21. doi: 10.1111/cyt.12121. [Epub ahead of print]
2. Verša Ostojić D, Vrdoljak-Mozetič D, Štemberger-Papić S, Finderle A, Eminović S. Cervical cytology and HPV test in follow-up after conisation or LLETZ. *Coll Antropol* 2010;34(1):219-24.
3. Rubeša-Mihaljević R, Vrdoljak-Mozetič D, Verša Ostojić D, Štemberger-Papić S, Sindik N, Krasević M. Villoglandular papillary adenocarcinoma of the uterine cervix with aggressive clinical course- a case report. *Coll Antropol* 2010;34:291-4.
4. Vrdoljak-Mozetič D, Verša Ostojić D, Štemberger-Papić S i sur. Cervical cancer screening programme in Primorsko-Goranska County, Croatia- the results of the pilot study. *Coll Antropol* 2010;34:225-32.
5. Štemberger-Papić S, Vrdoljak-Mozetič D, Verša Ostojić D, Rubeša-Mihaljević R, Manestar M. Evaluation of the HPV L1 capsid protein in prognosis of mild and moderate dysplasia of the cervix uteri. *Coll Antropol* 2010 ;34:419-23.
6. Verša-Ostojić D, Stanković T, Štemberger-Papić S, Vrdoljak-Mozetič D, Manestar M, Krašević M. Nuclear morphometry and AgNOR quantification: computerized image analysis on ovarian mucinous tumor imprints. *Analyt Quant Cytol Hystol* 2008; 30:160-8.
7. Djordjevic G, Mozetic V, Mozetic DV i sur. Prognostic significance of vascular endothelial growth factor expression in clear cell renal cell carcinoma. *Pathol Res Pract* 2007;203:99-106.
8. Pajtler M, Audy-Jurković S, Kardum-Skelin I, Mahovlić V, Mozetič-Vrdoljak D, Ovanin-Rakić A. Organisation of Cervical Cytology Screening in Croatia: Past, Present and Future. *Coll Antropol* 2007;31(2):47-54.
9. Grce M, Grahovac B, Rukavina T i sur. (Vrdoljak-Mozetič D). HPV testing for Cervical Cancer Screening in Croatia. *Coll Antropol* 2007;31(2):67-71.

10. Štemberger-Papić S, Stanković T, Vrdoljak- Mozetič D i sur. Morphometry and digital AgNOR analysis in cytological imprints of benign, borderline and malignant serous ovarian tumors. *Cytopathol* 2006,17,382-9.
11. Vrdoljak-Mozetič D, Stanković T, Krašević M, Verša-Ostojčić D, Štemberger-Papić S, Rupčić S. Intraoperative cytology of clear cell carcinoma of the ovary. *Cytopathol* 2006,17,390-5.

B. Radovi objavljeni u časopisima koji se indeksiraju u SCI-Expanded

1. Vrdoljak E, Haller H, Ćorušić A i sur. (*Vrdoljak-Mozetič D*). Kliničke upute za dijagnostiku, liječenje i praćenje bolesnica oboljelih od raka vrata maternice hrvatskogaonkološkog društva i hrvatskog društva za ginekologiju i opstetriciju hrvatskoga liječničkog zbora te hrvatskoga ginekološkoonkološkog društva. *Liječ Vjesn* 2013;135:225–9.
2. Stanković T, Krašević M, Štemberger-Papić S, Verša-Ostojčić D, Vrdoljak-Mozetič D, Haller H. Cervikovaginalna citodijagnostika žljezdanih neoplazija cerviksa. *Gynaecol Perinatol* 2001; 10(1):132-7.
3. Manestar M, Haller H, Matejčić N i sur. (*Vrdoljak-Mozetič D*). Transvaginalni ultrazvuk i uterobrush u evaluaciji postmaenopauzalnih krvarenja. *Gynaecol Perinatol* 2000;9(3):111-7.
4. Haller H, Rupčić S, Krašević M i sur. (*Vrdoljak-Mozetič D*). The effect of early cervical cancer diagnosis. *Zdrav Vestn* 2009;78:31-7.

C. Radovi objavljeni u časopisima koji su zastupljeni u bibliografskim bazama podataka Medline, Scopus, PsycInfo ili drugim međunarodnim indeksnim publikacijama

1. Seili – Bekafigo I, Vrdoljak – Mozetič D. Uloga citologije u urologiji. *Medicina* 2004;42:142-6.

D. Sažeci kongresnih priopćenja koja su objavljena u Supplementima čiji se časopisi (strani i domaći) indeksiraju u Current Contentsu

1. Versa-Ostojčić D, Vrdoljak-Mozetič D, Štemberger-Papić S, Mamula O, Stamatović M. Fine-needle aspiration cytology in the management of gynecologic oncology patients. *Acta Cytol* 2013;57Suppl2:75.
2. Vrdoljak-Mozetič D, Mahovlić V, Kardum-Skelin I, Miličić-Juhas V. Cervical screening in Croatia – Primorsko Goranska County experience. *Cytopathol* 2012;23(Suppl 1):10-11.
3. Versa Ostojčić D, Štemberger-Papić S, Vrdoljak-Mozetič D, Resetar R, Eminović S. Cellular features of endocervical crypt involvement in high-grade squamous intraepithelial lesion. *Cytopathol* 2012;23Suppl1:105-6.

4. Dinter M, Vrdoljak-Mozetic D, Stemberger-Papic S, Versa Ostojic D, Rupcic S, Krasevic M. The case of serous papillary adenocarcinoma of the cervix diagnosed by cervical cytology. *Cytopathol* 2012;23Suppl1:100.
 5. Stemberger-Papic S, Vrdoljak-Mozetic D, Versa Ostojic D, Eminović S, Rešetar R, Markanjevic T. Human papillomavirus genotypes and HPV-L1 capsid protein in prognosis of mild and moderate cervical dysplasia. *Cytopathol* 2012;23Suppl1:76.
 6. Rešetar R, Šimunović I, Bašić D, Vrdoljak-Mozetič D. Comparison of liquid-based cytology and conventional Pap smear in the opportunistic cervical screening setting. *Cytopathol* 2012;23Suppl1:104.
 7. Baždarić D, Kranjac A, Vrdoljak-Mozetič D. P16 plus Ki67 dual staining on reprocessed Papanicolaou smears. *Cytopathol* 2012;23Suppl1:84.
 8. Lončar I, Markanjević T, Vrdoljak-Mozetič D. HPV DNA HC-2 test results in the period of 2005-2011 in the gynaecological cytology laboratory. *Cytopathol* 2012;23Suppl1:109.
 9. Versa Ostojic D, Vrdoljak Mozetic D, Stemberger Papic S, Saftic I, Krasevic M. Pemphigus vulgaris of the uterine cervix and vulva: cytomorphologic features of three cases. *Cytopathol* 2011;22(Suppl.1):57.
 10. Vrdoljak Mozetic D, Versa Ostojic D, Stemberger Papic S i sur. High risk HPV DNA test and distribution of HPV genotypes in women with abnormal Pap test classified according to Bethesda 2001. *Cytopathol* 2011;22(Suppl.1):60.
 11. Stemberger-Papic S, Vrdoljak-Mozetic D, Versa Ostojic D, Rubesa-Mihaljevic R, Manestar M. Evaluation of the HPV L1 capsid protein in prognosis of mild and moderate dysplasia of the cervix uteri. *Acta Cytol* 2010;54Suppl3:430.
 12. Vrdoljak-Mozetič D, Kaliterna V, Štemberger-Papić S i sur. Evaluation of 16,18,45 HPV DNA probe – comparison with cervical cytology and follow up. *Centr Eur J Public Health* 2008;16(Suppl.1):43.
- E. Ostala kongresna priopćenja objavljena u Suplementima čiji se časopisi (strani i domaći) indeksiraju u drugim međunarodnim indeksnim publikacijama (SCI, SSCI, Index Medicus, Excerpta Medica, Biological ili Chemical Abstracts) ili u drugim časopisima s recenzijom**
1. Vrdoljak-Mozetič D, Štemberger-Papić S, Verša Ostojić D i sur. Raspodjela genotipova humanog papiloma virusa kod žena s abnormalnim Papa testom. *Gynaecol Perinatol* 2011;20Suppl 1:172.

2. Verša Ostojić D, Stanković T, Vrdoljak-Mozetić D i sur. Značenje nalaza psamomskih tjelešaca u cervikovaginalnim citološkim uzorcima. *Gynaecol Perinatol* 2007;16Suppl 1:129.
3. Stamatović M, Haller H, Rupčić S i sur. (*Vrdoljak-Mozetić D*). Kirurgija drugog pogleda – „second look“ u liječenju raka jajnika. *Gynaecol Perinatol* 2007;16(Suppl 1):128.
4. Vrdoljak-Mozetić D, Stanković T, Verša Ostojić D i sur. Citologija metastatskih tumora ovarija- korelacija s kliničko-patohistološkim nalazima. *Gynaecol Perinatol* 2007;16(Suppl 1):129.
5. Štemberger-Papić S, Stanković T, Verša Ostojić D i sur. (*Vrdoljak-Mozetić D*). Vrijednost intraoperacijskih citoloških otisaka u dijagnostici tumora ovarija. *Gynaecol Perinatol* 2007;16Suppl 1:130.

F. Sažeci u zbornicima skupova

1. Vrdoljak-Mozetic D, Rubesa-Mihaljevic R, Versa Ostojic D, Stemberger-Papic S, Krasevic M. The role of HPV genotyping, p16/Ki-67 dual stain and koilocytosis in the prediction of cervical low-grade squamous intraepithelial lesions. Eurogin, International Multidisciplinary Conference. Florence, Italy 2013, str. 301.
2. Versa Ostojić D, Vrdoljak-Mozetić D, Štemberger-Papić S, Mamula O, Stamatović M. Vrijednost citološke punkcije u ginekološkoj onkologiji. 2. hrvatski kongres ginekološke onkologije s međunarodnim sudjelovanjem, Zagreb 2012, str. 21-2.
3. Vrdoljak-Mozetić D, Janković S, Zekan J, Mahovlić V, Štemberger-Papić S, Verša Ostojić D. Probir za rak vrata maternice u Hrvatskoj i iskustvo Primorsko- Goranske županije. 2. hrvatski kongres ginekološke onkologije s međunarodnim sudjelovanjem, Zagreb 2012, str. 35
4. Vrdoljak-Mozetić D, Štemberger-Papić S, Verša-Ostojić D. I sur. Distribution of human papillomavirus genotypes in women with abnormal Pap tests classified according to Bethesda 2001. Eurogin, International Multidisciplinary Conference. Lisbon, Portugal 2011, str. 237.
5. Rubeša-Mihaljević R, Vrdoljak-Mozetić D, Verša Ostojić D, Štemberger-Papić S, Sindik N, Krašević M. Villoglandular papillary adenocarcinoma of the uterine cervix with aggressive clinical course – a case report. 4. hrvatski kongres kliničke citologije, 1. hrvatski kongres analitičke citologije i 2. hrvatski simpozij citotehnologa, Split 2009, str 104

6. Štemberger-Papić S, Vrdoljak-Mozetič D, Verša Ostojić D i sur. Evaluation of the hpv 11 capsid protein in prognosis of mild and moderate dysplasia of the cervix uteri. 4. hrvatski kongres kliničke citologije, 1. hrvatski kongres analitičke citologije i 2. hrvatski simpozij citotehnologa, Split 2009, str 108
7. Verša Ostojić D, Vrdoljak-Mozetič D, Štemberger-Papić S, Finderle A, Eminović S. Cervical cytology and HPV test in follow-up after conisation or LLETZ. 4. hrvatski kongres kliničke citologije, 1. hrvatski kongres analitičke citologije i 2. hrvatski simpozij citotehnologa, Split 2009, str 113.
8. Vrdoljak-Mozetič D, Verša Ostojić D, Štemberger-Papić S i sur. Cervical cancer screening programme in Primorsko-goranska county, Croatia. 4. hrvatski kongres kliničke citologije, 1. hrvatski kongres analitičke citologije i 2. hrvatski simpozij citotehnologa, Split 2009, str 115
9. Mahovlic V, Pajtler M, Vrdoljak-Mozetic D, Ovanin-Rakic A, Audy-Jurkovic S, Kardum-Skelin I. Cervical screening in croatia. 35th European Congress of Cytopathology, Lisbon, Portugal, 27-30 september 2009.
10. Vrdoljak-Mozetič D. Cytology based Cervical Cancar Screening in Croatia – current Organisation, Medical Staff and Number of Cytological Findings in Croatia. International Workshop on Human Papillomavirusses and Consensus Recommendations for Cervical Cancer Prevention & Colposcopy Training, Cavtat, april 18-21, 2007.
11. Vrdoljak-Mozetič D. The need of uniform approach of reffering to and reporting of HPV test in Croatia. International Workshop on Human Papillomavirusses and Consensus Recommendations for Cervical Cancer Prevention & Colposcopy Training, Cavtat, april 18-21, 2007.
12. Smiljan Severinski N, Mamula O, Gašparović M, Vrdoljak-Mozetič D. Abnormal Cervical Cytology in Infertile Women Eligible for IVF/ET. 14th World Congress In Vitro Fertilisation & 3th World Congress In Vitro Maturation, Montreal, Canada, September 15-19, 2007.
13. Buljević V, Vrdoljak-Mozetič D, Ilić N, Kuzmić Prusac I. Ultrasound of mammography detected microcalcifications. 14. World congress on breast diseases and 3. Croatian senologic congress, Zagreb, 2006.
14. Vrdoljak-Mozetič D, Štemberger-Papić S, Stanković T i sur. Screening Pap test, diagnostic Pap test and HPV test compared to the histological diagnosis of CIN2+ lesions. Eurogin, 6th International Multidisciplinary Conference, Paris, France 2006, str 142.

15. Stanković T, Haller H, Krašević M i sur. (*Vrdoljak-Mozetič D*). Significance of cervicovaginal cytology in the prognosis of endometrial cancer. 3. hrvatski kongres patologije i sudske medicine, 3. hrvatski kongres kliničke citologije i 1. hrvatski simpozij citotehnologije s međunarodnim sudjelovanjem, Opatija 2005, str.157.
16. Stanković T, Haller H, Krašević M i sur. (*Vrdoljak-Mozetič D*). Intraoperative cytology of ovarian neoplastic lesions. 3. hrvatski kongres patologije i sudske medicine, 3. hrvatski kongres kliničke citologije i 1. hrvatski simpozij citotehnologije s međunarodnim sudjelovanjem, Opatija 2005, str.158.
17. Štemberger-Papić S, Krašević M, Stanković T i sur. (*Vrdoljak-Mozetič D*). Cytology and «follow up» of cervical intraepithelial lesions. 3. hrvatski kongres patologije i sudske medicine, 3. hrvatski kongres kliničke citologije i 1. hrvatski simpozij citotehnologije s međunarodnim sudjelovanjem, Opatija 2005, str.162.
18. Vrdoljak-Mozetič D, Stanković T, Krašević M, Verša-Ostojić D, Štemberger-Papić S, Rupčić S: Intraoperative cytology of clear cell carcinoma of the ovary. 3. hrvatski kongres patologije i sudske medicine, 3. hrvatski kongres kliničke citologije i 1. hrvatski simpozij citotehnologije s međunarodnim sudjelovanjem, Opatija 2005, str.165.
19. Vrdoljak-Mozetič D, Stanković T, Štemberger-Papić S i sur. Two cases of genital echinococcus diagnosed by intraoperative imprint cytology. 3. hrvatski kongres patologije i sudske medicine, 3. hrvatski kongres kliničke citologije i 1. hrvatski simpozij citotehnologije s međunarodnim sudjelovanjem, Opatija 2005, str.172.

IV. OBJAVLJENA POZVANA PREDAVANJA

1. Vrdoljak-Mozetič D, Mahovlić V, Kardum-Skelin I, Miličić-Juhas V. Cervical screening in Croatia – Primorsko Goranska County experience. 37th European Congress of Cytology, Dubrovnik- Cavtat, Croatia, 30th Sept.-3th Oct. 2012. *Cytopathol* 2012;23(Suppl 1):10-11.

V. NEOBJAVLJENA POZVANA PREDAVANJA

1. Vrdoljak-Mozetič D. Citološki otisak u intraoperacijskoj analizi raka jajnika. 1. hrvatski simpozij o raku jajnika, Zagreb, 12. studenog 2010.
2. Vrdoljak-Mozetič D i sur. Vrijednost «Urerobrush-a» u procjeni promjena endometrija kod asimptomatskih pacijentica. Na: 1. hrvatskom kongresu ginekološke onkologije s međunarodnim sudjelovanjem, Zagreb 2008.
3. Vrdoljak-Mozetič D. HPV testiranje u probiru raka vrata maternice. Pozvano predavanje na 9. simpoziju o spolno prenosivim bolestima i urogenitalnim infekcijama, simpozij Slavka Schonwalda, Opatija, 17-19. ožujka 2007.