

Ispoljavanje regeneracijskog gena Reg IV u tkivu štakora

Starčević-Klasan, Gordana

Doctoral thesis / Disertacija

2008

Degree Grantor / Ustanova koja je dodijelila akademski / stručni stupanj: **University of Rijeka, Faculty of Medicine / Sveučilište u Rijeci, Medicinski fakultet**

Permanent link / Trajna poveznica: <https://urn.nsk.hr/urn:nbn:hr:188:250933>

Rights / Prava: [Attribution 4.0 International](#)/[Imenovanje 4.0 međunarodna](#)

Download date / Datum preuzimanja: **2025-02-17**



Repository / Repozitorij:

[Repository of the University of Rijeka Library - SVKRI Repository](#)



SVEUČILIŠTE U RIJECI
MEDICINSKI FAKULTET

Gordana Starčević – Klasan

ISPOLJAVANJE REGENERACIJSKOG GENA REG IV U TKIVU
ŠTAKORA

Doktorska disertacija

Rijeka, 2008.

Mentor: Prof.dr.sc. Romana Jerković

Doktorska disertacija obranjena je dana _____ na Medicinskom fakultetu u

Rijeci pred povjerenstvom u sastavu:

1. _____
2. _____
3. _____
4. _____

Rad ima 119 listova.

UDK klasifikacija: _____

SAŽETAK

CILJ ISTRAŽIVANJA Cilj istraživanja bio je istražiti ekspresiju Reg IV gena u strukturalno i funkcionalno različitim organima štakora. Pored toga, cilj je bio utvrditi ispoljavanje Reg IV gena u organima odraslog štakora i štakora starog tri dana.

MATERIJAL I METODE Pokusi su bili provedeni na mužjacima Wistar štakora starih tri mjeseca, te na mužjacima istog soja starih tri dana. Imunohistokemijska i Western blot analiza učinjena je na parenhimatoznim organima kao što su mozak, pluća, slezena, jetra, gušterača, bubreg i na šupljim organima kao što su srce, jednjak, želudac, tanko i debelo crijevo i mokraćni mjehur.

REZULTATI Imunohistokemijska analiza pokazala je da se Reg IV gen kod odraslog štakora eksprimira u tkivu pankreasa, želuca, tankog crijeva, kolona, slezene, bubrega, mokraćnog mjehura i mozga. Također, dokazana je ekspresija Reg IV gena u tkivu želuca, kolona, slezene, bubrega i mokraćnog mjehura štakora starog tri dana. Western blot analiza s anti-Reg IV protutijelom je u tim organima dokazala prisutnost Reg IV proteina veličine 20 kilodaltona (kDa).

ZAKLJUČAK Rezultati istraživanja po prvi puta daju prikaz ekspresije Reg IV gena u različitim organima štakora. Reg IV gen se eksprimira u različitim organima odraslog štakora i štakora starog tri dana. Možemo pretpostaviti da Reg IV protein sudjeluje u različitim biološkim procesima tih organa kao što su rast i proliferacija različitih stanica, kao i drugi članovi Reg genske obitelji koji djeluju kao faktori rasta u različitim organima.

Ključne riječi: Ekspresija; Imunohistokemija; Reg IV protein; Štakor; Western blot

SUMMARY

OBJECTIVES The aim of this study was to investigate expression of Reg IV gene in structurally and functionally different rat organs. In addition, the purpose of study was to examine the pattern of expression of Reg IV gene in both rat adult organs and in three days old rat organs.

MATERIAL AND METHODS All experiments were performed on three months old male Wistar rats and on three days old male Wistar rats. Immunohistochemical and Western blot analysis were performed on different rat organs such as brain, lung, spleen, liver, pancreas, kidney, heart, oesophagus, stomach, small intestine, colon and urinary bladder.

RESULTS Immunohistochemical analysis demonstrated that Reg IV gene was expressed in pancreas, stomach, small intestine, colon, spleen, kidney and urinary bladder in three months old rats. We have also shown that Reg IV gene was expressed in stomach, colon, spleen, kidney and urinary bladder in three days old rats. Western blot analysis with anti-Reg IV antibody detected Reg IV as a 20 kilodalton (kDa) protein in extracts of those organs.

CONCLUSION Results of this investigation demonstrated for the first time the Reg IV gene expression in different rat organs. Reg IV gene was expressed in both adult rats and in three days old rats. We can assume that Reg IV has potential role in growth and proliferation of different cells like the other members of the Reg family genes which acts as a growth factors in the different organs.

Key words: Blotting, Western; Expression; Immunohistochemistry; Rat; Reg IV protein

SADRŽAJ

1. UVOD	1
1.1. OTKRIĆE REG GENA	1
1.2. PODJELA ČLANOVA REG OBITELJI	3
1.3. STRUKTURNE KARAKTERISTIKE PROTEINA REG GENSKE OBITELJI	6
1.4. RECEPTOR ZA REG PROTEIN	8
1.5. REGULACIJA REG GENSKE EKSPRESIJE	9
1.6. SIGNALNI PUT REG PROTEINA U STANICAMA	13
1.7. TKIVNA EKSPRESIJA ČLANOVA REG GENSKE OBITELJI	15
1.8. BIOLOŠKA ULOGA ČLANOVA REG GENSKE OBITELJI	17
1.8.1. ČLANOVI REG GENSKE OBITELJI INHIBIRAJU NASTANAK KRISTALA KALCIJEVOG KARBONATA	17
1.8.2. ČLANOVI REG GENSKE OBITELJI KAO FAKTORI RASTA	18
1.8.3. ČLANOVI REG GENSKE OBITELJI KAO REAKTANTI AKUTNE FAZE ...	22
1.8.4. ČLANOVI REG GENSKE OBITELJI KAO ANTI-APOPTOTIČNI FAKTORI	24
1.8.5. ČLANOVI REG GENSKE OBITELJI SUDJELUJU U PROCESIMA STANIČNE ADHEZIJE	25
1.9. RAZVOJNA EKSPRESIJA ČLANOVA REG GENSKE OBITELJI	27
1.10. NOVI ČLAN REG GENSKE OBITELJI – REG IV GEN I NJEGOVE KARAKTERISTIKE	29
1.10.1. TKIVNA EKSPRESIJA REG IV GENA	29
1.10.2. REG IV KAO TUMORSKI MARKER	34

1.10.3. <i>AKTIVACIJA SIGNALNOG PUTA REG IV PROTEINOM</i>	35
2. CILJ ISTRAŽIVANJA	37
3. MATERIJAL I METODE	38
3.1. MATERIJAL	38
3.2. METODE	38
3.2.1. <i>HISTOLOŠKA METODA BOJANJA HEMALAUN EOZIN</i>	38
3.2.2. <i>IMUNOHISTOKEMIJSKA METODA ZA DOKAZIVANJE REG IV</i>	39
3.2.3. <i>EKSTRAKCIJA PROTEINA I WESTERN BLOT ANALIZA</i>	39
4. REZULTATI	42
4.1. IMUNOHISTOKEMIJSKA I WESTERN BLOT ANALIZA REG IV	
PROTEINA U ORGANIMA ODRASLOG ŠTAKORA	42
4.1.1. <i>EKSPRESIJA REG IV PROTEINA U ŽIVCU ŠTAKORA</i>	42
4.1.2. <i>EKSPRESIJA REG IV PROTEINA U GUŠTERAČI ŠTAKORA</i>	44
4.1.3. <i>EKSPRESIJA REG IV PROTEINA U ŽELUCU ŠTAKORA</i>	46
4.1.4. <i>EKSPRESIJA REG IV PROTEINA U JEJUNUMU ŠTAKORA</i>	48
4.1.5. <i>EKSPRESIJA REG IV PROTEINA U ILEUMU ŠTAKORA</i>	50
4.1.6. <i>EKSPRESIJA REG IV PROTEINA U KOLONU ŠTAKORA</i>	52
4.1.7. <i>EKSPRESIJA REG IV PROTEINA U SLEZENI ŠTAKORA</i>	54
4.1.8. <i>EKSPRESIJA REG IV PROTEINA U KORI MOZGA ŠTAKORA</i>	56
4.1.9. <i>EKSPRESIJA REG IV PROTEINA U BUBREGU ŠTAKORA</i>	58
4.1.10. <i>EKSPRESIJA REG IV PROTEINA U MOKRAĆNOM</i>	
<i>MJEHURU ŠTAKORA</i>	60
4.1.11. <i>EKSPRESIJA REG IV PROTEINA U JETRI ŠTAKORA</i>	62
4.1.12. <i>EKSPRESIJA REG IV PROTEINA U MALOM MOZGU ŠTAKORA</i>	63
4.1.13. <i>EKSPRESIJA REG IV PROTEINA U SRČANOM TKIVU ŠTAKORA</i>	64

4.1.14. <i>EKSPRESIJA REG IV PROTEINA U JEDNJAKU ŠTAKORA</i>	65
4.1.15. <i>EKSPRESIJA REG IV PROTEINA U NADBUBREŽNOJ</i> <i>ŽLIJEZDI ŠTAKORA</i>	66
4.1.16. <i>EKSPRESIJA REG IV PROTEINA U TIMUSU ŠTAKORA</i>	67
4.1.17. <i>EKSPRESIJA REG IV PROTEINA U PLUĆIMA ŠTAKORA</i>	68
4.1.18. <i>EKSPRESIJA REG IV PROTEINA U SKELETNOM MIŠIĆU ŠTAKORA</i>	69
4.2. <i>IMUNOHISTOKEMIJSKA I WESTERN BLOT ANALIZA REG IV</i> <i>PROTEINA U ORGANIMA POSTNATALNOG ŠTAKORA</i>	70
4.2.1. <i>EKSPRESIJA REG IV PROTEINA U ŽIVCU ŠTAKORA</i>	70
4.2.2. <i>EKSPRESIJA REG IV PROTEINA U ŽELUCU ŠTAKORA</i>	71
4.2.3. <i>EKSPRESIJA REG IV PROTEINA U KOLONU ŠTAKORA</i>	73
4.2.4. <i>EKSPRESIJA REG IV PROTEINA U SLEZENI ŠTAKORA</i>	75
4.2.5. <i>EKSPRESIJA REG IV PROTEINA U BUBREGU ŠTAKORA</i>	77
4.2.6. <i>EKSPRESIJA REG IV PROTEINA U MOKRAĆNOM</i> <i>MJEHURU ŠTAKORA</i>	79
4.2.7. <i>EKSPRESIJA REG IV PROTEINA U TANKOM CRIJEVU ŠTAKORA</i>	81
4.2.8. <i>EKSPRESIJA REG IV PROTEINA U GUŠTERAČI ŠTAKORA</i>	82
4.2.9. <i>EKSPRESIJA REG IV PROTEINA U JETRI ŠTAKORA</i>	82
4.2.10. <i>EKSPRESIJA REG IV PROTEINA U KORI MOZGA ŠTAKORA</i>	83
4.2.11. <i>EKSPRESIJA REG IV PROTEINA U MALOM MOZGU ŠTAKORA</i>	84
4.2.12. <i>EKSPRESIJA REG IV PROTEINA U SRČANOM TKIVU ŠTAKORA</i>	84
4.2.13. <i>EKSPRESIJA REG IV PROTEINA U JEDNJAKU ŠTAKORA</i>	85
4.2.14. <i>EKSPRESIJA REG IV PROTEINA U NADBUBREŽNOJ</i> <i>ŽLIJEZDI ŠTAKORA</i>	85
4.2.15. <i>EKSPRESIJA REG IV PROTEINA U TIMUSU ŠTAKORA</i>	86

4.2.16. <i>EKSPRESIJA REG IV PROTEINA U PLUĆIMA ŠTAKORA</i>	86
4.2.17. <i>EKSPRESIJA REG IV PROTEINA U SKELETNOM MIŠIĆU ŠTAKORA</i>	87
5. RASPRAVA	88
6. ZAKLJUČCI	105
7. LITERATURA	106

1. UVOD

1.1. OTKRICE REG GENA

Reg protein je prvi puta opisan krajem sedamdesetih godina 20. stoljeća u kamencima izoliranim iz izlučenog soka gušterače osoba s kroničnim kalcificirajućim pankreatitisom (1). Radi se o bolesti koju karakterizira formiranje naslaga nalik čepovima sastavljenih od proteinskih precipitata u koje se odlažu kristali kalcijevog karbonata te nastaju kalcificirajući kamenci u vodovima gušterače (1). Separacijom proteina iz kamenaca dokazan je glavni protein molekularne mase od 13,5 kDa, a nazvan je Pankretni protein kamenca (od engl. *Pancreatic Stone Protein* ili PSP). Kasnije je preimenovan u Litostatin jer se smatralo da zaustavlja nastanak kamenaca u soku gušterače (2). Protein jednake molekularne mase pronađen je i u soku gušterače čovjeka i goveda, a nazvan je Pankretni vlaknati protein (od engl. *Pancreatic Thread Protein* ili PTP) zbog sposobnosti stvaranja fibrila pri neutralnom pH (3,4).

Međutim, neka istraživanja su u suprotnosti s prethodnim tvrdnjama (1,5,6,7). Smatra se da je rani događaj u kroničnom kalcificirajućem pankreatitisu nekontrolirana aktivacija tripsinogena kojom nastaje aktivni tripsin. Litostatin je vrlo osjetljiv na djelovanje tripsina te nastaje njegova hidrolizirana forma koja je i pronađena u soku gušterače te predstavlja glavnu komponentu tih proteinskih nakupina. Proteinske nakupine se progresivno povećavaju i u njih se odlažu kristali kalcijevog karbonata. Tako se litostatinu ustvari pripisuje uloga u nastanku kamenaca u vodovima gušterače (1,5,6,7).

Grupa japanskih istraživača proučavala je faktore koji se ispoljavaju u endokrinom dijelu gušterače zaduženom za proizvodnju i sekreciju inzulina. 1984. Yonemura i suradnici su pronašli da primjena inhibitora poli(ADP-riboza) sintetaze ili PARP-a, kao što su nikotinamid ili 3-aminobenzamid, kod štakora kojima je kirurški odstranjeno 90% tkiva

gušterače ubrzava regeneraciju preostalih Langerhansovih otočića i poboljšava simptome kirurški izazvane šećerne bolesti (8). Iz preostalog regenerirajućeg tkiva gušterače izolirani su Langerhansovi otočići koji su poslužili za stvaranje komplementarne DNA mape iz koje je izoliran novi gen. Također je klonirana i humana Reg komplementarna DNA koja kodira protein od 166 amino kiselina sa signalnim peptidom od 22 amino kiseline (9). Gen je nazvan Reg (Regenerirajući) gen jer je uključen u regeneraciju Langerhansovih otočića, a kodira protein od 165 amino kiselina sa signalnim peptidom sastavljenim od 21 amino kiseline.

Određivanje kompletne nukleotidne sekvence humanog Reg gena je pokazalo da su PSP/Litostatin, PTP i Reg protein jedan te isti protein kodiran Reg genom (10). 1993. su izolirana dva različita gena kod miša. Jedan gen je mišji homolog štakorskog i humanog Reg gena koji kodira protein od 165 amino kiselina sa signalnom sekvencom od 21 amino kiseline te je nazvan gen Reg I. Drugi gen je novi gen nazvan Reg II koji kodira protein od 173 amino kiseline sa signalnom sekvencom od 22 amino kiseline (11). Daljnjim istraživanjima dokazani su brojni Reg geni koji kodiraju proteine sa sličnim karakteristikama kao što je Reg I protein, te ih je bilo potrebno svrstati u podskupine velike Reg genske obitelji.

1.2. PODJELA ČLANOVA REG OBITELJI

Nekoliko Reg i Reg vezanih gena je do sada izolirano iz tkiva čovjeka, štakora i miša, a svi čine jedinstvenu Reg gensku obitelj. 1999. Okamoto je grupirao gene Reg obitelji čovjeka, štakora i miša obzirom na genetsku povezanost, evolucijske promjene te primarnu strukturu proteina iz čega proizlazi podjela u tri podrazreda: tip I, tip II i tip III (12).

Među članovima Reg obitelji štakora razlikujemo Reg I koji pripada podrazredu I, te PAP I ili Peptid 23, PAP II ili Reg III i PAP III koji pripadaju podrazredu III Reg obitelji (13). Članovi Reg obitelji miša su Reg I, Reg II, Reg III α , Reg III β , Reg III γ i Reg III δ gen (14). Reg II gen je pronađen samo kod miša i hrčka kao i INGAP (od engl. *Islet neogenesis associated protein*) koji je pronađen u tkivu gušterače hrčka nakon eksperimentalno izazvane ozljede a pripada podrazredu III Reg genske obitelji (15,16). Štakor kao i čovjek ne ispoljavaju Reg II gen (9).

Genima Reg obitelji čovjeka pripadaju Reg I α , Reg I β , Reg - srodna sekvenca (RS) koji pripadaju podrazredu I te HIP ili PAP gen koji pripada podrazredu III Reg genske obitelji te su to dva različita naziva za isti protein kodiran istim genom (17). Osim toga, pronađen je i novi član podrazreda III Reg genske obitelji kod čovjeka koji je nazvan Reg III gen (18).

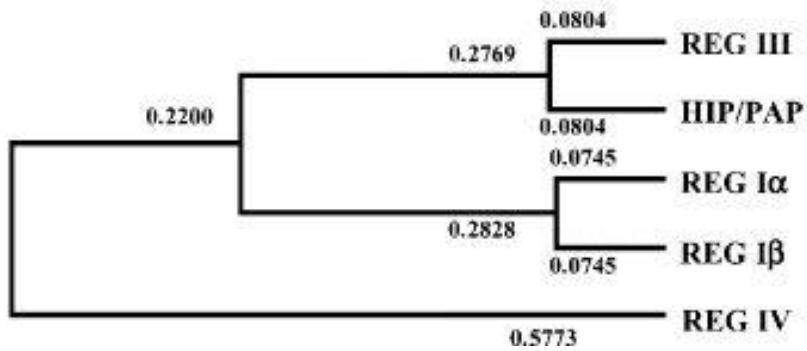
Hartupee sa suradnicima je 2001. godine otkrio novog člana Reg genske obitelji kod čovjeka i nazvao ga je gen Reg IV (19). Kasnije je isti gen pronađen i kod štakora i miša. Karakteristika novog gena je da nema istu kromosomsku lokalizaciju kao i ostali članovi Reg genske obitelji. Kod čovjeka je smješten na kromosomu 1, kod miša na kromosomu 3, a kod štakora je lokaliziran na kromosomu 2. Reg IV gen kodira protein veličine 158 amino kiselina kod čovjeka te spada u najmanje članove Reg genske obitelji. Međutim, taj gen dijeli neke zajedničke karakteristike s ostalim članovima Reg genske obitelji kao što su homologija sekvenci, profil tkivne ekspresije i slična genska organizacija s šest egzona i pet introna u genskoj strukturi (20).

Tabela 1. Podjela članova Reg genske obitelji, dužina proteinskog lanca i kromosomska lokalizacija

Podrazred Reg gena	Vrsta	Dužina proteinskog lanca	Kromosomska lokalizacija
Reg I	Mišji Reg I	165	6
	Štakorski Reg I	165	4q33-q34
	Čovječji Reg I α	166	2p12
	Čovječji Reg I β	166	2p12
Reg II	Mišji Reg II	173	6
Reg III	Mišji Reg III α	175	6
	Mišji Reg III β	175	6
	Mišji Reg III γ	174	6
	Mišji Reg III δ	175	6
	Štakorski PAP II	174	4q33-q34
	Štakorski PAP I/Reg-2/Peptid 23	175	4q33-q34
	Štakorski PAP III	174	4q33-q34
	Čovječji HIP/PAP	175	2p12
	Čovječji Reg III	175	2p12
Reg IV	Mišji Reg IV	157	3
	Štakorski Reg IV	157	2
	Čovječji Reg IV	158	1

Ista kromosomska lokalizacija Reg gena kod čovjeka (2p12), miša (6C) i štakora (4q33-q34), točno određeni raspored na kromosomu te njihova zajednička organizacija redosljeda introna i egzona navodi na zaključak da su vjerojatno nastali duplikacijom od zajedničkog genskog pretka. Evolucijski dendogram Reg genske obitelji čovjeka pokazuje da se ta obitelj može podijeliti u tri grupe: Reg I genska grupa, Reg III genska grupa i Reg IV genska grupa, te da je ta obitelj nastala od tri genske duplikacije tijekom evolucije. Prvom genskom duplikacijom je nastao predak Reg I/III gena i Reg IV gena. Drugom genskom duplikacijom došlo je do razdvajanja Reg I i Reg III gena, dok je kod treće genske duplikacije

pretka Reg I gena nastao Reg I α i Reg I β gen a od pretka Reg III gena je nastao HIP/PAP i Reg III gen (Slika 1)(18).



Slika 1. Evolucijski dendrogram članova Reg obitelji čovjeka

1.3. STRUKTURNE KARAKTERISTIKE PROTEINA REG GENSKE OBITELJI

Proteini Reg genske obitelji pokazuju vrlo veliku sličnost u građi s proteinima koji pripadaju superobitelji životinjskih lektina ovisnih o kalciju. Ca^{++} ovisna obitelj lektina je velika obitelj multifunkcionalnih proteina nađenih u serumu, ekstracelularnom matriksu i staničnim membranama. Ti proteini u svojoj strukturi sadrže domenu na koju se ugljikohidrati vežu u prisutnosti kalcija, a sudjeluju u procesima međustanične komunikacije, prijenosa signala, adhezije i unutarstaničnog usmjeravanja novosintetiziranih proteina (21). Tako na primjer, gen HIP ili PAP kod čovjeka, koji pripada podrazredu III Reg obitelji, pokazuje sposobnost poticanja adhezije hepatocita u kulturi stanica i vezivanja laminina i fibronektina, proteina ekstracelularnog matriksa (22,23). Proteini Ca^{++} ovisne obitelji lektina imaju karakterističnu strukturu dvostruke uzvojnice stabilizirane sa dva disulfidna mosta koja su smještena na bazi uzvojnice. Osim toga, imaju u svojoj strukturi 5 β lanaca te N i C-terminalni kraj. Sekundarna uzvojnica, nazvana regijom dugačke uzvojnice, je strukturalno i razvojno fleksibilna i uključena je u Ca^{++} ovisno vezivanje ugljikohidrata, te međudjelovanje s drugim ligandima (Slika 2).

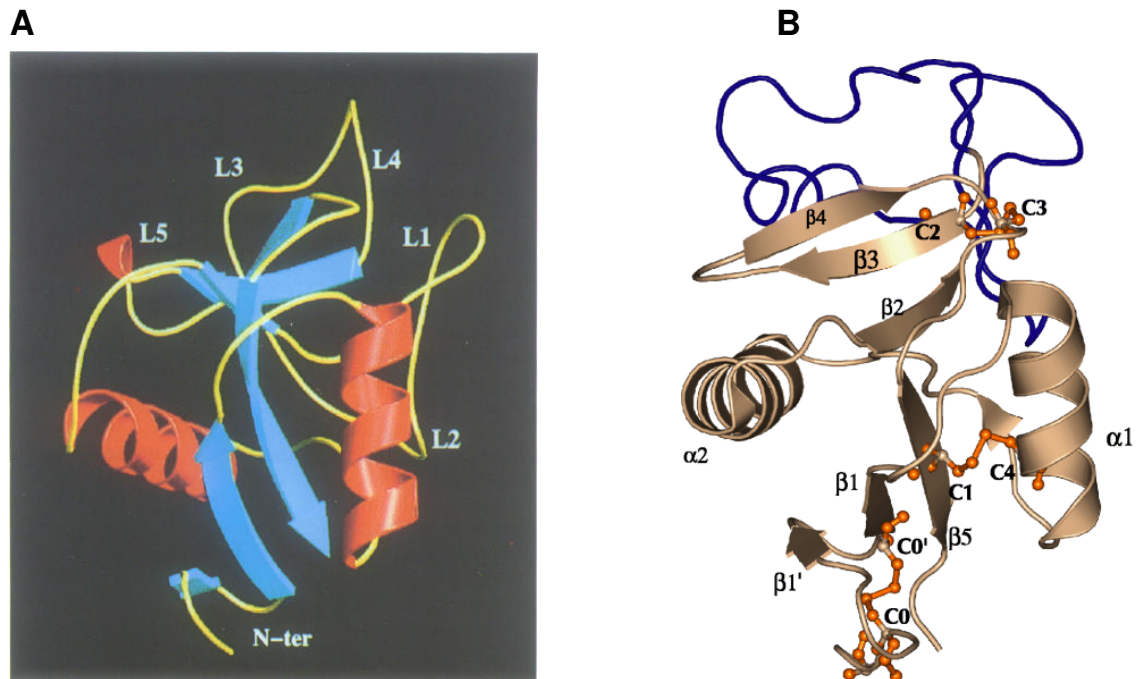
Međutim, Reg multigenska obitelj pokazuje četiri osnovne razlike u odnosu na tipičnu strukturu proteina koji pripadaju obitelji Ca^{++} ovisnih lektina (24):

1. Reg genska obitelj ima treći disulfidni most vrlo blizu N-terminalnog kraja. Taj disulfidni most dijeli Reg protein na dva dijela: vrlo kratki N-terminalni peptidni kraj i na globularnu C-terminalnu domenu.
2. Za razliku od tipičnih pripadnika lektinske obitelji do sada nije poznat ugljikohidratni ligand koji bi se vezao na bilo koji Reg protein.
3. Kod tipičnih Ca^{++} ovisnih lektina za ugljikohidrate prepoznavajuća domena sadrži dva mjesta za vezivanje kalcija dok Reg proteini ne vežu kalcij preko ovih mjesta

vezivanja. Reg I α protein veže kalcij preko nakupine kiselih amino kiselina smještenih na površini proteina.

4. Postoji nekoliko visoko konzerviranih amino kiselina specifičnih za cijelu Reg gensku obitelj za razliku od tipičnih pripadnika Ca⁺⁺ ovisne obitelji proteina.

S obzirom na navedene činjenice, članovi Reg genske obitelji su klasificirani u slobodne lektine te pripadaju podrazredu VII Ca⁺⁺ ovisne lektinske superobitelji prema Drickamerovoj klasifikaciji (21).



Slika 2. Struktura Ca⁺⁺ ovisnih lektina (A) i Reg proteina (B)

1.4. RECEPTOR ZA REG PROTEIN

Reg protein ostvaruje svoje djelovanje na stanice preko receptora smještenog na površini stanica te dovodi do aktivacije unutarstaničnih signalnih puteva. Iz komplementarne DNA mape Langerhansovih otočića štakora izoliran je gen za Reg receptor koji kodira protein veličine od 919 amino kiselina. Taj protein po strukturi je vrlo sličan tipu II transmembranskih proteina te je i svrstan u tu skupinu. Za njega je karakteristično da ima dugačku vanstaničnu regiju izgrađenu od 868 amino kiselina, transmembransku regiju te kratku unutarstaničnu regiju na svom N-terminalnom kraju. Imunoblot analizom dokazano je da molekularna masa tog proteina iznosi oko 105 kDa. Aminokiselinska sekvenca receptora za Reg protein pokazuje značajnu sličnost sa genima obitelji multiplih egzostoza (EXT), posebno s humanim EXT-sličnim genom 3 (EXTL3)/EXT-vezanim genom 1 (EXTR1). Ovi geni predstavljaju razred glikozil-transferaza uključenih u biosintezu heparan sulfata koji ostvaruje međudjelovanje s različitim proteinima i zato je uključen u različite odgovore stanica na vanjske podražaje (25).

Reg receptor mRNA se u fiziološkim uvjetima ispoljava u otočićima gušterače, regenerirajućim otočićima gušterače i u RINm5F staničnoj liniji β -stanica dobivenih iz inzulinoma štakora. Osim toga, Reg receptor mRNA je pronađena i u jetri, bubregu, želucu, tankom i debelom crijevu, nadbubrežnoj žlijezdi, hipofizi te u mozgu. Reg protein-Reg receptor interakcija može regulirati proliferaciju i apoptozu β -stanica gušterače i služi održavanju β -stanične mase. Međutim, važno je naglasiti da ispoljavanje Reg receptor mRNA nije povećano u procesu regeneracije Langerhansovih otočića za razliku od zdravih otočića gušterače. To govori u prilog činjenici da su regeneracija i proliferacija β -stanica gušterače i povećanje mase β -stanica primarno regulirani ispoljavanjem Reg proteina (25).

1.5. REGULACIJA REG GENSKE EKSPRESIJE

Postavlja se pitanje koji su faktori odgovorni za povećanje genske ekspresije članova Reg obitelji? Različiti pro-inflamatorni citokini, kao što su IL-1 β , IL-6, IL-8, IFN γ , TNF α , pojačavaju transkripcijsku aktivnost Reg gena *in vitro* i *in vivo*, što sugerira da je za pojačanu ekspresiju Reg gena u tkivima odgovorna upala, odnosno Reg geni se pojačano ekspimiraju u upalnim procesima (26). Određivanjem genske sekvence Reg I gena štakora, miša i čovjeka, pronađen je u 5' bočnoj regiji promotora Reg gena funkcionalni element odgovoran za stimulaciju interleukinom 6 (IL-6) (26). Ta regija je smještena na različitim mjestima u 5' bočnoj regiji promotora različitih Reg gena. Tako se kod štakora nalazi između nukleotida –81 i –70 (TGCCCCTCCCAT) na Reg I genu (26). Na PAP I genu štakora se nalazi između nukleotida –266 i –243, a na humanom Reg I α genu između nukleotida –142 i –134 (18,27). Inkubacija Langehansovih otočića štakora sa IL-6 i deksametazonom dovodi do povećane Reg I mRNA ekspresije u otočićima jer se IL-6/deksametazon vežu na funkcionalni element Reg gena i stvaraju aktivni transkripcijski DNA/protein kompleks za Reg gensku ekspresiju (26). Nadalje, prisutnost inhibitora PARP-a, kao što su nikotinamid ili 3-aminobenzamid, dovodi do još jače ekspresije Reg I mRNA i pojačane inkorporacije brom-deoksi-uridina (BrdUrd) u stanice otočića. Dodavanjem anti-Reg monoklalnog protutijela dolazi do smanjene inkorporacije BrdUrd u stanice otočića, odnosno kombinacija IL-6/deksametazona/PARP inhibitora dovodi do pojačanog lučenja Reg proteina koji djeluje kao faktor rasta u kulturi stanica ostvarujući svoje djelovanje na autokrini i parakrini način preko svog Reg receptora (26).

PARP je vrlo važan enzim uključen u popravak oštećenja DNA. Aktivacija PARP-a utječe na transkripcijski kompleks DNA/protein na način da inhibira nastanak tog kompleksa, dok PARP inhibitori pojačavaju stvaranje DNA/protein kompleksa i Reg gensku transkripciju (20).

U regenerirajućim otočićima gušterače pronađen je Reg gen koji djeluje kao faktor rasta preko svog Reg receptora. Reg gen se jedino eksprimira tijekom regeneracije Langerhansovih otočića gušterače ali ne postoji razlika u ekspresiji mRNA Reg receptora između normalnih i regenerirajućih otočića što sugerira da su regeneracija i proliferacija β -stanica gušterače primarno regulirani Reg genskom ekspresijom (28,29).

U proučavanju autoimunih procesa u šećernoj bolesti pokušalo se odrediti koji autoantigeni izazivaju T-stanični odgovor u otočićima diabetičnog pankreasa te je nađeno da se HIP/PAP prekomjerno eksprimira u otočićima pacijenata s ranim nastankom tipa 1 diabetesa. Također, pronađeno je da NOD (od engl. *Non-obese diabetic*) miševi razvijaju T-stanični odgovor na Reg III u otočićima (30). U tom odgovoru sudjeluje poseban tip T-stanične linije, WY1 stanice koje se nalaze u otočićima i limfnim čvorovima u gušterači. WY1 stanice trebaju signal citokina ili kemokina koji se produciraju u infiltrirajućim CD8⁺ stanicama otočića, napuštaju limfne čvorove i migriraju u tkivo otočića. Dakle, CD8⁺ infiltrirajuće stanice uzrokuju pojačanu produkciju Reg III u otočićima koji aktivira WY1 stanice koje izlaze iz limfnih čvorova i akumuliraju se u otočićima gušterače. Reg III dakle djeluje kao autoantigen koji stvara «*circulus viciosus*» pojačavajući imuni odgovor koji dovodi do šećerne bolesti (30).

Studija provedena na 633 pacijenta s tipom 1 i tipom 2 šećerne bolesti u svrhu određivanja serumske razine protutijela na Reg protein je pokazala da značajan broj pacijenata ima pozitivan nalaz na anti-Reg protutijela, te upućuje na to da anti-Reg protutijela mogu poslužiti kao novi marker autoimunosti kod šećerne bolesti čovjeka, odnosno mogu poslužiti u određivanju pacijenata pogodnih za eventualnu terapijsku primjenu Reg proteina u liječenju šećerne bolesti (31).

Geni Reg obitelji ispoljavaju se tijekom različitih vrsta ozljeda tkiva. Eksperimentalno izazvani pankreatitis najbolje je istražena ozljeda tkiva. Dokazano je da akutni pankreatitis

dovodi do značajnog povećanja ispoljavanja Reg I i PAP gena (32). Budući se ekspresija Reg gena javlja već na početku upale, mogu poslužiti kao markeri ranog stadija bolesti. Pored toga, mogu poslužiti kao prognostički indikatori jačine bolesti jer je razina ekspresije Reg I i PAP gena različita kod različitih stupnjeva oštećenja tkiva. Blaga do srednje jaka ozljeda tkiva gušterače stimulira ekspresiju Reg/PAP gena dok vrlo jaka upala dovodi do njihove smanjene ekspresije (32,33).

Reg proteini imaju i vrlo važnu ulogu u procesima cijeljenja lezija sluznice gastrointestinalnog sustava. Kada se eksperimentalno ošteti sluznica želuca djelovanjem vode ili primjenom indometacina, dolazi do povećane ekspresije Reg proteina koji se najviše eksprimira u entero-kromafinim sličnim stanicama (od engl. *Enterocromaffine-like cells* ili ECL), vrsti enteroendokrinih stanica smještenih u bazalnom dijelu želučanih žlijezda, osobito u području oko same lezije (34). To ukazuje na važnu ulogu Reg I kao regulatora proliferacije sluznice želuca koji je potreban za rekonstrukciju epitelnih struktura u procesu cijeljenja lezija. Međutim, brojna istraživanja upalnih bolesti sluznice želuca, tankog i debelog crijeva su pokazala da pojačana Reg ekspresija uzrokovana upalom i povećanom koncentracijom pro-inflamatornih citokina predstavlja visoki rizik za razvoj karcinoma. Također, upala sluznice želuca uzrokovana infekcijom *Helicobacter pylori* dovodi do povećane ekspresije Reg proteina i povećanog rizika za razvoj karcinoma želuca (34).

Iako je razina ekspresije Reg I α mRNA prisutna u sluznici zdravog tankog crijeva i kolona, njegova ekspresija se značajno povećava kod upalne bolesti crijeva u koju ubrajamo ulcerozni kolitis i Chronovu bolest (35,36). Povećanje Reg I α genske ekspresije u sluznici kolona značajno korelira s jačinom upalnog procesa, što upućuje na to da je Reg I α protein vrlo važan u upalnom procesu. Dokazano je da mnogi citokini koji se luče u upalnom odgovoru sluznice kolona, kao što su IFN γ i IL-6, značajno stimuliraju aktivnost promotora

Reg I α gena u stanicama. Dakle, ekspresija Reg I α gena u stanicama upalno promijenjene sluznice kolona povećava rizik za razvoj karcinoma kolona (35,36).

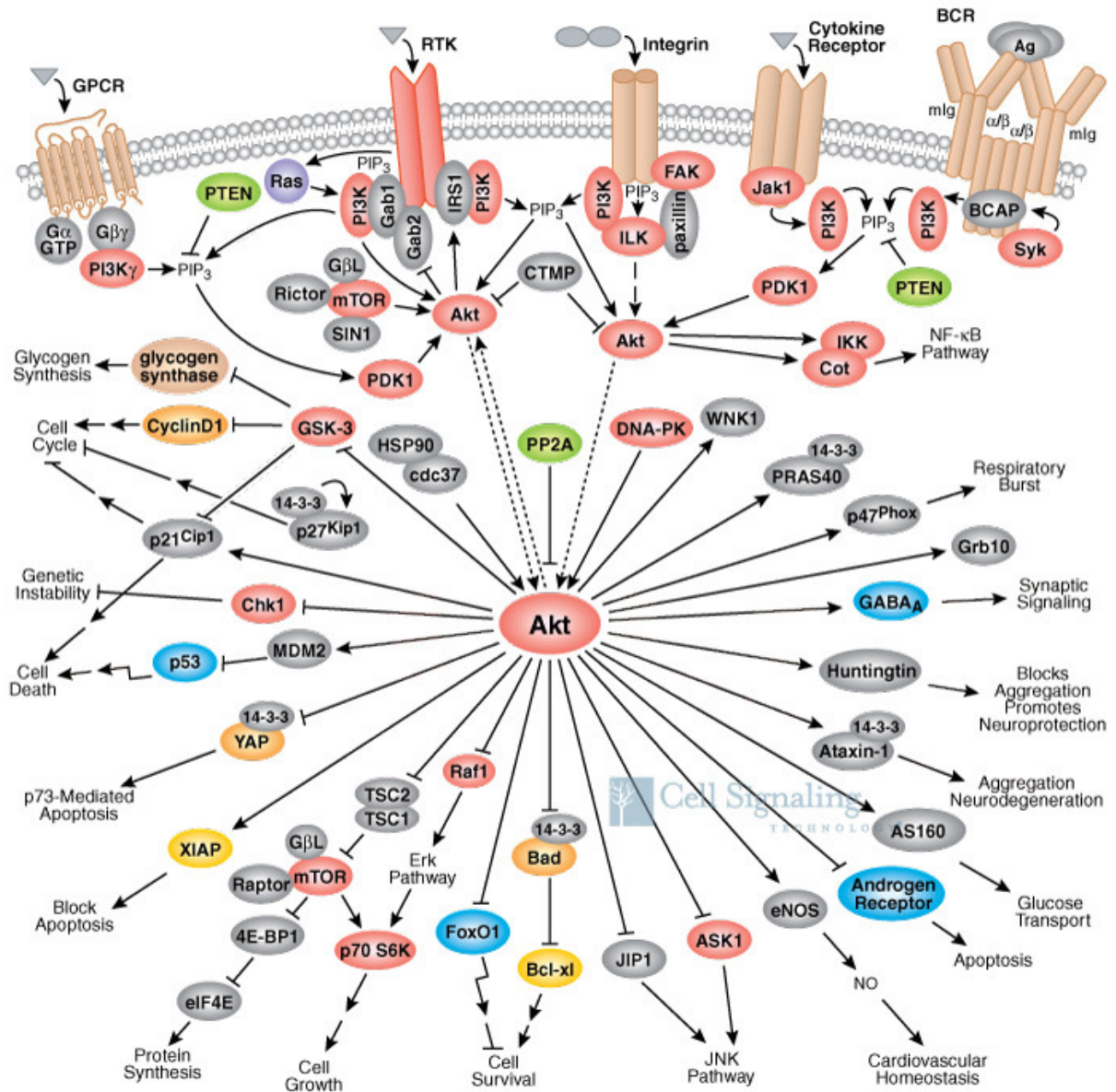
Druga važna funkcija članova Reg obitelji je vezana za ekspresiju Reg-2/PAP gena koji se ispoljavaju nakon ozljede perifernog živca te djeluju kao neurotrofični faktori za motoneurone i Švanove stanice stimulirajući aktivaciju PI(3)K/Akt (od engl. *phosphatidylinositol-3-kinase*) i NF- κ B (od engl. *Nuclear factor-kappa B*) signalnog puta koji je važan za preživljavanje tih stanica u procesu regeneracije perifernog živca (37). Pored toga, Reg I gen se eksprimira u humanom mozgu u vrlo maloj mjeri te je prisutan u velikim piramidnim stanicama i astrocitima što je karakteristično za sva područja mozga, osim za mali mozak (38). No njegova najveća ekspresija se opaža u mozgu osoba oboljelih od Alzheimerove bolesti i to u velikim piramidnim stanicama svih regija mozga, osim malog mozga, te hipokampalnoj regiji. Za te stanice je karakteristično da sadrže i neurofibrilarne čvorove koji su karakteristični za tu bolest (39). Njegova uloga u odraslom mozgu je još uvijek nejasna. Pretpostavlja se da njegova ekspresija može biti povezana s neuralnim grananjem, koje je poremećeno u Alzheimerovoj bolesti, i neuralnim rastom i regeneracijom stanica mozga (38,39).

Brojni geni Reg genske obitelji se ispoljavaju u karcinomima različitih organa. Ekspresija Reg I α gena se javlja kod karcinoma želuca i kolona, i značajno korelira s invazivnošću tih karcinoma i njihovom lošom prognozom. Inhibicija apoptotične stanične smrti povezana s regenerativnim odgovorom u vidu pojačanog rasta i proliferacije stanica zbog Reg genske ekspresije je odgovorna za lošu prognozu Reg mRNA pozitivnih tumora (40,41,42).

1.6. SIGNALNI PUT REG PROTEINA U STANICAMA

Brojnim istraživanjima pokušalo se utvrditi koji unutarstanični signalni put potiče vezivanje Reg proteina za Reg receptor na površini stanice. Reg protein-Reg receptor kompleks dovodi do aktivacije fosfatidil inozitol-3-kinaze (PI(3)K) koja uzrokuje direktnu fosforilaciju Aktivacijskog transkripcijskog faktora 2 (ATF-2) na treoninu 71. Inače je PI(3)K/ATF-2 signalni put odgovoran za poticanje rasta stanica i inhibiciju apoptoze. Transkripcijski faktor ATF-2 aktivira promotorsku jedinicu ciklina D1 vežući se na mjesto između nukleotida -57 i -52 ciklin D1 gena. Reg protein u kulturi stanica dobivenih iz inzulinoma štakora dovodi do aktivacije promotora ciklina D1 ovisno o dozi, odnosno endogena razina ciklina D1 i njegova mRNA su znatno povišeni već nakon 2 sata od tretmana s Reg proteinom (43). Ciklin D1 aktivira ciklin ovisnu kinazu 4 (CDK4) koja fosforilira i na taj način inaktivira Retinoblastoma protein (pRb) te dopušta oslobađanje izdvojenog transkripcijskog faktora važnog za progresiju staničnog ciklusa iz G1 faze, koju karakterizira sinteza novih organela i enzima, u S fazu koju karakterizira sinteza odnosno udvostručenje DNA (Slika 3). Pretpostavlja se da je ciklin D1 ključna molekula ne samo za regenerativni rast β -stanica, nego i za proliferaciju Schwannovih stanica, motoneurona i epitelnih stanica gastrointestinalnog sustava (43).

Kod Reg «knockout» miša nema ispoljavanja Reg gena u gušterači, a nije dokazan ni u kulturi stanica Langerhansovih otočića. Kod takvih miševa smanjena je razina fosforiliranog ATF-2, ciklina D1, a isto tako i fosforiliranog retinoblastoma proteina što upućuje na smanjenje progresije staničnog ciklusa β -stanica gušterače te posljedično smanjenje njihovog broja i mogućnosti regeneracije (43).



Slika 3. Prikaz fosfatidil- inozitol- 3- kinaza/Akt signalnog puta

1.7. TKIVNA EKSPRESIJA ČLANOVA REG GENSKE OBITELJI

Tkivno specifična ekspresija članova Reg genske obitelji različita je za svaki pojedini gen. Kod čovjeka HIP/PAP transkript je prisutan u tkivu gušterače, želuca, jejunuma i kolona kako u fetalnom tako i u tkivu odraslih osoba, osim što je ekspresija u gušterači odraslih individua veća nego u fetalnom tkivu (44). Osim toga, HIP/PAP se nešto slabije ekspresira u tkivu mozga fetusa i odrasle osobe, dok je pronađena snažna ekspresija tog gena u hipofizi i frontalnom režnju mozga odrasle osobe (44). Reg I α gen se ekspresira u fetalnoj gušterači i kolonu, dok je njegova ekspresija osim u ta dva organa odraslih osoba prisutna još i u želucu, jejunumu i bubregu (10,44). Međutim, neka istraživanja pokazuju mnogo širi model ekspresije Reg I α gena, tako da se navodi njegova ekspresija i u tkivima mozga, placente, pluća, jetre, tankog crijeva, pa čak i u skeletnom i srčanom mišiću (24). Reg I β gen pokazuje nešto drukčiji profil ispoljavanja tako da je prisutan u fetalnom tkivu gušterače, kolona i mozga, odnosno u tkivu gušterače, jejunuma, kolona i hipofize odraslih osoba (44). Međutim, neka istraživanja su pokazala i nešto slabiju ekspresiju Reg I β gena i u tkivu jetre i placente (24). Za razliku od Reg I α gena, ekspresija Reg I β i HIP/PAP gena je nešto ograničenija što sugerira da imaju različite uloge u organizmu.

U zdravom tkivu štakora Reg I mRNA je nađena u tkivu gušterače, nešto slabija ekspresija se vidi u duodenumu i jejunumu, dok su ileum i kolon negativni na Reg I gen. Članovi podrazreda III Reg genske obitelji štakora pokazuju najvišu razinu ekspresije u ileumu, jejunumu i duodenumu, dok je nešto slabija ekspresija u tkivu gušterače (45). Važno je naglasiti da se PAP I i PAP III gen ispoljavaju u zdravom živcu što upućuje na njihovu vrlo važnu ulogu u procesu regeneracije perifernog živca nakon ozljede (37).

U zdravom tkivu miša, Reg I mRNA se detektira u egzokrinom dijelu gušterače, žučnom mjehuru i nešto slabije u jetri (11, 14). Reg II mRNA se također ekspresira u gušterači i nešto slabije u jetri ali ne u žučnom mjehuru. Reg III α , Reg III β i Reg III γ se

slabije ispoljavaju u tkivu gušterače, dok se najviša razina njihove mRNA nalazi u tankom crijevu. Za Reg III δ je karakteristično da se ispoljava u egzokrinom dijelu gušterače dok ga nema u gastrointestinalnom traktu (11,14,32).

1.8. BIOLOŠKA ULOGA ČLANOVA REG GENSKJE OBITELJI

Članovi Reg genske obitelji predstavljaju skupinu malih sekretornih proteina koji imaju brojne funkcije, a to su:

1. Inhibitori stvaranja kristala CaCO_3
2. Faktori rasta
3. Reaktanti akutne faze
4. Anti-apoptični faktori
5. Sudjelovanje u procesima stanične adhezije

1.8.1. ČLANOVI REG GENSKJE OBITELJI INHIBIRAJU NASTANAK KRISTALA KALCIJEVOG KARBONATA

U pankreatičnom soku je koncentracija kalcija i karbonatnih iona tako visoka da se kristali kalcijevog karbonata mogu spontano formirati. Brojna istraživanja pokazala su da je za inhibiciju rasta kristala kalcijevog karbonata zaslužan oko 17 kDa veliki glikoprotein nazvan litostatin ili PSP, odnosno Reg protein (47). PSP je inhibitor rasta kristala kalcijevog karbonata ne samo u pankreatičnom soku čovjeka već i kod štakora i drugih sisavaca. Vjerojatno je uključen u stabilizaciju sekrecije gušterače čija je izlučevina hipersaturirana s CaCO_3 u fiziološkim uvjetima. Protein sa sličnom funkcijom je pronađen i u drugim biološkim tekućinama koje su hipersaturirane sa solima kalcija, kao što je nefrokalcin u urinu ili staterin u slini (48).

Reg I mRNA je pronađena i u žučnom mjehuru miša te se smatra da ima istu funkciju kao i u drugim tjelesnim tekućinama (49). Model tkivne ekspresije Reg I i Reg II gena kod miša je različit od ekspresije kod štakora i čovjeka. Dok se Reg I i Reg II protein kod miša nalaze u tkivu jetre, humani Reg I protein se eksprimira u tkivu bubrega, u kojem povećana

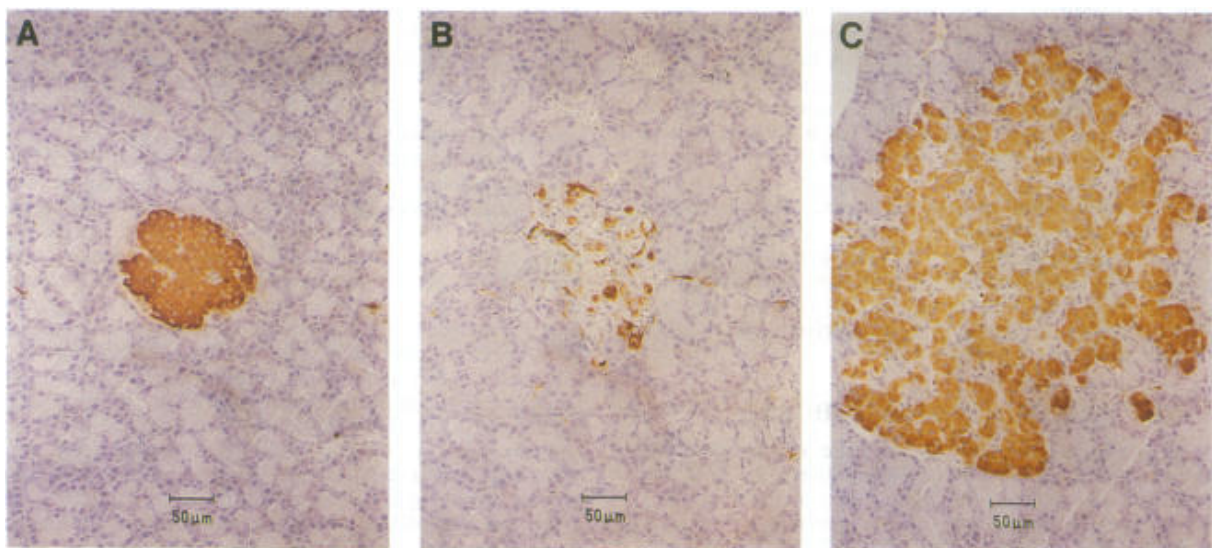
koncentracija kalcija ili smanjeni pH može povećati mogućnost za stvaranje kamenaca (49). Međutim, poremećaj funkcije PSP-a može dovesti do nakupljanja kristala kalcijevog karbonata u značajnijoj mjeri u izlučenom soku pankreasa. Takvo stanje se naziva kronični kalcificirajući pankreatitis, bolest koju karakterizira prisutnost kamenaca u pankreatičnim vodovima, a u bolesnika je opažena i smanjena koncentracija PSP-a u soku gušterače i smanjena razina PSP mRNA u tkivu gušterače (49).

Vrlo zanimljivi podaci dobiveni su studijom o utjecaju sastava hrane na razinu PSP mRNA u pankreasu. Kod štakora na dijetnoj prehrani koja je sadržavala 75% proteina, razina PSP mRNA je bila 12 puta viša nego kod životinja s 15% proteina u svojoj prehrani (48). Razlog zašto je PSP mRNA kontrolirana sastavom prehrane, iako to nije digestivni enzim, nije sasvim jasan (48). Količina Reg proteina u pankreatičnom soku čovjeka iznosi oko 14% od ukupnih proteina. Osim toga, njegova koncentracija u serumu iznosi oko 85 ng/ml. Pretpostavlja se da njegovo otpuštanje iz egzokrinog dijela gušterače u krv nastaje preko duktularno-acinusnog puta a ne apsorpcijom preko sluznice duodenuma. Mada je ovaj protein dominantno produkt acinusa gušterače, ima vrlo važnu ulogu u procesima pankreatične regeneracije u mnogim eksperimentalnim modelima. To ukazuje na činjenicu da ovaj protein ostvaruje svoje djelovanje parakrino ili kao humoralni faktor rasta između kanalića i stanica otočića gušterače (50).

1.8.2. ČLANOVI REG GENSKJE OBITELJI KAO FAKTORI RASTA

Reg proteini su prisutni u zdravom tkivu gušterače i to u njegovom egzokrinom dijelu, međutim njihova fiziološka uloga ne samo u gušterači nego i u drugim zdravim tkivima u kojima se ispoljavaju nije sasvim jasna (51). Poznato je da Reg proteini potiču progresiju staničnog ciklusa i staničnu proliferaciju što je najbolje istraženo na eksperimentalnim modelima šećerne bolesti. Davanje rekombinantnog Reg proteina štakorima kojima je

kirurškim putem odstranjeno 90% tkiva gušterače dovodi do poboljšanja simptoma šećerne bolesti. Dva mjeseca nakon operacije životinje pokazuju normalnu razinu glukoze u krvi, a histološka analiza tkiva gušterače pokazala je da su Langerhansovi otočići povećani i u cijelosti se boje na inzulin što govori u prilog da Reg I stimulira rast β -stanica gušterače (Slika 4) (12).



Slika 4 A-C. Imunohistokemijsko bojanje tkiva gušterače na inzulin. Regeneracija β -stanica gušterače. **A:** prikaz otočića gušterače zdravog štakora. **B:** Otočići gušterače štakora kojem je odstranjeno 90% tkiva gušterače bez liječenja. **C:** Otočići gušterače štakora kojem je odstranjeno 90% tkiva gušterače a koji je primao u terapiji Reg protein.

Pokusi na Reg «knockout» miševima pokazuju smanjeni proliferacijski kapacitet β -stanica otočića što se očituje u smanjenju inkorporacije [^3H] timidina u kulturi stanica Langerhansovih otočića (52). Pored toga, šest mjeseci nakon davanja injekcije aurotioglukoze Reg «knockout» miševima, za koju se zna da uzrokuje hiperplastični rast otočića gušterače, histološkom analizom je pronađeno da je volumen otočića znatno manji nego kod normalnih miševa (52). Također, davanje injekcije rekombinantnog Reg proteina NOD miševima s uznapredovalom bolešću dovodi do značajnog poboljšanja tolerancije na glukozu održanjem i ekspanzijom mase β -stanica otočića gušterače (53). Reg proteini ovu svoju funkciju ostvaruju preko PI(3)K posredovane fosforilacije transkripcijskog faktora ATF-2.

Reg proteini se također eksprimiraju i u drugim organima gdje potiču rast stanica, staničnu transformaciju i preživljavanje stanica. Reg III protein nije pronađen u normalnim zrelim hepatocitima, ali se zato ispoljava u duktularnim stanicama koje se nalaze između portalnih vodova i jetrenog parenhima. Stanice pankreatičnih vodova predstavljaju progenitorne stanice iz kojih mogu nastati stanice žučnih vodova i hepatociti. Reg III transgenični miševi pokazuju bolju regeneraciju jetrenog parenhima nakon parcijalnog odstranjenja jetre za razliku od kontrolnih miševa (23). U kulturi stanica hepatocita, transgenični miševi pokazuju bolju razinu proliferacije hepatocita i veću otpornost tih stanica na apoptozu uzrokovanu faktorom tumorske nekroze α (od engl. *Tumor necrosis factor α* ili TNF- α). Broj hepatocita koji ulaze u S fazu staničnog ciklusa je veći kod transgeničnih miševa u odnosu na hepatocite normalnih miševa. Reg III sam za sebe pokazuje nisku mitogenu aktivnost te su za povećanje DNA proliferacije u stanicama jetre potrebni i faktori rasta, kao što je epidermalni faktor rasta (od engl. *Epidermal growth factor* ili EGF) i hepatocitni faktor rasta (od engl. *Hepatocyte growth factor* ili HGF) (23).

Imunohistokemijska analiza tkiva želuca je pokazala da se Reg protein kod štakora nalazi u malim endokrinim stanicama u žlijezdama na fundusu, a dvostruko bojenje specifičnim protutijelima je pokazalo da su to ECL stanice. Kod čovjeka se osim toga eksprimira i u glavnim stanicama koje se nalaze na dnu žlijezda. Gastrične žlijezde su tubularne strukture koje leže okomito na lumen želuca, a u području neposredno uz lumen se nalazi malo područje «stem» stanica iz kojih se regeneriraju sve stanice sluznice želuca. Isto tako, Reg I mRNA se eksprimira u epitelnim stanicama koje su smještene u donjoj polovici crijevnih resica. No, unutar crijevnih kripti postoji područje «stem» stanica u blizini baze kripte iz kojih se regeneriraju sve stanice sluznice tankog crijeva. Pokusi na Reg transgeničnim i Reg «knockout» miševima su pokazali da Reg I koji se luči iz ECL stanica želuca i malih epitelnih stanica resica tankog crijeva djeluje na zonu «stem» stanica i u želucu i u tankom crijevu te stimulira njihov rast *in vivo* kao odgovor na samoobnavljanje sluznice ili regeneraciju uslijed ozljede tkiva. To svoje djelovanje ostvaruje na parakrini način što znači da se luči na jednom mjestu a djeluje na stanice koje se nalaze u susjedstvu (54,55). Isto tako, kada se Reg I protein doda u kulturu stanica sluznice želuca ili tankog crijeva dovodi do proliferacije tih stanica ovisno o dozi i ovisno o vremenu trajanja stimulacije (56,57).

Veliku pozornost istraživača danas privlači uloga Reg proteina kao neurotrofičnih faktora za motoneurone u procesima regeneracije perifernog živca nakon ozljede. Članovi podrazreda III Reg genske obitelji štakora, a to su PAP I i PAP III, slabo se ekspimiraju u intaktnom perifernom živcu (37). Međutim, nakon ozljede živca dolazi do vrlo brzog i značajnog povećanja razine tih proteina u ozlijeđenom živcu. Smatra se da stimuliraju rast Švanovih stanica i djeluju kao faktori preživljavanja motornih neurona na način da suprimiraju upalni odgovor i otpuštanje pro-inflamatornih citokina koji mogu imati citotoksični efekt na regenerirajuće aksone. Ovo svoje djelovanje ostvaruju aktivacijom PI(3)K/Akt i NF- κ B signalnog puta a to su važni signalni putevi za preživljavanje tih stanica

u procesu regeneracije perifernog živca (37). Pored toga, PAP I protein u kulturi stanica motoneurona izoliranih iz leđne moždine djeluje kao snažni faktor preživljavanja tih stanica (58).

1.8.3. ČLANOVI REG GENSKJE OBITELJI KAO REAKTANTI AKUTNE FAZE

Reg I protein se ispoljava u acinusnim stanicama gušterače štakora, dok se članovi podrazreda III Reg genske obitelji, PAP I, PAP II i PAP III, eksprimiraju u tkivu gušterače nakon eksperimentalno izazvane akutne upale. Prethodno navedeno upućuje na njihovu funkciju markera jačine upalnog odgovora gušterače. Životinjama je davana supramaksimalna doza ceruleina koji dovodi do edematoznog pankreatitisa, nakon čega su određivani Reg I, PAP I, PAP II i PAP III u tkivu gušterače. Reg I protein je dosegao svoj maksimum 48 sati nakon injekcije ceruleina, nakon 7 dana je još uvijek povišen da bi dosegao normalne vrijednosti u tkivu gušterače (oko 0,2 µg/mg) tek nakon 35 dana od injekcije (32). Razina PAP I se povećava 5000 puta, a PAP II 500 puta nakon 24 sata od injekcije ceruleina. Njihove vrijednosti se smanjuju te nakon 7 dana se više ne mjere u tkivu gušterače. PAP III se ispoljava u najmanjoj mjeri nakon injekcije ceruleina da bi nakon 7 dana njegova razina u tkivu gušterače bila nemjerljiva (32). Vrlo interesantne podatke su dala istraživanja tih proteina u serumu štakora nakon eksperimentalno izazvanog pankreatitisa. Serumska razina Reg I proteina je ostala nepromijenjena nakon izazivanja pankreatitisa i odgovara normalnim vrijednostima izmjerenim u serumu kontrolnih životinja ($2,5 \pm 0,2$ µg/mL) (33). Međutim, razina Reg III proteina u serumu je značajno povećana već prvog dana nakon izazivanja pankreatitisa ali se brzo vraća na normalne vrijednosti već nakon 3 dana od upale što se može koristiti kao marker jačine bolesti u ranoj fazi bolesti, u prvih 24 sata upale tkiva (33). Iz ovoga se može zaključiti da se razina Reg I proteina sporije povećava u tkivu gušterače i doseže svoj vrhunac ekspresije nakon 2 dana, da bi nakon toga razina tog proteina sporo opadala do normalnih vrijednosti koje doseže nakon 35 dana, što upućuje da je ekspresija tog

proteina značajnija za kronično trajanje bolesti. Isto tako, razina PAP izoformi u upalno promijenjenom tkivu gušterače upućuje na akutni oblik bolesti te oni predstavljaju reaktante akutne faze jer se nakon 7 dana od bolesti ne eksprimiraju u tkivu gušterače (33).

Kardiomiociti u zdravom srcu ne ispoljavaju Reg I protein. Međutim, srčano tkivo čovjeka nakon infarkta miokarda pokazuje pojačanu razinu ekspresije Reg I proteina u mišićnim stanicama (59). Isto tako, eksperimentalno izazvani infarkt miokarda kod štakora nakon podvezivanja lijeve koronarne arterije pokazuje pojačanu Reg I ekspresiju u kardiomiocitima i to najjače u desnom i lijevom atriju za razliku od lijevog ventrikula. Ono što je najznačajnije je podatak da se Reg I mRNA pojavljuje već 3 sata nakon nastanka akutnog infarkta miokrada, da bi dosegla svoj vrhunac 12 sati nakon podvezivanja. Nakon tri dana Reg I ekspresija doseže bazalnu transkripcijsku razinu da bi već nakon 7 dana Reg I mRNA bila nemjerljiva u srčanom tkivu. Pretpostavlja se da Reg I gen ima ulogu u obnovi ozlijeđenog miokarda, međutim budući je mjesto njegove najjače ekspresije atrij čija je stijenka tanja pa stoga i osjetljivija na promijene u rastezanju stijenke, pretpostavlja se da Reg I protein ostvaruje svoje djelovanje na kardiomiocite ventrikula parakrinim signalnim putem. Osim toga, Reg I u srcu djeluje kao reaktant akutne faze jer je njegova najjača ekspresija mjerena u prvih 12 sati od podvezivanja koronarne arterije, da bi 7 dana od izazivanja infarkta njegova razina bila nemjerljiva u srčanom tkivu (59).

Nakon ozljede perifernog živca dolazi do snažne prekomjerne ekspresije PAP I gena u ozlijeđenim motornim neuronima odnosno prekomjerne ekspresije PAP III gena u ozlijeđenom živcu. Navedeno sugerira da je PAP III reaktant akutne faze dobiven iz ozlijeđenog živca, a PAP I reaktant akutne faze dobiven iz ozlijeđenih motornih neurona (37).

1.8.4. ČLANOVI REG GENESKE OBITELJI KAO ANTI-APOPTOTIČNI FAKTORI

Kirurško odstranjenje dijela jetre dovodi do pojačane regeneracije parenhima jetre kod Reg III transgeničnih miševa za razliku od normalnih miševa, što se vidi u povećanom postotku stanica koje su pozitivne na Brd-Urd (23). Oporavak jetre je značajno veći kod transgeničnog za razliku od normalnih miševa, te doseže svoju prijašnju težinu 120 sati od operacije. Za proučavanje mitogenog efekta Reg III proteina korištena je primarna kultura stanica hepatocita. Hepatociti iz Reg III transgeničnih i normalnih miševa pokazuju da je sinteza DNA najjača 60 i 84 sata nakon kultiviranja, uz stimulaciju faktorima rasta, EGF i HGF (23). U odsustvu faktora rasta DNA sinteza je nešto manje izražena ali još uvijek je prisutna što sugerira da Reg III dovodi do proliferacije hepatocita ne samo *in vitro* već i *in vivo*. Pored toga, proučavao se i anti-apoptotični efekt Reg III proteina na primarnu kulturu hepatocita kojoj je dodan TNF- α i Aktinomicin-D koji dovode do apoptoze stanica. Hepatociti koji ekspimiraju Reg III su otporni na apoptotičnu smrt uzrokovanu kombinacijom TNF- α i Aktinomicina-D (23). Dodatak Reg III proteina u kulturu hepatocita uzrokuje povećanje preživljavanja hepatocita s 27% na 47%. Reg III ostvaruje svoj mitogeni i anti-apoptotični efekt aktivacijom PI(3)K/Akt signalnog puta. Aktivna fosforilacija Akt kinaze štiti hepatocite miša od TNF- α posredovane apoptoze aktivacijom anti-apoptotičnih gena Bcl-2 i Bcl-xL. Pored toga, HIP/PAP aktivira i Protein kinazu A (PKA) koja dovodi do fosforilacije Bad na serinu-112 te ga na taj način inaktivira njegov pro-apoptotični učinak (23).

Također, vrlo je interesantna uloga PAP proteina u motoneuronima. Dokazano je da se ekspresija PAP proteina aktivira u razvojnim i regenerirajućim motoneuronima (31). Ova aktivacija je uzrokovana lučenjem cilijarnog neurotrofičnog faktora (od engl. *Ciliary neurotrophic factor* ili CNTF) iz ozlijeđenih Švanovih stanica koji predstavlja vrlo važan faktor u preživljavanju motoneurona (31). U kulturi stanica motoneurona, CNTF uzrokuje

PAP ekspresiju i dovodi do stimulacije signalnog puta važnog za preživljavanje motoneurona, a to je aktivacija PI(3)K/Akt signalnog puta (58).

Ekspresija Reg gena kod različitih tumorskih stanja je povezana s lošom prognozom bolesti upravo zbog inhibicije apoptotičnih signala uzrokovanih regenerativnim odgovorom Reg gena na oštećenje tkiva. Ovaj apoptotični «*switch-off*» fenomen se javlja kod mnogih karcinoma kao što je npr. karcinom crijeva (35) ili karcinom želuca (40) i povezan je s lošom prognozom pacijenata s Reg mRNA pozitivnim karcinomom. Dakle, Reg proteini ne utječu samo na staničnu proliferaciju već također ostvaruju svoje anti-apoptotično djelovanje preko aktivacije PI(3)K/Akt signalnog puta i pojačanjem ekspresije anti-apoptotičnih Bcl-xL i Bcl-2 gena (35).

1.8.5. ČLANOVI REG GENSKE OBITELJI SUDJELUJU U PROCESIMA STANIČNE ADHEZIJE

Za lektine je poznato da sudjeluju u inetrakcijama među stanicama ili inetrakciji stanica sa ekstarcelularnim matriksom. Dodavanje Reg III proteina u kulturu stanica hepatocita miša dovodi do pojačane adhezije stanica (22). Također, Reg III veže proteine ekstracelularnog matriksa kao što su laminin i fibronektin što pokazuje da se luči u ekstracelularni matriks i veže s tim proteinima. Reg III nema toksični efekt na hepatocite već dovodi do fenotipskih promjena tih stanica kao što su promjena oblika te predstavlja važan regulatorni faktor fenotipskih promjena i funkcije hepatocita važnih za održavanje u kulturi stanica (22).

Reg I «knockout» miš pokazuje značajne morfološke promjene na sluznici tankog crijeva za razliku od kontrolnih miševa. Kod Reg I «knockout» miša nema promjena u dužini crijevnih resica, međutim opažaju se promjene oblika epitelnih stanica što se najbolje vidi u donjoj trećini crijevnih resica gdje su stanice smanjene visine i više kubiodalnog ili

zaobljenog oblika (55). Osim toga, epitelne stanice su rijetko položene jedna do druge. Elektronski mikroskop je pokazao da je adhezija između epitelnih stanica i bazalne membrane slabija te da postoje pukotine između tih struktura. Ovo je posebno izraženo duž međustaničnog prostora osim u apikalnom dijelu gdje je intercelularna veza među stanicama održana (55).

U kulturi stanica humanog karcinoma debelog crijeva također se opaža bojenje Reg proteinom u području intercelularnih prostora među stanicama što također potvrđuje hipotezu da je Reg protein uključen u procese stanične adhezije i veza među stanicama koje su potrebne za održavanje stanica izoliranih u kulturi (60).

1.9. RAZVOJNA EKSPRESIJA ČLANOVA REG GENSKE OBITELJI

Osim karakteristične tkivne ekspresije u organima odraslog čovjeka, štakora i miša, postoje vrlo interesantna istraživanja razvojno regulirane Reg genske ekspresije. Istraživanja na tkivu gušterače u mišjim embrijima su pokazala da se Reg I mRNA pojavljuje 9. dana embriogeneze upravo prije početka organogeneze gušterače i podudara se s aktivacijom Inzulin II gena (61). Reg II mRNA se detektira tek 12. dana embriogeneze što odgovara stadiju kasnije organogeneze i poklapa se s pojavom Inzulin I mRNA (61). Također, istraživanja na fetalnom i odraslom tkivu gušterače čovjeka pokazuju da je razina Reg I α proteina veća 2 puta od Reg I β proteina u fetalnoj gušterači za razliku od tkiva gušterače odraslog čovjeka koji ima 3 puta veću razinu Reg I β proteina u odnosu na Reg I α protein (62).

Vrlo je interesantno istaknuti da postoji istraživanje ekspresije Reg I i Reg II gena u tkivu gušterače miša tokom procesa starenja koje je pokazalo da ispoljavanje Reg I gena opada s dobi te je 55% manje kod miša starog 30 mjeseci u odnosu na miša starog 1 mjesec. Razina ekspresije Reg II gena se ne mijenja s dobi životinje (63). Različiti model ekspresije ovih gena navodi na zaključak da osim što imaju različitu ulogu u tkivu gušterače, njihova indukcija ovisi o različitim i međusobno neovisnim utjecajima.

Tijekom fetalnog razvoja tankog crijeva miša, crijevne resice se počinju formirati oko 15. dana embrionalnog razvoja, dok se njihov rast u lumen tankog crijeva javlja oko 17. dana embrionalnog razvoja (55). U isto vrijeme se javlja i snažan signal bojenja na Reg I protein u epitelnim stanicama tankog crijeva što znači da se Reg I ekspresija javlja u vrijeme aktivnog formiranja crijevnih resica. U embrionalnom stadiju, prije nastanka crijevnih resica, epitelne stanice intenzivno proliferiraju duž longitudinalne osi rasta tankog crijeva. Kada započne formiranje crijevnih resica one ulaze u lumen tankog crijeva i tada dolazi do rotacije osi rasta i ona postaje okomita na lumen tankog crijeva. Pretpostavlja se da je Reg I jedan od

regulatornih mehanizama rasta stanica koji je potreban za nastanak i održavanje vilozne strukture tankog crijeva (55).

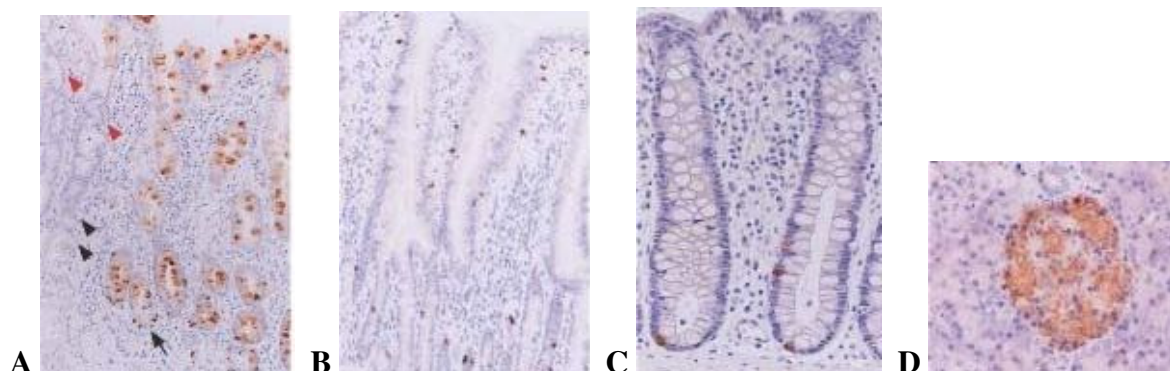
Tijekom embrionalnog razvoja miša dolazi do ekspresije Reg-2 (HIP/PAP) gena u neuralnoj cijevi, spinalnim ganglijima i gangliju trigeminalnog živca od 14. embrionalnog dana razvoja nadalje (58,64). Na poprečnim rezovima kroz leđnu moždinu vidi se jaki signal bojenja u prednjim rogovima gdje se nalaze motorni neuroni. Reg-2 transkript se također detektira u nekim osjetnim neuronima spinalnih ganglija. U mozgu se ispoljava u derivatima neuralne klijeste kao što su ganglij trigeminalnog živca, dok se u ostalim dijelovima mozga ne ispoljava. Vrijeme prve pojave Reg-2, oko 14. dana embrionalnog razvoja, ima vrlo važnu ulogu u rastu aksona i podudara se s ulogom u preživljavanju motoneurona tijekom kasnijeg perioda razvoja između 13. i 18. dana embrionalnog razvoja za koji je karakteristično nastupanje stanične smrti koje dovodi do gubitka oko 50% motoneurona. Dakle, Reg-2 je tijekom razvoja uključen u procese diferencijacije i korelira s preživljavanjem motoneurona *in vivo*. Osim toga, Reg-2 ekspresija je povećana nakon aksotomije perifernog živca kod odraslih životinja, za razliku od aksotomije kod neonatalnih životinja kod kojih nastupa stanična smrt motoneurona. Neonatalni motoneuroni ne ispoljavaju Reg-2 nakon ozljede perifernog živca. Razlog takvom stanju je nepostojanje ekspresije CNTF-a koji se eksprimira u značajnijoj mjeri u Švanovim stanicama perifernog živca tek od 2. tjedna postnatalnog razvoja nadalje, a to je period od kojeg motorni neuroni postaju rezistentni na aksotomiju. Inače, CNTF uzrokuje indukciju ekspresije Reg-2 gena, a oslobađa se iz ozlijeđenih Švanovih stanica nakon ozljede perifernog živca (58,64).

1.10. NOVI ČLAN REG GENSKE OBITELJI - REG IV GEN I NJEGOVE KARAKTERISTIKE

Nedugo nakon otkrića većine članova Reg genske obitelji, Hartupee i suradnici su otkrili novog člana obitelji Reg gena kod čovjeka i svrstali su ga u podrazred IV te obitelji zbog njegovih strukturalnih osobitosti te različite kromosomske lokalizacije (65). Kod čovjeka se za razliku od ostalih Reg gena nalazi smješten na kromosomu 1. Pored toga, isti Reg IV gen je pronađen kod miša na kromosomu 3 i kod štakora na kromosomu 2. Smještaj na drugom kromosomu za razliku od ostalih članova Reg obitelji sugerira da je Reg IV gen nastao duplikacijom u evolucijski dalekoj prošlosti od zajedničkog genskog pretka prije nego su se odvojili Reg III od Reg I α /Reg I β gena. Gen Reg IV kodira protein veličine 158 amino kiselina te spada u najmanje sekretorne proteine Reg genske obitelji (20,65). Reg IV gen pokazuje sličnost od 39% u proteinskoj sekvenci sa HIP/PAP genom, 38% s Reg I α i 39% s Reg I β genom. Po strukturi je slične građe kao i proteini obitelji o Ca⁺⁺ ovisnih lektina te se svrstava zajedno s ostalim članovima Reg genske obitelji u podrazred VII C-lektinske obitelji. Reg IV gen ima istu organizaciju kao i drugi Reg geni što se tiče broja egzona i introna i njihove lokalizacije, ali ima dužu dužu intronsku sekvencu (65).

1.10.1. TKIVNA EKSPRESIJA REG IV GENA

Ispoljavanje Reg IV mRNA je dokazano u tkivu debelog crijeva, tankog crijeva, želuca i gušterače čovjeka (66). Imunohistokemijska analiza je pokazala da se Reg IV ispoljava u neuroendokrinim stanicama smještenim na bazi želučanih žlijezda dok ostale stanice nisu pozitivne na Reg IV. U tankom crijevu i kolonu se nalazi vrlo slabo bojenje u nekim epitelnim stanicama, dok se jako bojenje opaža u malim epitelnim stanicama smještenim u donjem dijelu intestinalnih kripti koje pokazuju neuroendokrina svojstva. U gušterači, inzulin producirajuće β -stanice se intenzivno boje na Reg IV (66).



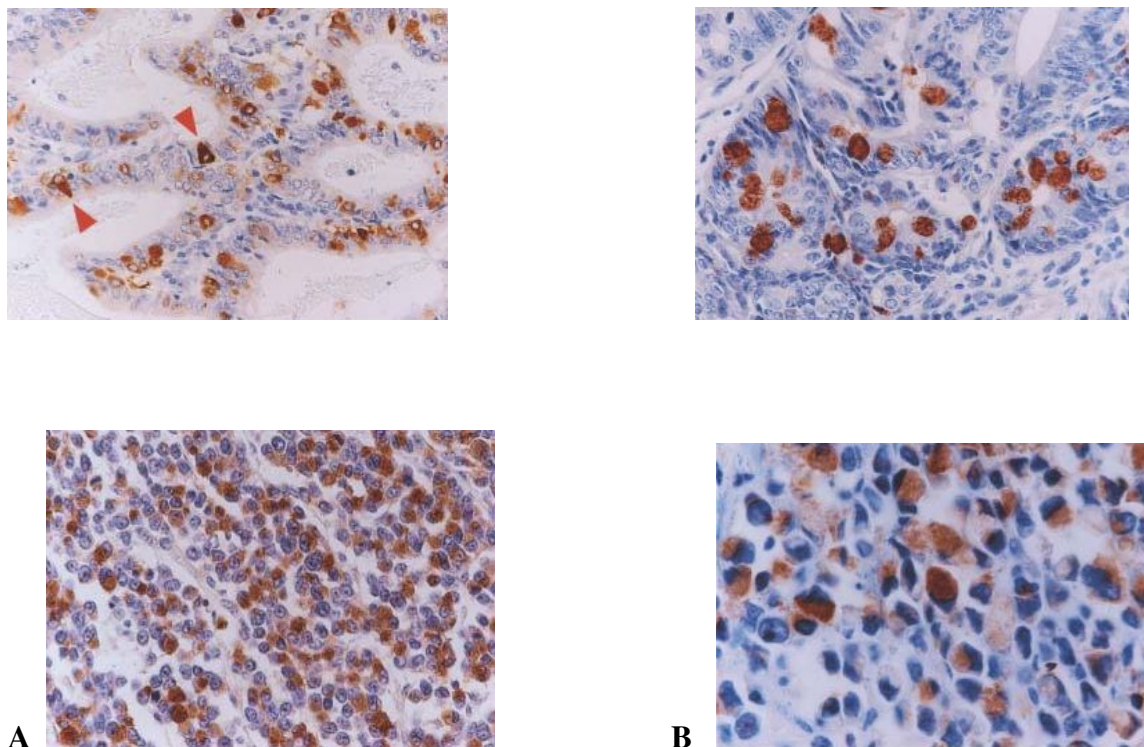
Slika 5. Imunohistokemijska analiza Reg IV proteina u tkivu čovjeka. **A:** U želucu se Reg IV protein ekspirira u neuroendokrinim stanicama na dnu gastričnih žlijezdi (crne strelice). **B:** U tankom crijevu bojanje na Reg IV se opaža u neuroendokrinim stanicama smještenim na dnu crijevnih kripti. **C:** U kolonu se Reg IV pozitivne stanice opažaju pretežno u donjoj polovici žlijezda. **D:** U gušterači Reg IV pozitivne stanice su β -stanice u otočićima gušterače.

Ekspresija Reg IV gena proučavana je na tkivu tankog i debelog crijeva osoba oboljelih od upalne bolesti crijeva i kontrolnih zdravih osoba. Tkivo kontrolnih osoba pokazalo je nisku razinu Reg IV mRNA ekspresije. Međutim, količina Reg IV mRNA je bila značajno povećana u kirurški odstranjenim uzorcima tkiva pacijenata oboljelih od upalne bolesti crijeva (67). Najveća ekspresija dokazana je u regijama crijeva s makroskopskim ozljedama, kao što su erozije, ulceracije ili strikture. Pored toga, nađeno je da povećanje Reg IV ekspresije nije karakteristično za određeni tip bolesti kao što je ulcerozni kolitis ili

Chronova bolest, već je poticaj za njegovo ispoljavanje upalni proces i ozljeda tkiva (65). Imunohistokemijska analiza je pokazala da se broj stanica pozitivnih na Reg IV znatno povećao u ulcerozno promijenjenoj sluznici i da su one smještene uglavnom u donjem dijelu sluznice kolona. Iz svega navedenog se može zaključiti da Reg IV ima vrlo važnu ulogu u patofiziologiji ulceroznog kolitisa (67).

Prekomjerna ekspresija Reg IV mRNA dokazana je u kolorektalnom karcinomu (68), karcinomu gušterače (69), adenokarcinomu želuca (66) i prostate (70). Gen Reg IV se ispoljava u određenoj mjeri u zdravom tkivu čovjeka, međutim, razina njegove ekspresije je puno veća u tumorskom tkivu za razliku od zdravog tkiva. Imunohistokemijska analiza je pokazala da se u dobro diferenciranom adenokarcinomu želuca Reg IV detektira u vezikulama stanica nalik peharu i u neuroendokrinim stanicama (66). U slabo diferenciranim adenokarcinomima male tumorske stanice s oskudnom citoplazmom su pozitivne na Reg IV protein (Slika 6) (66).

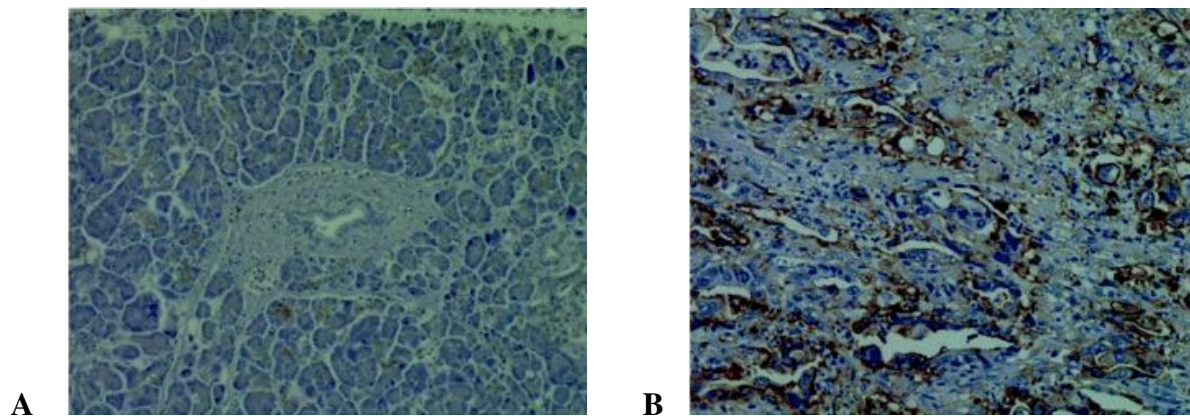
U adenokarcinomu kolona, Reg IV se boji u vezikulama stanica nalik peharu (Slika 6). Međutim, za razliku od adenokarcinoma želuca koji ne pokazuje korelaciju između ekspresije Reg IV i kliničkih karakteristika bolesti, ekspresija Reg IV u kolorektalnom adenokarcinomu je povezana s metastazama u limfne čvorove i češće se opaža u stadiju III i IV bolesti, nego u stadiju I i II (66).



Slika 6. Ekspresija i distribucija Reg IV proteina u adenokarcinomu želuca (A) i adenokarcinomu kolona (B). **A:** U dobro diferenciranom karcinomu želuca Reg IV protein se eksplicira u stanicama nalik na pehar (gornja slika), dok se u slabo diferenciranom karcinomu nalazi u malim tumorskim stanicama (donja slika). **B:** U dobro diferenciranom karcinomu kolona Reg IV se eksplicira u stanicama nalik na pehar (gornja slika), dok se u slabo diferenciranom karcinomu nalazi u malim tumorskim stanicama (donja slika).

U pankreatičnom duktalnom adenokarcinomu (od engl. *Pancreatic ductal adenocarcinoma* ili PDAC) Reg IV se eksplicira u vezikulama stanica nalik peharu ili na površini stanica karcinoma, dok acinusne stanice zdravog pankreasa pokazuju slabije bojenje (Slika 7) (69). To je u suprotnosti s drugim autorima koji su pokazali da se na Reg IV boje

samo β -stanice gušterače što se može objasniti primjenom različitih imunohistokemijskih metoda bojenja tkiva (66). Tretman kulture stanica PDAC s anti-Reg IV monoklinalnim protutijelom usporava rast i proliferaciju stanica što ustvari sugerira da je Reg IV važan za preživljavanje i rast stanica PDAC (69).



Slika 7. Imunohistokemijska analiza Reg IV proteina u zdravom pankreasu (A) i pankreatičnom duktalnom adenokarcinomu (B).

Reg IV protein se ne ispoljava u zdravom tkivu prostate. Međutim, dokazana je povećana razina njegove ekspresije u većini hormonski neosjetljivih tumora i metastatskih tumora prostate (70). Prevalencija Reg IV ekspresije je povezana s progresijom karcinoma. Većina lokaliziranih karcinoma pokazuje slabiju razinu Reg IV ekspresije, dok tumori koji metastaziraju imaju značajno višu razinu ekspresije tog gena. Biološka uloga Reg IV gena u progresiji karcinoma prostate nije u potpunosti jasna. Pretpostavlja se da, kao i u ostalim karcinomima, ima ulogu u staničnom preživljavanju i otpornosti stanica tumora na apoptozu uslijed kemoterapije (70).

1.10.2. REG IV KAO TUMORSKI MARKER

Pankreatični duktalni adenokarcinom je maligna bolest koju karakterizira vrlo loša prognoza. Jedan od razloga je kasno postavljanje dijagnoze jer većina pacijenata nema nikakvih simptoma sve dok bolest ne uznapreduje. Pored toga, određivanje CEA (karcinoembrijski antigen) i CA 19-9 (karbohidratni antigen 19-9), jedinih pouzdanih seroloških markera tog karcinoma je isto nepouzđano jer se u oko 10-15% osoba ne luči u serum, a u dosta velikom broju slučajeva se kreće unutar normalnih vrijednosti na početku bolesti. Stoga se pokušao pronaći novi marker ove bolesti koji se može odrediti i u ranim stadijima bolesti. Za detekciju Reg IV proteina u serumu osoba s PDAC koristila se ELISA metoda. Serum 123 zdrava dobrovoljca pokazao je razinu od 4,53 ng/ml Reg IV proteina. Osobe s PDAC pokazale su razinu Reg IV u serumu u rasponu od 9,12 do 10,05 ng/ml, što ga ustvari čini obećavajućim serumskim markerom za PDAC (69).

Reg IV protein se također luči u krv miševa kojima je eksperimentalno izazvan karcinom prostate, te se on može detektirati u serumu primjenom ELISA metode. To ga čini potencijalno korisnim serumskim markerom, pogotovo za identifikaciju pacijenata s povećanim rizikom za razvoj metastaza ili pacijenata s metastatskim tumorom (70). Kod pacijenata s adenokarcinomom želuca razina Reg IV izmjerena u serumu iznosi 2,51 ng/ml dok je kod zdravih osoba izmjerena razina od 0,52 ng/ml što je znatno manje nego kod prije dobivenih vrijednosti drugih autora (71). Ono što je važno naglasiti je da su CEA i CA 19-9 pouzdani kao markeri adenokarcinoma želuca, međutim nepogodni su za detekciju karcinoma u ranoj fazi. To najbolje ilustrira podatak da je CEA pronađen u 5,6% osoba s karcinomom želuca u I stadiju bolesti, dok je CA 19-9 pronađen samo kod 8,3% osoba. Reg IV protein je pronađen u 36% osoba u istom stadiju bolesti što mu daje prednost u korištenju za detekciju karcinoma u ranom stadiju bolesti (71).

Premda se Reg IV eksprimira u PDAC, kolorektalnom karcinomu, karcinomu želuca i prostate, te u upalnoj bolesti crijeva opisani su slučajevi karcinoma s normalnim vrijednostima Reg IV u serumu. Stoga bi se primjena Reg IV kao serumskog markera trebala potvrditi na velikom uzorku pacijenata.

1.10.3. AKTIVACIJA SIGNALNOG PUTA REG IV PROTEINOM

Kao i za ostale članove Reg obitelji tako i za Reg IV vrijedi pravilo da se njegova ekspresija povećava u upalno promijenjenim ili oštećenim tkivima. Međutim, za razliku od ostalih članova Reg obitelji čija je ekspresija povećana zbog pojačanog lučenja pro-inflamatornih citokina, povećanje ekspresije Reg IV gena je uzrokovano povećanim lučenjem faktora rasta (67). U sluznici upalno promijenjenog kolona, osim povećane ekspresije Reg IV, opaža se i povećana ekspresija faktora rasta kao što su fibroblastni faktor rasta (od engl. *Fibroblast growth factor* ili FGF), EGF i HGF. Proučavanje staničnih linija karcinoma kolona je pokazalo da pro-inflamatorni citokini kao što su TNF- α , IL-6, IL-8, IFN- γ nemaju utjecaj na Reg IV gensku ekspresiju u tim stanicama. Međutim, tretman tih stanica faktorima rasta značajno povećava Reg IV mRNA ekspresiju. Reg IV se eksprimira u epitelnim stanicama, dok se faktori rasta ispoljavaju u intersticijskim mezenhimalnim stanicama što upućuje na zajedničku inetrakciju epitelnih i mezenhimalnih faktora rasta (67).

Istraživanja *in vitro*, usmjerena na traženje signalnog puta preko kojeg Reg IV ostvaruje svoje djelovanje na stanice, su pokazala da se taj protein veže na receptor za epidermalni faktor rasta (od engl. *Epidermal growth factor receptor* ili EGFR) (72). Pokusi na kulturi stanica adenokarcinoma kolona su pokazala da tretman s Reg IV proteinom povećava aktivaciju EGFR. EGFR zatim aktivira Akt preko signalnog puta koji uključuje aktivaciju PI(3)K. Posljedica aktivacije tih signalnih puteva je povećan rast i proliferacija stanica. Aktivacija receptora za epidermalni faktor rasta je povezana sa lošom prognozom većine

malignih tvorbi te povećava invazivnost karcinoma i otpornost stanica tumora na apoptotičnu staničnu smrt. Pored toga, rekombinantni Reg IV protein dodan u kulturu stanica karcinoma kolona dovodi do značajnog povećanja ekspresije anti-apoptotičnih gena kao što su Bcl-2 i Bcl-xL unutar 120 minuta od početka tretmana. Ekspresija survivina je također povećana 2-3 puta unutar 60 minuta od početka tretmana. Ovi geni dovode do povećane otpornosti na apoptotičnu staničnu smrt te smanjenje osjetljivosti na kemoterapiju i radioterapiju kod većine karcinoma (72).

Apoptoza je kontrolirana preko dva glavna puta. Jedan je mitohondrijalni put, a drugi je put membranske smrti preko receptora (DR). U mitohondrijalnom putu dolazi do otpuštanja citokroma-c iz mitohondrija u citosol što dovodi do aktivacije kaspaza 9 i 3 i endoneuklaza. Upravo je mitohondrijalni put aktiviran u apoptozi uzrokovanoj kemoterapeutcima kao što je 5- fluoro uracil (5-FU), što znači da prekomjerna ekspresija Reg IV u stanicama karcinoma suprimira 5-FU uzrokovanu apoptozu te ih čini otpornima na terapiju (71).

U sveukupnoj dosadašnjoj literaturi samo jedno istraživanje govori o ekspresiji gena Reg IV kod štakora i to nakon ozljede moždanog, hipoglosanog živca. Autori su pokazali da nema ispoljavanja Reg IV mRNA ni u zdravom ni u ozljeđenom hipoglosalnom živcu (37). Nepoznato je da li se i u kojem obimu gen Reg IV ispoljava i u drugim organima štakora.

2. CILJ ISTRAŽIVANJA

Cilj ove doktorske disertacije je pomoću imunohistokemijske i Western blot metode proučiti kvalitativno i kvantitativno ispoljavanje gena Reg IV gena u zdravim tkivima štakora.

Specifični ciljevi ovog istraživanja jesu:

1. utvrditi ekspresiju Reg IV proteina u parenhimatoznim organima kao što su mozak, pluća, slezena, jetra, pankreas, bubreg, te u šupljim organima kao što su srce, jednjak, želudac, tanko crijevo, debelo crijevo i mokraćni mjehur u odraslog štakora
2. utvrditi ispoljavanje Reg IV proteina u navedenim organima štakora u neonatalnom periodu starosti od tri dana
3. kvantificirati razinu ispoljavanja Reg IV proteina u organima s različitom strukturom i funkcijom te organima različite starosti u odnosu na kontrolu.

3. MATERIJAL I METODE

3.1. MATERIJAL

U ovom eksperimentalnom radu analizirali smo ispoljavanje Reg IV proteina u različitim organima zdravih štakora. Za analizu smo koristili 10 mužjaka štakora soja Wistar težine između 250-300 g, starosti 3 mjeseca i 3 štakora istog soja i spola starosti 3 dana. Štakore smo dobili s Instituta za Medicinska istraživanja u Zagrebu. Životinje smo žrtvovali visokom dozom dietil eter anestezije. Za analizu smo uzimali fragmente tkiva veličine 1x1 cm različitih šupljih i parenhimatoznih organa koje smo odmah smrznuli u tekućem dušiku na -80°C te smo ih pohranili do procesa ekstrakcije proteina. Kao pozitivnu kontrolu koristili smo zdravi kolon dobiven od tri kadavera muškog spola, srednje životne dobi prilikom obdukcije na Zavodu za sudsku medicinu koje smo tretirali kao i fragmente tkiva štakora nakon uzimanja. U analizi organa štakora korištena je histološka, imunohistokemijska i Western blot analiza. Za imunohistokemijsku analizu pripremljeni su serijski rezovi tkiva debljine 5µm.

3.2. METODE

3.2.1. HISTOLOŠKA METODA BOJANJA HEMALAUN EOZIN

Metoda hemalaun eozin je histološka metoda koju smo primijenili za prikaz strukture različitih organa štakora. Stakalca su se sušila 10 minuta na zraku, a zatim se izvršila fiksacija u hladnom acetonu (4°). Potom su se preparati rehidrirali u različitim koncentracijama alkohola (99,9%, 96% i 70%). Zatim smo preparate ostavili u hematoksilinu 10 minuta, a nakon što smo ih isprali vodom, ostavili smo ih nekoliko sekundi u HCl alkoholu kako bi se isprao višak boje. Nakon ispiranja u tekućoj vodi stakalca se boje u

eozinu pet minuta. Zatim smo ih isprali u destiliranoj vodi, te smo ih na kraju opet dehidrirali u alkoholu različitih koncentracija (70%, 96% i 99,9%). Na kraju smo preparate uklopili u želatinu.

3.2.2. IMUNOHISTOKEMIJSKA METODA ZA DOKAZIVANJE REG IV

Stakalca s preparatima su se sušila 10 minuta na zraku, a nakon toga su fiksirana kroz 10 minuta u hladnom acetonu (4°). Nakon ispiranja u puferu (PBS) 3 puta po 5 minuta, preparati su se inkubirali u otopini sastavljenoj od 10% neimunog svinjskog seruma razrijeđenog u PBS-u. Zatim je uslijedila inkubacija preko noći na +4°C s primarnim poliklonalnim kozjim anti-Reg IV protutijelom (Santa Cruz Biotechnology, Inc., California, USA) u razrjeđenju 1:100. Nakon ispiranja preparata 3 puta po 5 minuta u PBS-u, uslijedila je inkubacija sa sekundarnim biotiniziranim protutijelom u trajanju od 15 minuta. Zatim su se preparati ispirali u PBS-u 3 puta po 5 minuta, te su se fiksirali 15 minuta u 0,3% H₂O₂ u metanolu da bi se blokirala aktivnost endogene peroksidaze. Nakon toga je dodan streptavidin konjugiran na peroksidazu također 15 minuta (LSAB + Kit, DakoCytomation, Denmark), koji se ispirao 3 puta po 5 minuta u PBS-u nakon čega je dodan kromogen (AEC) (DakoCytomation, Denmark) 10 minuta u tamnom prostoru koji služi za vizualizaciju. Nakon kratkog ispiranja u destiliranoj vodi, uslijedilo je bojanje jezgara hematoksilinom, te nakon kratke dehidracije u gradaciji alkohola (70%, 96% i 99,9%) i ksilola uslijedilo je uklapanje preparata u entelan. Citoplazma pozitivnih stanica na Reg IV protein se obojala smeđe s nešto jačim bojanjem i okolne stanične membrane. Na isti način su tretirani i uzorci kolona čovjeka koji su poslužili kao pozitivna kontrola.

3.2.3. EKSTRAKCIJA PROTEINA I WESTERN BLOT ANALIZA

Western blot analizu Reg IV proteina radili smo na homogenatima tkiva različitih organa koji su sadržavali citoplazmatsku frakciju. Homogenate smo dobili pulveriziranjem fragmenata organa uz pomoć tekućeg dušika, a zatim smo dodali lizirajući pufer (1% Triton x-100, 0,5% sodium deoxycholate, 0,1% SDS u PBS-u) koji sadrži inhibitor proteaze (0,1 mM PMSF) (Sigma-Aldrich Corporation, Missouri, USA). Uslijedila je inkubacija u trajanju od 30 minuta na +4°C. Homogenizirane uzorke tkiva smo zatim centrifugirati na 13000 rpm kroz 30 minuta na +4°C. Koncentraciju proteina smo izmjeriti metodom po Bradfordu. Za imunoblot analizu Reg IV proteina koristili smo 50 µg proteina po uzorku. Prilikom svake analize koristili smo dva kontrolna standarda: standardni polipeptidni marker za određivanje imunoreaktivnog proteina (Precision Protein Standards, BIO-RAD) i protein izoliran iz humanog kolona za koji je poznato da se normalno ispoljava u tom tkivu. Proteine smo denaturirali kuhanjem 3 minute nakon dodatka otopine za denaturaciju (500µl Leammli, 25 µl 2-mercaptoethanol). Potom je uslijedilo odvajanje proteina elektroforezom na 15% SDS poliakrilamidnom gelu uz struju 70V u trajanju od 3 sata. Prijenos proteina na poliviniliden fluorid (PVDF) membranu je trajao 2 sata uz struju od 70V. Membrana se saturira pomoću 5% nemasnog mlijeka u TBS-u (pH 7,46) koji sadrži 0,1% Tween-20 tijekom jednog sata. Zatim je uslijedila inkubacija membrane preko noći (16 sati) na +4°C s primarnim poliklonalnim kozjim protu-Reg IV protutijelom (Santa Cruz Biotechnology, Inc., California, USA) u razrjeđenju 1:200. Nakon što je membrana isprana 4 puta po 15 minuta u TBS-u u koji smo dodali 0,1% Tween-20, na membranu smo aplicirali sekundarno protu-kozje protutijelo konjugirano s horseradish peroksidazom u razrjeđenju 1:2000 2 sata (Santa Cruz Biotechnology, Inc., California, USA). Membranu smo zatim isprali 4 puta po 15 minuta u TBS-u u koji smo dodali 0,1% Tween-20. Imunoreaktivni protein na membrani smo vizualizirali dodavanjem kemiluminiscentnog reagensa (ECL, Amersham, Buckinghamshire,

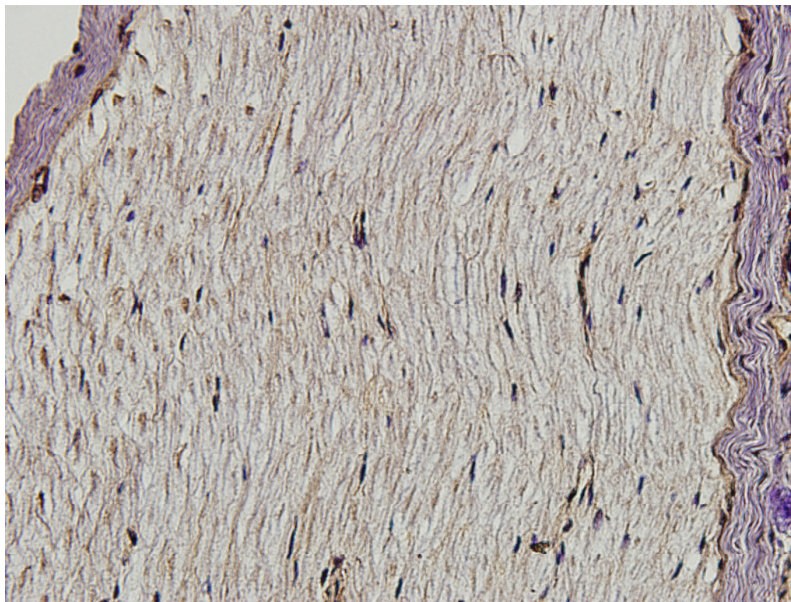
UK). Ekspozicija PVDF membrane je započela 2 minute nakon dodavanja kemiluminiscentnog reagensa i trajala je 20 minuta. Intenzitet signala proteinskog produkta je kvantificiran pomoću denzitometra (Kodak Image Station 440, LabImage, Halle, Germany). Rezultati su prikazani grafički pomoću programa Microsoft Office Excel 2003 kao srednja vrijednost u arbitrarnim jedinicama \pm SEM.

4. REZULTATI

4.1. IMUNOHISTOKEMIJSKA I WESTERN BLOT ANALIZA REG IV PROTEINA U ORGANIMA ODRASLOG ŠTAKORA


4.1.1. EKSPRESIJA REG IV PROTEINA U ŽIVCU ODRASLOG ŠTAKORA

Imunohistokemijska metoda. Reg IV protein je citoplazmatski protein te se kao takav dokazuje u citoplazmi stanica. Imunohistokemijskom metodom se detektira u vidu finog citoplazmatskog granularnog obojenja, a isto tako se nešto jače boji i membrana pozitivnih stanica. Za proučavanje ekspresije Reg IV proteina imunohistokemijskom metodom je uzet n. ischiadicus. Na uzdužnim presjecima kroz ovaj živac se može vidjeti da nije prisutno bojenje na Reg IV protein u stanicama, odnosno nema ekspresije Reg IV proteina u zdravom živcu odraslog štakora.



Slika 8: N. ischiadicus odraslog štakora. Imunohistokemijska metoda. Svjetlosni mikroskop, povećanje 400x.

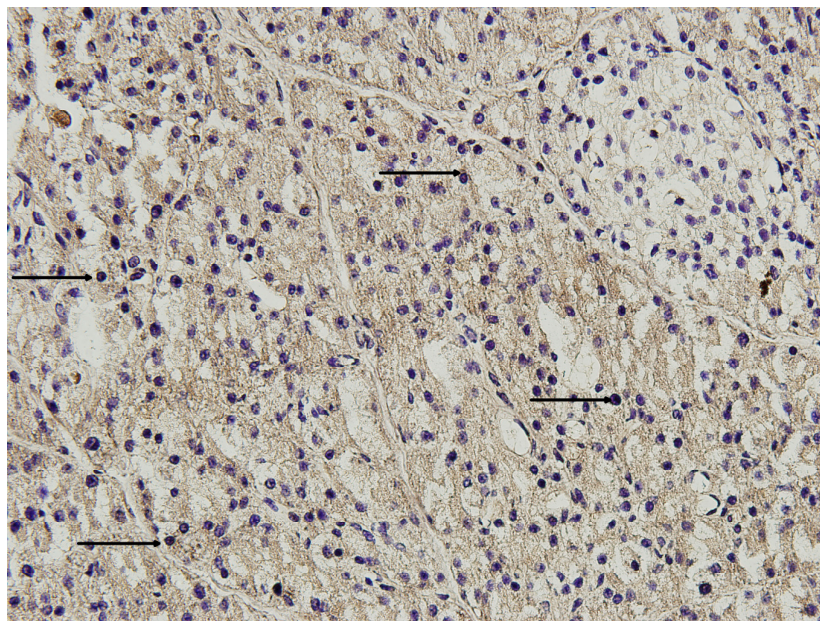
Western blot analiza. Western blot analizom potvrdili smo imunohistokemijske rezultate. Poliklonalno anti-Reg IV protutijelo je detektiralo Reg IV protein veličine 20 kDa jedino u uzorku pozitivne kontrole dok su uzorci živca negativni na Reg IV protein.



Slika 9: Western blot analiza s anti-Reg IV protutijelom na tkivu ishimijadičnog živca odraslog štakora. Kolone 1-6 = živac; kolona 7 = humani kolon.

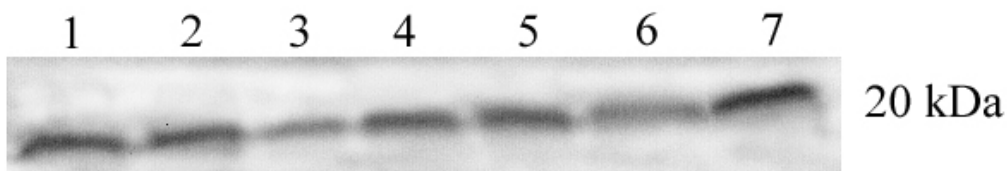
4.1.2. EKSPRESIJA REG IV PROTEINA U GUŠTERAČI ODRASLOG ŠTAKORA

Imunohistokemijska metoda. Tkivo gušterače je građeno od egzokrinog i endokrinog dijela. Za egzokrini dio je karakteristično da je građen od acinusa izgrađenih od stanica koje su udružene u veće ili manje skupine. Endokrini dio je razasut po egzokrinom dijelu u obliku nakupina stanica koje se nazivaju Langerhansovi otočići, koji se raspoznaju od ostalog dijela gušterače po tome što su to svjetlija, okrugla ili ovalna područja unutar tamnijeg egzokrinog dijela. Imunohistokemijskom metodom Reg IV protein se detektira u vidu finog citoplazmatskog granularnog obojenja u stanicama razbacanim po egzokrinom dijelu gušterače dok se u Langerhansovim otočićima takve stanice ne vide, odnosno endokrini dio je negativan na Reg IV protein.

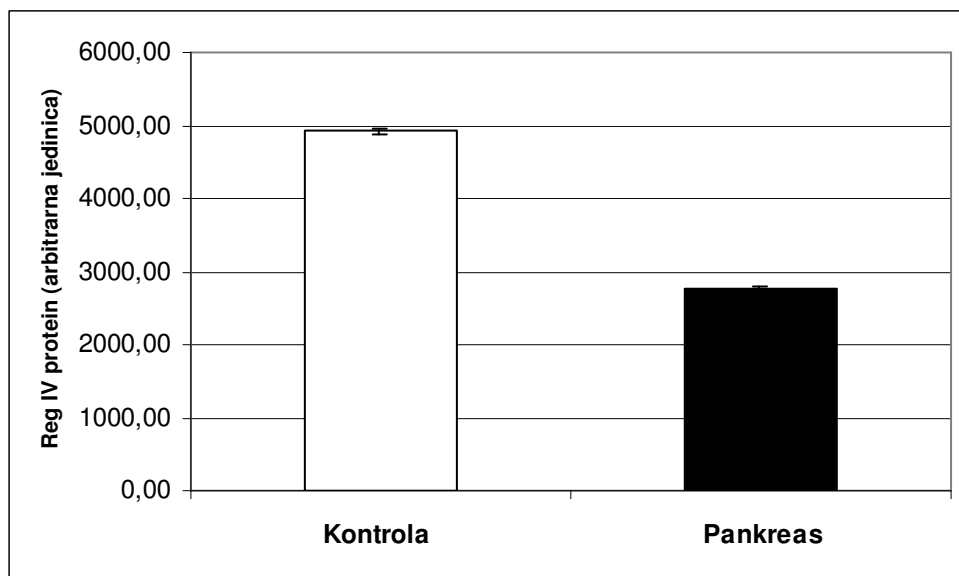


Slika 10: Tkivo gušterače odraslog štakora. Imunohistokemijska metoda. Crne strelice označavaju Reg IV pozitivne stanice. Svjetlosni mikroskop, povećanje 400x.

Western blot analiza. Western blot analizom potvrđeni su rezultati dobiveni imunohistokemijskom metodom. Poliklonalno anti-Reg IV protutijelo je detektiralo Reg IV protein veličine 20 kDa u svim uzorcima tkiva gušterače.



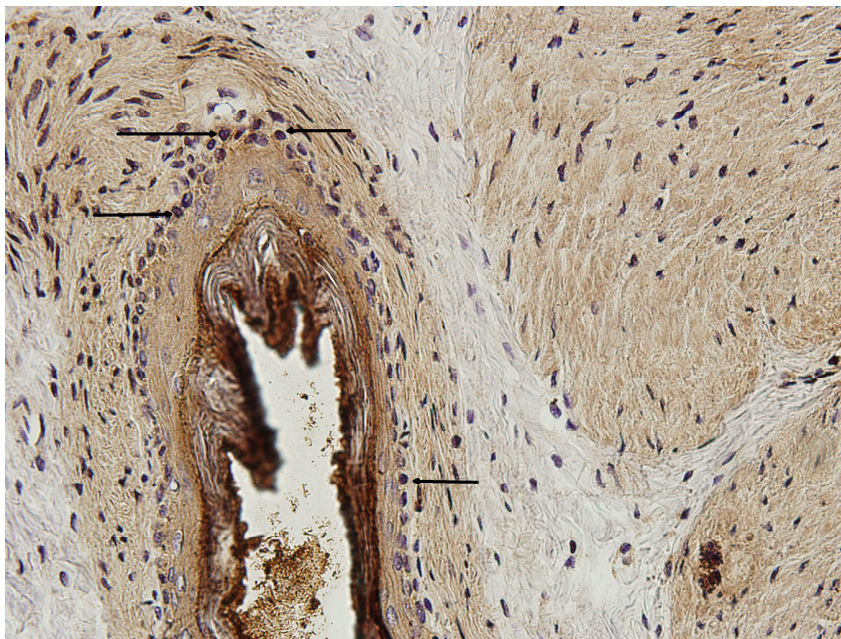
Slika 11: Western blot analiza s anti-Reg IV protutijelom na tkivu pankreasa odraslog štakora. Kolone 1-6 = gušterača; kolona 7 = humani kolon.



Slika12: Rezultati Western blot analize kvantificirani denzitometrijskom metodom i izraženi kao srednja vrijednost \pm SEM. Bijeli stupac: humani kolon; crni stupac: gušterača.


4.1.3. EKSPRESIJA REG IV PROTEINA U ŽELUCU ODRASLOG ŠTAKORA

Imunohistokemijska metoda. Želudac je šuplji probavni organ građen od nekoliko slojeva u svojoj stijenci, a to su sluznica, mišićnica i serozna ovojnica izvana. Imunohistokemijskom metodom Reg IV protein se detektira u vidu finog citoplazmatskog granularnog obojenja u stanicama smještenim u dubljem sloju sluznice.

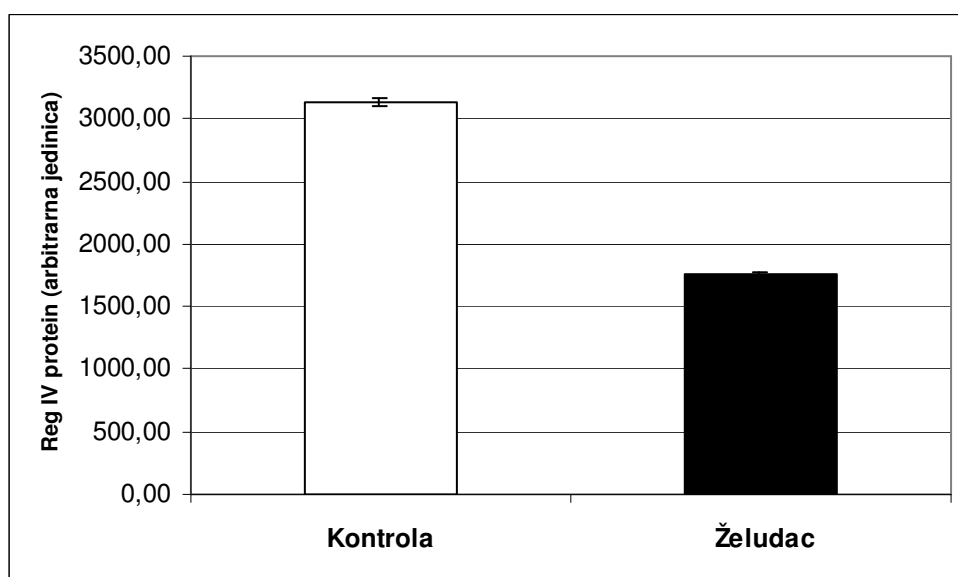


Slika 13: Tkivo želuca odraslog štakora. Imunohistokemijska metoda. Crne strelice označavaju Reg IV pozitivne stanice. Svjetlosni mikroskop, povećanje 400x.

Western blot analiza. Western blot analizom pronađeni su imunoreaktivni bendovi u svim uzorcima tkiva želuca.



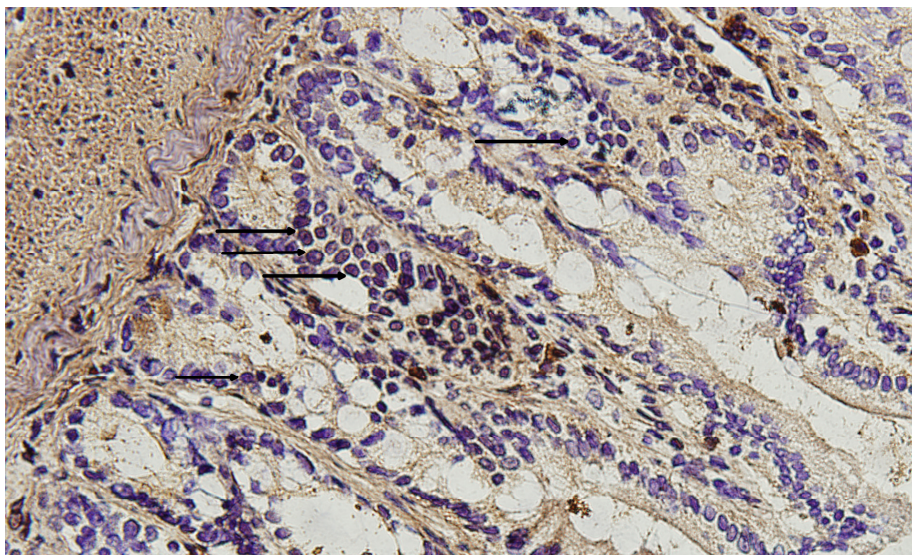
Slika 14: Western blot analiza s anti-Reg IV protutijelom na tkivu želuca odraslog štakora. Kolone 1-6 = želudac; kolona 7 = humani kolon.



Slika 15: Rezultati Western blot analize kvantificirani denzitometrijskom metodom i izraženi kao srednja vrijednost \pm SEM. Bijeli stupac: humani kolon; crni stupac: želudac.

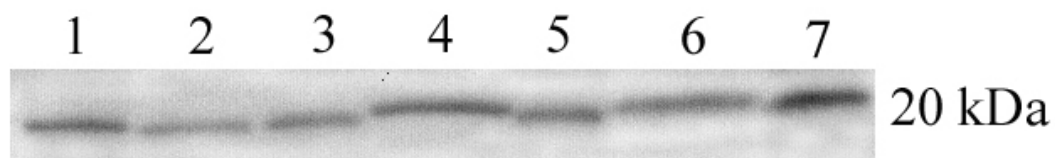
4.1.4. EKSPRESIJA REG IV PROTEINA U JEJUNUMU ODRASLOG ŠTAKORA

Imunohistokemijska metoda. Jejunum je šuplji probavni organ i dio je tankog crijeva. Građen je od nekoliko slojeva u svojoj stijenci, a to su sluznica, mišićnica i serozna ovojnica izvana. Za sluznicu je karakteristično da ima izdanke koji se nazivaju crijevnim resicama a čija je funkcija povećavanje apsorptivne površine sluznice crijeva. Osim toga, na sluznici između crijevnih resica se nalaze žlijezde koje se pružaju u dubinu epitela a nazivaju se Lieberkühnove kripte. Imunohistokemijskom metodom Reg IV protein se detektira u stanicama koje su smještene pretežno u donjem dijelu Lieberkühnovih kripti.

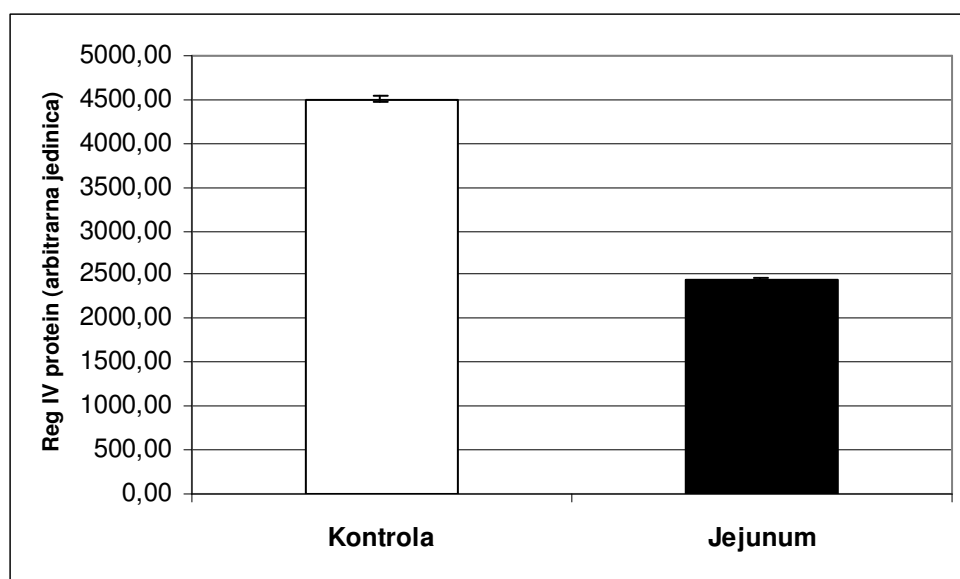


Slika 16: Tkivo jejunuma odraslog štakora. Imunohistokemijska metoda. Crne strelice označavaju Reg IV pozitivne stanice. Svjetlosni mikroskop, povećanje 400x.

Western blot analiza. Poliklonalno anti-Reg IV protutijelo je detektiralo Reg IV protein veličine 20 kDa u svim uzorcima tkiva jejunuma.



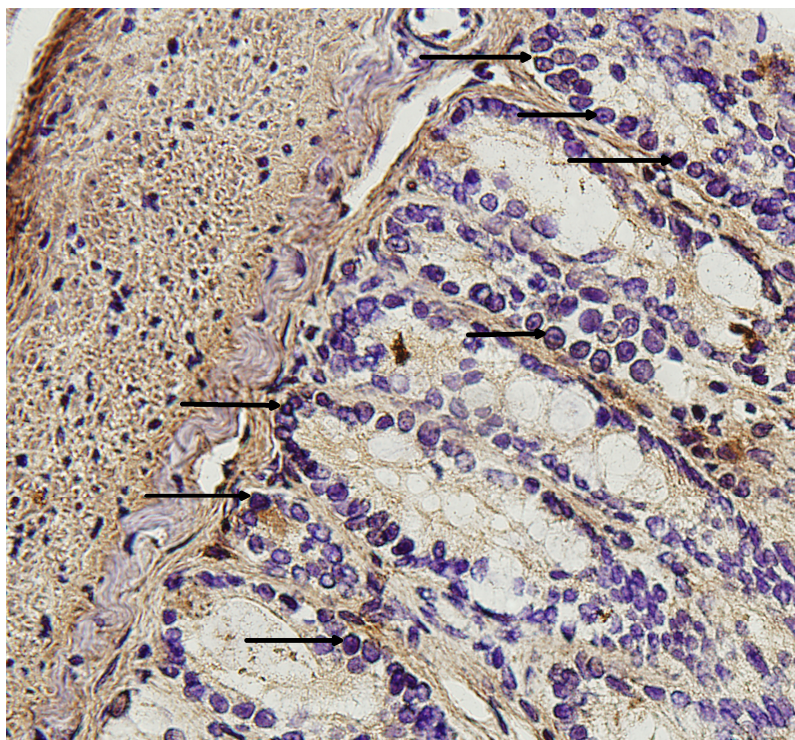
Slika 17: Western blot analiza s anti-Reg IV protutijelom na tkivu jejunuma odraslog štakora. Kolone 1-6 = jejunum; kolona 7 = humani kolon.



Slika 18: Rezultati Western blot analize kvantificirani denzitometrijskom metodom i izraženi kao srednja vrijednost \pm SEM. Bijeli stupac: humani kolon; crni stupac: jejunum.

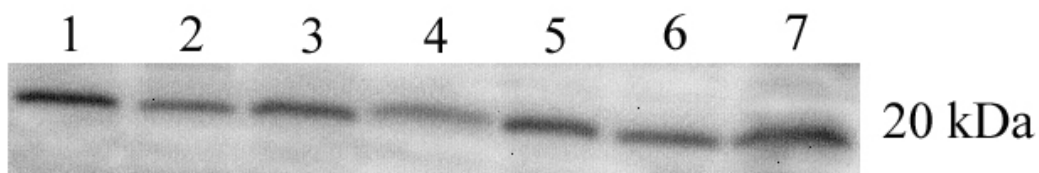
4.1.5. EKSPRESIJA REG IV PROTEINA U ILEUMU ODRASLOG ŠTAKORA

Imunohistokemijska metoda. Ileum je šuplji probavni organ koji predstavlja dio tankog crijeva. Građen je kao i jejunum od nekoliko slojeva u svojoj stijenci, a to su sluznica, mišićnica i serozna ovojnica izvana. Za sluznicu je karakteristično da su crijevne resice niže i rjeđe, a sluznica je bogatija vrčastim stanicama. Na sluznici između crijevnih resica se nalaze crijevne žlijezde koje se pružaju u dubinu epitela a nazivaju se Lieberkühnove kripte. Imunohistokemijskom metodom Reg IV protein se detektira u stanicama koje su smještene pretežno u donjem dijelu Lieberkühnovih kripti.

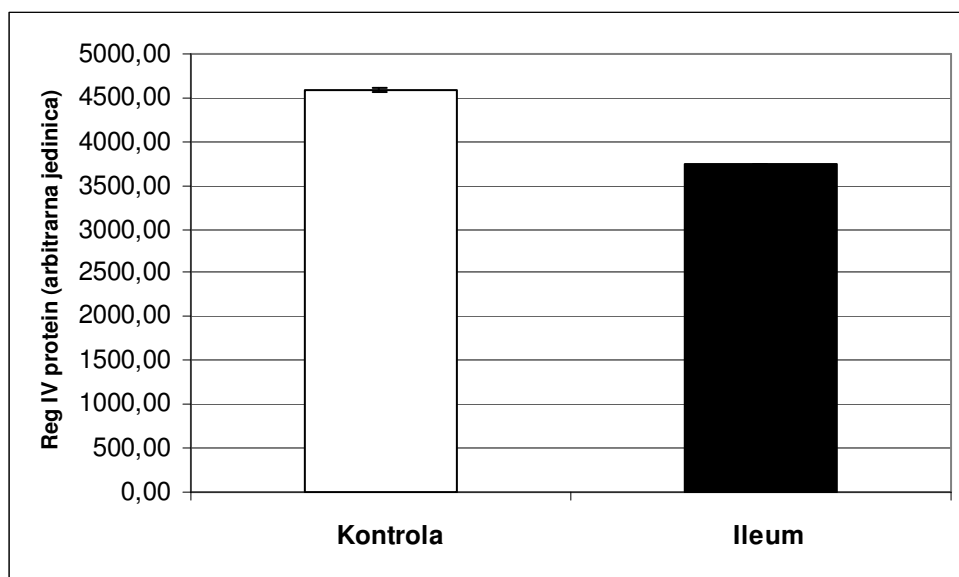


Slika 19: Tkivo ileuma odraslog štakora. Imunohistokemijska metoda. Crne strelice označavaju Reg IV pozitivne stanice. Svjetlosni mikroskop, povećanje 400x.

Western blot analiza. Western blot analizom potvrdili smo imunohistokemijske rezultate. Zabilježili smo prisustvo imunoreaktivnih bendova u svim uzorcima tkiva ileuma.



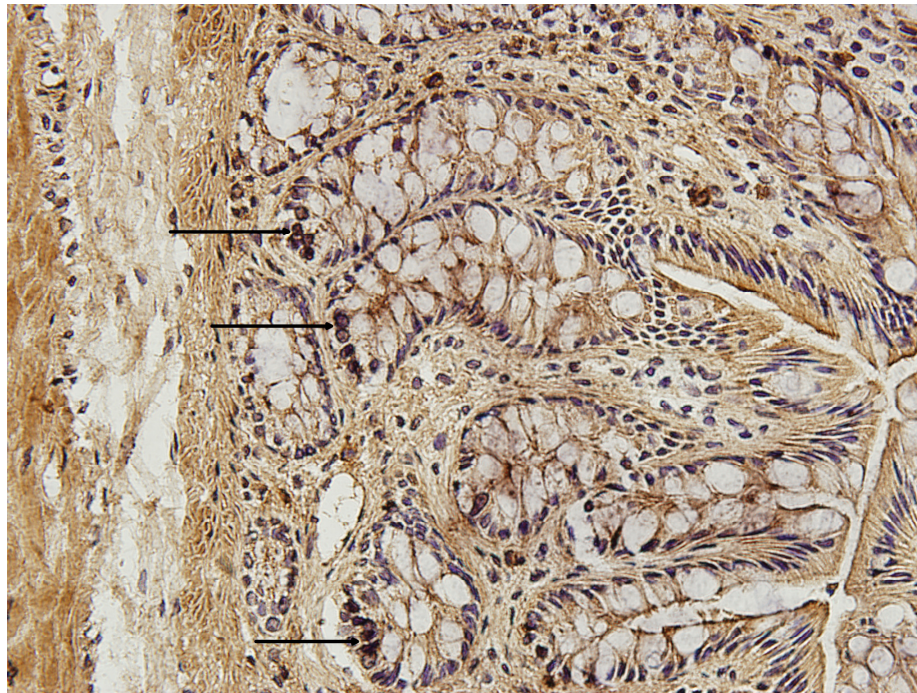
Slika 20: Western blot analiza s anti-Reg IV protutijelom na tkivu ileuma odraslog štakora. Kolone 1-6 = ileum; kolona 7 = humani kolon.



Slika 21: Rezultati Western blot analize kvantificirani denzitometrijskom metodom i izraženi kao srednja vrijednost \pm SEM. Bijeli stupac: humani kolon; crni stupac: ileum.

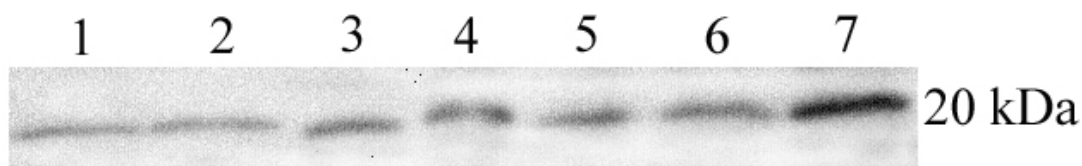
4.1.6. EKSPRESIJA REG IV PROTEINA U KOLONU ODRASLOG ŠTAKORA

Imunohistokemijska metoda. Kolon je šuplji probavni organ koji pripada debelom crijevu. Njegova stijenka je slične građe kao i stijenka tankog crijeva. Međutim, razlikuje se od tankog crijeva uglavnom po sluznici i mišićnici. Sluznica kolona nema resica, a Lieberkühnove kripte su ravne i duboke te pravilno poredane jedna do druge. U sluznici ima mnogo vrčastih stanica. U normalnoj sluznici kolona, Reg IV protein se eksprimira u malim epitelnim stanicama na dnu Lieberkühnovih kripti. Reg IV pozitivne stanice su uglavnom smještene u donjem dijelu kripti. Ekspresija Reg IV proteina nije detektirana u površnim epitelnim ni u stromalnim stanicama.

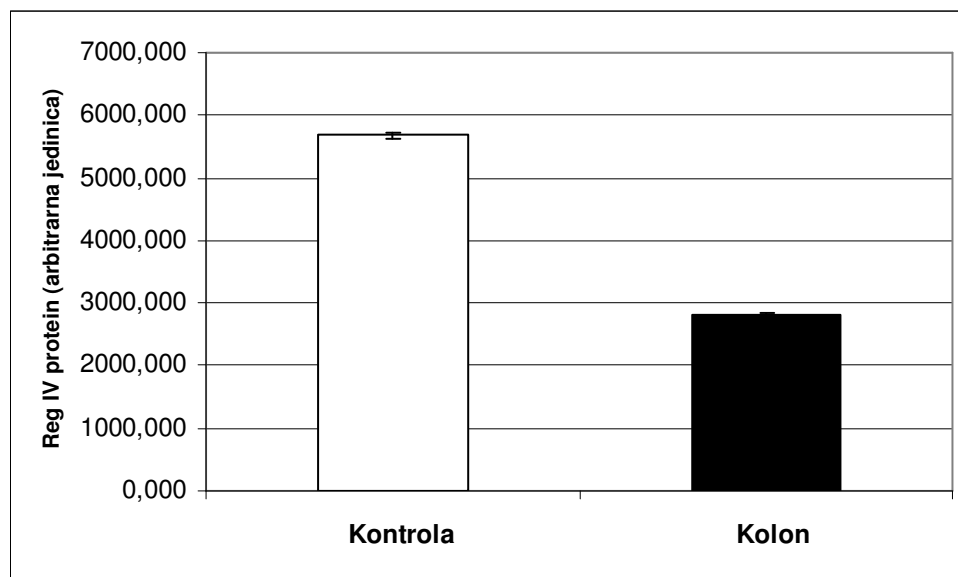


Slika 22: Tkivo kolona odraslog štakora. Imunohistokemijska metoda. Crne strelice označavaju Reg IV pozitivne stanice. Svjetlosni mikroskop, povećanje 400x.

Western blot analiza. Western blot analizom potvrdili smo imunohistokemijske rezultate. Poliklonalno anti-Reg IV protutijelo je detektiralo Reg IV protein veličine 20 kDa u svim uzorcima tkiva kolona.



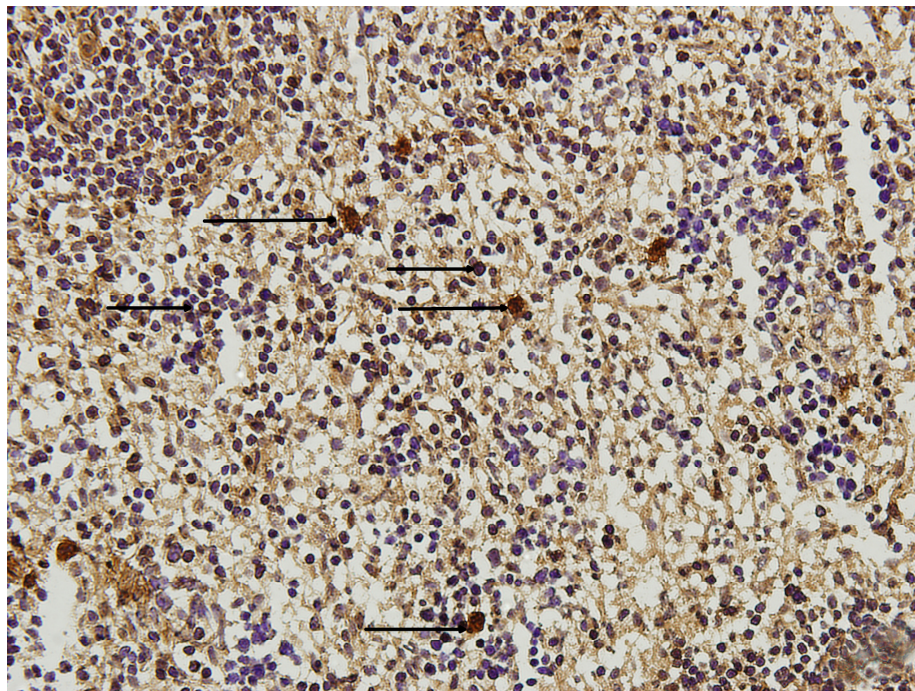
Slika 23: Western blot analiza s anti-Reg IV protutijelom na tkivu kolona odraslog štakora. Kolone 1-6 = kolon; kolona 7 = humani kolon.



Slika 24: Rezultati Western blot analize kvantificirani denzitometrijskom metodom i izraženi kao srednja vrijednost \pm SEM. Bijeli stupac: humani kolon; crni stupac: kolon.

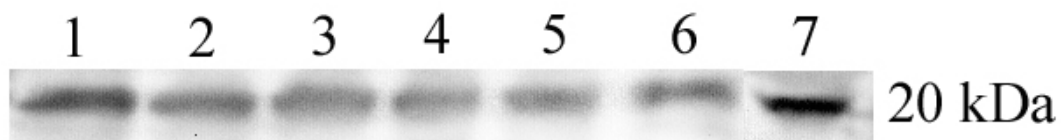
4.1.7. EKSPRESIJA REG IV PROTEINA U SLEZENI ODRASLOG ŠTAKORA

Imunohistokemijska metoda. Slezena je parenhimatozni organ i dio je imunološkog sustava. Površinu organa pokriva vezivna čahura koja unutrašnjost organa dijeli u prostore ispunjene tkivom organa. Tkivo slezene se dijeli na crvenu i bijelu pulpu. Crvena pulpa je najveći dio tkiva slezene u kojoj se nalaze sinusoidne kapilare te je bogata krvnim stanicama i makrofazima. Bijela pulpa je građena od limforetikularnog tkiva u obliku limfnih čvorića razasutih po crvenoj pulpi. Imunohistokemijska analiza je pokazala da se u normalnom tkivu slezene Reg IV protein eksprimira u rijetkim stanicama razasutim po crvenoj pulpi slezene. Reg IV imunoreaktivnost se opaža i u velikim stanicama slezene koje karakterizira i velika jezgra.

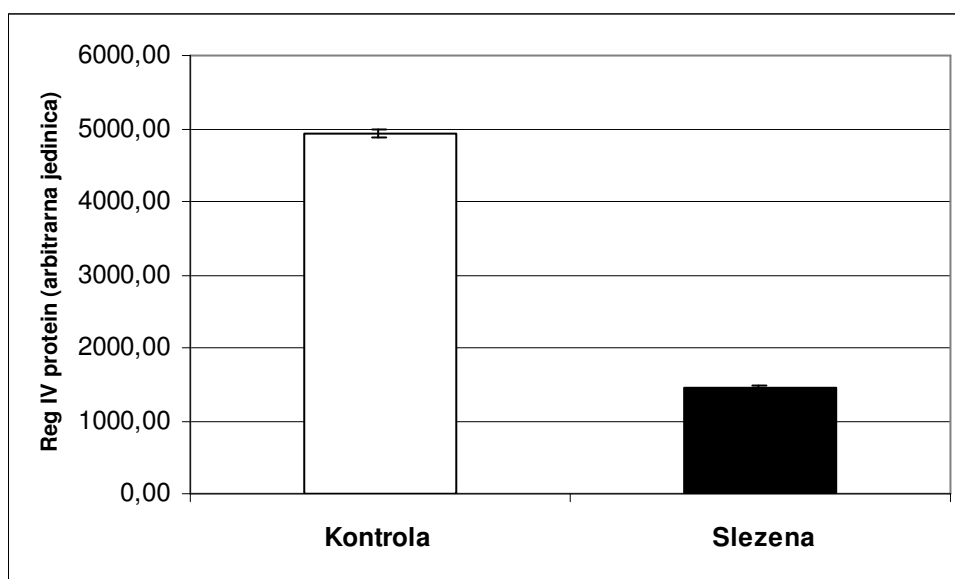


Slika 25: Tkivo slezene odraslog štakora. Imunohistokemijska metoda. Crne strelice označavaju Reg IV pozitivne stanice. Svjetlosni mikroskop, povećanje 400x.

Western blot analiza. Western blot analizom potvrdili smo imunohistokemijske rezultate. U svim uzorcima slezene zabilježili smo prisustvo imunoreaktivnih bendova na visini koja odgovara veličini proteina od 20 kDa.



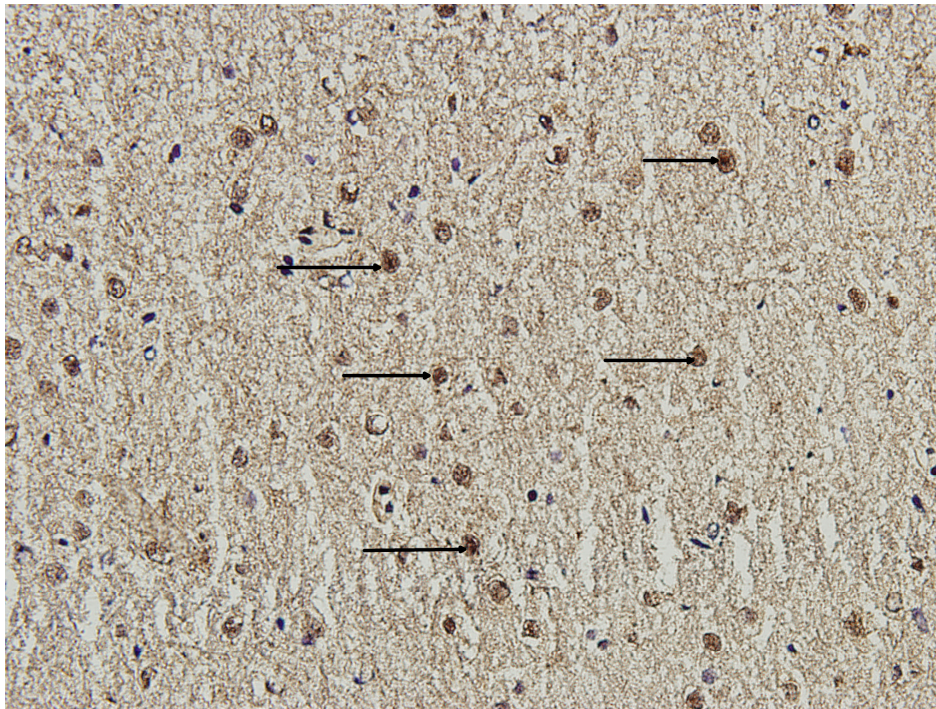
Slika 26: Western blot analiza s anti-Reg IV protutijelom na tkivu slezene odraslog štakora. Kolone 1-6 = slezena; kolona 7 = humani kolon.



Slika 27: Rezultati Western blot analize kvantificirani denzitometrijskom metodom i izraženi kao srednja vrijednost \pm SEM. Bijeli stupac: humani kolon; crni stupac: slezena.


4.1.8. EKSPRESIJA REG IV PROTEINA U KORI MOZGA ODRASLOG ŠTAKORA

Imunohistokemijska metoda. Veliki mozak pripada središnjem živčanom sustavu. Sastoji se od sive tvari, koja se naziva i kora mozga, bijele tvari ili moždine i jezgri velikog mozga. Kora velikog mozga je građena od živčanih stanica, živčanih vlakana, glija stanica i krvnih žila. Živčane stanice su različitog oblika, okruglastog, trokutastog do pretežno piramidalnog oblika, poredane u slojevima. Imunohistokemijska analiza je pokazala da se u kori mozga Reg IV protein eksprimira u brojnim živčanim stanicama mozga i pokazuje karakteristično citoplazmatsko bojenje u vidu finih granula razasutih po citoplazmi stanice.



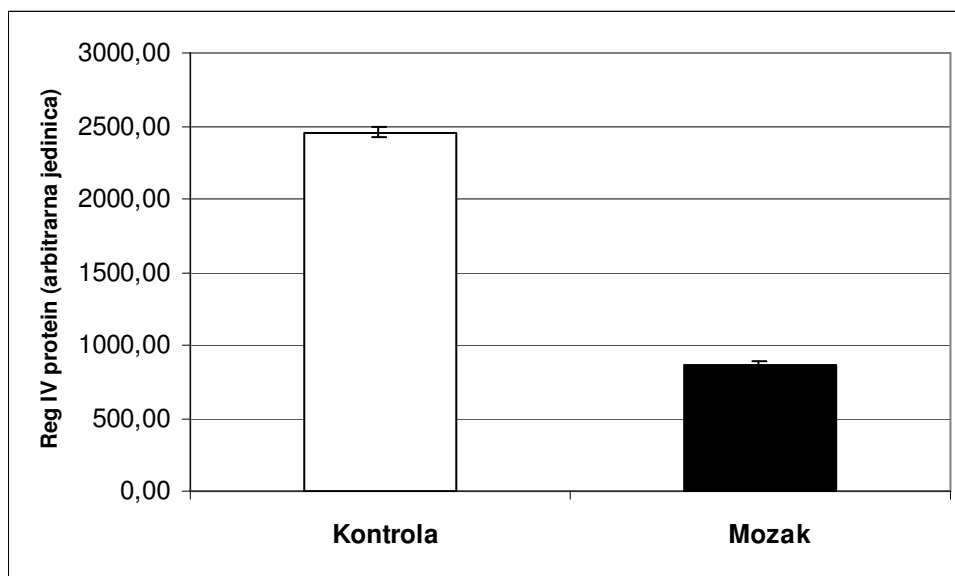
Slika 28: Tkivo kore mozga odraslog štakora. Imunohistokemijska metoda. Crne strelice označavaju Reg IV pozitivne stanice. Svjetlosni mikroskop, povećanje 400x.

Western blot analiza. Western blot analizom potvrdili smo imunohistokemijske rezultate. Poliklonalno anti-Reg IV protutijelo je detektiralo Reg IV protein veličine 20 kDa u svim uzorcima tkiva mozga.



Slika 29: Western blot analiza s anti-Reg IV protutijelom na tkivu mozga odraslog štakora.

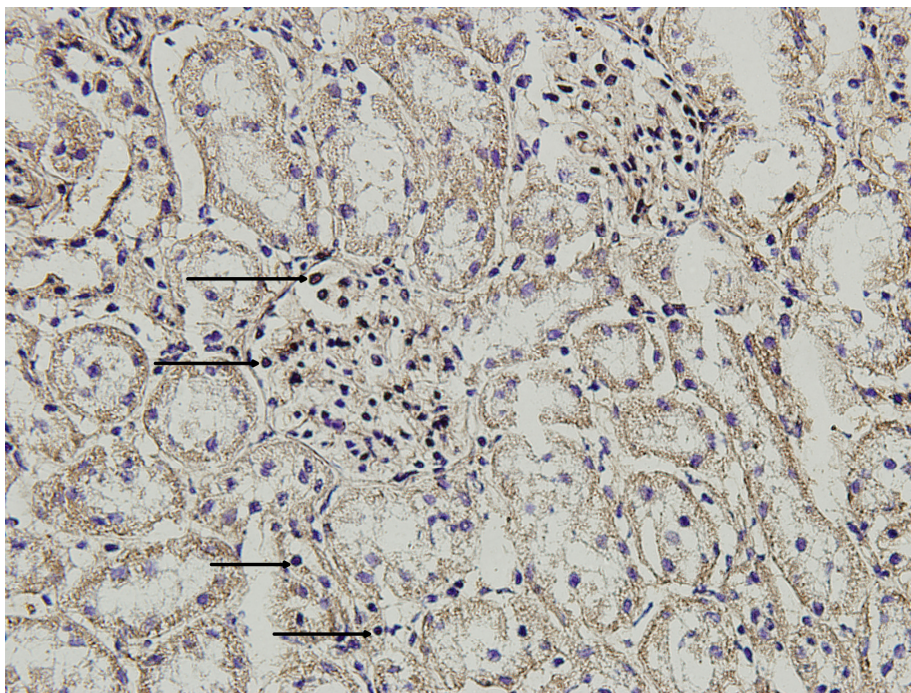
Kolone 1-6 = mozak; kolona 7 = humani kolon.



Slika 30: Rezultati Western blot analize kvantificirani denzitometrijskom metodom i izraženi kao srednja vrijednost \pm SEM. Bijeli stupac: humani kolon; crni stupac: mozak.

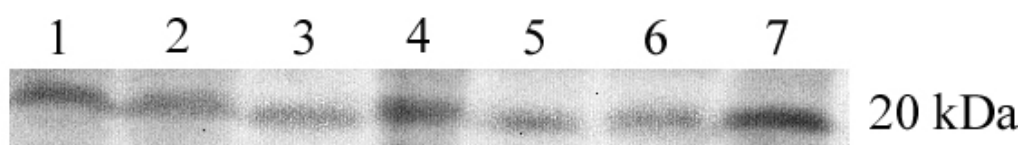
4.1.9. EKSPRESIJA REG IV PROTEINA U BUBREGU ODRASLOG ŠTAKORA

Imunohistokemijska metoda. Bubrežni je parenhimatozni organ koji pripada mokraćnom sustavu. To je složena tubulozna žlijezda na čijem se rezu već i makroskopski razlikuje površni dio organa ili kora, te više centralno smješteni dio organa ili srž. Kora se sastoji od bubrežnih tjelešaca koja se nazivaju Malphigijeva tjelešca koja čini Bowmanova čahura koja obuhvaća klupko krvnih kapilara ili glomerul. Osim toga, koru izgrađuju još i zavijeni kanalići nefrona i sabirne cjevčice. Moždinu izgrađuju ravni kanalići nefrona a to su Henleove petlje te sabirni kanalići. Reg IV se eksprimira većinom u stanicama koje se nalaze u glomerulima, međutim rijetke stanice u bubrežnim kanalićima su također pozitivne na Reg IV.



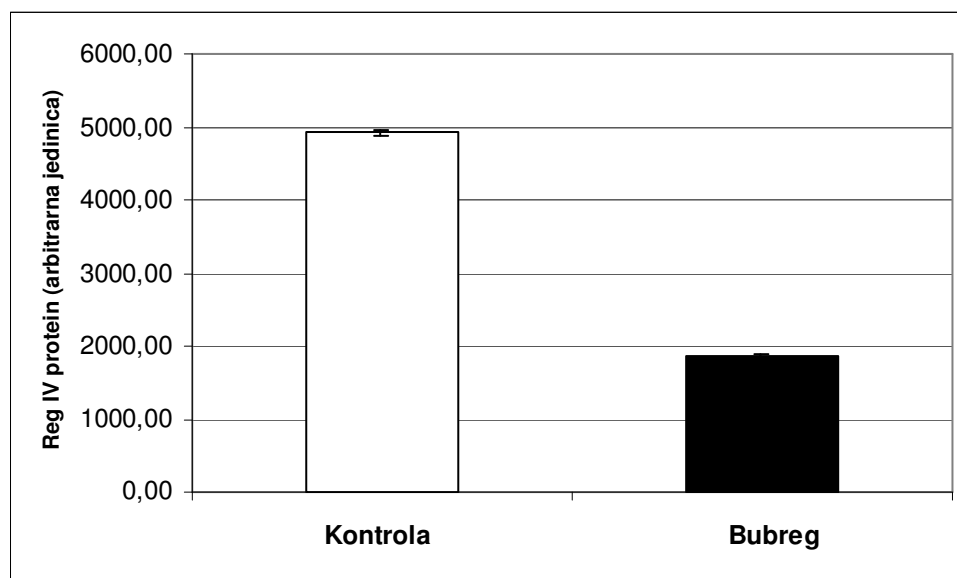
Slika 31: Tkivo bubrega odraslog štakora. Imunohistokemijska metoda. Crne strelice označavaju Reg IV pozitivne stanice. Svjetlosni mikroskop, povećanje 400x.

Western blot analiza. Western blot analizom potvrdili smo imunohistokemijske rezultate. U svim uzorcima bubrega zabilježeni su imunoreaktivni bendovi koji odgovaraju veličini proteina od 20 kDa.



Slika 32: Western blot analiza s anti-Reg IV protutijelom na tkivu bubrega odraslog štakora.

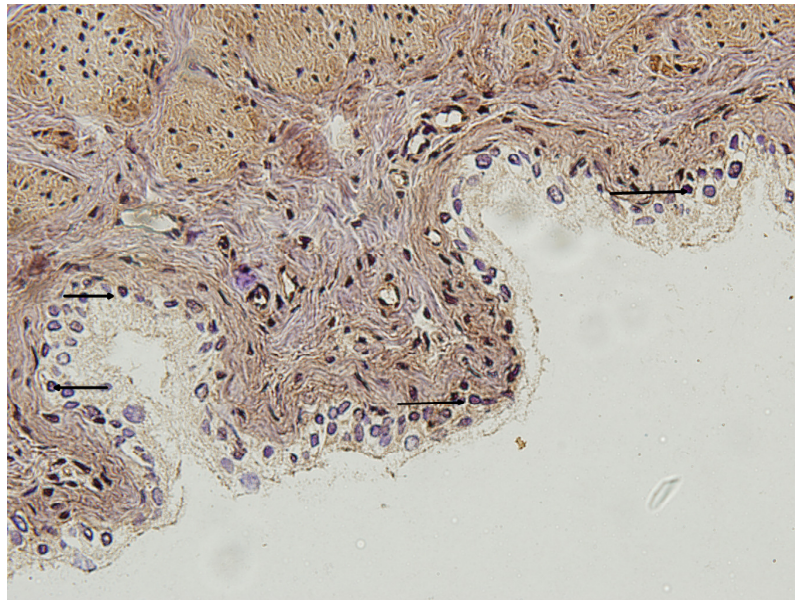
Kolone 1-6 = bubreg; kolona 7 = humani kolon.



Slika 33: Rezultati Western blot analize kvantificirani denzitometrijskom metodom i izraženi kao srednja vrijednost \pm SEM. Bijeli stupac: humani kolon; crni stupac: bubreg.

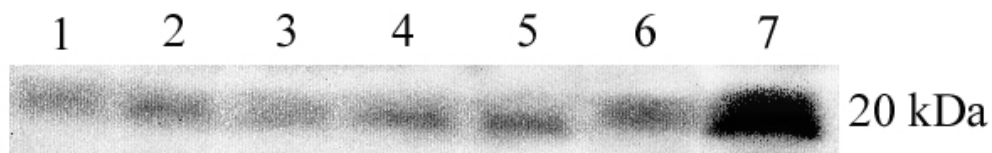
4.1.10. EKSPRESIJA REG IV PROTEINA U MOKRAĆNOM MJEHURU ODRASLOG ŠTAKORA

Imunohistokemijska metoda. Mokraćni mjehur je šuplji organ koji čini dio mokraćnog sustava. Sastoji se od sluznice, vrlo debelog mišićnog sloja i vanjskog vezivnog sloja. Sluznica je pokrivena karakterističnim prijelaznim epitelom koji je mnogoslojan. Za njega je posebnost to što se može rastezati uslijed širenja stijenke mokraćnog mjehura kada se puni urinom i vrlo je otporan na djelovanje mokraćce. Reg IV se eksprimira u stanicama sluznice mokraćnog mjehura koje su pretežno smještene dublje uz bazalnu membranu, dok samo neke površne stanice sluznice ekspimiraju taj protein.

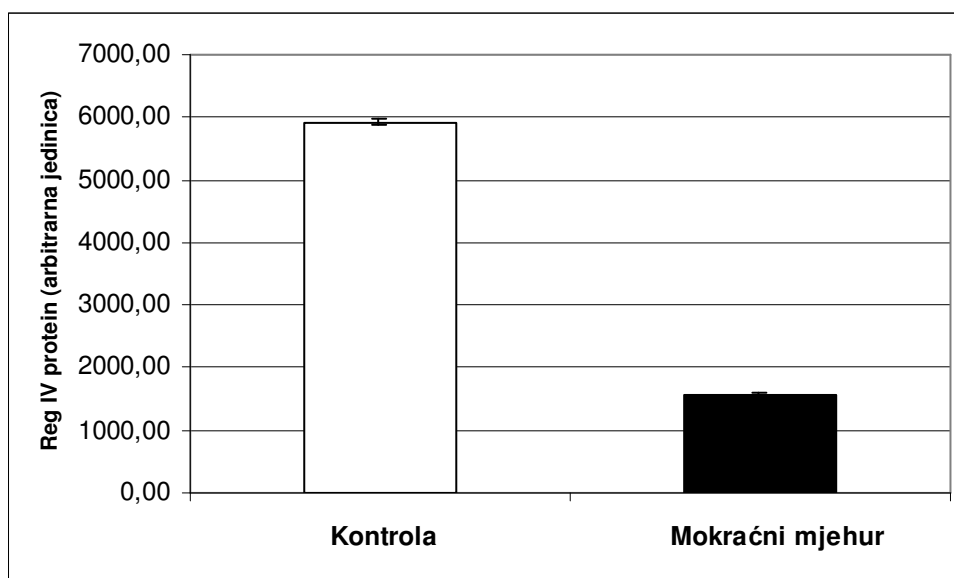


Slika 34: Tkivo mokraćnog mjehura odraslog štakora. Imunohistokemijska metoda. Crne strelice označavaju Reg IV pozitivne stanice. Svjetlosni mikroskop, povećanje 400x.

Western blot analiza. Western blot analizom potvrdili smo imunohistokemijske rezultate. Poliklonalno anti-Reg IV protutijelo je detektiralo Reg IV protein veličine 20 kDa u svim uzorcima tkiva mokraćnog mjehura.



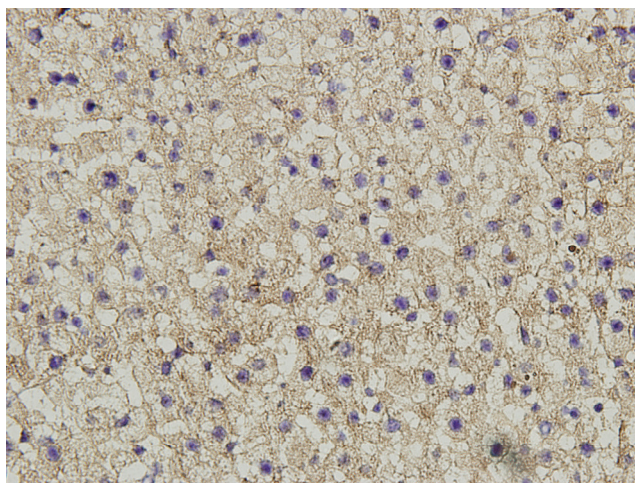
Slika 35: Western blot analiza s anti-Reg IV protutijelom na tkivu mokraćnog mjehura odraslog štakora. Kolone 1-6 = mokraćni mjehur; kolona 7 = humani kolon.



Slika 36: Rezultati Western blot analize kvantificirani denzitometrijskom metodom i izraženi kao srednja vrijednost \pm SEM. Bijeli stupac: humani kolon; crni stupac: mokraćni mjehur.


4.1.11. EKSPRESIJA REG IV PROTEINA U JETRI ODRASLOG ŠTAKORA

Imunohistokemijska metoda. Jetra je parenhimatozni organ i ujedno najveća žlijezda. Jetreni parenhim se sastoji od jetrenih stanica, hepatocita koji su poredani jedan do drugog tračke stanica koji anastomoziraju međusobno. Između tračaka tih stanica teku sinusoidne kapilare. Veća skupina tračaka tih stanica grupiranih oko centralne vene čine jetreni režnjić. Imunohistokemijska analiza je pokazala da se u normalnom tkivu jetre Reg IV protein ne eksprimira.



Slika 37: Tkivo jetre odraslog štakora. Imunohistokemijska metoda. Svjetlosni mikroskop, povećanje 400x.

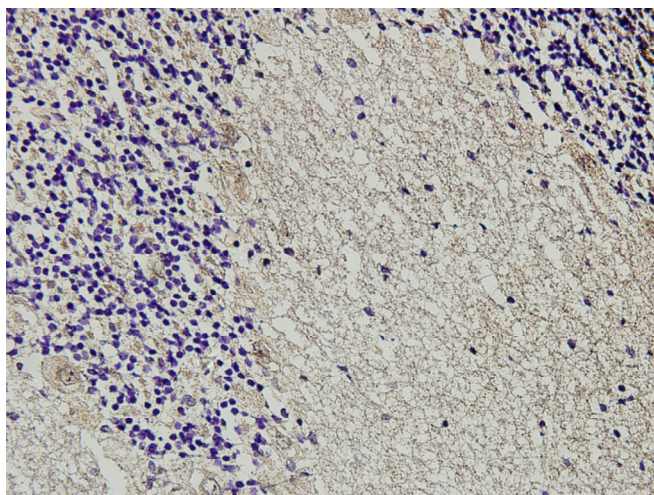
Western blot analiza. Western blot analizom potvrdili smo imunohistokemijske rezultate. Poliklonalno anti-Reg IV protutijelo je detektiralo Reg IV protein veličine 20 kDa u svim uzorcima tkiva jetre.



Slika 38: Western blot analiza s anti-Reg IV protutijelom na tkivu jetre odraslog štakora. Kolone 1-6 = jetra; kolona 7 = humani kolon.


4.1.12. EKSPRESIJA REG IV PROTEINA U MALOM MOZGU ODRASLOG ŠTAKORA

Imunohistokemijska metoda. Mali mozak slično kao i veliki mozak se sastoji od kore, moždine i jezgara. Kora se sastoji od živčanih stanica koje su grupirane u tri sloja, glija stanica i krvnih žila, dok se moždina sastoji od živčanih vlakana s mijelinom. Imunohistokemijska analiza je pokazala da stanice malog mozga ne eksprimiraju Reg IV.



Slika 39: Tkivo malog mozga odraslog štakora. Imunohistokemijska metoda. Svjetlosni mikroskop, povećanje 400x.

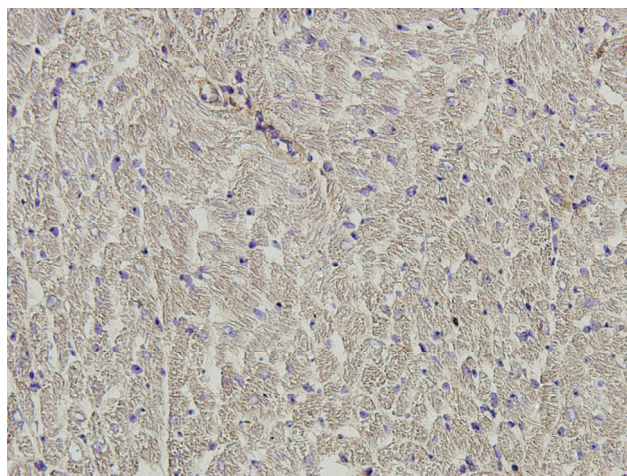
Western blot analiza. Western blot analizom potvrdili smo imunohistokemijske rezultate. Poliklonalno anti-Reg IV protutijelo je detektiralo Reg IV protein veličine 20 kDa jedino u uzorku pozitivne kontrole.



Slika 40: Western blot analiza s anti-Reg IV protutijelom na tkivu malog mozga odraslog štakora. Kolone 1-6 = mali mozak; kolona 7 = humani kolon.


4.1.13. EKSPRESIJA REG IV PROTEINA U SRČANOM TKIVU ODRASLOG ŠTAKORA

Imunohistokemijska metoda. Srce je šuplji mišićni organ izgrađeno od tri sloja u svojoj stijenci, a to su endokard iznutra, miokard i epikard izvana. Miokard predstavlja najdeblji sloj srčane stijenke a izgrađuju ga poprečnoprugasta mišićna vlakna koja se razlikuju od skeletnih mišićnih vlakana po tome što su kraća i tanja, granaju se i međusobno anastomoziraju. Imunohistokemijska analiza je pokazala da mišićne stanice srca ne eksprimiraju Reg IV, a osim toga pozitivna reakcija se ne vidi niti u ostalim stanicama srčane stijenke.



Slika 41: Srčano tkivo odraslog štakora. Imunohistokemijska metoda. Svjetlosni mikroskop, povećanje 400x.

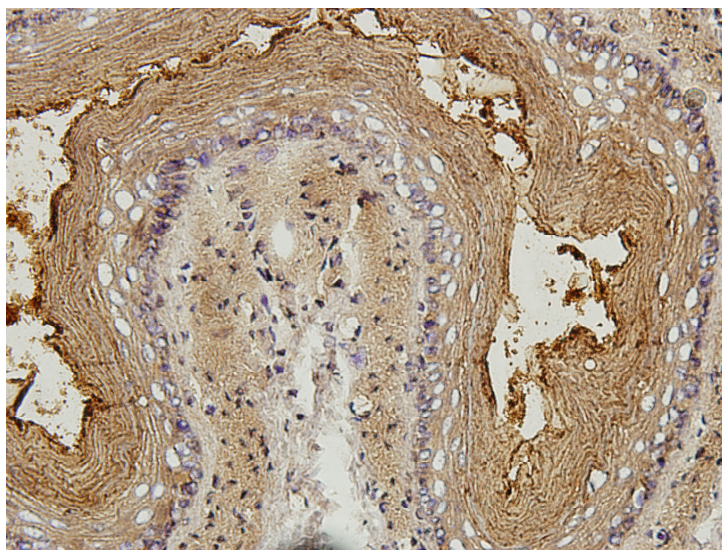
Western blot analiza. Western blot analizom potvrdili smo imunohistokemijske rezultate. Imunoreaktivni bend je zabilježen samo u pozitivnoj kontroli.



Slika 42: Western blot analiza s anti-Reg IV protutijelom na srčanom tkivu odraslog štakora. Kolone 1-6 = srce; kolona 7 = humani kolon.


4.1.14. EKSPRESIJA REG IV PROTEINA U JEDNJAKU ODRASLOG ŠTAKORA

Imunohistokemijska metoda. Jednjak je šuplji organ koji pripada probavnom sustavu. Njegovu stijenku čine idući iznutra prema van epitel, koji je mnogoslojni pločasti, zatim mišićnica u sredini, te izvana vezivno tkivo koje prelazi na susjedne organe. Imunohistokemijska analiza je pokazala da stanice jednjaka ne eksprimiraju Reg IV.



Slika 43: Tkivo jednjaka odraslog štakora. Imunohistokemijska metoda. Svjetlosni mikroskop, povećanje 400x.

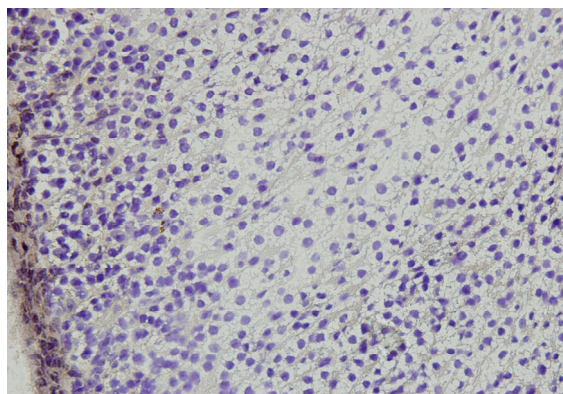
Western blot analiza. Western blot analizom potvrdili smo imunohistokemijske rezultate. Imunoreaktivni bend je zabilježen samo u pozitivnoj kontroli.



Slika 44: Western blot analiza s anti-Reg IV protutijelom na tkivu jednjaka odraslog štakora. Kolone 1-6 = jednjak; kolona 7 = humani kolon.


4.1.15. EKSPRESIJA REG IV PROTEINA U NADBUBREŽNOJ ŽLIJEZDI ODRASLOG ŠTAKORA

Imunohistokemijska metoda. Nadbubrežna žlijezda je endokrina žlijezda. Sastoji se od dva morfološki, genetski i funkcionalno različita i neoštro ograničena dijela, a to su kora, koja izgrađuje najveći dio žlijezde, i srž. Kora se sastoji od epitelnih stanica različitog oblika, grupiranih u tri sloja. Srž je genetski i funkcionalno povezana s vegetativnim živčanim sustavom, a izgrađena je od stanica postavljenih u skupine. Imunohistokemijska analiza je pokazala da tkivo nadbubrežne žlijezde ne sadrži stanice pozitivne na Reg IV niti u području kore ni srži.



Slika 45: Tkivo nadbubrežne žlijezde odraslog štakora. Imunohistokemijska metoda. Svjetlosni mikroskop, povećanje 400x.

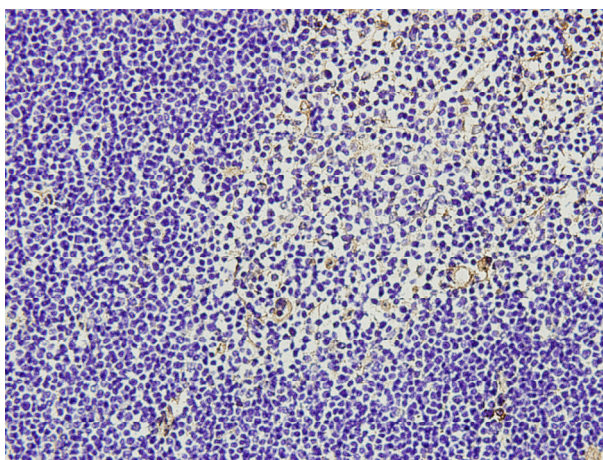
Western blot analiza. Western blot analizom potvrdili smo imunohistokemijske rezultate. Reg IV protein veličine 20 kDa je detektiran jedino u uzorku pozitivne kontrole.



Slika 46: Western blot analiza s anti-Reg IV protutijelom na tkivu nadbubrežne žlijezde odraslog štakora. Kolone 1-6 = nadbubrežna žlijezda; kolona 7 = humani kolon.


4.1.16. EKSPRESIJA REG IV PROTEINA U TIMUSU ODRASLOG ŠTAKORA

Imunohistokemijska metoda. Timus je parenhimatozni organ i dio je imunološkog sustava. Ima dva reznja u kojima se razlikuju dva oštro ograničena dijela: površni tamniji dio ili kora, i dublji svjetliji dio ili moždina. Kora se uglavnom sastoji od malih limfocita i nešto retikularnih stanica, dok moždina sadrži mlade limfocite, limfoblaste i više retikularnih stanica. Imunohistokemijska analiza je pokazala da tkivo timusa ne sadrži stanice pozitivne na Reg IV niti u području kore ni moždine.



Slika 47: Tkivo timusa odraslog štakora. Imunohistokemijska metoda. Svjetlosni mikroskop, povećanje 400x.

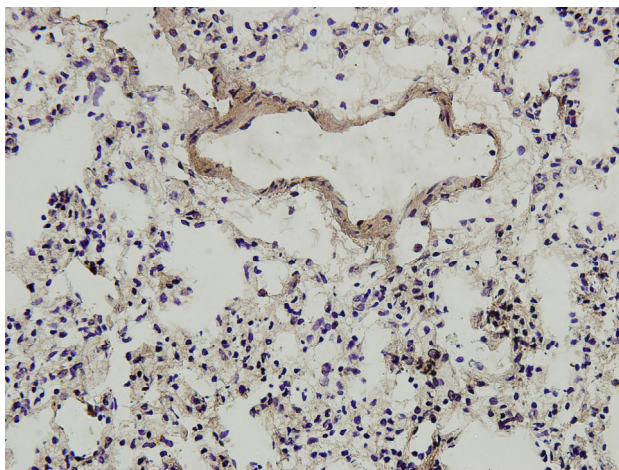
Western blot analiza. Western blot analizom potvrdili smo imunohistokemijske rezultate. Imunoreaktivni bend je zabilježen samo u pozitivnoj kontroli.



Slika 48: Western blot analiza s anti-Reg IV protutijelom na tkivu timusa odraslog štakora. Kolone 1-6 = timus; kolona 7 = humani kolon.


4.1.17. EKSPRESIJA REG IV PROTEINA U PLUĆIMA ODRASLOG ŠTAKORA

Imunohistokemijska metoda. Pluća su parenhimatozni organi koji pripadaju respiratornom sustavu. Sastoje se od sistema provodnih cijevi, a dijelom od sistema respiratornih cijevi u kojima se vrši izmjena plinova. Plućne alveole su funkcionalno najvažniji dio pluća. Stijenka plućnih alveola sastoji se od alveolarnog epitela, bazalne membrane, bogate mreže krvnih kapilara i vezivnog tkiva s mnogo elastičnih vlakana. Imunohistokemijska analiza je pokazala da plućno tkivo ne sadrži stanice pozitivne na Reg IV.



Slika 49: Plućno tkivo odraslog štakora. Imunohistokemijska metoda. Svjetlosni mikroskop, povećanje 400x.

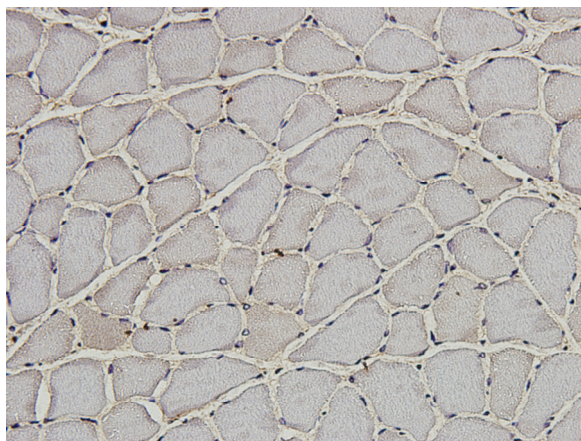
Western blot analiza. Western blot analizom potvrdili smo imunohistokemijske rezultate. Poliklonalno anti-Reg IV protutijelo je detektiralo Reg IV protein veličine 20 kDa samo u uzorku pozitivne kontrole.



Slika 50: Western blot analiza s anti-Reg IV protutijelom na tkivu pluća odraslog štakora. Kolone 1-6 = pluća; kolona 7 = humani kolon.


4.1.18. EKSPRESIJA REG IV PROTEINA U SKELETNOM MIŠIĆU ODRASLOG ŠTAKORA

Imunohistokemijska metoda. Za proučavanje ekspresije Reg IV proteina u skeletnom mišiću odabrali smo m. soleus. M. soleus je mišić stražnjih ekstremiteta štakora. To je spori mišić jer je građen od brojnih vlakana koja se boje monoklonskim protutijelima za sporu izoformu teških lanaca miozina. Izgrađen je od poprečnoprugastog mišićnog tkiva. Mišićna vlakna teku paralelno jedna s drugim, a između njih se nalazi rijetko vezivno tkivo koje se naziva endomizij. Imunohistokemijska analiza je pokazala da tkivo m. soleusa ne sadrži stanice pozitivne na Reg IV.



Slika 51: Tkivo m. soleusa odraslog štakora. Imunohistokemijska metoda. Svjetlosni mikroskop, povećanje 400x.

Western blot analiza. Western blot analizom potvrdili smo imunohistokemijske rezultate. Imunoreaktivni bend je zabilježen samo u uzorku pozitivne kontrole.

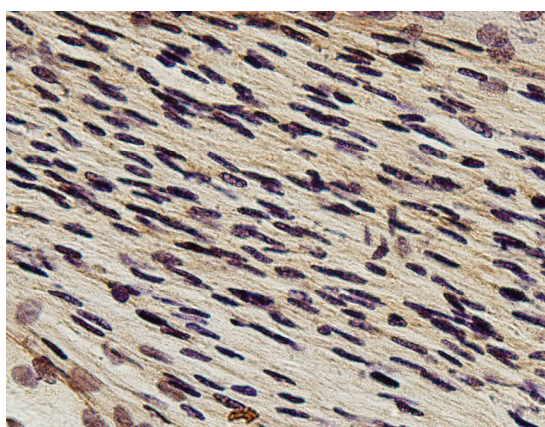


Slika 52: Western blot analiza s anti-Reg IV protutijelom na tkivu m. soleusa odraslog štakora. Kolone 1-6 = m. soleus; kolona 7 = humani kolon.

4.2. IMUNOHISTOKEMIJSKA I WESTERN BLOT ANALIZA REG IV PROTEINA U ORGANIMA NEONATALNOG ŠTAKORA


4.2.1. EKSPRESIJA REG IV PROTEINA U ŽIVCU NEONATALNOG ŠTAKORA

Imunohistokemijska metoda. Za proučavanje ekspresije Reg IV proteina u tkivu živca neonatalnog štakora uzet je kao i za odraslog štakora n. ischiadicus. Imunohistokemijskom metodom na uzdužnom presjeku kroz ovaj živac se može vidjeti da nema ekspresije Reg IV proteina u zdravom živcu neonatalnog štakora.



Slika 53: N. ischiadicus neonatalnog štakora. Imunohistokemijska metoda. Svjetlosni mikroskop, povećanje 400x.

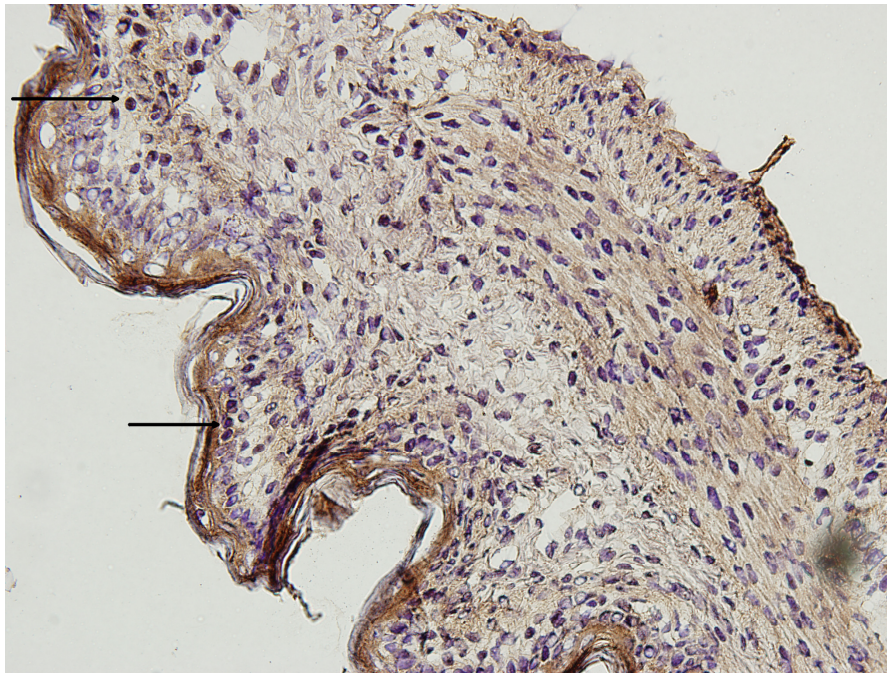
Western blot analiza. Western blot analizom potvrdili smo imunohistokemijske rezultate. Nije pronađen imunoreaktivni bend na visini 20 kDa u uzorcima živca.



Slika 54: Western blot analiza s anti-Reg IV protutijelom na tkivu ishijadičnog živca neonatalnog štakora. Kolone 1-6 = živac; kolona 7 = humani kolon.


4.2.2. EKSPRESIJA REG IV PROTEINA U ŽELUCU NEONATALNOG ŠTAKORA

Imunohistokemijska metoda. Imunohistokemijskom metodom Reg IV protein se detektira u vidu citoplazmatskog granularnog obojenja u stanicama sluznice želuca neonatalnog štakora.

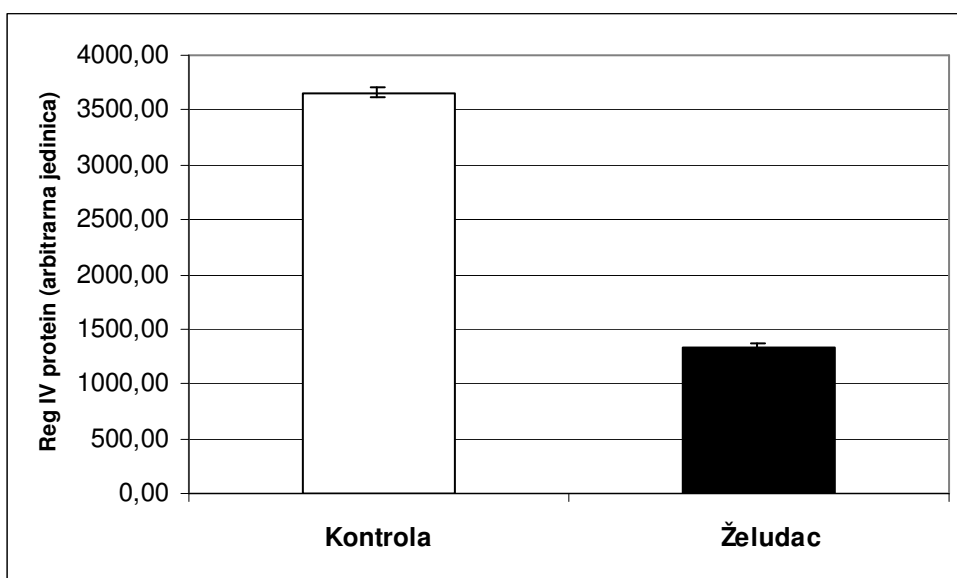


Slika 55: Tkivo želuca neonatalnog štakora. Imunohistokemijska metoda. Crne strelice označavaju Reg IV pozitivne stanice. Svjetlosni mikroskop, povećanje 400x.

Western blot analiza. Western blot analizom potvrdili smo imunohistokemijske rezultate. Poliklonalno anti-Reg IV protutijelo je detektiralo Reg IV protein veličine 20 kDa u svim uzorcima tkiva želuca i u pozitivnoj kontroli.



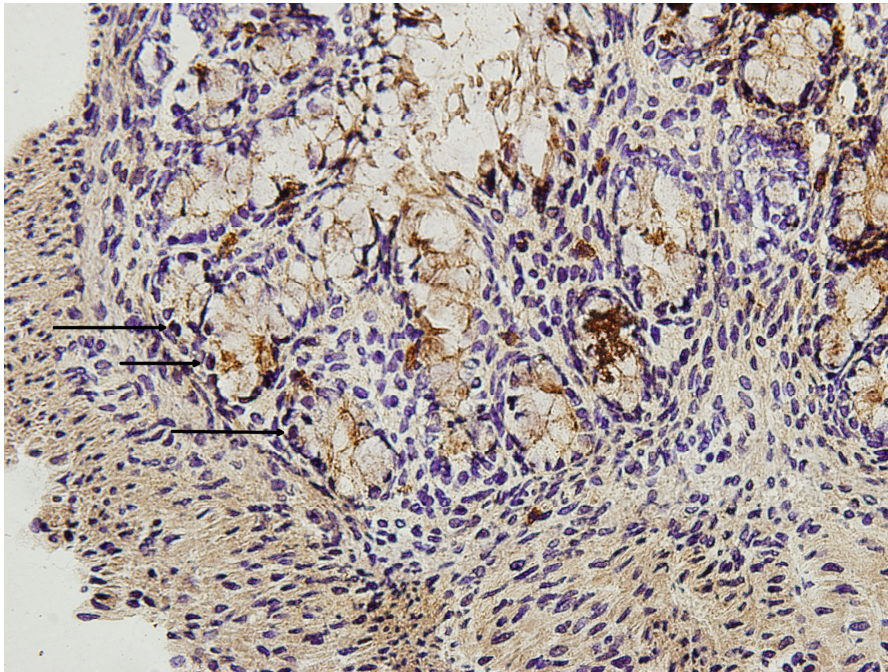
Slika 56: Western blot analiza s anti-Reg IV protutijelom na tkivu želuca neonatalnog štakora. Kolone 1-6 = želudac; kolona 7 = humani kolon.



Slika 57: Rezultati Western blot analize kvantificirani denzitometrijskom metodom i izraženi kao srednja vrijednost \pm SEM. Bijeli stupac: humani kolon; crni stupac: želudac.


4.2.3. EKSPRESIJA REG IV PROTEINA U KOLONU NEONATALNOG ŠTAKORA

Imunohistokemijska metoda. U normalnoj sluznici kolona neonatalnog štakora, Reg IV protein se eksprimira u malim epitelnim stanicama na dnu Lieberkühnovih kripti. Reg IV pozitivne stanice su uglavnom smještene u donjem dijelu kripti. Ekspresija Reg IV proteina nije detektirana u površnim epitelnim ni u stromalnim stanicama.

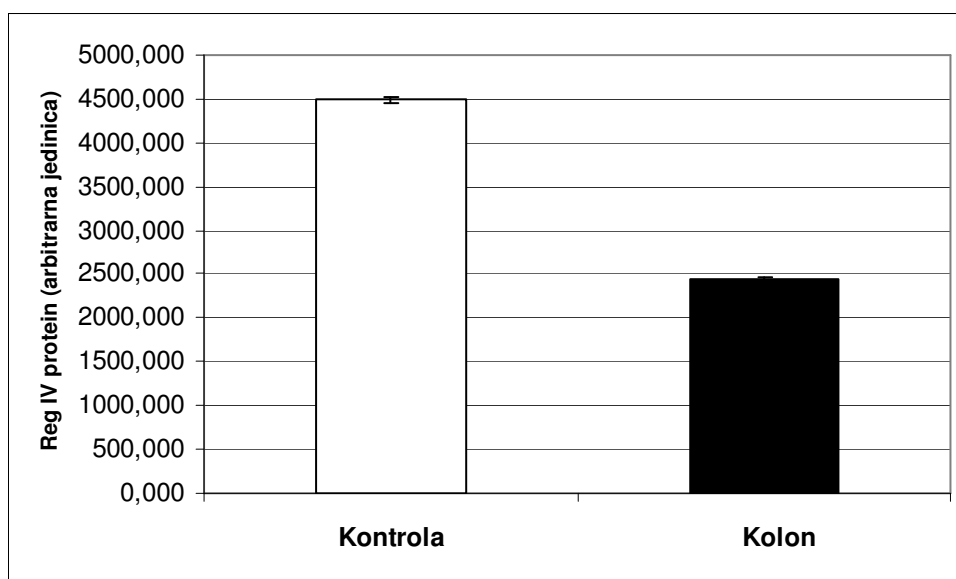


Slika 58: Tkivo kolona neonatalnog štakora. Imunohistokemijska metoda. Crne strelice označavaju Reg IV pozitivne stanice. Svjetlosni mikroskop, povećanje 400x.

Western blot analiza. Western blot analizom potvrdili smo imunohistokemijske rezultate. Poliklonalno anti-Reg IV protutijelo je detektiralo Reg IV protein veličine 20 kDa u svim uzorcima tkiva kolona neonatalnog štakora.



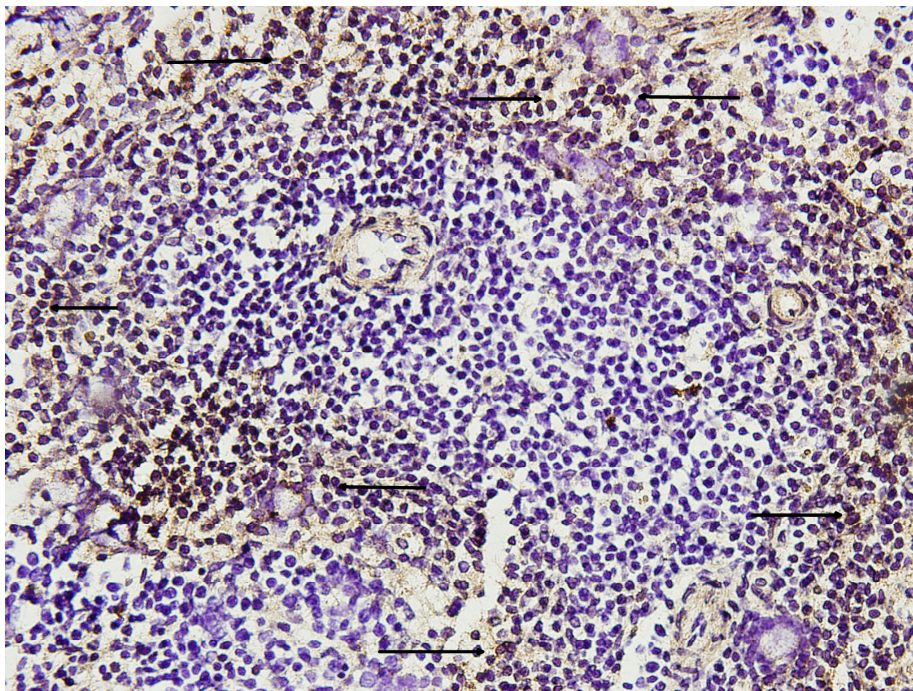
Slika 59: Western blot analiza s anti-Reg IV protutijelom na tkivu kolona neonatalnog štakora. Kolone 1-6 = kolon; kolona 7 = humani kolon.



Slika 60: Rezultati Western blot analize kvantificirani denzitometrijskom metodom i izraženi kao srednja vrijednost \pm SEM. Bijeli stupac: humani kolon; crni stupac: kolon.


4.2.4. EKSPRESIJA REG IV PROTEINA U SLEZENI NEONATALNOG ŠTAKORA

Imunohistokemijska metoda. Imunohistokemijska analiza je pokazala da se u normalnom tkivu slezene neonatalnog štakora Reg IV protein eksprimira u velikom broju stanica razasutih po crvenoj pulpi slezene. Osim toga, opaža se da su područja bijele pulpe slezene mnogo veća nego kod odraslog štakora i ne pokazuju Reg IV imunoreaktivnost.

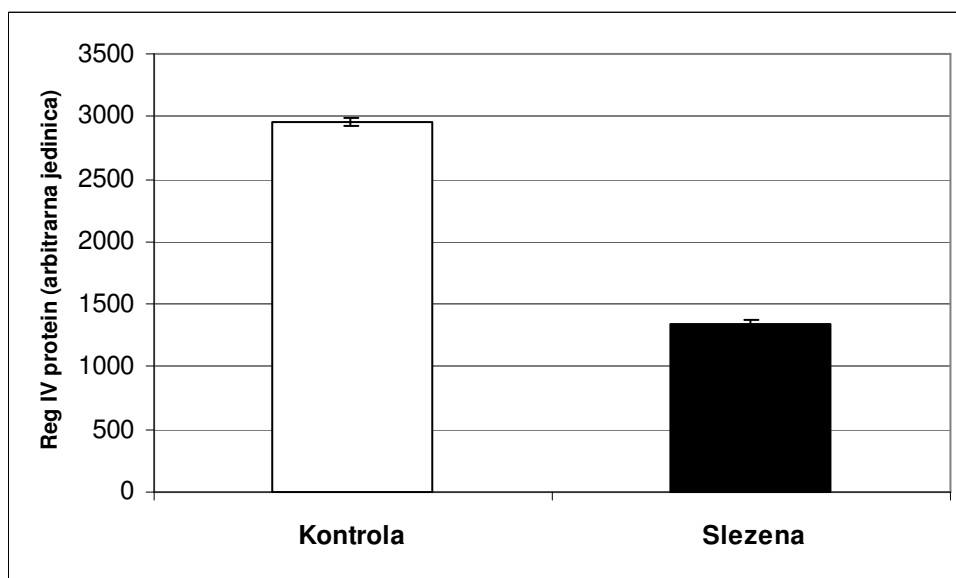

Slika 61: Tkivo slezene neonatalnog štakora. Imunohistokemijska metoda. Crne strelice označavaju Reg IV pozitivne stanice. Svjetlosni mikroskop, povećanje 400x.

Western blot analiza. Western blot analizom potvrdili smo imunohistokemijske rezultate. Imunoreaktivni bend je nađen u svim uzorcima tkiva slezene neonatalnog štakora.



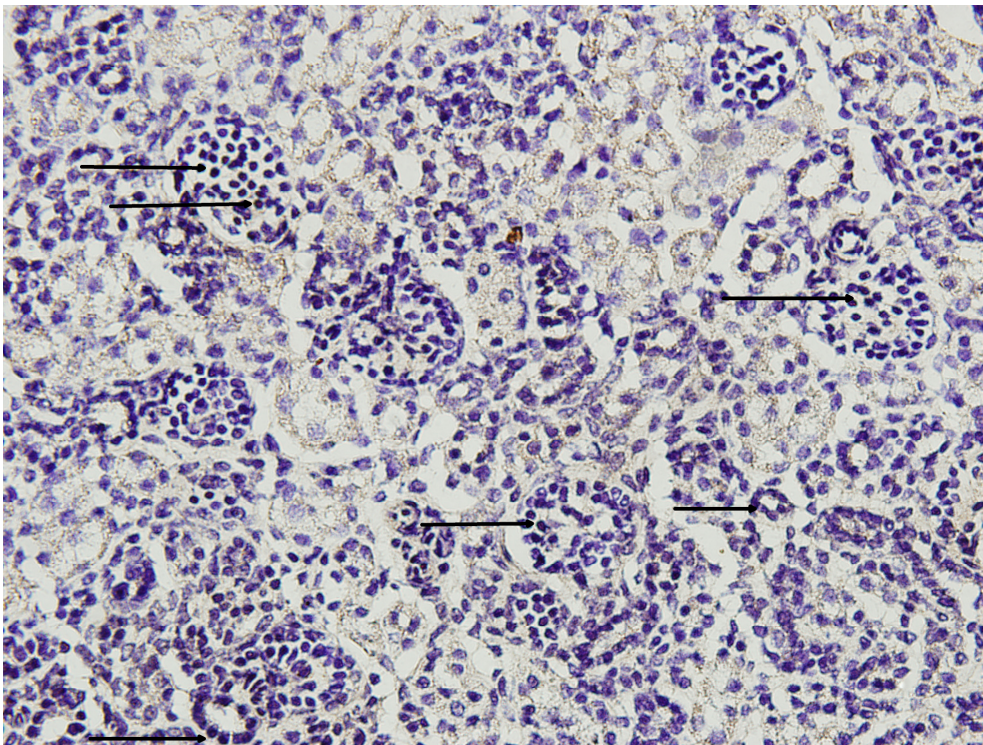
Slika 62: Western blot analiza s anti-Reg IV protutijelom na tkivu slezene neonatalnog štakora. Kolone 1-6 = slezena; kolona 7 = humani kolon.



Slika 63: Rezultati Western blot analize kvantificirani denzitometrijskom metodom i izraženi kao srednja vrijednost \pm SEM. Bijeli stupac: humani kolon; crni stupac: slezena.


4.2.5. EKSPRESIJA REG IV PROTEINA U BUBREGU NEONATALNOG ŠTAKORA

Imunohistokemijska metoda. Reg IV pozitivne stanice se nalaze većinom u glomerulima što se vidi na poprečnom presjeku kroz tkivo bubrega neonatalnog štakora. Međutim rijetke stanice u bubrežnim kanalićima su također pozitivne na Reg IV protein.

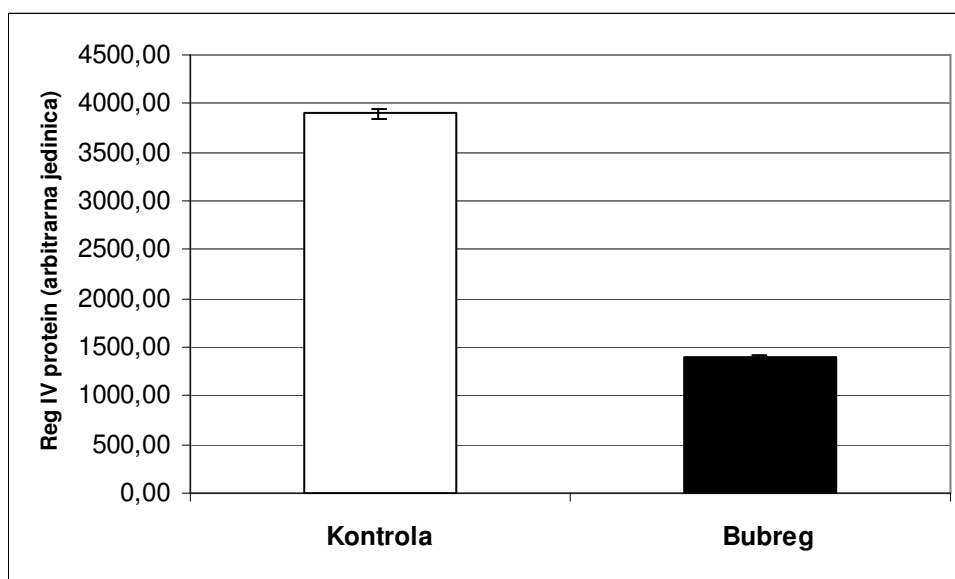


Slika 64: Tkivo bubrega neonatalnog štakora. Imunohistokemijska metoda. Crne strelice označavaju Reg IV pozitivne stanice. Svjetlosni mikroskop, povećanje 400x.

Western blot analiza. Western blot analizom potvrdili smo imunohistokemijske rezultate. Poliklonalno anti-Reg IV protutijelo je detektiralo Reg IV protein veličine 20 kDa u svim uzorcima tkiva bubrega neonatalnog štakora.



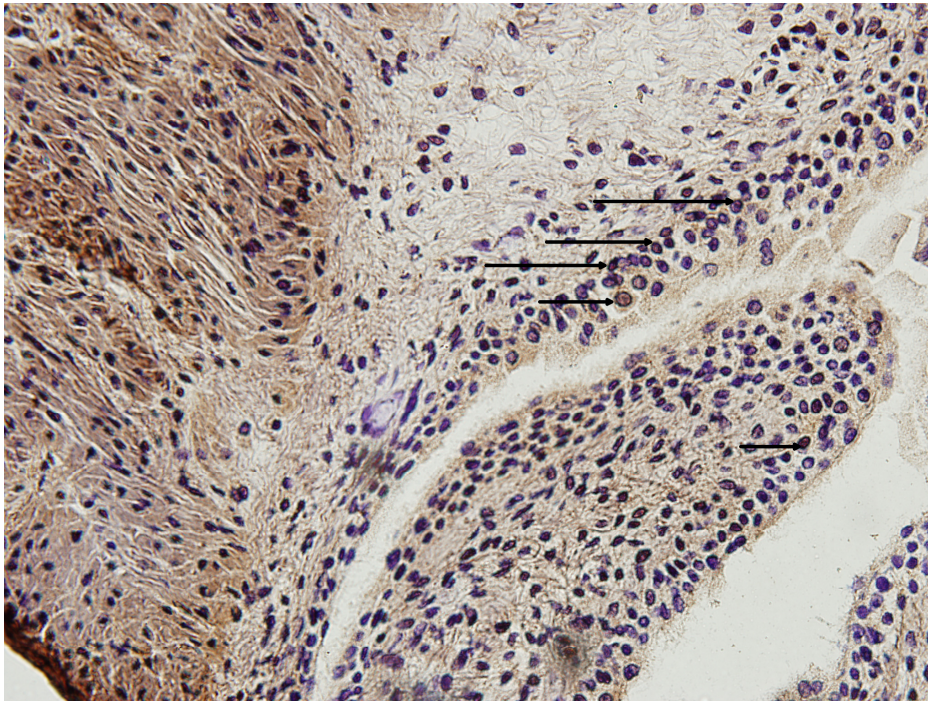
Slika 65: Western blot analiza s anti-Reg IV protutijelom na tkivu bubrega neonatalnog štakora. Kolone 1-6 = bubreg; kolona 7 = humani kolon.



Slika 66: Rezultati Western blot analize kvantificirani denzitometrijskom metodom i izraženi kao srednja vrijednost \pm SEM. Bijeli stupac: humani kolon; crni stupac: bubreg.


4.2.6. EKSPRESIJA REG IV PROTEINA U MOKRAĆNOM MJEHURU NEONATALNOG ŠTAKORA

Imunohistokemijska metoda. Reg IV protein se eksprimira u stanicama sluznice mokraćnog mjehura neonatalnog štakora. Karakteristično je da su Reg IV pozitivne stanice smještene uglavnom u dubljem sloju stanica sluznice dok su samo neke stanice u površnom sloju epitela pozitivne na Reg IV protein.

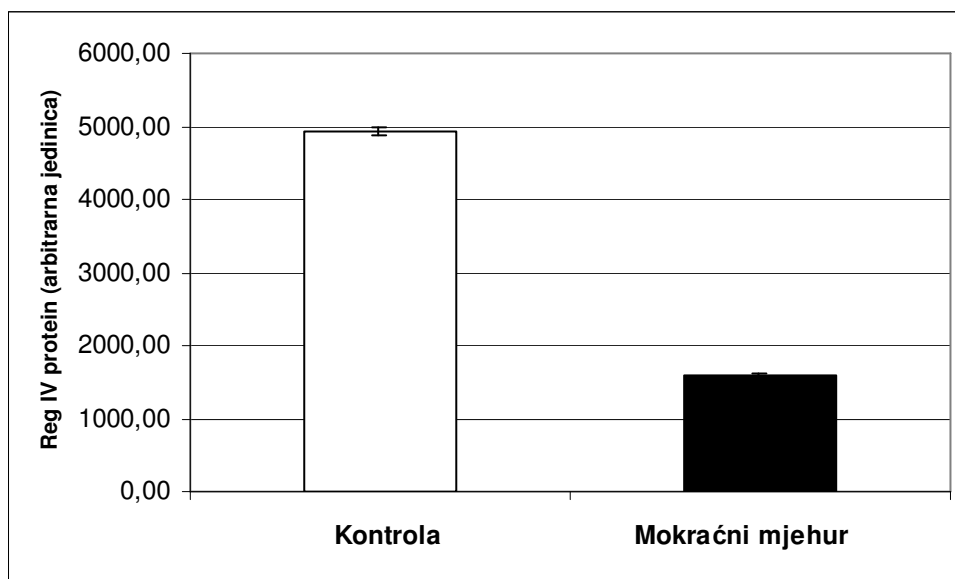


Slika 67: Tkivo mokraćnog mjehura neonatalnog štakora. Imunohistokemijska metoda. Crne strelice označavaju Reg IV pozitivne stanice. Svjetlosni mikroskop, povećanje 400x.

Western blot analiza. Western blot analizom potvrdili smo imunohistokemijske rezultate. Poliklonalno anti-Reg IV protutijelo je detektiralo Reg IV protein veličine 20 kDa u svim uzorcima tkiva mokraćnog mjehura neonatalnog štakora.



Slika 68: Western blot analiza s anti-Reg IV protutijelom na tkivu mokraćnog mjehura neonatalnog štakora. Kolone 1-6 = mokraćni mjehur; kolona 7 = humani kolon.




Slika 69: Rezultati Western blot analize kvantificirani denzitometrijskom metodom i izraženi kao srednja vrijednost \pm SEM. Bijeli stupac: humani kolon; crni stupac: mokraćni mjehur.


4.2.7. EKSPRESIJA REG IV PROTEINA U TANKOM CRIJEVU NEONATALNOG ŠTAKORA

Imunohistokemijska metoda. Imunohistokemijska analiza tkiva tankog crijeva neonatalnog štakora, odnosno jejunuma i ileuma je pokazala da se Reg IV protein ne detektira u epitelnim stanicama niti u stanicama koje su smještene pretežno u donjem dijelu Lieberkühnovih kripti (rezultati nisu prikazani).

Western blot analiza. Western blot analizom potvrdili smo imunohistokemijske rezultate. Poliklonalno anti-Reg IV protutijelo je detektiralo Reg IV protein veličine 20 kDa samo u uzorku pozitivne kontrole dok u uzorcima jejunuma i ileuma neonatalnog štakora se taj protein ne detektira.



Slika 70: Western blot analiza s anti-Reg IV protutijelom na tkivu jejunuma neonatalnog štakora. Kolone 1-6 = jejunum; kolona 7 = humani kolon.




Slika 71: Western blot analiza s anti-Reg IV protutijelom na tkivu ileuma neonatalnog štakora. Kolone 1-6 = ileum; kolona 7 = humani kolon.

4.2.8. EKSPRESIJA REG IV PROTEINA U GUŠTERAČI NEONATALNOG ŠTAKORA

Imunohistokemijska metoda. Imunohistokemijskom metodom nisu pronađene Reg IV pozitivne stanice kako u egzokrinom tako i u endokrinom dijelu gušterače neonatalnog štakora (rezultati nisu prikazani).

Western blot analiza. Western blot analizom potvrdili smo imunohistokemijske rezultate. Poliklonalno anti-Reg IV protutijelo je detektiralo Reg IV protein veličine 20 kDa samo u pozitivnoj kontroli dok uzorci tkiva gušterače ne sadrže taj protein.




Slika 72: Western blot analiza s anti-Reg IV protutijelom na tkivu gušterače neonatalnog štakora. Kolone 1-6 = gušterača; kolona 7 = humani kolon.

4.2.9. EKSPRESIJA REG IV PROTEINA U JETRI NEONATALNOG ŠTAKORA

Imunohistokemijska metoda. Imunohistokemijska analiza je pokazala da se u tkivu jetre neonatalnog štakora Reg IV protein ne eksprimira (rezultati nisu prikazani).

Western blot analiza. Western blot analizom potvrdili smo imunohistokemijske rezultate. Poliklonalno anti-Reg IV protutijelo je detektiralo Reg IV protein veličine 20 kDa samo u pozitivnoj kontroli, dok su uzorci jetre neonatalnog štakora negativni na taj protein.




Slika 73: Western blot analiza s anti-Reg IV protutijelom na tkivu jetre neonatalnog štakora. Kolone 1-6 = jetra; kolona 7 = humani kolon.

4.2.10. EKSPRESIJA REG IV PROTEINA U KORI MOZGA NEONATALNOG ŠTAKORA

Imunohistokemijska metoda. Imunohistokemijska analiza je pokazala da se u tkivu kore mozga neonatalnog štakora Reg IV protein ne eksprimira, odnosno stanice kore mozga ne pokazuju bojanje specifičnim antitijelom protiv Reg IV proteina (rezultati nisu pokazani).

Western blot analiza. Western blot analizom potvrdili smo imunohistokemijske rezultate. Imunoreaktivni bend je nađen samo u uzorku pozitivne kontrole dok su uzorci kore mozga neonatalnog štakora negativni.




Slika 74: Western blot analiza s anti-Reg IV protutijelom na tkivu kore mozga neonatalnog štakora. Kolone 1-6 = kora mozga; kolona 7 = humani kolon.

4.2.11. EKSPRESIJA REG IV PROTEINA U MALOM MOZGU NEONATALNOG ŠTAKORA

Imunohistokemijska metoda. Imunohistokemijska analiza je pokazala da stanice malog mozga neonatalnog štakora ne ekspimiraju Reg IV (rezultati nisu pokazani).

Western blot analiza. Western blot analizom potvrdili smo imunohistokemijske rezultate. Poliklonalno anti-Reg IV protutijelo je detektiralo Reg IV protein veličine 20 kDa jedino u uzorku pozitivne kontrole.




Slika 75: Western blot analiza s anti-Reg IV protutijelom na tkivu malog mozga neonatalnog štakora. Kolone 1-6 = mali mozak; kolona 7 = humani kolon.

4.2.12. EKSPRESIJA REG IV PROTEINA U SRČANOM TKIVU NEONATALNOG ŠTAKORA

Imunohistokemijska metoda. Imunohistokemijska analiza je pokazala da mišićne stanice srca neonatalnog štakora ne eksprimiraju Reg IV, a osim toga pozitivna reakcija se ne vidi niti u ostalim stanicama srčane stijenke (rezultati nisu prikazani).

Western blot analiza. Western blot analizom potvrdili smo imunohistokemijske rezultate. Poliklonalno anti-Reg IV protutijelo je detektiralo Reg IV protein veličine 20 kDa u uzorku pozitivne kontrole dok su uzorci srčanog tkiva negativni.




Slika 76: Western blot analiza s anti-Reg IV protutijelom na srčanom tkivu neonatalnog štakora. Kolone 1-6 = srce; kolona 7 = humani kolon.

4.2.13. EKSPRESIJA REG IV PROTEINA U JEDNJAKU NEONATALNOG ŠTAKORA

Imunohistokemijska metoda. Imunohistokemijska analiza je pokazala da stanice jednjaka neonatalnog štakora ne eksprimiraju Reg IV protein (rezultati nisu prikazani).

Western blot analiza. Western blot analizom potvrdili smo imunohistokemijske rezultate. Poliklonalno anti-Reg IV protutijelo je detektiralo Reg IV protein veličine 20 kDa u uzorku pozitivne kontrole dok su uzorci tkiva jednjaka negativni.




Slika 77: Western blot analiza s anti-Reg IV protutijelom na tkivu jednjaka neonatalnog štakora. Kolone 1-6 = jednjak; kolona 7 = humani kolon.

4.2.14. EKSPRESIJA REG IV PROTEINA U NADBUBREŽNOJ ŽLIJEZDI NEONATALNOG ŠTAKORA

Imunohistokemijska metoda. Imunohistokemijska analiza je pokazala da tkivo nadbubrežne žlijezde neonatalnog štakora ne sadrži stanice pozitivne na Reg IV niti u području kore ni srži (rezultati nisu prikazani).

Western blot analiza. Western blot analizom potvrdili smo imunohistokemijske rezultate. Poliklonalno anti-Reg IV protutijelo je detektiralo Reg IV protein veličine 20 kDa u uzorku pozitivne kontrole dok su uzorci tkiva nadbubrežne žlijezde negativni.




Slika 78: Western blot analiza s anti-Reg IV protutijelom na tkivu nadbubrežne žlijezde neonatalnog štakora. Kolone 1-6 = nadbubrežna žlijezda; kolona 7 = humani kolon.

4.2.15. EKSPRESIJA REG IV PROTEINA U TIMUSU NEONATALNOG ŠTAKORA

Imunohistokemijska metoda. Imunohistokemijska analiza je pokazala da tkivo timusa neonatalnog štakora ne sadrži stanice pozitivne na Reg IV niti u području kore ni srži (rezultati nisu prikazani).

Western blot analiza. Western blot analizom potvrdili smo imunohistokemijske rezultate. Poliklonalno anti-Reg IV protutijelo je detektiralo Reg IV protein veličine 20 kDa u pozitivnoj kontroli dok su uzorci timusa neonatalnog štakora negativni na taj protein.




Slika 79: Western blot analiza s anti-Reg IV protutijelom na tkivu timusa neonatalnog štakora. Kolone 1-6 = timus; kolona 7 = humani kolon.

4.2.16. EKSPRESIJA REG IV PROTEINA U PLUĆIMA NEONATALNOG ŠTAKORA

Imunohistokemijska metoda. Imunohistokemijska analiza je pokazala da plućno tkivo neonatalnog štakora ne sadrži stanice pozitivne na Reg IV (rezultati nisu prikazani).

Western blot analiza. Western blot analizom potvrdili smo imunohistokemijske rezultate. Imunoreaktivni bend je nađen samo u uzorku pozitivne kontrole dok su uzorci tkiva pluća neonatalnog štakora negativni na Reg IV protein.




Slika 80: Western blot analiza s anti-Reg IV protutijelom na tkivu pluća neonatalnog štakora. Kolone 1-6 = pluća; kolona 7 = humani kolon.

4.2.17. EKSPRESIJA REG IV PROTEINA U SKELETNOM MIŠIĆU NEONATALNOG ŠTAKORA

Imunohistokemijska metoda. Za analizu ekspresije Reg IV proteina u skeletnom mišiću neonatalnog štakora odabrali smo m. soleus kao i kod odraslog štakora. Imunohistokemijska analiza je pokazala da tkivo m. soleusa ne sadrži stanice pozitivne na Reg IV (rezultati nisu prikazani).

Western blot analiza. Western blot analizom potvrdili smo imunohistokemijske rezultate. Poliklonalno anti-Reg IV protutijelo je detektiralo Reg IV protein veličine 20 kDa u pozitivnoj kontroli dok su uzorci tkiva m. soleusa negativni na Reg IV protein.



Slika 81: Western blot analiza s anti-Reg IV protutijelom na tkivu m. soleusa neonatalnog štakora. Kolone 1-6 = m. soleus; kolona 7 = humani kolon.

5. RASPRAVA

U ovom istraživanju proučavali smo ekspresiju Reg IV proteina u funkcionalno i strukturalno različitim organima odraslog i neonatalnog štakora. U sveukupnoj dosadašnjoj literaturi samo jedno istraživanje govori o ekspresiji Reg IV gena u tkivu štakora (37). U spomenutom istraživanju proučavala se ekspresija ne samo Reg IV gena, već i ostalih članova Reg genske obitelji štakora kod eksperimentalno izazvane denervacije hipoglosalnog živca. Dokazano je da se neki članovi Reg genske obitelji ispoljavaju u zdravom živcu, a to su PAP III i nešto slabije PAP I, dok se nakon eksperimentalno izazvane ozljede živca, njihova ekspresija znatno povećava. Ostali članovi Reg genske obitelji štakora se ne ispoljavaju kako u zdravom tako i u ozlijeđenom živcu (37). Ovo istraživanje je također pokazalo da se u normalnom ishijadičnom živcu Reg IV protein ne eksprimira, što se podudara s dosadašnjim istraživanjem ekspresije Reg IV proteina koje je proučavalo intaktni hipoglosalni živac.

Pored toga, dokazano je da se i u motornim neuronima, u kojima se normalno ispoljavaju PAP I i nešto slabije PAP II, ekspresija ovih gena značajno povećava nakon ozljede perifernog živca štakora (37). To je potvrda istraživanjima drugih autora (58,73) koji su također pokazali da se PAP I, ili kako su ga nazvali Reg-2, ispoljava ne samo u intaktnim motornim i senzibilnim neuronima, već i tijekom regeneracije i razvoja tih neurona kod štakora. Zaista je i dokazano da se nakon ozljede živca povećava ekspresija PAP I u ozlijeđenim motornim neuronima što upućuje na činjenicu da su proteini Reg obitelji moguće signalne molekule koje ozlijeđeni motorni neuron šalje Švanovim stanicama tijekom procesa regeneracije živca. To je potkrijepljeno pokusom *in vitro* na primarnoj kulturi Švanovih stanica izoliranih iz ishijadičnog živca štakora. Primjena rekombinantnog Reg-2 proteina na Švanove stanice dovodi do njihove proliferacije (58,73). Međutim, sve ovo ne isključuje mogućnost da Reg-2 može imati i direktan utjecaj na regenerirajuće motoneurone što

potkrijepljuje i pokus u kojem je primjena Reg-2 proteina na subpopulaciju motoneurona izoliranih u kulturi stanica pokazala da on predstavlja snažan faktor preživljavanja za motoneurone *in vitro*, te da je njegova ekspresija iz tih istih motoneurona u potpunosti ovisna o citokinima koji se oslobađaju iz ozlijeđenih Švanovih stanica, a to su CNTF i leukemija inhibitorni faktor (od engl. *Leukemia inhibitory factor* ili LIF). Ti citokini, dakle pojačavaju ekspresiju Reg-2 gena koji djeluje na preživljavanje motoneurona na način da aktivira PI(3)K/Akt i NF- κ B signalni put. Za razliku od aksotomije kod odraslog miša koja dovodi do Reg-2 ekspresije i preživljavanja motornih neurona, motorni neuroni neonatalnog miša ne pokazuju povećanu ekspresiju Reg-2 nakon ozljede živca. Razlog tomu leži u činjenici da se CNTF počinje eksprimirati u Švanovim stanicama perifernog živca tek od drugog neonatalnog tjedna života miša i tek u tom stadiju motoneuroni postaju manje osjetljivi na staničnu smrt izazvanu aksotomijom. To je snažan dokaz da odsutnost citokina CNTF u okolini motoneurona i posljedično nedostatak ekspresije Reg-2 u motoneuronima dovodi do smanjene rate preživljavanja neonatalnih motoneurona na aksotomiju (58,73).

Najvažniji rezultat ovog istraživanja, dobiven korištenjem imunohistokemijske i Western blot analize, je pojava ekspresije Reg IV proteina u tkivu gušterače, želuca, tankog crijeva, kolona, slezene, bubrega, mokraćnog mjehura i mozga kod odraslog štakora. Isto tako, treba istaknuti i nalaz ekspresije Reg IV proteina u tkivu želuca, kolona, slezene, bubrega i mokraćnog mjehura kod neonatalnog štakora. Poznato je da se Reg IV protein eksprimira u zdravom tkivu želuca, gušterače, tankog crijeva i kolona čovjeka (66). Dosadašnja istraživanja o ekspresiji Reg IV proteina ukazuju na ispoljavanje Reg IV u humanom tkivu i perifernom živcu štakora. O ispoljavanju ovog gena u drugim organima štakora nema podataka u cjelokupnoj dosadašnjoj literaturi. Stoga je važno naglasiti činjenicu da rezultati ovog istraživanja predstavljaju originalne podatke o ekspresiji Reg IV proteina u

organima štakora u fiziološkim uvjetima i otvara mogućnost za daljnja istraživanja njegovog ispoljavanja kod različitih patoloških stanja.

Ovim istraživanjem je dokazano da se Reg IV protein eksprimira u tkivu gušterače odraslog štakora dok tkivo gušterače neonatalnog štakora ne eksprimira taj protein. Imunohistokemijska analiza je pokazala da se Reg IV pozitivne stanice nalaze razbacane po egzokrinom dijelu gušterače, dok su stanice endokrinog dijela gušterače negativne na Reg IV protein. Ovi rezultati se ne podudaraju s rezultatima na humanom tkivu grupe japanskih istraživača (66). Naime, oni su u svom istraživanju Western blot analizom pokazali da se Reg IV eksprimira u gušterači, ali je imunohistokemijska metoda pokazala da su β -stanice gušterače pozitivne na Reg IV, dok su ostale stanice Langerhansovih otočića kao i stanice egzokrinog dijela gušterače negativne na taj protein (66). Interesantno je to da se rezultati ovog istraživanja podudaraju s nalazima mnogih autora koji su dokazali da se Reg I protein eksprimira samo u acinusnim stanicama gušterače (32,45,74). Prisustvo Reg I proteina u acinusnim stanicama se povezuje s njegovim izlučivanjem u pankreatične vodove gdje čini sastavni dio pankreatičnog soka te ima vrlo važnu ulogu u inhibiciji nastanka i rasta kristala CaCO_3 koji mogu dovesti do stvaranja kamenaca u tim vodovima (2).

Vrlo interesantan podatak je da se nakon ozljede gušterače, kao što je kirurško odstranjenje 90% tkiva tog organa, Reg I protein ispoljava i u β -stanicama Langerhansovih otočića (12). Ova pojava je odgovor gušterače na ozljedu i razvoj bolesti kao što je šećerna bolest zbog prekomjernog odstranjenja tkiva gušterače. U takvim slučajevima, primjena inhibitora PARP-a, kao što je nikotinamid, dovodi do izrazitog povećanja Langerhansovih otočića već tri mjeseca nakon operacije. Imunohistokemijska analiza je pokazala da je došlo do povećanja broja β -stanica gušterače, a konstrukcijom komplementarne DNA mape u preostalom regenerirajućem tkivu gušterače izoliran je Reg I gen koji stimulira rast β -stanica gušterače i na taj način poboljšava simptome kirurški izazvane šećerne bolesti (12). Okamoto

je najviše proučavao utjecaj različitih agensa na oštećenje tkiva gušterače. Stoga je i predložio svoj model oštećenja gušterače te ga je nazvao «Okamoto model oštećenja β -stanica pankreasa» (28). Ono što je najvažnije u ovom modelu je da bez obzira koji agens dovede do oštećenja tkiva, finalni mehanizam oštećenja β -stanica je uvijek isti, a to je oštećenje DNA zbog stvaranja slobodnih radikala, aktivacija PARP-a, smanjenje intracelularnog NAD^+ što dovodi do nepopravljivih oštećenja funkcije β -stanica te njihove nekrotične smrti (28). Budući je Reg I gen eksprimiran u β -stanicama jedino kod regeneracije, dok se ekspresija Reg receptora koji se normalno nalazi na tim stanicama ne mijenja u procesu regeneracije, može se zaključiti da je proliferacija tih stanica primarno regulirana Reg genskom ekspresijom (25).

Prema tome, transkripcijska aktivnost Reg I gena ima važnu ulogu u procesu regeneracije β -stanica. Reg I gen se aktivira IL-6, deksametazonom i inhibitorima PARP-a. Regija između nukleotida -81 i -70 u 5' bočnoj regiji promotora Reg I gena je važna za indukciju tog gena djelovanjem IL-6 i deksametazona. Primjena inhibitora PARP-a inhibira aktivaciju tog enzima koji je zadužen za popravak oštećene DNA u stanici, već se formira aktivni transkripcijski DNA/protein kompleks te započinje transkripcija Reg I gena (12). Nekoliko istraživačkih grupa diljem svijeta je provodilo kliničke pokuse primjene nikotinamida, inhibitora PARP-a, u prevenciji nekrotične smrti β -stanica u tipu 1 šećerne bolesti, što ga ustvari čini potencijalno obećavajućim lijekom u prevenciji i liječenju tipa 1 šećerne bolesti. Kao što smo do sada iznijeli, PARP inhibitori potiču Reg I gensku ekspresiju te dovode do regeneracije β -stanica i njihove neogeneze iz pankreatičnih duktalnih stanica koje predstavljaju progenitorne stanice (75,76). Budući se Reg I protein luči u acinusnim stanicama, on svoje djelovanje na β -stanice i pankreatične duktalne stanice ostvaruje na parakrini način što znači da djeluje na susjedne stanice. Čini se da je parakrino djelovanje potrebno za održavanje β -stanične mase čak i u normalnoj gušterači (29). Vrlo je vjerojatno da poboljšanje simptoma šećerne bolesti nije uzrokovano samo prevencijom nekrotične smrti

β -stanica već i indukcijom njihove regeneracije i neogeneze. Međutim, potrebna su dodatna istraživanja na većoj skupini ljudi u cilju procjene utjecaja PARP inhibitora na incidenciju i jačinu komplikacija šećerne bolesti, kao i nastanak neželjenih komplikacija u toku liječenja.

Isto tako, članovi podrazreda III Reg genske obitelji se eksprimiraju u acinusnim stanicama jedino nakon njihova oštećenja, dok se u normalnom tkivu gušterače ne ispoljavaju. Tako je njihova ekspresija aktivirana nakon ozljede kao što su akutni ili kronični pankreatitis, hipoksija ili djelovanje različitih toksina (22,32,45,74). Odsutnost Reg III proteina u zdravom tkivu gušterače i njihova snažna ekspresija u ranoj fazi pankreatitisa upućuje na to da su ti proteini stresni proteini ili proteini akutne faze uzrokovani oštećenjem stanica. Kao odgovor na upalu dolazi do naglih promjena ekspresije proteina koji se luče u krv te mogu poslužiti kao korisni serumski markeri koji ukazuju da akutna faza bolesti još uvijek traje. Pored toga, brojna istraživanja su pokazala da Reg III proteini imaju anti-upalno djelovanje, odnosno smanjuju lučenje proinflamatornih citokina te samim time upalu i oštećenje tkiva zahvaćenog upalom. To je i dokazano pokusom na kulturi stanica makrofaga kojoj je dodan PAP I. Na taj način se inhibirala aktivacija makrofaga uzrokovana TNF- α , a osim toga pokazalo se da je PAP I sposoban inhibirati NF- κ B aktivaciju uzrokovanu TNF- α u kulturi makrofaga ili stanične linije pankreatičnih acinusnih stanica (77).

Reg IV protein pokazuje isti ekspresijski model kao i Reg I protein te možemo pretpostaviti da svoju funkciju u stanici ostvaruje u kombinaciji s drugim proteinima Reg genske obitelji kako bi postigao optimalnu učinkovitost. Međutim, potrebna su daljnja istraživanja koja će tu pretpostavku i dokazati.

Nadalje, ovo istraživanje bilo je usmjereno na ispitivanje ekspresije Reg IV gena u tkivu želuca odraslog i neonatalnog štakora. Rezultati su pokazali da je Reg IV protein prisutan u želucu odraslog i neonatalnog štakora. Imunohistokemijskom analizom dokazana je prisutnost gena Reg IV u epitelnim stanicama sluznice želuca koje su smještene pretežno u

dubljem sloju. Ovaj nalaz je u skladu s nalazom u tkivu želuca čovjeka gdje je Reg IV prisutan u stanicama koje su smještene u donjem dijelu gastičnih žlijezdi sluznice želuca, a dvostruko bojanje kromograninom A, koji detektira neuroendokrine stanice, pokazalo je da stanice koje su pozitivne na Reg IV su također pozitivne i na bojanje s kromograninom A (66).

Gastrične žlijezde su visoko organizirane tubulozne strukture građene od različitih tipova stanica koje imaju točan položaj unutar žlijezde. Gornja polovica žlijezde bliže lumenu želuca je uglavnom sastavljena od epitelnih stanica koje luče neutralni sluzavi sekret čija je funkcija zaštita sluznice od djelovanja solne kiseline. Donja polovica žlijezde je sastavljena od glavnih stanica koje luče pepsinogen, parijetalnih stanica koje luče solnu kiselinu i neuroendokrinih stanica koje luče signalne faktore. Između ovih dviju regija se nalazi područje gdje su smještene proliferirajuće progenitorne stanice. Stanice kćeri tih progenitornih stanica prolaze specifični program diferencijacije te mogu migrirati ushodno formirajući površne mukozne stanice ili nishodno formirajući stanice smještene u donjem dijelu žlijezde (54).

Pokusi na Reg I-transgeničnim miševima pokazali su povećanje debljine sluznice želuca i područje proliferirajuće zone gastičnih žlijezda. To ukazuje na direktnu povezanost proliferirajućih stanica i Reg proteina. Potvrda ovoj hipotezi leži u činjenici da je upravo Reg receptor pronađen na stanicama proliferirajuće zone. Budući se Reg protein nalazi u neuroendokrinim stanicama na dnu gastičnih žlijezda, on svoje djelovanje na zonu proliferirajućih stanica ostvaruje na parakrini način. Međutim, u odgovoru na Reg opaženo je da progenitorne stanice proliferiraju i migriraju u donju polovicu žlijezde te daju pretežno parijetalne i glavne stanice. Zato se tražio faktor rasta koji utječe na rast i diferencijaciju progenitornih stanica u mukozne stanice sluznice. Pokusi *in vivo* na transgeničnom modelu miša su pokazali da je TGF- α faktor koji ispoljava jaki utjecaj na proliferaciju progenitornih

stanica i ima suprotan učinak od Reg proteina, a to je pojačana transformacija u mukozne stanice sluznice koje izgrađuju gornju polovicu žlijezde. Pored toga, dokazano je da nakon akutne ozljede sluznice želuca i procesa cijeljenja dolazi, osim povećane ekspresije Reg I proteina, i do povećane ekspresije TGF- α što upućuje na zaključak da je balansirana produkcija ova dva faktora rasta važna za održavanje i ponovnu rekonstrukciju dobro organizirane epitelne strukture sluznice želuca (78,79). Dakle, možemo zaključiti da je Reg protein snažni faktor rasta za normalne proliferirajuće stanice želučanih žlijezda.

Međutim, on je snažni faktor rasta i za stanice karcinoma želuca. Maligna transformacija je rezultat odstupanja u signalnim putovima koje potiču različiti faktori rasta, a koji normalno kontroliraju proliferaciju stanica. Budući Reg protein ima centralnu ulogu u proliferaciji gastričnih proliferirajućih stanica, promjena u Reg signalnom putu može doprinijeti neoplastičnoj transformaciji tih stanica želuca. Produkcija Reg proteina je kontrolirana mnogim faktorima, kao što su gastrin, IL-8 ili IL-6, koji izazivaju njegovo pojačano lučenje. Zato, hipergastrinemija, infekcija s *Helicobacter pylori* i druga upalna stanja sluznice želuca dovode do pojačane produkcije proinflamatornih citokina te posljedično pojačane produkcije Reg proteina. Reg I protein ostvaruje i svoj anti-apoptični učinak aktivacijom Akt/Bad/Bcl-xL puta (27). Isti učinak ima i Reg IV protein u stanicama adenokarcinoma želuca. U dobro diferenciranom adenokarcinomu Reg IV se ispoljava, osim u neuroendokrinim, i u stanicama nalik na pehar, dok se kod slabo diferenciranog adenokarcinoma ispoljava u malim tumorskim stanicama s oskudnom citoplazmom (66). No ono što je karakteristično za njegovo ispoljavanje je da nije povezano s kliničko-patološkim karakteristikama samog karcinoma. Biološka funkcija Reg IV proteina je slabo poznata. Budući aktivira anti-apoptične gene povezan je s otpornošću tumorskih stanica na terapiju s 5-fluoro uracilom te može poslužiti u određivanju terapijskog pristupa pacijentima s adenokarcinomom želuca.

Vrlo interesantan rezultat dobiven je ispitivanjem ekspresije Reg IV proteina u tkivu želuca neonatalnog štakora. Stanice sluznice štakora starog 3 dana ekspimiraju Reg IV pokazujući isti model ekspresije kao i kod odraslog štakora. Kod glodavaca, formiranje gastričnih žlijezdi započinje u neonatalnom periodu i završava oko 3. tjedna života (54). Obzirom na važnu funkciju Reg proteina u diferencijaciji i proliferaciji zone progenitornih proliferirajućih stanica gastričnih žlijezdi, možemo pretpostaviti njegovu ulogu u početnom stadiju stvaranja gastričnih žlijezdi, kao i održavanju njihove strukture u kasnijem životu. Međutim, za takav zaključak potrebno je provesti istraživanje temeljeno na određivanju vremenske pojave ekspresije Reg IV počevši od embrionalnog do neonatalnog razdoblja života štakora, te kod štakora različitih starosti.

Ovo istraživanje je nadalje bilo usmjereno na ispitivanje ekspresije Reg IV proteina u tkivu tankog crijeva odraslog i neonatalnog štakora. Western blot analiza je pokazala pozitivan nalaz na Reg IV protein u svim uzorcima jejunuma i ileuma odraslog štakora, dok se u tkivu jejunuma i ileuma neonatalnog štakora takav protein ne pronalazi. Imunohistokemijska metoda bojanja na Reg IV protein je potvrdila nalaz Western blot analize. Reg IV protein je pronađen u stanicama smještenim pretežno u donjoj polovici Lieberkühnovih kripti što je u skladu s nalazom u humanom tankom crijevu. Reg IV pozitivne stanice pretežno su smještene u donjoj polovici kripti te se boje i na kromogranin A što upućuje na to da pripadaju neuroendokrinim stanicama odnosno to su Panetove stanice (66).

Vrlo interesantne funkcije se vežu za Panetove stanice. One produciraju i luče antimikrobne peptide, kao što su kriptdin i lizosom, te su vrlo važne u modulaciji intestinalne mikroflore i održavanja obrambene barijere. Njihov smještaj na bazi kripe te lučenje faktora rasta i drugih regulatornih molekula, upućuje na to da one preko tih faktora rasta ostvaruju svoj utjecaj na zonu proliferirajućih progenitornih stanica i mogu regulirati proliferaciju i diferencijaciju različitih staničnih linija u cilju samoobnavljanja i regeneracije crijevne

sluznice. Tu odmah možemo povući paralelu s dosadašnjim spoznajama iz literature. Za Reg I protein je poznato da se ispoljava u epitelnim stanicama smještenim u donjoj polovici crijevnih resica (55), dok se Reg III protein ispoljava u Panetovim stanicama na bazi crijevnih kripti (64). Iz ovoga se može izvesti jasan zaključak da je ispoljavanje Reg I proteina široko rasprostranjeno, te da on ima jednu široku ulogu u organizmu, dok se za ostale Reg gene može reći da se ispoljavaju specifično u različitim organima u kojima onda ostvaruju svoj specifični učinak. Slično pojavljivanje članova Reg obitelji je opaženo i kod štakora i miša tijekom razvoja. Ispoljavanje Reg I i Reg III (HIP/PAP) proteina se javlja oko 15. dana embrionalnog razvitka i podudara se s vremenom kada se formiraju crijevne resice te igraju vrlo važnu ulogu tokom morfogeneze crijevnih resica. Nakon poroda, u prvih tri tjedna života, nema ekspresije ni Reg I ni Reg III proteina u stanicama tankog crijeva (55,64). To se objašnjava činjenicom da kod štakora, u prva dva tjedna života je cijeli gastrointestinalni sustav funkcionalno nezreo. Vrijeme funkcionalnih promjena se podudara sa spontanom prestankom sisanja mlijeka, što ustvari predstavlja točno vremenski određen fenomen koji započinje oko 17. dana života i završava oko 26. dana života. Nakon 3. tjedna života dolazi do ekspresije Reg I i Reg III gena, što se objašnjava značajnim promjenama u sastavu prehrane, ali i promjenama u hormonalnom statusu. Posebno se to odnosi na povećanje razine cirkulirajućih glukokortikoida, a poznato je da Reg geni u svojoj 5' bočnoj regiji imaju element na koji se veže deksametazon, te se na taj način potiče njihova ekspresija (45,55,64). Na ovaj način možda možemo tumačiti i odsutnost ekspresije Reg IV gena u tkivu tankog crijeva neonatalnog štakora starog 3 dana, međutim za potpunu potvrdu naših rezultata treba provesti vremensku studiju ispoljavanja tog gena u različitim organima gastrointestinalnog sustava štakora.

Imunohistokemijsko ispitivanje ekspresije Reg IV gena u tkivu kolona odraslog i neonatalnog štakora je pokazalo da se taj protein nalazi u epitelnim stanicama pretežno

smještenim u donjem dijelu crijevnih žlijezdi gdje se inače nalaze stanice za koje se veže neuroendokrina funkcija. Western blot analiza je potvrdila nalaz imunohistokemijske metode, te je u svim uzorcima tkiva kolona pronađen Reg IV protein. To je u skladu s nalazom u tkivu humanog kolona gdje je Reg IV protein pronađen u neuroendokrinim stanicama na dnu crijevnih kripti, što je potvrđeno i bojanjem kromograninom A koji služi za dokazivanje te vrste stanica (66,67).

Ekspresija Reg IV proteina je najbolje proučena u tkivu kolonu čovjeka. Reg IV mRNA je pronađena u zdravom kolonu, ali isto tako nađena je i njegova prekomjerna ekspresija u stanjima upalno promijenjene sluznice kolona ili kod adenokarcinoma kolona. U tkivu ulcerozno promijenjenog kolona Reg IV ekspresija je izrazito povećana, međutim stanice koje se boje na Reg IV ne boje se na kromogranin A i obrnuto. Razlog ovoj različitoj distribuciji bojanja je nejasan, no postoji vjerojatnost da dio Reg IV pozitivnih stanica možda potječe od ne-endokrinih stanica kod ulceroznog kolitisa. Međutim, bojanje stanica na Reg IV se podudara s bojanjem na marker koji označava proliferirajuće stanice, što i potvrđuje nalaz pojačane proliferacije epitelnih stanica u upalno promijenjenoj sluznici.

Nekoliko istraživanja je pokazalo da se mnogi Reg proteini značajno ispoljavaju u sluznici kolona pacijenata s ulceroznim kolitisom. Između ostalog, nađeno je značajno povećanje Reg I α (36) i Reg III genske ekspresije (80) u upalno promijenjenoj sluznici kolona, što upućuje na činjenicu da svi ovi proteini sudjeluju u odgovoru sluznice na ozljedu. No ono što je značajno istaknuti je podatak da je Reg IV ekspresija potaknuta različitim faktorima rasta kao što su FGF, HGF, EGF i TGF- α , za razliku od ostalih članova Reg genske obitelji čija je ekspresija potaknuta proinflamatornim citokinima. Reg IV mRNA je također najviše povećana kod kolorektalnog karcinoma za razliku od ostalih članova Reg genske obitelji. Njegova uloga u adenokarcinomu kolona je povezana s povećanom staničnom proliferacijom i smanjenjem programirane stanične smrti. U kulturi stanica karcinoma kolona

je dokazano da stanice koje ispoljavaju Reg IV su otporne na terapiju lijekovima i radijacijom (68). Osim toga, ekspresija Reg IV kod kolorektalnog karcinoma je povezana s metastazama u limfne čvorove, te je jače bojanje na Reg IV opaženo u većim stadijima bolesti (66) To svoje djelovanje Reg IV protein ostvaruje aktivacijom EGFR/PI(3)K/Akt signalnog puta čija je aktivacija povezana s lošom prognozom adenokarcinoma kolona zbog povećane mitogene aktivnosti tumorskih stanica, a posljedična aktivacija anti-apoptičnih gena, kao što su Bcl-2 i Bcl-xL, dovodi do povećane otpornosti na apoptozu i povećane invazivnosti tumora (72). Postavlja se pitanje koja je njegova fiziološka uloga u normalnoj sluznici kolona. Budući se članovi Reg genske obitelji različito ekspimiraju u gastrointestinalnom sustavu te je ekspresija Reg IV proteina u zdravom kolonu štakora prisutna za razliku od ostalih Reg gena, može se pretpostaviti da on ima ulogu u održavanju i fiziološkom samoobnavljanju sluznice kolona. Osim toga, ovo je prva studija koja je pokazala prisutnost nekog Reg proteina u sluznici kolona neonatalnog štakora. Do sada nije proučavana razvojna ekspresija bilo kojeg člana Reg genske obitelji na tkivu kolona. Sve ovo upućuje na zaključak da je njegova ekspresija povezana s razvojem i funkcionalnim sazrijevanjem sluznice kolona neonatalnog štakora.

Ovo istraživanje je nadalje pokazalo da se Reg IV protein ispoljava u tkivu slezene odraslog i neonatalnog štakora. Imunohistokemijska analiza je pokazala da se u normalnom tkivu slezene Reg IV protein ekspimirira u rijetkim stanicama razasutim po crvenoj pulpi slezene. Te stanice su izrazito velike s velikom jezgrom, no Reg IV protein se boji i u malim stanicama rasutim po crvenoj pulpi. U bijeloj pulpi ne nalazimo Reg IV pozitivne stanice. Ovaj nalaz je potvrđen i Western blot analizom. Potrebne su daljnje analize da bi se odredio tip stanica koje ekspimiraju Reg IV. Vrlo malo istraživanja je proučavalo ispoljavanje gena Reg obitelji u tkivu slezene. Tako je dokazano da se Reg I protein ne ispoljava u tkivu slezene

čovjeka (10). Isto tako, istraživanja na tkivu slezene miša su pokazala da se niti jedan član Reg genske obitelji ne eksprimira u tom tkivu (11,14).

Postavlja se pitanje koja je funkcija Reg IV proteina u tkivu slezene štakora. Kao što je poznato, slezena je dio imunološkog sustava. Građena je od bijele pulpe koju uglavnom čine limfociti i od crvene pulpe koju uglavnom čine crvene krvne stanice i makrofazi (81). Također je poznato da parcijalno odstranjenje tkiva slezene prati ubrzana regeneracija tkiva (82). Studija koja je privukla najviše pozornosti dokazala je postojanje stem stanica u slezeni miša koje se mogu diferencirati u stanice mnogih organa, pa tako i u β -stanice gušterače (83). Pored toga, dokazano je da slezena odraslog čovjeka predstavlja rezervoar «stem» stanica koje ekspimiraju razvojni transkripcijski faktor Hox11. Hox 11 sudjeluje u kontroli embrionalnog razvoja brojnih organa. Iako njegova funkcija u čovjeka nije u potpunosti poznata primjena infuzije Hox11 «stem» stanica iz slezene miša u terapiji NOD miša potiče njihovu diferencijaciju u β -stanice i duktalne stanice gušterače. Na taj način se eliminirao autoimuni odgovor i uspostavila normoglikemija kod NOD miševa (83,84).

Međutim, drugi autori u pokušaju da ponove ovaj eksperiment nisu dobili jednake rezultate. Dokazano je da regeneracija otočića gušterače dominantno potječe od stanica gušterače, međutim stanice slezene doprinose oporavku Langerhansovih otočića (85,86,87). Dokazano je da je incidencija šećerne bolesti značajno viša kod životinja kod kojih je učinjena parcijalna pankreatektomija i splenektomija, za razliku od onih kod kojih je učinjena samo pankreatektomija. Isto tako, primjena stanica slezene u terapiji kod životinja kod kojih je u potpunosti odstranjena slezena dovodi do povećane sposobnosti oporavka funkcije β -stanica gušterače. Dokazana je lokalizacija stanica slezene donora u području oko Langerhansovih otočića, ali niti jedna od tih studija nije potvrdila da se donorske «stem» stanice slezene diferenciraju u β -stanice gušterače. Dobiveni rezultati više upućuju na ulogu

tih stanica u imunološkom odgovoru domaćina na autoimunost usmjerenu protiv β -stanica gušterače koja leži u podlozi tipa 1 šećerne bolesti (88).

Budući slezena predstavlja «pool stem» stanica i ima vrlo veliku mogućnost regeneracije nakon ozljede ili eksperimentalno izazvane splenektomije, za pretpostaviti je da Reg IV protein ima vrlo važnu ulogu u proliferaciji i diferencijaciji stanica slezene kako kod odraslog tako i kod neonatalnog štakora. No pitanje koje ostaje za razjasniti se odnosi na lokalizaciju Reg IV proteina u stanicama slezene što bi uvelike pomoglo u razjašnjavanju njegove prave biološke uloge.

Istražujući ispoljavanje Reg IV proteina u tkivu bubrega, Western blot analizom dokazali smo prisutnost tog proteina u svim uzorcima tkiva bubrega. Imunohistokemijska analiza tkiva bubrega odraslog štakora je pokazala da se Reg IV pozitivne stanice nalaze u glomerulima, međutim rijetke stanice u bubrežnim tubulima su također pozitivne na taj protein. Sličan nalaz je nađen i na tkivu bubrega neonatalnog štakora.

Watanabe je u svojim prvim istraživanjima ekspresije Reg gena na organima čovjeka dokazao između ostalog da se Reg I gen eksprimira u tkivu bubrega (10). Međutim, analizom tkiva bubrega štakora i miša nije nađena ekspresija niti jednog člana Reg genske obitelji (11,14). Iz dosadašnje literature je poznato da je Reg I protein prisutan u pankreatičnom soku s udjelom od 14% od ukupnih proteina tog soka, te ima ulogu u inhibiciji nastanka i rasta kristala kalcijevog karbonata ne samo kod čovjeka već i kod štakora i drugih sisavaca (47). Reg I mRNA je pronađena i u žučnom mjehuru miša, te se pretpostavlja da ima istu funkciju kao i u pankreatičnom soku. Nalaz Reg proteina u tkivu bubrega čovjeka također upućuje na sličnu funkciju budući je bubreg organ kod kojeg povećana koncentracija kalcija u urinu ili smanjeni pH mogu povećati mogućnost za stvaranje kamenaca (49).

Nameće se nekoliko važnih pitanja o ekspresiji Reg I proteina u bubregu. Prvo pitanje se odnosi na njegovu lokalizaciju u tkivu bubrega jer bez detaljnih podataka o stanicama koje

ekspimiraju Reg I ne može se dokučiti njegova biološka uloga u tom tkivu. Pored toga, ako pretpostavimo da je njegova uloga vezana za inhibiciju nastanka kamenaca u tkivu bubrega trebalo bi ispitati njegovu sekreciju u urinu zdravih osoba da bi se mogla potvrditi ta hipoteza. Slična pitanja se javljaju vezano uz ekspresiju Reg IV proteina u tkivu bubrega štakora. Budući se Reg IV pozitivne stanice nalaze u glomerulima i u stanicama tubula postavlja se pitanje koja je njegova biološka uloga u zdravom bubregu.

U novije vrijeme puno pažnje se posvećuje proučavanju sposobnosti regeneracije različitih organa, pa tako i bubrega. Pokazalo se da su bubrezi odraslih sisavaca sposobni postići određeni stupanj regeneracije na nivou tubula i glomerula, ali samo nakon ograničenog stupnja ozljede kao što je akutna tubularna nekroza (89). Isto tako, eksperimentalno izazvana ishemija bubrega kod štakora dovodi do pojačane regeneracije epitela proksimalnih tubula već nakon 2 dana, a distalnih tubula nakon 4 dana, s velikim brojem stanica pozitivnih na bojanje Nuklearnim antigenom proliferirajućih stanica koji služi za dokazivanje proliferirajućih stanica (90). Međutim, jači stupanj upale i dugo trajanje bolesti rezultira nadomještanjem funkcionalnog parenhima ožiljkastim tkivom, što korelira s kliničkim razvojem simptoma zatajenja bubrega. U embriju, većina parenhimskih stanica bubrega nastaje iz mezenhimskih stanica metanefrogenog tkiva, koje predstavljaju multipotentene stanice u embrionalnom bubregu (91). Eksperimentalni model na životinjama je pokazao da se embrionalno metanefrogeno tkivo transplatirano u trbušnu šupljinu odrasle životinje vaskularizira krvnim žilama domaćina, prolazi nefrogenezu te nastaje minijaturni bubreg koji ima sposobnost lučenja urina. Davanje injekcije humanih embrionalnih metanefrogenih stanica mišu dovodi do nastanka novog bubrega koji ima sposobnost lučenja urina, te nema reakcije odbacivanja tkiva. Međutim, razmatranje takvog načina terapije akutnog zatajenja bubrega pokreće mnoga etička pitanja (92,93). Postavlja se pitanje da li takve stanice postoje u odraslom bubregu. Brojne studije su pokušale dokazati postojanje «stem» stanica u tkivu bubrega te je dokazano

da se slične stanice nalaze među stanicama tubula, u Bowmanovoj kapsuli, u papilarnoj regiji te u intersticiju kore (94,95,96,97). Međutim, neke studije nisu uspjele potvrditi postojanje zone «stem» stanica među populacijom tubularnih stanica, već pretpostavljaju da tubularne stanice prolaze proliferaciju i diferencijaciju u odgovoru na regeneraciju tkiva bubrega (98). Pitanje biološke uloge Reg IV proteina u bubregu te njegove uloge u regeneraciji bubrežnog parenhima ostaje otvoreno za daljnja istraživanja kako na zdravom tkivu tako i kod eksperimentalno izazvanih ozljeda bubrežnog parenhima.

Imunohistokemijsko ispitivanje ekspresije Reg IV gena u tkivu mokraćnog mjehura odraslog i neonatalnog štakora je pokazalo da se taj protein nalazi u epitelnim stanicama pretežno smještenim dublje uz bazalnu membranu, dok vrlo malo površnih stanica sluznice eksprimira taj protein. Western blot analiza je potvrdila nalaz imunohistokemijske metode, te je u svim uzorcima tkiva mokraćnog mjehura pronađen Reg IV protein. Vrlo je važno naglasiti činjenicu da je ovo prvo istraživanje koje je proučavalo ekspresiju Reg proteina u zdravom mokraćnom mjehuru. U dosadašnjoj literaturi nema podataka o ekspresiji bilo kojeg člana Reg genske obitelji u humanom ili životinjskom mokraćnom mjehuru.

Vrlo interesantni podaci su se dobili na životinjskom modelu eksperimentalno izazivane rane na površini sluznice mokraćnog mjehura. Histološka analiza je pokazala da je epitel prerastao defekt unutar 24 do 48 sati od ozljede. Nadalje dokazano je da je za ovu proliferaciju uroepitelnih stanica zaslužno povećanje keratinocitnog faktora rasta (od engl. *Keratinocyte Growth Factor ili KGF*) koji se luči iz stromalnih stanica mokraćnog mjehura tokom ozljede i djeluje direktno preko svog receptora smještenog na površini epitelnih stanica u smislu proliferacije i rasta tih stanica. Nađeno je da je njegova ekspresija osam puta veća kod ozljede sluznice nego kod kontrolnih životinja. Interesantno je da je njegova ekspresija najveća u prvih 12 do 24 sata od ozljede što odgovara periodu intenzivne epitelne proliferacije što je i potvrđeno histološkim nalazom. Između 5. i 7. dana, kada je epitel u potpunosti

prerastao defekt, razina ovog faktora rasta se vraća na normalne vrijednosti. To sve ukazuje na impresivnu proliferativnu aktivnost uroepitelih stanica (99). Budući je za proteine Reg genske obitelji karakteristično da su uključeni u procese stanične proliferacije u zdravim tkivima, a posebno nakon ozljede tkiva, možemo samo pretpostaviti biološku ulogu Reg IV proteina u tkivu mokraćnog mjehura kod odraslog i neonatalnog štakora.

Ovo istraživanje je konačno bilo usmjereno na ispitivanje ekspresije Reg IV proteina u kori mozga odraslog i neonatalnog štakora. Western blot analiza je pokazala pozitivan nalaz na Reg IV protein u svim uzorcima mozga odraslog štakora, dok se u mozgu neonatalnog štakora takav protein ne pronalazi. Imunohistokemijska metoda bojanja na Reg IV protein je potvrdila nalaz Western blot analize. Reg IV protein je pronađen u živčanim stanicama kore mozga u kojima se boji u vidu finih granula razasutih po citoplazmi stanice.

Iz brojnih istraživanja koja su proučavala ekspresiju članova Reg genske obitelji u tkivu mozga proizlazi da su Reg I ili PTP i Reg III protein prisutni u tkivu mozga. Reg I protein ili PTP stvara karakteristične fibrilarne formacije u rasponu pH od 5,4 do 9,2 (39). Zbog njegove netopivosti pri fiziološkom pH i izgledu tih fibrila pod elektronskim mikroskopom, PTP podsjeća na fibrile kakve se mogu vidjeti u senilnim plakovima i neurofibrilarnim čvorovima karakterističnim za Alzheimerovu bolest. Imunohistokemijska analiza i PCR metoda su dokazale prisutnost PTP proteina u piramidnim stanicama kore mozga u kojima su prisutni neurofibrilarni čvorovi u Alzheimerovoj bolesti, a dokazana je imunoreaktivnost i u difuznim plakovima sastavljenim od amiloidnih depozita u ekstracelularnom prostoru (38, 100). Isto tako, dokazana je i prisutnost Reg III proteina koji se također nalazi u neurofibrilarnim čvorovima, a u manjoj mjeri u difuznim plakovima (100). To upućuje na zaključak da su PTP i Reg III uključeni u početne patofiziološke procese Alzheimerove bolesti pretpostavljajući da je upalni proces okidač za pokretanje bolesti.

Postoje brojne hipoteze o uzroku nastanka Alzheimerove bolesti. Pretpostavlja se da je upala jedan od uzroka nastanka bolesti, a proinflammatorni citokini IL-1 i IL-6 u blizini senilnih plakova potiču odlaganje amiloida, a dokazana je i njihova povećana razina u serumu i cerebrospinalnom likvoru oboljelih osoba (100). Proučavanje 2 tjedna starog infarkta mozga uzrokovanog embolijom je pokazalo da su neuroni u području infarkta nekrotični i ne ekspimiraju PTP. Međutim, u vijuzi najbližoj području infarkta, neuroni pokazuju snažno bojanje na PTP, a jaka imunoreaktivnost se bilježi u neuropilu koji je sastavljen od neuritičnih nastavaka i ekstracelularnog prostora (38). Tkivo kore mozga zdravih individua također pokazuje ekspresiju PTP-a ali u mnogo manjoj količini za razliku od zdravog pankreasa. Također, analiza mozga u različitim razvojnim fazama je dala vrlo zanimljive rezultate. Mozak humanog fetusa starog 24 tjedna pokazuje slabu imunoreaktivnost na PTP, dok se njen intenzitet značajno povećava do dobi od 6 mjeseci nakon poroda. Tkivo mozga 16 godina starog pacijenta pokazuje slabu imunoreaktivnost na PTP slično odraslim osobama. Ovo upućuje na činjenicu da je ekspresija PTP-a u središnjem živčanom sustavu razvojno regulirana. Ekspresija Reg proteina može biti regulirana vanjskim faktorima okoline kao što je ozljeda tkiva uslijed infarkta. Iako je prava funkcija PTP-a u središnjem živčanom sustavu nejasna, oporavak tkiva mozga povezan s regenerativnim grananjem živčanih vlakana nakon infarkta te visoka razina PTP mRNA u razvojnom mozgu koji prolazi fazu intenzivnog restrukturiranja sinapsi, upućuje na povezanost PTP-a s rastom stanica. U odraslom središnjem živčanom sustavu PTP ekspresija može biti povezana s neuralnim grananjem i regeneracijom (38,39). Bez obzira što su dosadašnji rezultati detekcije različitih Reg proteina u mozgu ohrabrujući, potrebna su daljnja istraživanja u smjeru uloge tih proteina u rastu živčanih stanica, regeneraciji i procesima grananja živčanih vlakana. Također, veliko pitanje koje ostaje za razjasniti je eventualna uloga Reg IV proteina u procesima regeneracije moždanog tkiva nakon različitih ozljeda.

6. ZAKLJUČCI

1. Reg IV gen se ispoljava u različitim parenhimatозnim i šupljim organima štakora različite starosti.
2. Reg IV gen se eksprimira u tkivu pankreasa, želuca, tankog crijeva, kolona, slezene, kore mozga, bubrega i mokraćnog mjehura štakora starosti tri mjeseca.
3. Reg IV gen se eksprimira u tkivu želuca, kolona, slezene, bubrega i mokraćnog mjehura štakora starosti tri dana.
4. Reg IV gen se ne eksprimira u živcu, jetri, timusu, malom mozgu, nadbubrežnoj žlijezdi, m. soleusu, srcu, jednjaku, plućima štakora starosti tri mjeseca.
5. Reg IV gen se ne eksprimira u živcu, jetri, timusu, malom mozgu, nadbubrežnoj žlijezdi, m. soleusu, srcu, jednjaku, plućima, tankom crijevu, pankreasu i mozgu štakora starosti tri dana.

7. LITERATURA

1. Sarles H. Chronic calcifying pancreatitis - chronic alcoholic pancreatitis. *Gastroenterology* 1974;66(4):604-616.
2. Guy O, Robles-Diaz G, Adrich Z, Sahel J, Sarles H. Protein content of precipitates present in pancreatic juice of alcoholic subjects and patients with chronic calcifying pancreatitis. *Gastroenterology* 1983;84(1):102-107.
3. Gross J, Carlson RI, Brauer AW, Margolies MN, Warshaw AL, Wands JR. Isolation, characterization, and distribution of an unusual pancreatic human secretory protein. *J Clin Invest* 1985;76(6):2115-2126.
4. Gross J, Brauer AW, Bringhurst RF, Corbett C, Margoiles MN. An unusual bovine pancreatic protein exhibiting pH-dependent globule-fibril transformation and unique amino acid sequence. *Proc Natl Acad Sci USA* 1985;82(17):5627-5631.
5. Amouric M, Barthe C, Kopeyan C, Figarella C, Guy-Crotte O. Protein X, a proteolysis product of human pancreatic juice. Immunological relationship with trypsinogen 1. *Biol Chem Hoppe Seyler* 1987;368(11):1525-1532.
6. Dodge JA. Paediatric and hereditary aspects of chronic pancreatitis. *Digestion* 1998;59(4): 49-59.
7. Kato M, Hayakawa S, Naruse S, Kitagawa M, Ishiguro H, Nakae Y, Hayakawa T. Change of pancreatic enzymes, pancreatic stone protein (PSP), and plasma alpha(2)-macroglobulin-trypsin complex-like substance (MTLS) in the activation of pancreatic juice. *Pancreas* 1997;15(4):345-349.
8. Yonemura Y, Takashima T, Miwa K, Miyazaki I, Yamamoto H, Okamoto H. Amelioration of diabetes mellitus in partially depancreatized rats by poly(ADP-ribose) synthetase inhibitors. Evidence of islets B-cell regeneration. *Diabetes* 1984;33(4):401-404.

9. Terazono K, Yamamoto H, Takasawa S, Shiga K, Yonemura Y, Tochino Y, Okamoto H. A novel gene activated in regenerating islets. *J Biol Chem* 1988;263: 2111-2114.
10. Watanabe T, Yonekura H, Terazono K, Yamamoto H, Okamoto H. Complete nucleotide sequence of human reg gene and its expression in normal and tumoral tissues. The reg protein, pancreatic stone protein, and pancreatic thread protein are one and the same product of the gene. *J Biol Chem* 1990;265(13):7432-7439.
11. Unno M, Yonekura H, Kan-ichi N, Watanabe T, Miyashita H, Moriizumi S, Okamoto H. Structure, chromosomal localization, and expression of mouse reg genes, reg I and reg II. *J Biol Chem* 1993;268(21):15974-15982.
12. Okamoto H. The reg gene family and reg proteins: with special attention to the regeneration of pancreatic β -cells. *J Hepatobiliary Pancreat Surg* 1999;6:254-262.
13. Stephanova E, Tissir F, Dusetti N, Iovanna J, Szpirer J, Szpirer C. The rat genes encoding the pancreatitis-associated proteins I, II and III (Pap 1, Pap 2, Pap 3), and the lithostathin/pancreatic stone protein/regeneration protein (Reg) colocalize at 4q33-q34. *Cytogenet Cell Genet* 1996;72:83-85.
14. Abe M, Nata K, Akiyama T, Shervani NJ, Kobayashi S, Tomioka-Kumagai T, Ito S, Takasawa S, Okamoto H. Identification of a novel Reg family gene, Reg III δ , and mapping of all three types of Reg family gene in a 75 kilobase mouse genomic region. *Gene* 2000;246:111-122.
15. Castellarin ML, Petropavlovskaja M, Lipsett MA, Rosenberg L. The identification and sequence analysis of a new Reg3 γ and Reg2 in the Syrian golden hamster. *Biochim Biophys Acta* 2007;1769(9-10):579-585.

16. Petropavlovskaja M, Makhlin J, Sampalis J, Rosenberg L. Development of an in vitro pancreatic tissue model to study regulation of islet neogenesis associated protein expression. *J Endocrinol* 2006;191:65-81.
17. Miyashita H, Nakagawara K, Mori M, Narushima Y, Noguchi N, Moriizumi S, Takasawa S, Yonekura H, Takeuchi T, Okamoto H. Human REG family genes are tandemly ordered in a 95-kilobase region of chromosome 2p12. *FEBS Lett* 1995;377:429-33.
18. Nata K, Liu Y, Xu L, Ikeda T, Akiyama T, Noguchi N, Kawaguchi S, Yamauchi A, Takahashi I, Shervani NJ, Onogawa T, Takasawa S, Okamoto H. Molecular cloning, expression and chromosomal localization of a novel human REG family gene, REG III. *Gene* 2004;340(1):161-170.
19. Hartupee JC, Zhang H, Bonaldo MF, Soares MB, Dieckgraefe BK. Isolation and characterization of a cDNA encoding a novel member of the human regenerating protein family: Reg IV. *Biochim Biophys Acta* 2001;1518:287-293.
20. Liu JL, Cui W, Li B, Lu Y. Possible roles of Reg family proteins in pancreatic islet cell growth. *Endocr Metab Immune Disord Drug Targets* 2008;8(1):1-10.
21. Zelensky AN, Gready JE. The C-type lectin-like domain superfamily. *FEBS J* 2005;272(24):6179-6217.
22. Christa L, Carnot F, Simon MT, Levavasseur F, Stinnakre MG, Lasserre C, Thepot D, Clement B, Devinoy E, Brechot C. HIP/PAP is an adhesive protein expressed in hepatocarcinoma, normal Paneth, and pancreatic cells. *Am J Physiol* 1996;271(6 Pt 1):G993-1002.
23. Simon MT, Pauloin A, Normand G, Lieu HT, Mouly H, Pivert G, Carnot F, Tralhao JG, Brechot C, Christa L. HIP/PAP stimulates liver regeneration after partial hepatectomy and combines mitogenic and anti-apoptotic functions through the PKA signaling pathway. *FASEB J* 2003;17(11):1441-50.

24. Laurine E, Manival X, Montgelard C, Bideau C, Berge-Lefranc JL, Erard M, Verdier JM. PAP IB, a new member of the Reg gene family: cloning, expression, structural properties, and evolution by gene duplication. *Biochim Biophys acta* 2005;1727:177-187.
25. Kobayashi S, Akiyama T, Nata K, Abe M, Tajima M, Shervani NJ, Unno M, Matsuno S, Sasaki H, Takasawa S, Okamoto H. Identification of a receptor for Reg (regenerating Gene) protein, a pancreatic β -cell regeneration factor. *J Biol Chem* 2000;257(15):10723-10726.
26. Akiyama T, Takasawa S, Nata K, Kobayashi S, Abe M, Shervani NJ, Ikeda T, Nakagawa K, Unno M, Matsuno S, Okamoto H. Activation of Reg gene, a gene for insulin-producing β -cell regeneration: Poly(ADP-ribose) polymerase binds Reg promoter and regulates the transcription by autopoly(ADP-ribosyl)ation. *PNAS* 2001;98(1):48-53.
27. Sekikawa A, Fukui H, Fujii S, Ichikawa K, Tomita S, Imura J, Chiba T, Fujimori T. Reg I α protein mediates an anti-apoptotic effect of STAT3 signaling in gastric cancer cells. *Carcinogenesis* 2008;29(1):76-83.
28. Okamoto H, Takasawa S. Recent advances in the Okamoto model. The CD38-cyclic ADP-ribose signal system and the regenerating gene protein (reg)-reg receptor system in β -cells. *Diabetes* 2002;51(3):462-473.
29. Watanabe T, Yonemura Y, Yonekura H, Suzuki Y, Miyashita H, Sugiyama K, Moriizumi S, Unno M, Tanaka O, Kondo H, Bone AJ, Takasawa S, Okamoto H. Pancreatic beta-cell replication and amelioration of surgical diabetes by reg protein. *Proc Natl Acad Sci USA* 1994;91:3589-3592.

30. Gurr W, Yavari R, Wen L, Shaw M, Mora C, Christa L, Sherwin RS. A Reg family protein is overexpressed in islets from a patient with new-onset type 1 diabetes and acts as T-cell autoantigen in NOD mice. *Diabetes* 2002;51:339-346.
31. Shervani NJ, Takasawa S, Uchigata Y, Akiyama T, Nakagawa K, Noguchi N, Takada H, Takahashi I, Yamauchi A, Ikeda T, Iwamoto Y, Nata K, Okamoto H. Autoantibodies to Reg, a beta-cell regeneration factor, in diabetic patients. *Eur J Clin Invest* 2004;34(11):752-758.
32. Graf R, Schiesser M, Lüssi A, Went PH, Scheele GA, Bimmler D. Coordinate regulation of secretory stress proteins (PSP/reg, PAP I, PAP II, and PAP III) in the rat exocrine pancreas during experimental acute pancreatitis. *J Surg Res* 2002;105:136-144.
33. Zenilman ME, Tuchman D, Zheng Q, Levine J, Delany H. Comparison of Reg I and reg III levels during acute pancreatitis in the rat. *Ann Surg* 2000;232(5):646-652.
34. Yoshino N, Ishihara S, Rumi MAK, Ortega-Cava CF, Yuki T, Kazumori H, Takasawa S, Okamoto H, Kadowaki Y, Kinoshita Y. Interleukin-8 regulates expression of reg protein in *Helicobacter pylori*-infected gastric mucosa. *Am J Gastroenterol* 2005;100(10):2157-2166.
35. Sekikawa A, Fukui H, Fujii S, Nanakin A, Kanda N, Uenoyama Y, Sawabu T, Hisatsune H, Kusaka T, Ueno S, Nakase H, Seno H, Fujimori T, Chiba T. Possible role of Reg I α protein in ulcerative colitis and colitic cancer. *Gut* 2005;54:1437-1444.
36. Dieckgraefe BK, Crimmins DL, Landt V, Houchen C, Anant S, Porche-Sorbet R, Ladenson JH. Expression of the regenerating gene family in inflammatory bowel disease mucosa: Reg I α upregulation, processing, and antiapoptotic activity. *J Investig Med* 2002;50(6):421-434.

37. Namikawa K, Fukushima M, Murakami K i sur. Expression of Reg/PAP family members during motor nerve regeneration in rat. *Biochem Biophys Res Commun* 2005;24:126-34.
38. De la Monte SM, Ozturk M, Wands JR. Enhanced expression of an pancreatic protein in Alzheimer's disease and the developing human brain. *J Clin Invest* 1990;86:1004-1013.
39. Ozturk M, de la Monte SM; Gross J, Wands JR. Elevated levels of an exocrine pancreatic secretory protein in Alzheimer disease brain. *Proc Natl Acad Sci USA* 1989;86:419-423.
40. Yonemura Y, Sakurai S, Yamamoto H, Endou Y, Kawamura T, Bandou E, Elnemr A, Sugiyama K, Sasaki T, Akiyama T, Takasawa S, Okamoto H. Reg gene expression is associated with the infiltrating growth of gastric carcinoma. *Cancer* 2003;98(7):1394-1400.
41. Dhar DK, Udagawa J, Ishihara S, Otani H, Kinoshita Y, Takasawa S, Okamoto H, Kubota H, Fujii T, Tachibana M, Nagusue N. Expression of regenerating gene I in gastric adenocarcinomas. Correlation with tumor differentiation status and patient survival. *Cancer* 2004;100(6):1130-1136.
42. Rechreche H, Montalto G, Mallo GV, Vasseur S, Marasa L, Soubeyran P, Dagorn JC, Iovanna JL. Pap, reg I α and reg I β mRNAs are concomitantly up-regulated during human colorectal carcinogenesis. *Int J Cancer* 1999;81:688-694.
43. Takasawa S, Ikeda T, Akiyama T, Nata K, Nakagawa K, Shervani NJ, Noguchi N, Murakami-Kawaguchi S, Yamauchi A, Takahashi I, Tomioka-Kumagai T, Okamoto H. Cyclin D1 activation through ATF-2 in Reg-induced pancreatic β -cell regeneration. *FEBS Letters* 2006;580:585-591.

44. Bartoli C, Baeza N, Figarella C, Pellegrini I, Figarella-Branger D. Expression of Peptide-23/Pancreatitis-Associated Protein and Reg genes in human pituitary and adenomas: comparison with other fetal and adult human tissue. *JCE&M* 1998;83(11):4041-4046.
45. Chakraborty C, Katsumata N, Myal Y, Schroedter IC, Brazeau P, Murphy LJ, Shiu RPC, Friesen HG. Age-related changes in Peptide-23/ Pancreatitis-Associated Protein and Pancreatic Stone Protein/reg gene expression in the rat and regulation by growth hormone-releasing hormone. *Embo*1995;136(5):1843-1849.
46. Narushima Y, Unno M, Nakagawara K, Mori M, Miyashita H, Suzuki Y, Noguchi N, takasawa S, Kumagai T, Yonekura H, Okamoto H. Structure, chromosomal localization and expression of mouse genes encoding type III Reg, Reg III α , Reg III β , Reg III γ . *Gene* 1997;185:159-168.
47. De Reggi M, Gharib B. Protein-X, Pancreatic Stone-, Pancreatic Thread-, reg-protein, P19, Lithostatine, and now what? *Curr Protein Pept Sci* 2001;2:19-42.
48. Rouquier S, Verdier JM; Iovanna J, Dagorn JC, Giorgi D. Rat pancreatic stone protein messenger RNA. *J Biol Chem* 1991;266(2):786-791.
49. De Caro AM, Adrich Z, Fournet B, Capon C, Bonicel JJ, De Caro JD, Rovey M. N-terminal sequence extension in the glycosylated forms of human pancreatic stone protein. The 5-oxoproline N-terminal chain is O-glycosylated on the 5th amino acid residue. *Biochim Biophys Acta* 1989;994:281-284.
50. Carrere J, Guy-Crotte O, Figarella C. Human pancreatic reg protein immunoenzymatic assay and molecular form in serum. *Clin Chim Acta* 1998;273:185-194.
51. Sanchez D, Gmyr V, Kerr-Conte J, Kloppel G, Zenilman ME, Guy-Crotte O, Pattou F, Figarella C. Implication of Reg I in human pancreatic duct-like cells in vivo in the pathological pancreas and in vitro during exocrine dedifferentiation. *Pancreas* 2004;29(1):14-21.

52. Unno M, Nata K, Noguchi N, Narushima Y, Akiyama T, Ikeda T, Nakagawa K, Takasawa S, Okamoto H. Production and characterization of Reg knockout mice. Reduced proliferation of pancreatic β -cells in Reg knockout mice. *Diabetes* 2002;51(3):478-483.
53. Gross DJ, Weiss L, Reibstein I, van den Brand J, Okamoto H, Clark A, Slavin S. Amelioration of diabetes in nonobese diabetic mice with advanced disease by linomide-induced immunoregulation combined with Reg protein treatment. *Endocrinology* 1997;139(5):2369-2374.
54. Miyaoka Y, Kadowaki Y, Ishihara S, Ose T, Fukuhara H, Kazumori H, Takasawa S, Okamoto H, Chiba T, Kinoshita Y. Transgenic overexpression of Reg protein caused gastric cell proliferation and differentiation along parietal cell and chief cell lineages. *Oncogene* 2004;23:3572-3579.
55. Ose T, Kadowaki Y, Fukuhara H, Kazumori H, Ishihara S, Udagawa J, Otani H, Takasawa S, Okamoto H, Kinoshita Y. Reg I-knockout mice reveal its role in regulation of cell growth that is required in generation and maintenance of the villous structure of small intestine. *Oncogene* 2007;26(3):349-359.
56. Kinoshita Y, Ishihara S, Kadowaki Y, Fukui H, Chiba T. Reg protein is a unique growth factor of gastric mucosal cells. *J Gastroenterol* 2004;39:507-513.
57. Kadowaki Y, Ishihara S, Miyaoka Y, Rumi MAK, Sato H, Kazumori H, Adachi K, Takasawa S, Okamoto H, Chiba T, Kinoshita Y. Reg protein is overexpressed in gastric cancer cells, where it activates a signal transduction pathway that converges on ERK1/2 to stimulate growth. *FEBS Letters* 2002;530:59-64.
58. Nishimune H, Vasseur S, Wiese S, Birling MC, Holtmann B, Sendtner M, Iovanna JL, Henderson CE. Reg-2 is a motoneuron neurotrophic factor and a signalling intermediate in the CNTF survival pathway. *Nat Cell Biol* 2000;2:906-914.

59. Kiji T, Dohi Y, takasawa S, Okamoto H, Nonomura A, Taniguchi S. Activation of regenerating gene Reg in rat and human hearts in response to acute stress. *Am J Physiol Heart Circ Physiol* 2005;289:277-284.
60. Bernard-Perrone FR, Renaud WP, Guy-Crotte OM, Bernard P, Figarella CG, Okamoto H, Balas DC, Senegas-Balas FO. Expression of Reg protein during cell growth and differentiation of two human colon carcinoma cell lines. *J Histochem Cytochem* 1999;47(7):863-870.
61. Perfetti R, Raygada MW, Zenilman ME, Egan JM, Denno KM, Sadler TW, Shuldiner AR. Regenerating (reg) and insulin genes are expressed in prepancreatic mouse embryos. *J Mol Endocrinol* 1996;17(1):79-88.
62. Sanchez D, Figarella C, Marchand-Pinatel S, Bruneau N, Guy-Crotte O. Preferential expression of Reg I β gene in human adult pancreas. *Biochem Biophys Res Commun* 2001;284(3):729-737.
63. Perfetti R, Egan JM, Zenilman ME, Shuldiner AR. Differential expression of reg-I and reg-II genes during aging in the normal mouse. *J Gerontol A Biol Sci Med Sci* 1996;51(5):308-315.
64. Lasserre C, Colnot C, Bréchet C, Poirier F. HIP/PAP gene, encoding a C-type lectin overexpressed in primary liver cancer, is expressed in nervous system as well as in intestine and pancreas of the postimplantation mouse embryo. *Am J Pathol* 1999;154(5):1601-1610.
65. Hartupee JC, Zhang H, Bonaldo MF, Soares MB, Dieckgraefe BK. Isolation and characterization of a cDNA encoding a novel member of the human regenerating protein family: Reg IV. *Biochim Biophys Acta* 2001;1518:287-293.

66. Oue N, Mitani Y, Aung PP, Sakakura C, Takeshima Y, Kaneko M, Noguchi T, Nakayama H, Yasui W. Expression and localization of Reg IV in human neoplastic and non-neoplastic tissues: reg IV expression is associated with intestinal and neuroendocrine differentiation in gastric adenocarcinoma. *J Pathol* 2005;207:185-198.
67. Nanakin A, Fukui H, Fujii S, Sekikawa A, Kanda N, Hisatsune H, Seno H, Konda Y, Fujimori T, Chiba T. Expression of the Reg IV gene in ulcerative colitis. *Lab Invest* 2007;87:304-314.
68. Violette S, Festor E, Pandrea-Vasile I, Mitchell V, Adida C, Dussaulx E, Lacorte JM, Chambaz J, Lacasa M, Lesuffleur T. Reg IV, a new member of the regenerating gene family, is overexpressed in colorectal carcinomas. *Int J Cancer* 2003;103:185-93.
69. Takehara A, Eguchi H, Ohigashi H, Ishikawa O, Kasugai T, Hosokawa M, Katagiri T, Nakamura Y, Nakagawa H. Novel tumor marker Reg4 detected in serum of patients with resectable pancreatic cancer and feasibility for antibody therapy targeting Reg4. *Cancer Sci* 2006;11:1191-97.
70. Gu Z, Rubin MA, Yang Y, Deprimo SE, Zhao H, Horvath S, Brooks JD, Loda M, Reiter RE. Reg IV: A promising marker of hormone refractory metastatic prostate cancer. *Clin Cancer Res* 2005;11:2237-43.
71. Mitani Y, Oue N, Matsumura S, Yoshida K, Noguchi T, Ito M, Tanaka S, Kuniyasu H, Kamata N, Yasui W. Reg IV is a serum biomarker for gastric cancer patients and predicts response to 5-fluorouracil-based chemotherapy. *Oncogene* 2007;26:4383-4393.
72. Bishnupuri KS, Luo Q, Murmu N, Houchen CW, Anant S, Dieckgraefe BK. Reg IV activates the epidermal growth factor receptor/Akt/AP-1 signaling pathway in colon adenocarcinomas. *Gastroenterology* 2006;130:137-49.

73. Livesey FJ, O'Brien JA, Li M, Smith AG, Murphy LJ, Hunt SP. A Schwann cell mitogen accompanying regeneration of motor neurons. *Nature* 1997;390:614-618.
74. Bluth MH, Patel SA, Dieckgraefe BK, Okamoto H, Zenilman ME. Pancreatic regenerating protein (reg I) and reg I receptor mRNA are upregulated in rat pancreas after induction of acute pancreatitis. *World J Gastroenterol* 2006;12(28):4511-4516.
75. Schatz DA, Bingley PJ. Update on major trials for the prevention of type 1 diabetes mellitus: the American Diabetes Prevention Trial (DPT-1) and the European Nicotinamide Diabetes Intervention Trial (ENDIT). *J Pediatr Endocrinol Metab* 2001;119:619-622.
76. Gale EA. Theory and practice of nicotinamide trials in pre-type 1 diabetes. *J Pediatr Endocrinol Metab* 1996;9:375-379.
77. Vasseur S, Folch-Puy E, Hlouschek V, Garcia S, Fiedler F, Lerch MM, Dagorn JC, Closa D, Iovanna JL. P8 improves pancreatic response to acute pancreatitis by enhancing the expression of the anti-inflammatory protein pancreatitis-associated protein I. *J Biol Chem* 2004;279:7199-7207.
78. Beauchamp RD, Barnard JA, McCutchen CM, Cherner JA, Coffey Jr RJ. Localization of transforming growth factor alpha and its receptor in gastric mucosal cells. Implications for a regulatory role in acid secretion and mucosal renewal. *J Clin Invest* 1989;84:1017-1023.
79. Polk Jr WH, Dempsey PJ, Russell WE, Brown PI, Beauchamp RD, Barnard JA, Coffey Jr RJ. Increased production of transforming growth factor alpha following acute gastric injury. *Gastroenterology* 1992;102:1467-1474.
80. Gironella M, Iovanna JL, Sans M, Gil F, Peñalva M, Closa D, Miquel R, Piqué JM, Panés J. Anti-inflammatory effects of pancreatitis associated protein in inflammatory bowel disease. *Gut* 2005;54:1244-1253.

81. Duančić V, Posinovec J. Osnove histologije čovjeka. Medicinska knjiga, Beograd-Zagreb, 1990, str.105-359.
82. Holdsworth RJ. Regeneration of the spleen and splenic autotransplantation. *Br J Surg* 1991;78(3):270-278.
83. Kodama S, Kühtreiber W, Fujimora S, Dale EA, Faustman DL. Islet regeneration during the reversal of autoimmune diabetes in NOD mice. *Science* 2003;302(5648):1223-1227.
84. Lonyai A, Kodama S, Burger D, Davis M, Faustman DL. The promise of Hox11+ stem cells of the spleen for treating autoimmune diseases. *Horm Metab Res* 2008;40(2):137-146.
85. Chong AS, Shen J, Tao J, Yin D, Kuznetsov A, Hara M, Philipson LH. Reversal of diabetes in non-obese diabetic mice without spleen cell-derived beta cell regeneration. *Science* 2006;311(5768):1774-1775.
86. Nishio J, Gaglia JL, Turvey SE, Campbell C, Benoist C, Mathis D. Islet recovery and reversal of murine type 1 diabetes in the absence of any infused spleen cell contribution. *Science* 2006;311(5768):1775-1778.
87. Suri A, Calderon B, Esparza TJ, Frederick K, Bittner P, Unanue ER. Immunological reversal of autoimmune diabetes without hematopoietic replacement of beta cells. *Science* 2006;311(5768):1778-1780.
88. Yin D, Tao J, Lee D, Shen J. Recovery of islet β -cell function in streptozocin-induced diabetic mice: an indirect role for the spleen. *Diabetes* 2006;55:3256-3263.
89. Roufosse C, Cook HT. Stem cells and renal regeneration. *Nephron Exp Nephrol* 2008;109:39-45.

90. Gobé G, Zhang XJ, Willgoss DA, Schoch E, Hogg NA, Endre ZH. Relationship between expression of Bcl-2 genes and growth factors in ischemic acute renal failure in the rat. *J Am Soc Nephrol* 2000;11:454-467.
91. Duančić V. Osnove embriologije čovjeka. Medicinska knjiga, Beograd-Zagreb, 1988, str.130-132.
92. Little MH. Regrow or repair: potential regenerative therapies for the kidney. *J Am Soc Nephrol* 2006;17:2390-2401.
93. Dekel B, Burakova T, Arditti FD, Reich-Zeliger S, Milstein O, Aviel-Ronen S, Rechavi G, Friedman N, Kaminski N, Passwell JH, Reisner Y. Human and porcine early kidney precursors as a new source for transplantation. *Nat Med* 2003;9:53-60.
94. Kitamura S, Yamasaki Y, Kinomura M, Sugaya T, Sugiyama H, Maeshima Y, Makino H. Establishment and characterization of renal progenitor like cells from s3 segment of nephron in rat adult kidney. *FASEB J* 2005;19:1789-1797.
95. Sagrinati C, Netti GS, Mazzinghi B, Lazzeri E, Liotta F, Frosali F, Ronconi E, Meini C, Gacci M, Squecco R, Carini M, Gesualdo L, Francini F, Maggi E, Annunziato F, Lasagni L, Serio M, Romagnani S, Romagnani P. Isolation and characterization of multipotent progenitor cells from the Bowman's capsule of adult human kidney. *J Am Soc Nephrol* 2006;17:2443-2456.
96. Dekel B, Zangi L, Shezen E, Reich-Zeliger S, Eventov-Friedman S, Katchman H, Jacob-Hirsch J, Amariglio N, Rechavi G, Margalit R, reisner Y. Isolation and characterization of nontubular sca-1+lin-multipotent stem/progenitor cells from adult mouse kidney. *J Am Soc Nephrol* 2006;17:3300-3314.
97. Bussolati B, Bruno S, Grange C, Buttiglieri S, Deregibus MC, Cantino D, Camussi G. Isolation of renal progenitor cells from adult human kidney. *Am J Pathol* 2005;166:545-555.

98. Vogeseder A, Picard N, Gaspert A, Walch M, Kaissling B, Le Hir M. The proliferation capacity of the renal proximal tubule involves the bulk of differentiated epithelial cells. *Am J Physiol Cell Physiol* 2008;294:22-28.
99. Baskin LS, Hayward SW, Sutherland RA, DiSandro MS, Thomson AA, Cunha GR. Cellular signaling in the bladder. *Front Biosci* 1997;2:592-595.
100. Duplan L, Michel B, Boucraut J, Barthelémy S, Desplat-Jego S, Marin V, Gambarelli D, Bernard D, Berthezene P, Alescio-Lautier B, Verdier JM. Lithostathine and pancreatitis-associated protein are involved in the very early stages of Alzheimer's disease. *Neurobiol Aging* 2001;22(1):79-88.

POPIS SKRAĆENICA

REG – Regenerating gene
RS – Reg-related sequence
PSP – Pancreatitis stone protein
PTP – Pancreatitis thread protein
PARP – Poli(ADP-ribosa) polymerase
INGAP - Islet neogenesis associated protein
EXT – Exostose
BrdUrd – Brom deoksiuridin
HIP/PAP - Hepatitis, intestine, pancreas/Pancreatitis associated protein
NOD – Non obese diabetic
RNA – Ribonucleic acid
cDNA – Complementary deoxyribonucleic acid
IFN γ - Interferon γ
IL-6 – Interleukin 6
PI(3)K/Akt - Phosphatidylinositol-3-kinase
NF- κ B - Nuclear factor-kappa B
ECL - Enterocromaffine-like cells
ATF-2 – Aktivni transkripcijski faktor 2
CDK 4 – Ciklin ovisna kinaza 4
TNF- α - Tumor necrosis factor α
CNTF - Ciliary neurotrophic factor
PDAC – Pancreatic ductal adenocarcinoma
CEA – Karcinoembrijski antigen
CA 19-9 – Karbohidratni antigen 19-9
ELISA – Enzyme-linked immunosorbent assay
FGF – Fibroblast growth factor
EGF – Epidermal growth factor
HGF – Hepatocyte growth factor
EGFR – Epidermal growth factor receptor
5-FU – 5-fluoro uracil
PVDF – Polyvinylidene difluoride
SDS-PAGE – Sodium dodecyl sulfate-polyacrilamide gel
TGF- α - Transforming growth factor α
LIF – Leukemia inhibitory factor
KGF - Keratinocyte Growth Factor

ŽIVOTOPIS

IME I PREZIME

Gordana Starčević-Klasan

DATUM I MJESTO ROĐENJA

30. 11. 1971. god., Ivanjska, Banja Luka, Republika Bosna i Hercegovina

ADRESA

Mavri 27C, 51216 Viškovo

RADNO MJESTO

Zavod za anatomiju, Medicinski fakultet u Rijeci

OBRAZOVANJE

1990. – 1996. god.: Medicinski fakultet Sveučilišta u Rijeci

1996. – 1999. god.: Poslijediplomski studij «Biomedicina», Medicinski fakultet Sveučilišta u Rijeci

AKADEMSKI STUPNJEVI

1996. god.: Doktor medicine

ZNANSTVENI STUPNJEVI

2004. god.: Magistar znanosti

ČLANSTVO I AKTIVNOSTI U ZNANSTVENIM I STRUKOVNIM UDRUŽENJIMA

1999. – 2008. Član Hrvatskog društva anatoma i embriologa

NASTAVNA DJELATNOST

1999. – 2008. vježbe i seminari iz nastavnog kolegija «Anatomija» na dodiplomskim studijima opće medicine i stomatologije, te svih drugih dodiplomskih i stručnih studija

RADOVI INDEKSIRANI U CURRENT CONTENTSU

Starčević – Klasan G, Cvijanović O, Peharec S, Zulle M, Arbanas J, Ivančić Jokić N, Bakarčić D, Malnar- Dragojević D, Bobinac D. Anthropometric parameters as predictors for iliopsoas muscle strength in healthy girls and in girls with adolescent idiopathic scoliosis. Coll Antropol 2008;32(2):461-466.

Starčević – Klasan G, Ažman J, Picard A, Jurišić – Eržen D, Nikolić M, Jerković R. Reg IV protein is expressed in normal rat tissue. Coll Antropol 2008;32 suppl.2:89-93.

RADOVI OBJAVLJENI U ČASOPISIMA KOJI SE INDEKSIRAJU U DRUGIM MEĐUNARODNIM INDEKSIM PUBLIKACIJAMA (INDEX MEDICUS, EXCERPTA MEDICA I DR.)

Stančić MF, Mičović V, Bobinac D, **Starčević G**, Fužinac A, Tomljanović Ž. Electromyographic evaluation of experimental nerve grafts suggests better recovery with microscope assistance. Pflügers Arch-Eur J Physiol 1996;431:285-6.

ZNANSTVENA KONGRESNA PRIOPĆENJA

Ažman J, **Starčević-Klasan G**, Jurišić-Eržen D, Takasawa S, Okamoto H, Jerković R. Reg I expression in regenerating skeletal muscle in rat. 3rd World Congress on Regenerative Medicine, September, Leipzig, 2007.

Bobinac D, Cvijanović O, **Starčević G**, Arbanas J, Lulić J, Zoričić S, Crnčević-Orlić Ž. Biokemijski i koštani markeri u žena fertilne dobi i u menopauzi. 4. Hrvatski Kongres o Osteoporozi, Ožujak, Cavtat, 2007.

Mičović V, Stančić MF, **Starčević G**, Fužinac A, Bobinac D, Mitrović Z. Electromyographical comparison of nerve grafts performed with loupe magnification and microscope assistance. International Meeting, «Life sciences 1995», September, Gozd Martuljek, Slovenija, 1995.