

Histološke varijacije, kriteriji klasifikacije i kliničko patološka korelacija meningealnih tumora

Zamolo, Gordana

Doctoral thesis / Disertacija

1996

Degree Grantor / Ustanova koja je dodijelila akademski / stručni stupanj: **University of Rijeka, Faculty of Medicine / Sveučilište u Rijeci, Medicinski fakultet**

Permanent link / Trajna poveznica: <https://urn.nsk.hr/urn:nbn:hr:188:269134>

Rights / Prava: [Attribution 4.0 International](#)/[Imenovanje 4.0 međunarodna](#)

Download date / Datum preuzimanja: **2025-03-10**



Repository / Repozitorij:

[Repository of the University of Rijeka Library - SVKRI Repository](#)



MEDICINSKI FAKULTET SVEUČILIŠTA U RIJECI

GORDANA ZAMOLO

HISTOLOŠKE VARIJACIJE, KRITERIJI KLASIFIKACIJE I KLINIČKO
PATOLOŠKA KORELACIJA MENINGEALNIH TUMORA

DOKTORSKA DISERTACIJA

SVEUČILIŠNA KNJIŽNICA
R I J E K A



930024919

Rijeka, srpanj 1996.

Rad je izrađen u Zavodu za patologiju i patološku anatomiju Medicinskog fakulteta u Rijeci i Institutu za Neuropatologiju Kliničkog bolničkog centra Rebro u Zagrebu.

Voditelj rada: Prof. dr. Vladimir Hlavka

Rad ima 104 stranica, 11 tabela, 12 grafikona i 6 mikrofotografija

Zahvaljujem se mentoru prof. dr. Vladimiru Hlavki na savjetima i pomoći pri izradi rada.

Zahvaljujem se prof. dr. Rastku Golouhu i dr. Andreji Zidar koji su mi pomogli pri tehničkoj izradi rada.

Posebno se zahvaljujem dr. Zlatku Koliću koji mi je pomogao pri prikupljanju kliničkih podataka, kao i prof. Igoru Kardumu na uloženom trudu pri obradi statističkih podataka.

I na kraju se zahvaljujem svojoj obitelji i svojim kolegama na pruženoj podršci.

SADRŽAJ

1.	UVOD	1
1.2	ANATOMIJA I HISTOLOGIJA MOŽDANIH OPNI	2
1.3	PODRIJETLO TUMORA MENINGA	3
1.3.1	UČESTALOST LOKALIZACIJE MENINGIOMA	3
1.3.2	HISTOLOŠKI TIPOVI MENINGIOMA	4
1.4	MENINGIOMI: KLASIFIKACIJA I HISTOGENEZA	9
1.5	BIOLOŠKO PONAŠANJE	11
1.6	PREDVIĐANJE RECIDIVA	14
2.	CILJ RADA	18
3.	MATERIJAL I METODE	19
4.	REZULTATI	65
5.	RASPRAVA	85
6.	ZAKLJUČAK	95
7.	LITERATURA	97
8.	ŽIVOTOPIS	107

SAŽETAK

U radu su obrađena 115 tumora moždanih opni izdvojenih iz sveukupnog materijala Zavoda za neuropatologiju kroz razdoblje od 8 godina (1987-1995).

Najveću učestalost meningealnih tumora imali smo na falksu odnosno parasagitalnoj regiji (23,50 %). Najrjeđi su intraorbitalni i okcipitalni meningiomi sa po jednim slučajem (0,86 %). Torakalna regija u intraspinalnih meningioma je najčešće zahvaćena (13,04 %).

Srednja životna dob bolesnika sa meningiomom je 49,78 godina za sve lokalizacije, za intrakranijalne tumore je 49,15, a za intraspinalne 54 godine. Većina bolesnika bila je ženskog spola, omjer je 75:40.

U radu analizom histoloških karakteristika tumora proizlazi sljedeća klasifikacija:

1. endotelijalni tip
 - a. tip I
 - b. tip II
 - c. tip III (jako vaskularizirani)
2. fibromatozni meningiom
3. angioblastički meningiom
4. hemangiopericitom
5. atipični meningiom
6. anaplastični meningiom
7. menigealni sarkom

Endotelijalni meningiom, tip I, nađen je u 25 (21,74 %) slučajeva, od kojih su 21 (18,26 %) intrakranijalnih i 4 (3,48 %) intraspinalnih meningioma. Osnovna histološka karakteristika tog tumora su nakupine stanica sa homogenom ili finom granuliranom, ružičastom citoplazmom, čija se membrana obično slabo ili nikako ne prikazuje. Jezgre stanica su velike, okruglaste, obično centralno položene sa vidljivim nukleolima.

Endotelijalni meningiom, tip II, u materijalu je zastupljen u 24 (20,86 %) slučajeva. Osnovna histološka značajka tih tumora su koncentrične vrtložaste formacije u čijem se centru naziru žilni pupoljci.

Jako vaskularizirani meningiom, tip III, je smješten u grupu endotelijalnih meningioma, u koju spada na osnovu histoloških značajki stanica. U ovom histološkom tipu dominiraju krvne žile različitog lumena, sa hijalinim ili displatičnim promjenama vaskularne stijenke. Tumorske stanice su endotelijalnog tipa i formiraju solidne otočiće ili vrtložaste formacije. U osnovi u tumoru se nalazi bogata vaskularizacija sa specifičnom organizacijom. Ovaj tip tumora u materijalu prisutan je u 15 (13,04 %) slučajeva i svi su intrakranijalni meningiomi tog tipa različite lokalizacije.

Fibromatozni meningiomi histološki pokazuju isprepletene snopove vretenastih stanica sa uskom štapičastom jezgrom. Ovaj tip tumora u materijalu prisutan je u 17 (14,78 %) slučajeva.

Brojni vaskularni prostori obično kapilarne strukture i veličine dominiraju u histološkoj slici angioblastičkih meningioma. Tumor je celularan i sastoji se od stanica slabo vidljive citoplazme i okruglih ili ovalnih jezgara. Stanice su intimno vezane za stijenke krvnih žila. U ovoj grupi klasificirano je 14 (12,74 %) slučajeva.

U grupi hemangiopericitoma uključena su 2 tumora, i to kao tranzicionalni tumori vaskularnog porijekla.

Atipičnog meningioma bilo je u 2 (1,70 %) slučaja, anaplastičnog meningioma u 7 (6,10 %) slučaja, a sarkoma u 9 (7,80 %) slučaja. Histološka slika atipičnog meningioma uključuje tipične meningotelijalne vrtloge, mala područja nekroze, hipercelularitet, mitotsku aktivnost, brojne jezgre sa prominentnim nukleolima. Karakteristika anaplastičnog meningioma su slaba citološka diferencijacija, pleomorfija, brojne mitoze, invazija mozga. Meningosarkom u histologiji karakterizira polimorfija, brojne mitoze, nekroze, invazija mozga i/ili koštanih struktura.

Osnova klasifikacije intrakranijalnih tumora bio je modificirani sistem histološkog gradusa, baziran primarno na kriterijima World Health Organisation (WHO), a to su kriteriji malignosti (hipercelularitet, gubitak arhitekture, nuklearni pleomorfizam, mitotski indeks, tumorska nekroza i moždana invazija) u diferenciranju atipičnih i malignih meningioma. Svaki od tih kriterija bodovao se od 0-3, a zajedno su davali kumulativne bodove za određivanje benignog, atipičnog i malignog meningioma.

Najčešći simptom bila je pareza. Od radioloških značajki, 33 pacijenta pokazivala su umjereni do naglašeni edem na kompjuteriziranoj tomografiji (CT).

U našoj studiji pacijenti sa histološkim gradusom I, II, III meningioma razmatrani su retrospektivno, u povezanosti pojave multifokalne tumorske mase i tumorske rekurencije. Ovaj rad korelira histopatološku klasifikaciju meningioma sa kliničko-patološkim značajkama biološke aktivnosti tumora.

Komplektnost ekscizije i lokalizacija tumora promatrane su u svih histopatoloških tipova meningioma. Rekurencija je zabilježena u klasičnih meningioma poslije totalne resekcije, jako atipični i anaplastični tumori rekuriraju mnogo učestalije. Podržavajući subjektivnu kategorizaciju sa kvantitativnim parametrima u svezi sa proliferacijom, svi histopatološki podtipovi meningioma su istraživani imunohistokemijskom analizom antigena proliferirajućih stanica (PCNA). Prognostički značaj proliferativnog indeksa u meningioma uspoređivan je sa mitotskim indeksom i imunohistokemijskom analizom upotrebom monoklalnog antitijela PC 10 protiv antigena proliferirajućih stanica. PCNA indeks je koreliran sa kliničko-patološkim osobinama tumora. PCNA indeks je signifikantan faktor u univarijatnom modelu, ali ne i u multivarijatnom modelu.

O rekurenciji intrakranijalnih meningioma postoperativno dugo se raspravlja, ali su još uvijek nepoznati faktori odgovorni za rekurenciju. Jedan od prediktora rekurencije unutar 2-6 godina od tumorske resekcije je mitotski indeks tumora kao i radikalnost resekcije. Recidiv se javio u klasičnih meningioma u 20,86 % slučajeva, a u grupi malignih meningioma recidiviralo je 4,35 %. Učestalost recidiva veća je u žena, odnos 17:12, u srednjoj životnoj dobi od 53,20 godina. U recidivu tumorsko tkivo ne mijenja histološki tip, niti su primjećeni znakovi koji bi govorili o rapidnijem rastu.

Univarijatnom analizom definirani su nezavisni prognostički pokazatelji: dob, spol, anamnestički podaci, lokalizacija, recidiv, edem, histološki tip, mitotska aktivnost, pojava nekroze, invazija koštanih struktura i/ili mozga, PCNA, vrtložaste strukture, pjenušave stanice, psamozna tjelešca, hipervaskularitet, prominencija nukleola, pleomorfija, hipercelularnost.

Multivarijatnom analizom definirani su prognostički pokazatelji: recidiv, lokalizacija, histološki tip, PCNA. PCNA indeks korelira sa brojem mitozama, a to znači da što je veći broj mitozama veći je i postotak PCNA ($p < 0,005$). PCNA indeks korelira sa tumorskom invazijom mozga, gdje je signifikantno veći postotak PCNA (69,00 %).

Također postoji korelacija PCNA indeksa sa tumorskom pleomorfijom i hipercelularitetom. U grupi meningioma sa pleomorfijom postotak PCNA je značajno veći (72,26 %) kao i grupi meningioma sa izraženim hipercelularitetom (73,03 %).

Histološki tip meningioma može se predvidjeti na osnovi poznavanja razine PCNA i broja mitoze. Veća razina PCNA i veći broj mitoze zajedno su značajno povezani sa pojavljivanjem malignih meningioma.

SUMMARY

From the material of the Institute of Neuropathology Medicine School of Rijeka for between 1987 and 1995, 155 tumours of meninges were studied.

The meningeal tumours were most frequently found in falx and parasagittal region (23,50 %). Intraorbital and occipital meningiomas were the least frequent variety (only by a case or 0,86 %). Intraspinal meningiomas were most frequently localized in thoracal region (13,04 %).

The mean age of our patientes was 49,78 years for all localizations (for intracranial 49,15, intraspinal 54 years). The sex ratio (F:M) for all localizations was 1,08.

From this study come out the following suggestions for classification.

1. Endothelial type

a. type I

b. type II

c. type III (highly vascularized meningiomas)

2. Fibromatous meningioma

3. Angioblastic meningioma

4. Hemangiopericytoma

5. Atypical meningioma-anaplastic meningioma-meningosarcoma

Endothelial meningioma, type I, was found in 25 cases (21,74 %) from which 21 (18,26 %) were localized intracranially and 4 (3,48 %) intraspinal. The main histologic characteristic of these tumours were crouds of cells with homogenous or finely granulates cytoplasm with poorly visible membranes.

The nuclei are round, usually centrally located with well marked nucleoli.

Endothelial meningioma, type II in our material was found in 24 (20,86 %) cases.

The basic histologic feature of this tumour are concentric whorls formations with vascular buds in their centers. The cells of this histologic type are of endothelial origin and are oriented around the whorls.

"Highly vascularized meningioma" (type III) is placed in the group of "endothelial" meningiomas since according to the histologic features the cells belong to this group. In this type histologically dominate vessels of different caliber of the lumen, with hyaline and dysplastic changes of vascular walls. The tumour cells are of endothelial type and form solid sheaths or whorls. Actualy that is an unusually rich vascularisation with specific organisation. This type of tumor in our material was present in 15 (13,04 %) cases and all of them were intracranial with different localization.

Fibromatous meningioma, histologically shows bands of spindle cells with rod-shaped nuclei. This type of tumour in our material was present in 17 (14,78 %) cases.

A lot of vascular space usually of capillary structure and size dominated in the histological picture of angioblastic tumours. Tumour has plenty of cells with poorly visible cytoplasm and round of oval nuclei. These cells are closely bound to the vessels walls.

In this group were classified 14 (12,74 %) of our cases.

Into the group of haemangiopericytoma 2 tumours were included, they were of transitional variety.

Atypical meningioma was found in 2 (1,70 %) cases, anaplastic meningioma in 7 (6,10 %) cases and sarcoma in 9 (7,80 %) cases, however this is not representative report of the frequency of this tumours.

We used a modified histological grading system, based primarily on World Health Organisation (WHO) criteria of malignancy (hypercellularity, loss of architecture, nuclear pleomorphism, mitotic indeks, tumor necrosis and brain invasion) to define atypical and malignant meningiomas.

Each of these criteria was given a score from 0 to 3, and then partial scores were added to obtain cumulative scores. These total scores were then used to determine what is benign, atypical, and malignant.

The most common presenting symptom and physical sign in our patients was paresis. On radiographic feature, all patients showed moderate or marked edema on computed tomography.

In our study patients with histologic grade I, II, III meningioma were reviewed retrospectively for the occurrence of multifocal tumour masses in relation to recurrence. This study correlates the histopathological classification of meningiomas with clinicopathological features of biological activity.

The extent of surgery and site were studied in detail in all tumours of all histopathological types. Recurrences were observed in classic meningiomas after complete resection, whereas atypical and anaplastic tumors recurred after complete resection much more frequently.

Recurrence of intracranial meningiomas after surgery has long been recognized, but there is still no consensus about factors responsible for recurrence. The single most powerfull predictor of recurrence within 6 years after tumor resection is the mitotic indeks of tumor. Other powerfull factor for predicting recurrence was the extent of resection.

To support the subjective categorisation by a quantitative parameter related to proliferation, meningiomas comprising all histopathological subtypes were investigated for staining of proliferating cell nuclear antigen (PCNA). The prognostic value of tumour proliferative indices in meningiomas was assessed by mitotic counts and by immunocytochemistry using a monoclonal antibody against PCNA. PCNA indeks was a significant factor in univariate model but not in the multivariate model.

PCNA index may be used as an adjunct with mitotic counts in predicting the clinical course of patients with meningiomas.

1. UVOD

Meningiomi su benigni tumori koji potiču od staničnih elemenata moždanih opna i njihovih derivata. Relativno su česti, pa među intrakranijalnim tumorima zauzimaju 13-18 % (47). Među intraspinalnim tumorima zauzimaju čak 25 %. Meningiomi su najučestaliji tumori nervnog sustava i česti uzročnici neuroloških poremećaja. Od godine 1922. za opis tipičnih benignih tumora meninga, upotrebljava se po Cushingu termin meningioma (1). Većinom su to dobro ukapsulirani, sporo rastući tumori, pristupačni potpunoj kirurškoj resekciji. Dakle, iako su općenito gledano benigne neoplazme, mogu očitovati agresivno odnosno maligno ponašanje sa invazijom moždane kore i multiplim recidivima koji vode progresivnoj neurološkoj disfunkciji. Opisani su različiti histološki tipovi meningioma bez prognostičkog značaja, osim atipične forme (111) u kojoj su mitotska aktivnost, zone nekroza i kortikalna invazija u vezi sa visokim rizikom rekurencije (112). Opća karakteristika meningioma je da ograničeno rastu i ne infiltriraju komprimirani ili samo dislocirani mozak. Ali, ipak se može govoriti o sklonosti meningioma za infiltraciju duralnih venskih sinusa gdje tumorskim stanicama može biti obliterated longitudinalni sinus kod nekih parasagitalnih meningioma, i infiltracija koštane srži lubanje, što može stimulirati osteoblastičku proliferaciju i hiperostoza (114).

Recidiviranje meningioma u mnogome ovisi od toga da li lokalizacija tumora dozvoljava totalno ili samo parcijalno odstranjenje tumora. Poslije na izgled kompletnog odstranjenja tumora, pojave recidiva kreću se od 5-21 %, dok su kod nekompletnog odstranjenja recidivi češći (115). Prosječni postoperativni period do pojave recidiva je oko 5 godina.

Za razliku od intrakranijalnih meningioma, u spinalnih je rekurencija znatno rjeđa (98).

Rizik rekurencije dovodi se u vezu sa lokalizacijom tumora (osobito sfenoidnog prstena), poljem resekcije, multicentričnim pojavljivanjem te sa dobi i spolom pacijenta.

U posljednjih se nekoliko godina metodama kvantitativne patologije pokušava pribaviti veći broj prognostičkih informacija vezanih za tumorsko tkivo. Procjena stanične proliferacije pomoću DNA protočne citometrije, imunohistokemije te regije nukleolarnog organizatora (NOR) pokazale su se kao vrijedna dopuna histološkoj pretrazi (117). Takve bi metode trebale biti jednostavne i primjenjive na rutinski obrađenom materijalu, a interpretacija rezultata pouzdana i jednostavna. Imunohistokemija ima pretežito takva svojstva. U rutinskom radu prognostički faktori su povezani sa histološkom analizom tumorskog tkiva. To podrazumjeva procjenu proliferacije tumorskih stanica, koja određuje arhitekturu neoplastičnog tkiva (119). Antigen jezgre proliferirajućih stanica (PCNA), pripada grupi ciklina, čija je sinteza u korelaciji sa proliferativnim stanjem stanica. Imunoreaktivnost primjenom PC 10 protutijela, prikazuje udio stanica u proliferaciji normalnih tkiva, fiksiranih formalinom i uklopljenih u parafin, a također korelira sa prognozom nekih tumora (118).

1.2 ANATOMIJA MOŽDANIH OPNI

Centralni živčani sustav je omotan ovojnicama, meningama. Prema klasičnom shvaćanju postoje tri opne koje odjeljuju mozak i spinalnu moždinu od koštanog svoda lubanje i koštanog kanala moždine. To su:

1. tvrda ovojnica (dura mater spinalis et encephali)
2. paučinasta ovojnica (arachnoidea spinalis et encephali)
3. meka ovojnica (pia mater spinalis et encephali)

Tvrda ovojnica je neelastična fibrozna membrana koja potpuno oblaže mozak i spinalnu moždinu, a tvore je dva lista: vanjski, periostalni i unutarnji, meningealni. Periostalni list oblaže unutarnju stranu kostiju lubanje, čvrsto na njih prijanja, pa na lubanjskom konveksitetu igra ulogu periosta. Meningealni list je, u stvari, unutarnja površina dure, koja preko subduralnog prostora dolazi u doticaj sa paučinastom ovojnicom.

Za razliku od tvrde moždane ovojnice mozga, dura mater spinalis ne oblaže zidove kanala, nego je od periosta odvojena epiduralnim prostorom koji je ispunjen vezivnim i masnim tkivom u kojem su uloženi venski spletovi i limfne žile.

U lubanjskoj šupljini dura mater stvara i nekoliko pregradnih membrana. To je: sagitalna pregrada ili falks cerebri, transversalna pregrada između velikog i malog mozga, tentorium cerebelli te diaphragma sellae turcicae.

Tvrda ovojnica je histološki građena od gusto isprepletenih vezivnih snopova a ima svoje vlastite krvne žile i živce (18, 40).

Paučinasta ovojnica je tanka, elastična opna, histološki građena od nježnih elastičnih i kolagenih vlakana. Nema vlastite krvne žile. Od dure je odjeljena subduralnim prostorom a od meke ovojnice subarahnoidalnim prostorom koji je ispunjen likvorom i brojnim vezivnim snopićima koji povezuju arahnoidaju sa pija mater. Zbog ove povezanosti uobičajno je te dvije ovojnice shvatiti kao jedan sistem-leptomeninge. Na konveksitetnim dijelovima mozga, arahnoidaja i pija su, na gore navedeni način srasle, dok se u područjima moždanih brazdi one razilaze, jer je pija mater intimno srasla sa površinom mozga, te ulazi u sve udubine i brazde mozga a arahnoida ih samo premošćuje. Arahnoidaja stvara brojne prstolike formacije, villi arachnoidales, koji strše u duralne sinuse i veće meningealne vene, kao organi kroz koje se vrši veliki dio resorpcije likvora. U spinalnom kanalu villi arachnoidales su najbrojniji na mjestima izlaska nervnih korjenova.

Meka ovojnica (pia mater) smještena je neposredno uz površinu mozga i slijedi sve njegove vanjske oblike kao i površinu spinalne moždine. To je nježna, fibroelastična, jako vaskularizirana opna. Ona šalje svoje vezivne tračke sa krvnim žilama u tkivo mozga i kralježnične moždine. Tako i nastaju Virchow-Robinovi prostori, koji su nastavak subarahnoidalnog prostora. U lubanji i kanalu kralježnične moždine pija mater potpuno oblaže spinalne korijenove i moždane živce, spajajući se bez jasne granice sa njihovim epinurijem. Ona prati živce sve do njihova izlaska kroz otvore između kralježaka.

1.3 PODRIJETLO TUMORA MENINGA

Klasično je mišljenje da meningiomi nastaju iz arahnoidalnih stanica, osobito onih koje stvaraju villi arachnoidales, odnosno po Rubinsteinu mogu povremeno poticati iz duralnih fibroblasta i pia stanica.

Villi arachnoidales, kao što je pomenuto, su većinom koncentrirani u stijenkama duralnih venskih sinusa, ali ih ima i drugdje u venoznom sistemu leptomeninga. Mjesta gdje su villi i normalno najbrojniji smatraju se predilekcionim za pojavu meningioma.

Intraventrikularni meningiomi potiču od stanica leptomeningealnih produžetaka koji stvaraju horioidnu telu i stromu horioidnih pleksusa.

Orbitalni meningiomi nastaju od pokrovnih stanica arahnoideje oko intraorbitalnog dijela optičkog nerva. Meningiomi mogu nastati i iz susjednih struktura oko orbite pa urastati u nju, kao sekundarni meningiom, što svakako treba razlikovati od primarnog intraorbitalnog meningioma.

Intraspinalni meningiomi, kao i oni intrakranijalni, obično su čvrsto vezani uz duru, šireći se obično subduralno. U spinalnom kanalu se često drže nervnih korijenova, a rijede su odvojeni od dure pri čemu mogu imati različiti odnos prema strukturama kičmenog stupa (3, 4).

Hassin GB je pokazao da su villi u spinalnom kanalu brojniji na izlasku nervnih korijenova, te je smatrao da bi ova mjesta bila najpogodnija za rast meningioma (61). Kako na tim mjestima postoji mali intraduralni prostor za ekspanzivni rast, dolazi do invazije dure i ulaska tumora u epiduralni prostor.

Postoje i ekstrakranijalni meningiomi. Oni potiču od ektopičnih ili heterotopičnih embrionalnih ostataka meningealnih stanica ili prebačaja meningealnog tkiva (5).

Meningiomi su tumori neuroektodermalnog i mezenhimalnog porijekla. Tijekom 19. stoljeća mislilo se da potječu iz dure mater, o čemu govori i termin dural endothelioma.

Za razliku od mozgovine koja je rijetko invadirana (maligne forme), duralna zahvaćenost pokušava se objasniti prisustvom gnijezda arahnoidalnih stanica unutar same dure.

1.3.1 Učestalost i lokalizacija meningioma

Meningiomi se u prikazima većine autora, po učestalosti, nalaze na drugom mjestu intrakranijalnih tumora, odmah iza glioma (60, 98). Incidencija u intrakranijalnoj lokalizaciji varira od 13-18%, dok su u spinalnom sistemu još češći, pa prema nekim autorima zauzimaju čak 25%.

Najčešće mjesto javljanja meningioma je cerebralni konveksitet (81), sa izrazitom parasagitalnom dominacijom od oko 50% i to više parijetalno, a frontalno češće nego okcipitalno (14, 59). Od ostalih 50% intrakranijalnih meningioma najčešće lokalizacije su: fissura Sylvii, sfenoidalni greben, olfaktorni žlijeb, tuberculum sellae (86) i paraselarna regija (68, 97). U stražnjoj lubanjskoj jami meningiomi se javljaju uz stražnji dio petrozne kosti, zatim uz rubove sigmoidnog sinusa te oko velikog okcipitalnog otvora. Vrlo rijetka lokalizacija je u piramidi temporalne kosti, a meningiomi mogu rasti i u komorama (79). Lijevi ventrikul je nešto češće mjesto nastanka meningioma, dok desni, oba, kao i III i IV su izuzetno rijetki (6, 11).

Obuhvatajući kranijalni prostor kao cjelinu, prednja polovina je češće mjesto javljanja meningioma nego stražnja, kao i lijeva hemisfera u odnosu na desnu (12, 13).

Meningiomi se kao primarni orbitalni tumori, u odnosu na sve tumore orbite javljaju u 8% slučajeva. Ova regija je rijetko zahvaćena meningealnim tumorom, što se vidi iz serije Cushinga i Eisenhardta koji su od 313 meningioma, imali samo jedan primarni intraorbitalni meningiom (7). U seriji Jellingera i Slowika, intraorbitalni meningiomi su predstavljali 3,3% (8). Risi i Uske su opisali 17 slučajeva intraorbitalnih meningioma, od kojih su 9 bili uz optički živac (63). Spomenuti autori su opisali i 35 sekundarnih orbitalnih meningioma čiji je primarni rast bio olfaktorni žlijeb ili sfenoidalni greben u 25 slučajeva, frontalna bazalna regija u 5, a selarna regija također u 5 slučajeva (9, 10).

U spinalnom kanalu meningiomi su među najčešćim primarnim neoplazmama. Gambarelli i sur. su spinalne meningiome sa 25% javljanja stavili na drugo mjesto odmah iza neurinoma (29%) (25). Sličan redoslijed iznio je i Chaparro, ali su po njemu neurinomi dva puta češći od meningioma (104). Turgut i sur. (69) imaju obrnuti poredak: meningiomi su prvi po učestalosti javljanja u spinalnom kanalu, a iza njih slijede neurinomi. Torakalno područje je najčešće zahvaćeno, cervikalno nešto rijede, dok je lumbalna regija najrjede mjesto pojave spinalnih meningioma (78).

Iako intraspinalni meningiomi, kao i oni intrakranijalni, obično rastu subduralno, držeći se dure, oni se mogu javiti i epiduralno.

Meningiomi se mogu javiti i ekstrakalvarijalno. Siegel i Anderson izvršili su reviziju do tada opisanih slučajeva ekstrakalvarijalnih meningioma, uz prikaz vlastitog slučaja, sa hiperostozom svoda lubanje i intraosealnom tumorskom infiltracijom na vanjskoj površini frontalne i temporalne kosti, ali bez intrakranijalne tumorske mase. Siegel i Anderson kao i Wagman i suradnici, koji opisujući svoje slučajeve, ukazuju da odsutnost duralne tumorske mase ne isključuje prisustvo mikroskopskih nakupina tumorskih stanica u duri, što je bio i kod njih slučaj. Svi autori koji prikazuju ove slučajeve poseban naglasak stavljaju na lokalizaciju ovih tumora u blizini kranijalnih sutura (62).

Rijetka je pojava meningioma na drugim mjestima. Ipak, opisani su meningiomi frontalnog i etmoidalnog sinusa, maksilarnog sinusa, glabele i fossae pterygopalathine, glandulae parotis, vrata i to duž grana akcesornog živca. U literaturi su opisani meningiomi kožnih regija, uključujući skalp i lice (30).

1.3.2 Histološki tipovi meningioma

Meningiomi su najčešći ekstracerebralni intrakranijalni tumori, karakterističnog histološkog izgleda (17, 19). Nastaju od arahnoidalnog sloja (meningotelijalnih) stanica, ali zahvaćaju duralni kolagen.

Meningiomi imaju glatku lobuliranu vanjsku površinu i jasnu demarkaciju od susjednog mozga. Posjeduju kapsulu koja je građena od komprimiranih meninga, ponekad sa sraslim slojem gliotičkog superficijalnog korteksa (1). Češći su u odraslih nego u djece (95). Mozak nije zahvaćen tumorom koji infiltrira duru često sa venoznom invazijom i mogućom ekstenzijom u subkutana tkiva i kosti. Ekstenzija u kosti je ponekad nedekstruktivna, ali je česta ostoblastična reakcija sa hiperostozom. Centralne nekroze su češće u velikih meningioma, moguće kao rezultat vaskularne insuficijencije.

Meningiomi posjeduju obilne intermedijarne filamente, uglavnom vimentin. Retikulin u menigeomu je iregularan i predstavlja razliku od neurilemoma koji ima fine pericelularne oblike.

U tipičnom sincicijalnom meningiomu karakteristične su pojedinačne stanice ili nakupine malih stanica u razmazu. U parafinskim sekcijama karakteristične su

koncentrične nakupine. Uniformne veličine stanica i jezgre karakteristika su benignih meningioma za razliku od malignih čija je karakteristika pleomorfizam i mitoze. Degenerativne promjene kao intercelularni edem i nakupine xanthoma stanica su obično fokalne. Invaginacija citoplazme u jezgru daje karakteristične eozinofilne pseudoinkluzije (24). Različite forme meningioma uključuju psamomatozne, angiomatozne, fibroblastične, miksoidne i "clear cell" histološke tipove (22). Mnogi tumori pokazuju tranzicionalne oblike. Sekretorni meningiomi stvaraju intracelularna lumina koja pokazuju ekspresiju citokeratina i epitelijalnog membranskog antigena i sadrže hijaline inkluzije (45). U manjim biopsijama kada tumor pokazuje ekstenzivnu infiltraciju može sugerirati karcinom, ali ekspresija citokeratina je fokalna češće nego uniformna.

Takvi različiti histološki tipovi ne pokazuju prognostičku značajnost, dok atipični oblici u kojima se nađu brojne mitoze, žarišta nekroze i kortikalne invazije u vezi su sa visokim rizikom rekurencije (48, 49).

Ostali faktori koji impliciraju rizik rekurencije uključuju lokalizaciju tumora (posebno sfenoidni prsten), opseg resekcije, multicentričnost, dob i spol pacijenta. Nekroze su češće u fokalnom ili predominantno papilarnim oblicima koji sadrže perivaskularni raspored tumorskih stanica (36). Tumori sa takvim oblicima imaju višu incidenciju rekurencije i mogućnost metastaziranja.

Psamomatozna varijanta je označena prisustvom velikog broja psamoma tjelešaca, koji se razvijaju od depozita kalcijevih soli u centru koncentrično poredanih stanica (27, 28). Takve strukture mogu se pretvoriti u kalcificirane mase. Formacije psamoma tjelešaca su češće u spinalnim nego kranijalnim meningiomima (21). Rijetki slučajevi makroskopskih kalcifikacija mogu biti rezultat metaplastičke osifikacije u vezivnoj tkivnoj stromi. Depoziti amiloida nađu se u zidu krvnih žila ili u fibroznoj stromi. Takve promjene su bez prognostičkog značaja.

Fibroblastički meningiomi pokazuju nakupine vretenastih stanica u obilnoj kolageniziranoj stromi. U parafinskoj sekciji tumori formiraju pseudo-storiformne strukture i oponašaju fibrohistiocitne tumore. Kombinacija vretenastih stanica i xanthoma stanica oponašaju sliku neurilemoma, ali prisustvo kolagenih vlakana je češće u meningiomima, posebno fibroblastičkoj varijanti, a rijetko u neurilemomima. Retikulin forme u meningiomima se razlikuju od neurilemoma, koji pokazuje pozitivno imunohistokemijsko bojanje S-100 proteinom.

Miksomatozna supstanca može biti prisutna u malim količinama u različitim oblicima meningioma. Miksoidni menigeomi su karakterizirani obilnim nakupljanjem miksomatozne supstance sa pojedinačnim nakupinama uniformnih stanica u intersticijalnom matriksu te takav izgled tumora u parafinskoj sekciji je odgovoran za sekundarni izraz mikrocistični meningiom (39, 64). Miksoidni matriks okružuje tumorske stanice što se jasno vidi u sekciji sa Alcian blue bojanjem (44).

Angiomatozni meningiom je varijanta u kojoj su vaskularni elementi strome prominentni, krvne žile zrele i nisu dio neoplastičnog procesa (23, 26). U diferencijalnoj dijagnozi angiomatozni meningiom spinalne lokalizacije histološki je teško razlikovati od pravog angioma. Izraz hemangioblastički upotrebljava se za rijetke varijante angiomatoznog meningioma, kojeg je teško razlikovati od kapilarnog hemangioblastoma (33). Takvi angiomatozni tumori razlikuju se od meningotelijalnih lezija u njihovoj vaskularizaciji i ne bi trebali stvarati zabunu sa hemangiopericitnim meningiomom (34).

Izraz atipični meningiom karakteriziran je sa brojnim mitozama, invazijom korteksa i multifokalnim nekrozama koje su u kontrastu sa centralnim nekrozama tipičnih tumora (29).

Histološka slika atipičnog meningioma češća je u tumorima koji rekuriraju ali nisu u vezi sa malignitetom niti metastaziranjem.

Meningealni tumori sa hemangiopericitnom slikom nastaju od perivaskularnih stanica (periciti) meningealnih žila (73). U hemangiopericitnom meningiomu nađu se hemangiopericitna i tipična meningotelijalna područja. Ona predstavljaju miješani tumor, ali meningotelijalno porijeklo hemangiopericitnog meningioma nije jasno. Takva oprečnost vidi se u imenu angioblastički meningiom u tih tumora. Značajna razlika tih tumora od meningotelijalnih meningioma je u povećanom riziku rekurencije i agresivnom ponašanju (50). Hemangiopericitni meningiom pokazuje izrazitu celularnost, stanice sa oskudnom citoplazmom manje su od meningotelijalnih stanica, nađu se mitoze, vaskulocentrični raspored stanica, područja nekroze, fibroze ili ekstenzivne stromalne hijalinizacije. Bojanje retikulina za prikaz vaskularnih oblika tipično je u hemangiopericitnom meningiomu (113).

Anaplastični meningiomi sugeriraju malignitet, kao što je invazija u mozak sa prstolikim izdancima tumora, prisustvo nekroze i slabe citološke diferenciranosti (31). Tumorske stanice su vretenastog oblika, mjestimice s tendencijom stvaranja vrtložastih formacija. Nađe se varijabilan sadržaj kolagena i retikulina. Mitotske figure su brojne. Jezgre su pleomorfne i obično bizarne. Anaplastični oblici se mogu naći fokalno u velikim meningiominama. Za prognozu ovog oblika meningioma važno je pažljivo pretražiti različita područja u velikim tumorima.

S obzirom na imunohistološke karakteristike, meningiomi pokazuju varijabilne oblike reaktivnosti (37). Mnogi daju pozitivnu reakciju za vimentin, S-100 protein i epitelijski membranski antigen, dok neki koji sadrže PAS-pozitivna hijalina tjelešca, pokazuju fokalnu ekspresiju citokeratina (38).

Maligni tumori meningealnog porijekla su obično primarni sarkomi, ali maligne promjene opažaju se i u preegzistirajućim meningiominama (32). Rijetki primarni maligni melanomi razvijaju se od melanocita koji su normalno prisutni u meningama. Histološki oblici sarkoma uključuju fibrosarkome i angiosarkome koji nastaju od vezivnog tkiva meninga ili njihovih krvnih žila. Prepoznatljiv je i maligni fibrozni histiocitom takve lokalizacije, iako fibroblastički meningiomi mogu oponašasti fibrohistiocitne tumore. Opisani su rijetko hondrosarkomi i osteosarkomi. Egzaktna klasifikacija meningealnih sarkoma obično je bolja na parafinskim sekcijama (41, 46).

Na osnovu histoloških karakteristika meningiome smo razvrstali u slijedeće grupe:

ENDOTELIOMATOZNI MENINGIOM

TIP I

Histološkom slikom ovog tipa, dominiraju nakupine stanica sa homogenom ili fino granuliranom, ružičastom citoplazmom, čija se membrana hemalauneozinskim bojanjem obično slabo ili nikako ne prikazuje. Jezgre stanica su velike, okruglaste, obično centralno položene i rahlog su mrežastog kromatina. Obično su vidljiva 2-3 mala nukleola, čija je nukleoplazma blijeda. U ovom histološkom tipu meningioma prisutne su krvne žila različitog lumena i veličine, prisustvo retikulina i elastičnih vlakana i kolagenih vlakana je ograničeno na vaskularne strukture i dijele tumor na režnjeve nejednake veličine i oblika, što ovoj histološkoj grupi daje posebnu osobitost.

Endoteliomatozni histološki tip I posjeduje miksomatozne promjene, vrtložaste formacije i psamozna tjelešca, te pjenušave stanice razasute pojedinačno ili u nakupinama.

TIP II

Za razliku od endoteliomatoznog meningioma, tip I, gdje su histološkom slikom tumora dominirale solidne nakupine ili otočići stanica endotelijalnog tipa, osnovna histološka značajka ovog tipa su koncentrične vrtložaste formacije u čijem se centru ponekad naziru žilni pupoljci. Stanice su u ovom histološkom tipu endotelijalne ali su uglavnom vretenastog oblika, elongirane prema periferiji vrtloga. U ovom histološkom tipu meningioma često je vidljiv blagi prelazak vrtložastih formacija u psamozna tjelešca. U svim slučajevima su histološkom slikom dominirale izomorfne tumorske stanice, koje grade vrtloge u čijem se centru nazirao žilini pupoljak ili pravi lumen žile.

TIP III

(Jako vaskularizirani endoteliomatozni meningiom)

Histološki ovi meningiomi su građeni od stanica endotelijalnog tipa, koje tvore solidne otočiće, tračke ili pak vrtložaste formacije, odnosno mjesta koja bi odgovarala endoteliomatoznom tipu menigeoma tipa I ili II. Međutim, histološkom slikom tkiva tumora prije svega dominira veliki broj krvnih žila, različitog lumena, skoro uvijek hijalino i displastički promijenjene stijenke, tako da se na pojedinim mjestima prikazuju kao hijaline kugle ili pak oveća hijalina područja bez mnogo tumorskih stanica. Među hijaliziranim područjima tumorske stanice se ponekad redaju u palisadne redove. Stijenke krvnih žila mogu biti i nehijalinizirane.

FIBROMATOZNI MENINGIOM

Meningiomi ovog histološkog tipa građeni su od isprepletenih snopova uskih vretenastih stanica, sa uskom štapčastom jezgrom, koja je slična onoj kod endoteliomatoznog tipa. Ponekad je vidljiv i palisadni poredak sličan onom u švanomu. Pjenušavih stanica nađe se obično u manjim nakupinama. Krvne žile su bile obično malog kalibra i srednje brojne.

ANGIOBLASTIČKI MENINGIOM

Histološkom slikom tumora ove grupe dominira mnoštvo krvnih prostora, obično kapilarne veličine i strukture. Neki prostori su dilatirani ili sinusoidni, dok su drugi komprimirani gustom celularnom masom. Tumor je obično jako celularan i sastoji se od stanica slabo vidljive citoplazme i okruglaste ili ovalne, srednje kromatinizirane jezgre. Ove stanice su skoro intimno vezane za stijenke krvnih žila. Na pojedinim mjestima gdje je tumorsko tkivo više kompaktno, tumorske stanice su više vretenastog ili poligonalnog izgleda, a sa širom bazom dodiruju stijenku krvnih žila. U jako celularnim područjima vaskularna arhitektura je slabije vidljiva, ali su retikulinska vlakna koja formiraju stijenku

krvnih žila vrlo bogata i granaju se između poligonalnih stanica koje su često vakuolizirane citoplazme.

Stanice koje leže u vaskularnim prostorima mogu biti krupne, zdepaste ili su pak plosnate, pogotovo u onim područjima gdje su prostori krvnih žila komprimirani gustom celularnom masom isprepletenih tumorskih stanica. U ovoj histološkoj grupi prisutne su vrtložaste formacije kao i psamozna tjelešca, a nađu se i slučajevi koji se prema histološkim karakteristikama mogu svrstati u tranzicionalnu grupu. Histološki tranzicionalna grupa pokazuje povećanu celularnost, umjerenu polimorfiju jezgara i mitotske figure, ali zadržava osnovne tkivne karakteristike angioblastičkog meningioma.

HEMANGIOPERICYTOMA

Mikroskopski, hemangiopericitom je karakteriziran bogatom vaskularizacijom koju čine brojni vaskularni prostori, okruženi okruglastim, ovoidnim ili vretenastim, obično nejasno ograničenim i blijedo obojenim stanicama sa izraženom vezikularnom jezgrom. Histološka slika pokazuje brojne varijacije u svom izgledu. Tumorske stanice su obično odijeljene od krvnih žila i endotelnih stanica vezivnim slojem koji okružuje stijenku krvne žile. Ponekad se tumorske stanice tako redaju, da ostavljaju dojam kao da proizlaze iz stijenke krvnih žila i tako stvaraju višestruke redove, adenomatoidne formacije ili čak papilarne formacije. Poseban izgled tumorskom tkivu daje retikulin, koji polazeći od stijenke krvne žile ima tendenciju da okružuje gotovo svaku tumorsku stanicu ili pak manje grupe tumorskih stanica.

MALIGNI MENINGIOMI

Meningealni sarkomi su histološki heterogena grupa. Dok se u nekima vidi tendencija zadržavanja endoteliomatozne karakteristike stanica, u drugima je tkivo poput fibrosarkoma, dok bi se kao treća grupa mogli uzeti sarkomi izrazito angiomatozne strukture. U principu, celularna populacija sarkoma pokazuje znatna odstupanja od one u meningiomima, javlja se polimorfija, mitoze, a sekundarne strukture meningioma nestaju. Često se nađu nekroze i krvarenja.

Maligni su meningiomi definirani kao tumori sa područjima nekroze, brojnim mitozama, invazijom mozga ili drugim malignim obilježjem kao nuklearni pleomorfizam, poremećeni odnos između jezgre i citoplazme.

Agresivni meningiom je tumor koja sadrži jednu ili više anaplastičnih obilježja, ali nema kriterije malignosti (54). U grupu agresivnih meningioma spada papilarni meningiom. Dio tumora oponaša sincicijalne ili tranzicionalne forme, dok ostala područja pokazuju papilarni način rasta sa izraženim stupnjem nuklearnog pleomorfizma. Mnoge stanice su velike, jasne eozinofilne citoplazme i vezikularnih ili hiperkromatskih jezgara. Mitoze su česte. Diferencijalna dijagnoza od metastatskog papilarnog karcinoma može biti problem ako nisu prisutna područja bolje diferenciranog meningioma.

Anaplastični meningiomi su tumori, u kojima se nalaze karakteristike koje sugeriraju malignost, kao invazija mozga, nekroze (116) i slaba citološka diferencijacija (51). Tumorske stanice su vretenastog oblika, neke pokazuju tendenciju stvaranja koncentričnih vrtložastih formacija. Unutar tumora različita je količina kolagena i retikulinskih vlakana.

Mitotske figure su brojne. Jezgre su pleomorfne, često bizarna izgleda. Anaplastični oblici mogu se naći fokalno u velikim meningiomima (52).

Maligni meningiomi mogu biti suspekti po određenim radiografskim nalazima (53). Dijagnoza je sugerirana na osnovi nalaza hiperdenznog tumora na CT skanu, nalaza područja slabije gustoće unutar tumora na CT ili MR slici, ili ako je prisutna nodularna ili nepravilna cerebralna površina, naznačen perifokalni edem, gljivasti vanjski rub tumora, koštane destrukcije i nedostatak kalcifikacije.

Ako se arteriografija izvede, arterio-venski šantovi sugerirat će malignost.

1.4. KLASIFIKACIJA MENINGIOMA

Od kada je Engert, godine 1900. identificirao četiri tipa meningioma, izvedene su brojne histološke klasifikacije ovih tumora. Kao klasična referenca navodi se Russell i Rubinstein-ova podjela iz Pathology of Tumours of the Nervous System i klasifikacija objavljena od strane Svjetske zdravstvene organizacije (128).

S obzirom da se one ne razlikuju u bitnim detaljima, za ilustraciju navodimo posljednju.

Tabela 1. Histološka klasifikacija meningioma

VRSTA	PODTIP
KLASIČNI	meningoteliomatozni fibroblastični tranzicionalni psamozni angiomatozni
ANGIOBLASTIČNI	hemangioblastoma hemangiopericitoma
AGRESIVNI	papilarni
MALIGNI	anaplastični

Klasifikacija prema mikroskopskim i citološkim obilježjima predložena od strane Helsinške grupe nije široko prihvaćena, iako je njen klasifikacijski sistem u osnovi paralelan sa onim od Svjetske zdravstvene organizacije, ali se umjesto na histološkoj analizi tkiva bazira na razlikovanju stupnjeva anaplazije.

Tabela 2. Klasifikacija meningioma prema stupnju anaplazije

STUPANJ	TIP	ZBROJ BODOVA
I	benigni	0 - 2
II	atipični	3 - 6
III	anaplastični	7 - 11
IV	sarkomatozni	12 - 18

Glavna obilježja

- gubitak arhitekture
- povećana celularnost
- nuklearni pleomorfizam
- mitotske figure
- fokalna nekroza
- infiltracija mozga

Pet se glavnih obilježja boduje od 0 - 3, a šesto obilježje, infiltracija mozga sa 0 ukoliko je nema ili 3 boda ako postoji.

Multipli meningiomi

Multipli meningiomi mogu se naći u neurofibromatozi, u kojoj se uz meningiome nađu švanomi, neurofibromi i različiti gliomi (55, 56). Multipli meningiomi nađu se i bez neurofibromatoze. Maligni meningiomi mogu na CT oponašati izgled benigne lezije tako da je dijagnoza maligniteta sugerirana u pacijenata s ekstenzivnim širenjem meningioma koji brzo rekuriraju (57). Ostale lezije meninga uključuju difuznu meningealnu sarkomatozu, primarni leptomeningealni melanom i neurokutanu melanozu čiji je malignitet u vezi s fakomatozama, posebice neurofibromatozom, sa prisustvom cafe-au-lait mrlje.

Sekundarne promjene kod meningioma

Količina cerebralnog edema koja okružuje meningiome je različita. Obično je mala količina edema oko sporo rastućih benignih lezija, umjereni do jaki edem prisutan je u više od 42% meningioma. Prisustvo obilnog edema sugerira parenhimalnu leziju kao primjerice metastatski tumor. Količina cerebralnog edema nije proporcionalna s veličinom tumora, niti lokalizacijom, tipom meningioma, prisustvom koštane invazije ili maligne degeneracije. Također nema korelacije između količine edema i prisustva obstrukcije cerebralnih vena i duralnih sinusa (70). Po nekim autorima incidencija edema mozga u vezi je sa meningiomima u 69 % slučajeva. Ekstenzija peritumoralnog edema u vezi je sa trajanjem preoperativnih simptoma, lokalizacijom i veličinom tumora. U studiji Ide M, Jimbo M. i sur. prikazana su 39 slučajeva intrakranijalnih meningioma u kojih su analizirani faktori koji uzrokuju moždani edem (71). Njihovi rezultati pokazuju da edem značajno korelira sa tumorskom veličinom i destrukcijom leptomeninga i korteksa.

Meningoteliomatozni meningiom ima tendenciju najjačeg peritumoralnog edema. Nije nađena korelacija između prisustva edema i lokalizacije tumora ili histoloških varijanti uključujući limfocitnu infiltraciju i prisustvo glial fibrilar acid protein (GFAP) pozitivnih stanica u tumorskom tkivu. Veliki tumori uništavaju leptomeninge i cerebralni korteks, omogućujući direktnu transmisiju edemske tekućine u bijelu supstancu rezultirajući sa vazogenim edemom (93).

1.5. BIOLOŠKO PONAŠANJE

Opća karakteristika meningioma je da sporo i ograničeno rastu i ne infiltriraju komprimirani ili samo dislocirani mozak (103). Ali, ipak se može govoriti o sklonosti meningioma za infiltraciju duralnih venskih sinusa, gdje tumorskim stanicama može biti obliteriran longitudinalni sinus u nekih parasagitalnih meningioma, i infiltracija koštane srži lubanje, što može stimulirati osteoblastičku proliferaciju i hiperostoza. Prave pojave rasta meningioma u mozak vrlo su rijetke (42).

Pojava hiperostoza koja prati meningiome, povezana je sa prisustvom tumorskih stanica u medularnim prostorima. Postoje oprečna mišljenja o ulozi tumorskih stanica u nastajanju hiperostoze. Po Freedmanu i Forsteru (121) tumorske stanice su odgovorne za produkciju kostiju, za razliku od Baileya (15), po kome bi stromalni dio tumora bio odgovoran za stvaranje kostiju, a ne tumorske stanice. Neki autori smatraju, da proliferacija kosti stoji u vezi sa širenjem krvnih žila kostiju lubanje u blizini meningioma. Heick, također spominje zastoj krvi kao uzrok bujanja kosti (102). Da je novo formiranje kosti reaktivna pojava, a ne sastavni dio tumora, mišljenja je i Hlavka (130). Zulch smatra da je reakcija kosti na tumor posve nespecifična pojava (49).

Recidiviranje meningioma u mnogome ovisi od toga da li lokalizacija tumora dozvoljava totalno ili samo parcijalno odstranjenje tumora (105). Poslije na izgled kompletnog odstranjenja tumora, recidiviranje se kreće od 5-21%, dok su kod nekompletnog odstranjenja te brojke daleko veće. U velikoj seriji od 1238 meningealnih tumora, različitih histoloških tipova, koje su proučavali Jellinger i Slowik, učestalost recidiviranja, poslije kompletno odstranjenog tumora bila je za sve lokalizacije 13%, a za intrakranijalne tumore učestalost je bila 14,2%. Recidiviranje je bilo daleko učestalije kad je izvršeno djelomično odstranjenje tumora: 26% u seriji Jellingera i Slowika, a 50% u seriji Skulleruda i Lokena.

Prosječni postoperativni period do pojave recidiva je oko 5 godina (48).

Za razliku od intrakranijalnih meningioma u spinalnih, rekurencija je znatno rjeđa (104).

Karasick i Mullen su prikazali 54 slučaja meningioma sa ekstrakranijalnim metastazama, opisanih u literaturi i time dodali svoja dva slučaja. Najčešća mjesta metastaziranja meningioma su bila pluća (60%), zatim slijede abdominalni organi (34%), te kosti (11%) i kralježnica (11%). Niti u jednom slučaju nije opisano metastaziranje u vratnu kralježnicu. Pleura je bila zahvaćena u 9% slučajeva, medijastinalne metastaze su bile prisutne u 18% slučajeva, dok vratni limfni čvorovi u 14% slučajeva. U 14 pacijenata (25%) sa udaljenim metastazama, promjena na plućima nije bilo. U 10 pacijenata (18%) nije bio operiran primarni tumor, a na dan operacije imali su metastaze. U slučajevima gdje su metastaze prethodile kraniotomiji, metastaze su bile vezane uz invaziju longitudinalnih sinusa, zahvaćanje kavernoznog sinusa i perineuralnog limfatičnog tkiva, odnosno invaziju sagitalnog sinusa. Slučajevi sa neoperiranim primarnim meningiomom

imali su metastaze u timusu, medijastinalnim limfnim čvorovima i plućima. Primarni meningiom i metastatski tumor bili su istog histološkog tipa što potvrđuje nesumnjiv metastatski karakter (101).

Da kraniotomija ipak u nekim slučajevima otvara put udaljenim metastazama ne može se u potpunosti odbaciti. Ringsted opisuje, slučaj muškarca starog 50 godina, čija je smrt bila uzrokovana masivnim plućnim metastazama 12 godina nakon kirurški odstranjenog meningioma. Kako na obdukciji nije bilo intrakranijalnog recidiva, diseminacija se vjerojatno dogodila tokom operacije.

Faktor predilekcije za sekundarnu diseminaciju je mjesto odnosno lokalizacija tumora, kvalitet ekscizije, histološki tip i prisustvo stanične nekroze, hipercelularnost i jaka mitotska aktivnost (107).

Incidencija meningioma je dva puta veća u žena nego muškaraca. U žena rast meningioma pokazuje se tokom lutealne faze menstrualnog ciklusa i tokom trudnoće. Također se nađe veza između meningioma i karcinoma dojke, tri odvojene studije demonstriraju korelaciju između ta dva entiteta. Takva opažanja pokazuju da su meningiomi "target" za gonadalne steroide. Brojne studije ispituju ulogu steroidnih receptora u proliferaciji meningioma. Potencijalne uloge estrogena, progesterona i androgena na rast meningioma su istraživane jer su ti receptori prisutni u meningiomima. Pokazano je da meningiomi ekspresioniraju m-RNA za progesteronski receptor i ta ekspresija korelira sa nuklearnom lokalizacijom progesteronskih receptora u imunohistokemiji. Neke studije sugeriraju vezu između koncentracije citosolic progesteronskih receptora i androgen receptora sugerirajući da androgen receptor može modulirati aktivnost progesteron receptora. Efekt androgena na meningiomsku proliferaciju daje različite rezultate. Ekspresija androgen receptora m-RNA i upotreba imunohistokemije koreliraju sa nuklearnom lokalizacijom androgen receptora u velikom broju meningioma.

Molekularna genetika

Neoplazija je stanje genetske alteracije u normalnom staničnom kontrolnom mehanizmu koji dopušta nereguliran stanični rast i djeljenje.

Skupina gena koju nazivamo onkogeni, kada se aktivira potiče rast i razmnožavanje stanica. Homologi tih gena, protoonkogeni, široko su rasprostranjeni u prirodi i mogu se prikladno aktivirati u određenim staničnim linijama, tijekom određenih faza u razvoju tkiva i obnove. Teorije o onkogenezi fokusirane su na mehanizme disregulacije rasta kao genetske alteracije u vidu nepodesnih onkogeni ili onesposobljenih antionkogeni (58).

Gubitak genetskog materijala sa dugog kraka 22. kromosoma gotovo sigurno označava kritični stadij inicijalnog razvoja meningioma (72).

Meningioma gen je lokaliziran u regiji između mioglobinskog lokusa i c-sis protoonkogeni i ostaje za lokus separiran od gena za neurofibromatozis tip 2.

Tumor supresor gen mora biti izgubljen ili modificiran na oba alela 22. kromosoma, prije nego što arahnoidalne stanice postanu stanice meningioma (77, 89).

Benigni meningiomi su monoklonalni, što znači da cijeli tumor nastaje iz jedne stanice. Smatra se da je za malignu progresiju potreban veći broj genetskih mutacija koje štetno djeluju na brojne gene sa onkogenim potencijalom, bilo onkogene ili tumor supresor gene. Primjer, pet mutacija može inicirati tumorski rast, slijedećih pet može promovirati invazivno ponašanje, a narednih pet dati klonu sposobnost metastaziranja.

Po Wilsonovom predloženom modelu za meningiome inicijacija započinje mutacijom koja rezultira gubitkom ili alteracijom meningioma lokusa na 22. kromosomu. Do progresije dolazi kao posljedica sekvencijalnih delecija ili modifikacija ostalih gena lokaliziranih na kromosomima 1, 6, 8, 10, 14, 17.

Postojanje staničnih (celular) c-onkogeni je relevantno za meningiome. Smatra se da oni kodiraju faktore rasta ili njihove receptore.

Endokrini reaktivnost

Prvi opis veze između trudnoće i ubrzanog povećanja neuroloških simptoma meningioma dali su Cushing i Eisenhardt.

Tijekom trudnoće i lutealne faze menstrualnog ciklusa, nivo progesterona je visok, meningiomi rastu brže, dok u vrijeme visokog nivoa estrogena pokazuju samo marginalan rast (65, 66).

Ova zapažanja uz statistički značajnu vezu između meningioma i karcinoma dojke, te činjenice da su meningiomi jedini intrakranijalni i intraspinalni tumori sa jasnom prevalencijom u žena, sugerira postojanje receptora gonadalnih steroidnih hormona u ovim tumorima (109).

Meningiomi sadrže visoku koncentraciju progesteronskih receptora i umjerenu koncentraciju androgenih receptora, a prema novijim istraživanjima nisku ali značajnu količinu estrogenih receptora (80).

Povećani rizik za postojanje karcinoma dojke i meningioma u iste osobe je dobro poznat.

Radijacijski inducirani meningiomi

Radijacijski inducirani meningiomi poznati su od 1953. godine i Mann-ovih izvještaja (74).

Nakon više od 20 godina Stechison izvještava o razvoju meningioma nakon radijacijskog tretmana niskom dozom (manje od 10 GY) (87).

Ghim TT i sur. opisuju povezanost meningioma i radijacijske terapije tijekom djetinjstva zbog medicinske i dentalne dijagnostike glave (99, 100).

Glavna obilježja radijacijski induciranih meningioma:

- iradijacija tijekom djetinjstva
- djevojčice podložnije od dječaka na tumorsku indukciju
- inducirani meningiomi često agresivni ili maligni
- mogućnost multipliteta
- visok rizik recidiva nakon tretmana
- histološka malignost povezana s kraćom latencijom
- lokacija ovisi o iradiranim dijelovima

Imunohistokemija

Imunohistokemijske metode služe za utvrđivanje histogenetske derivacije različitih podtipova meningioma. Vimentin je glavni intermedijarni filament u meningioma, ali je

prisutan i u normalnim arahnoidalnim pokrovnim stanicama. Iako je prisutnost citokeratinskih filamenata karakterističnih za epitelne stanice, kontroverzna, nekoliko studija potvrđuje postojanje citokeratina u meningiomima.

Dezmoplakin, originalno identificiran kao proteinska komponenta dezmosomalnih plakova prisutnih u epitelnim stanicama, također se može dokazati u dezmosomima meningotelnog tkiva. S obzirom da je povezanost dezmosoma sa vimentinom jedinstvena za arahnoidalne stanice, pozitivni imunohistokemijski dokaz dezmoplakina i vimentina karakterističan je za sve podtipove meningioma osim hemangiopericitog (96).

Dok pozitivna bojanja na vimentin i dezmin podržavaju koncept da hemangiopericitomi potiču iz vaskularnog tkiva, pozitivni dokaz citokeratina u svim podtipovima meningioma sugerira zaključak da je hemangiopericitom varijanta meningioma i da nema pericitno porijeklo.

Stanična kinetika

Stanični se ciklus odvija u fazama, nakon mitoze (M faze) počinje interfaza (I faza) koja se dijeli u različito trajnu G_1 fazu i stabilnu G_2 fazu. Između njih je S faza sa replikacijom DNA, nakon čega započinje slijedeća M faza (110).

Studija stanične kinetike koja određuje omjer između proliferirajućih i neproliferirajućih tumorskih stanica, preciznija je od mitotičkog postotka, za klasifikaciju meningioma. Stanična kinetika može se mjeriti Ki antitijelima ili anti-bromodeoksiuridin (anti-BrdU) antitijelima.

Poznato je da Ki antitijelo reagira sa jednim antigenom prisutnim samo u jezgrama proliferirajućih stanica (S, G_2 , M faza, a nedostaje u G_1 fazi).

Imuno-označavanje proliferirajućih stanica sa Ki antitijelima, omogućuje pouzdane podatke za izračunavanje frakcije rasta normalne i neoplastične populacije stanica.

U benignim meningiomima može se izračunati 0,2 - 1,6 % Ki pozitivnih stanica, dok za anaplastične meningiome nema rezultata.

Druga mogućnost je korištenje intravenoznog datog BrdU timidinskog analoga koji se tokom S faze inkorporira u jezgrinu DNA.

Koristeći anti-BrdU monoklonalna antitijela možemo izračunati mitotski indeks računajući omjer BrdU pozitivnih jezgara prema svim jezgrama.

Mitotski indeks benignih meningioma manji je od 1 %, dok kod anaplastičnih varira između 3 - 9 %.

Mitotski indeks osigurava nam pouzdanu procjenu proliferativnog potencijala tumora.

1.6. PREDVIĐANJE RECIDIVA

Problem recidiva tumora obrađivan je u literaturi. Neki autori koji su istraživanja usmjerili na histološki izgled tumora dobili su oprečne rezultate, dok su drugi usmjerili ispitivanja na problem postiradijacijskih meningioma.

Većina autora predlaže kao glavni faktor u nastanku recidiva opsežnost resekcije kod prve operacije.

Da bi vrednovao efikasnost kirurgije Simpson (50) je napravio podjelu s obzirom na kompletnost ekscizije:

- I - radikalna
- II - dura koagulirana
- III - tumor ostao u kosti ili sinusu
- IV - parcijalna resekcija
- V - biopsija

Veliki interes pobuđuju česti recidivi u pacijenata na kojima je izvršena radikalna ekscizija tumora, čak od 9 - 19 %. Osim malignosti za recidiv se najčešće okrivljuje nenamjerna nekompletna resekcija infiltriranog okolnog tkiva, posebno zida duralnog sinusa.

Manje važnosti pridavano je proširenosti tumora do kosti ili do mozga. Neki autori navode mogućnost da multiplitet može uzrokovati ponovni rast tumora nakon prvog stupnja resekcije, dok Vogel i sur. (123) recidiv pripisuju novim primarnim lezijama.

Multipli meningiomi mogu biti "stvarno multipli" sa različitom morfološkom strukturom ili multifokalni sa jednakim histološkim uzorkom.

Iako je većina meningioma benigna, učestalost meningioma sa atipičnim ili malignim obilježjima iznosi 1 - 10 % u većini velikih serija.

Ipak, lokalni recidiv nakon radikalne kirurške ekscizije ostaje i dalje važan klinički problem.

Cushing i Eisenhardt (7) izvješćuju o naknadnoj resekciji zbog recidiva ili smrti zbog proširenja tumora nakon resekcije kod 1/3 pacijenata. Mnogi su od ovih bili angioblastni i danas se ne bi smatrali kao "pravi" meningiomi, ali je učestalost od recidiva i dalje ostala visoka unatoč dane histološke razlike među tumorima porijeklom od arahnoidalnih stanica i hemangiopericitnih tumora.

Jaaskelainen (47) navodi visinu recidiva od 19 % u pacijenata praćenih 20 godina, a Smith i Cahill (104) spominju stopu recidiva od 20 %.

Također se navodi malignost u meningioma kao rizik za lokalni recidiv a mali rizik za udaljenu metastazu unutar ili izvan CNS-a. S obzirom na činjenicu da tumori benignog porijekla imaju visoku incidenciju lokalnog recidiva učinjene su brojne analize.

U analizu su uzeti: starost, Simpsonov stupanj resekcije, stanična gustoća tumora, postojanje prominencije nukleola, nekroze, invazija mozga i mitotski indeks. Zaključeno je da slijedeće histološke varijable nemaju statističku vrijednost kod predviđanja tumorske rekurencije:

- histološki tip
- zahvaćenost kostiju, dure
- pleomorfizam
- spol
- lokalizacija
- simptomi

Signifikantan utjecaj na recidiv daju:

- mitotski indeks
- Simpsonov stupanj tumorske resekcije

Tako će na primjer nekompletno reseciran tumor (IV stupanj) imati relativni rizik za rekurenciju 9,8 puta veći od onog koji je kompletno reseciran (I stupanj), dok resekcije II i III stupnja daju 1,8 puta veći rizik.

Od kada je Craig (124) predložio podjelu meningioma na benigne i maligne na temelju njihovih histoloških i kliničkih obilježja, poduzete su brojne histopatološke analize u svrhu predviđanja biološkog ponašanja ovih tumora. Nekoliko histoloških varijanti, uključujući sincicijalne, hemangiopericitne i papilarne smatraju se malignim.

Ipak Jellinger i Slowik ne nalaze vezu između histoloških podtipova i biološke tendencije ka recidivu. Većina se autora slaže da mikroskopska obilježja, kao što je velik postotak mitozu, fokalne nekroze, povećana celularnost i kortikalna invazija koreliraju sa povećanim postotkom rasta i češćim recidivom.

S druge strane Adegbite i sur. (125) nalaze malu povezanost histoloških karakteristika s postotkom rasta ovih tumora. Njihova su opažanja podržana povremenim nalazima mitozu, nekroza i čak kortikalnom invazijom u meningioma koji nisu recidivirali nakon kirurške ekscizije.

Jaaskelainen zaključuje iz studije 43 pacijenta s meningiomima da mitotski indeks visoko korelira sa stopom rasta, ali da ima malu vrijednost u predviđanju tumorskog vremena udvostručenja.

Osim toga postotak mitozu u meningiomima je nizak da bi bio pravilno izmjeren, a distribucija mitotskih figura nekonzistentna da bi osigurala bazu za pouzdanu procjenu proliferativnog potencijala ili previđanje stope rasta pojedinih tumora.

Citogenetske studije bit će korisne u budućnosti, ali danas su važni klinički i histološki kriteriji za predviđanje histološkog ponašanja meningioma.

U predviđanju recidiva važnost ima kirurški tretman dure.

Simpson predlaže da operacija meningioma može biti podijeljena u pet stadija:

- I totalna ekscizija sa priležecom durom i susjednom abnormalnom kosti
- II ekscizija sa kauterizacijom dure
- III ekscizija u kojoj dura nije tretirana
- IV nepotpuna ekscizija tumora
- 0 dekompresija

Nakon I stadija recidiv iznosi 9 %, II stadija dvostruko više.

Simpson navodi četiri faktora koji uključuju duru, a čine bazu za rekurenciju:

- subduralni okrajak tumora
- invadirana dura
- invazija venoznog sinusa
- proširenje tumora preko slobodnog duralnog septuma.

Simpson zaključuje da faktor u vezi sa durom potiče ponovni rast te je moguće da neki tumori opisani kao recidiv mogu biti novi meningiomi iz susjedne dure.

Jaaskelainen dolazi do istog zaključka navodeći faktore u predviđanju rekurencije:

- upotreba koagulacije nasuprot otklanjanja dure
- tumorska invazija kosti
- tumor meke konzistencije

Na temelju svojih opažanja u ulozi dure, Wilson izvješćuje o:

- arahnoidalnim grozdovima, odnosno skupinama meningotelijalnih stanica oko nekih meningioma, u obliku zrnaca pijeska priljepljenih za duru, naročito duž sfenoidnog krila i tuberkuluma sele

- abnormalna mreža krvnih žila
- zadebljane dure u blizini meningioma
- mali sateliti u blizini velikog meningioma, što sugerira mogućnost da neki recidivi, posebno nakon I stupnja resekcije, možda ne nastaju iz ostataka globoidnog meningioma, već iz sekundarnih tumora.

Wilsonova hipoteza daje objašnjenje za značajan postotak recidiva nakon naizgled kompletne resekcije (58).

Wilson i suradnici koji su mikroskopski proučavali zonu dure 3 cm udaljenu od očiglednog ruba tumora, našli su mikroskopske nodule unutar intersticija dure. Zbog toga se preporuča radikalnije odstranjivanje dure oko solitarnih meningioma sve do 4 cm od tumorskog ruba.

Postoji jasna tendencija ka progresivno većoj tendenciji malignih meningioma među recidivnim tumorima. Wilson izvješćuje o samo 10 % malignih meningioma u početku i 40 % kod reoperacije.

2. CILJ RADA

1. Odrediti u kojoj mjeri vrijednosti PC indeksa koreliraju sa stupnjem stanične proliferacije. Da li se ove vrijednosti mogu upotrijebiti kao kvantitativni parametar u dijagnozi i agresivnosti pojedinih tumora meningealnih opni.

2. Ustanoviti da li postoje značajne razlike u vrijednostima PC indeksa unutar različitih skupina tumora, uključujući benigne, atipične i maligne meningiome, te rekurirajuće meningiome.

Na ove mogućnosti upućuju različiti autori čiji su radovi pokazali da primjenom antitijela koja prepoznaju PCNA se otvaraju nove mogućnosti njihova korištenja.

Dokazati da li dobiveni rezultati mogu biti prognostički faktor, te da li su korisni u kliničkoj praksi za identifikaciju loše prognostičke grupe.

3. Detaljno analizirati kliničke podatke, koji bi obuhvatili:

a) duljinu trajanja anamneze do operacije

b) glavne kliničke simptome obzirom na topografiju tumora i eventualni multiplicitet. (U tu svrhu analizirati će se povijest bolesti, CT i EEG nalazi.)

c) postoperativno preživljavanje

d) recidivi - nakon koliko vremena su nastupili i u kojem postotku

4. Operativni nalaz:

a) topografija tumora i učestalost zahvaćenosti pojedine hemisfere

b) zahvaćenost pojedinih režnjeva mozga

c) ostale lokalizacije

5. Patološko - anatomska analiza:

a) tip tumora - histološke varijante

b) učestalost pojedinog tipa tumora

c) sekundarne promjene u tumoru

d) perifokalni edem

e) invazija koštanih struktura

f) maligna alteracija

3. MATERIJAL I METODE

Materijal za ovaj rad sadrži 115 slučajeva tumora moždanih opni izdvojenih iz sveukupnog materijala Instituta za neuropatologiju KBC Rebro u Zagrebu i Zavoda za patologiju Medicinskog fakulteta u Rijeci kroz razdoblje od 8 godina (1987. do 1995.). Slučajevi su odabrani po redosljedu kako su se pojavili u rutinskom dijagnostičkom pogonu Zavoda, a nikakve druge metode selekcije nisu upotrebljavane. Svi slučajevi su bili klinički obrađeni na Neurološkoj klinici ili Neurokirurškoj klinici u Zagrebu i Rijeci.

Materijal je potjecao sa operacija Klinike za Neurokirurgiju KBC Rebro, Neurokirurškog odjela Instituta za tumore u Zagrebu, te sa Klinike za Neurokirurgiju KBC Rijeka. Gotovo kod svih slučajeva bila je izvršena intraoperativna histološka pretraga metodom dubokog smrzanja u kriokatu, citološka obrada na intraoperativnom razmazu, a preostali materijal bio je fiksiran u 10 % formalinu. Nakon fiksacije uzimano je nekoliko blokova tkiva i uklapano u parafin, a parafinski rezovi su bili obojani hemalaunom i eozinom, te metodom po Mallory-u. U mnogim slučajevima korištene su i druge histološke metode, posebno srebrne impregnacije po Gomoriju, te PAS, Fontana-Masson i Berlinsko modrilo.

Zatim smo koristili imunohistokemijske metode dokazivanja PCNA pomoću PC 10.

Imunohistokemijska analiza PCNA:

Tkivni rezovi debljine 4 mikrometra, stavljeni su na predmetno staklo, obloženo poly-L-lizinom, te preko noći sušeni na sobnoj temperaturi. Za imunohistokemijsko bojanje, upotrijebljen je brzi LSAB kit (DAKO), te monoklonalno antitijelo PC 10 (M 879-DAKO). Nakon deparafinacije i dehidracije, tkivni su rezovi uronjeni 10 min u 3 % H₂O₂, da bi se zaustavilo endogeno djelovanje peroksidaze. Nakon ispiranja fosfatnim puferom (PBS), na rezove se djelovalo 10 min konjskim serumom, da bi se smanjilo nespecifično vezivanje antitijela. PC 10 antitijelo je upotrebjeno u koncentraciji 1:100, 10 min na sobnoj temperaturi. Nakon ispiranja, rezovi su inkubirani u streptavidin-peroksidaza kompleksu 10 min. Nakon kromogena primjenjeno je kontrastno bojanje Meyerovim hematoksilinom.

Za procjenu PCNA imunoreaktivnosti, preparati su pregledani pod mikroskopom, pri povećanju x 400, slučajnim odabirom vidnih polja.

PCNA imunoreaktivnost ograničena je na jezgre.

Brojane su sve stanice bez obzira na jačinu boje.

Za procjenu imunoreaktivnosti pojedinog tumora brojano je najmanje 1000 stanica, koja je zatim izražena kao PCNA indeks.

PCNA indeks definiran je kao broj pozitivnih stanica, podijeljen sa ukupnim brojem brojenih stanica i izražen kao postotak.

Kako su svi slučajevi obrađivani u ovom radu bazirani na operacionom materijalu, podaci o lokalizaciji nisu toliko anatomske egzaktni kao što bi bili da je materijal dobiven obdukcijom. Ipak, uporabom operacionih protokola, dobivena je dobra topografska orijentacija. Neki slučajevi operirani su više puta, pa je bilo moguće steći točniji dojam o lokalizaciji tumora, njegovom polazištu odnosno širenju.

Od kliničko-patoloških podataka analizirani su spol i dob bolesnika, lokalizacija tumora, histološki tip, mitotska aktivnost, nekroze, sekundarne promjene u tumoru i okolnoj mozgovini, pojava recidiva, klinički simptomi.

Osim tkivne arhitekture u procjeni stupnja diferenciranosti, uzimana je u obzir i nuklearna atipija.

Kriteriji za nuklearnu atipiju istaknuti su u tablici:

Tabela 3. Morfološka svojstva jezgre za procjenu nuklearnog gradusa

GRADUS	UNIFORMNOST	KROMATIN	NUKLEOLI
1	vrlo uniformne	raspršen	nema /izraženi
2	blagi pleomorfizam	blago grudanje	izraženi
3	jaki pleomorfizam	grubo grudanje	makronukleoli

Mitotska aktivnost izražena je kao broj mitozna na 20 slučajno izabranih velikih vidnih polja.

Radikalnost operativnog zahvata procjenjivana je po Simpsonu (50):

- I
- ukupna totalna ekscizija s priležecom durom i susjednom abnormalnom kosti
- II
- ekscizija s kauterizacijom dure
- III
- ekscizija u kojoj dura i druge strukture nisu tretirane
- IV
- nepotpuna ekscizija tumora
- 0
- samo dekompresije

Neurološki ishod ocjenjivan je po "Glasgow outcome scale" (GOS). Ta se skala počela koristiti 70-tih godina za ocjenjivanja posljedica kome, prouzročenih raznim tipovima oštećenja mozga. Da bi se ocijenio stupanj trajne onesposobljenosti pacijenta nakon ozljeda mozga, odnosno uspješnost terapije, skala je podjeljena u pet kategorija:

1. smrt
2. trajno vegetirajuće stanje
3. teška onesposobljenost (svjestan ali onesposobljen, psihički ili fizički, odnosno oboje)
4. umjereni onesposobljenost (onesposobljen ali nezavisan)
5. dobar oporavak

Potrebno je naglasiti da niti jedan klasični meningiom ili njegov podtip nema po sebi bilo kakvo specijalno prognostičko značenje, jer sve histološke varijacije mogu pokazivati maligne karakteristike.

S obzirom na ovakvu situaciju napravljena je praktična podjela bazalnih meningioma prema njihovoj lokalizaciji od strane Sekhar-a; na meningiome:

- olfaktorne brazde

- sfenoidnog krila
- sfenoorbitalni
- sfenokavernozni
- tuberkulum sele
- kavernoznog sinusa
- tentorijalni otvor i petroklivalni
- foramen magnum i donji klivus.

Različiti kliničko-patološki parametri korelirani su sa Studentovim t-testom ili χ^2 testom, te Pearsonovim koeficijentom korelacije.

Slučaj 1:

Žena, 68 godina.

Obradena na Neurološkoj klinici Rijeka zbog smetenosti, psihoorganskog sindroma i latentne desnostrane centralne hemipareze. Bolesnica ima 10 godina epilepsiju.

CT mozga: hiperdenzna ekspanzivna tvorba malog krila sfenoidalne kosti lijevo, medijalno položena, 3,5 cm u promjeru. Hiperostoza sfenoidalne kosti lijevo.

Karotidna angiografija: komprimirana unutarnja karotida lijevo, kao i srednja i prednja moždana arterija. Patološka vaskularizacija sfenoidalnog krila lijevo.

Operativni nalaz: frontotemporalno lijevo prikaže se dobro vaskulariziran, inkapsuliran tumor promjera 3 cm.

Dg. Meningioma alae parvae ossis sphenoidalis sin.medialis.

Patološki nalaz: materijal je više nepravilnih komadića bjelkastog dosta čvrstog tkiva. Histološki se radi o tumorskom tkivu koje je građeno od vrtložasto isprepletenih snopova izduženih ili zdepastih bipolarnih vretenastih stanica ovalne svijetle jezgre sa jasnom citoplazmatskom inkluzijom mjestimice. Te stanice sudjeluju u stvaranju lukovičastih formacija i hijalinih kugli. Krvnih žila ima mnogo i uglavnom imaju hijalino promijenjenu stijenku. Mjestimice tkivo je građeno od otoka više endoteliomatoznih stanica, a javljaju se i ksantomatozne promijene u tumorskom tkivu koje odgovara angioblastičkom tipu tkiva.

Slučaj 2:

Žena, 42 godine.

Hospitalizirana i obradena na Neurološkoj klinici Rijeka zbog epileptične krize tipa grand mal. Godinama se liječi zbog glavobolje, a zadnje dvije godine zbog epilepsije.

Prije dvije godine operiran meningiom parasagitalno frontalno lijevo.

U neurološkom statusu nema znakova žarišnih ispada.

CT mozga: ekspanzivna hiperdenzna tvorba frontalno lijevo, bazalno, 2,5 cm u promjeru uz opsežan perifokalni edem trokutastog izgleda cijelog frontalnog režnja.

Karotidna angiografija lijevo: slabo vaskularizirano područje prednje cerebralne arterije.

Operativni nalaz: frontalno lijevo prema bazi prikaže se sivkasto-ljubičasti dobro vaskulariziran tumor koji polazi od dure frontobazalno uz lateralni dio malog krila sfenoidalne kosti.

Intraoperativna biopsija upućuje na angioblastični meningiom.

Dg. Meningioma frontobasale l.sin.

Patološki nalaz: primljeno je više komadića srednje čvrstog tkiva. Jedan komadić drži se za bijelo-sivu čvrstu opnu. Histološki se radi o tumorskom tkivu koje je građeno od otočića rastresito raspoređenih endoteliomatoznih stanica. Jezgre tih stanica su svjetle, kromatin je rastresito raspoređen. Na mnogo mjesta tumorske stanice učestvuju u stvaranju hijalinih i psamoznih tjelešaca. U dijelu tkiva došlo je do jasne ksantomatozne degeneracije, a tu prevladava angioblastička slika tumora.

Slučaj 3:

Žena, 43 godine.

Hospitalizirana na Očnoj klinici zbog progresivne slabosti vida u posljednja tri mjeseca.

U neurološkom statusu hiposmija.

Očni nalaz: atrofija papile n.optici obostrano.

CT mozga: ekspanzivna tvorba prednje lubanjske jame koja seže do iza klinoida, dimenzija 6,7x 4,6x 5 cm.

Na aplikaciju kontrastnog sredstva dobro se opacificira.

Karotidna angiografija obostrano: dislokacija arterije cerebri interne i arterije cerebri anterior.

Vaskularizacija tumora preko etmoidalnih arterija.

Operativni nalaz: na bazi prednje lubanjske jame prikaže se sivkasti dobro vaskularizirani tumor koji je u potpunosti ispunjava, tumor je adherentan na optičke živce i hijazmu kao i infrakrinoidalni dio. Polazište tumora-tuberkulum sele je hipertrofirano.

Dg. Meningioma tuberculi sellae et fossae cranii ant.

Patološki nalaz: materijal se sastoji od brojnih smeđkastih, sivkastih komadića do 2 cm u promjeru. Histološki se radi o tumorskom tkivu građenom od srednje velikih endotelijalnih stanica koje su ili gusto zbijene, ili formiraju razdvojene tračke. Citoplazme stanica su u pojedinim područjima saćaste. U zbijenim područjima stanice formiraju vrtložaste, odnosno lukovičaste formacije. Tumorsko tkivo je na više mjesta obilno vaskularizirano, djelom je nekrotično, a ima i hijaliniziranih područja.

Slučaj 4:

Muškarac, 52 godine.

Hospitaliziran na Očnoj klinici zbog naglog nastupa protruzije lijevog oka.

U trećem mjesecu 1990. operiran frontotemporalni i orbitalni meningiom.

U neurološkom statusu: amauroza lijevo, protruzija lijevog bulbosa.

CT mozga: hiperdenzna ekspanzivna tvorba lijeve orbitalne fisure i orbite.

Operativni nalaz: ablacijom hipertrofičnog malog krila sfenoidalne kosti prikaže se tumor koji kroz orbitalnu fisuru ulazi poput gljive u orbitu.

Dg. Meningioma orbitae et sinus cavernosi sin.recidivans.

Patološki nalaz: materijal je više manjih komadića dosta tvrdog žilavog tkiva. Histološki se radi o snopovima i otočićima endoteliomatoznog tumorskog tkiva među kojima ima mnoštvo psamoznih tjelešaca, a čije stanice stvaraju u tkivu brojne lukovičaste formacije. U dijelu tumorskog tkiva vidi se tkivo tvrde moždane ovojnice, a također se nađe i ožiljačno tkivo.

Slučaj 5:

Žena, 63 godine.

Hospitalizirana i obrađena zbog smetnji pri hodu. Progresija smetnji u posljednjih godinu dana.

U neurološkom nalazu cerebelarna ataksija, Romberg desno pozitivan. Protruzija lijevog bulbosa.

MRI mozga pokazuje ekspanzivnu tvorbu infratentorijalno desno u kutu između tentorija i stražnje ploštine piramide. Tvorba je hiperintenzivnog signala, oko 3,5 cm u promjeru. U području lijevog kavernoznog sinusa ekspanzivna tvorba sličnih karakteristika oko 2,5 cm u promjeru.

Operativni nalaz: u kutu između tentorija i stražnjeg dijela piramide prikaže se sivkasti dobro vaskularizirani tumor.

Dg. Meningioma tentorii

Patološki nalaz: materijal je više manjih nepravilnih komadića sivkastog dosta tvrdog tkiva. Histološki se radi o tumorskom tkivu koje je građeno od otočića i snopova zdepastih endotelijalnih stanica koje sudjeluju u stvaranju lukovičastih formacija. U stromi ima dosta vezivnih tračaka. Mjestimice se vidi poneka mitozu. U dijelu tkiva, tumor je ksantomatozno promijenjen.

Slučaj 6:

Muškarac, 46 godina.

Hospitaliziran i obrađen na Neurološkoj klinici Rijeka zbog hemidizestezije lijeve polovice tijela. Unazad dva mjeseca primjećuju se duševne promjene.

U neurološkom statusu latentna lijevostrana hemipareza po centralnom tipu uz hemianopsiju.

CT mozga: hiperdenzna ekspanzivna tvorba okcipitalno desno dimenzija 7,5x 6,5x 6 cm, horizontalni pomak moždanih masa iz desna u lijevo uz izražen peritumoralni edem.

Operativni nalaz: okcipitalno desno prikaže se sivkasti dobro vaskularizirani tumor koji polazi u kutu između tentorija i transverzalnog sinusa.

Dg. Meningioma tentorii-occipitalis posterior lat.dex.

Patološki nalaz: materijal je više nepravilnih komadića sivkastog žilavog tkiva. Histološki se radi o tumorskom tkivu koje je građeno od otoka endotelijalnih stanica ovalnih svjetlih jezgara. Mjestimice izražen polimorfizam. Vide se i tračci vezivnog tkiva.

Slučaj 7:

Žena, 64 godine.

Hospitalizirana zbog intermitentnih glavobolja i frontalne ataksije. Bolesnica se liječi zbog glavobolje unazad tri godine.

CT mozga: hiperdenzna ekspanzija prednje lubanjske jame dimenzija 4,7x 3,2x 4,6 cm, dobro se opacificira na aplikaciju kontrastnog sredstva.

Karotidna angiografija desno: ekspanzivna tvorba prednje lubanjske jame koja potiskuje straga A1 i A2 segment. Hipertrofični ogranci maksilarne i etmoidalne arterije.

Operativni nalaz: bifrontalno se prikaže sivkasti dobro vaskularizirani tumor.

Dg. Meningioma olfactorii bilateralis.

Patološki nalaz: materijal je više nepravilnih komadića sivkastog žilavog tkiva. Histološki se radi o tumorskom tkivu koje grade vrtložasto isprepleteni snopovi zdepastih ili izduženih stanica ovalne svijetle jezgre. Nema polimorfizma. Stanice na mnogo mjesta u tkivu stvaraju angioblastičke pupoljke odnosno lukovičaste oblike. Ima vrlo mnogo psamoznih tjelešaca. Vezivna vlakna se miješaju sa snopovima.

Slučaj 8:

Žena, 46 godina.

Obrađena na Očnoj klinici zbog protruzije lijevog bulbusa. Očne su smetnje primjećene unazad 6 mjeseci.

U kliničkom statusu evidentna protruzija bulbosa lijevo, uz zadebljanje temporalne kosti lijevo.

CT mozga: ekspanzivna koštana tvorba frontotemporalno lijevo koja zahvaća veliko krilo sfenoidalne kosti, krov i lateralni zid lijeve orbite veličine 3,5x 4x 4,5 cm.

Karotidna angiografija nije pokazala vaskularizaciju navedenog procesa.

Operativni nalaz: frontotemporalno lijevo, u kapsuli sadržaja orbite vidljivo je crvenkasto zadebljano tkivo koje se sa kapsulom odstrani. Spoj tjemene i čeone kosti višestruko zadebljao, kost je eburnizirana, debljine oko 3 cm.

Dg. Meningioma alae ossis sphenoidalis et orbitae sin.

Patološki nalaz: materijal su sitni, čvrsti, sivi komadići tkiva. Histološki se radi o tumorskom tkivu kojeg grade endoteliomatozne stanice sa svijetlim rahlo kromatiziranim jezgrama. Stanice često tvore lukovičaste formacije u čijem je središtu psamozno tjelešce ili žarišta ovapnjenja.

Slučaj 9:

Žena, 61 godina.

Hospitalizirana i obrađena na Neurološkoj klinici Rijeka radi amnezije, konfuznog stanja i glavobolje. Unazad četiri mjeseca obitelj primjećuje duševne promjene, nakon čega se razvija hemipareza lijevo te inkontinencija.

U neurološkom statusu promijenjena po psihoorganskom tipu. Hemidisestezija lijevo.

CT mozga: ekspanzivni hiperdenzni faktor frontotemporalno desno, dimenzija 5,6x 4,6x 4,4 cm.

Opežan perifokalni edem uz horizontalni pomak moždanih masa iz desna u lijevo.

Operativni nalaz: frontotemporalno desno prikaže se sivkasti dobro prokrvljeni tumor smješten u Silvijevoj brazdi, sa polazištem na malom krilu sfenoidalne kosti i dnu temporalne jame.

Dg. Meningioma alae parvae ossis sphenoidalis dex.lateralis.

Patološki nalaz: materijal je čvor promjera 4,2 cm lobulirane površine, žilav, sivkast. Histološki se radi o tumorskom tkivu koje grade endoteliomatozne, pseudosincicijalne stanice koje tvore polja, tračke i lukovičaste formacije. Jezgre su im ovalne, rahlo kromatinizirane i često sa citoplazmatskim indentacijama. Krvne žile su mjestimice umnožene, hijaliniziranih stijenki, a oko njih se nađu stanice sa svijetlim pjenušavim citoplazmama i jezgrom potisnutom pod membranu.

Slučaj 10:

Žena, 61 godina.

Hospitalizirana i obrađena zbog glavobolja.

Stanje po operaciji meningioma tuberkuluma sele 1980. i 1986. godine.

Primljena pod slikom povišenog intrakranijalnog tlaka, te je ugrađena valvula po Pudenz-u.

Kod pregleda bolesnica zanesene svijesti, somnolentna, amaurotična.

CT mozga: veliki ekspanzivni proces u području prednje lubanjske jame koji se niz klivus spušta kaudalno.

Operativni nalaz: u prednjoj lubanjskoj jami i paraselarnoj regiji prikaže se inkapsuliran, sivkast tumor veličine 6x 4,2x 4,5 cm.

Dg. Meningioma fossae cranii ant.et reg.parasellaris bilateralis.

Patološki nalaz: materijal je više nepravilnih komadića sivkastog žilavog tkiva. Histološki se radi o tumorskom tkivu koje je građeno od uskih vretenastih stanica, koje formiraju struje, snopove i koncentrične formacije. Vezivna stroma je obilna. Krvne žile su srednje brojne, neke imaju hijaliniziranu stijenku.

Slučaj 11:

Žena, 48 godina.

Hospitalizirana na Očnoj klinici zbog oslabljenog vida desno i čeonih glavobolja. Pogoršanje stanja primjećeno unazad tri mjeseca.

U statusu protruzija desnog bulbusa, desno vid samo projekcija svijetla.

CT mozga: ekspanzivna tvorba paraselarno desno hiperdenzna, koja se širi u optički kanal, kavernozi sinus. Na malom krilu sfenoidalne kosti vidljiva je hiperostoza.

Operativni nalaz: prikaže se crvenkasto ljubičasti tumor koji je probio zid kavernoznog sinusa.

Dg. Meningioma alae parvae ossis sphenoidalis et sinus cavernosi lat. dex.

Patološki nalaz: materijal je sivi čvrsti komadić tkiva veličine 3x 2x 1,5 cm. Histološki se radi o tumorskom tkivu kojeg grade otočići i tračci endotelijomatoznih stanica sa vretenastom svijetlom jezgrom. Mjestimice se stanice vrtložasto redaju tvoreći lukovičaste formacije. Manji dijelovi tumorskog tkiva imaju umnožene krvne žile i uokolo smještene svijetle hidropski ili masno degenerirane stanice.

Slučaj 12:

Muškarac, 51 godina.

Obrađen na Očnoj klinici zbog progresivnog gubitka vida na lijevo oko i protruzije lijevog bulbusa. Smetnje započele prije godinu dana.

Iz statusa centralna desnostrana latentna hemipareza. Lijevi bulbus u protruziji pokretan samo prema gore, izražen venozni zastoj u vidu konvoluta krvnih žila. Amaurosis.

CT mozga: ekspanzivna tvorba lijevo frontotemporalno u području malog krila sfenoidalne kosti koja se proteže u orbitalnu šupljinu lijevo uz izraženu hiperostozu lijeve orbite i sfenoidalne kosti.

Karotidna angiografija lijevo pokazuje prebačaj arterije perikaloze na suprotnu stranu za 15 mm. Ekspanzivna tvorba frontotemporalne regije je vaskularizirana također preko vanjskih grana a. carotis externae.

Operativni nalaz: masiv sfenoidalne kosti osteoporotičan, hiperplastičan. Na tom mjestu je najvećim dijelom destruirana tabula interna, reducira se sivkasti tumor veličine 3,5x 6 cm, dio tumora je vezan za unutrašnju karotidu, optikus, lateralni dio orbite.

Dg. Meningioma alae ossis sphenoidalis orbitae lat. sin.

Patološki nalaz: materijal je niz sivkasto-ružičastih, žilavih komadića od kojih je najveći 2x 5 cm, a taj je pričvršćen na duru. Histološki se radi o tumorskom tkivu, koje je građeno od dosta velikih endotelijalnih stanica, čije jezgre su ovalne, sadrže srednju količinu kromatina, uz često vidljivi nukleol. Stanice formiraju polja, tračke i koncentrične formacije. Stroma je mjestimice hijalinizirana. Krvne žile su brojne, stijenka im je uglavnom hijalinizirana, tako da su lumina koji puta punktiformna. U nekim komadićima ima dosta vapnenih inkrustacija. Uz tumorsko tkivo nalazi se i tkivo dure, te dijelovi moždanog tkiva u kojima je izražen edem i zastoj.

Slučaj 13:

Muškarac, 35 godina.

Od rođenja tumorozna izraslina frontalno lijevo, veličine jajeta mekane konzistencije.

CT kranijuma: ekspanzivna tvorba frontalno lijevo sa destrukcijom kosti.

Operativni nalaz: tumorozna tvorba penetrira kroz kost i duru do mozgovine, destruirani dijelovi kosti, dura infiltrirana tumoroznim procesom.

Dg. Meningioma ossis frontalis sin. penetrans.

Patološki nalaz: materijal je nekoliko komadića ružičasto-crvenkastog dijelom mekšeg tkiva. Histološki se radi o tumorskom tkivu građenom od vretenastih i nešto ovalnijih tumorskih stanica koje stvaraju struje i koncentrične formacije, koje su na više mjesta jako guste. Jezgre sadrže različitu količinu kromatina sve do hiperkromazije. Mjestimice se javljaju orijaške tumorske stanice sa tamnim jezgrama. Ima dosta patoloških mitozata. Krvne žile imaju dijelom hijaliniziranu, a dijelom proliferiranu stijenku, a neke su trombozirane. Tumorsko tkivo je većim dijelom nekrotično.

Slučaj 14:

Žena, 64 godine.

Premještena sa Neurološke klinike na Neurokirurški odjel gdje je izvršena obrada. Scintigram ukazuje na patološko nakupljanje frontalno više lijevo.

Prije četiri godine operiran meningiom frontotemporalno lijevo.

CT mozga: opsežna infiltrativna ekspanzivna tvorba centralno frontobazalno više lijevo.

Iz statusa: torpidna, dezorjentirana, somnolentna.

Operativni nalaz: kroz interhemisferalnu fisuru pride se na tumoroznu tvorbu veličine 5x 4,5 cm, proces penetrira prema bazalnim ganglijima.

Dg. Meningioma fronto basalis centralis.

Patološki nalaz: materijal je više nepravilnih komadića sivkastog žilavog tkiva. Histološki se radi o tumorskom tkivu građenom od endoteliomatoznih stanica ovalne svijetle jezgre koje se vrtložasto redaju. Ovaj tip tumorskog tkiva sjmešten je rubno, dok se u središnjim dijelovima nalaze žarišta nekroze tumorskog tkiva te čvrsta fibrovaskularna stroma isprepletena sa stisnutim tračcima izduženih vretenastih meningioma stanica.

Slučaj 15:

Žena, 58 godina.

Bolesnica premještena sa psihijatrijske klinike gdje je zaprimljena zbog abulične slike stanja. Unazad dva mjeseca zamjećene duševne promjene.

Tijekom hospitalizacije učinjena obrada-CT ukazuje na ekspanzivnu tvorbu malog krila sfenoidalne kosti veličine 6x 4 cm sa izrazitim pomakom i edematoznom mozgovinom.

Cerebralna angiografija u prilog CT postavljenoj sumnji na meningiom.

Operativni nalaz: tumorska infiltracija dure u predjelu malog krila sfenoidalne kosti, početna egzostoza područja malog krila sfenoidalne kosti.

Dg. Meningioma alae ossis sphenoidalis et fossae cranii mediae lat. dex.

Patološki nalaz: materijal je više nepravilnih komadića sivkastog tkiva pomiješanih sa smeđim krvnim sadržajem. Histološki se radi o tumorskom tkivu koje prožima vezivnu opnu izgleda dure i dopire u jednom svom dijelu do mekih opni tik iznad moždnog tkiva kojeg ne infiltrira. Tumorsko tkivo je najvećim dijelom rahlo i pjenušavo. Citoplazme

stanica su svijetle, jezgre su ekscentrično položene, ovalne do okrugle, rahlo kromatinizirane. Solidniji dijelovi endoteliomatoznog tipa su rijetki.

Slučaj 16:

Muškarac, 57 godina.

Obrađen na Neurologiji u Puli zbog trnjenja desnog gornjeg ekstremiteta i redukcije grube snage istog.

Prije dva mjeseca operiran meningiom parasagitalno parietalno lijevo.

U neurološkom statusu centralna hemipareza desno.

CT mozga: ekspanzivni proces parietalno lijevo koji se dobro opacificira na aplikaciju kontrastnog sredstva, oko 3,5 cm u promjeru.

Operativni nalaz: parietalno lijevo prikaže se ljubičast, tvrd tumor dobro ograničen od okoline.

Dg. Meningioma parietalis lat.sin.

Patološki nalaz: materijal je više ovalna polukuglasta tvorba, vezana uz duru, promjera 3,5 cm. Histološki se radi o tumorskom tkivu građenom od polja i tračaka stanica čije su jezgre svijetle, ovalne i rahlo kromatinizirane. Mjestimice se tumorske stanice vrtložasto redaju tvoreći lukovičaste formacije. Veći dijelovi tumorskog tkiva, u kojem su krvne žile brojnije, građeni su od svijetlih pjenušavih degenerativno promijenjenih stanica. U tumorskom tkivu nađu se brojna psamozna tjelešca.

Slučaj 17:

Muškarac, 37 godina.

Bolesnik obrađen na Očnoj klinici i Endokrinologiji zbog slabosti vida posebno desno. Unazad četiri mjeseca razvija se hemipareza.

U neurološkom statusu hemianopsija, atrofija papile n.optici obostrano; desno jače nego lijevo.

CT selarne regije i mozga pokazuje ekspanzivnu tvorbu u području sele i područja planum sphenoidale koji je djelomično kalcificiran.

Operativni nalaz: ekspanzivna tvorba koja razmiče optičke živce i karotide. Tumor adherentan na desni nervus optikus i hijazmu.

Dg. Meningioma tuberculum sellae.

Patološki nalaz: materijal je više nepravilnih komadića sivkasto-ružičastog žilavog tkiva. Histološki se radi o tumorskom tkivu koje je građeno od ovalnih i vretenastih endotelijalnih stanica. One prve imaju svijetlu srednje kromatiniziranu jezgru sa vidljivim nukleolom, dok su jezgre vretenastih stanica nešto tamnije. Stanice grade brojne žilne formacije. Ponegdje se vide patološke mitoze.

Slučaj 18:

Žena, 52 godina.

Hospitalizirana zbog glavobolje i lijevostrane centralne hemipareze.

Ranije u dva navrata, prije dvije i četiri godine operiran parasagitalni frontalni meningiom.

CT mozga: recidivni ekspanzivni proces, oko 3,5 cm u promjeru, smješten pretežno parasagitalno, frontalno desno koji invadira gornji sagitalni sinus i prelazi na lijevu stranu.

Operativni nalaz: bifrontalno se prikaže dobro vaskularizirani sivkasti tumor koji invadira gornji sagitalni sinus.

Dg. Meningioma parasagittale frontale recidivans.

Patološki nalaz: materijal je više čvrstih, nepravilnih komadića sivkasto-ružičastog tkiva. Histološki se radi o tumorskom tkivu kojeg grade snopovi vretenastih stanica izdužene enkromatske jezgre. Među stanicama se nađe obilna fibrozna stroma. Mjestimice se tumorske stanice vrtložasto redaju tvoreći lukovičaste formacije. Pojedini dijelovi tumorskog tkiva sadrže brojna psamozna tjelešca. Iako je najveći dio tumorskog tkiva fibroblastičnog tipa, zamjećuju se i dijelovi rahlije građe, koje čine hidropski promijenjene tumorske stanice.

Slučaj 19:

Muškarac, 35 godina.

Hospitaliziran i obrađen na Neurološkoj klinici Rijeka zbog centralne hemipareze desnih ekstremiteta i amnestičkog zatajivanja. Liječen zbog recidivnih glavobolja tijekom dvije godine.

CT mozga: ekspanzivna tvorba parietotemporookcipitalno lijevo, dimenzija oko 6 cm u promjeru uz lagani perifokalni edem i horizontalni pomak moždanih masa iz lijeve hemisfere u desnu.

Operativni nalaz: parietotemporookcipitalno lijevo prikaže se ljubičasti dobro vaskularizirani tumor.

Dg. Meningioma temporooccipitalis lat.sin.

Patološki nalaz: materijal je više nepravilnih komadića sivkastog čvršćeg tkiva. Histološki se radi o tumorskom tkivu koje je građeno od snopova, tračaka i nakupina gusto zbijenih srednje velikih i manjih endoteliomatoznih stanica. Jezgre su svijetle, vezikularne. Između tumorskih stanica se nalazi dosta vezivne strome i dosta sluzavog materijala (miksomatozno promijenjen tumor). Krvnih žila ima dosta, a brojne imaju hijalinu stijenku. Mjestimice se vide patološke mitoze.

Slučaj 20:

Žena, 59 godina.

Primljena na bolničko liječenje i operativni zahvat nakon što je CT-om u Puli dokazana veća tumorska tvorba (4x3cm) u području hijatus tentoriuma. Tumor se proteže infra i supratentorijalno sa kompresijom moždanog debla i njegovom dislokacijom prema lijevo. Nakon teške prometne nesreće početkom godine dijagnosticiran tumor slučajno.

Cerebralna angiografija: bez patološke vaskularizacije u moždano deblo. Opalescira tumorska tvorba dokazana CT-om.

Operativni nalaz: tumorska masa sivkasto-crvenkastog izgleda, tvrde konzistencije, polazište tumora sa ruba tentorijuma.

Dg. Meningioma hiatus tentorii lat.dex.cum propagatione supra et infratentoriale.

Patološki nalaz: materijal je više nepravilnih komadića sivkasto-ružičastog mekšeg tkiva. Histološki se radi o tumorskom tkivu koje je građeno od ovalnih do okruglastih polimorfnihih stanica, koje su tijesno vezane uz stijenku manjih i većih krvnih žila koje su u tumorskom tkivu umnožene. Retikulinska stroma je gusta i jasno odvaja grupice tumorskih stanica ili pojedinačne stanice. Citoplazma većeg broja tumorskih stanica je svijetla, pjenušava, a jezgre su im potisnute rubno. Glavnina jezgara je rahlo kromatizirana, a pojedine su piknotične i hiperkromatske. Nađu se i stanice u mitozima.

Slučaj 21:

Muškarac, 63 godina.

Hospitaliziran i obrađen u bolnici u Puli zbog slabosti vida. U neurološkom statusu Foster-Kennedy sindrom (atrofija papile nervi optici desno, edema papile nervi optici lijevo).

CT mozga: ekspanzivna tvorba tuberkuluma sele desno oko 2 cm u promjeru.

Karotidna angiografija obostrano uredan nalaz.

Operativni nalaz: u području desnog tuberkuluma sele ljubičasti tumor koji komprimira optičke živce.

Dg. Meningioma tuberculi sellae.

Patološki nalaz: materijal je više nepravilnih želatinoznih komadića sivkasto-ružičastog, izrazito mekanog tkiva promjera do 2 cm. Histološki se radi o tumorskom tkivu rahle građe sa brojnim pukotinama, pseudocističnim šupljinama, djelom ispunjenim PAS+materijalom. Tumorske stanice su ovalne do okrugle, a jezgre su srednje do tamno kromatizirane, sa čestim citoplazmatskim indentacijama. Citoplazmatske membrane su slabo vidljive, a u citoplazmi se nađe PAS+materijal.

Slučaj 22:

Žena, 44 godina.

Hospitalizirana zbog progresivnih glavobolja, zanošenja u hodu i vrtoglavica. Smetnje progrediraju zadnju godinu dana.

U neurološkom statusu usporena, desnostrana centralna hemipareza.

CT mozga: ekspanzivna tvorba u području čeonog režnja, dimenzija 3,4x 2,1x 3,5 cm, smještena parasagitalno. Opsežan perifokalni edem čeonog i tjemenog režnja lijevo.

Operativni nalaz: frontoparietalno lijevo, parasagitalno sivkasti čvrsti tumor.

Dg. Meningioma frontoparietalis parasagitalis lat.sin.

Patološki nalaz: materijal je polukuglasti čvrsti sivi čvor promjera 3,5 cm. Histološki se radi o tumorskom tkivu građenom od endoteliomatoznog tipa tumorskog rasta meningioma. Tumorske stanice tvore pseudosincicije i gnjezda sa vrtložastim poretom stanica. Jezgre tumorskih stanica su svjetle ili rahlo kromatizirane. U vezivnoj stromi, poglavito oko krvnih žila, ali i među stanicama nađu se zreli limfociti, te plazma stanični elementi koji su mjestimice obilni pa prekrivaju meningealni crtež.

Slučaj 23:

Žena, 66 godina.

Hospitalizirana i obrađena na Neurološkoj klinici Rijeka zbog slabosti lijevih ekstremiteta. Prije četiri godine operiran meningiom parasagitalno parietalno desno.

U neurološkom statusu psihoorganski promjenjena po frontalnom tipu.

Centralna hemipareza lijevih ekstremiteta.

CT mozga: ekspanzivna tvorba u projekciji koronarne suture parasagitalno, 2,5 cm u promjeru, sa opsežnim perifokalnim edemom.

Operativni nalaz: frontoparietalno desno, parasagitalno prikaže se sivkasto ljubičasti tumor, dio tumora adherentan na sagitalni sinus.

Dg. Meningioma frontoparietalis parasagitalis lat.dex.

Patološki nalaz: materijal je više nepravilnih želatinoznih komadića sivkasto-ružičastog, izrazito mekanog tkiva promjera do 2 cm. Histološki se radi o tumorskom tkivu koje je građeno od vrtložasto isprepletenih vretenastih, bipolarnih stanica, štapičaste svijetle jezgre. Ti se vrtlozi nalaze između brojnih psamomskih tjelešaca koja mjestimice postaju gotovo jedini dio tumora.

Slučaj 24:

Muškarac, 54 godina.

Hospitaliziran zbog progresivne slabosti lijevih ekstremiteta i učestalih epileptičnih ataka tipa grand mal. Prije dvije godine operirao meningiom parasagitalno frontoparietalno desno.

U neurološkom statusu lijevostrana centralna hemipareza. Promijenjen po psihoorganskom tipu.

CT mozga: ekspanzivna tvorba veličine 6x 4x 5 cm parasagitalno desno parietalno. Umjereno izražen perifokalni edem.

Operativni nalaz: parietalno desno prikaže se sivkasti, dobro vaskularizirani tumor čije je polazište na duri i na falksu.

Dg. Meningioma frontoparietalis parasagitalis lat.dex.

Patološki nalaz: materijal je više nepravilnih komadića sivkastog čvrstog tkiva promjera do 4 cm. Histološki se radi o tumorskom tkivu građenom od polja, reznjica, gnjezda endoteliomatoznih pseudosincicijalnih stanica sa ovalnim, svjetlo kromatiziranim jezgrama. U većem obimu tkivo tumora je fibromatozne građe. U ovom dijelu tumorske stanice su vretenaste, bipolarne i tvore snopove. Pojedine tumorske stanice su piknotične, a nađu se i stanice u mitozima.

Slučaj 25:

Žena, 57 godina.

Hospitalizirana zbog glavobolja i amnestičkih zatajivanja. Bolesnica liječena zbog progresivnih glavobolja tijekom pet godina.

U neurološkom statusu: latentna hemipareza desnih ekstremiteta.

CT mozga: ekspanzivna tvorba frontotemporalno lijevo sa polazištem sa velikog krila sfenoidalnih kosti lateralno, dimenzija 7x 6,5x 5 cm. Opsežan perifokalni edem sa horizontalnim pomakom moždanih masa.

Operativni nalaz: tabula interna i diploe temporalne kosti prožeti su tumorskim tkivom, tumorska masa je sivkasta i dobro vaskularizirana.

Dg. Meningioma alae ossis sphenoidalis lat.sin.

Patološki nalaz: materijal je više nepravilnih sivih, srednje čvrstih komadića tumorskog tkiva promjera do 5 cm. Histološki se radi o tumorskom tkivu građenom od polja, reznjica, gnjezda dosta polimorfnih endoteliomatoznih stanica, mjestimice sa jasnom citoplazmatskom membranom. Većina jezgara je "pjenušavo" kromatizirana, ovalna, sa prominentnim nukleolom, iako ima i piknotičkih, hiperkromatskih jezgara. Brojne tumorske stanice su u mitozima. Nađu se i malobrojne sitne nekroze. Tumorsko tkivo u tračcima i "pupoljcima" infiltrira tkivo mozga.

Slučaj 26:

Žena, 53 godina.

Hospitalizirana radi recidivirajuće glavobolje, smetenog stanja i nesigurnosti pri hodu. Bolesnica liječena zadnje tri godine radi recidivnih glavobolja.

U neurološkom statusu usporena, dezorijentirana, lijevostrana centralna hemipareza, bitemporalna hemijanopsija.

CT mozga: ekspanzivna hiperdenzna tvorba u kutu između tentorija i falksa koja se širi infra i supratentorijalno, a položena je pretežno desno. Obilan perifokalni edem uz horizontalni pomak moždanih masa iz desna u lijevo.

Operativni nalaz: okcipitalno se prikaže sivo-ljubičasti, dobro vaskularizirani tumor, hvatište tumora je na falksu, tentoriju. Dio tumorske mase urastao je u gornji sagitalni sinus.

Dg. Meningioma occipitalis et sinus sagitalis superioris.

Patološki nalaz: materijal je reznjata glatka tvorba veličine 6x 4x4cm. Na prerezu je siva, radijalnog crteža sa manjim šupljinama promjera do 10 mm, ispunjena sluzavim materijalom. Histološki se radi o tumorskom tkivu čije su stanice izdužene, vretenaste ili zvijezdolike. Jezgre su im ovalne i rahlo kromatizirane. Stromalni elementi tumorskog tkiva su sluzno degenerirani, te na pojedinim mjestima stvaraju "jezerca". U pojedinim zonama tumorske stanice su polimorfne, a brojne stanice su u mitozu.

Slučaj 27:

Žena, 46 godina.

Hospitalizirana zbog višegodišnjih glavobolja sa krizama gubitka svijesti.

CT mozga: ekspanzivna tvorba veličine 5x 6,5 cm frontotemporalno lijevo.

U neurološkom statusu parafazija uz desnostranu centralnu hemiparezu.

Operativni nalaz: frontotemporalno se prikaže tumorska masa, ograničena od mozgovine, vezana za duru.

Dg. Meningioma frontoparietalis lat.sin.

Patološki nalaz: materijal je mnoštvo nepravilnih manjih komadića slatinastog srednje tvrdog ružičastog tkiva. Histološki se radi o tumorskom tkivu koje je građeno od vrtložasto isrepletenih snopova izduženih vretenastih bipolarnih stanica, koje sudjeluju u stvaranju lukovičastih formacija. Između stanica i snopova nalazi se obilje malih krvnih žila izrazito hijalino degenerirane stijenke, a također i alcian-blue pozitivni (sluzavi) materijal. Mjestimice u stromi nastaju hijalina tjelešca. Na više mjesta nađu se patološke mitoze. Inače su jezgre svjetle, vezikularne, sa katkada prisutnom citoplazmatskom inkluzijom.

Slučaj 28:

Muškarac, 59 godina.

Hospitaliziran zbog "smetnji" zadnjih godinu dana, u nekoliko navrata gubitak svijesti.

Učinjena obrada i nađen tumor intrakranijalne lokalizacije.

Iz statusa: pri svijesti, orijentiran, govor i hod uredni. Moždani živci, motorika, osjet, refleksi uredni.

CT mozga: lagano hiperdenzni dobro ograničen tumor srednjeg dijela lijeve koronarne suture. Na kontrast se dobro boji-jednoliko.

Operativni nalaz: prikaže se dobro vaskularizirani tumor lijevo petroklivalno, hvatišta na tentoriju.

Dg. Meningioma tentori.

Patološki nalaz: materijal je više manjih i većih komadića tkiva, sivkasto-smeđkastog, gotovo spužvaste konzistencije. Histološki se radi o tumorskom tkivu sa angio-ksantomatoznim elementima, ali se pojavljuju i otoci odnosno snopići endoteliomatoznog tkiva stanica teško prepoznatljive citoplazme i ovalne svijetle jezgre što se može smatrati karakteristikom meningealnog tumora. Nema znakova biološke agresivnosti.

Slučaj 29:

Žena, 69 godina.

Bolesnica premještena sa neurologije gdje je izvršena dijagnostika mozga CT-om i dokazana ekspanzivna tvorba.

Zbog pogoršanja općeg stanja, somnolencije i desnostrane hemipareze premješta se na Neurokirurški odjel gdje se izvrši preoperativna priprema i operativni zahvat. U posljednja tri mjeseca obitelj primjećuje psihičke promjene u bolesnice.

Učinjeni CT mozga pokazuje temporoparijetalno lijevo dobro ograničen ovalni tumor, koji se jednoliko boji kontrastom.

Operativni nalaz: lijevo temporoparijetalno prikaže se tumorska tvorba, koja je utisnuta u mozgovinu, iznad koje je promijenjena dura.

Dg. Meningioma temporoparietalis lat.sin.

Patološki nalaz: materijal je više nepravilnih komadića sivkastog i bjelkastog tkiva. Histološki se radi o tumorskom tkivu koje je građeno od vrtložasto isprepletenih snopova bipolarnih, zdepastih stanica, koje sudjeluju u stvaranju mnogobrojnih lukovičastih formacija. Jezgre tumorskih stanica su bubrežaste ili vretenaste sa jasnim nukleolom. Na srednjem povećanju među njima se nađe i do 20 jezgara u mitozu. Osim toga u tumorskom tkivu pojavljuju se područja nekroze.

Slučaj 30:

Muškarac, 64 godina.

Bolesnik obrađivan na Neurologiji zbog epileptičnih napada i upornih jutarnjih glavobolja u zadnja tri mjeseca.

Došlo je do iznenadne dekompenzacije tumora sa znacima tentorijalne hernijacije.

Učinjeni CT mozga pokazuje petroklivalno desno dobro ograničen ovalni tumor, koji se jednoliko boji na nativnom i kontrastnom CT-u.

Operativni nalaz: petroklivalno se prikaže dobro vaskularizirani sivkasto-ljubičasti tumor.

Dg. Meningioma petroclivalis.

Patološki nalaz: materijal su 4 odvojena uzorka dosta mekanog, smeđkastog tkiva. U svim se uzorcima dobije slično tkivo tumora. Histološki tumorsko je tkivo građeno od obilja krvnih žila različitog kalibra hijalino promijenjene stijenke uz naznaku eksudacije. Između krvnih žila uočljivi su redovi svijetlih i dosta krupnih stanica sa jezgrom, koja je često hiperkromatska i polimorfna (stromalne stanice?).

Nalaz upućuje na hemangioblastom, no trebalo bi pomisliti i na ksantomatozni angioblastički meningiom.

Slučaj 31:

Žena, 49 godina.

Bolesnica obrađena na Neurologiji Pula zbog glavobolje i smetnji vida.

U kliničkom statusu hemipareza desnih ekstremiteta po centralnom tipu.

CT mozga: hiperdenzna ekspanzivna tvorba, djelomično kalcificiran medijalni dio krila sfenoidalne kosti lijevo promjera 4 cm.

Karotidna angiografija lijevo: potisnuće unutarnje karotidne arterije laterokaudalno uz strikturu lumena na 1/4. Prednja karotidna arterija se prikazala u dužini od 5 mm.

Karotidna angiografija desno: ipsilateralni pomak prednje karotidne arterije.

Operativni nalaz: prikaže se sivkasto čvrsto tumorsko tkivo, čija je kapsula čvrsto adherentna na unutarnju karotidnu arteriju lijevo i obje prednje karotidne arterije.

Unutarnja karotidna arterija lijevo: potisnuta lateroinferiorno. Tumorsko tkivo polazi sa medijalnog dijela krila sfenoidalne kosti.

Dg. Meningioma alae ossis sphenoidalis lat.sin.

Patološki nalaz: materijal je nekoliko komadića smeđkasto-crvenkastog tkiva koje je dosta žilavo. Histološki se radi o tumorskom tkivu građenom od srednje velikih endotelijalnih stanica koje formiraju struje i koncentrične formacije. U pojedinim područjima su tumorske stanice krupnije, sa obilnom citoplazmom i srednje kromatiniziranom jezgrom a neke jezgre su u mitozu. U nekim područjima je citoplazma sačasta. Između tumorskih stanica ima dosta vezivne strome. Neke žile imaju hijaliniziranu stijenku.

Slučaj 32:

Žena, 65 godina.

Bolesnica obrađena na Neurološkoj klinici gdje je hospitalizirana radi glavobolje i kljenuti desnih ekstremiteta. Smetnje govora osobito naglašene zadnjih mjesec dana.

CT mozga: parasagitalno parijetalno ekspanzivna tvorba koja se dobro opacificira na aplikaciju kontrastnog sredstva uz opsežan perifokalni edem.

Karotidna angiografija lijevo: potisnuće arterije perikalose kaudalno i lateralno.

Operativni nalaz: parijetalno lijevo, parasagitalno prikaže se sivkasti tumor koji je srastao uz falks.

Dg. Meningioma falcis parietalis sin.

Patološki nalaz: materijal su 3 nepravilna siva čvrsta komadića tkiva promjera od 1 do 4 cm, vezana uz čvrstu sivu vezivnu membranu. Uz to primljeni su koštani ulomci tkiva koji su podvrgnuti dekalciniranju. Histološki se radi o tumorskom tkivu koje je građeno od endoteliomatoznih stanica ovalne do svijetle jezgre. U pojedinim dijelovima tumorsko tkivo poprima drugačiju građu, jezgre su krupnije, grublje kromatinizirane, a citoplazme obilne, eozinofilne i potiskuju ponekad jezgru pod staničnu membranu. Samo mjestimice stanice se lukovičasto redaju. U fibromatoznim dijelovima tumorskog tkiva nađu se psamozna tjelešca. Vezivna stroma je hijalinizirana kao i veći broj krvnih žila. Tumorsko tkivo prožima priležeću vezivnu tvorbu izgleda dure.

Dekalcinat-u dijelu primljenog materijala nađe se razaranje koštanih gredica tumorskim tkivom izgleda meningioma prije opisanog.

Slučaj 33:

Žena, 55 godina.

Bolesnica hospitalizirana radi recidivne glavobolje i smetnji hoda.

U neurološkom statusu latentna lijevostrana hemipareza.

Prije 4 godine operirala meningiom temporalno desno.

CT mozga: ekspanzivna hiperdenzna tvorba temporoparijetalno desno, 6 cm u promjeru.

Operativni nalaz: frontotemporalno desno prikaže se sivkasti, dobro prokrvljen, žilav tumor prirastao za duru.

Dg. Meningioma temporoparietale dex. recidivans.

Patološki nalaz: materijal je više nepravilnih komadića sivkasto-ružičastog, izrazito mekanog tkiva promjera do 5,5 cm. Histološki se radi o tumorskom tkivu građenom od ovalnih polimorfnih stanica, koje su u vezi sa stijenkom krvnih žila, citoplazme su mjestimice svijetle, pjenušave, a jezgre su im rubno potisnute. Dio jezgara je rahlo kromatiziran a preostale su piknotičke i hiperkromatske. Krvne žile su proliferirane, retikulinska stroma je naglašena i odvaja nakupine stanica. Veći dio tumorskih stanica je u mitozima.

Slučaj 34:

Žena, 53 godina.

Hospitalizirana zbog intermitentnih glavobolja i frontalne ataksije, te promjena u ponašanju zadnjih šest mjeseci.

CT mozga: hiperdenzna ekspanzija prednje lubanjske jame dimenzija 5,7x 4,2x 5,6 cm, dobro se opacificira na aplikaciju kontrastnog sredstva.

Karotidna angiografija desno: ekspanzivna tvorba prednje lubanjske jame koja potiskuje straga A1 i A2 segment. Hipertrofični ogranci maksilarne i etmoidalne arterije.

Operativni nalaz: bifrontalno se prikaže sivkasti dobro vaskularizirani tumor.

Dg. Meningioma olfactorii bilatellaris.

Patološki nalaz: materijal je više nepravilnih želatinoznih komadića sivkasto-ružičastog tkiva. Histološki se radi o tumorskom tkivu koje je građeno od vrtložastih snopova bipolarnih stanica, koje mjestimice stvaraju lukovičaste formacije. Jezgre tumorskih stanica su vretenaste sa jasnim nukleolom. Nađe se i do 30 jezgara u mitozima, te veća područja nekroze.

Slučaj 35:

Žena, 60 godina.

Hospitalizirana zbog intermitentnih glavobolja te promjena u ponašanju. Psihičke smetnje se pogoršavaju posljednja dva mjeseca.

CT mozga: hiperdenzna ekspanzija prednje lubanjske jame dimenzija 6x 4,5x 5,6 cm, dobro se opacificira na aplikaciju kontrastnog sredstva.

Karotidna angiografija desno: ekspanzivna tvorba prednje lubanjske jame koja potiskuje straga A1 i A2 segment. Hipertrofični ogranci maksilarne i etmoidalne arterije.

Operativni nalaz: bifrontalno se prikaže sivkasti dobro vaskularizirani tumor.

Dg. Meningioma olfactorii bilatellaris.

Patološki nalaz: materijal je više nepravilnih komadića sivkasto-ružičastog tkiva, mekše konzistencije. Histološki se radi o tumorskom tkivu koje je građeno od vrtložastih snopova bipolarnih stanica, koje mjestimice stvaraju lukovičaste formacije. Jezgre tumorskih stanica su vretenaste sa jasnim nukleolom. U većem dijelu tumorskog tkiva nađu se patološke mitoze. Dio tumora je nekrotičan.

Slučaj 36:

Žena, 49 godina.

Hospitalizirana na Očnoj klinici zbog oslabljenog vida desno i čeonih glavobolja.

U statusu protruzija desnog bulbosa, desno vid samo projekcija svijetla, ispadi 3. i 4. kranijalnog živca.

CT mozga: ekspanzivna tvorba paraselarno desno hiperdenzna, koja se širi u optički kanal, kavernozi sinus. Na malom krilu sfenoidalne kosti vidljiva je hiperostoza.

Operativni nalaz: prikaže se crvenkasto ljubičasti tumor koji je probio zid kavernoznog sinusa.

Dg. Meningioma alae parvae ossis sphenoidalis et sinus cavernosus lat.dex.

Patološki nalaz: materijal je više nepravilnih komadića sivkasto-ružičastog tkiva, mekše konzistencije. Histološki se radi o tumorskom tkivu koje je građeno od polja i tračaka endoteliomatoznih stanica ovalne rahlo kromatinizirane jezgre. Tumorske stanice se mjestimice vrtložasto redaju tvoreći lukovičaste formacije.

Slučaj 37:

Žena, 41 godina.

Hospitalizirana na Neurološkoj klinici zbog epileptičnih napada i čeonih glavobolja koje su se pojavile prije šest mjeseci.

U statusu protruzija desnog bulbosa, desno vid samo projekcija svijetla, ispadi 3. i 4. kranijalnog živca.

CT mozga: ekspanzivna tvorba paraselarno desno hiperdenzna, koja se širi u optički kanal, kavernozi sinus. Na malom krilu sfenoidalne kosti vidljiva je hiperostoza.

Operativni nalaz: prikaže se crvenkasto ljubičasti tumor koji je probio zid kavernoznog sinusa.

Dg. Meningioma alae parvae ossis sphenoidalis et sinus cavernosus lat.dex.

Patološki nalaz: materijal je više nepravilnih komadića sivo-ružičastog tkiva. Histološki se radi o tumorskom tkivu građenom od malih i srednje velikih endotelijalnih stanica koje formiraju struje i koncentrične formacije, između kojih se na mnogo mjesta nalazi obilno, hijalinizirano vezivo. Ponegdje se vide vapnene kuglice. Krvnih žila u pojedinim dijelovima tumora ima dosta a brojne imaju hijaliniziranu stijenku. Pojedini dijelovi tumorskog tkiva su degenerativno promijenjeni u smislu hidropske odnosno masne degeneracije. Mitoza nema. U tumorskom tkivu nađu se i psamozna tjelešca.

Slučaj 38:

Žena, 59 godina.

Hospitalizirana na Neurološkoj klinici zbog oslabljenog vida lijevo i epileptičnih napada. Epileptične krize se pojačavaju tijekom zadnja dva mjeseca.

U statusu protruzija lijevog bulbosa, lijevo vid samo projekcija svijetla, ispadi 3. i 4. kranijalnog živca.

CT mozga: ekspanzivna tvorba paraselarno lijevo hiperdenzna, koja se širi u optički kanal, kavernozi sinus. Na malom krilu sfenoidalne kosti vidljiva je hiperostoza.

Operativni nalaz: prikaže se crvenkasto ljubičasti tumor koji je probio zid kavernoznog sinusa.

Dg. Meningioma tuberculi sellae.

Patološki nalaz: materijal je više nepravilnih komadića sivkastog tkiva, žilave konzistencije. Histološki se radi o čvrstoj vezivnoj tvorbi, koja dijelom ima izgled dure, a

infiltrirana je otocima i tračcima endoteliomatoznih stanica svijetle ovalne jezgre čije se citoplazmatske membrane slabo uočavaju. Uz tumorsko tkivo i u čvrstom vezivu oko vlaknate končaste strane tvori nalaze se brojna žarišta granulomske upale građene od histiocita i orijaških stanica tipa stranoga tijela.

Slučaj 39:

Muškarac, 52 godina.

Bolesnik obrađen na Očnoj klinici zbog slabosti vida posebno desno te zbog nesigurnosti u hodu. Smetnje su se pojavile prije godinu dana.

U neurološkom statusu hemianopsija, atrofija papile n.optici obostrano, desno jače nego lijevo.

CT selarne regije i mozga pokazuje ekspanzivnu tvorbu u području sele i područja planum sphenoidale koji je djelomično kalcificiran.

Operativni nalaz: ekspanzivna tvorba koja razmiče optičke živce i karotide. Tumor adherentan na desni nervus optikus i hijazmu.

Dg. Meningioma tuberculum sellae.

Patološki nalaz: materijal je 6 sivih čvrstih komadića nepravilnog tkiva promjera do 1 cm. Histološki se radi o tumorskom tkivu koje je građeno od endoteliomatoznih stanica koje tvore nakupine ili se pak lukovičasto redaju. U središtu ovih lukovica mjestimice se nađu psamozna tjelešca. Glavnina tumorskih stanica je pjenušava, rahla, svijetle citoplazme i rubno pomaknute jezgre koja je ovalna i rahlo kromatinizirana, ponekad sa citoplazmatskim indentacijama. Tumorsko tkivo je dobro vaskularizirano, a veće krvne žile imaju hijalinu stijenku. Histološki se radi o angioblastičkom meningiomu.

Slučaj 40:

Žena, 57 godina.

Bolesnik obrađivan na Neurologiji zbog smetnji u hodu, poremećaja ravnoteže i sluha, usljed oštećenja očnog živca i upornih jutarnjih glavobolja. Smetnje su započele unazad dvije godine.

Učinjeni CT mozga pokazuje petroklivalno desno dobro ograničeni ovalni tumor, koji se jednoliko boji na nativnom i kontrastnom CT-u.

Operativni nalaz: petroklivalno se prikaže dobro vaskularizirani sivkasto-ljubičasti tumor.

Dg. Meningioma petroclivalis.

Patološki nalaz: materijal je više nepravilnih komadića sivkasto-ružičastog tkiva, čvršće konzistencije. Histološki se radi o tumorskom tkivu građenom od otočića i tračaka endoteliomatoznih stanica ovalne do vretenaste rahlo kromatinizirane jezgre. Tumorske stanice mjestimice se vrtložasto redaju tvoreći lukovičaste formacije. Većina tumorskog tkiva je fibroblastičnog izgleda, dok je maleni dio degenerativno promijenjen, pjenušav i odgovarao bi angioblastičkom tipu meningioma.

Slučaj 41:

Žena, 62 godine.

Hospitalizirana i obrađena na Neurološkoj klinici Rijeka zbog epileptične krize tipa grand mal. Godinama se liječi zbog glavobolje.

U neurološkom statusu desnostrana centralna hemipareza.

CT mozga: ekspanzivna hiperdenzna tvorba frontalno lijevo, bazalno, 3,5 cm u promjeru uz opsežan perifokalni edem.

Karotidna angiografija lijevo: slabo vaskularizirano područje prednje cerebralne arterije.

Operativni nalaz: frontalno lijevo prema bazi prikaže se sivkasto-ljubičasti dobro vaskulariziran tumor koji polazi od dure frontobazalno.

Intraoperativna biopsija upućuje na angioplastični meningiom.

Dg. Meningioma frontobasale l.sin.

Patološki nalaz: materijal je više nepravilnih komadića sivkastog čvršćeg tkiva. Histološki se radi o tumorskom tkivu koje je građeno od polja i snopova endoteliomatoznih, često izduženih stanica sa ovalnom svijetlom jezgrom. U jezgri se mjestimice utiskuju citoplazmatske indentacije. Mjestimice su jezgre izdužene gotovo vretenaste. U pojedinim dijelovima tumorskog tkiva fibrovaskularna stroma je gušća, vezivo je čvrsto i hijalino, a krvne žile imaju velike kavernozone prostore ili su im stijenke hijalino promijenjene.

Slučaj 42:

Žena, 53 godine.

Bolesnica hospitalizirana zbog progresivne slabosti vida, te nesigurnosti u hodu na Očnoj klinici u zadnje dvije godine.

U neurološkom statusu hiposmija.

Očni nalaz: atrofija papile n.optici obostrano.

CT mozga: ekspanzivna tvorba prednje lubanjske jame koja seže do iza klinoida, dimenzija 5,7x 4x 5 cm.

Na aplikaciju kontrastnog sredstva dobro se opacificira.

Karotidna angiografija obostrano: dislokacija arterije cerebri interne i arterije cerebri anterior.

Operativni nalaz: na bazi prednje lubanjske jame prikaže se sivkasti dobro vaskularizirani tumor koji je u potpunosti ispunjava, tumor je adherentan na optičke živce i hijazmu, tuberkulum sele je hipertrofičan.

Dg. Meningioma tuberculum sele et fossae cranii ant.

Patološki nalaz: materijal je više nepravilnih komadića sivkastog čvršćeg tkiva. Histološki se radi o tumorskom tkivu koje je građeno od ovalnih polimorfnih stanica i umnoženih krvnih žila, najveći dio stanica je svijetle pjenušave citoplazme sa rubno potisnutim jezgrama. Veći dio jezgara su hiperkromatske, a pojedine su piknotičke. Neke su stanice u mitozu.

Slučaj 43:

Žena, 56 godina.

Hospitalizirana zbog glavobolje i desnostrane centralne hemipareze.

Prije tri godine operiran parasagitalni frontalni meningiom.

CT mozga: recidivni ekspanzivni proces, oko 3 cm u promjeru, smješten pretežno parasagitalno, frontalno lijevo koji invadira gornji sagitalni sinus i prelazi na desnu stranu.

Operativni nalaz: bifrontalno se prikaže dobro vaskularizirani sivkasti tumor koji invadira gornji sagitalni sinus.

Dg. Meningioma parasagitale frontale recidivans.

Patološki nalaz: materijal je više nepravilnih komadića sivkasto-ružičastog tkiva, mekše konzistencije. Histološki se radi o tumorskom tkivu koje je građeno od snopova i tračaka srednje velikih endoteliomatoznih stanica. Jezgre su svijetle, vezikularne, a neke su piknotične. Mjestimice se vide patološke mitoze. Između tumorskih stanica nešto sluzavog materijala.

Slučaj 44:

Muškarac, 59 godina.

Hospitaliziran i obrađen na Neurološkoj klinici Rijeka zbog centralne hemipareze desnih ekstremiteta i amnestičkog zatajivanja. Smetnje započele prije dva mjeseca.

CT mozga: ekspanzivna tvorba parietotemporookcipitalno lijevo, dimenzija oko 5 cm u promjeru uz opsežni perifokalni edem i horizontalni pomak moždanih masa u desno.

Operativni nalaz: parietotemporookcipitalno lijevo prikaže se ljubičasti dobro vaskulariziran tumor, koji adherira uz duru.

Dg. Meningioma temporooccipitalis lat.sin.

Patološki nalaz: materijal je više nepravilnih komadića sivkasto-ružičastog tkiva, mekše konzistencije. Histološki se radi o tumorskom tkivu koje je građeno od polja i vrtložastih formacija, koje tvore endoteliomatozne, pseudosincicijalne uniformne stanice, sa rahlo kromatiniziranim, ovalnim jezgrama. U fibrovaskularnoj stromi zamjetni su infiltrati mononuklearnih upalnih stanica, uglavnom limfocita.

Slučaj 45:

Muškarac, 51 godina.

Obrađen na Očnoj klinici zbog progresivnog gubitka vida na lijevo oko i protruzije lijevog bulbusa.

Iz statusa centralna desnostrana latentna hemipareza. Lijevi bulbus u protruziji pokretan samo prema gore.

CT mozga: ekspanzivna tvorba lijevo frontotemporalno u području malog krila sfenoidalne kosti koja se proteže u orbitalnu šupljinu lijevo uz izraženu hiperostozu lijeve orbite i sfenoidalne kosti.

Karotidna angiografija lijevo pokazuje prebačaj arterije perikalozne na suprotnu stranu za 15 mm.

Operativni nalaz: masiv sfenoidalne kosti osteoporotičan, reducira se sivkasti tumor veličine 5x 6 cm, tumor je adherentan za unutrašnju karotidnu arteriju, optički živac i lateralni dio orbite.

Dg. Meningioma alae ossis sphenoidalis orbitae lat.sin.

Patološki nalaz: materijal je reznjata glatka tvorba veličine 5x 6 cm. Histološki se radi o tumorskom tkivu čije su stanice izdužene, vretenaste ili zvjezdolike, ovalnih jezgara, od kojih su neke u piknozi, a pojedine su hiperkromatske. Rahlo vezivo između tumorskih stanica je sluzavo degenerirano. Pojedina područja tumora građena su od polimorfnihih stanica od kojih su brojne u mitozima.

Slučaj 46:

Žena, 52 godine.

Hospitalizirana na Očnoj klinici zbog naglog gubitaka vida lijevo i nastupa protruzije lijevog oka.

U rujnu 1989. operiran frontotemporalni i orbitalni meningiom.

U neurološkom statusu: amauroza lijevo, protruzija lijevog bulbosa.

CT mozga: hiperdenzna ekspanzivna tvorba lijeve orbitalne fisure i orbite.

Operativni nalaz: ablacijom hipertrofičnog malog krila sfenioda prikaže se sivkasti, dobro vaskularizirani tumor koji urašta u orbitu.

Dg. Meningioma orbitae et sinus cavernosus sin. recidivans.

Patološki nalaz: materijal je 8 sivih čvrstih komadića tkiva promjera od 0,5 do 2 cm. Histološki se radi o tumorskom tkivu koje je građeno od solidnih nakupina endoteliomatoznih pseudosincicijalnih stanica sa ovalnim svijetlo kromatiniziranim jezgrama. pojedine tumorske stanice su piknotičke, ali stanica u mitozu nema. Nađu se brojne sitne nekroze.

Slučaj 47:

Žena, 46 godina.

Hospitalizirana na Neurološkoj klinici Rijeka zbog slabosti lijeve polovice tijela. Nesigurnost u hodu započela prije šest mjeseci.

U neurološkom statusu latentna lijevostrana hemipareza po centralnom tipu uz hemianopsiju.

CT mozga: hiperdenzna ekspanzivna tvorba okcipitalno desno dimenzija 5,5x 6,5x 6 cm, horizontalni pomak moždanih masa iz desne hemisfere u lijevo, oko tumora opsežan peritumoralni edem.

Operativni nalaz: okcipitalno desno prikaže se sivkasti dobro vaskularizirani tumor koji polazi u kutu između tentorija i transverzalnog sinusa.

Dg. Meningioma tentorii et reg. occipitalis posterior lat. dex.

Patološki nalaz: materijal su sitni čvrsti sivi komadići tkiva. Histološki se radi o tumorskom tkivu kojeg grade endoteliomatozne stanice sa svijetlim rahlo kromatiniziranim jezgrama. Stanice često tvore lukovičaste formacije u čijem je središtu psamozno tjelešce ili žarišta ovapnjenja. U vezivnoj stromi, poglavito oko krvnih žila, ali i među stanicama nađu se zreli limfociti, te plazma stanični elementi, koji su mjestimice obilni pa prekrivaju meningealni crtež.

Slučaj 48:

Muškarac, 66 godina.

Hospitaliziran i obrađen na Neurološkoj klinici Rijeka zbog hemidizestezije desne polovice tijela.

U neurološkom statusu desnostrana hemipareza po centralnom tipu uz hemianopsiju.

CT mozga: hiperdenzna ekspanzivna tvorba okcipitalno lijevo dimenzija 7,5x 6,5x 6 cm, horizontalni pomak moždanih masa iz lijeva u desno uz izražen peritumoralni edem.

Operativni nalaz: okcipitalno lijevo prikaže se sivkasti dobro vaskularizirani tumor koji polazi u kutu između tentorija i transverzalnog sinusa.

Dg. Meningioma tentorii et reg. occipitalis posterior sin.

Patološki nalaz: materijal je 8 sivih čvrstih komadića tkiva, najveći promjera 3,5 cm. Histološki se radi o tumorskom tkivu koje je fibromatozne građe, tumorske stanice su

vretenaste, bipolarne i tvore snopove. Pojedine tumorske stanice su piknotičke, ali stanica u mitozu nema.

Slučaj 49:

Muškarac, 35 godina.

Više godina tumorozna izraslina frontalno lijevo, veličine oko 4 cm.

CT kranijuma: ekspanzivna tvorba frontalno lijevo sa destrukcijom kosti, dimenzija 4x 4,5x 5 cm.

Operativni nalaz: sivkasti dobro vaskularizirani tumor penetrira kroz kost i duru do mozgovine, destruirani dijelovi kosti, dura infiltrirana tumoroznim procesom, izražen perifokalni edem.

Dg. Meningioma cranii ossis frontalis sin. penetrans.

Patološki nalaz: materijal je nekoliko komadića ružičasto- crvenkastog dijelom mekšeg tkiva. Histološki se radi o tumorskom tkivu koje je građeno od vretenastih i nešto ovalnijih tumorskih stanica koje stvaraju tračke i vrtloge. Mjestimice se nalaze velike stanice sa gomoljastim tamnim jezgrama. Jezgre sadrže različitu količinu kromatina sve do hiperkromazije. Ima dosta patoloških mitozu. Tumorsko tkivo je jače vaskularizirano, sa hijaliniziranim a mjestimice i tromboziranim krvnim žilama. Tumorsko tkivo je u širokim zonama nekrotično.

Slučaj 50:

Žena, 25 godina.

Hospitalizirana zbog epileptičnih napadaja zadnjih godinu dana, te jutarnjih glavobolja.

Iz statusa: dezorjentirana, somnolentna.

CT mozga: lagano hiperdenzni dobro ograničen tumor srednjeg dijela lijeve koronarne suture. Na kontrast se dobro boji, jednoliko.

Operativni nalaz: prikaže se dobro vaskularizirani tumor lijevo petroklivalno.

Dg. Meningioma tentori et petroclivalis.

Patološki nalaz: materijal su komadići tkiva mozgovine uz koji se relativno oštro ograničeno nađe tumorsko tkivo građeno od brojnih krvnih prostora obloženih često nabreklih endotelnim stanicama. Između krvnih prostora nađu se brojne stanice nabreklih pjenušavih citoplazmi, čije jezgre sadrže različitu količinu kromatina. Retikulinska stroma je dobro izražena oko krvnih prostora i grupica pjenušavih stanica. U okolini tumorskog tkiva nalaze se brojna Rosenthalova vlakna i globoidna tjelešca.

Slučaj 51:

Žena, 61 godina.

Hospitalizirana zbog spastične paraplegije. U području Th11-Th12 nalazi se intraduralni ekstramedularni proces. Tijekom 4 mjeseca progresivni razvitak spastične parapareze.

MRI pokazao gore navedeni proces.

Dg. Meningioma spinalis.

Patološki nalaz: materijal je više manjih komadića dosta tvrdog žilavog tkiva. Histološki se radi o snopovima i otočićima endoteliomatoznog tumorskog tkiva među kojima ima mnoštvo psamoznih tjelešaca, čije stanice stvaraju u tkivu brojne lukovičaste formacije. U dijelu tumorskog tkiva vidi se tkivo tvrde moždane ovojnice.

Slučaj 52:

Žena, 65 godina.

Hospitalizirana zbog spastične parapareze. Posljednja tri mjeseca progresivna spastična parapareza više lijevo. U području Th4 nalazi se intraduralni ekstramedularni proces.

MRI pokazao gore navedeni proces.

Dg. Meningioma spinalis.

Patološki nalaz: materijal je više manjih komadića dosta tvrdog žilavog tkiva promjera 1-5 mm. Histološki se radi o tumorskom tkivu građenom od endoteliomatoznih stanica koje se vrtložasto redaju i u svom središtu često imaju psamozno tjelešce, koje je ovapnjeno. Jezgre tumorskih stanica su ovalne, rahlo kromatinizirane.

Slučaj 53:

Žena, 45 godina.

Hospitalizirana zbog glavobolje i lijevostrane centralne hemipareze.

Ranije u dva navrata, prije dvije i četiri godine operiran parasagitalni frontalni meningiom.

CT mozga: recidivni ekspanzivni proces, oko 3,5 cm u promjeru, smješten pretežno parasagitalno, frontalno desno koji invadira gornji sagitalni sinus i prelazi na lijevu stranu.

Operativni nalaz: bifrontalno se prikaže dobro vaskularizirani sivkasti tumor koji invadira gornji sagitalni sinus.

Dg. Meningioma parasagitale.

Patološki nalaz: materijal je više čvrstih, nepravilnih komadića sivkasto-ružičastog tkiva. Histološki se radi o tumorskom tkivu kojeg grade snopovi vretenastih stanica izdužene enkromatske jezgre. Među stanicama se nađe obilna fibrozna stroma. Mjestimice se tumorske stanice vrtložasto redaju tvoreći lukovičaste formacije. Pojedini dijelovi tumorskog tkiva sadrže brojna psamozna tjelešca. Iako je najveći dio tumorskog tkiva fibroblastičnog tipa, zamjećuju se i dijelovi rahlije građe, koje čine hidropski promijenjene tumorske stanice.

Slučaj 54:

Žena, 44 godine.

Hospitalizirana zbog progresivnih glavobolja, zanošenja u hodu i vrtoglavica. Smetnje progrediraju zadnju godinu dana.

U neurološkom statusu usporena, desnostrana centralna hemipareza.

CT mozga: ekspanzivna tvorba u području čeonog režnja, dimenzija 3,4x 2,1x 3,5 cm, smještena parasagitalno. Opsežan perifokalni edem čeonog i tjemenog režnja lijevo.

Operativni nalaz: frontoparietalno lijevo, parasagitalno sivkasti čvrsti tumor.

Dg. Meningioma frontoparietalis parasagitalis lat.sin.

Patološki nalaz: materijal je polukuglasti čvrsti sivi čvor promjera 3,5 cm. Histološki se radi o tumorskom tkivu građenom od endoteliomatoznog tipa tumorskog rasta meningioma. Tumorske stanice tvore pseudosincicije i gnjezda sa vrtložastim poretkom stanica, a nađu se i pjenušave stanice. Jezgre tumorskih stanica su svjetle ili rahlo kromatizirane. U vezivnoj stromi, poglavito oko krvnih žila, ali i među stanicama nađu se zreli limfociti, te plazma stanični elementi koji su mjestimice obilni pa prekrivaju meningealni crtež.

Slučaj 55:

Žena, 36 godina.

Hospitalizirana i obrađena na Neurološkoj klinici Rijeka zbog slabosti lijevih ekstremiteta.

Prije četiri godine operiran meningiom parasagitalno parietalno desno.

U neurološkom statusu psihoorganski promjenjena po frontalnom tipu.

Centralna hemipareza lijevih ekstremiteta.

CT mozga: ekspanzivna tvorba u projekciji koronarne suture parasagitalno, 2,5 cm u promjeru, sa opsežnim perifokalnim edemom.

Operativni nalaz: frontoparietalno desno, parasagitalno prikaže se sivkasto ljubičasti tumor, dio tumora adherentan na sagitalni sinus.

Dg. Meningioma frontoparietalis parasagitalis lat.dex.

Patološki nalaz: materijal je više nepravilnih želatinoznih komadića sivkasto-ružičastog, izrazito mekanog tkiva promjera do 2 cm. Histološki se radi o tumorskom tkivu koje je građeno od vrtložasto isprepletenih vretenastih, bipolarnih stanica, štapičaste svijetle jezgre. Ti se vrtlozi nalaze između brojnih psamomskih tjelešaca koja mjestimice postaju gotovo jedini dio tumora, a također se nađu i pjenušave stanice.

Slučaj 56:

Muškarac, 44 godine.

Hospitaliziran zbog progresivne slabosti lijevih ekstremiteta i učestalih epileptičnih ataka tipa grand mal. Prije dvije godine operirao meningiom parasagitalno frontoparietalno desno.

U neurološkom statusu lijevostrana centralna hemipareza. Promijenjen po psihoorganskom tipu.

CT mozga: ekspanzivna tvorba veličine 6x 4x 5 cm parasagitalno desno parietalno. Umjereno izražen perifokalni edem.

Operativni nalaz: parietalno desno prikaže se sivkasti, dobro vaskularizirani tumor čije je polazište na duri i na falksu.

Dg. Meningioma frontoparietalis parasagitalis lat.dex.

Patološki nalaz: materijal je više nepravilnih komadića sivkastog čvrstog tkiva promjera do 4 cm. Histološki se radi o tumorskom tkivu građenom od polja, reznjića, gnjezda endotelijomatoznih pseudosincicijalnih stanica sa ovalnim, svjetlo kromatiziranim jezgrama. U većem obimu tkivo tumora je fibromatozne građe, mjestimice sa područjima ksantomatoznih promjena. U ovom dijelu tumorske stanice su vretenaste, bipolarne i tvore snopove. Pojedine tumorske stanice su piknotične, a nađu se i stanice u mitozu.

Slučaj 57:

Žena, 42 godine.

Hospitalizirana zbog glavobolje i desnostrane centralne hemipareze.

Prije tri godine operiran parasagitalni frontalni meningiom.

CT mozga: recidivni ekspanzivni proces, oko 3 cm u promjeru, smješten pretežno parasagitalno, frontalno lijevo koji invadira gornji sagitalni sinus i prelazi na desnu stranu.

Operativni nalaz: bifrontalno se prikaže dobro vaskularizirani sivkasti tumor koji invadira gornji sagitalni sinus.

Dg. Meningioma parasagitale frontale recidivans.

Patološki nalaz: materijal je više nepravilnih komadića sivkasto-ružičastog tkiva, mekše konzistencije. Histološki se radi o tumorskom tkivu koje je građeno od snopova i tračaka srednje velikih endoteliomatoznih stanica, koje mjestimice formiraju vrtložaste strukture. Jezgre su svijetle, vezikularne, a neke su piknotične. Mjestimice se vide patološke mitoze. Između tumorskih stanica nešto sluzavog materijala.

Slučaj 58:

Žena, 50 godina.

Hospitalizirana zbog progresivnih glavobolja, zanošenja u hodu i vrtoglavica. Smetnje progrediraju zadnju godinu dana.

U neurološkom statusu usporena, desnostrana centralna hemipareza.

CT mozga: ekspanzivna tvorba u području čeonog režnja, dimenzija 3,4x 2,1x 3,5 cm, smještena parasagitalno. Opsežan perifokalni edem čeonog i tjemenog režnja lijevo.

Operativni nalaz: frontoparietalno lijevo, parasagitalno sivkasti čvrsti tumor.

Dg. Meningioma frontoparietalis parasagitalis lat.sin.

Patološki nalaz: materijal je polukuglasti čvrsti sivi čvor promjera 3,5 cm. Histološki se radi o tumorskom tkivu građenom od endoteliomatoznog tipa tumorskog rasta meningioma. Tumorske stanice tvore pseudosincicije i gnjezda sa vrtložastim poretkom stanica, te sa ksantomskim promjenama. Jezgre tumorskih stanica su svjetle ili rahlo kromatizirane. U vezivnoj stromi, poglavito oko krvnih žila, ali i među stanicama nađu se zreli limfociti, te plazma stanični elementi koji su mjestimice obilni pa prekrivaju meningealni crtež.

Slučaj 59:

Žena, 38 godina.

Hospitalizirana i obrađena na Neurološkoj klinici Rijeka zbog slabosti lijevih ekstremiteta.

Prije četiri godine operiran meningiom parasagitalno parietalno desno.

U neurološkom statusu psihoorganski promjenjena po frontalnom tipu.

Centralna hemipareza lijevih ekstremiteta.

CT mozga: ekspanzivna tvorba u projekciji koronarne suture parasagitalno, 2,5 cm u promjeru, sa opsežnim perifokalnim edemom.

Operativni nalaz: frontoparietalno desno, parasagitalno prikaže se sivkasto ljubičasti tumor, dio tumora adherentan na sagitalni sinus.

Dg. Meningioma frontoparietalis parasagitalis lat.dex.

Patološki nalaz: materijal je više nepravilnih želatinoznih komadića sivkasto-ružičastog, izrazito mekanog tkiva promjera do 2 cm. Histološki se radi o tumorskom tkivu koje je građeno od vrtložasto isprepletenih vretenastih, bipolarnih stanica, štapičaste svijetle jezgre. Ti se vrtložci nalaze između brojnih psamomskih tjelešaca koja mjestimice postaju gotovo jedini dio tumora, ali se nađu i područja sa pjenušavim stanicama.

Slučaj 60:

Muškarac, 47 godina.

Hospitaliziran zbog progresivne slabosti lijevih ekstremiteta i učestalih epileptičnih ataka tipa grand mal. Prije dvije godine operirao meningiom parasagitalno frontoparietalno desno.

U neurološkom statusu lijevostrana centralna hemipareza. Promijenjen po psihoorganskom tipu.

CT mozga: ekspanzivna tvorba veličine 6x 4x 5 cm parasagitalno desno parietalno. Umjereno izražen perifokalni edem.

Operativni nalaz: parietalno desno prikaže se sivkasti, dobro vaskularizirani tumor čije je polazište na duri i na falksu.

Dg. Meningioma frontoparietalis parasagitalis lat.dex.

Patološki nalaz: materijal je više nepravilnih komadića sivkastog čvrstog tkiva promjera do 4 cm. Histološki se radi o tumorskom tkivu građenom od polja, režnjica, gnjezda endoteliomatoznih pseudosincicijalnih stanica sa ovalnim, svjetlo kromatiziranim jezgrama. U većem obimu tkivo tumora je ksantomatozne građe. U ovom dijelu tumorske stanice su vretenaste, bipolarne i tvore snopove i vrtloge. Pojedine tumorske stanice su piknotične, a nađu se i stanice u mitozima.

Slučaj 61:

Žena, 44 godine.

Hospitalizirana zbog intermitentnih glavobolja i frontalne ataksije. Bolesnica se liječi zbog glavobolje unazad tri godine.

CT mozga: hiperdenzna ekspanzija prednje lubanjske jame dimenzija 4,7x 3,2x 4,6 cm, dobro se opacificira na aplikaciju kontrastnog sredstva.

Karotidna angiografija desno: ekspanzivna tvorba prednje lubanjske jame koja potiskuje straga A1 i A2 segment. Hipertrofični ogranaci maksilarne i etmoidalne arterije.

Operativni nalaz: bifrontalno se prikaže sivkasti dobro vaskularizirani tumor.

Dg. Meningioma olfactorii bilatellaris.

Patološki nalaz: materijal je više nepravilnih komadića sivkastog žilavog tkiva. Histološki se radi o tumorskom tkivu koje građe vrtložasto isprepleteni snopovi zdepastih ili izduženih stanica ovalne svijetle jezgre. Nema polimorfizma. Stanice na mnogo mjesta u tkivu stvaraju angioblastičke pupoljke odnosno lukovičaste oblike. Ima vrlo mnogo psamoznih tjelešaca. Vezivna vlakna se miješaju sa snopićima.

Slučaj 62:

Žena, 53 godine.

Hospitalizirana zbog intermitentnih glavobolja i frontalne ataksije, te promjena u ponašanju zadnjih šest mjeseci.

CT mozga: hiperdenzna ekspanzija prednje lubanjske jame dimenzija 5,7x 4,2x 5,6 cm, dobro se opacificira na aplikaciju kontrastnog sredstva.

Karotidna angiografija desno: ekspanzivna tvorba prednje lubanjske jame koja potiskuje straga A1 i A2 segment. Hipertrofični ogranaci maksilarne i etmoidalne arterije.

Operativni nalaz: bifrontalno se prikaže sivkasti dobro vaskularizirani tumor.

Dg. Meningioma olfactorii bilatellaris.

Patološki nalaz: materijal je više nepravilnih želatinoznih komadića sivkasto-ružičastog tkiva. Histološki se radi o tumorskom tkivu koje je građeno od vrtložastih snopova

bipolarnih stanica, koje mjestimice stvaraju lukovičaste formacije. Jezgre tumorskih stanica su vretenaste sa jasnim nukleolom. Nađe se i do 10 jezgara u mitozu, te veća područja nekroze.

Slučaj 63:

Muškarac, 40 godina.

Hospitaliziran zbog intermitentnih glavobolja te promjena u ponašanju. Psihičke smetnje se pogoršavaju posljednja dva mjeseca.

CT mozga: hiperdenzna ekspanzija prednje lubanjske jame dimenzija 6x 4,5x 5,6 cm, dobro se opacificira na aplikaciju kontrastnog sredstva.

Karotidna angiografija desno: ekspanzivna tvorba prednje lubanjske jame koja potiskuje straga A1 i A2 segment. Hipertrofični ogranci maksilarne i etmoidalne arterije.

Operativni nalaz: bifrontalno se prikaže sivkasti dobro vaskularizirani tumor.

Dg. Meningioma olfactorii bilatellaris.

Patološki nalaz: materijal je više nepravilnih komadića sivkasto-ružičastog tkiva, mekše konzistencije. Histološki se radi o tumorskom tkivu koje je građeno od vrtložastih snopova bipolarnih stanica, koje mjestimice stvaraju lukovičaste formacije. Jezgre tumorskih stanica su vretenaste sa jasnim nukleolom. U većem dijelu tumorskog tkiva nađu se patološke mitoze. Dio tumora je nekrotičan.

Slučaj 64:

Muškarac, 45 godina.

Hospitaliziran zbog glavobolje i lijevostrane centralne hemipareze.

Ranije u dva navrata, prije dvije i četiri godine operiran parasagitalni frontalni meningiom.

CT mozga: recidivni ekspanzivni proces, oko 3,5 cm u promjeru, smješten pretežno parasagitalno, frontalno desno koji invadira gornji sagitalni sinus i prelazi na lijevu stranu.

Operativni nalaz: bifrontalno se prikaže dobro vaskularizirani sivkasti tumor koji invadira gornji sagitalni sinus.

Dg. Meningioma parasagitale.

Patološki nalaz: materijal je više čvrstih, nepravilnih komadića sivkasto-ružičastog tkiva. Histološki se radi o tumorskom tkivu kojeg grade snopovi vretenastih stanica izdužene enkromatske jezgre. Među stanicama se nađe obilna fibrozna stroma. Mjestimice se tumorske stanice vrtložasto redaju tvoreći lukovičaste formacije. Pojedini dijelovi tumorskog tkiva sadrže brojna psamozna tjelešca. Iako je najveći dio tumorskog tkiva fibroblastičnog tipa, zamjećuju se i dijelovi rahlije građe, koje čine hidropski promijenjene tumorske stanice, a nađu se i pjenušave stanice.

Slučaj 65:

Žena, 44 godine.

Hospitalizirana zbog intermitentnih glavobolja i frontalne ataksije. Bolesnica se liječi zbog glavobolje unazad tri godine.

CT mozga: hiperdenzna ekspanzija prednje lubanjske jame dimenzija 4,7x 3,2x 4,6 cm, dobro se opacificira na aplikaciju kontrastnog sredstva.

Karotidna angiografija desno: ekspanzivna tvorba prednje lubanjske jame koja potiskuje straga A1 i A2 segment. Hipertrofični ogranci maksilarne i etmoidalne arterije.

Operativni nalaz: bifrontalno se prikaže sivkasti dobro vaskularizirani tumor.

Dg. Meningioma olfactorii.

Patološki nalaz: materijal je više nepravilnih komadića sivkastog žilavog tkiva. Histološki se radi o tumorskom tkivu koje grade vrtložasto isprepleteni snopovi zdepastih ili izduženih stanica ovalne svijetle jezgre. Nema polimorfizma. Stanice na mnogo mjesta u tkivu stvaraju angioblastičke pupoljke odnosno lukovičaste oblike. Ima vrlo mnogo psamoznih tjelešaca. Vezivna vlakna se miješaju sa snopićima.

Slučaj 66:

Žena, 47 godina.

Hospitalizirana zbog intermitentnih glavobolja i frontalne ataksije, te promjena u ponašanju zadnjih šest mjeseci.

CT mozga: hiperdenzna ekspanzija prednje lubanjske jame dimenzija 5,7x 4,2x 5,6 cm, dobro se opacificira na aplikaciju kontrastnog sredstva.

Karotidna angiografija desno: ekspanzivna tvorba prednje lubanjske jame koja potiskuje straga A1 i A2 segment. Hipertrofični ogranci maksilarne i etmoidalne arterije.

Operativni nalaz: bifrontalno se prikaže sivkasti dobro vaskularizirani tumor.

Dg. Meningioma olfactorii bilataris.

Patološki nalaz: materijal je više nepravilnih želatinoznih komadića sivkasto-ružičastog tkiva. Histološki se radi o tumorskom tkivu koje je građeno od vrtložastih snopova bipolarnih stanica, koje mjestimice stvaraju lukovičaste formacije. Jezgre tumorskih stanica su vretenaste sa jasnim nukleolom. Nađe se i do 30 jezgara u mitozima, te veća područja nekroze.

Slučaj 67:

Muškarac, 42 godine.

Hospitaliziran zbog intermitentnih glavobolja te promjena u ponašanju. Psihičke smetnje se pogoršavaju posljednja dva mjeseca.

CT mozga: hiperdenzna ekspanzija prednje lubanjske jame dimenzija 6x 4,5x 5,6 cm, dobro se opacificira na aplikaciju kontrastnog sredstva.

Karotidna angiografija desno: ekspanzivna tvorba prednje lubanjske jame koja potiskuje straga A1 i A2 segment. Hipertrofični ogranci maksilarne i etmoidalne arterije.

Operativni nalaz: bifrontalno se prikaže sivkasti dobro vaskularizirani tumor.

Dg. Meningioma olfactorii.

Patološki nalaz: materijal je više nepravilnih komadića sivkasto-ružičastog tkiva, mekše konzistencije. Histološki se radi o tumorskom tkivu koje je građeno od vrtložastih snopova bipolarnih stanica, koje mjestimice stvaraju lukovičaste formacije. Jezgre tumorskih stanica su vretenaste sa jasnim nukleolom. U većem dijelu tumorskog tkiva nađu se patološke mitoze. Dio tumora je nekrotičan. U manjem području tumora su psamomska tjelešca.

Slučaj 68:

Muškarac, 36 godina.

Hospitaliziran i obrađen na Neurološkoj klinici Rijeka zbog slabosti lijevih ekstremiteta.

Prije četiri godine operiran meningiom parasagitalno parietalno desno.

U neurološkom statusu psihoorganski promjenjena po frontalnom tipu.

Centralna hemipareza ljevih ekstremiteta.

CT mozga: ekspanzivna tvorba u projekciji koronarne suture parasagitalno, 2,5 cm u promjeru, sa opsežnim perifokalnim edemom.

Operativni nalaz: frontoparietalno desno, parasagitalno prikaže se sivkasto ljubičasti tumor, dio tumora adherentan na sagitalni sinus.

Dg. Meningioma frontoparietalis parasagitalis lat.dex.

Patološki nalaz: materijal je više nepravilnih želatinoznih komadića sivkasto-ružičastog, izrazito mekanog tkiva promjera do 2 cm. Histološki se radi o tumorskom tkivu koje je građeno od vrtložasto isprepletenih vretenastih, bipolarnih stanica, štapičaste svijetle jezgre. Ti se vrtlozi nalaze između brojnih psamomskih tjelešaca, dio tumora je ksantomatozno promijenjen.

Slučaj 69:

Žena, 44 godine.

Hospitalizirana zbog progresivne slabosti lijevih ekstremiteta i učestalih epileptičnih ataka tipa grand mal. Prije dvije godine operirala meningiom parasagitalno frontoparietalno desno.

U neurološkom statusu lijevostrana centralna hemipareza. Promijenjen po psihoorganskom tipu.

CT mozga: ekspanzivna tvorba veličine 6x 4x 5 cm parasagitalno desno parietalno. Umjereno izražen perifokalni edem.

Operativni nalaz: parietalno desno prikaže se sivkasti, dobro vaskularizirani tumor čije je polazište na duri i na falksu.

Dg. Meningioma frontoparietalis parasagitalis lat.dex.

Patološki nalaz: materijal je više nepravilnih komadića sivkastog čvrstog tkiva promjera do 4 cm. Histološki se radi o tumorskom tkivu građenom od polja, reznjica, gnjezda endoteliomatoznih pseudosincicijalnih stanica sa ovalnim, svjetlo kromatiziranim jezgrama. U većem obimu tkivo tumora je fibromatozne ili ksantomatozne građe. U ovom dijelu tumorske stanice su vretenaste, bipolarne i tvore snopove ili vrtloge. Pojedine tumorske stanice su piknotične, a nađu se i stanice u mitozima.

Slučaj 70:

Žena, 42 godine.

Hospitalizirana zbog glavobolje i desnostrane centralne hemipareze.

Prije tri godine operiran parasagitalni frontalni meningiom.

CT mozga: recidivni ekspanzivni proces, oko 3 cm u promjeru, smješten pretežno parasagitalno, frontalno lijevo koji invadira gornji sagitalni sinus i prelazi na desnu stranu.

Operativni nalaz: bifrontalno se prikaže dobro vaskularizirani sivkasti tumor koji invadira gornji sagitalni sinus.

Dg. Meningioma parasagitale frontale recidivans.

Patološki nalaz: materijal je više nepravilnih komadića sivkasto-ružičastog tkiva, mekše konzistencije. Histološki se radi o tumorskom tkivu koje je građeno od snopova i tračaka srednje velikih endoteliomatoznih stanica. Jezgre su svijetle, vezikularne, a neke su

piknotične. Mjestimice se vide patološke mitoze. Između tumorskih stanica je nešto sluzavog materijala, a dosta je psamomskih tjelešaca.

Slučaj 71:

Žena, 46 godina.

Obrađena na Očnoj klinici zbog protruzije lijevog bulbusa. Očne smetnje primjećene unazad 6 mjeseci.

U kliničkom statusu evidentna protruzija bulbusa lijevo, uz zadebljanje temporalne kosti lijevo.

CT mozga: ekspanzivna koštana tvorba frontotemporalno lijevo koja zahvaća veliko krilo sfenoidalne kosti, krov i lateralni zid lijeve orbite veličine 3,5x 4x 4,5 cm.

Karotidna angiografija nije pokazala vaskularizaciju navedenog procesa.

Operativni nalaz: frontotemporalno lijevo, u kapsuli sadržaja orbite vidljivo je crvenkasto zadebljano tkivo koje se sa kapsulom odstrani. Spoj tjemene i čeone kosti višestruko zadebljao, kost je eburnizirana, debljine oko 3 cm.

Dg. Meningioma alae ossis sphenoidalis et orbitae sin.

Patološki nalaz: materijal su sitni, čvrsti, sivi komadići tkiva. Histološki se radi o tumorskom tkivu kojeg grade endoteliomatozne stanice sa svijetlim rahlo kromatiziranim jezgrama. Stanice često tvore lukovičaste formacije u čijem je središtu psamozno tjelešce ili žarišta ovapnjenja, a nađu se i pjenušave stanice.

Slučaj 72:

Muškarac, 42 godine.

Hospitaliziran na Očnoj klinici zbog naglog nastupa protruzije lijevog oka.

U trećem mjesecu 1990. operiran frontotemporalni i orbitalni meningiom.

U neurološkom statusu: amauroza lijevo, protruzija lijevog bulbusa.

CT mozga: hiperdenzna ekspanzivna tvorba lijeve orbitalne fisure i orbite.

Operativni nalaz: ablacijom hipertrofičnog malog krila sfenoidalne kosti prikaže se tumor koji kroz orbitalnu fisuru ulazi poput gljive u orbitu.

Dg. Meningioma orbitae et sinus cavernosus sin. recidivans.

Patološki nalaz: materijal je više manjih komadića dosta tvrdog žilavog tkiva. Histološki se radi o snopovima i otočićima endoteliomatoznog tumorskog tkiva među kojima ima mnoštvo psamoznih tjelešaca, a čije stanice stvaraju u tkivu brojne lukovičaste formacije ili vrtložaste strukture. U dijelu tumorskog tkiva vidi se tkivo tvrde moždane ovojnice, a također se nađe i ožiljačno tkivo.

Slučaj 73:

Žena, 51 godina.

Hospitalizirana zbog progresivnog razvitka spastične parapareze. U području Th11-Th12 nalazi se intraduralni ekstramedularni proces.

MRI pokazao gore navedeni proces.

Dg. Meningioma spinalis.

Patološki nalaz: materijal je više manjih komadića dosta tvrdog žilavog tkiva. Histološki se radi o snopovima i otočićima endoteliomatoznog tumorskog tkiva među kojima ima

mnoštvo psamoznih tjelešaca, čije stanice stvaraju u tkivu brojne lukovičaste formacije ili vrtloge. U dijelu tumorskog tkiva vidi se tkivo tvrde moždane ovojnice.

Slučaj 74:

Žena, 45 godina.

Hospitalizirana zbog progresivne spastične parapareze više lijevo. U području Th4 nalazi se intraduralni ekstramedularni proces.

MRI pokazao gore navedeni proces.

Dg. Meningioma spinalis.

Patološki nalaz: materijal je više manjih komadića dosta tvrdog žilavog tkiva promjera 1-5 mm. Histološki se radi o tumorskom tkivu građenom od endoteliomatoznih stanica koje se vrtložasto redaju i u svom središtu često imaju psamozno tjelešce, koje je ovapnjeno. Jezgre tumorskih stanica su ovalne, rahlo kromatinizirane. Također se nađu i ksantomske stanice.

Slučaj 75:

Žena, 51 godina.

Hospitalizirana zbog progresivnog razvitka spastične parapareze. U području Th10-Th11 nalazi se intraduralni ekstramedularni proces.

MRI pokazao gore navedeni proces.

Dg. Meningioma spinalis.

Patološki nalaz: materijal je više manjih komadića dosta tvrdog žilavog tkiva. Histološki se radi o snopovima i otočićima endoteliomatoznog tumorskog tkiva među kojima ima mnoštvo psamoznih tjelešaca, čije stanice stvaraju u tkivu brojne lukovičaste formacije. U dijelu tumorskog tkiva vidi se tkivo tvrde moždane ovojnice. Također se nađu i ksantomske stanice.

Slučaj 76:

Žena, 55 godina.

Hospitalizirana zbog progresivne spastične parapareze više lijevo. U području Th10 nalazi se intraduralni ekstramedularni proces.

MRI pokazao gore navedeni proces.

Dg. Meningioma spinalis.

Patološki nalaz: materijal je više manjih komadića dosta tvrdog žilavog tkiva promjera 1-5 mm. Histološki se radi o tumorskom tkivu građenom od endoteliomatoznih stanica koje se vrtložasto redaju i u svom središtu često imaju psamozno tjelešce, koje je ovapnjeno. Jezgre tumorskih stanica su ovalne, rahlo kromatinizirane. U dijelu tumora dosta je pjenušavih stanica.

Slučaj 77:

Muškarac, 35 godine.

Od rođenja tumorozna izraslina frontalno lijevo, veličine jajeta mekane konzistencije.

CT kranijuma: ekspanzivna tvorba fronto-parijetalno lijevo sa destrukcijom kosti.

Operativni nalaz: tumorozna tvorba penetrira kroz kost i duru do mozgovine, destruirani dijelovi kosti, dura infiltrirana tumoroznim procesom.

Dg. Meningioma ossis frontoparietalis sin. penetrans.

Patološki nalaz: materijal je nekoliko komadića ružičasto-crvenkastog dijelom mekšeg tkiva. Histološki se radi o tumorskom tkivu građenom od vretenastih i nešto ovalnijih tumorskih stanica koje stvaraju struje i koncentrične formacije, koje su na više mjesta jako guste. Jezgre sadrže različitu količinu kromatina sve do hiperkromazije. Mjestimice se javljaju orijaške tumorske stanice sa tamnim jezgrama. Ima dosta patoloških mitoz. Krvne žile imaju dijelom hijaliniziranu, a dijelom proliferiranu stijenku, a neke su trombozirane. Tumorsko tkivo je većim dijelom nekrotično.

Slučaj 78:

Muškarac, 51 godina.

Obraden na Neurologiji u Puli zbog trnjenja desnog gornjeg ekstremiteta i redukcije grube snage istog.

Prije dva mjeseca operiran meningiom parasagitalno parietalno lijevo.

U neurološkom statusu centralna hemipareza desnih ekstremiteta.

CT mozga: ekspanzivni proces parietalno lijevo koji se dobro opacificira na aplikaciju kontrastnog sredstva, oko 3,5 cm u promjeru.

Operativni nalaz: parietalno lijevo prikaže se ljubičast, tvrd tumor dobro ograničen od okoline.

Dg. Meningioma parietalis lat. sin.

Patološki nalaz: materijal je više ovalna polukuglasta tvorba, vezana uz duru, promjera 3,5 cm. Histološki se radi o tumorskom tkivu građenom od polja i tračaka stanica čije su jezgre svijetle, ovalne i rahlo kromatinizirane. Mjestimice se tumorske stanice vrtložasto redaju tvoreći lukovičaste formacije. Veći dijelovi tumorskog tkiva, u kojem su krvne žile brojnije, građeni su od svijetlih degenerativno promijenjenih stanica. U tumorskom tkivu nađu se brojna psamozna tjelešca.

Slučaj 79:

Žena, 46 godina.

Hospitalizirana zbog višegodišnjih glavobolja sa krizama gubitka svijesti.

CT mozga: ekspanzivna tvorba veličine 5x 6,5 cm frontotemporalno lijevo.

U neurološkom statusu parafazija uz desnostranu centralnu hemiparezu.

Operativni nalaz: frontotemporalno se prikaže tumorska masa, ograničena od mozgovine, vezana za duru.

Dg. Meningioma frontoparietalis lat. sin.

Patološki nalaz: materijal je mnoštvo nepravilnih manjih komadića slatinastog srednje tvrdog ružičastog tkiva. Histološki se radi o tumorskom tkivu koje je građeno od vrtložasto isprepletenih snopova izduženih vretenastih bipolarnih stanica, koje sudjeluju u stvaranju lukovičastih formacija. Između stanica i snopova nalazi se obilje malih krvnih žila izrazito hijalino degenerirane stijenke, a također i alcian-blue pozitivni (sluzavi) materijal. Mjestimice u stromi nastaju hijalina tjelešca. Na više mjesta nađu se patološke mitoze. Inače su jezgre svijetle, vezikularne, sa katkada prisutnom citoplazmatskom inkluzijom.

Slučaj 80:

Žena, 49 godina.

Bolesnica premještena sa neurologije gdje je izvršena dijagnostika CT-om i dokazana ekspanzivna tvorba.

Zbog pogoršanja općeg stanja, somnolencije i desnostrane hemipareze premješta se na Neurokirurški odjel gdje se izvrši preoperativna priprema i operativni zahvat. U posljednja tri mjeseca obitelj primjećuje psihičke promjene kod bolesnice.

Učinjeni CT mozga pokazuje temporoparijetalno lijevo dobro ograničen ovalni tumor, koji se jednoliko boji kontrastom.

Operativni nalaz: lijevo temporoparijetalno prikaže se tumorska tvorba, koja je utisnuta u mozgovinu, iznad koje je promijenjena dura.

Dg. Meningioma temporoparietalis lat.sin.

Patološki nalaz: materijal je više nepravilnih komadića sivkastog i bjelkastog tkiva. Histološki se radi o tumorskom tkivu koje je građeno od vrtložasto isprepletenih snopova bipolarnih, zdepastih stanica, koje sudjeluju u stvaranju mnogobrojnih lukovičastih formacija, a nađu se i psamomska tjelešca. Jezgre tumorskih stanica su bubrežaste ili vretenaste sa jasnim nukleolom. Na srednjem povećanju među njima se nađe i do 20 jezgara u mitozu. Osim toga u tumorskom tkivu pojavljuju se područja nekroze.

Slučaj 81:

Žena, 53 godine.

Hospitalizirana zbog intermitentnih glavobolja i frontalne ataksije, te promjena u ponašanju zadnjih šest mjeseci.

CT mozga: hiperdenzna ekspanzija prednje lubanjske jame dimenzija 5,7x 4,2x 5,6 cm, dobro se opacificira na aplikaciju kontrastnog sredstva.

Karotidna angiografija desno: ekspanzivna tvorba prednje lubanjske jame koja potiskuje straga A1 i A2 segment. Hipertrofični ogranci maksilarne i etmoidalne arterije.

Operativni nalaz: bifrontalno se prikaže sivkasti dobro vaskularizirani tumor.

Dg. Meningioma olfactorii bilatellaris.

Patološki nalaz: materijal je više nepravilnih želatinoznih komadića sivkasto-ružičastog tkiva. Histološki se radi o tumorskom tkivu koje je građeno od vrtložastih snopova bipolarnih stanica, koje mjestimice stvaraju lukovičaste formacije. Jezgre tumorskih stanica su vretenaste sa jasnim nukleolom. Nađe se i do 30 jezgara u mitozu, te veća područja nekroze.

Slučaj 82:

Žena, 40 godina.

Hospitalizirana zbog intermitentnih glavobolja te promjena u ponašanju. Psihičke smetnje se pogoršavaju posljednja dva mjeseca.

CT mozga: hiperdenzna ekspanzija prednje lubanjske jame dimenzija 6x 4,5x 5,6 cm, dobro se opacificira na aplikaciju kontrastnog sredstva.

Karotidna angiografija desno: ekspanzivna tvorba prednje lubanjske jame koja potiskuje straga A1 i A2 segment. Hipertrofični ogranci maksilarne i etmoidalne arterije.

Operativni nalaz: bifrontalno se prikaže sivkasti dobro vaskularizirani tumor.

Dg. Meningioma olfactorii bilateralis.

Patološki nalaz: materijal je više nepravilnih komadića sivkasto-ružičastog tkiva, mekše konzistencije. Histološki se radi o tumorskom tkivu koje je građeno od vrtložastih snopova bipolarnih stanica, koje mjestimice stvaraju lukovičaste formacije. Jezgre tumorskih stanica su vretenaste sa jasnim nukleolom. U većem dijelu tumorskog tkiva nađu se patološke mitoze. Dio tumora je nekrotičan.

Slučaj 83:

Muškarac, 45 godina.

Hospitaliziran zbog glavobolje i lijevostrane centralne hemipareze.

CT mozga: recidivni ekspanzivni proces, oko 3,5 cm u promjeru, smješten pretežno parasagitalno, frontalno desno koji invadira gornji sagitalni sinus i prelazi na lijevu stranu.

Operativni nalaz: bifrontalno se prikaže dobro vaskularizirani sivkasti tumor koji invadira gornji sagitalni sinus.

Dg. Meningioma parasagitale.

Patološki nalaz: materijal je više čvrstih, nepravilnih komadića sivkasto-ružičastog tkiva. Histološki se radi o tumorskom tkivu kojeg grade snopovi vretenastih stanica izdužene enkromatske jezgre. Među stanicama se nađe obilna fibrozna stroma. Mjestimice se tumorske stanice vrtložasto redaju tvoreći lukovičaste formacije. Pojedini dijelovi tumorskog tkiva sadrže brojna psamozna tjelešca. Iako je najveći dio tumorskog tkiva fibroblastičnog tipa, zamjećuju se i dijelovi rahlije građe, koje čine hidropski promijenjene tumorske stanice.

Slučaj 84:

Muškarac, 46 godina.

Hospitaliziran i obrađen na Neurološkoj klinici Rijeka zbog slabosti lijevih ekstremiteta.

U neurološkom statusu psihoorganski promjenjen po frontalnom tipu.

Centralna hemipareza lijevih ekstremiteta.

CT mozga: ekspanzivna tvorba u projekciji koronarne suture parasagitalno, 2,5 cm u promjeru, sa opsežnim perifokalnim edemom.

Operativni nalaz: frontoparietalno desno, parasagitalno prikaže se sivkasto ljubičasti tumor, dio tumora adherentan na sagitalni sinus.

Dg. Meningioma frontoparietalis parasagitalis lat.dex.

Patološki nalaz: materijal je više nepravilnih želatinoznih komadića sivkasto-ružičastog, izrazito mekanog tkiva promjera do 2 cm. Histološki se radi o tumorskom tkivu koje je građeno od vrtložasto isprepletenih vretenastih, bipolarnih stanica, štapičaste svijetle jezgre. Ti se vrtlozi nalaze između brojnih psamomskih tjelešaca koja mjestimice postaju gotovo jedini dio tumora.

Slučaj 85:

Žena, 44 godine.

Hospitalizirana zbog progresivne slabosti lijevih ekstremiteta i učestalih epileptičnih ataka tipa grand mal.

U neurološkom statusu lijevostrana centralna hemipareza. Promijenjena po psihoorganskom tipu.

CT mozga: ekspanzivna tvorba veličine 6x 4x 5 cm parasagitalno desno parietalno. Umjereno izražen perifokalni edem.

Operativni nalaz: parietalno desno prikaže se sivkasti, dobro vaskularizirani tumor čije je polazište na duri i na falksu.

Dg. Meningioma frontoparietalis parasagitalis lat.dex.

Patološki nalaz: materijal je više nepravilnih komadića sivkastog čvrstog tkiva promjera do 4 cm. Histološki se radi o tumorskom tkivu građenom od polja, reznjica, gnjezda endoteliomatoznih pseudosincicijalnih stanica sa ovalnim, svjetlo kromatiziranim jezgrama. U većem obimu tkivo tumora je fibromatozne građe. U ovom dijelu tumorske stanice su vretenaste, bipolarne i tvore snopove. Pojedine tumorske stanice su piknotične, a nađu se i stanice u mitozu.

Slučaj 86:

Žena, 45 godina.

Hospitalizirana zbog glavobolje i lijevostrane centralne hemipareze.

CT mozga: recidivni ekspanzivni proces, oko 3,5 cm u promjeru, smješten pretežno parasagitalno, frontalno desno koji invadira gornji sagitalni sinus i prelazi na lijevu stranu.

Operativni nalaz: bifrontalno se prikaže dobro vaskularizirani sivkasti tumor koji invadira gornji sagitalni sinus.

Dg. Meningioma parasagitale.

Patološki nalaz: materijal je više čvrstih, nepravilnih komadića sivkasto-ružičastog tkiva. Histološki se radi o tumorskom tkivu kojeg građe snopovi vretenastih stanica izdužene enkromatske jezgre. Među stanicama se nađe obilna fibrozna stroma. Mjestimice se tumorske stanice vrtložasto redaju tvoreći lukovičaste formacije. Pojedini dijelovi tumorskog tkiva sadrže brojna psamozna tjelešca. Iako je najveći dio tumorskog tkiva fibroblastičnog tipa, zamjećuju se i dijelovi rahlije građe, koje čine hidropski promijenjene tumorske stanice.

Slučaj 87:

Žena, 44 godine.

Hospitalizirana zbog progresivnih glavobolja, zanošenja u hodu i vrtoglavica. Smetnje progrediraju zadnju godinu dana.

U neurološkom statusu usporena, desnostrana centralna hemipareza.

CT mozga: ekspanzivna tvorba u području čeonog reznja, dimenzija 3,4x 2,1x 3,5 cm, smještena parasagitalno. Opsežan perifokalni edem čeonog i tjemenog reznja lijevo.

Operativni nalaz: frontoparietalno lijevo, parasagitalno sivkasti čvrsti tumor.

Dg. Meningioma frontoparietalis parasagitalis lat.sin.

Patološki nalaz: materijal je polukuglasti čvrsti sivi čvor promjera 3,5 cm. Histološki se radi o tumorskom tkivu građenom od endoteliomatoznog tipa tumorskog rasta meningioma. Tumorske stanice tvore pseudosincicije. Jezgre tumorskih stanica su svjetle ili rahlo kromatizirane. U vezivnoj stromi, poglavito oko krvnih žila, ali i među stanicama nađu se zreli limfociti, te plazma stanični elementi koji su mjestimice obilni pa prekrivaju meningealni crtež.

Slučaj 88:

Žena, 46 godina.

Hospitalizirana i obrađena na Neurološkoj klinici Rijeka zbog slabosti lijevih ekstremiteta. U neurološkom statusu psihoorganski promjenjena po frontalnom tipu.

Centralna hemipareza lijevih ekstremiteta.

CT mozga: ekspanzivna tvorba u projekciji koronarne suture parasagitalno, 2,5 cm u promjeru, sa opsežnim perifokalnim edemom.

Operativni nalaz: frontoparietalno desno, parasagitalno prikaže se sivkasto ljubičasti tumor, dio tumora adherentan na sagitalni sinus.

Dg. Meningioma frontoparietalis parasagitalis lat.dex.

Patološki nalaz: materijal je više nepravilnih želatinoznih komadića sivkasto-ružičastog, izrazito mekanog tkiva promjera do 2 cm. Histološki se radi o tumorskom tkivu koje je građeno od vrtložasto isprepletenih vretenastih, bipolarnih stanica, štapičaste svijetle jezgre. Ti se vrtlozi nalaze između brojnih psamomskih tjelešaca koja mjestimice postaju gotovo jedini dio tumora.

Slučaj 89:

Muškarac, 44 godine.

Hospitaliziran zbog progresivne slabosti lijevih ekstremiteta i učestalih epileptičnih ataka tipa grand mal.

U neurološkom statusu lijevostrana centralna hemipareza. Promijenjen po psihoorganskom tipu.

CT mozga: ekspanzivna tvorba veličine 6x 4x 5 cm parasagitalno desno parietalno. Umjereno izražen perifokalni edem.

Operativni nalaz: parietalno desno prikaže se sivkasti, dobro vaskularizirani tumor čije je polazište na duri i na falksu.

Dg. Meningioma frontoparietalis parasagitalis lat.dex.

Patološki nalaz: materijal je više nepravilnih komadića sivkastog čvrstog tkiva promjera do 4 cm. Histološki se radi o tumorskom tkivu građenom od polja, reznjića, gnjezda endoteliomatoznih pseudosincicijalnih stanica sa ovalnim, svjetlo kromatiziranim jezgrama. U većem obimu tkivo tumora je fibromatozne građe. U ovom dijelu tumorske stanice su vretenaste, bipolarne i tvore snopove. Pojedine tumorske stanice su piknotične, a nađu se i stanice u mitozu.

Slučaj 90:

Žena, 47 godine.

Hospitalizirana zbog glavobolje i desnostrane centralne hemipareze.

CT mozga: recidivni ekspanzivni proces, oko 3 cm u promjeru, smješten pretežno parasagitalno, frontalno lijevo koji invadira gornji sagitalni sinus i prelazi na desnu stranu.

Operativni nalaz: bifrontalno se prikaže dobro vaskularizirani sivkasti tumor koji invadira gornji sagitalni sinus.

Dg. Meningioma parasagitale frontale recidivans.

Patološki nalaz: materijal je više nepravilnih komadića sivkasto-ružičastog tkiva, mekše konzistencije. Histološki se radi o tumorskom tkivu koje je građeno od snopova i tračaka srednje velikih endoteliomatoznih stanica. Jezgre su svijetle, vezikularne, a neke su piknotične. Mjestimice se vide patološke mitoze. Između tumorskih stanica nešto sluzavog materijala.

Slučaj 91:

Žena, 50 godina.

Hospitalizirana zbog progresivnih glavobolja, zanošenja u hod i vrtoglavica. Smetnje progrediraju zadnju godinu dana.

U neurološkom statusu usporena, desnostrana centralna hemipareza.

CT mozga: ekspanzivna tvorba u području čeonog režnja, dimenzija 3,4x 2,1x 3,5 cm, smještena parasagitalno. Opsežan perifokalni edem čeonog i tjemenog režnja lijevo.

Operativni nalaz: frontoparietalno lijevo, parasagitalno sivkasti čvrsti tumor.

Dg. Meningioma frontoparietalis parasagitalis lat.sin.

Patološki nalaz: materijal je polukuglasti čvrsti sivi čvor promjera 3,5 cm. Histološki se radi o tumorskom tkivu građenom od endoteliomatoznog tipa tumorskog rasta meningioma. Tumorske stanice tvore pseudosincicije. Jezgre tumorskih stanica su svjetle ili rahlo kromatizirane. U vezivnoj stromi, poglavito oko krvnih žila, ali i među stanicama nađu se zreli limfociti, te plazma stanični elementi koji su mjestimice obilni pa prekrivaju meningealni crtež.

Slučaj 92:

Žena, 48 godina.

Hospitalizirana i obrađena na Neurološkoj klinici Rijeka zbog slabosti lijevih ekstremiteta.

U neurološkom statusu psihoorganski promjenjena po frontalnom tipu.

Centralna hemipareza lijevih ekstremiteta.

CT mozga: ekspanzivna tvorba u projekciji koronarne suture parasagitalno, 2,5 cm u promjeru, sa opsežnim perifokalnim edemom.

Operativni nalaz: frontoparietalno desno, parasagitalno prikaže se sivkasto ljubičasti tumor, dio tumora adherentan na sagitalni sinus.

Dg. Meningioma frontoparietalis parasagitalis lat.dex.

Patološki nalaz: materijal je više nepravilnih želatinoznih komadića sivkasto-ružičastog, izrazito mekanog tkiva promjera do 2 cm. Histološki se radi o tumorskom tkivu koje je građeno od vrtložasto isprepletenih vretenastih, bipolarnih stanica, štapičaste svjetle jezgre. Ti se vrtlozi nalaze između brojnih psamomskih tjelešaca koja mjestimice postaju gotovo jedini dio tumora.

Slučaj 93:

Muškarac, 47 godina.

Hospitaliziran zbog progresivne slabosti lijevih ekstremiteta i učestalih epileptičnih ataka tipa grand mal.

U neurološkom statusu lijevostrana centralna hemipareza. Promijenjen po psihoorganskom tipu.

CT mozga: ekspanzivna tvorba veličine 6x 4x 5 cm parasagitalno desno parietalno. Umjereno izražen perifokalni edem.

Operativni nalaz: parietalno desno prikaže se sivkasti, dobro vaskularizirani tumor čije je polazište na duri i na falksu.

Dg. Meningioma frontoparietalis parasagitalis lat.dex.

Patološki nalaz: materijal je više nepravilnih komadića sivkastog čvrstog tkiva promjera do 4 cm. Histološki se radi o tumorskom tkivu građenom od polja, reznjica, gnjezda endoteliomatoznih pseudosincicijalnih stanica sa ovalnim, svjetlo kromatiziranim jezgrama. U većem obimu tkivo tumora je fibromatozne građe. U ovom dijelu tumorske stanice su vretenaste, bipolarne i tvore snopove. Pojedine tumorske stanice su piknotične, a nađu se i stanice u mitози. Također je dosta psamomskih tjelešaca.

Slučaj 94:

Muškarac, 55 godina.

Hospitaliziran zbog spastične parapareze. Posljednja 23 mjeseca progresivna spastična parapareza više lijevo. U području Th7 nalazi se intraduralni ekstramedularni proces.

MRI pokazao gore navedeni proces.

Dg. Meningioma spinalis.

Patološki nalaz: materijal je više manjih komadića dosta tvrdog žilavog tkiva promjera 1-5 mm. Histološki se radi o tumorskom tkivu građenom od endoteliomatoznih stanica koje u svom središtu često imaju psamozno tjelešce, koje je ovapnjeno. Jezgre tumorskih stanica su ovalne, rahlo kromatinizirane. Manje je područje sa ksantomskim promjenama.

Slučaj 95:

Žena, 55 godina.

Hospitalizirana zbog spastične parapareze. Posljednja pet mjeseci progresivna spastična parapareza više lijevo. U području Th8 nalazi se intraduralni ekstramedularni proces.

MRI pokazao gore navedeni proces.

Dg. Meningioma spinalis.

Patološki nalaz: materijal je više manjih komadića dosta tvrdog žilavog tkiva promjera 1-5 mm. Histološki se radi o tumorskom tkivu građenom od endoteliomatoznih stanica koje u svom središtu često imaju psamozno tjelešce, koje je ovapnjeno. Jezgre tumorskih stanica su ovalne, rahlo kromatinizirane.

Slučaj 96:

Žena, 46 godina.

Hospitalizirana zbog spastične paraplegije. Tijekom 14 mjeseci progresivni razvitak spastične parapareze U području Th11-Th12 nalazi se intraduralni ekstramedularni proces.

MRI pokazao gore navedeni proces.

Dg. Meningioma spinalis.

Patološki nalaz: materijal je više manjih komadića dosta tvrdog žilavog tkiva. Histološki se radi o snopovima i otočićima endoteliomatoznog tumorskog tkiva među kojima ima mnoštvo psamoznih tjelešaca, čije stanice stvaraju u tkivu brojne lukovičaste formacije. U dijelu tumorskog tkiva vide se pjenušave stanice. Veći dio tumora je fibromatozne građe.

Slučaj 97:

Žena, 52 godine.

Hospitalizirana zbog spastične paraplegije. Tijekom 14 mjeseci progresivni razvitak spastične parapareze U području Th8-Th9 nalazi se intraduralni ekstramedularni proces.

MRI pokazao gore navedeni proces.

Dg. Meningioma spinalis.

Patološki nalaz: materijal je više manjih komadića dosta tvrdog žilavog tkiva. Histološki se radi o snopovima i otočićima endoteliomatoznog tumorskog tkiva među kojima ima mnoštvo psamoznih tjelešaca, čije stanice stvaraju u tkivu brojne lukovičaste formacije. Dio tumorskog tkiva sadrži ksantomske promjene, a dio je fibromatozne građe.

Slučaj 98:

Muškarac, 51 godina.

Operativni nalaz: muškarac, 51 godina. Oobrađen na Očnoj klinici zbog progresivnog gubitka vida na lijevo oko i protruzije lijevog bulbosa.

Iz statusa centralna desnostrana latentna hemipareza. Lijevi bulbus u protruziji pokretan samo prema gore.

CT mozga: ekspanzivna tvorba lijevo frontotemporalno u području malog krila sfenoidalne kosti koja se proteže u orbitalnu šupljinu lijevo uz izraženu hiperostozu lijeve orbite i sfenoidalne kosti.

Karotidna angiografija lijevo pokazuje prebačaj arterije perikaloze na suprotnu stranu za 15 mm.

Operativni nalaz: masiv sfenoidalne kosti osteoporotičan, reducira se sivkasti tumor veličine 5x 6 cm, tumor je adherentan za unutrašnju karotidnu arteriju, optički živac i lateralni dio orbite.

Dg. Meningioma alae ossis sphenoidalis orbitae lat.sin.

Patološki nalaz: materijal je reznjata glatka tvorba veličine 5x 6 cm. Histološki se radi o tumorskom tkivu čije su stanice izdužene, vretenaste ili zvjezdolike, ovalnih jezgara, od kojih su neke u piknozi, a pojedine su hiperkromatske. Rahlo vezivo između tumorskih stanica je sluzavo degenerirano. Pojedina područja tumora građena su od polimorfnih stanica od kojih su brojne u mitozima.

Slučaj 99:

Žena, 46 godina.

Hospitalizirana na Očnoj klinici zbog naglog gubitaka vida lijevo i nastupa protruzije lijevog oka.

U neurološkom statusu: amauroza lijevo, protruzija lijevog bulbosa.

CT mozga: hiperdenzna ekspanzivna tvorba lijeve orbitalne fisure i orbite.

Operativni nalaz: ablacijom hipertrofičnog malog krila sfenoida prikaže se sivkasti, dobro vaskularizirani tumor koji urašta u orbitu.

Dg. Meningioma orbitae et sinus cavernosus sin.recidivans.

Patološki nalaz: materijal je 8 sivih čvrstih komadića tkiva promjera od 0,5 do 2 cm. Histološki se radi o tumorskom tkivu koje je građeno od solidnih nakupina endoteliomatoznih pseudosincicijalnih stanica sa ovalnim svijetlo kromatiniziranim jezgrama. Pojedine tumorske stanice su piknotičke, ali stanica u mitozima nema. Nađu se brojne sitne nekroze.

Slučaj 100:

Muškarac, 45 godina.

Hospitaliziran na Očnoj klinici zbog naglog nastupa protruzije lijevog oka.

U neurološkom statusu: amauroza lijevo, protruzija lijevog bulbosa.

CT mozga: hiperdenzna ekspanzivna tvorba lijeve orbitalne fisure i orbite.

Operativni nalaz: ablacijom hipertrofičnog malog krila sfenoidalne kosti prikaže se tumor koji kroz orbitalnu fisuru ulazi poput gljive u orbitu.

Dg. Meningioma orbitae et sinus cavernosus sin.recidivans.

Patološki nalaz: materijal je više manjih komadića dosta tvrdog žilavog tkiva. Histološki se radi o snopovima i otočićima endoteliomatoznog tumorskog tkiva među kojima ima mnoštvo psamoznih tjelešaca, a čije stanice stvaraju u tkivu brojne lukovičaste formacije, manje je područje sa pjenušavim stanicama.

Slučaj 101:

Muškarac, 44 godine.

Hospitaliziran zbog progresivne slabosti lijevih ekstremiteta i učestalih epileptičnih ataka tipa grand mal.

U neurološkom statusu lijevostrana centralna hemipareza. Promijenjen po psihoorganskom tipu.

CT mozga: ekspanzivna tvorba veličine 6x 4x 5 cm parasagitalno desno parietalno. Umjereno izražen perifokalni edem.

Operativni nalaz: parietalno desno prikaže se sivkasti, dobro vaskularizirani tumor čije je polazište na duri i na falksu.

Dg. Meningioma frontoparietalis parasagitalis lat.dex.

Patološki nalaz: materijal je više nepravilnih komadića sivkastog čvrstog tkiva promjera do 4 cm. Histološki se radi o tumorskom tkivu građenom od polja, reznjica, gnjezda endoteliomatoznih pseudosincicijalnih stanica sa ovalnim, svjetlo kromatiziranim jezgrama. U većem obimu tkivo tumora je fibromatozne građe. U ovom dijelu tumorske stanice su vretenaste, bipolarne i tvore snopove. Pojedine tumorske stanice su pjenušave, a nađu se i psamomska tjelešca.

Slučaj 102:

Žena, 55 godina.

Hospitalizirana zbog spastične parapareze. Posljednja četiri mjeseca progresivna spastična parapareza više lijevo. U području Th4 nalazi se intraduralni ekstramedularni proces.

MRI pokazao gore navedeni proces.

Dg. Meningioma spinalis.

Patološki nalaz: materijal je više manjih komadića dosta tvrdog žilavog tkiva promjera 1-5 mm. Histološki se radi o tumorskom tkivu građenom od endoteliomatoznih stanica ili vretenastih jezgara. Jezgre tumorskih stanica su ovalne, rahlo kromatinizirane. Dio tumora sadrži pjenušave stanice.

Slučaj 103:

Žena, 61 godina.

Hospitalizirana zbog spastične parapareze. Posljednja tri mjeseca progresivna spastična parapareza više lijevo. U području Th9-Th10 nalazi se intraduralni ekstramedularni proces.

MRI pokazao gore navedeni proces.

Dg. Meningioma spinalis.

Patološki nalaz: materijal je više manjih komadića dosta tvrdog žilavog tkiva promjera 1-5 mm. Histološki se radi o tumorskom tkivu građenom od endoteliomatoznih stanica, većim dijelom fibromatozne građe. Neka područja pokazuju ksantomske promjene.

Slučaj 104:

Muškarac, 46 godina.

Hospitaliziran zbog spastične paraplegije. U području Th11-Th12 nalazi se intraduralni ekstramedularni proces. Tijekom 8 mjeseci progresivni razvitak spastične parapareze.

MRI pokazao gore navedeni proces.

Dg. Meningioma spinalis.

Patološki nalaz: materijal je više manjih komadića dosta tvrdog žilavog tkiva. Histološki se radi o snopovima i otočićima endoteliomatoznog tumorskog tkiva, čije stanice stvaraju u tkivu brojne lukovičaste formacije. Veći dio tumora građen je od vretenastih jezgara.

Slučaj 105:

Muškarac, 46 godina.

Obrađen na Očnoj klinici zbog protruzije lijevog bulbusa. Očne smetnje primjećene unazad 6 mjeseci.

U kliničkom statusu evidentna protruzija bulbusa lijevo, uz zadebljanje temporalne kosti lijevo.

CT mozga: ekspanzivna koštana tvorba frontotemporalno lijevo koja zahvaća veliko krilo sfenoidalne kosti, krov i lateralni zid lijeve orbite veličine 3,5x 4x 4,5 cm.

Karotidna angiografija nije pokazala vaskularizaciju navedenog procesa.

Operativni nalaz: frontotemporalno lijevo, u kapsuli sadržaja orbite vidljivo je crvenkasto zadebljano tkivo koje se sa kapsulom odstrani. Spoj tjemene i čeone kosti višestruko zadebljao, kost je eburnizirana, debljine oko 3 cm.

Dg. Meningioma alae ossis sphenoidalis et orbitae sin.

Patološki nalaz: materijal su sitni, čvrsti, sivi komadići tkiva. Histološki se radi o tumorskom tkivu kojeg građe endoteliomatozne stanice sa svijetlim rahlo kromatiziranim jezgrama. Stanice često tvore lukovičaste formacije u čijem je središtu žarište ovapnjenja.

Slučaj 106:

Muškarac, 42 godine.

Hospitaliziran na Očnoj klinici zbog naglog nastupa protruzije lijevog oka.

U neurološkom statusu: amauroza lijevo, protruzija lijevog bulbusa.

CT mozga: hiperdenzna ekspanzivna tvorba lijeve orbitalne fisure i orbite.

Operativni nalaz: ablacijom hipertrofičnog malog krila sfenoidalne kosti prikaže se tumor koji kroz orbitalnu fisuru ulazi poput gljive u orbitu.

Dg. Meningioma orbitae et sinus cavernosus sin.recidivans.

Patološki nalaz: materijal je više manjih komadića dosta tvrdog žilavog tkiva. Histološki se radi o snopovima i otočićima endoteliomatoznog tumorskog tkiva među kojima ima mnoštvo psamoznih tjelešaca, a čije stanice stvaraju u tkivu brojne lukovičaste formacije. U dijelu tumorskog tkiva vidi se tkivo tvrde moždane ovojnice, a također se nađe i ožiljačno tkivo.

Slučaj 107:

Žena, 47 godina.

Hospitalizirana zbog spastične paraplegije. Tijekom 4 mjeseci progresivni razvitak spastične parapareze U području Th3-Th4 nalazi se intraduralni ekstramedularni proces.

MRI pokazao gore navedeni proces.

Dg. Meningioma spinalis.

Patološki nalaz: materijal je više manjih komadića dosta tvrdog žilavog tkiva. Histološki se radi o snopovima i otočićima endoteliomatoznog tumorskog tkiva, čije stanice stvaraju u tkivu brojne lukovičaste formacije. U dijelu tumorskog tkiva vidi se tkivo tvrde moždane ovojnice.

Slučaj 108:

Muškarac, 65 godina.

Hospitaliziran zbog spastične parapareze. Posljednja četiri mjeseca progresivna spastična parapareza više lijevo. U području Th4 nalazi se intraduralni ekstramedularni proces.

MRI pokazao gore navedeni proces.

Dg. Meningioma spinalis.

Patološki nalaz: materijal je više manjih komadića dosta tvrdog žilavog tkiva promjera 1-5 mm. Histološki se radi o tumorskom tkivu građenom od endoteliomatoznih stanica koje se vrtložasto redaju i u svom središtu često imaju psamozno tjelešce, koje je ovapnjeno. Jezgre tumorskih stanica su ovalne, rahlo kromatinizirane.

Slučaj 109:

Žena, 48 godina.

Hospitalizirana zbog progresivnih glavobolja, zanošenja u hodu i vrtoglavica. Smetnje progrediraju zadnju godinu dana.

U neurološkom statusu usporena, desnostrana centralna hemipareza.

CT mozga: ekspanzivna tvorba u području čeonog režnja, dimenzija 3,4x 2,1x 3,5 cm, smještena parasagitalno. Opsežan perifokalni edem čeonog i tjemenog režnja lijevo.

Operativni nalaz: frontoparietalno lijevo, parasagitalno sivkasti čvrsti tumor.

Dg. Meningioma frontoparietalis parasagitalis lat.sin.

Patološki nalaz: materijal je polukuglasti čvrsti sivi čvor promjera 3,5 cm. Histološki se radi o tumorskom tkivu građenom od endoteliomatoznog tipa tumorskog rasta meningioma. Tumorske stanice tvore pseudosincicije i gnjezda sa vrtložastim poretkom stanica. Jezgre tumorskih stanica su svjetle ili rahlo kromatinizirane. U vezivnoj stromi, poglavito oko krvnih žila, ali i među stanicama nađu se zreli limfociti, te plazma stanični elementi koji su mjestimice obilni pa prekrivaju meningealni crtež.

Slučaj 110:

Žena, 46 godina.

Obrađena na Očnoj klinici zbog protruzije lijevog bulbusa. Očne smetnje primjećene unazad 6 mjeseci.

U kliničkom statusu evidentna protruzija bulbusa lijevo, uz zadebljanje temporalne kosti lijevo.

CT mozga: ekspanzivna koštana tvorba frontotemporalno lijevo koja zahvaća veliko krilo sfenoidalne kosti, krov i lateralni zid lijeve orbite veličine 3,5x 4x 4,5 cm.

Karotidna angiografija nije pokazala vaskularizaciju navedenog procesa.

Operativni nalaz: frontotemporalno lijevo, u kapsuli sadržaja orbite vidljivo je crvenkasto zadebljano tkivo koje se sa kapsulom odstrani. Spoj tjemene i čeone kosti višestruko zadebljao, kost je eburnizirana, debljine oko 3 cm.

Dg. Meningioma alae ossis sphenoidalis et orbitae sin.

Patološki nalaz: materijal su sitni, čvrsti, sivi komadići tkiva. Histološki se radi o tumorskom tkivu kojeg grade endoteliomatozne stanice sa svijetlim rahlo kromatiziranim jezgrama. Stanice često tvore lukovičaste formacije u čijem je središtu žarište ovapnjenja.

Slučaj 111:

Žena, 45 godina.

Bolesnica obrađena na Neurološkoj klinici gdje je hospitalizirana radi glavobolje i kljenuti desnih ekstremiteta. Smetnje govora osobito naglašene zadnjih mjesec dana.

CT mozga: parasagitalno parijetalno ekspanzivna tvorba koja se dobro opacificira na aplikaciju kontrastnog sredstva uz opsežan perifokalni edem.

Karotidna angiografija lijevo: potisnuće arterije perikalose kaudalno i lateralno.

Operativni nalaz: parijetalno lijevo, parasagitalno prikaže se sivkasti tumor koji je srastao uz falks.

Dg. Meningioma falcis parietalis sin.

Patološki nalaz: materijal su 3 nepravilna siva čvrsta komadića tkiva promjera od 1 do 4 cm, vezana uz čvrstu sivu vezivnu membranu. Uz to primljeni su koštani ulomci tkiva koji su podvrgnuti dekalciniranju. Histološki se radi o tumorskom tkivu koje je građeno od endoteliomatoznih stanica ovalne do svijetle jezgre. U pojedinim dijelovima tumorsko tkivo poprima drugačiju građu, jezgre su krupnije, grublje kromatinizirane, a citoplazme obilne, eozinofilne i potiskuju ponekad jezgru pod staničnu membranu. Samo mjestimice stanice se lukovičasto redaju. U fibromatoznim dijelovima tumorskog tkiva nađu se psamozna tjelešca. Vezivna stroma je hijalinizirana kao i veći broj krvnih žila. Tumorsko tkivo prožima piležeću vezivnu tvorbu izgleda dure.

Dekalcinat: u dijelu primljenog materijala nađe se razaranje koštanih gredica tumorskim tkivom izgleda meningioma prije opisanog.

Slučaj 112:

Muškarac, 49 godina.

Hospitaliziran zbog smetnji zadnjih godinu dana, u nekoliko navrata gubitak svijesti.

Učinjena obrada i nađen tumor.

Iz statusa: pri svijesti, orjentiran, govor i hod uredni. Moždani živci, motorika, osjet, refleksi uredni.

CT mozga: lagano hiperdenzni dobro ograničen tumor srednjeg dijela lijeve koronarne suture. Na kontrast se dobro boji, jednoliko.

Operativni nalaz: prikaže se dobro vaskularizirani tumor lijevo petroklivalno, hvatišta na tentoriju.

Dg. Meningioma tentorii.

Patološki nalaz: materijal je više manjih i većih komadića tkiva, sivkasto-smeđkastog, gotovo spužvaste konzistencije. Histološki se radi o tumorskom tkivu sa angio-ksantomatoznim elementima, ali se pojavljuju i otoci odnosno snopići endoteliomatoznog tkiva stanica teško prepoznatljive citoplazme i ovalne svijetle jezgre što se može smatrati karakteristikom meningealnog tumora. Nema znakova biološke agresivnosti.

Slučaj 113:

Muškarac, 54 godina.

Bolesnik obrađivan na Neurologiji zbog epileptičnih napada i upornih jutarnjih glavobolja u zadnja tri mjeseca.

Došlo je do iznenadne dekompenzacije tumora sa znacima tentorijalne hernijacije.

Učinjeni CT mozga pokazuje petroklivalno desno dobro ograničeni ovalni tumor, koji se jednoliko boji na nativnom i kontrastnom CT-u.

Operativni nalaz: petroklivalno se prikaže dobro vaskularizirani sivkasto-ljubičasti tumor.

Dg. Meningioma petroclivalis.

Patološki nalaz: materijal su 4 odvojena uzorka dosta mekanog, smeđkastog tkiva. U svim se uzorcima dobije slično tkivo tumora. Histološki tumorsko je tkivo građeno od obilja krvnih žila različitog kalibra hijalino promijenjene stijenke uz naznaku eksudacije. Između krvnih žila uočljivi su redovi svijetlih i dosta krupnih stanica sa jezgrom, koja je često hiperkromatska i polimorfna (stromalne stanice?).

Nalaz upućuje na hemangioblastom, no trebalo bi pomisliti i na ksantomatozni angioblastički meningiom.

Slučaj 114:

Žena, 56 godina.

Hospitalizirana i obrađena na Neurološkoj klinici Rijeka zbog hemidizestezije desne polovice tijela.

U neurološkom statusu desnostrana hemipareza po centralnom tipu uz hemianopsiju.

CT mozga: hiperdenzna ekspanzivna tvorba okcipitalno lijevo dimenzija 7,5x 6,5x 6 cm, horizontalni pomak moždanih masa iz lijeva u desno uz izražen peritumoralni edem.

Operativni nalaz: okcipitalno lijevo prikaže se sivkasti dobro vaskularizirani tumor koji polazi u kutu između tentorija i transverzalnog sinusa.

Dg. Meningioma tentorii et reg. occipitalis posterior sin.

Patološki nalaz: materijal je 8 sivih čvrstih komadića tkiva, najveći promjera 3,5 cm. Histološki se radi o tumorskom tkivu koje je fibromatozne građe, tumorske stanice su vretenaste, bipolarne i tvore snopove. Pojedine tumorske stanice su piknotičke, ali stanica u mitozu nema.

Slučaj 115:

Muškarac, 32 godina.

Više godina tumorozna izraslina okcipitalno lijevo, veličine oko 4 cm.

CT kranijuma: ekspanzivna tvorba okcipitalno lijevo sa destrukcijom kosti, dimenzija 4x4,5x 5 cm.

Operativni nalaz: sivkasti dobro vaskularizirani tumor penetrira kroz kost i duru do mozgovine, destruirani dijelovi kosti, dura infiltrirana tumoroznim procesom, izražen perifokalni edem.

Dg. Meningioma cranii ossis occipitalis sin. penetrans.

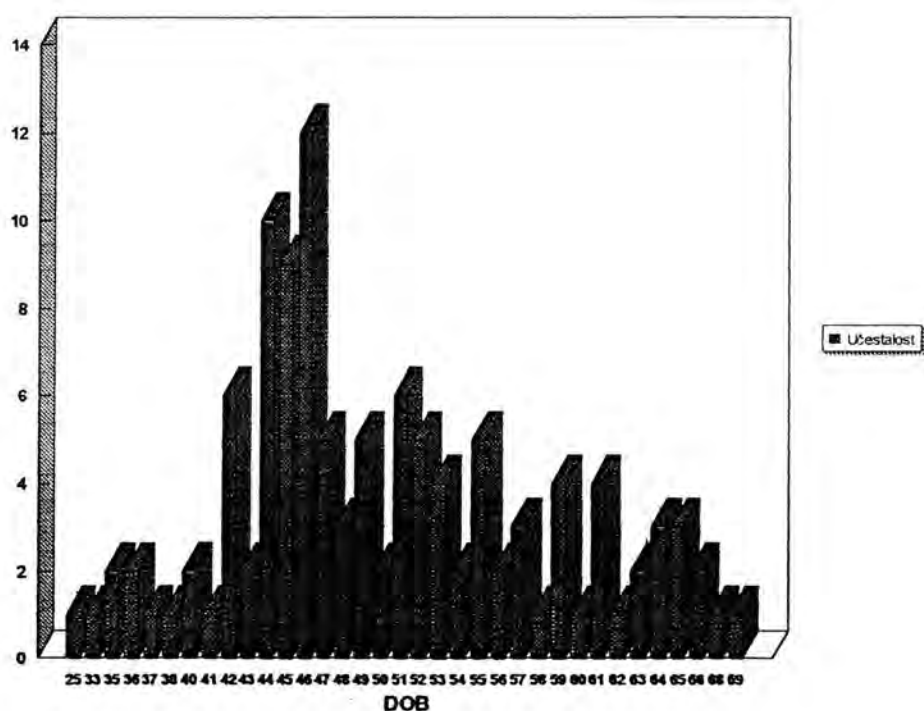
Patološki nalaz: materijal je nekoliko komadića ružičasto- crvenkastog dijelom mekšeg tkiva. Histološki se radi o tumorskom tkivu koje je građeno od vretenastih i nešto ovalnijih tumorskih stanica koje stvaraju tračke i vrtloge. Mjestimice se nalaze velike stanice sa gomoljastim tamnim jezgrama. Jezgre sadrže različitu količinu kromatina sve do hiperkromazije. Ima dosta patoloških mitoz. Tumorsko tkivo je jače vaskularizirano, sa hijaliniziranim a mjestimice i tromboziranom krvnim žilama. Tumorsko tkivo je u širokim zonama nekrotično.

4. REZULTATI

Analizirano je bilo 115 slučajeva sa tumorima moždanih opni.
Većina bolesnika je bila ženskog spola, a spolni indeks (F/M) je bio 1,08 (75 : 40).

Raspodjela meningioma po dobnim skupinama prikazana je u grafikonu 1.

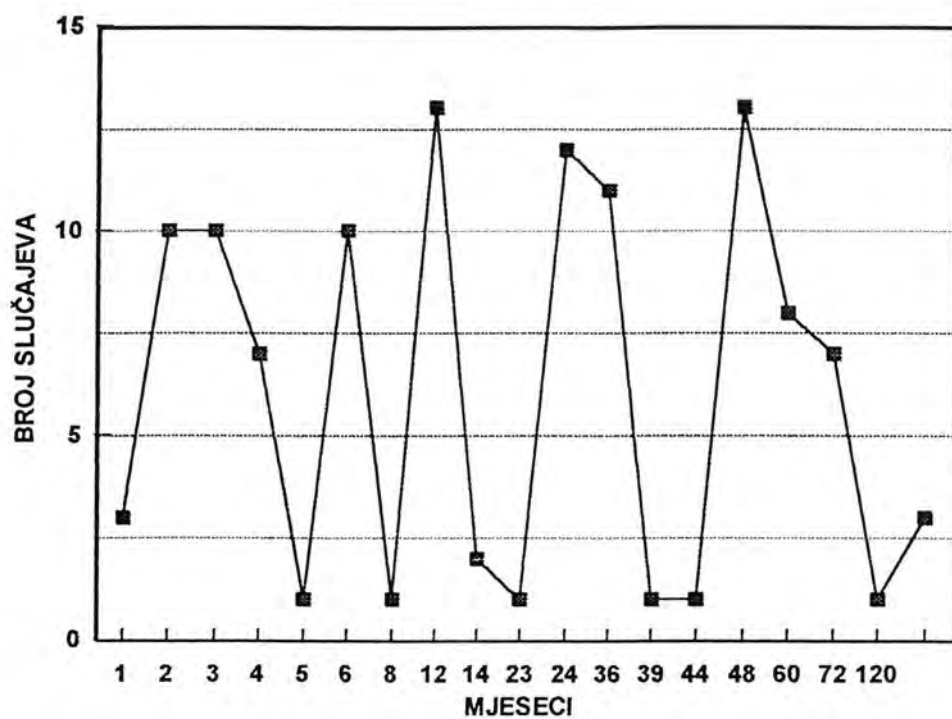
Grafikon 1- Raspodjela meningioma po dobnim skupinama



Srednja životna dob bolesnika sa meningealnim tumorom je 49,78 $SD \pm 8,38$ godina (za intrakranijalne tumore 49,15 godina, a za intraspinalne 54,00 godine). Prosječna dob javljanja meningealnih tumora u žena je 50,76 godina, dok je u muškaraca 48,35 godina.

Vremena provedena od početnih simptoma tumora pa do klinički sigurne dijagnoze meningioma data su u grafikonu 2.

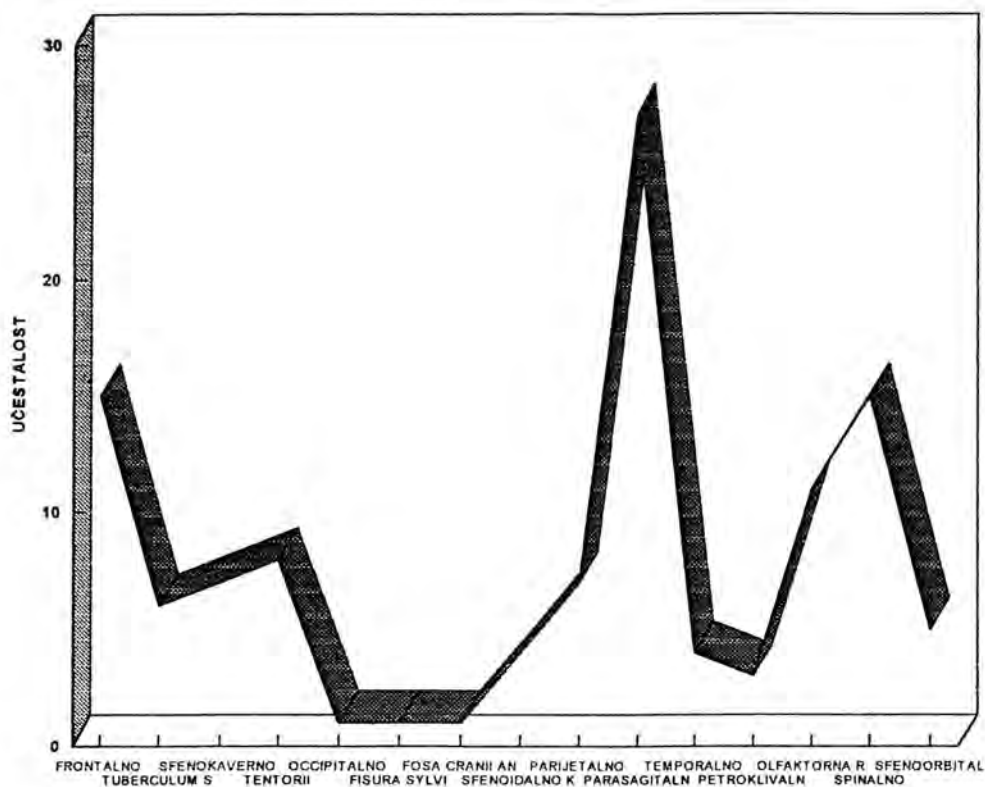
Grafikon 2- Dijagnostičko vrijeme



Prosječno vrijeme trajanja bolesti do operacije bilo je 25,50 mjeseci (2,125 godine).

Na grafikonu 3 prikazana je lokalizacija 115 meningioma.

Grafikon 3- Raspodjela meningioma po lokalizaciji



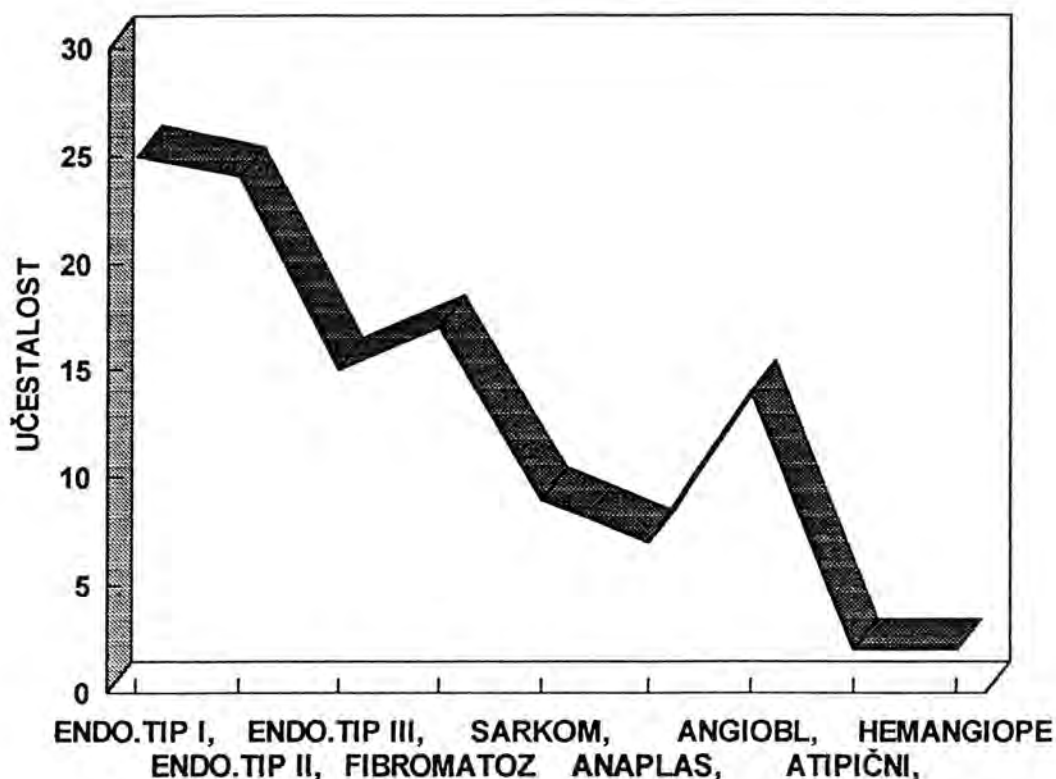
U intrakranijalnoj grupi su falks, odnosno parasagitalna regija, najčešće mjesto javljanja meningioma sa 27 slučajeva, odnosno 23,50 %. Druga po učestalosti je frontalna regija sa 15 slučajeva odnosno 13,00 %, te parijetalna regija sa 7 slučajeva odnosno 6,10 %. Tentorij je zahvaćen u 8 slučajeva odnosno 6,95 %, a temporalna regija u 4 odnosno 3,50 %. Područje sfenoidalnog krila zahvaćeno je u 8 slučajeva odnosno 6,95 %, a olfaktorna regija u 11 slučajeva odnosno 9,56 %. Selarna i paraselarna regija zahvaćene su u 6 slučajeva odnosno 5,20 %. Fissura Sylvii zahvaćena je u 8 slučajeva odnosno 6,95 %, dok je sfenoorbitalno područje zahvaćeno u 5 slučajeva odnosno 4,30 %, sfenokavernozno u 7 odnosno 6,10 %, a petroklivalno područje u 3 slučajeva odnosno 2,60 %. Okcipitalna regija zahvaćena je u 1 slučaju odnosno 0,86 %.

U spinalnoj regiji nađeno je 15 (13,04 %) meningioma. U 12 slučajeva intraspinalnog meningioma bile su žene. U svim slučajevima zahvaćena je torakalna regija.

Srednja životna dob bolesnika sa meningealnim tumorom je 49,78 godina (za intrakranijalne tumore 49,15 godina, a za intraspinalne 54,00 godine). Prosječna dob javljanja meningealnih tumora u žena je 50,76 godina, dok je u muškaraca 48,35 godina.

Na osnovu histoloških karakteristika materijal je bio razvrstan u slijedeće grupe (grafikon 4):

Grafikon 4- Histološki tipovi meningioma



1.a) Endotelomatozni histološki tip I u našem materijalu je zastupljen u 25 (21,70 %) slučajeva i to 21 (18,26 %) intrakranijalna i 4 (3,48 %) intraspinalna meningioma.

U 11 (44,00 %) slučajeva nađene su pjenušave stanice razasute pojedinačno ili u nakupinama.

Miksomatozne promjene nađene su u ovoj grupi samo u jednom slučaju (0,38 %).

U ovom histološkom tipu meningioma, vrtložaste formacije, inače karakteristika endotelomatoznog histološkog tipa II, prisutne su u 3 (12,00 %), dok su psamozna tjelešca nađena u 8 (32,00 %) slučajeva.

Infiltracija koštane srži lubanje nađena je u 3 (11,53 %) slučajeva. U sva 3 slučajeva tumorske stanice su u obliku tračaka prisutne u širokim Haversovim kanalima i u proširenim medularnim prostorima, gdje ima i obilnog fibromatoznog tkiva. U jednom od ova 3 slučajeva, tumorsko tkivo sudjeluje u stvaranju kosti, a to dolazi do izražaja uz onu površinu na koju se nastavlja debeli proliferirani periost.

Infiltracija mozga nađena je u jednom slučaju, a radilo se o meningiomu stražnje lubanjske jame, u muškarca starog 46 godina. Histološki radi se o kompleksu meningiomskog tumora i priležećeg mozga. Histološka slika ovog tumora ne razlikuje se od klasične slike endotelomatoznog meningioma tipa I, sa nakupinama i tračcima svjetlih, izomorfnih tumorskih stanica, bez jasne granice između njih. Na tumorsko se tkivo prema mozgu nastavlja sloj u kojem osim tumorskih stanica ima otočića mozgovine, te područja

građena od većih i manjih krvnih žila, sa osobinama angioma. U okolnoj mozgovini izražena je gliozna, mjestimice neuronofagija.

Infiltracija u mišić u ovoj grupi meningioma i cjelokupnom materijalu, nađena je samo u jednom slučaju. Radilo se o recidivirajućem meningiomu lokaliziranom frontalno, desno, u muškarca starog 40 godina. Recidiv je uslijedio nakon 4,5 godina. Pored recidivirajućeg tumora, infiltracije u kost, tumorom su bili zahvaćeni i mišići glave. Histološki, tumorsko tkivo je građeno od nakupina endotelijalnih stanica nejasne citoplazme, svjetlih jezgara sa prominentnim nukleolusima, koje prožima poprečno-prugastu muskulaturu. U recidivu je izražena hiperkromazija jezgara, ali slika tumora ipak djeluje izomorfno.

Od ukupno 25 endoteliomatozna meningioma tipa I, recidiviralo je 7 meningioma.

b) U endoteliomatoznom meningiomu tipa II često je vidljiv prelazak vrtložastih formacija u psamozna tjelešca. U ovu grupu meningioma svrstano je 24 slučaja 20,87 % ukupnog materijala, 18 (15,65 %) slučajeva su bili intrakranijalni, a 6 (5,21 %) intraspinalni. Psamoznih tjelešaca nađeno je u 13 (54,16 %) slučajeva, dok su pjenušave stanice, u ovom histološkom tipu meningioma bile nađene u 12 slučajeva što čini 50,00 %.

Infiltriranje u kost, gdje se nakupine tumorskih stanica nalaze u medularnim prostorima i u Haversovim kanalima, uz osteoplastičko odnosno osteolitičko tkivno reagiranje, nađeno je u 2 slučaja iz ove grupe što čini 8,33 %.

Iz ove grupe recidiviralo je 3 (12,50 %) slučajeva, sa srednjim intervalom javljanja recidiva od 2,2 godine, a raspon rekurencije je od 1 - 5 godina.

c) Endoteliomatozni meningiom tipa III nađen je u 15 (13,04 %) slučajeva. Svi "jako vaskularizirani meningiomi" lokalizirani su intrakranijalno, a bez jasne predilekcije za pojedinu lokalizaciju.

U 9 (60,00 %) slučajeva, iz ove grupe tumora nađene su vrtložaste formacije tumorskih stanica.

Palisadno redanje tumorskih stanica izraženo je u 3 (20,00 %) slučajeva. Psamozna tjelešca prisutna su u 5 (33,33 %), dok ksantomatozne promjene u 7 (46,66 %) slučajeva.

Samo jedan slučaj iz ove grupe je recidivirao. Recidiv ovog meningioma uslijedio je nakon 2 godine. Recidiv tumora je skoro u potpunosti zadržao histološku sliku primarnog "jako vaskulariziranog meningioma".

2. Fibromatoznog meningioma bilo je u materijalu 17 (14,78 %), i to 12 intrakranijalnih i 5 intraspinalnih, što čini 10,43 % odnosno 4,34 %.

Psamozna tjelešca bila su prisutna u 12 slučajeva iz ove grupe (70,59 %). Palisadni poredak nađen je u 7 (41,17 %) meningioma iz ove grupe. Pjenušavih stanica bilo je u 4 (23,53 %) slučajeva, obično u manjim nakupinama.

Iz ove grupe recidiviralo je 11 (64,70%) slučajeva fibromatoznog meningioma.

3. Angioblastičkih meningioma u materijalu bilo je 14 (12,17 %) od ukupnog broja meningealnih tumora i svi su bili intrakranijalni. Ovaj histološki tip meningioma nije pokazao predilekciju za određenu lokalizaciju.

Prosječna dob javljanja u ovoj grupi je 47,28 godina. Bilo je 10 ženskih i 4 muških slučajeva.

Vrtložaste formacije nađene su u 7 (63,63 %) slučajeva, od 14 opisanih, dok su psamozna tjelešca bila prisutna u dva slučaja (18,18 %).

Infiltracija dure i kosti nađena je samo u jednom slučaju. Infiltracija mozgovine je također uočena samo u jednom slučaju iz ove grupe.

Dva tumora iz ove grupe su recidivirala, i to jedan nakon 1 godine, a drugi je imao dva recidiva. Vrijeme između prve i druge rekurencije, u drugom slučaju, bilo je prvi put jedna godina, a drugi recidiv se javio nakon 2 godine.

U ovoj histološkoj grupi su 6 slučajeva koji se prema histološkim karakteristikama mogu svrstati u tranzicionalnu grupu, ali zadržavaju osnovne tkivne karakteristike angioblastičkog meningioma.

Od dva recidivirajuća slučaja, jedan nije pokazivao histološke karakteristike rapidnijeg rasta. U recidivima meningiomi nisu mijenjali svoj primarni histološki tip, niti pokazivali bitnije citološke promjene u smislu polimorfije, povećanog celulariteta ili mitoza.

4. U našem materijalu nađena su 2 hemangiopericitoma. Jedan je u muškarca starog 45 godina sa frontalnom, parasagitalnom lokalizacijom, a drugi je u muškarca starog 33 godine, iste lokalizacije. U oba slučaja u histološkoj slici se vide brojne mitoze.

5. U našem materijalu histoloških tipova atipičnog meningioma bilo je u dva slučaja (1,70 %), anaplastičnog meningioma u 7 slučajeva (6,10 %), a sarkoma u 9 slučajeva (7,80 %). Učestalost recidiva veća je u žena, odnos žene-muškarci je 4:1, u srednjoj životnoj dobi od 53,20 godina.

Prosječna dob javljanja kod atipičnog meningioma je 57,50 godina, odnos žene-muškarci je 1:1. U oba slučaja atipičnog meningioma izražena je polimorfija, hipercelularnost i mitotska aktivnost. Iz grupe atipičnog meningioma recidivirao je jedan slučaj (3,40 %).

Prosječna dob javljanja kod anaplastičnog meningioma je 54,28 godina, odnos žene-muškarci je 6:2. U svim slučajevima anaplastičnog meningioma izražena je hipercelularnost, polimorfija, brojne mitoze i područja fokalnih nekroza. Anaplastični meningiom recidivirao je u 3 slučaja (10,30 %).

Prosječna dob javljanja u 9 slučajeva sarkoma je 51 godina. Odnos muškog i ženskog spola je 3 : 6.

U svih 9 slučajeva izražena je hipercelularnost tumorskog tkiva, polimorfija i hiperkromazija jezgara i veliki broj mitoza.

Infiltracija kosti, sa prisustvom tumorskih stanica u medularnom prostoru i Haversovim kanalima, kao i pojava hiperostoze, nađena je u jednom slučaju.

Infiltracija mozgovine ima u 2 slučaja i u oba slučaja praćena je astroglialnom reakcijom.

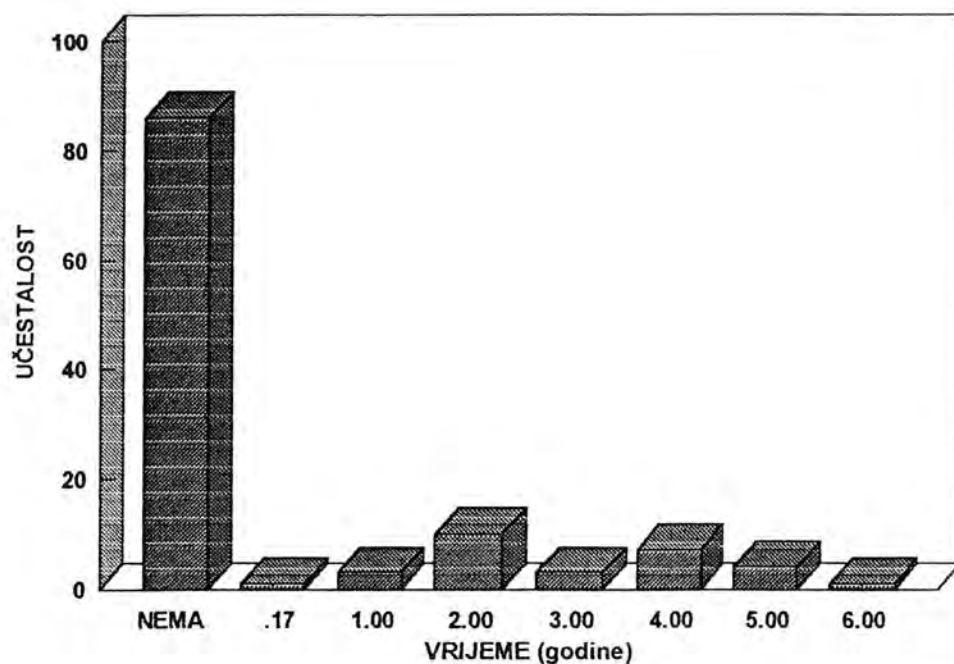
Recidiv se javio u jednom slučaju i to nakon 4 godine, bez bitnih citoloških promjena u histološkoj slici tkiva tumora.

U 33 (28,70 %) slučaja intrakranijalnog meningioma izražen je perifokalni ili peritumoralni edem.

U lijevoj polovici intrakranijalne šupljine meningiomi su zastupljeni sa 55 (47,80 %) slučajeva, a u desnoj sa 43 (37,39 %) slučajeva, dok se bilateralno pojavljuje 17 (14,08 %) meningioma.

Vrijeme pojave recidiva u meningioma prikazano je u grafikonu 5.

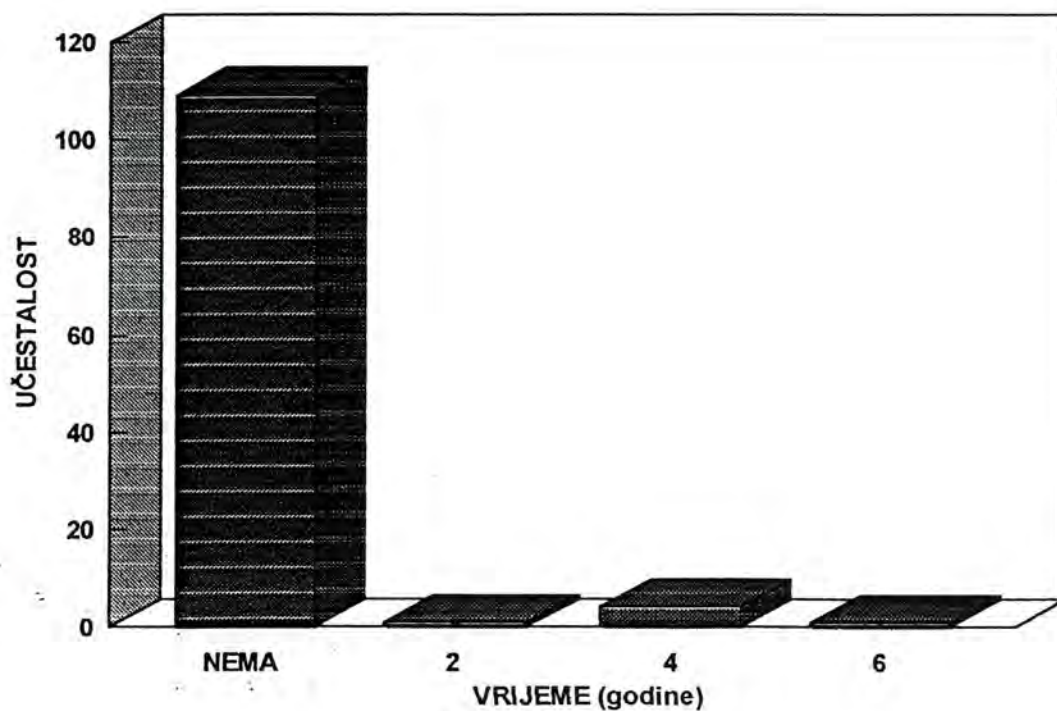
Grafikon 5 - Vrijeme pojave prvog recidiva



U 25,2 % slučajja meningiom je recidivirao; najučestalije nakon 2 odnosno 4 godine.

Vrijeme pojave drugog recidiva prikazano je u grafikonu 6.

Grafikon 6 - Vrijeme pojave drugog recidiva



Drugi je recidiv uslijedio nakon 4 godine od prvog.

Makropatološke posebnosti analiziranih meningioma prikazane su u tabeli 4.

Tabela 4 - Makropatološke posebnosti meningioma

Makropatološke posebnosti	N		%	
	+	-	+	-
Edem	33	82	28,7	71,3
Nekroze	17	98	14,8	85,2
Invazija koštanih struktura	12	103	10,4	89,6
Invazija mozga	13	102	11,3	88,7

Edem je bio prisutan u 28,7 %, nekroza u 14,8 %, invazija koštanih struktura u 10,4 %, te invazija mozga u 11,3 % slučajeva analiziranih meningioma.

Mikropatološke posebnosti analiziranih meningioma prikazane su u tabeli 5.

Tabela 5 - Mikropatološke posebnosti meningioma

Mikropatološke posebnosti	N		%	
	+	-	+	-
Hipervaskularizacija	35	80	30,4	69,6
Prominencija nukleola	8	107	7,0	93,0
Pleomorfija	19	96	16,5	83,5
Hipercelularnost	12	103	10,4	89,6
Orijaške stanice	1	114	0,9	99,1

Učestalost hipervaskularizacije u prikazanim meningiomima bila je 30,4 %, prominencije nukleola 7,0 %, pleomorfije 16,5 %, orijaških stanica 0,9 % te hipercelularnosti 10,4 %.

U tabeli 6 analizirana je učestalost pojave mitozu u tim meningiomima.

Tabela 6 - Učestalost pojave mitozu

	Broj mitozu	Učestalost	Postotak
NEMA PODATKA	0	76	66.1
	3	1	.9
	4	1	.9
	5	1	.9
	6	3	2.6
	7	4	3.5
	8	1	.9
	9	2	1.7
	10	1	.9
	11	3	2.6
	12	1	.9
	13	1	.9
	16	2	1.7
	17	1	.9
	20	2	1.7
	22	2	1.7
	29	1	.9
	30	2	1.7
	31	3	2.6
	32	1	.9
	33	2	1.7
	34	2	1.7
	35	1	.9
	40	1	.9
	ukupno	115	100.0

Vrijednosti PCNA u meningiomima prikazane su u tabeli 7.

Tabela 7 - Vrijednosti PCNA po broju slučajeva

Vrijednost PCNA	Učestalost	Postotak
2.5	1	.9
5.6	1	.9
5.7	1	.9
7.5	2	1.7
8.6	1	.9
19.1	2	1.7
19.5	1	.9
21.7	1	.9
31.0	1	.9
31.6	1	.9
37.5	1	.9
39.4	1	.9
40.2	1	.9
41.5	1	.9
44.3	1	.9
55.3	1	.9
57.9	1	.9
58.7	1	.9
61.2	1	.9
61.5	2	1.7
64.0	1	.9
67.9	1	.9
68.7	2	1.7
70.2	1	.9
71.5	1	.9
76.5	1	.9
80.2	1	.9
80.6	1	.9
81.1	1	.9
81.4	2	1.7
ukupno	35	31.0

Ako se u obzir uzmu svi ispitanici koji imaju podatke o PCNA (35 ispitanika), tada je povezanost između PCNA i broja mitozata statistički značajna i iznosi 0,56. Ta je korelacija pozitivna, što znači da što je veći broj mitozata veći je i postotak PCNA.

Vrijednosti PCNA i patohistoloških posebnosti analiziranih meningioma prikazane su u tabeli 8.

Tabela 8 - Infiltracija u mozak i PCNA

Patohistološke posebnosti	N		$\bar{X} \pm SD$		p
	+	-	+	-	
Infiltracija u mozak	11	24	69,0±21,93	36,3±22,05	0,000
Nekroze	9	26	58,0±30,72	42,6±24,42	NS
Hipervaskularitet	11	24	36,5±24,61	51,1±36,68	NS
Pleomorfija	14	21	72,2±8,01	29,4±19,80	0,000
Hipercelularnost	11	24	73,0±8,31	34,4±22,97	0,000
Histološki tip	15	20	71,5±8,23	27,8±18,89	0,000

Ispitanici kod kojih postoji infiltracija mozga, maligni histološki tip meningioma, hipercelularnost i pleomorfija u meningiomu imali su statistički značajno veći postotak PCNA.

Vrijednosti PCNA i pojava recidiva u analiziranih meningioma prikazane su u tabeli 9.

Tabela 9 - Recidivi i PCNA

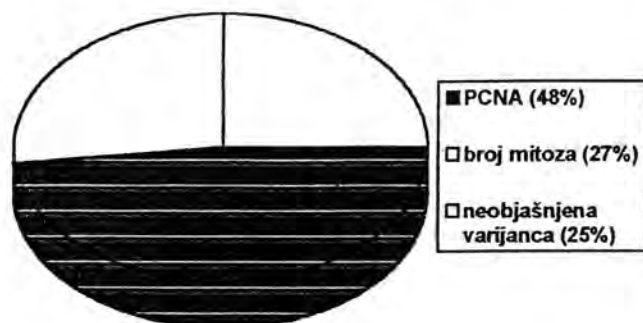
	N		$\bar{X} \pm SD$		p
	+	-	+	-	
Recidivi	13	22	45,5±20,27	47,2±30,15	NS

Ne postoji statistički značajna razlika u postotku PCNA između grupe bez i sa recidivima (p= 0,857).

U regresijskoj analizi - lokalizacija, spol, dob, mitoze, nekroze, PCNA, invazija koštanih struktura i invazija mozga korištene su kao nezavisne varijable, a histološki tip kao zavisna.

Ova je analiza napravljena na 35 ispitanika zbog uključivanja PCNA.

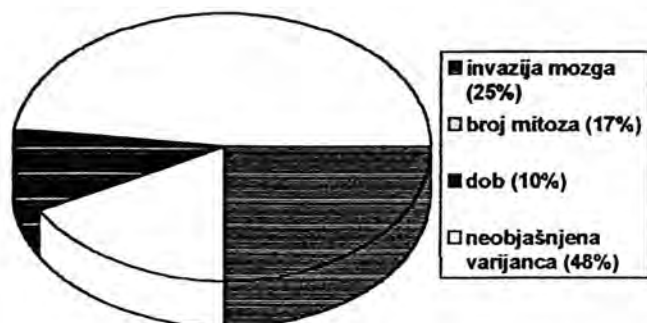
Grafikon 7 - Regresijska analiza za kriterijsku varijablu histološki tip (N= 35)



Rezultati pokazuju da se histološki tip (dobroćudno/zloćudno) može statistički značajno predvidjeti na osnovi poznavanja razine PCNA i broja mitozu. Veća razina PCNA i veći broj mitozu zajedno su statistički značajno povezani s pojavljivanjem zloćudnih tumora.

Ista je analiza napravljena na 115 ispitanika uz isključenje PCNA.

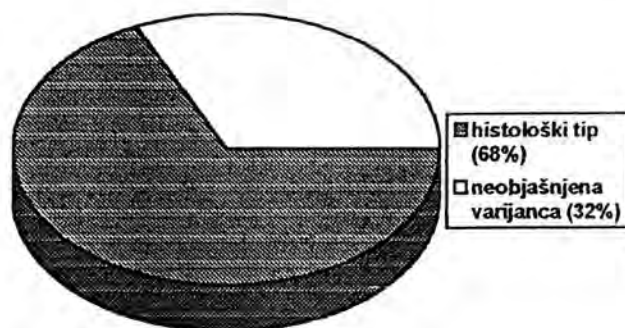
Grafikon 8 - Regresijska analiza za kriterijsku varijablu histološki tip (N= 115)



Rezultati pokazuju da se histološki tip (dobroćudno/zloćudno) može statistički značajno predvidjeti na osnovi poznavanja broja mitozu, dobi ispitanika i invazije mozga. Veći broj mitozu, starija dob i postojanje invazije mozga statistički su značajno povezani s pojavljivanjem zloćudnih tumora.

U regresijskoj analizi - lokalizacija, spol, dob, mitoze, histološki tip, nekroze, invazija koštanih struktura i invazija mozga korištene su kao nezavisne varijable, a PCNA kao zavisna. Ova je analiza napravljena na 35 ispitanika zbog uključivanja PCNA.

Grafikon 9 - Regresijska analiza za kriterijsku varijablu PCNA (N= 35)

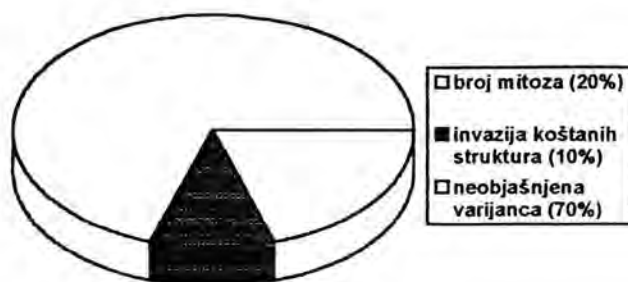


Rezultati ove regresijske analize pokazuju da se razina PCNA može statistički značajno predviđati samo na osnovi histološkog tipa. Zloćudni tumori statistički su značajno povezani s povećanom razinom PCNA.

U regresijskoj analizi - lokalizacija, spol, dob, histološki tip, mitoze, nekroze, PCNA, invazija koštanih struktura i invazija mozga korištene su kao nezavisne varijable, a recidiv kao zavisna.

Ova je analiza napravljena na 35 ispitanika zbog uključivanja PCNA.

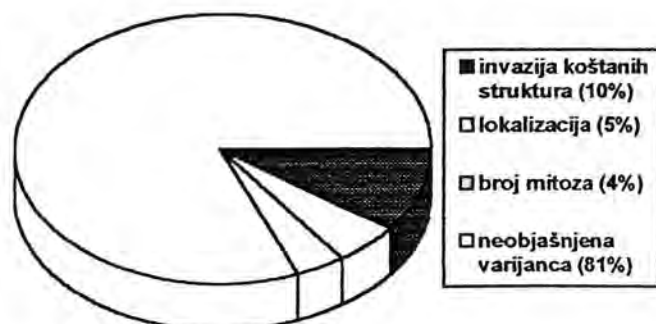
Grafikon 10 - Regresijska analiza za kriterijsku varijablu recidiv (N= 35)



Rezultati ove regresijske analize pokazuju da se pojavljivanje odnosno nepojavljivanje recidiva može statistički značajno predviđati samo na osnovi broja mitozu i invazije koštanih struktura.

Ista analiza napravljena je na svih 115 ispitanika, ali je PCNA isključen.

Grafikon 11 - Regresijska analiza za kriterijsku varijablu recidiv (N= 115)

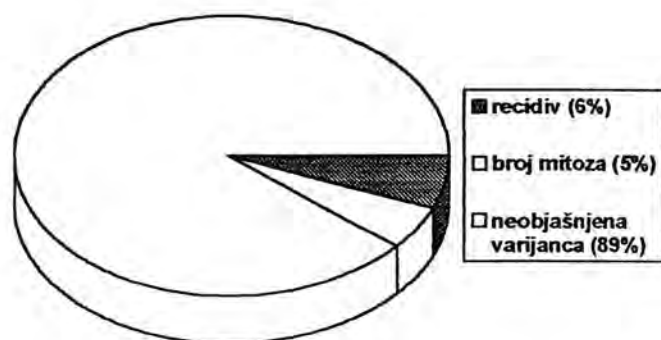


Rezultati ove regresijske analize pokazuju da se pojavljivanje odnosno nepojavljivanje recidiva može statistički značajno predviđati na osnovi broja mitozu, invazije koštanih struktura i lokalizacije.

U regresijskoj analizi - recidiv, spol, dob, histološki tip, mitoze, nekroze, invazija koštanih struktura i invazija mozga korištene su kao nezavisne varijable, a lokalizacija kao zavisna.

Ova je analiza napravljena na svih 115 ispitanika uz isključivanje PCNA.

Grafikon 12 - Regresijska analiza za kriterijsku varijablu lokalizacija (N= 115)



Rezultati ove regresijske analize pokazuju da se lokalizacija može statistički značajno predviđeti na osnovi broja mitozu i pojavljivanja odnosno nepojavljivanja recidiva. Manji broj mitozu i nepostojanje recidiva statistički je značajno povezano s intraspinalnom lokalizacijom.

Tabela 10 - Učestalost simptoma po lokalizacijama meningioma

LOKALIZ. SIMPTOMA		NIJE PRI	PRISUTAN	
		SUTAN 0	1	
frontalno	1	5	9	14
		4,3	9,7	26.9%
		35,7%	64,3%	
		31,3%	25,0%	
parasagitalno falks	2	0	27	27
		8.3	18.7	51.9%
		.0%	100.0%	
		.0%	75.0%	
olfaktorna regija	3	11	0	11
		3.4	7.6	21.2%
		100.0%	.0%	
		68.8%	.0%	
	21.2%	.0%		
	16	36	52	
	30.8%	69.2%	100.0%	

Frontalna, parasagitalna i olfaktorna lokalizacija statistički se značajno razlikuju s obzirom na pojavljivanje/nepojavljivanje simptoma. Hemipareza se statistički značajno češće javlja kod parasagitalne lokalizacije, odnosno statistički značajno rjeđe kod olfaktorne regije.

Od 01.01.1987. do 01.01.1995. godine na Odjelu za Neurokirurgiju Kliničkog bolničkog centra Rijeka operirano je 324 primarnih intrakranijalnih neoplazmi. Skupina meningioma bila je zastupljena sa 60 slučajeva, od toga 33 meningioma lubanjske baze.

Spolni indeks (F/M) je bio 2 (22 : 11). Srednja dob je bila 50,57 SD±9,80 godina.

Meningiomi baze lubanje u analiziranoj seriji prikazani su u tabeli 11.

Tabela 11 - Meningiomi baze lubanje

Lokalizacija	N	Srednja dob	SI	Simptomi	Simpson					GOS					Rec.		
					I	II	III	IV	V	0	1	2	3	4		5	
Olfaktorna brazda	11	45	4,5	promjene ponašanja	6	5								1	3	7	3
Sfenoidalno	8	54	3	glavobolja		5	3							2	1	5	2
Sfeno-orbitalno	3	47	0,5	smetnje vida		1	2									2	1
Sfeno-kavernozno	3	46	0	epilepsija		1	2				1		1		1		1
Tuberkulum sele	4	52	0,3	smetnje vida		2	2					1		1	2		1
Petroklivalno pontocerebel.	3	58	0,5	poremećaj ravnoteže		1	2				1			1	1		1
Foramen magnum	1	53	0	parapareza		1								1			0

Na Odjelu za neurokirurgiju obrađeno je 11 pacijenata s meningiomima olfaktornih brazdi. Srednja dob iznosila je 45 godina, spolni indeks (F/M) je bio 4,5 (9 : 2). Promjene u ponašanju navedene su kao najčešći simptom, a oba čeonja režnja kao znak. Kod 6 pacijenata učinjena je totalna ekscizija (stupanj I po Simpsonu), a kod 5 pacijenata ekscizija II stupnja. Dobar neurološki ishod registriran je kod 7 pacijenata, kod 3 pacijenta umjerena onesposobljenost, a kod jednog teška onesposobljenost. Recidiv se pojavio kod 3 pacijenta.

Osam pacijenata sa pterionalnim (sfenoidalnim) meningiomima obrađeno je na Neurokirurškom odjelu, srednje dobi od 54 godine. Spolni indeks (F/M) je bio 3 (6 : 2).

Najčešći simptom bila je glavobolja. Resekcija II stupnja izvedena je u pet slučajeva a III u tri slučaja. Dobar neurološki ishod registriran je u pet pacijenata, umjerena onesposobljenost u jednom, a teška u dva pacijenta. U dva slučaja zabilježen je recidiv.

Kirurški su tretirana tri pacijenta sa sfenoorbitalnim meningiomima, srednje dobi od 47 godina. Spolni indeks (F/M) je bio 0,5 (1 : 2). Od simptoma registriran je oslabljeni vid, a od znakova defekti vidnog polja i ispadi 3., 4. i 6. kranijalnog živca. Na jednom pacijentu je napravljena resekcija II stupnja, a kod dva pacijenta resekcija III stupnja po Simpsonu. Dobar neurološki ishod pokazala su dva pacijenta, a jedan umjerenu onesposobljenost. Recidiv je zabilježen u jednom slučaju.

Obradene su tri pacijentice sa sfenokavernoznim meningiomima, srednje dobi od 46 godina. Najčešći simptom bila je epilepsija i ispadi 3., 4. i 6. kranijalnog živca. Jedna je pacijentica resecirana po I stupnju Simpsonove podjele, a dvije po III stupnju. Zabilježen je jedan smrtni ishod, jedna teška onesposobljenost i jedan slučaj dobrog oporavka, te jedan recidiv.

Od četiri pacijenta sa meningiomima tuberkuluma sele, tri pacijenta su ženskog spola. Srednja dob iznosila je 52 godine. Kao najčešći simptom navedeno je slabljenje vida, a kao znak smanjen vizus. Dva pacijenta obrađena su prema Simpsonovom stupnju II, a ostali po III stupnju. Dobar neurološki ishod zabilježen je u dva slučaja, umjerena onesposobljenost u jednom, trajno vegetirajuće stanje u jednom slučaju. Recidiv je zabilježen kod jednog pacijenta.

Kirurški su obrađena tri pacijenta s petroklivalnim i pontocerebelarnim meningiomima, srednje dobi od 58 godina. Kao simptomi i znakovi zabilježeni su nestabilni hod, te poremećaji ravnoteže i sluha, uslijed oštećenja 8. živca. Na jednoj pacijentici učinjena je resekcija II stupnja po Simpsonu, a na ostale dvije resekcija III stupnja. Registriran je jedan smrtni ishod, jedna umjerena onesposobljenost i jedan dobar oporavak, te jedan recidiv.

Na odjelu je obrađena samo jedna pacijentica sa meningiomom foramen magnuma, u dobi od 53 godine. Registrirane su slabosti nogu i parapareza. Resekcija je učinjena po II stupnju Simpsonove podjele. Pacijentica neurološki pokazuje umjerenu onesposobljenost. Recidiv nije registriran.

Radikalnost kirurške resekcije ocjenjivana je po Simpsonovoj podjeli:

I - 18,1 %

II - 48,4 %

III - 33,3 %

IV i V - 0 %

Neurološki ishod ocjenjivan je po GOS i iznosio je:

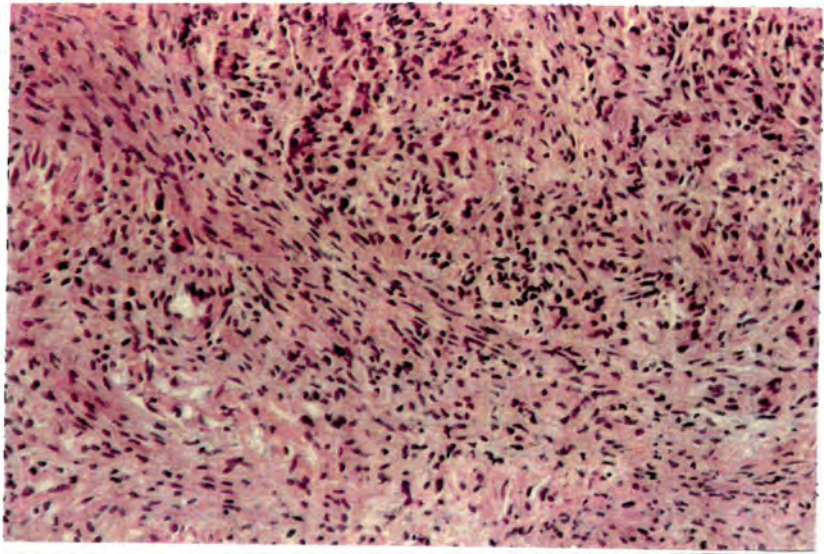
GOS 5 - 54,5 %

GOS 4 - 24,2 %

GOS 3 - 12,1 %

GOS 2 - 3,0 %

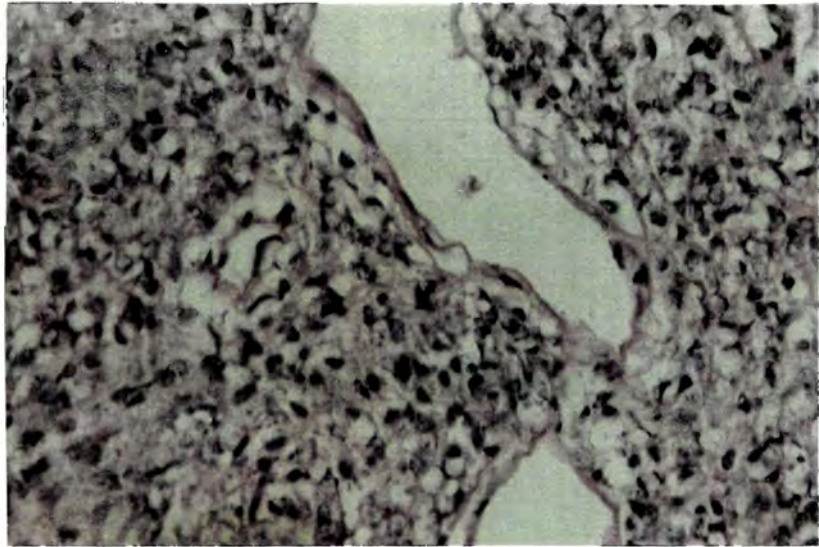
GOS 1 - 6,0 %.




Fotografija 1 - Hemalaun eozinska metoda bojenja u stanicama fibromatoznog meningioma (poveć. x 200)



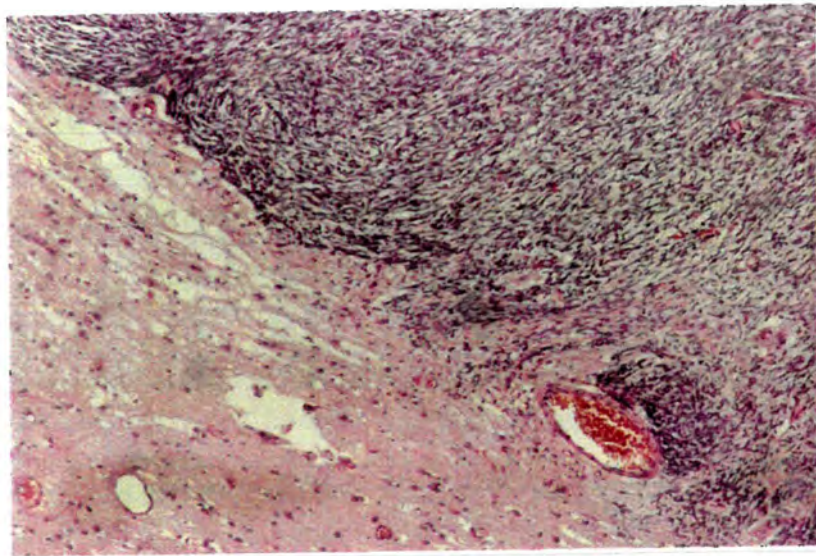
Fotografija 2 - PC 10 imunoreaktivnost fibromatoznog meningioma (poveć. x 200)




Fotografija 3 - Hemalaun eozinska metoda bojenja u stanicama atipičnog meningioma (poveć. x 200)



Fotografija 4 - Imunolokalizacija PCNA u stanicama atipičnog meningioma (poveć. x 200)



Fotografija 5 - Hemalaun eozinska metoda bojenja stanica malignog meningioma (poveć. x 200)



Fotografija 6 - PCNA pozitivne jezgre malignog meningioma (poveć. x 200)

5. RASPRAVA

Najveća učestalost meningioma je na cerebralnom konveksitetu tj. tamo gdje su villi normalno najbrojniji, te se ta mjesta smatraju predilekcionim za pojavu meningioma. U našem radu, falks odnosno parasagitalna regija je najčešće mjesto javljanja meningioma, a intraorbitalna regija odnosno okcipitalna je najrjeđa. To se poklapa sa mišljenjima i drugih autora (9, 13).

Sfenoorbitalna regija je rijetko zahvaćena meningealnim tumorom. U seriji Chushinga i Eisenhardta (7) od 313 meningioma raznih lokalizacija, samo jedan je bio primarni orbitalni meningiom. U seriji Jellingera i Slowika (8), orbitalna regija zastupljena je sa 3,3 %.

U našem materijalu meningioma intraspinalne regije bilo je 15 (13,00 %). U seriji Jellingera i Slowika (8) meningioma intraspinalne regije je bilo 16,90 %, što je slično našim rezultatima. Torakalna regija je najčešće zahvaćen segment, što se slaže sa distribucijom intraspinalnih meningioma kod drugih autora (69, 104).

Intraspinalni meningiomi, kao i intrakranijalni, obično rastu subduralno, držeći se dure. Njihovo javljanje ekstraduralno je rijetko, ali se u literaturi opisuje.

Od naših 15 slučajeva spinalnog meningioma jedan je ekstraduralni. Radi se o ženi staroj 47 godina. Calogero (120) prikazujući svoja četiri slučaja i iz literature opisan 31 slučaj, navodi prosječnu dob javljanja od 37 godina. U njegovoj seriji 45,70 % slučajeva su muškarci. Po mišljenju tog autora, javljanje meningioma u ekstraduralni prostor spinalnog kanala može biti posljedica prirodne tendencije ovih neoplazmi za zahvaćanje dure i duralnih sinusa.

Ostala mjesta gdje meningiomi mogu rasti, ali izuzetno rijetko i koja se opisuju u literaturi, u našem materijalu nisu prisutna (90, 92).

Srednja životna dob pacijenata sa meningiomom je 49,78 $SD \pm 8,38$ godina, za sve lokalizacije. Za intrakranijalne meningiome je 49,15 a za intraspinalne 54,00 godine. Naš najmlađi pacijent imao je 25, a najstariji 69 godina. Prosječna dob javljanja meningioma u žena je 50,76 dok je u muškaraca 48,35 godina, u našem materijalu. Prosječna dob javljanja meningealnih tumora u Cushingovu materijalu je 46,40 godine i to u žena 42,90 a u muškaraca 52 godine (7). Najmlađi pacijent iz te serije imao je tri godine, a najstariji 86 godina. U seriji Jellingera i Slowika (8), prosječna dob pacijenata za sve intrakranijalne tumore je 50,56 godina, a za intraspinalne je 60,98 godina.

Većina naših pacijenata je ženskog spola, a omjer za sve lokalizacije je 75:40. Kod intraspinalnog meningioma 12 slučajeva su žene a tri muškarci.

Veću učestalost meningioma u žena sa odnosom 2:1 za intrakranijalne i 10:1 za intraspinalnu regiju navodi Jellinger i Slowik (8).

Usporedba naših rezultata pokazuje slične vrijednosti sa onima u Cushinga (1), dok su pacijenti u Jellingerovoj seriji nešto stariji (8).

Da su meningiomi rjeđi kod starijih, nego što se općenito pretpostavlja, mišljenja su Russell i Rubinstein (43).

Usporedba omjera spola u našem materijalu je slična onoj u Jellingera (8).

Zbog brojnih varijacija histoloških tipova meningioma, predlagane su brojne klasifikacije.

Cushing i Eisenhardt (7) opisuju 9 tipova i 20 podtipova meningealnih tumora. Godine 1950. Russell (43) je adaptirala Courvilleovu klasifikaciju i opisuje 5 histoloških tipova meningioma.

U našem radu osnova podjele je Klasifikacija intrakranijalnih tumora po Russell i Rubenstein-ovoj podjeli (43) iz Pathology of Tumours of the Nervous System i klasifikacija objavljena od strane Svjetske zdravstvene organizacije (128), prema kojoj su tumori moždanih ovojnica podijeljeni na: endotelijalni, fibromatozni i angioblastički histološki tip, hemangiopericitom, atipični, anaplastični histološki tip i meningosarkom.

Detaljnijom analizom histoloških karakteristika tumora naše serije, došli smo do morfoloških kriterija za proširenje te klasifikacije, pa predlažemo slijedeću klasifikaciju meningioma:

1. endotelijalni tip
 - a. tip I
 - b. tip II
 - c. tip III (jako vaskularizirani)
2. fibromatozni meningiom
3. angioblastički meningiom
4. hemangiopericitom
5. atipični meningiom
6. anaplastični meningiom
7. menigealni sarkom

Na osnovi histoloških osobina izdvojeno je kao endotelijalni tip, tip I, 25 (21,73 %) i to 21 (18,26 %) intrakranijalnih i 4 (3,47 %) intraspinalnih meningioma.

Histološkom slikom, ove grupe tumora, dominiraju solidni otočići i tračci endotelijalnih stanica uz prisustvo krvnih žila, različitog lumena, tako da je prisustvo retikulina, elastičnih i kolagenih vlakana ograničeno na vaskularne prostore i dijele tumor na više lobusa, nejednake veličine i oblika.

Ovakvu histološku sliku endotelijalnog tipa opisuje i većina drugih autora (18,31).

Dok drugi autori u ovoj histološkoj grupi meningioma ne opisuju vrtložaste formacije i psamozna tjelešca, mi smo primjetili prisustvo vrtložastih formacija u 3 (12,00 %) i psamoznih tjelešaca u 8 (32,00 %) slučajeva (21).

Ksantomatozne promjene, odnosno prisustvo uglavnom manjih nakupina pjenušavih stanica, u ovom histološkom tipu nađu se u 11 (44,00 %) slučajeva. Prisustvo ovih stanica opisuju i drugi autori uz naglasak da su ove promjene izraženije u angioblastičkom meningiomu (106). Miksomatozne promjene su prisutne samo u jednom slučaju (0,86 %) u našem sveukupnom materijalu, a u literaturi se opisuju kao rijetka pojava (22).

I pored opće karakteristike meningioma da sporo i ograničeno rastu i ne zahvaćaju mozak, ipak se može govoriti o sklonosti meningioma za infiltraciju koštane srži lubanje, mišića i mozga.

Infiltracija koštane srži lubanje, u ovoj grupi, prisutna je u 3 (12,00 %) slučaja. U sva tri slučaja tumorske stanice su u obliku tračaka prisutne kako u Haversovim kanalima tako i u medularnim prostorima. Haversovi kanali i medularni prostori su prošireni, a tumorsko tkivo je očito odgovorno za proširenje prostora i kanala. U jednom od ova tri slučaja tumorsko tkivo sudjeluje u stvaranju kosti.

Osim ovog slučaja hiperostoze, u ovom histološkom tipu, bila su još dva slučaja hiperostoze u endotelijalnom tipu II.

Znači, učestalost hiperostoze u našem materijalu je 3 (2,60 %) slučajeva. Učestalost hiperostoze u 4,50 % slučajeva navode drugi autori (76,102).

Postoje brojna neslaganja o ulozi tumorskih stanica u nastajanju hiperostoze. Freedman i Forster (121) su mišljenja da su tumorske stanice odgovorne za produkciju kostiju dok Bailey (15) je mišljenja, da je za hiperostozu odgovoran stromalni dio tumora. Neki autori smatraju da proliferacija kostiju stoji u vezi sa širenjem krvnih žila lubanje u blizini meningioma odnosno spominju zastoj krvi kao uzrok bujanja kosti. Mišljenje Zulcha (49) je da je reakcija kosti na tumor nespecifična, te da je novo formiranje kosti reaktivna pojava, a ne sastavni dio tumora, pa se stoga tumorske stanice ne moraju naći na mjestu egzostoze. Da su koštane komplikacije kod meningioma kompleksni biološki fenomen mišljenja je Hlavka (130).

Infiltracija mozga, u našem materijalu, prisutna je samo u jednom slučaju. U moždanoj supstanciji se pored tumorskih stanica meningioma, vide i područja građena od većih ili manjih displastičnih krvnih žila sa osobinama angioma, te se vidi skoro kavernožno promijenjen korteks i prilježća bijela supstancija. Ovakava se slika može vezati uz centralnu formu neuralne blastomatozne malformacije-Recklinghausenovu bolest. Infiltracija u mišić viđena je samo u jednom slučaju.

Od ukupno 25 endotelijalnih meningioma tipa I, 7 (28,00 %) je recidiviralo, iako je mišljenje Jellingera i Slowika (8) da nema signifikantne razlike u stopi recidiviranja s obzirom na ovaj histološki tip meningioma.

Osnovna značajka endoteliomatoznog histološkog tipa, tip II su vrtložaste formacije i često prisustvo psamoznih tjelešaca.

U ovom histološkom tipu meningioma često je vidljiv blagi prelazak vrtložastih formacija u psamozna tjelešca. Dok Cushing i Eisenhardt (7), naziv "psamozno tjelešce" koriste samo za vrtloge koji imaju kalcifikacije, drugi autori ovaj naziv koriste i za kalcificirane i nekalcificirane celularne vrtloge. Postoje brojna neslaganja oko načina nastajanja psamoznih tjelešaca. Psamozno tjelešce se sastoji od koncentričnih lamela sa kalcijevim solima i najvjerojatnije nastaju degeneracijom pojedinih stanica u središtima vrtloga. Kepes (4) smatra da "psamozna tjelešca nisu ništa drugo do pupoljci završetka žila". Drugi autori smatraju da se celularni vrtlozi mogu razviti neovisno od krvnih žila. Kepes (4) smatra da je formiranje vrtloga jedna od bazičnih karakteristika meningotelijalnih meningioma. Naši nalazi potvrđuju to mišljenje.

Ovaj histološki tip meningioma je u našem radu zastupljen u 24 (20,87 %) slučajeva. Zajedno sa endotelijalnim tipom I čini 42,60 %. Cushing i Eisenhardt (7) navode učestalost endotelijalnog meningioma od 65,00 %. Jellinger i Slowik (8) u svojoj seriji od 1923 meningioma, gdje su koristili histološku klasifikaciju Russell i Rubinstein, endoteliomatoznih i prijelaznih formi su imali 85,00 %, od ukupnog broja 71,00 % su bili intrakranijalni.

Pjenušavih stanica je bilo u ovom histološkom tipu u 12 (50,00 %) slučajeva, mada su ove stanice češće u angioblastičkom tipu meningioma.

Infiltracija kosti uz hiperostozu prisutna je u 2 slučaja.

Iz ove grupe u našem materijalu recidiv je prisutan u 3 slučaja.

Obzirom na histološku klasifikaciju, "sincicijalni" endoteliomatozni meningiomi najviše recidiviraju, a fibromatozni najmanje. Jellinger i Slowik (8) ukazuju da nemaju signifikantne razlike u stopi recidiviranja, s obzirom na različite histološke tipove meningioma, izuzimajući pojedine tipove angioblastičkih meningioma.

I drugi autori nisu našli značajnu razliku u stopi recidiviranja s obzirom na različite histološke tipove meningioma, izuzimajući angioblastičku grupu meningioma.

Dok Jellinger i Slowik (8) ukazuju na povećanu celularnost i mitoze u oko 12,50 % rekurentnih meningioma, niti jedan od naša tri slučaja rekurentnog meningioma iz ove histološke grupe nije promijenio histološki tip, niti su primjećeni znakovi koji bi govorili o rapidnijem rastu.

Iako je u oba, prethodno opisana, endotelijalna tipa meningioma, bilo opisano prisustvo krvnih žila, različitog lumena i stijenke, tip III ili "jako vaskularizirani tip" meningioma se ipak mogao izdvojiti kao zaseban.

U histološkom opisu, datom u rezultatima rada, naglašeno je da histološkom slikom tumora ovog tipa (tip III) dominiraju veliki broj krvnih žila, različitog kalibra i skoro uvijek hijalino i displastički promjenjene stijenke, tako da se na pojedinim mjestima prikazuju kao hijaline kugle ili pak kao hijalina područja bez mnogo tumorskih stanica. U histološkoj slici ovog tipa tumora bilo je jasno prisustvo područja koja su odgovarala endotelijalnom tipu I ili II.

Jako vaskularizirni meningiom zastupljen je u 15 (13,04 %) slučajeva i svi oni su bili intrakranijalni tumori, različitih lokalizacija. Jako vaskularizirani meningiom kao histološki tip meningioma, odnosno kao naziv, koristi i Jellinger i Slowik (8), ali ga oni uključuju u grupu angioblastičkih meningioma. Učestalost ovog tipa meningioma u njihovoj seriji je 5,20 %. Po svojim citološkim svojstvima ovaj tip meningioma treba uključiti u grupu endoteliomatoznih meningioma, sa bogatom vaskularizacijom i specifičnom organizacijom te vaskularizacije, a ne u hemangioblastičku varijantu tumora (8).

Fibromatozni tip meningioma, histološki građen od isprepletenih snopova vretenastih stanica sa štapičastom jezgrom, zastupljen je u 17 (14,78 %) slučajeva (12 intrakranijalnih i 5 intraspinalnih tumora). U seriji Jellingera i Slowika (8) ovaj histološki tip je prisutan u 6,60 % slučajeva.

U radu su prikazana 5 intraspinalnih fibromatoznih meningioma, ostalih 12 su intrakranijalni različitih lokalizacija. Russell i Rubinstein (43) su mišljenja da je fibromatozni tip najčešći u intraspinalnoj regiji.

Psamozna tjelešca u ovom histološkom tipu prisutna su u 12 (70,59 %), palisadni poredak u 7 (41,17 %), pjenušavih stanica u 4 (23,53 %) slučajeva i to obično u manjim nakupinama.

Prisustvo psamoznih tjelešaca, vrtložastih formacija, pjenušavih stanica kao i palisadni poredak stanica navode i drugi autori (4,27) u ovom histološkom tipu meningioma.

Od 17 slučajeva fibromatoznog meningioma 11 je recidiviralo.

Kao posebna histološka grupa, angioblastički meningiom je opisan od Cushinga i Eisenhardta (7). Opisani su kao tumori meninge koji se karakteriziraju velikom celularnošću, prisustvom velikog broja vaskularnih prostora, tankih zidova i rapidnijim rastom. Godine 1938. Cushing i Eisenhardt (7) su proširili koncepciju angioblastičkog meningioma i opisali su njegove tri varijante: 1- angioblastički meningiom ranije definiran, varijanta 3- angioblastički meningiom čija je histološka slika slična kapilarnom hemangioblastomu, varijanta 2- opisana je kao prelazana varijanta između varijante 1 i 3 (7).

Kriterij koji su postavili Cushing i Eisenhardt (7) za raspoznavanje kapilarnog hemangioblastoma od angioblastičkog meningioma, varijanta 3, je sklonost meningioma prema duri, dok za kapilarni hemangioblastom bilježe da je obično intracerebelarni tumor neovisan o meningama i sa jasnom tendencijom da bude cističan. Povezanost kapilarnog

hemangioblastoma sa Lindau-ovim sindromom je korištena kao dokaz u diferencijalnoj dijagnozi.

Ovi kriteriji su danas prevaziđeni, oni su uglavnom topografski i makroskopski, ali ne pružaju osnovu po kojoj bi se diferencirali kapilarni hemangioblastom i angioblastički meningiom.

Pitkethly i suradnici (126) su mišljenja da angioblastički meningiom ima hemangioblastičku i hemangiopericitarnu varijantu.

U ovu grupu meningioma svrstano je 14 (12,17 %), svi su bili intrakranijalni tumori bez neke tendencije za određenu lokalizaciju u supratentorijalnom prostoru. Niti jedan od tumora nije bio cističan, svi su bili solidne građe. Učestalost angioblastičkog meningioma slična je onoj u seriji Jellingera i Slowika (8) sa 6,00 %, gdje su u grupu angioblastičkog meningioma uključeni jako vaskularizirani meningiom, hemangioblastički i hemangiopericitarni meningiom.

Ovaj histološki tip meningioma u drugim serijama čini 4,20 - 4,70 % intrakranijalnih meningioma. U našem materijalu je incidencija tih tumora relativno velika.

Morfološki histološkom slikom ovih tumora dominira veća celularnost, umjerena polimorfija i po koja mitotska figura.

Histološka slika hemangiopericitoma je karakterizirana bogatom vaskularizacijom koju čine brojni vaskularni prostori, okruženi okruglastim, ovoidnim ili vretenastim stanicama. Ove stanice su obično odijeljene od krvnih žila i endotelnih stanica endotelnim slojem koji okružuje stijenku krvne žile. Na osnovu histološkog izgleda u ovu grupu svrstana su dva tumora, jer svrstavanje hemangiopericitoma unutar grupe angioblastičkih meningioma ne uklapa se sa postulatom da vode porijeklo od vaskularnih pericita.

Hemangiopericitom su prvi opisali Stout i Murray (122) kao vaskularni tumor koji se karakterizira brojnim vaskularnim prostorima, intaktne bazalne membrane koja odvaja endotelne stanice kapilara od okruglastih ili vretenastih tumorskih stanica, smještenih ekstravaskularno. Ti autori (122) su u kulturi tkiva pokazali da ove okruglaste ili vretenaste tumorske stanice vode porijeklo od Zimmermanovih pericita, te su ove tumore različitih lokalizacija, ali koji najčešće rastu u mekim dijelovima tkiva, nazvali hemangiopericitomima. Položaj ovih stanica, u odnosu na lumen krvne žile, može se najbolje pokazati bojanjem na retikulin. Tada se vidi da su stanice ekstraluminalno postavljene, a fine retikulinske niti okružuju ili par stanica ili pak svaku pojedinačnu stanicu.

Stout i Murray (122) smatraju da hemangiopericitom ne bi trebalo uključiti u grupu angioblastičkih meningioma, uzimajući u obzir da su tumorske stanice (periciti) komponenta kapilarnog zida te zbog toga hemangiopericitom klasificiraju u neoplazme vaskularnog porijekla. Ovi autori smatraju da ekstraluminalni smještaj tumorskih stanica koje se prikazuju bojanjem na retikulin odvaja ove tumore od meningioma, te se tako, i razlikuju. Neki autori predlažu da se angioblastički meningiom dijeli na hemangiopericitarnu i hemangioblastičku varijantu, a Jellinger i Slowik (8) ovim dvijema varijantama dodaju i treću, jako vaskularizirani meningiom. Schroder i Muller (113) opisuju meningeomatozne vrtloge u obliku "listova na peteljci" u kulturi tkiva cerebrospinalnih hemangiopericitoma meninga. Prema našem mišljenju postoje svi elementi da se hemangiopericitom odvoji od meningioma i tretira kao "hemangiopericitom meninga".

Histološka slika atipičnog meningioma uključuje tipične meningotelijalne vrtloge, mala područja nekroze, hipercelularitet, mitotsku aktivnost, brojne jezgre sa prominentnim nukleolima, ali ne pokazuje invaziju mozga niti područja sarkomskog izgleda.

Anaplastični meningiomi su tumori koji pokazuju invaziju mozga, nekroze i slabu citološku diferencijaciju, sa brojnim mitotskim figurama, jezgre su pleomorfne, često bizarna izgleda.

Meningosarkom se dijagnosticira u slučajevima kada su područja tipičnog meningioma, kao vrtlozi, psamozna tjelešca i ovalne jezgre prisutna sa sarkomatoznim područjima, ekstenzivnim nekrozama ili invazijom mozga (53). Osnovni značajke koje diferenciraju meningosarkom od atipičnog meningioma su: invazija mozga, sarkomatozna područja i citološke značajke povezane sa agresivnim tumorskim ponašanjem (54).

Iz grupe atipičnog meningioma recidivirao je jedan slučaj (3,40 %), anaplastični meningiom recidivirao je u 3 slučaja (10,30 %), dok je recidiva sarkoma bilo u jednom slučaju (3,40 %).

U seriji Jellingera i Slowika (8) rekurencija meningioma u zadnjih 5 godina nakon totalne resekcije javlja se u 13 % slučajeva, dok u studiji Miramanoffa i suradnika (48) rizik rekurencije poslije totalne resekcije iznosi 7 % u pet godina, 20 % u 10 godina i 32 % u 15 godina.

Biološko ponašanje meningioma ne može se često predvidjeti histološkim izgledom tih tumora. Prihvaćeno je mišljenje da nema povezanosti između histoloških podtipova i razine rekurencije u meningiomima, osim u intermedijarnom i anaplastičnom tipu (hemangiopericytoma, papilarni i anaplastični meningiom).

U prognostičkoj ocjeni histoloških oblika u meningioma, mnogi autori koreliraju hipercelularitet, celularni pleomorfizam, difuzni rast, visoki mitotski indeks, tumorske nekroze, kortikalnu i/ili koštanu invaziju sa agresivnim ponašanjem tumora, bržim rastom i češćim rekurencijama (4). U našem materijalu u 29 slučajeva (25,20 %) javlja se prvi recidiv između 1-6 godina, dok se drugi recidivi u jednom slučaju (1,90 %) javlja nakon 2 godine, u 4 slučaja (3,50 %) nakon 4 godine i u jednom slučaju (0,90 %) nakon 6 godina. Između pacijenata sa intrakranijalnim i intraspinalnim tumorima postoji signifikantna razlika; recidivi se češće javljaju kod intrakranijalnih tumora u usporedbi sa intraspinalnim tumorima ($p < 0,0159$).

Simpson (50) nalazi malu korelaciju između histoloških karakteristika i brzine rasta tih tumora, a to potvrđuju ispitivanjem mitoza, nekroza i čak kortikalne invazije u meningioma koji nisu rekurirali nakon kirurške ekscizije.

Christensen i suradnici (127) prikazuju koštanu invaziju u 3,80 % meningioma bez rekurencije i u 15 % rekurentnih tumora, dok kortikalna invazija nije signifikantno različita u obje grupe. U našem materijalu ne postoji signifikantnost u broju mitoza između rekurirajućih i nerekurirajućih meningioma, ali dobiveni su rezultati gotovo na granici statističke značajnosti ($p < 0,059$). Pacijenti sa intraspinalnim tumorima imaju signifikantno manji broj mitoza.

Isti autori su našli nekrotične promjene unutar tumora, u 26 % rekurentnih meningioma u komparaciji sa 3 % nerekurirajućih meningioma (127). U našem materijalu ne postoji signifikantna razlika u prisutnosti nekroza između rekurentnih i nerekurirajućih meningioma.

Jaaskelainen i sur. (47) u studiji 43 pacijenta sa meningiomom, uzimaju hipercelularitet, gubitak arhitekture, nuklearni pleomorfizam, mitotski indeks, fokalne nekroze i infiltraciju mozga u gradiranju meningioma: I - benigni, II - atipični, III - anaplastični, IV - sarkom. Ti autori zaključuju da mitotski indeks korelira sa načinom rasta

kao i PCNA (52). U našem materijalu nema signifikantnosti u prisutnosti invazije mozga između rekurentnih i nerekurirajućih meningioma, ali postoji jasna signifikantnost u prisutnosti invazije koštanih struktura između meningioma sa i bez recidiva. Kod rekurentnih meningioma signifikantno češće se javlja invazija koštanih struktura u odnosu na nerekurirajuće tumore ($p = 0,0005$).

U seriji 82 subtotalno resecirana meningioma sa 44 rekurencije, De la Monte i sur. (107) su našli 7 od 20 semikvantitativnih parametara koji koreliraju sa tumorskom rekurencijom i to: povećani vaskularitet, depozite hemosiderina, prominentni nukleoli, mitotske figure, nekroze pojedinačnih stanica ili fokuse nekroze, nuklearni pleomorfizam i gradus tumora (atipični ili maligni).

U našem materijalu postoji signifikantnost u postojanju hipervaskulariteta između nerekurirajućih i rekurirajućih tumora. Kod meningioma sa izraženim hipervaskularitetom signifikantno češće se javlja recidiv u usporedbi sa klasičnim meningiomom. Međutim potpuno je nezavisno u pojavi recidiva da li je izražena ili nije pleomorfija i hipercelularnost unutar tumora.

Postavlja se pitanje zašto rekurentni meningiomi ne mijenjaju bazični histološki izgled. U seriji Kepesa (19) od 88 totalno reseciranih klasičnih meningioma, 12,50 % pokazuju histološke znakove povećane agresivnosti u kasnijim biopsijama. U našem materijalu rekurentni tumori zadržavaju prvobitan histološki izgled, osim naglašene celularnosti.

U seriji Millera (42) većina meningioma su klasičnog tipa ali je frekvencija atipičnog i malignog meningioma zabilježena u 1-10 % slučajeva. Lokalna rekurencija meningioma poslije radikalne kirurške ekstirpacije važan je klinički problem. U klasičnoj seriji Cushinga i Eisenhardta (7), jedna trećina od 313 pacijenata pokazuje rekurenciju, dok Jaaskelainen i sur. ukazuju na razinu rekurencije od 19 % u 20 godina.

Klinički i kirurški faktori, kao tumorska lokalizacija, stupanj resekcije i zahvaćenost kritičkih struktura kao kranijalnih živaca i velikih cerebralnih žila, uzimaju se u objašnjenju rekurencije tumora. Histopatološki oblici i gradus važan je za diferencijaciju tumora koji imaju rizik lokalne rekurencije a mali rizik za udaljene metastaze. U našem materijalu ne postoji razlika u recidivima između zloćudnih i dobroćudnih tumora, ali postoji signifikantnost u tome dolazi li ili ne do invazije mozga i koštanih struktura između zloćudnih i dobroćudnih tumora. Kod dobroćudnih tumora signifikantno je manje invazija mozga i invazija koštanih struktura. Brojne studije definiraju patohistološke oblike (meningosarkom) kao prognostički značajne u rekurenciji. U velikoj seriji meningioma, rekurencija je nađena u 10 od 14 sarkoma, dok incidencija rekurencije u 179 benignih meningioma iste serije nije zabilježena. U seriji Millera (42) od 105 pacijenata, 27 (25,70 %) meningioma je recidiviralo. Histološke varijable bez statističke značajnosti za rekurenciju tumora su histološki podtip tumora, invazija kosti ili dure i pleomorfizam, te klinički podaci kao spol, tumorska lokalizacija, klinički simptomi. Međutim u istoj studiji signifikantan efekt za rekurenciju imali su mitotski indeks i Simpsonov gradus tumorske resekcije.

U našem materijalu pojava recidiva može se statistički značajno predviđati na osnovi broja mitoz, invazije koštanih struktura i lokalizacije, dok nam spol, dob, histološki tip, nekroze, PCNA i invazija mozga ne omogućava da povećamo mogućnost prognoze recidiva. Regresijska analiza pokazuje da se lokalizacija može statistički značajno predvidjeti na osnovu broja mitoz i pojavljivanja odnosno nepojavljivanja recidiva. Manji broj mitoz i nepostojanje recidiva statistički je značajno povezano sa intraspinalnom lokalizacijom.

Jellinger i Slowik (8) su našli da nekroze, pleomorfija i hipercelularnost nemaju značajnu vezu sa lošom prognozom. U studiji, umjereni ili naglašeni nuklearni pleomorfizam je zabilježen u malignih i nemalignih tumora ali frekvencija pleomorfije je bila signifikantno veća u grupi tumora koji su rekurirali. Nuklearni pleomorfizam i hiperkromazija su važne značajke za predikciju biološkog ponašanja velikog broja neoplazmi, pa tako i meningioma.

Christensen i sur. ukazuju da invazija mozga nije značajan prediktor rekurencije ali da su nekroze značajne (127). Naši rezultati pokazuju da se histološki tip može statistički značajno predvidjeti na osnovu poznavanja broja mitozna, dobi pacijenata i invazije mozga. Veći broj mitozna, starija dob i postojanje invazije mozga statistički su značajno povezani sa pojavljivanjem malignih tumora.

Meningiomi olfaktornih brazdi od posebnog su interesa za neurokirurgiju zbog konstantnog smanjivanja postotka kirurškog mortaliteta (11). Kirurški mortalitet je smanjen od 30 % na 0 %.

Kompleksnost ekscizije meningioma olfaktornih brazdi Samii (129) je uspio postići kod svih 14 pacijenata, dok je to kod nas postignuto u 6 od 11 pacijenata uz 3 registrirana recidiva. Paralelno sa tim neurološki ishod (ocjenjivan kao dobar, osrednji, loš) nešto je bolji u Samii-evoj seriji; u 11 slučajeva dobar ishod, u 3 slučaja osrednji ishod, prema naših 7 pacijenata ocijenjenih sa GOS 5, 3 pacijenta sa GOS 4 i jedan pacijent sa GOS 3. Ojemman (2) u svojoj studiji navodi 10 pacijenata sa GOS 5.

U seriji sfenoidalnih meningioma, totalna ekscizija tumora izvedena je kod 5 pacijenata, a nepotpuna ekscizija kod 3 pacijenta. U našoj seriji, 5 pacijenata kirurški je obrađeno po Simpsonovom stupnju II, a 3 po III stupnju. U Samii-evoj seriji svi pacijenti imaju dobar neurološki ishod (129). Od 8 pacijenata naše serije, 5 imaju dobar neurološki ishod, jedan umjerenu onesposobljenost, a 2 tešku onesposobljenost. U našoj seriji zabilježena su 2 recidiva.

Od sfenoorbitalnih odnosno intraosealnih (po Samii-u) meningioma, totalna ekscizija postignuta je kod svih slučajeva uz dobar neurološki ishod u studiji Samii-a i Ammirati-a (129). U našoj seriji 2 pacijenta operirana su po Simpsonovom stupnju tumorske resekcije III i 1 po II stupnju resekcije. Neurološki ishod kod 2 pacijenta ocijenjen je sa 5 po GOS, kod 1 pacijenta sa 4 GOS, uz jedan prisutan recidiv (88).

Samii i Ammirati (129) u seriji sfenokavernoznih meningioma postigli su potpuno odstranjenje tumora u 18 slučajeva, a nepotpuno u 9 slučajeva. U našoj seriji jedna pacijentica obrađena je po II stupnju, a dvije pacijentice po III stupnju Simpsonove podjele. U Samii-evoj seriji od 27 pacijenata, 17 ima dobar neurološki ishod, 4 osrednji ishod, a 2 pacijenta imaju slabi neurološki ishod (129). U istoj seriji zabilježena su 4 smrtna ishoda. U našoj seriji zabilježen je jedan smrtni ishod, jedan recidiv, jedan dobar neurološki ishod i jedna teška onesposobljenost.

Kod meningioma tuberkuluma sele, Samii i Ammirati (129) obradili su 29 pacijenata sa kompletnom resekcijom, 2 sa nekompletnom resekcijom, te sa dobrim neurološkim ishodom u 27 pacijenata (129). Iz iste serije 2 pacijenta imala su osrednji neurološki ishod, a zabilježena su i 2 smrtna slučaja. Iz naše serije, po 2 pacijenta operirana su po II i III Simpsonovom stupnju resekcije. Doobar neurološki ishod (GOS 5) imala su 2 pacijenta, umjerenu onesposobljenost (GOS 4) imao je jedan pacijent, a trajno vegetirajuće stanje (GOS 2) imao je jedan pacijent. Zabilježen je i jedan slučaj recidiva. U našoj seriji, kao i kod Ojemmana nije zabilježen operativni mortalitet.

Kod petroklivalnih i pontocerebelarnih meningioma, u Samii-evoj seriji (129) odnos kompletne prema nekompletnoj resekciji je 20:7. U našoj seriji jedna pacijentica je

resecirana po II stupnju, a dvije po III stupnju Simpsonove podjele (50) kirurške resekcije. Uz jedan smrtni ishod, zabilježena je jedna umjerena onesposobljenost (GOS 4) i jedan dobar neurološki ishod (GOS 5). Samii bilježi 20 dobrih, 3 osrednja i 4 loša neurološka ishoda, ali bez smrtnih slučajeva (129).

Samii i Ammirati (129) u grupu kraniospinalnih meningioma uključuju meningiome foramen magnuma i donjeg klivusa, te prikazuju iz te grupe 8 pacijenata sa potpunim odstranjenjem tumora i jednog pacijenta sa nepotpuno odstranjenim tumorom. Iz iste serije dobar neurološki ishod zabilježen je kod 5, srednji kod 3, a loš ishod kod jednog pacijenta. U našoj seriji je samo jedan slučaj meningioma foramen magnuma koji je reseciran prema II stupnju Simpsonove podjele, čiji neurološki ishod pokazuje umjerenu onesposobljenost.

Jezgrin antigen proliferirajućih stanica (PCNA) je direktno uključen u sintezu DNA. Prisutan je u jezgri za vrijeme staničnog ciklusa s najvećom koncentracijom u srednjoj S fazi.

PC 10 je monoklonalno antitijelo, koje prepoznaje PCNA u rutinski obrađenom tkivu.

Hall i sur. (117) su prvi prikazali PCNA imunoreaktivnost u proliferativnom odjeljku normalnog tkiva, fiksiranog formalinom i uklopljenog u parafin. Korelacija PCNA pozitivnih stanica sa S frakcijom dobivenom protočnom citometrijom stanica želučanih limfoma, sugerira da je PCNA pokazatelj stanične proliferacije u tumorskom tkivu. U različitim malignim neoplazmama proliferativna aktivnost korelira sa metastatskim potencijalom tumora, lokalnim recidivom i prognozom (84, 91).

Proučavanje stanične kinetike različitih tumora nije dalo ujednačene rezultate. PC 10 imunoreaktivnost u karcinomima endometrija korelira sa mitotskim indeksom, a PCNA pozitivne stanice u limfoidnim neoplazmama pokazuje linearnu korelaciju sa Ki 67 pozitivnim stanicama. U želučanim karcinomima i hemangiopericitomima nema korelacije između PC 10 indeksa i S faze ili S+G2M frakcije.

Kontrola ekspresije PCNA mogla bi biti deregulirana sekrecijom faktora rasta. Vrlo je vjerojatno da različite metode procjenjuju različite vidove proliferativne aktivnosti tumorskih stanica i nisu jedina mjera stanične proliferacije (118, 119).

PCNA indeks korelira sa gradusom stromalnih tumora, karcinoma prostate, limfoma, astrocitoma i hemangiopericitoma.

U karcinomima pankreasa nema korelacije između stupnja diferenciranosti i PCNA indeksa, ipak slabo diferencirani karcinomi pokazuju nešto više vrijednosti indeksa.

Povezanost između PCNA i broja mitozata je statistički signifikantna sa pozitivnom korelacijom, a to znači što je veći broj mitozata veći je postotak PCNA ($p < 0,005$). Statistička signifikantnost postoji u postotku PCNA između pacijenata kod kojih postoji i kod kojih ne postoji invazija mozga. Kod pacijenata sa tumorskom invazijom mozga signifikantno je veći postotak PCNA (69 %). Signifikantne razlike nema u postotku PCNA kod pacijenata sa tumorskim nekrozama kao niti kod rekurentnih meningioma.

Kod hipercelularnih i pleomorfih meningioma PCNA je signifikantno povećan (u grupi hipercelularnih meningioma vrijednost PCNA je 73,03 %, a u grupi pleomorfih meningioma je 72,26 %).

Histološki tip meningioma može se predvidjeti na osnovi poznavanja razine PCNA i broja mitozata. Pacijenti sa malignim meningiomima imaju signifikantno veći postotak PCNA, što je identično sa studijom Hsu-a i sur.(108) u kojoj se vrijednost PCNA i mitotski indeks uzimaju kao signifikantne vrijednosti u predviđanju biološkog ponašanja tumora. U

studiji Hsu-a i sur. PCNA indeks je signifikantan faktor u univarijatnom modelu, ali ne i u multivarijatnom modelu, što se slaže sa našim rezultatima (108).

Univarijatna analiza pokazuje da PCNA indeks ima vrijednost prognostičkog pokazatelja, međutim u multivarijatnoj analizi u usporedbi sa ostalim prognostičkim pokazateljima, PCNA indeks gubi značaj nezavisnog prognostičkog pokazatelja (108).

Slične rezultate daju analize imunoreaktivnosti u različitim tumorima. PCNA indeks ima značaj prognostičkog čimbenika kod hemangiopericitoma, limfoma, stromalnih tumora, ali ne i nezavisnog prognostičkog faktora. Utjecaj na prognozu prisutan je i kod karcinoma želuca, iako rezultat nije statistički značajan.

Navedeni rezultati u procjeni PCNA imunoreaktivnosti pokazuju izrazite razlike među raznim vrstama tumora. Dužina fiksacije tkiva alterira PC 10 imunoreaktivnost, te ju je potrebno standardizirati. U nekim tumorima PCNA imunoreaktivnost pokazuje nepravilnu raspodjelu unutar tkiva. Hall i sur. (118) preporučuju semikvantitativan prikaz PCNA imunoreaktivnosti, kako bi se izbjegle ove razlike u rezultatima. Ove razlike također pokazuju, da su u ponašanju tumora, osim proliferativne aktivnosti, važni i drugi čimbenici.

6. ZAKLJUČAK

1. Najveća učestalost meningioma je na falksu odnosno na parasagitalnoj regiji sa 23,50 %, a najrjeđi su intraorbitalni i okcipitalni meningiomi (0,86 %).

2. U spinalnoj regiji nađeno je 13,04 %, slučajeva, u svim slučajevima zahvaćena je torakalna regija.

3. Intrakranijalni i intraspinalni meningiomi rastu subduralno držeći se dure. U 13,33 % slučajeva intraspinalnih meningioma, rast je bio ekstraduralan.

4. Srednja životna dob bolesnika sa meningealnim tumorom je 49,78 $SD \pm 8,38$ godina za sve lokalizacije. Za intrakranijalne tumore srednja dob je 49,15 godina, a za intraspinalne 54,00 godine. Prosječna dob javljanja meningealnih tumora u žena je 50,76 godina, dok je u muškaraca 48,35 godina.

5. U endoteliomatozni meningiom, tip I, svrstano je 25 (21,74 %) slučajeva i to 21 (84,00 %) intrakranijalnih i 4 (16,00 %) intraspinalnih meningioma. Infiltracija koštane srži lubanje u endoteliomatoznom meningiomu, tip I, prisutna je u 3 (12,00 %) slučajeva. Recidiv se unutar endoteliomatoznog meningioma, tip I, javio u 7 slučajeva.

Endoteliomatozni meningiom, tip II, zastupljen je u 24 (20,86 %) slučajeva. Infiltracija kosti uz hiperostozu prisutna je u 2 slučajeva, a recidiv se javio u 3 (12,50 %) slučajeva.

Jako vaskularizirani meningiom, tip III, endoteliomatoznog meningioma nađen je u 15 (13,04 %) slučajeva, svi su bili intrakranijalni tumori različitih lokalizacija.

Fibromatozni meningiom zastupljen je u radu u 17 (14,78 %) slučajeva (12 intrakranijalnih i 5 intraspinalnih). Iz ove grupe recidiviralo je 11 slučajeva.

U grupi angioblastičkih meningioma svrstano je 14 (12,74 %) slučajeva. Iz angioblastičke grupe meningioma recidiviralo je 2 tumora. Jedan recidivirajući meningiom nije pokazivao histološke karakteristike rapidnijeg rasta, dok je drugi bio celularni.

Na osnovu histološkog izgleda u grupu hemangiopericitoma svrstana su dva tumora, i to kao tranzicionalni tumori vaskularnog porijekla.

U našem materijalu histoloških tipova atipičnog meningioma bilo je u dva slučaja (1,70 %), anaplastičnog meningioma u 7 slučajeva (6,10 %), a sarkoma u 9 slučajeva (7,80 %). Iz grupe atipičnog meningioma recidivirao je jedan slučaj (3,40 %), anaplastični meningiom recidivirao je u 3 slučaja (10,30 %), dok je recidiva sarkoma bilo u jednom slučaju (3,40 %). Učestalost recidiva veća je u žena, odnos žene-muškarci je 4:1, u srednjoj životnoj dobi od 53,20 godina.

Recidiv se javio u jednom slučaju i to nakon 4 godine, bez bitnih citoloških promjena u histološkoj slici tkiva tumora.

6. Histološki tip meningioma može se predvidjeti na osnovi poznavanja broja mitozu, dobi pacijenata i invazije mozga. Veći broj mitozu, starija dob pacijenata i postojanje invazije mozga signifikantno su povezani sa pojavljivanjem malignih meningioma.

7. Povezanost između PCNA i broja mitozâ je statistički signifikantna, sa pozitivnom korelacijom, a to znači da što je veći broj mitozâ veći je i postotak PCNA ($p < 0,056$).

8. Statistička signifikantnost postoji u postotku PCNA između pacijenata kod kojih postoji i kod kojih ne postoji invazija mozga. Kod pacijenata sa tumorskom invazijom mozga signifikantno je veći postotak PCNA (69 %).

9. Ne postoji signifikantna razlika u postotku PCNA kod pacijenata sa tumorskim nekrozama ili bez njih.

10. Ne postoji signifikantna razlika u postotku PCNA između pacijenata bez i sa recidivima.

11. Postoji signifikantna razlika u postotku PCNA kod pacijenata sa i bez tumorske pleomorfije. Postotak PCNA (72,26 %) signifikantno je veći u grupi sa pleomorfijom.

12. Grupa hipercelularnih meningioma ima signifikantno veći postotak PCNA (73,03 %) u usporedbi sa grupom bez hipercelularnosti.

13. Postoji signifikantna razlika u postotku PCNA između pacijenata sa klasičnim meningiomom ili sa malignim meningiomom. Pacijenti sa malignim meningiomima imaju signifikantno veći postotak PCNA.

14. Histološki tip meningioma može se predvidjeti na osnovi poznavanja razine PCNA i broja mitozâ. Veća razina PCNA i veći broj mitozâ zajedno su signifikantno povezani sa pojavljivanjem malignih meningioma.

15. Razina PCNA može se predviđati na osnovi histološkog tipa. Maligni meningiomi signifikantno su povezani sa povećanom razinom PCNA.

7. LITERATURA

1. Cushing H. The meningiomas (dural endotheliomas). Their source and favoured seats of origin. *BRAIN* 1922; 45:282-316
2. Ojemman R. Meningiomas. *NEUROSURG CLIN N AM* 1990; 1: 181-97
3. Gould VE. Histogenesis and differentiation. A reevaluation of these concepts as criteria for the classification of tumors. *HUMAN PATHOL* 1986; 17: 212-215
4. Kepes JJ. Meningiomas. Biology, Pathology and Differential Diagnosis. Masson Monographs in Diagnostic Pathology 4.izd. New York: Masson Publishing 1982; 190-200, 86
5. Cleland J. Description of two tumours adherent to the deep surface of the dura-mater. *GLASG MED J* 1864; 11: 158-9
6. Rubin G, Ben David U, Gornish M, Rappaport ZH. Meningiomas of the Anterior Cranial Fossa. *ACTA NEUROCHIR (WIEN)* 1994; 129: 26-30
7. Cushing H, Eisenhardt L. Meningiomas, Their Classification, Regional Behaviour, Life History and Surgical and Results. Springfield Thomas 1938; 43-44
8. Jellinger K, Slowik F. Histologic subtypes and prognostic problems in meningiomas. *J NEUROL* 1975; 208: 279-298
9. Al-Mefty O. Supraorbital-pterional approach to skull base lesions. *NEUROSURGERY* 1987; 21: 474-477
10. Al-Mefty O, Holoubia, Rifai A, Fox JB. Microsurgical removal of supra-sellar meningiomas. *NEUROSURGERY* 1985; 16: 364-372
11. Bakay L. Olfactory meningiomas. *JAMA* 1984; 251: 53-55
12. Ehlers N, Malmros R. The suprasellar meningioma. A review of the literature and presentation of a series of 31 cases. *ACTA OPHTHALMOL* 1973; 121: 1-74
13. Kadis GN, Mount LA, Ganti SR. The importance of early diagnosis and treatment of the meningiomas of the planum sphenoidale and tuberculum sellae. A retrospective study of 105 cases. *SURG NEUROL* 1979; 12: 367-371
14. Sekhar LN, Jannetta PJ. Petroclival and medial tentorial meningiomas, in Sekhar LN, Schramm V Jr (eds). Tumors of the Cranial Base. Diagnosis and Treatment. Mt Kisco NY. FUTURA 1987;20:141-46
15. Bailey P. Intracranial Tumors, 2.izd. Springfield CC Thomas 1948; p146

16. Banerjee AK, Blackwood W. A subfrontal tumour with the features of plasmacytoma and meningioma. *ACTA NEUROPATHOL (Berl)* 1971; 81: 81-88

17. Kepes JJ. Reappraisal of brain tumours-classification. Review of the WHO's new proposed classification of brain tumours. In *Proceedings of the 11th International Congress of Neuropathology. Neuropathology Supplement 4*. Kyoto. Sasaki Printing and Publishing CO, 1991; 87-105

18. Scheithauer BW. Tumours of the meninges: modifications of the WHO classification. *ACTA NEUROPATHOL* 1990; 80: 343-354

19. Kepes JJ. Presidential address. The histopathology of meningiomas. A reflections of origins and expected behaviour. *J NEUROPATHOL EXP NEUROL* 1986; 45: 95-107

20. Becher LE, Halliday WC. Central nervous system tumours of childhood. *PERSPECT PEDIATR PATHOL* 1987; 10: 86-134

21. Budka H. Hyaline inclusions (pseudopsammoma bodies) in meningiomas: immunocytochemical demonstration of epithelial-like secretion of secretory component and immunoglobulins A and M. *ACTA NEUROPATHOL (Berl)* 1980; 39: 575-583

22. Chen WYK, Kepes JJ, Teglbaerg PS. Intracellular mucoid change in tumor cells of meningiomas: a manifestation of PVP effect on tissues with mesenchymal characteristics. *J NEUROPATHOL EXP NEUROL* 1985; 44: 606-616

23. Ermel AE. Histogenesis of angiomatous areas in meningiomas. An electron microscopic study. *PATH EUROP* 1974; 9: 217-231

24. Front RL, Croxatto JO. Intracellular inclusions in meningothelial meningioma. A histochemical and ultrastructural study. *J NEUROPATHOL EXP NEUROL* 1980; 39: 575-583

25. Gambarelli D, Hassoun J, Choux M, Toga M. Complex cerebral tumor with evidence of neuronal, glial and Schwann cell differentiation. A histologic, immunocytochemical and ultrastructural study. *CANCER* 1982; 49: 1420-1428

26. Horten BD, Urich H, Rubinstein Lj, Montagne SR. The angioblastic meningioma. A reappraisal of a morfological problem. *J NEUROL SCI* 1977; 31: 387-410

27. Kepes JJ. Observations on the formation of psammoma bodies and pseudopsammoma bodies in meningiomas. *J NEUROPATHOL EXP NEUROL* 1961; 20: 255-262

28. Kepes JJ. The fine structure of hyaline inclusions (pseudopsammoma bodies) in meningiomas. *J NEUROPATHOL EXP NEUROL* 1975; 34: 282-289

29. Kock KF, Teglbjaerg PS. Meningioma with a non-meningotheliomatous component. A new type of tumor?. ACTA NEUROPATHOL 1981; 55: 199-203
30. Gelli MC, Pasquinelli G, Martinelli G, Gardini G. Cutaneous meningioma: histochemical, immunohistochemical and ultrastructural investigation. HISTOPATHOLOGY 1993; 23: 576-578
31. Maier H, Ofner D, Hittmar A, Kitz K, Budka H. Classic, atypical and anaplastic meningioma: three histopathological subtypes of clinical relevance. J NEUROSURG 1992; 77: 616-623
32. Fabiani A, Trebini F, Favero M, Pers B, Palmucci L. The significance of atypical mitoses in malignant meningiomas. ACTA NEUROPATHOL 1977; 38: 229-231
33. Neumann HP, Eggert HR, Weigel K, Friedburg H, Wiestler OD, Schollmeyer P. Hemangioblastoma of the central nervous system. A 10-years study with special reference to von Hippel-Lindau syndrome. J NEUROSURG 1989; 70: 24-30
34. Nemes Z. Fibrohistiocytic differentiation in capillary hemangioblastoma. HUM PATHOL 1992, 23: 805-810
35. Kernohan JW, Wihlein A. Sarcomas of the brain. Springfield CC Thomas 1962;
36. Ludwin SK, Rubinstein Lj, Russell DS. Papillary meningioma. A malignant variant of meningioma. CANCER 1975; 36: 1363-1373
37. Manivel JC, Bulatao J, Wick MR. Meningioma (M): histopathologic and immunohistochemical study. LAB INVEST 1988; 58: 60 A
38. Meis JM, Ordonez NG, Bruner JM. Meningiomas. An immunohistochemical study of 50 cases. ARCH PATHOL LAB MED 1986; 110: 934-937
39. Michaud J, Gagne F. Microcystic Meningioma. Clinicopathologic report of eight cases. ARCH PATHOL LAB MED 1983; 107: 75-80
40. O'Rahilly R, Muller F. The meninges in human development. J NEUROPATHOL EXP NEUROL 1986; 45: 588-608
41. Roussy G, Cornil L. A propos de la classification des tumeurs des meninges. REV NEUROL 1928; 49: 122-125
42. Miller CD. Predicting recurrence of intracranial meningiomas. NEUROSURGERY CLIN OF NORTH AMER 1994; 5: 193-200
43. Russell DS, Rubinstein Lj. Pathology of tumours of the Nervous System. 5.izd. London: Edward Arnold 1988; 173-181

44. Sobel RA, Michaud J. Myxocystic meningioma of the falx cerebri with numerous palisaded structures: An unusual histological pattern mimicking schwannoma. *ACTA NEUROPATHOL (Berl)* 1985; 68: 256-258

45. Theaker JM, Gatter KC, Esiri MM, Fleming K. Epithelial membrane antigen and cytokeratin expression by meningiomas: An immunohistological study. *J CLIN PATHOL* 1986; 39: 435-439

46. Zarbo RJ, Meis JM, Ho KL, Hatfield H, Crissman JD. Immunohistochemical characterization of meningiomas: Comparison of frozen and formalin fixed tumours. *LAB INVEST* 1988; 58: 108 A

47. Jaaskelainen J, Haltia M, Leasonen E. The growth rate of intracranial meningiomas and its relation to histology. An analysis of 43 patients. *SUR NEUROL* 1985; 24: 165-172

48. Mirimanoff RO, Dosoretz DE, Linggood RM. Meningioma: analysis of recurrence and progression following neurosurgical resection. *J NEUROSURG* 1985; 62: 18-24

49. Zulch KJ. Principles of the new World Health Organization (WHO) classification of brain tumors. *NEURORADIOLOGY* 1980; 19: 59-66

50. Simpson D. The recurrence of intracranial meningiomas after surgical treatment. *J NEUROL NEUROSURG PSYCH* 1957; 20: 22-39

51. Chen WYK, Lin HC. Atypical (anaplastic) meningioma: relationship between histological features and recurrence-clinicopathological study. *CLIN NEUROPATHOL* 1990; 9: 74-81

52. Jaaskelainen J, Haltia M, Servo A. Atypical and anaplastic meningiomas: Radiology, surgery, radiotherapy and outcome. *SURG NEUROL* 1986; 25: 233-242

53. New PFJ, Hesselring JR, O'Carroll CP. Malignant meningiomas. CT and histologic criteria, including a new CT sign. *AJNR* 1982; 3: 267-276

54. Salzman M. Malignant meningiomas, in Al Mefty O (ed). *Meningiomas*. New York. Raven Press 1991; 7: 75-85

55. Abtahi H. Multiple meningiomas. *ACTA NEUROCHIR* 1975; 31: 279-281

56. Bonnal J, Borns JD, Tremoulet M. Meningiomas multiples intracranicus. *NEUROCHIRURGIE* 1979; 25: 78-83

57. Castro A, Klug W. Multiple meningiomas. *ACTA NEUROCHIR* 1975; 31: 278-279

58. Wilson CB. Meningiomas: genetics, malignancy and the role of radiation in induction and treatment. *J NEUROSURG* 1994; 81: 666-675
59. Maxwell RE, Chou SN. Convexity meningiomas and general principles of meningioma surgery. *Neurosurgical Techniques*. 1982; 1: 491-501
60. Wood MW, White RJ, Kenohan JW. One hundred intracranial meningiomas found incidentally at necropsy. *J NEUROPATHOL EXP NEUROL* 1957; 16: 337-340
61. Haxsin GB. Villi (Pacchionian bodies) of the spinal arachnoid. *ARCH NEUROL PSYCHIAT Chicago* 1930; 23: 65-66
62. Siegel GJ, Anderson PJ. Extracalvarial meningioma. *J NEUROSURG* 1966, 25: 83-89
63. Risi P, Uske A, de Tribolet N. Meningiomas involving the anterior clinoid process. *BR J NEUROSURG* 1994; 8: 295-305
64. Nishio S, Takeshita I, Fukui M. Microcystic meningioma: tumor of arachnoid caps is trabecular cells. *CLIN NEUROPATHOL* 1994; 13: 197-203
65. Koper JW, Lamberts SW. Meningiomas, epidermal growth factor and progesterone. *HUM REPROD* 1994; 9: 190-4
66. Grunberg SM. Role of antiprogestational therapy for meningiomas. *HUM REPROD* 1994; 9: 202-7
67. Hansen-Knarhoi M, Poole MD. Preoperative difficulties in differentiating intraosseous meningiomas and fibrous dysplasia around the orbital apex. *J CRANIOMAXILLOFAC SURG* 1994; 22: 226-30
68. Atkinson JL, Lane JJ. Frontal sagittal meningioma: tumor parasitization of cortical vasculature as the etiology of peritumoral edema. *J NEUROSURG* 1994; 81: 924-6
69. Turgut M, Ozcan OE, Saglam S. Spinal interdural meningioma developing between two layers of the dura mater. *NEUROSURG REV* 1994; 17: 157-60
70. Ito U, Tomita H, Tone O, Masaoka H, Tominaga B. Peritumoral edema in meningioma: a contrast enhanced CT study. *ACTA NEUROCHIR SUPPL WIEN* 1994; 60: 361-4
71. Ide M, Jimbo M, Kubo O, Yamamoto M, Takeyama E, Imanaga H. Peritumoral brain edema and cortical damage by meningioma. *ACTA NEUROCHIR SUPPL WIEN* 1994; 60: 369-72

72. Peyrard M, Fransson I, Xie YG, Han F, Rutledge MH, Swahn S, Collins JE. Characterization of a new member of the human beta-adaptin gene family from chromosome 22q12, a candidate meningioma gene. *HUM MOL GENET* 1994; 3: 1393-9
73. Ruscalleda J, Feliciani M, Avila A, Castanez E, Quardia E, de Juan M. Neuroradiological features of intracranial and intraorbital meningeal hemangiopericytomas. *NEURORADIOLOGY* 1994; 36: 440-5
74. Morin M, Allin F, Altmeyer S, Masse R. Relationship between irradiation and appearance of brain tumors in rats. *C R ACAD SCI III* 1994; 317: 277-81
75. Reid D, Ngo NH, Lamarche JB. Primary post-traumatic intraorbital meningioma. *J OTOLARYNGOL* 1994; 23: 298-301
76. Ghobashy A, Tobler W. Intraosseous calvarial meningioma of the skull presenting as a solitary osteolytic skull lesion. *ACTA NEUROCHIR WIEN* 1994; 129: 105-8
77. Petrella R, Levine S, Wilmot PL, Ashar KD, Casamassima AC, Shapiro RL. Multiple meningiomas in a patient with constitutional ring chromosoma 22. *AM J MED GENET* 1993; 47: 184-6
78. Raftopoulos C, Baleriaux D, Flament-Durand J, Delecluse F, Brotchi J. Cylindrical spinal meningioma. *SURG NEUROL* 1993; 40: 411-3
79. Smirniotopoulos JG, Yne NC, Rushing EJ. Cerebellopontine angle masses: radiologic-pathologic correlation. *RADIOGRAPHICS* 1993; 13: 1131-47
80. Carroll RS. Androgen and progesterone receptors in meningiomas. *J NEUROSURG* 1993; 79: 635-6
81. Kinjo T, Al-Mefti O, Kanaan I. Grade zero-removal of supratentorial convexity meningiomas. *NEUROSURGERY* 1993; 33: 394-9
82. Schlake HP, Grottemeyer KH, Husstedt IW, Schnierer G, Brune GG. "Symptomatic migraine ": intracranial lesions mimicking migrainous headache. *HEADACHE* 1991; 31: 661-5
83. Kasantikul V, Charuchaikul S, Shuangshoti S. Extramedullary subdural meningioma after trauma. *NEUROSURGERY* 1991; 29: 930-1
84. Allegranza A, Girlando S, Arrigoni GL, Veronese S, Mauri FA, Gambacorta M, Pollo B, Dalla Palma P, Barbareschi M. Proliferating cell nuclear antigen expression in central nervous system neoplasms. *VIRCHOW ARCH A PATHOL ANAT HISTOPATHOL* 1991; 419: 417-23

85. Lieb W, Rochels R, Wallenfang T, Ahl G. Ophthalmologic symptoms in meningioma of the orbits and in the anterior and medial cranial fossae. *OPHTHALMOLOGE* 1994; 91: 41-5

86. Laun A, Lenzen J, Hildebrandt G, Schachenmayr W. Tuberculum sellae meningioma and hypophyseal adenoma in a woman. *ZENTRALBL NEUROCHIR* 1993; 54: 119-24

87. Stechison MT, Burkhart LE. Radiation induced meningioma. *J NEUROSURG* 1994; 80: 177-8

88. Maroon JC, Kennerdele JS, Vidovich DV, Abla A, Sternan L. Recurrent speno-orbital meningioma. *J NEUROSURG* 1994; 80: 202-8

89. Collins VP, Nordenskjold M, Dumanski JP. The molecular genetics of meningiomas. *BRAIN PATHOL* 1990; 1: 19-24

90. Penas PF, Jones Caballero M, Amigo A, Araques M, Garcia-Dies A. Cutaneous meningioma underlying congenital localized hypertrichosis. *J AM ACAD DERMATOL* 1994; 30:

91. Khoshyomn S, Maier H, Morimura T, Kitz K, Budka H. Immunostaining for proliferating cell nuclear antigen: its role in determination of proliferation in routinely processed human brain tumor specimens. *ACTA NEUROPATHOL BERL* 1993; 86: 582-9

92. Kumar S, Dhingra PL, Gondal R. Ectopic meningioma of the paranasal sinuses. *CHILDS NERV SYST* 1993; 9: 483-4

93. De Vries J, Wakhloo AK. Cerebral edema associated with WHO I, WHO II, WHO III meningiomas. *ACTA NEUROCHIR WIEN* 1993, 125: 34-40

94. Ganz JC, Backlund EO, Thorsen FA. The results of Gamma Knife surgery of meningiomas, related to size of tumor and dose. *STEREOTACT FUNCT NEUROSURG* 1993; 61: 23-9

95. Germano IM, Edwards MS, Davis RL, Schiffer D. Intracranial meningioma of the first two decades of life. *J NEUROSURG* 1994; 80: 447-53

96. Mizuno J, Iwata K, Takei Y. Immunohistochemical study of hemangioblastoma with special reference to its cytogenesis. *NEUROL MED CHIR* 1993; 33: 420-4

97. Gokalp HZ, Arasil E, Kaupolat Y, Balim T. Meningiomas of tuberculum sella. *NEUROSURG REV* 1993; 16: 111-4

98. Longstreth WT, Dennis LK, McQuire IM, Draugholt MT, Koepsell TD. Epidemiology of intracranial meningioma. *CANCER* 1993; 72: 639-48

99. Mack EE, Wilson CB. Meningiomas induced by high dose cranial irradiation. *J NEUROSURG* 1993; 79: 28-31

100. Ghim TT, Seo JJ, O'Brien M, Meacham L, Crocker I, Krawiecki N. Childhood intracranial meningioma after high dose irradiation. *CANCER* 1993; 71: 4091-5

101. Bruner JM, Langford LA, Fuller GN. Neuropathology, cell biology and newer diagnostic methods. *CURR OPIN ONCOL* 1993; 5: 441-9

102. Heick A, Mosdal C, Jorgensen K, Klinken L. Localized cranial hyperostosis of meningioma: a result of neoplastic enzymatic activity? *ACTA NEUROL SCAND* 1993; 87: 243-7

103. Black PM. Meningiomas. *NEUROSURGERY* 1993; 32: 643-57

104. Chaparro MJ, Young RF, Smith M, Shen V, Choi BH. Multiple spinal meningioma: a case of 47 distinct lesions in the absence of neurofibromatosis or identified chromosomal abnormality. *NEUROSURGERY* 1993; 32: 298-301

105. Mahmood A, Qureshi NH, Galik GM. Intracranial meningioma: analysis of recurrence after surgical treatment. *ACTA NEUROCHIR WIEN* 1994; 126: 53-8

106. Kepes JJ. Lipidized meningotheial tumor cells in " xanthomatous " meningioma express macrophage antigen. *J NEUROPATHOL EXP NEUROL* 1994; 53: 384-8.

107. De La Monte SM, Flickinger J, Linggood RM. Histopathologic features predicting recurrence of meningiomas following subtotal resection. *AM J SURG PATHOL* 1986; 10: 836-43

108. Hsu WD, Pardo SF, Efirid JT, Linggood RM, Hedley-White T. Prognostic significance of proliferative indices in meningiomas. *JOURNAL OF NEUROPATHOLOGY AND EXPERIMENTAL NEUROLOGY* 1994; 53: 247-55

109. Georgakulas N, Singounas E, Kypriades E, Giotis J, Karvounis P. Estrogen and progesterone receptors in meningiomas and gliomas. *ZENTRALBL NEUROCHIR* 1993; 54: 139-42

110. Collins VP, Nordenskjold M, Dumanski JP. The molecular genetics of meningiomas. *BRAIN PATHOL* 1990; 1: 19-24

111. Mahmood A, Caccamo DV, Tomecek FJ. Atypical and malignant meningiomas. *NEUROSURGERY* 1993; 33: 955-63

112. Yamazaki Y, Kawano N, Suwa T, Ito H, Yada K, Kuwao S. Recurrent meningioma with malignant transformation. *NEUROSURGERY* 1994; 22: 285-9

113. Schroder R, Muller W. Intravascular and intramyofibre growth of pericranially invading meningiomas. ZENTRALBL PATHOLOGY 1993, 139: 337-42

114. Gaetani S, Bauderali A, Grillo F, Silvestro C. Intracranial meningioma. The characteristics of the radiographic aspect. RADIOL MED TORINO 1994; 87: 141-4

115. Vries J, Wakhloo AK. Repeated multifocal recurrence of grade I, grade II and grade III meningiomas: regional multicentricity (primary new growth) of metastases?. SURG NEUROL 1994; 41: 299-305

116. Mc Lean CA, Jolley D, Cukier E, Giles G, Gonzales MF. Atypical and malignant meningiomas: importance of micronecrosis as a prognostic indicator. HISTOPATHOLOGY 1993; 23: 349-53

117. Hall PA, Levison DA. Assessment of cell proliferation in histological material. J CHIR PATHOL 1990; 43: 184-92

118. Hall PA, Fletcher CDM, Camplejohn RA, Waseem NH, Lane DP. Haemangiopericytomas: the prognostic value of immunohistochemical staining with a monoclonal antibody to proliferating cell nuclear antigen (PCNA). HISTOPATHOLOGY 1991; 19: 29-33

119. Franks JA. Diagnostic manual of tumours of the central nervous system. CHURCHILL LIVINGSTONE 1988; 56-68

120. Calogero JA, Moossy J. Extradural spinal meningiomas. J NEUROSURG 1972; 37: 442-6

121. Freedman H, Forster FM. Bone formation and destruction in hyperostosis. J NEUROPATH EXP NEUROL 1948; 7: 69-73

122. Stout AP, Murray MR. Hemangiopericytoma - a vascular tumor featuring Zimmermann's pericytes. ANN SURG 1942; 26: 116-20

123. Vogel FS, Stevenson LD. Meningothelial meningioma of the fourth ventricle. J NEUROPATH EXP NEUROL 1950; 9: 443-7

124. Craig W, Keith HM, Kernohan JW. Tumors of the brain occurring in childhood. ACTA PSYCHIAT 1949; 24: 375-9

125. Adegbite AB, Khan MI, Paine KWE. The recurrence of intracranial meningiomas after surgical treatment. J NEUROSURG 1983; 58: 51-6

126. Pitkethly DT, Hardman JM, Kempe LG, Earle KM. Angioblastic meningiomas. Clinicopathologic study of 81 cases. J NEUROSURG 1970; 32: 539-42

127. Christensen D, Laursen H, Klinken L. Prediction of recurrence in meningiomas after surgical treatment. ACTA NEUROPATHOL (BERL) 1983; 61: 130-4

128. Kleihues P, Burger PC, Scheithauer BW. The New WHO Classification of Brain Tumours. BRAIN PATHOLOGY 1993; 3: 255-68

129. Ammirati M, Mirzai S, Samii M. Primary intraosseous meningiomas of the skull base. ACTA NEUROCHIR WIEN 1990; 107: 56-60

130. Hlavka V. Koštane komplikacije meningioma. NEUROPSIHIJARIJA 1967; 15: 1-4

UNIVERSITET
SARAJEVO

8. ŽIVOTOPIS

Rođena sam 22.11.1959 godine u Rijeci. Osnovnu i srednju školu za zdravstvene tehničare-laboratorijskog smjera pohađala sam u Rijeci. Maturirala sam 1978. godine. Iste godine upisala sam Medicinski fakultet u Rijeci i ovdje diplomirala 1984. godine.

Od 1986. godine radim na Medicinskom fakultetu u Rijeci, na Zavodu za patologiju i patološku anatomiju.

Postdiplomski studij iz Kliničke patofiziologije-opći smjer-upisala sam na Medicinskom fakultetu u Rijeci u listopadu 1986. godine.

Magistarski rad pod naslovom "Masivni hipertenzivni hematom i atipično intracerebralno krvarenje" izradila sam pod vodstvom prof. dr. Vladimira Hlavke. Magistrirala sam 25.10.1990. godine. Specijalistički ispit iz patologije položila sam 1994. godine.