

Morfološke i citogenetičke promjene u patoloških trudnoća

Brajenović-Milić, Bojana

Doctoral thesis / Disertacija

1995

Degree Grantor / Ustanova koja je dodijelila akademski / stručni stupanj: **University of Rijeka, Faculty of Medicine / Sveučilište u Rijeci, Medicinski fakultet**

Permanent link / Trajna poveznica: <https://um.nsk.hr/um:nbn:hr:188:682299>

Rights / Prava: [Attribution-NonCommercial-ShareAlike 4.0 International/Imenovanje-Nekomercijalno-Dijeli pod istim uvjetima 4.0 međunarodna](#)

Download date / Datum preuzimanja: **2025-03-29**



Repository / Repozitorij:

[Repository of the University of Rijeka Library - SVKRI Repository](#)



SVEUČILIŠTE U RIJECI
MEDICINSKI FAKULTET

BOJANA BRAJENović - MILIĆ

**MORFOLOŠKE I CITOGENETIČKE PROMJENE
U PATOLOŠKIH TRUDNOĆA**

DOKTORSKA DISERTACIJA

**SVEUČILIŠNA KNJIŽNICA
RIJEKA**



930024782

RIJEKA, 1995

I AUTOR

Ime i prezime ROJANA BRAJEDNOVIĆ-MILIĆ
Datum i mjesto rođenja 22. veljače 1957. u Novom Mestu
Naziv fakulteta, odnosno organizacije za postdiplomski studij i datum završene nastave II i III stupnja PMF - Zagreb, 1980. Medicinski fakultet u Zagrebu 1986.
Sadašnje zaposlenje asistent Medicinskog fakulteta u Rijeci

II PODACI O DISERTACIJI I MENTORIMA

Naslov rada MORFOLOSKE I CITOGENETIČKE PROMJENE U PATOLOŠKIH TRUDNOĆA
Broj stranica, slika, tabela, bibliografskih podataka 79 STR., 12 sl., 15. tab., 129 ref.
Ustanova i mjesto gdje je disertacija izrađena Medicinski fakultet u Rijeci
Znanstvena disciplina Medicina
Mentori Prof. dr. sc. Miljenko Kapović
Fakultet na kojem je disertacija obranjena Medicinski fakultet u Rijeci

III OCJENA I OBRANA

Datum prijave teme 2. svibnja 1993.
Datum predaje rada 1. prosinca 1994.
Datum sjednice Vijeća na kojoj je rad prihvaćen 15. veljače 1995.
Kastav povjerenstva koje je disertaciju ocijenilo prof. dr. sc. Danilo Pavešić, doc. dr. sc. Anđelka Radojčić, doc. dr. sc. Nives Jonjić i prof. dr. sc. Dražena Papeš
Datum obrane disertacije 23. veljače 1995.
Kastav povjerenstva pred kojim je disertacija obranjena prof. dr. sc. Danilo Pavešić, doc. dr. sc. Anđelka Radojčić, doc. dr. sc. Nives Jonjić, prof. dr. sc. Dražena Papeš, prof. dr. sc. Miljenko Kapović
Datum promocije

Dijagnostika patoloških trudnoća i sakupljanje materijala za citogenetičku i histološku analizu obavljani su na Klinici za ginekologiju i porodništvo Kliničkog - bolničkog centra u Rijeci.

Citogenetička analiza tkiva izvedena je na Zavodu za biologiju Medicinskog fakulteta Sveučilišta u Rijeci.

Histološka analiza materijala istih patoloških trudnoća izvršena je na Zavodu za patologiju Medicinskog fakulteta Sveučilišta u Rijeci.

VODITELJ RADA: **prof. dr. Miljenko Kapović**

Rad sadrži 79 stranica, 15 tablica i 12 slika

Zahvaljujem se cjelokupnom nastavnom i tehničkom osoblju Zavoda za biologiju Medicinskog fakulteta Sveučilišta u Rijeci, a posebno mentoru ovog rada, prof. dr. Miljenku Kapović, na nesebičnoj pomoći te vrijednim i korisnim savjetima koji su doprinjeli izradi moga rada.

Osobitu zahvalnost dugujem dr. sc. Olegu Petrović i mr.sc. Maji Krašević što su svojim nesebičnim radom, stručnošću i zalaganjem omogućili ostvarenje ovog rada.

Prof. dr. Janku Makiš zahvaljujem na velikoj pomoći i trudu pri statističkoj obradi podataka.

.....i uvijek se iznova pitam kako to da toliko mnogo ljudi misli kako je donijeti na svijet zdravo dijete posve jednostavna i normalna stvar.

SAŽETAK

Citogenetička analiza bila je izvršena u 100 pobačenih produkata patoloških trudnoća podjeljenih u tri kliničko - morfološke grupe: a) mola hidatidoza (n=13; 6 kompletnih i 7 parcijalnih), b) rana smrt ploda (n=49) i c) anembrionska trudnoća (n=38). U radu je korištena dugotrajna metoda kultiviranja korionskih resica i GTG-metoda identifikacije kromosoma. 60% ovih patoloških trudnoća analizirano je i histološki u svrhu dokazivanja kariotipa. Učestalost kromosomskih aberacija u čitavom uzorku iznosi 38%. Trisomije (uključujući dvostruku trisomiju) i poliploidije su jednako zastupljene s učestalošću od 34,2% svih aberacija. Po učestalosti slijede: mozaicizam (7,9%), strukturne aberacije (5,3%) te monosomija X-kromosoma (2,6%). Trisomija autosoma je najčešće detektirana kromosomopatija (66,7%) u anembrionskih trudnoća dok je u slučajevima rane smrti ploda učestalost trisomija i triploidija jednaka (30,8%). Učestalost triploidija (3n=69) u ukupnom uzorku iznosi 12% od čega je 53,8% vezano za parcijalnu molu hidatidozu što ukazuje na očevo podrijetlo triploidije. 33,3% njih vezano je uz ranu smrt ploda, a svega 8,3% uz anembrionsku trudnoću. Omjer spolova (muško : žensko) u grupi diploidnih kariotipova (izuzeti su slučajevi kompletne mole hidatidoze) iznosi 0,6, što se statistički značajno razlikuje od odnosa spolova u viabilnih plodova urednih kariotipova, dijagnosticiranih u svrhu prenatalne dijagnoze prvog tromjesečja, a koji iznosi 1,26 (P<0,05). Kompletna mola hidatidoza koja se razvija iz androgene zigote najčešće je kariotipa 46,XX (83,3%), a rijede 46,XY (16,7%). 5,3% anembrionskih trudnoća je nakon histološke analize, a zbog karakteristične slike dijagnosticirano kao kompletna mola hidatidoza što ukazuje na važnost ove analize. Za razliku od toga, histološka analiza sama po sebi, nije dostatna metoda u određivanju kariotipa ostalih patoloških trudnoća jer je njome moguće odrediti triploidije i to samo one, koje dovode do razvoja parcijalne mole hidatidoze. Ostali kariotipovi, klinički važniji, kao što su trisomije ostaju neprepoznati.

SUMMARY

100 cases of aborted products of pathological pregnancies were analysed cytogenetically. In order to detect the karyotype, 60% of them were also analysed histologically. Pathological pregnancies were divided into three clinical and morphological groups: a) hydatidiform mole (n=13 ; 6 complete and 7 partial), b) early fetal loss (n=49), and c) anembryonic pregnancy (n=38). Long term cultures of chorionic villi and GTG-banding techniques were used for chromosome analysis. The overall frequency of chromosome anomalies was 38%; trisomy and polyploidy were equally represented (34,2%), followed by mosaicism (7,9%), structural chromosome anomalies (5,3%), and monosomy-X (2,6%). Trisomy was the predominant chromosome abnormality found in anembryonic pregnancies (66,7%) while in cases of early fetal loss trisomy and triploidy were equally represented (30,8%). The frequency of triploidy among 100 karyotyped samples was 12%. 58,3% of them were found in partial hydatidiform moles which indicated the paternal origin of triploidy. The remaining of them were linked mostly to cases of early fetal loss (33,3%) and rarely to anembryonic pregnancies (8,3%). The sex ratio (male : female) among diploid karyotypes (complete hydatidiform moles were excluded) was 0,6 which is significantly different from the ratio of 1,26 ($P < 0,05$) in normal first-trimester pregnancies monitored by chorionic villus sampling. Complete hydatidiform moles (androgenetic in origin) mostly had 46,XX karyotype (83,3%) and less frequently 46,XY (16,7%). After histological analysis 5,3% of anembryonic pregnancies were classified as complete hydatidiform moles which indicates the importance of those analysis. In distinction from this, the histological examination itself is not sufficient method for the screening of abnormal karyotypes because it only detects cases of triploidy which leads to the formation of partial hydatidiform moles. Other karyotypes, clinically more relevant conditions, such as trisomy, remained unrecognized.

SADRŽAJ

1. UVOD	1
1.1. CITOGENETIČKA ANALIZA SPONTANIH POBAČAJA	2
1.1.1. Trisomija	3
1.1.2. Monosomija	3
1.1.3. Poliploidija (triploidija i tetraploidija)	4
1.1.4. Strukturne aberacije	5
1.1.5. Mozaicizam	5
1.2. STAROST MAJKE I SPONTANI POBAČAJI	6
1.3. CITOGENETIKA I HISTOLOGIJA SPONTANIH POBAČAJA	6
1.3.1. Histološki nalaz placente diploidnog kariotipa	7
1.3.2. Histološki nalaz placente poliploidnog kariotipa	7
1.3.3. Histološki nalaz placente trisomičnog kariotipa	8
1.3.4. Histološki nalaz placente s monosomijom X-kromosoma	8
1.4. MOLA HIDATIDOZA	9
1.5. GENOMIC IMPRINTING	10
1.5.1. <i>Genomic imprinting</i> na razini genoma	12
1.5.2. <i>Genomic imprinting</i> na razini kromosoma	13
1.6. CILJ ISTRAŽIVANJA	17
2. MATERIJAL I METODE	19
2.1. Materijal	19
2.2. Metode	22
2.2.1. Citogenetička analiza pobačenog materijala	22
2.2.2. Histološka analiza pobačenog materijala	22
2.2.3. Statistička obrada podataka	23
3. REZULTATI	25
3.1. Rezultati citogenetičke analize korionskih resica u patoloških trudnoća	25
3.2. Rezultati histološke analize korionskih resica u patoloških trudnoća	32
3.3. Odnos citogenetičkog i histološkog nalaza korionskih resica u patoloških trudnoća	43
4. RASPRAVA	48
5. ZAKLJUČCI	65
6. LITERATURA	67
7. ŽIVOTOPIS	

UVOD

Prenatalna smrt je učestala pojava u svih životinjskih vrsta pa i u čovjeka. Dugotrajna su stoga nastojanja ginekologa-opstetričara i genetičara u otkrivanju različitih etioloških čimbenika koji mogu uzrokovati gubitak ploda odnosno spontani pobačaj. Postoje dva osnovna mišljenja o uzroku spontanih pobačaja u žena, a to su: 1) abnormalnosti genetičkog materijala što rezultira razvojem patološkog koncepta i 2) negenetičke promjene koje dovode ili do patološkog razvoja ploda ili pak do nepravilne funkcije endometrija (18). S obzirom da su samo ove posljednje podložne liječenju, tradicionalan pristup rješavanju problema spontanih pobačaja podrazumijeva kiruršku korekciju anatomske abnormalnosti reproduktivnog trakta, reguliranje hormonalnog disbalansa ili suzbijanja infekcija. Iako ovi problemi igraju važnu ulogu u nekim slučajevima, ipak veći dio spontanih pobačaja uzrokovan je aberacijama kromosoma ili gena. Bez obzira na ove dvije velike grupe uzroka spontanih pobačaja ne smiju se zanemariti utjecaji različitih polutanata, droge, radijacije, inbridinga, nikotina i alkohola.

Dugo je već poznata činjenica da oko 15% dokazanih trudnoća završava kao spontani pobačaj, te da je 50 - 60% uzrokovano nekom od kromosomskih aberacija (35,125). Učestalost kromosomskih aberacija u spontano pobačenih plodova varira s gestacijskom dobi pa je njena incidencija najviša (74%) u 9. tjednu, da bi između 19. i 30. tjedna trudnoće iznosila oko 33% (51). U spontanih pobačaja je incidencija kromosomopatija znatno viša nego u mrtvorodenčadi (6%) (109), a izrazito viša nego u živorođene populacije (0,5 - 0,6%) (79,80). I ono što najviše intrigira jest činjenica, da su mnoge kromosomske aberacije nađene u spontano pobačenih plodova rijetka ili nepostojeća mutacija u živorođene populacije, što govori o njihovoj letalnosti pa stoga i određenom vidu prirodne selekcije.

Usprkos brojnim citogenetičkim radovima na spontano pobačenom materijalu ostaje još uvijek vrlo mala mogućnost uspoređivanja dobivenih podataka zbog različnosti materijala koji se ispituju. Stoga se nastoje uvažavati određene morfološke klasifikacije pobačenih produkata propalih trudnoća. Prva klasifikacija spontanih pobačaja datira iz 1921. godine (67). Autori su podijelili spontano pobačen materijal u sedam grupa koje

su opisivale samo placentarno tkivo. Međutim, Fujikura 1966. godine primjenjuje jednostavnu klasifikaciju koja se više manje prihvaća na Konferenciji o standardizaciji kromosomskih istraživanja spontanih pobačaja održanoj iste godine u Genevi (27,28). S obzirom da su mnoge izgubljene trudnoće posljedica nepravilne funkcije placente, neki autori koriste klasifikaciju koja se temelji na morfologiji placente. Tako Rushton dijeli spontane pobačaje u tri grupe, a to su: blighted ovum (prazan gestacijski mjehur), macerirani embrio ili fetus, i "svježi" embrio ili fetus (97). Međutim, ovom klasifikacijom nije moguće svrstati oko 30% slučajeva. No usprkos brojnim klasifikacijama, ipak postoje neki stalni parametri te tako mnogi autori navode visoku incidenciju kromosomopatija u slučajevima praznog gestacijskog mjehura (blighted ovum) (50 - 60%) i u spontanih pobačaja s dezorganiziranim fetusom (53,9%), a nisku kada je prisutan normalan, nemaceriran fetus (5%) (23,51,125).

1.1. CITOGENETIČKA ANALIZA SPONTANIH POBAČAJA

Kromosomopatije koje nalazimo u spontano pobačenom materijalu čine četiri velike grupe aberacija, a to su: trisomije i rjeđe dvostruke trisomije, monosomija X-kromosoma, poliploidija te strukturne aberacije nebalansiranog kariotipa. Ove aberacije nastaju kao posljedica: 1) nerazdvajanja kromosoma tijekom gametogeneze, 2) nerazdvajanja ili anafaznog zaostajanja kromosoma u rano postzigotno doba i 3) greške pri fertilizaciji (43).

1.1.1. Trisomija

Trisomija je najčešća kromosomopatija vezana za spontane pobačaje i čini 50% svih aberiranih kariotipova (23,51,125). Ona je posljedica nerazdvajanja kromosoma tijekom gametogeneze ili pak nerazdvajanja tijekom rane diobe zigote. U spontano pobačenom materijalu utvrđene su trisomije svih kromosoma osim kromosoma broj 1. Trisomija 16. kromosoma je najčešća, dok se trisomije kromosoma broj 3,5,17 i 19 pojavljuju rijetko (43). Gotovo u svih trisomija dodatni kromosom je majčina podrijetla, što je posljedica nerazdvajanja kromosoma tijekom prve mejotičke diobe oogeneze (43).

Aneuploidije spolnih kromosoma su također interesantne, posebno što konstitucija XYY nije nikada utvrđena u spontano pobačenom materijalu, dok njena incidencija u živorođene djece iznosi 0,05% (40). U spontano pobačenom materijalu učestalost kariotipa 47,XXX iznosi 0,08%, a 47,XXY 0,19% (125). U živorođenoj populaciji pojavljuju se u 0,05% aberacija (40). Iz navedenih učestalosti vidljivo je da postoji selektivni gubitak samo u slučaju 47,XXY kariotipa, što začuđuje jer fenotipska ekspresija Klinefelterovog sindroma nema većih malformacija.

Dvostruka trisomija koja se pojavljuje u 1,3% kromosomopatija utvrđenih u spontano pobačenom materijalu (51) posljedica je prisustva dvaju dodatnih kromosoma zbog čega se modalni broj povećava i iznosi 48. U dvostrukoj trisomiji opisani su svi kromosomi (autosomi i gonosomi) s tim da je trisomija kromosoma broj 21 najčešće udružena s nekom drugom (125).

1.1.2. Monosomija

Nerazdvajanje kromosoma tijekom gametogeneze ili ranog brazdanja zigote kao i postzigotno anafazno zaostajanje kromosoma može rezultirati monosomijom (43). Jedina monosomija koja preživi dovoljno dugo da bi bila detektirana je monosomija X-

kromosoma i u spontano pobačenom materijalu je vrlo čest nalaz (20%) (23,51,125). Čini se, iako se radi o do sada ispitanom uzorku koji nije velik, da češće nedostaje X-kromosom očevog podrijetla (37). Zanimljivo je da 99% svih 45,X koncepata biva pobačeno, dok s druge strane ovaj kariotip u živorođene djece s fenotipskom ekspresijom Turnerovog sindroma ima relativno dobru prognozu za preživljavanje. Stoga Hook i Warburton pretpostavljaju da su sva živorođena djeca s monosomijom X-kromosoma mozaičnog kariotipa (45,X/46,XX ili 45,X/46,XY) iako to nije uvijek i dokazljivo (41). Naime, diploidna stanična linija može biti prisutna samo u nekim tkivima te stoga nije uvijek moguća njena detekcija.

1.1.3. Poliploidija (triploidija i tetraploidija)

16% kromosomopatija spontano pobačenih plodova otpada na triploidiju ($3n=69$) (35), što može biti posljedica jedne od slijedećih nepravilnosti: 1) fertilizacije diploidne jajne stanice koja je nastala nerazdvajanjem svih kromosoma tijekom prve ili druge mejotičke diobe, 2) fertilizacije normalne haploidne jajne stanice diploidnim spermijem nastalim nerazdvajanjem kromosoma tijekom prve ili druge mejotičke diobe ili pak, 3) fertilizacijom haploidne jajne stanice s dva haploidna spermija (dispermija) (43). U 80% slučajeva triploidija dodatna haploidna garnitura kromosoma očeva je podrijetla i najčešće je posljedica dispermijske. U slučajevima gdje se radi o dodatnom majčinu komplementu, odnosno haploidne garniture kromosoma, došlo je do, najčešće greške u prvoj mejotičkoj diobi (43). Triploidna zigota koja je produkt dvaju očevih i jednog majčina komplementa dovodi do razvoja parcijalne mole hidatidoze, dok ona s dvije majčine i jednom očevom garniturom ne pokazuje cistične promjene (111).

Oko 8% aberacija u spontanih pobačaja otpada na tetraploidije. Gotovo jednaka je učestalost kariotipa 92,XXXX kao i kariotipa 92,XXYY (43) dok tetraploidije tipa

92,XXXY i 92,XYYY nisu utvrđene. Tetraploidije su jedine, isključivo, posljedice greške prve ili vrlo rane diobe zigote (49).

1.1.4. Strukturne aberacije

Na strukturne aberacije kromosoma nađenih u spontanim pobačajima otpada svega 4% kromosomopatija, međutim one su izvanredno zanimljive jer se uz nasljedne često pojavljuju kao svježije mutacije, *de novo*, nastale tijekom gametogeneze (43). Žene, mirni nosioci balansiranih kromosomskih aberacija imaju veći rizik za stvaranje nebalansiranih gameta nego muškarci (51).

1.1.5. Mozaicizam

Prisustvo dviju ili više staničnih linija različitih kariograma jednog koncepta naziva se **mozaicizam ili miksoploidija** (128). Ova pojava posljedica je postzigotnog nerazdvajanja ili anafaznog zaostajanja kromosoma. Učestalost ove kromosomopatije kreće se od 2,5% do 8,5% spontanih pobačaja aberiranog kariotipa (35,115). Ove se velike razlike mogu pripisati grešci pri kultiviranju što znači da te *in vitro* promjene ne moraju pokazivati pravo stanje *in vivo* (35). Isto tako, mozaičan kariotip može biti posljedica kontaminacije majčinim stanicama ali i različitosti tkiva koje se kultivira što u posljednje vrijeme sve više zaokuplja znanstvenu pozornost (54,56).

1.2. STAROST MAJKE I SPONTANI POBAČAJI

Odnos spontanog pobačaja i starosti majke potrebno je promatrati za dvije odvojene i nezavisne grupe. Prvu čini odnos trisomičnog ploda i starost majke, a drugu odnos spontanog pobačaja euploidnog kariotipa ($2n=46$) i starost majke (107). Rizik za koncepciju trisomičnog ploda raste s godinama starosti majke. Iako ja srednja vrijednost starosti majke za većinu trisomija viša nego u slučaju euploidije u ploda, ipak neke trisomije pokazuju veći i izrazitiji utjecaj majčinih godina. Takve su, na primjer, trisomije kromosoma 7, 10, 17, 18, 20-22, dok neke rijetke trisomije (npr. 8 i 9) kao i one najčešće (trisomija 16) pokazuju malu ili nikakvu vezu s godinama starosti majke (107,38). Postoje dokazi da majke starije od 35 godina imaju povećan rizik i za spontani pobačaj ploda euploidnog kariotipa, međutim ne zna se pravi razlog ovoj povezanosti te se često špekulira o posljedicama takozvanog *stila života* (107).

1.3. CITOGENETIKA I HISTOLOGIJA SPONTANIH POBAČAJA

S razvojem citogenetike kasnih šesdesetih i ranih sedamdesetih godina ovog stoljeća, povećava se i interes za histologiju placente u odnosu na kariotip spontano pobačenog ploda (9,91,103). Neki autori tvrde da su abnormalnosti placente u direktnoj ovisnosti s određenom vrstom kromosomopatija, te u slučajevima gdje nije poznat citogenetički nalaz može se, uz pažljiv makroskopski i mikroskopski pregled placente, odrediti o kakvoj se aberaciji kromosoma radi (39,87). Drugi pak znanstvenici smatraju da abnormalan izgled placentarnog tkivo može samo ukazati na kromosomopatiju, ali ne može isključiti mogućnost da se radi i o normalnom kariotipu (25,116,117). Bez obzira na izvjesna neslaganja istraživača ipak postoje određeni makroskopski i mikroskopski nalazi koji su vezani uz pojedine kromosomske aberacije.

Histološki, placente u spontano pobačenom materijalu pokazuju jednu od slijedećih karakteristika: 1) resice koje su normalne za određenu gestacijsku dob, 2) resice s jakim regresivnim promjenama, ali inače normalnog izgleda, 3) resice koje su hidropične ili hidatidiformno izmijenjene ili pak 4) resice koje pokazuju hipoplastičan tip rasta (25).

1.3.1. Histološki nalaz placente diploidnog kariotipa

Općenito, placente spontanih pobačaja diploidnog kariotipa ($2n$) su morfološki normalne i pokazuju različite regresivne promjene. Na primjer, u slučajevima duže intrauterine retencije (missed abortion) stroma resica je hipovaskularna, hipocelularna i fibrozna (39). U vrlo malom broju prisutan je i hidrops resica (25).

1.3.2. Histološki nalaz placente poliploidnog kariotipa

Većina triploidija dovodi do razvoja parcijalne mole hidatidoze, što je posljedica viška kompletne homologne garniture kromosoma očevog podrijetla (43,45,60,110). U ovim slučajevima prisutan je fokalni hidrops resica, hiperplazija trofoblasta s avaskularnom i hipocelularnom stromom resica (39,111). Resice su nepravilnog, gomoljastog izgleda i u 70% njih vidljive su trofoblastne inkluzije (6,39,111).

Od 14 do 20% triploidija ne pokazuje molarne promjene i posljedica su dvaju majčinih i jednog očevog komplementa (43,111). U slučajevima ovakve kromosomske konstitucije nema makroskopski povećanih resica, a histološki je, u nekim slučajevima, vidljiv fokalni edem resica koje su pravilnog izgleda bez hiperplazije trofoblasta i bez trofoblastnih inkluzija (111). Triploidni fetus u obje grupe (molarne i nemolarne) umire oko osmog tjedna gestacije. Intrauterina retencija je duža u slučajevima parcijalne mole

dok je u nemolarnih triploidnih spontanih pobačaja vidljiv živ ili netom umrli fetus (111).

Placente tetraploidnog kariotipa opisane su mješavinom nešto hidropičnih i više manjih resica, glatke površine bez inkluzija trofoblasta (25,39). Ova kromosomopatija je čest nalaz u anembrionskih trudnoća (125).

1.3.3. Histološki nalaz placente trisomičnog kariotipa

Histološki nalazi u ove vrste kromosomopatija jako variraju i mogu se podijeliti u dvije veće grupe: 1) nalazi u kojih su prisutne difuzne ili fokalne cistične promjene resica, doduše manje nego u triploidija, s glatkom površinom resica i citotrofoblastnim inkluzijama (38) i 2) nalazi u kojih nema cističnih promjena sa slabom vaskularizacijom i nezrelim stanicama strome (paranormalne) (25,39).

Prisustvo citotrofoblata u stromi resica smatra se da je vezano uz trisomije kromosoma grupe C, D i E. Jače cistične promjene čini se da su svojstvene jako letalnim tipovima trisomija kao što su trisomije A i B grupe kromosoma, dok paranormalan tip resica ide uz trisomije G grupe koje su manje letalne (39).

Većina trisomija, a čak tri četvrtine trisomija 16 vezano je za anembrionske trudnoće (blighted ovum). Trisomije kromosoma 7, 8, 12 i 22 udružene su s jako malformiranim, dezorganiziranim embrijem (97).

1.3.4. Histološki nalaz placente s monosomijom X-kromosoma

Monosomija X-kromosoma vezana je uz male slabo vaskularizirane resice hipoplastičnog trofoblata (8,39,90). Boué i suradnici izvještavaju, da je dvije trećine 45,X kariotipova vezano uz intaktni gestacijski mjehur s ostacima embrija, dok se u

preostalim slučajevima radi o fetusima s cističnim higromom na vratu i nerijetko malformacijama srca i bubrega (4).

1.4. MOLA HIDATIDOZA

Mola hidatidoza je najčešća bolest trofoblasta, a radi se o posteljici koja je pretvorena u mnoštvo vezikula koje djelomično ili u cijelosti zamjenjuju normalno horionsko tkivo. Pored hiperplazije trofoblastnog tkiva prisutno je i bubrenje strome resica zbog nagomilavanja tekućine te mnogi autori svrstavaju molu hidatidozu u neoplastičke - degenerativne bolesti (19). Mola hidatidoza može se razviti tijekom cijelog reproduktivnog doba žene, ali je rizik veći u trudnica starijih od 40 godina (19). Njena učestalost jako varira, pa je češća u tropskim i azijskim zemljama (Tajvan, Indija, Filipini, Rusija) nego u zemljama zapadne Europe i Sjeverne Amerike (20). Prosječna incidencija mole hidatidoze iznosi u SAD 1:2000 trudnoća, u Europi 1:1000, u zemljama Azije 1:120-200 trudnoća (76,119). Primjerice, u našoj regiji, Primorsko-Goranskoj županiji incidencija iznosi 1:1743 (0,057%) (86).

Da su kompletna (klasična) i parcijalna mola hidatidoza dva odvojena klinička entiteta potvrđeno je i histološkim i citogenetičkim istraživanjima (42,110,118). Kompletnu molu hidatidozu karakteriziraju jake, difuzne hidatidiformne promjene resica, izrazita hiperplazija trofoblasta i nedostatak embrionalnog tkiva. Ovakva patološka trudnoća uzrokovana je diploidnim brojem kromosoma (46,XX), gdje su obje haploidne garniture očeva podrijetla (44,59). Ovakva potpuno androgena zigota može nastati kao posljedica fertilizacije jajne stanice koja nema jezgre s haploidnim spermijem (23,X), nakon čega dolazi do duplikacije cijele garniture kromosoma ili pak oplodnje s diploidnim spermijem koji je nastao kao posljedica nerazdvajanja kromosoma tijekom druge mejiotičke diobe. Manji broj kompletnih mola (3 -13%) ima kariotip 46,XY, što je

posljedica fertilizacije jajne stanice koja nema jezgru s dva haploidna spermija (dispermija) (83).

Kod parcijalne mole hidatidoze pojedine resice pokazuju hidatidiformne promjene dok ostale izgledaju normalno. Prisutna je također fokalna hiperplazija trofoblasta te embrio koji umire u prvim tjednima trudnoće (45,111,110). Mnoge, iako ne sve, parcijalne mole su triploidne, ali sve triploidije nisu mole, poznata je konstatacija Szulmana i suradnika (111). Kao što je već prethodno bilo rečeno, triploidije s dva očeva i jednim majčnim kromosomskim komplementom (69,XXY i 69,XXX), što je najčešće posljedica dispermijske (43), dovode do ove vrste gestacijske bolesti (36,51). U literaturi su opisane i neke trisomije, monosomija X-kromosoma, te 46,XX kariotip vezan za parcijalnu molu hidatidozu (45). Međutim, danas se jedino triploidija smatra njenim karakterističnim nalazom (58). Parcijalna mola hidatidoza može se histološki razlučiti od drugih spontanih pobačaja u kojih je isto tako prisutan hidrops resica, prisustvom hiperplazije trofoblasta (97).

1.5. GENOMIC IMPRINTING

Sve do prije nekoliko godina ili, bolje rečeno, sve do izrazitog napretka i šire primjene tehnika molekulske biologije, smatralo se da ekspresija gena u potomaka ne ovisi o spolu roditelja koji prenosi taj gen. Međutim, mnoga istraživanja na sisavcima, posebno na laboratorijskim miševima, ukazuju na činjenicu da iako oba roditelja u zigotu predaju jednaku količinu genetičkog materijala, informacije koje oni nose nisu obavezno i funkcionalno ekvivalentne (10). Taj fenomen poznat je pod nazivom *genomic imprinting* (genomski upis), a možemo ga definirati i kao razliku u ekspresiji gena s obzirom na njegovo roditeljsko podrijetlo (očevo ili majčino). Ako je fenotip koji uvjetuje određeni

gen pod utjecajem spola roditelja koji prenosi taj gen, onda za takav gen kažemo da pokazuje učinak *imprintinga* (engl. imprinted gene) (99).

Pojam *imprinting* prvi puta se upotrebljava vezano uz kromosom, za opis selektivne eliminacije očevih kromosoma kod *Sciara sp.* (14). Kasnije, 1984. godine Lyon i Rastan nazivom *imprinting* opisuju selektivnu inaktivaciju X-kromosoma očeva podrijetla u ekstraembrionskim membranama miša (64). Tek odnedavno se *genomic imprinting* rabi u smislu različite ekspresije genetičkog materijala s obzirom na njegovo roditeljsko podrijetlo (69,74,104,105,108).

Da je *genomic imprinting* čest slučaj u sisavaca, uključujući i čovjeka, govore brojna istraživanja koja se bave transplantacijom pronukleusa u miša, humanim triploidijama, ekspresijom disomija u miševa i ljudi, ekspresijom transgeničnog materijala u transgeničnih miševa kao i ekspresijom određenog gena u miševa i ljudi (30,94,101). Ovakva istraživanja postala su moguća samo usljed izrazitog napretka tehnika molekulske genetike koje, između ostalog, omogućavaju identifikaciju podrijetla određenog kromosoma odnosno gena kao i praćenje nasljeđivanja tog dijela deoksiribonukleinske kiseline kroz nekoliko generacija. Informacije o postojanju *genomic imprintinga* uglavnom su ograničene na sisavce koji tvore posteljicu, te za sada nema dokaza da isto postoji uriba, vodozemaca, gmazova, ptica i tobolčara (99). Postoje, međutim, podaci da *imprinting* djeluje kod nekih insekata i biljaka (98).

Genomic imprinting može djelovati na nivou genoma, cijelog kromosoma, odnosno jednog njegova dijela, kao i na nivou samoga gena (31). S obzirom da su za ovaj rad o patološkim trudnoćama i njihovim morfološkim karakteristikama relevantne i u određenoj mjeri prepoznatljive prve dvije razine djelovanja *imprintinga*, u uvodnom dijelu biti će o njima više rečeno.

1.5.1. *Genomic imprinting* na razini genoma

Brojni radovi dokazuju da je za normalan embrionalni razvoj potreban i očev i majčin kromosomski komplement, a transplantacija pronukleusa i partenogeneza u miševa bili su eksperimenti kojima se to dokazalo (104,105,108). Krajnji cilj spomenutih opita je dobivanje diploidne zigote ($2n$) gdje su oba kromosomska komplementa istog roditeljskog podrijetla. Kod zigota koje imaju oba očeva kromosomska komplementa (tzv. androidna zigota) dolazi do relativno normalnog razvoja embrionskih ovojnica, dok je razvoj embrija vrlo slab, neznatan. Obrnuta je slika kod razvoja zigote s obje majčine kromosomske garniture (tzv. ginoidna zigota), jer dolazi do normalnog razvoja ploda, ali ne i embrionskih ovojnica. Mola hidatidoza i teratom ovarija, koji nastaju spontano i prirodno, predstavljaju homolog transplantacijama pronukleusa u miševa. Kompletne mola hidatidoze, kao što je već prije bilo rečeno, ima diploidan broj kromosoma gdje su svi kromosomi očeva podrijetla (59), a teratom ovarija posljedica je razvoja diploidne zigote čiji je nasljedni materijal u cijelosti majčina podrijetla (partenogenom) (62). Činjenica da se kod takvog benignog embrionskog tumora nalaze tkiva svih triju zametnih listića uz izostanak placentarnog tkiva, ukazuje da normalan razvoj embrija zahtijeva majčin genom ili barem njegov veći dio.

Triploidije kao vrlo čest uzrok gubitka ploda u ljudi su isto tako dobar primjer funkcionalne razlike očeva i majčina komplementa (111). Triploidna zigota, koju čine dva očeva i jedan majčin kromosomski komplement, dovodi do stvaranja parcijalne mole hidatidoze s fokalnom hiperplazijom trofoblasta uz prisustvo embrija odnosno fetusa koji umire u ranoj gestacijskoj dobi. Triploidije s dva majčina i jednim očevim kromosomskim komplementom dovode do neznatno slabijeg razvoja placente bez cističnih promjena i hiperplazije trofoblasta. Iz ovih podataka može se zaključiti da očev genom igra važnu ulogu u razvoju i opstanku tkiva posteljice (31).

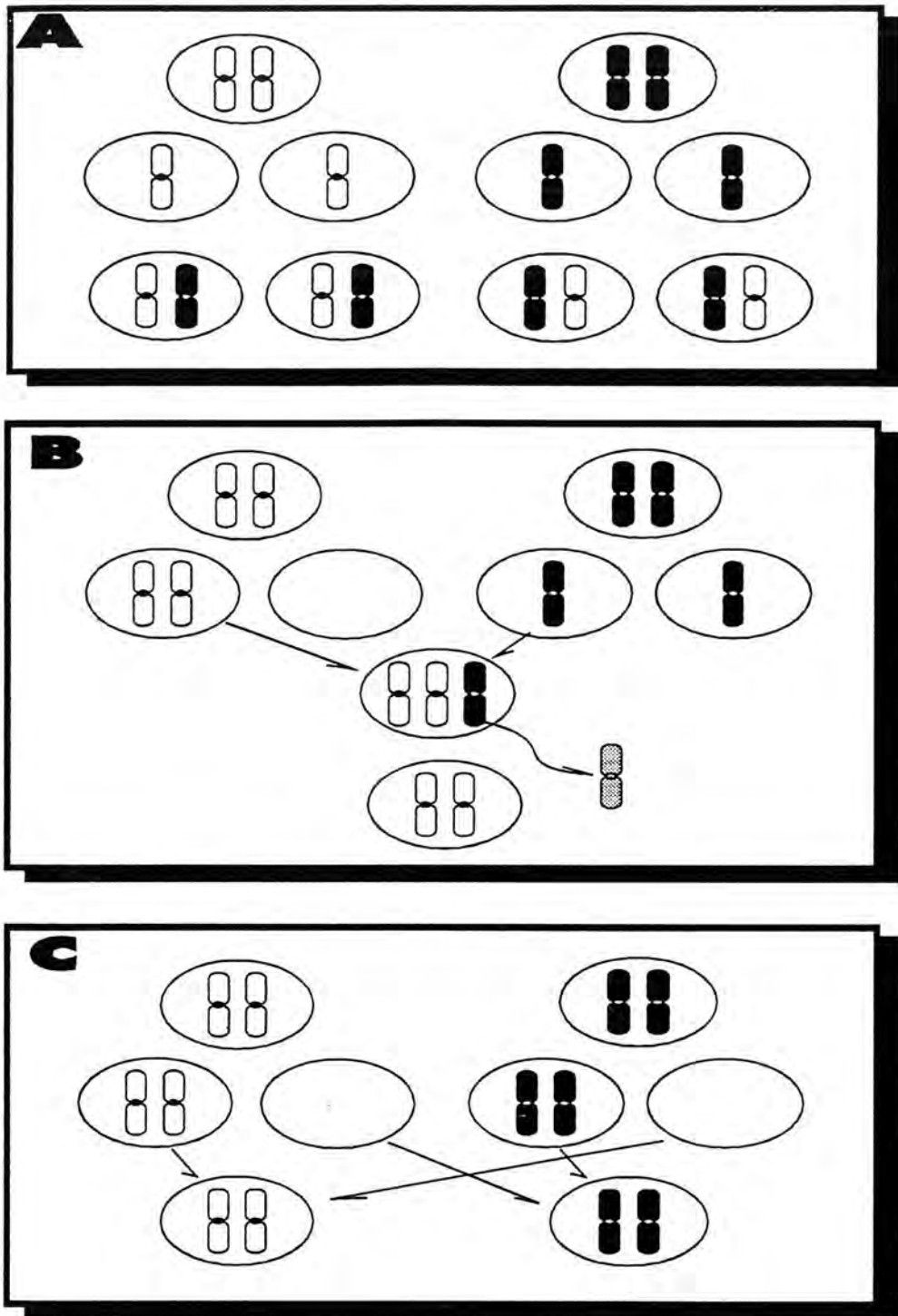
1.5.2. Genomic imprinting na razini kromosoma

1980. godine Eric Engel (21) je postavio hipotezu koja kaže da relativno velik broj aneuploidnih gameta koje nastaju tijekom gametogeneze u čovjeka mora dovesti i do stvaranja zigota koje, iako diploidne, imaju kromosome određenog homolognog para istog roditeljskog podrijetla. Takva zigota bila bi posljedica spajanja jedne nulisomične i jedne disomične (za isti kromosom) gamete. Ovaj fenomen autor je nazvao uniparentna disomija (engl. uniparental disomy). Kako su u spontano pobačenom materijalu česte monosomija X- kromosoma te trisomije kromosoma 16,21,15,22 (35,51), Engel je pretpostavio da bi za te kromosome mogla postojati i euploidna zigota, odnosno uniparentna disomija, što bi isto tako moglo dovesti do gubitka ploda.

Danas se zna da uniparentna disomija može nastati kao posljedica oplodnje dviju aneuploidnih gameta (jedna disomična i druga nulisomična s obzirom na isti kromosom) (21) ili što je vjerojatno češći slučaj, kao posljedica gubitka kromosoma vrlo rano u embrionalno doba u slučaju trisomične zigote (66) (Slika 1). Nerazdvajanje kromosoma u 1. mejotičkoj diobi dovodi do heterodisomije (uniparentna heterodisomija), dok nerazdvajanje u drugoj mejotičkoj diobi stvara isodisomiju (uniparentna isodisomija) (21).

U humanoj populaciji prvi primjer uniparentne disomije s *imprinting* učinkom dokazan je za kromosom broj 7 (majčina uniparentna disomija) i to u slučajevima cistične fibroze vezane uz nizak rast što inače ne karakterizira te pacijente (106,122). Nicholls i suradnici su 1989. godine opisali šest slučajeva majčine uniparentne disomije 15. kromosoma kod Prader-Willi sindroma (81), a 1991. godine Malcolm i suradnici objavljuju prva dva slučaja Angelman sindroma uzrokovanih očevom uniparentnom disomijom isto tako 15. kromosoma (66).

Slika 1
Mehanizmi nastajanja uniparentne disomije



A- normalno nastajanje haploidnih gameta i stvaranje zigote s homolognim parom kromosoma različitog roditeljskog podrijetla

B- uniparentna disomija nastala kao posljedica nerazdvajanja kromosoma tijekom gametogeneze te stvaranje trisomične zigote nakon čega se postzigotno gubi jedan homolog

C- uniparentna disomija nastala kao posljedica spajanja disomične i nulisomične gamete

Mirni nosioci Robertsonovih translokacija predstavljaju onaj dio populacije ljudi koji imaju visok rizik stvaranja aneuploidnih gameta, što je ujedno predispozicija i za uniparentnu disomiju u njihovim produktima koncepcije. Tako su objavljena dva odvojena slučaja uniparentne disomije 14. kromosoma (81,124) kod mirnih nosilaca Robertsonove translokacije t(13q;14q). Iako su mirni nosioci balansiranih translokacija većinom normalnog fenotipa, postoji i manji broj onih jedinki koje pokazuju različit stupanj aficiranosti, što je i dokazano spomenutim radovima. U jednom slučaju radilo se o mentalno retardiranom djetetu s multiplim kongenitalnim anomalijama i očevoj uniparentnoj disomiji 14. kromosoma (124). U drugom primjeru radilo se o majčinoj uniparentnoj disomiji istog kromosoma s kliničkom slikom koju karakterizira nizak rast, hidrocefalija, skolioza, nazalni govor, rascjep uvule i mali testisi (114). Za sada je nemoguće zbog malog broja bolesnika sa sigurnošću tvrditi da je razlika u fenotipu majčine i očeve uniparentne disomije 14. kromosoma posljedica *imprintinga*. Naime, kao i u miševa, nije obavezno da uniparentna disomija svakog kromosoma predstavlja područje *imprintinga*. Čitavim nizom eksperimenata na miševima - nosiocima balansiranih translokacija posebno Robertsonovih translokacija, dokazano je da uniparentna disomija različitih kromosoma ima i različit učinak na razvoj i fenotip miša (2,10,11,63). Tako na primjer majčina i očeva uniparentna disomija kromosoma broj 1,4,5,9,13,14 i 15 ne utječe na izgled miša, dok isto nije slučaj za kromosome 2,6,7,8,11 i 17 (12). Primjerice, očeva uniparentna disomija 6. kromosoma ne mijenja normalan fenotip miša, dok je majčina uniparentna disomija istog kromosoma letalna.

Kalousek i suradnici (53) navode čest nalaz intrauterinog zastoja u rastu kod djece gdje je prenatalno, biopsijom korion frondoza utvrđen mozaičan kariotip (placenta ograničen mozaicizam), dok je kariotip djeteta bio normalan. Iz iskustva na biopsiji korion frondoza u svrhu prenatalne dijagnoze između 9. i 11. tjedna gestacije, zna se da je učestalost takvog placenta ograničenog mozaicizma 1-2% viabilnih trudnoća (72). Usljed postzigotnog zaostajanja kromosoma u slučajevima trisomočne zigote moguće je da plod i placentarno tkivo imaju različite kariograme, pa je tako moguće da

diploidan kariogram ploda bude posljedica uniparentne disomije za kromosom koji je viška u placente trisomičnog kariograma. Da je to tako dokazali su već spomenuti autori utvrdivši uniparentnu disomiju 16. kromosoma u plodova gdje je biopsijom korion frondoza dijagnosticiran trisomičan ili mozaičan kariotip placente (57). U svim slučajevima radilo se o majčinoj uniparentnoj disomiji uz češće prisutan intrauterini zastoj u rastu kao i smrt ploda. Ovim radom dokazano je da trisomične zigote mogu doživjeti takvu mutaciju da embrij odnosno fetus ima diploidan, ali ne i normalan kariotip. Warburton i suradnici navode da je učestalost mozaičnog kariotipa ($2n/2n+1$) u spontanim pobačajima 10% te je moguće da su nastali iz trisomične zigote postzigotnim anafaznim zaostajanjem, što je dovelo do prestanka razvoja embrija odnosno fetusa (123). I, kako kaže Eric Engel, ukoliko ne bi bilo prirodne selekcije za uniparentnu disomiju, tada bi jedna trećina trisomičnih zigota završavala kao uniparentna disomija (22).

1.6. CILJ ISTRAŽIVANJA

Otprilike 15 - 20% klinički dokazanih trudnoća završava spontanim pobačajem, od čega 80 - 90% u prvom tromjesečju trudnoće. Kromosomske aberacije poput poliploidije, trisomije i monosomije X- kromosoma u visokom postotku (40 - 50%) uzrokuju gubitak ploda.

Citogenetička istraživanja spontano pobačenih plodova vrlo često prate i patohistološka istraživanja morfologije placentarnog tkiva s ciljem da se ustanovi eventualna korelacija između kariotipa ploda i izgleda placente. Poznato je da triploidije mogu dovesti do razvoja parcijalne mole hidatidoze, da trisomije kromosoma 16, i 20 uzrokuju zastoj u rastu i hidrops resica, kao i da je monosomija X-kromosoma karakterizirana fokalnim hidropsom i fibrozom placente. Usprkos brojnim istraživanjima ove vrste, neki autori tvrde da su abnormalnosti placente u direktnoj ovisnosti s određenim vrstama heteroploidije te u slučaju da citogenetička analiza spontano pobačenog ploda ne uspije, pažljiv makroskopski i mikroskopski pregled placente mogao bi ukazati na određeni kariotip ploda. Drugi pak autori smatraju da abnormalno placentarno tkivo može ukazati na kromosomopatiju, ali ne može isključiti i normalan kariotip. Mnogi radovi na miševima, kao što su transplantacija pronukleusa i partenogeneza, ukazuju na značajnu ulogu očeva genoma na razvoj ekstraembrionalnog tkiva, a majčina genoma na razvoj embrija. U humanoj populaciji, kompletna mola hidatidoza i teratom ovarija predstavljaju homolog gore spomenutih radova. Humane triploidije predstavljaju isto tako dobar primjer funkcionalne razlike između očeva i majčina genoma. Triploidne zigote, koje su produkt dvaju očevih i jednog majčina komplementa dovode do razvoja parcijalne mole hidatidoze, dok triploidije s dva majčina i jednim očevim komplementom ne izazivaju molarne promjene.

Proučavajući slučajeve patoloških trudnoća podijeljenih u tri kliničko - morfološke grupe: a) rana smrt ploda (engl. early fetal loss, missed abortion), b) anembrionska

trudnoća (engl. blighted ovum, empty sac, anembryonic pregnancy) i c) mola hidatidoza (engl. hydatidiform mole) nastojat će se dokazati da je kariotip koncepta odgovoran za njegov fenotip koji je determiniran i placentarnim i embrionalnim tkivom. Nadalje, ovim radom odgovorit će se na pitanja o ukupnoj učestalosti kromosomopatija u spomenutim tipovima patoloških trudnoća, o učestalosti pojedinih kromosomopatija, o frekvenciji kromosomopatija u odnosu na dob majke, o odnosu spolova (sex ratio) u grupi normalnih kariotipova i u grupi aberiranih kariotipova, o postojanju karakteristične histološke slike placentarnog tkiva ovisno o kariotipu koncepta, o histološkoj slici u pojedinih tipova patoloških trudnoća i, napokon, dat će se odgovor na pitanje da li su anembrionska trudnoća i trudnoća s ranom smrću ploda dva različita entiteta. Pored toga ovom studijom, odnosno analizom ovih vrsta patoloških trudnoća te primjenom citogenetičke i histološke analize nastojat će se otvoriti vrata daljnjim istraživanjima uzroka gubitka ploda pod svjetlom fenomena poznatog pod nazivom *genomic imprinting*.

2.1.

dobr

na l

trud

pre

hilo

pro

dy

lir

al

tr

cy

B

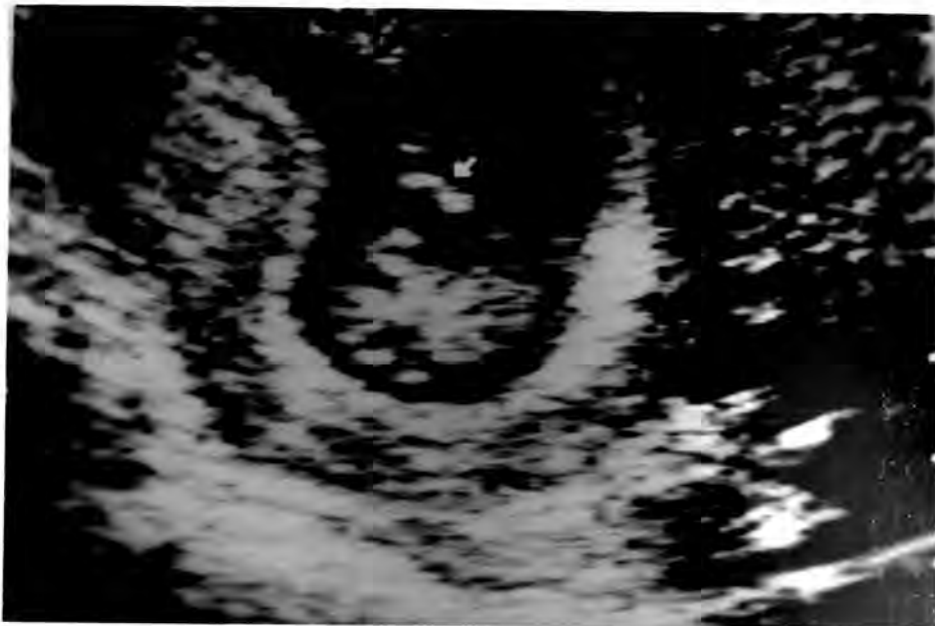MATERIJAL I METODE

2.1. Materijal

Tkivo korion frondoza, korišteno za citogenetičku i histološku analizu, dobivali smo prilikom prekida patoloških trudnoća pacijentica koje su bile hospitalizirane na Klinici za ginekologiju i porodništvo Kliničkog bolničkog centra Rijeka. Trajanje trudnoće određeno je na temelju datuma zadnje menstruacije i nalaza ultrazvučnog pregleda. Prekid patoloških trudnoća načinjen je između 8. i 17. tjedna gestacije što je bilo uvjetovano postavljanjem konačne dijagnoze, ali i težinom kliničke slike. Materijal je prikupljan tijekom proteke tri godine te je obrađeno 100 uzoraka ultrazvučno dijagnosticiranih patoloških trudnoća prvog i drugog tromjesečja. Za potrebe istraživanja, patološke trudnoće podjeljene su u tri kliničko - morfološke grupe:

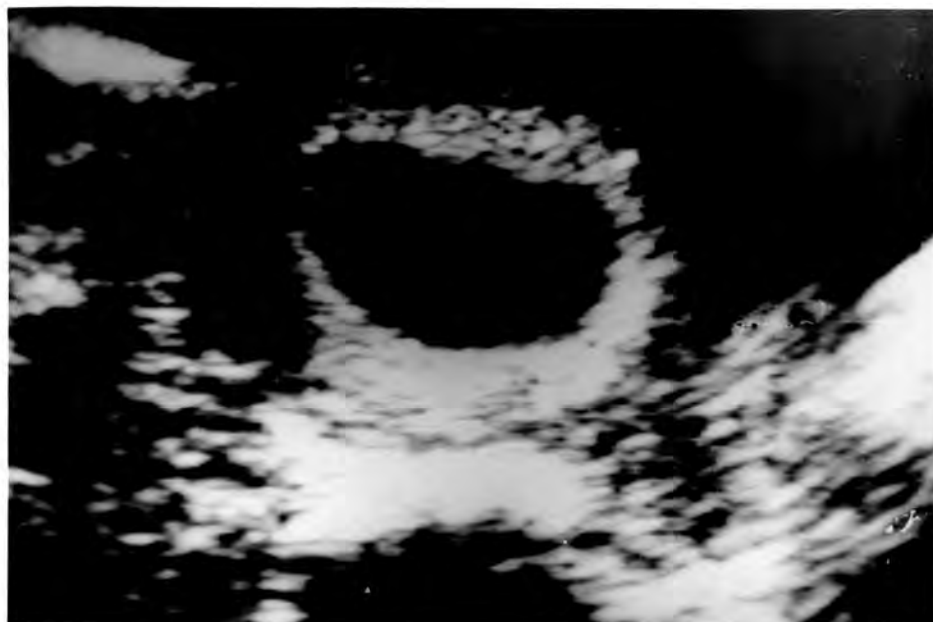- a) **rana smrt ploda** (engl. early embryonic/fetal loss, missed abortion),
- b) **anembrionska trudnoća** (engl. blighted ovum, empty sac, anembryonic pregnancy) i
- c) **mola hidatidoza** (engl. hydatidiform mole).

Pod naziv *rana smrt ploda* svrstani su oni slučajevi patoloških trudnoća gdje je unutar gestacijskog mjehura ultrazvučno vizualiziran plod bez srčane akcije (Slika 2).



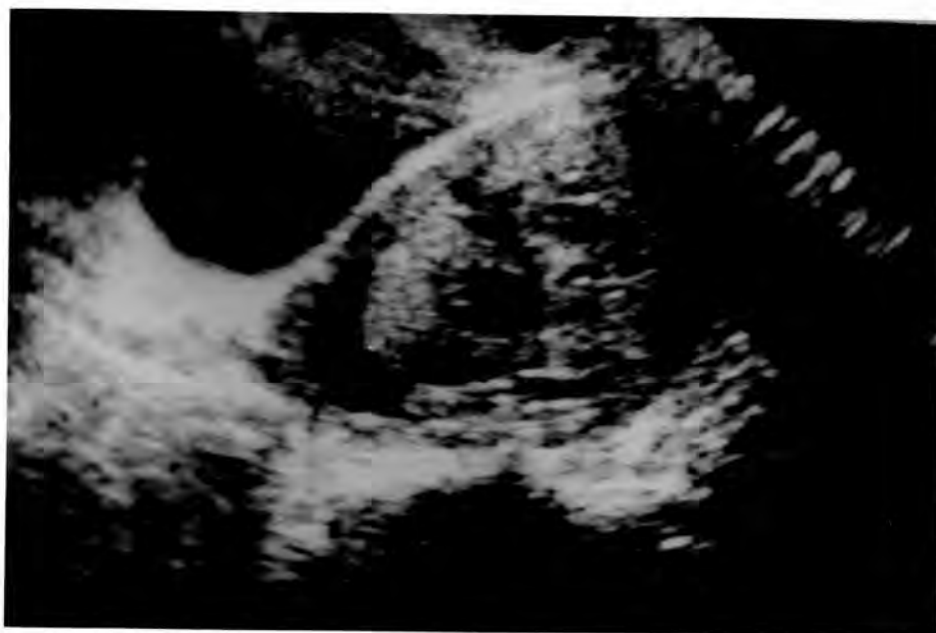Slika 2 - Ultrazvučni snimak rane smrti ploda (unutar gestacijskog mjehura vidi se plod bez srčane akcije)

Anembrionska trudnoća podrazumijeva one slučajeve gdje u intaktnom gestacijskom mjehuru nakon dva ultrazvučna pregleda u razmaku od 7 do 10 dana nije dokazano prisustvo ploda (Slika 3).



Slika 3 - Ultrazvučni snimak anembrionske trudnoće (vidi se prazan gestacijski mjehur)

U slučaju *mole hidatidoze* cijela šupljina maternice ispunjena je placentarnim tkivom, te se ultrazvučna slika takve trudnoće popularno naziva *snježna mečava* (Slika 4). Dijagnoza *kompletne* odnosno *parcijalne mole hidatidoze* temeljila se na makroskopskoj i mikroskopskoj odnosno histološkoj analizi placentarnog tkiva.



Slika 4 - Ultrazvučni snimak mole hidatidoze (čitava šupljina maternice ispunjena je placentarnim tkivom)

Kontrolnu grupu predstavljalo je 120 majki sa zdravim potomstvom i bez spontanih pobačaja koje su nastanjene u Primorsko - Goranskoj županiji. Srednja vrijednost starosti žena kontrolne grupe iznosila je $27,5 \pm 3,8$ godina.

2.2. Metode

2.2.1. Citogenetička analiza pobačenog materijala

Citogenetička analiza pobačenih produkata oplodnje izvršena je na Zavodu za biologiju Medicinskog fakulteta u Rijeci. Analizirano je 13 mola hidatidoza (šest kompletnih i sedam parcijalnih), 49 slučajeva rane smrti ploda i 38 anembrionskih trudnoća.

U svim slučajevima nakon makroskopskog i mikroskopskog pregleda uzorka izdvojeno je, isključivo, tkivo korionskih resica nakon čega je kultivirano u RPMI 1640 (RPMI-Roswell Park Memorial Institute) (Imunološki zavod, Zagreb) obogaćenim telećim serumom (20%) (Institut "Ruđer Bošković", Zagreb) na temperaturi od 37°C i uz prisustvo 0,5% CO₂. Nakon 8 - 12 dana rasta kulture, daljnja dioba stanica zaustavlja se dodavanjem otopine kolcemida (10 µg/ml) (Sigma) u trajanju od jednog sata. Odljepljivanje stanica od podloge postiže se upotrebom 0,025% otopine tripsina (Sigma). Stanice su se dalje tretirale hipotoničnom otopinom (0,075 M KCl) (Kemika, Zagreb) u trajanju od 30 min i nakon toga fiksativom (metanol octena kiselina u omjeru 1:3) (Kemika, Zagreb) 2-3 puta.

Za identifikaciju kromosoma koristila se G - metoda oprugavanja (GTG), i analizirano je najmanje 10 metafaza. U slučajevima mozaičnog kariotipa analiza je bila provedena na još 15 stanica.

2.2.2. Histološka analiza pobačenog materijala

Histološki preparati su izrađeni i analizirani na Zavodu za patologiju Medicinskog fakulteta u Rijeci. Analiza resica korion frondozuma bila je moguća u 60 patoloških trudnoća, odnosno u 12 mola hidatidoza (šest kompletnih i isto toliko parcijalnih), 25

trudnoća s ranom smrću ploda i 23 anembrionskih trudnoća. Morfologija korionskih resica opisana je bez prethodnog znanja o kariotipu istog materijala.

Tkivo pobačenog materijala fiksirano je u 10% otopini neutralnog formalina te uklopljeno u parafin. Rezovi debljine 4 μm , bojeni su metodom H-E (hemalaun-eozin). Prosječno je bilo analizirano tri preparata po svakom slučaju. Promatrane karakteristike korionskih resica i njihovo vrednovanje navedene su u Tablici 1.

Osim morfološke pretrage korionskih resica bila je izvršena i morfometrijska analiza, odnosno mjerena je veličina resica i to pod povećanjem od 100 \times s pomoću okularnog mikrometra. Mjeren je manji dijametar najveće resice u deset nasumce biranih vidnih polja preparata.

2.2.3. Statistička obrada podataka

U radu su bile korištene sljedeće statističke metode:

- a) testiranje značajnosti razlike aritmetičkih sredina malih nezavisnih uzoraka
- b) testiranje značajnosti razlike proporcija malih nezavisnih uzoraka (Brayer test)
- c) χ^2 - test

Tablica 1

Vrijednosti histopatoloških osobina korionskih resica u patoloških trudnoća

OSOBINA	VRIJEDNOST
HIDROPS RESICA	VRLO JAKO IZRAŽEN IZRAŽEN PRISUTAN NEMA GA
DISTRIBUCIJA HIDROPSKIH RESICA	DIFUZAN FOKALAN NEMA JE
OBLIK RESICA	BULBOZNI/MORULASTI OKRUGLI/JAJOLIKI ŠAPASTI NORMALAN
VASKULARIZACIJA RESICA	AVASKULARNE/HIDROPSKI IZMJENJENE AVASKULARNE AVASKULARNE/HIPOVASKULARNE KOLABIRANE KRVNE ŽILE HIPOVASKULARNE NORMOVASKULARNE
IZGLED STROME RESICA	VRLO JAKI HIDROPS SA CISTERNAMA DIFUZNI HIDROPS FIBROZA FOKALAN EDEM/FIBROZA
TROFOBLAST	HIPERPLAZIJA S INKLUZIJAMA FOKALNA PROLIFERACIJA FOKALNA ATROFIJA NORMALAN
REGRESIVNE PROMJENE *	+ - + ++ +++

* - Regresivne promjene podrazumijevaju fibrozu strome, kolabirane žile, peri i intervalozni fibrin, atrofiju i eozinofiliju trofoblata te kalcifikaciju

REZULTATI

3.1. Rezultati citogenetičke analize korionskih resica u patoloških trudnoća

Učestalost kromosomskih aberacija u analiziranom uzorku (100 prekinutih patoloških trudnoća) iznosila je 38%, a kada se izuzme 6 kompletnih mola hidatidoza, učestalost je bila 32%.

Do 12. tjedna trudnoće prekinuto je 60% patoloških trudnoća a učestalost kromosomopatija bila je 36,7%. U grupi trudnoća prekinutih nakon 11. tjedna gestacije (40%) frekvencija kromosomskih aberacija iznosila je 40% (Tablica 2).

Tablica 2

Gestacijska dob i učestalost kromosomskih aberacija u patoloških trudnoća

GESTACIJSKA DOB (tjedni)	BROJ PREKINUTIH TRUDNOĆA	UČESTALOST KROMOSOMSKIH ABERACIJA n (%)
7 - 8	11	3 (27,3)
9 - 11	49	19 (38,8)
12 - 14	36	14 (38,9)
15 - 17	4	2 (50)
UKUPNO	100	38

Trisomije (uključujući i dvostruku trisomiju) kao i poliploidije ($3n=69; 4n=92$) bile su najčešće aberacije kromosoma u analiziranom uzorku, čineći 34,2% svih aberacija. U 7,9% aberacija radilo se o mozaičnom kariotipu ($2n/4n; 2n/2n+1; 2n/2n-1+1$), u 5,3% o strukturnoj aberaciji, a u svega 2,6% aberacija radilo se o monosomiji X-kromosoma (Tablica 3).

Tablica 3

Učestalost i vrsta kariotipova u patoloških trudnoća

KARIOTIP	BROJ SLUČAJEVA	UČESTALOST KROMOSOMSKIH ABERACIJA (%)	UKUPNO (%)
TRIPLOIDIJA			
69,XXY	9	23,7	
69,XXX	3	7,9	31,6
TETRAPLOIDIJA			
92,XXXX	1	2,6	2,6
TRISOMIJA			
47,XX,+3	1	2,6	
47,XY,+9	1	2,6	
47,XX,+13 ; 47,XY,+13	2	5,3	
47,XX,+15	2	5,3	
47,XX,+16 ; 47,XY,+16	4	10,5	
47,XY,+20	1	2,6	
47,XX,+21	1	2,6	31,6
DVOSTRUKA TRISOMIJA			
48,XY,+15+21	1	2,6	2,6
MOZAICIZAM			
46,XX/92,XXXX	1	2,6	
46,XX/46,XX,-13+14	1	2,6	
46,XX/47,XX,+15	1	2,6	7,9
MONOSOMIJA			
45,X	1	2,6	2,6
STRUKTURNE ABERACIJE			
46,XX,del(5) (pter→p11)	1	2,6	
46,XX,-13,t (13q;14q)	1	2,6	5,3
ANDROGENA ZIGOTA (kompletna mola hidatidoza)			
46,XX	5	13,2	
46,XY	1	2,6	15,8
UKUPNO	38		100

U ispitivanom uzorku bilo je 6 kompletnih mola hidatidoza diploidnog kariotipa. U pet slučajeva utvrđen je kariotip 46,XX, dok se u jednom slučaju radilo o kariotipu 46,XY. Ovaj specifičan tip aberacija, odnosno zigota s oba očeva komplementa, čini 15,8% svih aberacija (Tablica 3).

U 31,6% anembrionskih trudnoća i 34,2% slučajeva rane smrti ploda otkrivena je neka od kromosomskih aberacija (Tablica 4). U anembrionskih trudnoća najčešće aberacije bile su trisomije s učestalošću od 66,7%, a ujedno su se češće pojavljivale nego u slučajevima rane smrti ploda. Ovaj podatak, odnosno razlika nije i statistički značajna (Tablica 4). Najčešće aberacije u slučajevima rane smrti ploda bile su trisomije i triploidije zastupljene svaka u 30,8% aberacija utvrđenih u ovom tipu patološke trudnoće (Tablica 4).

Svih sedam slučajeva parcijalnih mola hidatidoza imale su triploidan kariotip ($3n=69$). Učestalost triploidija kromosomske konstitucije 69,XXY iznosila je 71,4%, dok se u preostalih 28,6% triploidija vezanih za parcijalnu molu hidatidozu radilo o kariotipu 69,XXX.

Ukupno, u čitavom uzorku od 100 slučajeva utvrđeno je 12 triploidija, što čini 31,6% svih aberacija. 58,3% njih uzrokovalo je parcijalnu molu hidatidozu, 33,3% ranu smrt ploda, a svega 8,3% (jedan slučaj) anembrionsku trudnoću (Tablice 3 i 4).

Tablica 4

Učestalost kariotipova u odnosu na tip patološke trudnoće

KARIOTIP	MOLA HIDATIDOZA		ANEMBRIONSKA TRUDNOĆA n(%)	RANA SMRT PLODA n(%)
	PARCIJALNA n(%)	KOMPLETNA n(%)		
DIPLOIDAN				
46,XX			16 (61,5)	22 (61,1)
46,XY			10 (38,5)	14 (38,9)
UKUPNO			26	36
TRIPLOIDIJA				
69,XXY	5 (71,4)			4 (30,8)
69,XXX	2 (28,6)		1 (8,3)	
TETRAPLOIDIJA				
92,XXXX			1 (8,3)	
TRISOMIJA				
2n+1			8 (66,7)	4 (30,8)
DVOSTRUKA TRISOMIJA				
2n+1+1				1 (7,8)
MOZAICIZAM				
2n/4n			1 (8,3)	
2n/2n+1				1 (7,8)
2n/2n+1-1				1 (7,8)
MONOSOMIJA				
45,X				1 (7,8)
STRUKTURNE ABERACIJE				
46,XX,del5p-t(13q;14q)			1 (8,3)	1 (7,8)
ANDROGENA ZIGOTA				
46,XX		5 (83,3)		
46,XY		1 (16,7)		
UKUPNO	7	6	12	13

Učestalost diploidnog kariotipa kromosomskih konstitucija 46,XX i 46,XY (izuzeti su slučajevi kompletnih mola hidatidoza) u cijelom uzorku iznosila je 62%, gdje se u 61,3% slučajeva radilo o kariotipu 46,XX, u 38,7% o 46,XY kariotipu. Odnos spolova, muško : žensko, iznosio je 0,6 što se statistički značajno razlikuje od odnosa spolova u normalnih plodova dijagnosticiranih nakon biopsije korion frondoza u prvom tromjesječju što iznosi 1,26 ($P < 0,05$) (7). Tablica 5 prikazuje odnos spolova XX i XY u slučajevima diploidnog i aberiranog kariotipa s tim da su izuzeti slučajevi kompletnih mola hidatidoza, triploidija te monosomija X-kromosoma. Češće pojavljivanje XX-spolne konstitucije u ovoj grupi promatranih slučajeva bio je statistički značajan ($P < 0,05$).

Tablica 5
Odnos spolova u patoloških trudnoća

KARIOTIP	BROJ SLUČAJEVA		ODNOS SPOLOVA muško : žensko
	muško	žensko	
46,XY	24		
46,XX		38	
			0,6
del 5p-		1	
t(13q;14q)		1	
2n+1	4	8	
2n+1+1	1		
2n/2n+1		1	
2n/2n+1-1		1	
UKUPNO	29	50	0,6**

** $P < 0,05$

Srednja vrijednost starosti žena u čitavom uzorku iznosila je $28,6 \pm 5,7$ godina. Starost trudnica u odnosu na vrstu kariotipa ploda prikazana je u Tablici 6, međutim vrijednosti se statistički značajno ne razlikuju od vrijednosti kontrolne grupe ($27,5 \pm 3,8$ godina).

Tablica 6
Kariotip patološke trudnoće i starost trudnica

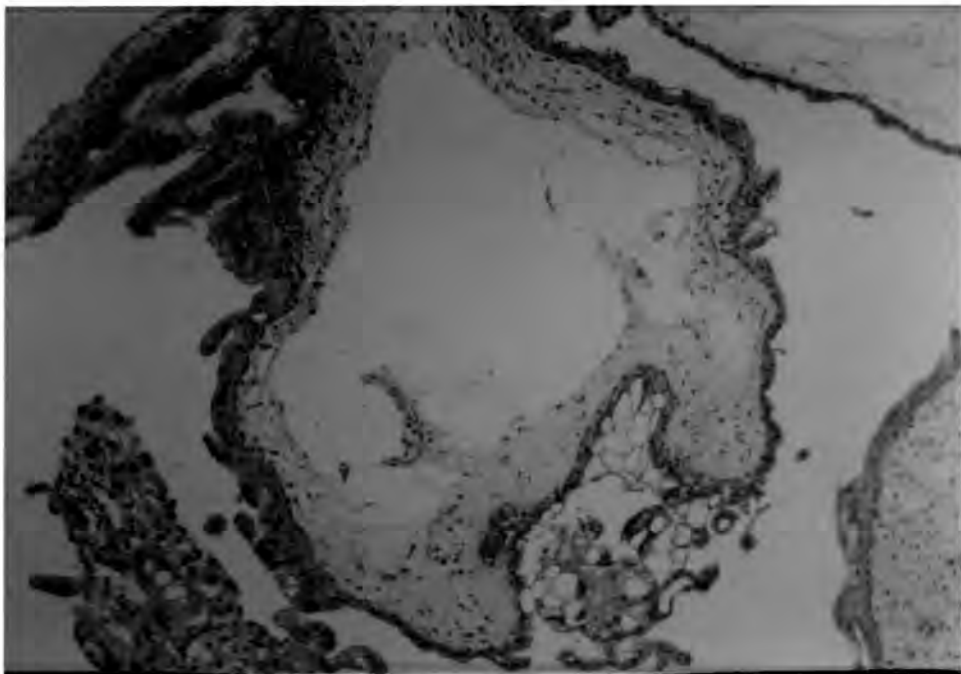
KARIOTIP	BROJ SLUČAJEVA	SREDNJA VRIJEDNOST STAROSTI TRUDNICA $\bar{X} \pm SD$
46,XX	37	$29,6 \pm 6,4$
46,XY	23	$28,1 \pm 4,7$
POLIPLOIDIJA $3n;4n$	13	$26,1 \pm 3,7$
TRISOMIJA $2n+1;2n+1+1$	13	$27,8 \pm 4,2$
MOZAICIZAM	3	$25,0 \pm 5,0$
STRUKTURNE ABERACIJE	2	29
MONOSOMIJA -X	1	33
ANDROGENA ZIGOTA $2n$	6	$30,8 \pm 8,2$
UKUPNO	98 *	$28,6 \pm 5,7$

*- nedostaju dva podatka

3.2. Rezultati histološke analize korionskih resica u patoloških trudnoća

Histološka analiza korionskih resica u patoloških trudnoća načinjena je retrogradno bez znanja o citogenetičkom nalazu i bila je moguća u 60 slučajeva. Preostali materijal (n=40) nije bio pogodan za analizu zbog loše kvalitete ili premalenog broja preparata.


U šest slučajeva kompletne mole hidatidoze dokazana je već poznata i karakteristična histološka slika. Radilo se, naime, o difuznom hidropsu korionskih resica, vrlo jakom hiperplazijom trofoblasta s citoplazmatskim vakuolama. Vrlo često je u avaskularnim resicama bila vidljiva centralno smještena cisterna (cista). Izgled resica bio je nepravilan, morulast zbog invaginacije trofoblasta te stoga nije izostala ni pojava trofoblastnih inkluzija u stromi resica (Slika 5). Promjer resica kretao se od 1200 μm do 1800 μm ($x=1400,0 \pm 219,09$).



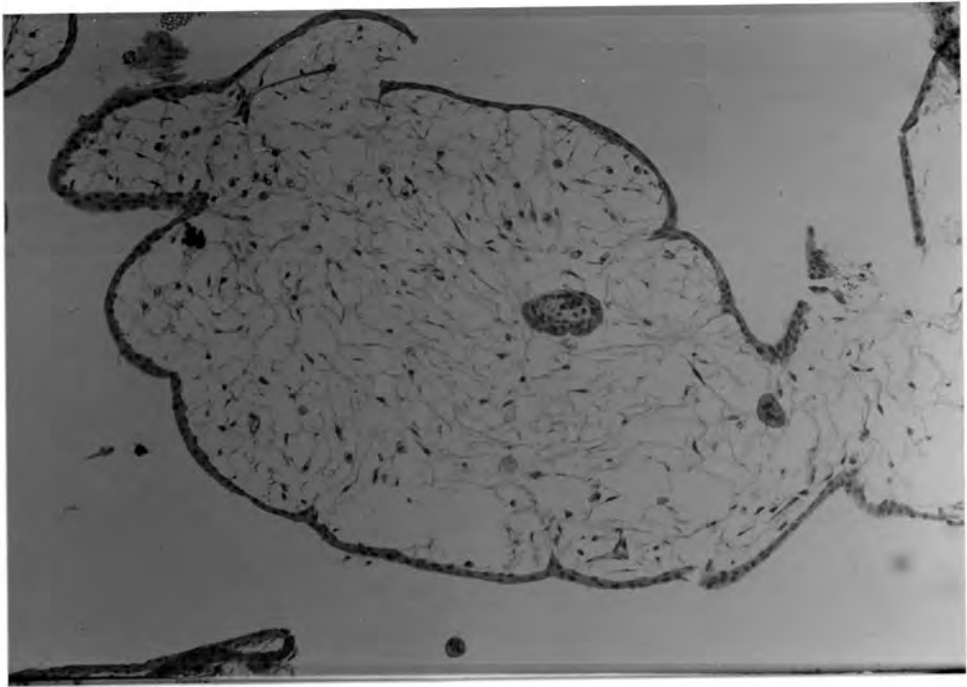
Slika 5 - **Kompletna mola hidatidoza**; vidljiv je jaki hidrops koji je kulminirao stvaranjem centralne cisterne i hiperplazija trofoblasta s izraženim vakuolama

U dvije ultrazvučno dijagnosticirane anembrionske trudnoće, kariotipa 46,XX i drugom 46,XY, histološkom analizom dokazana je tipična slika kompletne mole hidatidoze te su ovi slučajevi i vođeni kao takvi. To znači da se u 5,3% anembrionskih trudnoća nalaz ultrazvuka i histologije nije podudaraao.

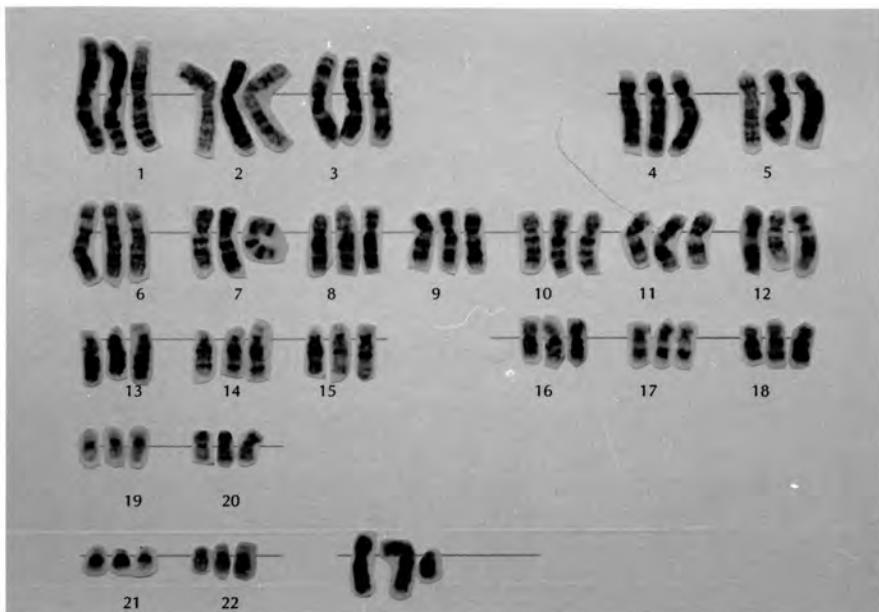
Histološkom analizom materijala dokazano je šest slučajeva parcijalne mole hidatidoze s fokalnim hidropsom resica nepravilnog izgleda, različito izraženom, ali uvijek prisutnom hiperplazijom trofoblasta s citoplazmatskim vakuolama i trofoblastnim inkluzijama u stromi resica. U pretežno avaskularnim resicama bile su vidljive cisterne (Slike 6 , 7 i 8). U stromi pojedinih resica uočene su fetalne žile, a na preparatima tkivo fetusa ili fetalne ovojnice. Promjer resica kretao se od 960 μm do 1800 μm ($x=1243,33 \pm 315,07$).



Slika 6 - **Parcijalna mola hidatidoza**; vidljiv je fokalni hidrops resica i hiperplazija trofoblasta s izraženim vakuolama



Slika 7 - Parcijalna mola hidatidoza; u stromi korionskih resica često se nađu trofoblastne inkluzije



Slika 8 - Kariotip parcijalne mole hidatidoze (triploidija $3n=69$)

Vrijednosti promjera resica u slučajevima kompletnih i parcijalnih mola hidatidoza nisu bile statistički značajno različite (Tablica 7).

Tablica 7
Promjer korionskih resica u patoloških trudnoća

PATOLOŠKA TRUDNOĆA		PROMJER KORIONSKIH RESICA (μm) $\bar{X} \pm \text{SD}$
ANEMBRIONSKA TRUDNOĆA	n=23	558,70 \pm 209,31
RANA SMRT PLODA	n=25	517,20 \pm 171,74
KOMPLETNA MOLA HIDATIDOZA	n=6	1400,00 \pm 214,09
PARCIJALNA MOLA HIDATIDOZA	n=6	1243,33 \pm 315,07

Dva slučaja ultrazvučno dijagnosticirane rane smrti ploda (4,1%), triploidnog kariotipa (69,XXY i 69,XXX), bila su, nakon histološke analize, dijagnosticirana kao parcijalna mola hidatidoza.

U 86,6% svih anembrionskih trudnoća i u 76% slučajeva rane smrti ploda načinjena je, pored citogenetičke, i histološka analiza korionskih resica. U većini tih tipičnih slučajeva ranih spontanih pobačaja bio je prisutan jače ili slabije izražen hidrops resica (Tablica 8). Iako je hidrops bio češće prisutan u anembrionskih trudnoća nego u slučajevima rane smrti ploda, podatak nije statistički značajan.

Tablica 8

Hidrops korionskih resica u patoloških trudnoća

HIDROPS RESICA	PATOLOŠKE TRUDNOĆE	
	ANEMBRIONSKA TRUDNOĆA n(%)	RANA SMRT PLODA n(%)
JAKO IZRAŽEN	1 (4,4)	/
IZRAŽEN	9 (39,1)	9 (36)
PRISUTAN	10 (43,5)	10 (40)
NEMA HIDROPSA	3 (13,4)	6 (24)
UKUPNO	23	25

Veličina odnosno promjer resica s obzirom na gestacijsku dob i tip patološke trudnoće (anembrionska trudnoća i rana smrt ploda) ne pokazuje statistički značajne razlike (Tablica 9). Zbog malog broja slučajeva razlike su testirane u grupama do 9. tjedna, od 10. do 12. i od 13. do 17. tjedna gestacije.

Tablica 9

Gestacijska dob i promjer resica u patoloških trudnoća

GESTACIJSKA DOB (tjedni)	PATOLOŠKE TRUDNOĆE	
	ANEMBRIONSKA TRUDNOĆA n(x±SD)	RANA SMRT PLODA n(x±SD)
0 - 9	5 (498,0±110,1)	3 (476,7±116,7)
10 - 12	16 (580,0±224,1)	12 (564,2±159,1)
12 - 17	2 (540,0±364,7)	10 (473,0±197,7)
UKUPNO	23 (558,7±209,3)	25 (517,2±171,7)

Promjer resica u anembrionskih trudnoća kao i u slučajevima rane smrti ploda je statistički značajno manji nego u mola hidatidoza ($P < 0.001$) (Tablica 7).

U 65,2% anembrionskih trudnoća bio je prisutan difuzan hidrops, dok je u većini slučajeva rane smrti ploda bio fokalni hidrops (Tablica 10), međutim, razlike nisu statistički značajne.

Tablica 10

Distribucija hidropskih resica u patoloških trudnoća

DISTRIBUCIJA HIDROPSKIH RESICA	PATOLOŠKE TRUDNOĆE	
	ANEMBRIONSKA TRUDNOĆA n(%)	RANA SMRT PLODA n(%)
DIFUZNI HIDROPS	15 (65,2)	9 (36)
FOKALAN HIDROPS	5 (21,7)	10 (40)
NEMA HIDROPSA	3 (13,1)	6 (24)
UKUPNO	23	25

Što se tiče vaskularizacije resica, 73,9% anembrionskih trudnoća pokazuje nikakvu ili slabu vaskularizaciju (avaskularne ili avaskularne/hipovaskularne), dok je u slučajevima rane smrti ploda ona "bolja" (hipovaskularne, kolabirane krvne žile i normovaskularne) (Tablica 11).

Tablica 11

Vaskularizacija korionskih resica u patoloških trudnoća

VASKULARIZACIJA RESICA	PATOLOŠKE TRUDNOĆE	
	ANEMBRIONSKA TRUDNOĆA n(%)	RANA SMRT PLODA n(%)
AVASKULARNE	4 (17,4)	4 (16)
AVASKULARNE/HIPOVASKULARNE	13 (56,5)	4 (16)
HIPOVASKULARNE	5 (21,7)	9 (36)
KOLABIRANE KRVNE ŽILE	1 (4,4)	6 (24)
NORMOVASKULARNE	/	2 (8)
UKUPNO	23	25

Stroma resica u anembrionskih trudnoća većinom pokazuje difuzan hidrops (65,2%), dok je u slučajevima rane smrti ploda, zato što je češće prisutan fokalni hidrops, češća kombinacija edematoznih resica i resica prožetih vezivom (Tablica 12). Pojedinačne razlike međutim nisu statistički značajne.

Tablica 12

Izgled strome resica u patoloških trudnoća

IZGLED STROME RESICA	PATOLOŠKE TRUDNOĆE	
	ANEMBRIONSKA TRUDNOĆA n(%)	RANA SMRT PLODA n(%)
DIFUZAN HIDROPS	15 (65,2)	8 (32)
FIBROZA STROME	3 (13,1)	5 (20)
FOKALNI EDEM / FIBROZA	5 (21,7)	11 (44)
NORMALAN	/	1 (4)
UKUPNO	23	25

Promatrajući oblik (profil) korionskih resica bilo je vidljivo da su u anembrionskih trudnoća najčešće one bile okruglog, jajolikog oblika, dok je u slučajevima rane smrti ploda postojalo veće šarenilo oblika (Tablica 13). Ipak, statistički značajno češće su bile prisutne okrugle, jajolike korionske resice u anembrionskih trudnoća nego u slučajevima rane smrti ploda ($P < 0,05$).

Tablica 13
Oblik korionskih resica u patoloških trudnoća

OBLIK KORIONSKIH RESICA	PATOLOŠKE TRUDNOĆE	
	ANEMBRIONSKA TRUDNOĆA n(%)	RANA SMRT PLODA n(%)
BULBOZAN / MORULAST	/	3 (12)
OKRUGAO /JAJOLIK	19 (82,6)**	10 (40)
ŠAPASTI	1 (4,4)	5 (20)
NORMALAN	3 (13,0)	7 (28)
UKUPNO	23	25

** $P < 0,05$

I izgled trofoblasta pokazuje određene promjene (Tablica 14), doduše ne i statistički značajne, ali u oba tipa patologija izražena je i česta atrofija trofoblasta s njegovom fokalnom proliferacijom, koja se razlikuje od proliferacije trofoblasta u slučajevima mola hidatidoza po jačini, ali i po izostanku citoplazmatskih vakuola.

Tablica 14

Izgled trofoblasta u patoloških trudnoća

IZGLED TROFOBLASTA RESICA	PATOLOŠKE TRUDNOĆE	
	ANEMBRIONSKA TRUDNOĆA n(%)	RANA SMRT PLODA n(%)
FOKALNA PROLIFERACIJA	17 (74,0)	13 (52)
FOKALNA ATROFIJA	4 (17,4)	11 (44)
NORMALAN	2 (8,7)	1 (4,0)
UKUPNO	23	25

I na kraju, regresivne promjene su statistički značajno blaže ($P < 0,05$) u anembrionskih trudnoća (Tablica 15) nego u slučajevima rane smrti ploda gdje je češće uočena fibroza strome resica i depozit kalcija.

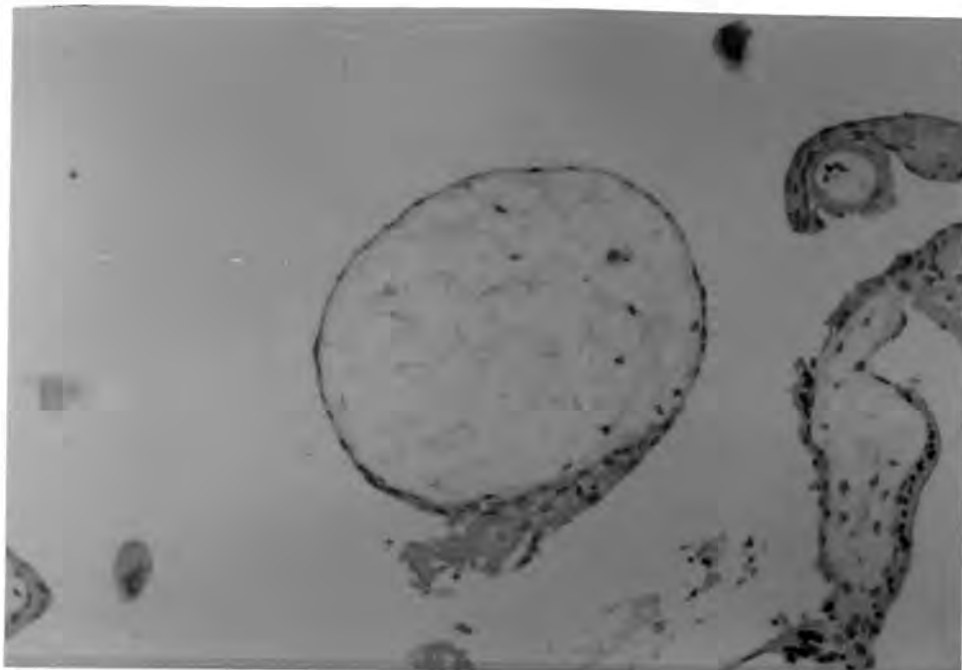
Tablica 15

Regresivne promjene korionskih resica u patoloških trudnoća

JAČINA REGRESIVNIH PROMJENA	PATOLOŠKE TRUDNOĆE	
	ANEMBRIONSKA TRUDNOĆA n(%)	RANA SMRT PLODA n(%)
+-	5 (21,7)	8 (32)
+	14 (60,7)	4 (16)
UKUPNO	19 (82,6)**	12 (48)
++	2 (8,7)	8 (32)
+++	2 (8,7)	5 (20)
UKUPNO	4 (17,4)	13 (52)
UKUPNO	23	25

** ($P < 0,05$)

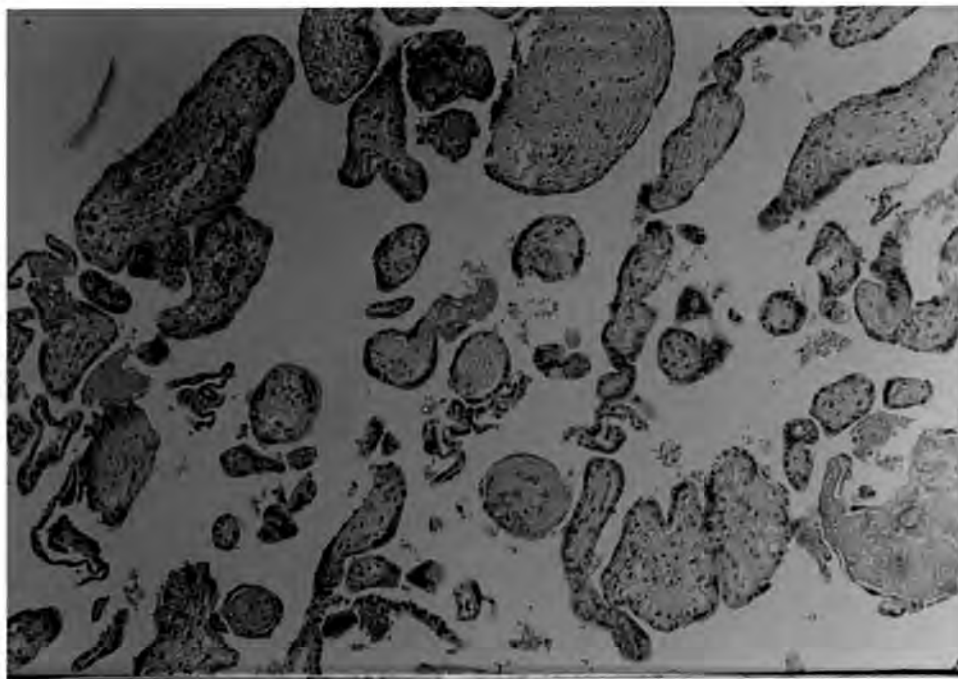
Općenito, bilo je vidljivo da u 65,2% anembrionskih trudnoća postoji difuzan hidrops resica koje su bile avaskularne ili avaskularne/hipovaskularne okruglog, jajastog oblika. Trofoblast je pokazivao fokalnu proliferaciju. Regresivne promjene su bile slabo izražene s vrijednostima opisanim kao +- i + (Slika 9).



Slika 9 - Najčešća histološka slika korionskih resica u anembrionskih trudnoća;
vidljiv je difuzan hidrops okruglih resica te fokalna proliferacija trofoblata

27,7% istog tipa patologije pokazivao je fokalni hidrops okruglih avaskularnih ili hipovaskularnih resica atrofičnog trofoblasta. Fibroza strome resica bila je jače naglašena te su bile jače i regresivne promjene. U samo 13% slučajeva nije bilo hidropsa resica koje su bile normalnog izgleda, s jako izraženim regresivnim promjenama. U ovoj grupi anembrionskih trudnoća pojavljuje se uz avaskularizaciju, hipovaskularizaciju i kolabirane krvne žile.

U 40% slučajeva rane smrti ploda bio je slabije ili jače izražen fokalni hidrops normalnog ili okruglog (jajolikog) izgleda resica. Stroma resica bila je često ispunjena vezivom. Vaskularizacija je bila tipa avaskularno/hipovaskularno ili hipovaskularno. Trofoblast je pokazivao fokalnu atrofiju ili fokalnu proliferaciju, a regresivne promjene bile su jače izražene, s vrijednošću opisane kao ++ (Slika 10).



Slika 10 - Česta histološka slika korionskih resica u rane smrti ploda; naglašene su regresivne promjene

36% patoloških trudnoća ovog tipa imalo je slabije ili jače izražen difuzni hidrops korionskih resica okruglog odnosno jajolikog oblika. Resice su bile avaskularne, uglavnom s fokalnom proliferacijom trofoblasta. Regresivne promjene su bile slabije izražene tj vrednovane s + - i +. I napokon, u 24% već spomenutih slučajeva nije bilo hidropsa resica koje su oblikom bile različite od slučaja do slučaja (okrugle, "šapaste", normalne). Jako su bile izražene regresivne promjene odnosno fibroza strome resica, kalcifikacija itd. U stromi resica bile su uglavnom kolabirane krvne žile, a trofoblast je bio atrofičan (fokalna atrofija).

3.3. Odnos citogenetičkog i histološkog nalaza korionskih resica u patoloških trudnoća

83,3% citogenetički i histološki analiziranih ($n=6$) kompletnih mola hidatidoza imalo je diploidan, ali ne i normalan kariotip 46,XX, dok se u jednom slučaju (16,7%) radilo o kariotipu 46,XY. Svi slučajevi imali su karakterističnu i lako prepoznatljivu histološku sliku (Slika 5).

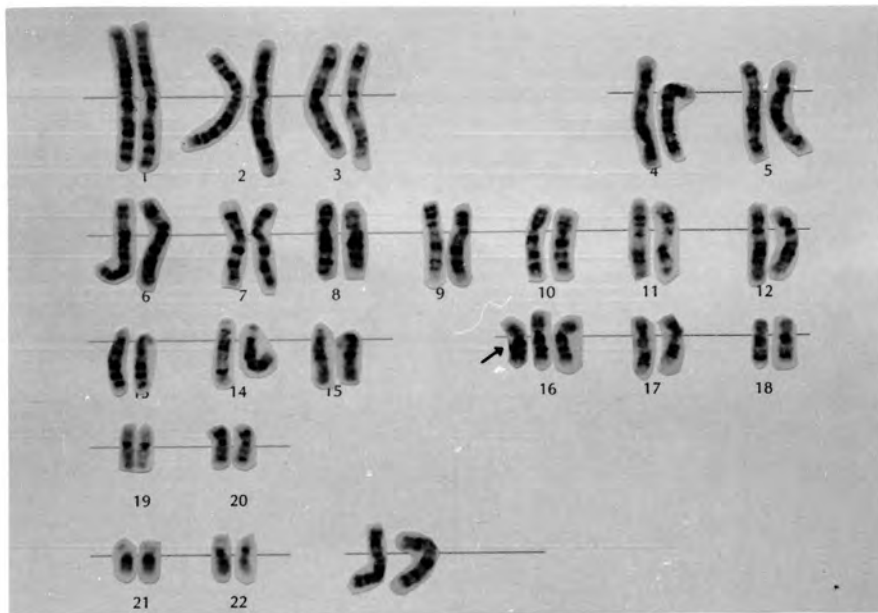66,7% histološki analiziranih slučajeva parcijalne mole hidatidoze bilo je kariotipa 69,XXY ($n=4$), a kariotip 69,XXX bio je utvrđen u 33,3% ($n=2$) slučajeva. Kao i u prethodnoj grupi i u ovim slučajevima utvrđena je tipična histološka slika i nije bilo razlike ovisno o kariotipu (Slike 6 i 7).

U 23 anembrionske trudnoće koje su analizirane i citogenetički i histološki diploidan kariotip 46,XX ili 46,XY bio je prisutan u 18 odnosno u 78,3% slučajeva. Histološka slika ovih kariotipova nije se značajno razlikovala od onih s aberiranim kariotipom, kao što nije bilo razlike ni između, nazovimo ih, muškog i ženskog kariotipa. Općenito, u 88,9% diploidnih kariotipova ($2n=46$) bio je vidljiv slabije ili jače naglašen hidrops i to većinom difuzan (81,3%). Srednja vrijednost promjera resica iznosila je $511,14 \pm 171,79$ μm . U slučajevima hidropsa resice su bile okruglog oblika slabije vaskularizacije (avaskularne, avaskularne/hipovaskularne ili hipovaskularne). Gotovo u svim slučajevima bila je prisutna fokalna proliferacija trofoblasta. Regresivne promjene bile su slabije izražene. Jedan slučaj kariotipa 46,XX isticao se velikim promjerom resica (1100 μm) i hiperplazijom trofoblasta s citoplazmatskim vakuolama. Zbog spomenutih karakteristika posumnjalo se na kompletnu molu hidatidozu, međutim fokalni hidrops i nedostatak cisterni nije dozvolio preinaku uputne dijagnoze anembrionske trudnoće.

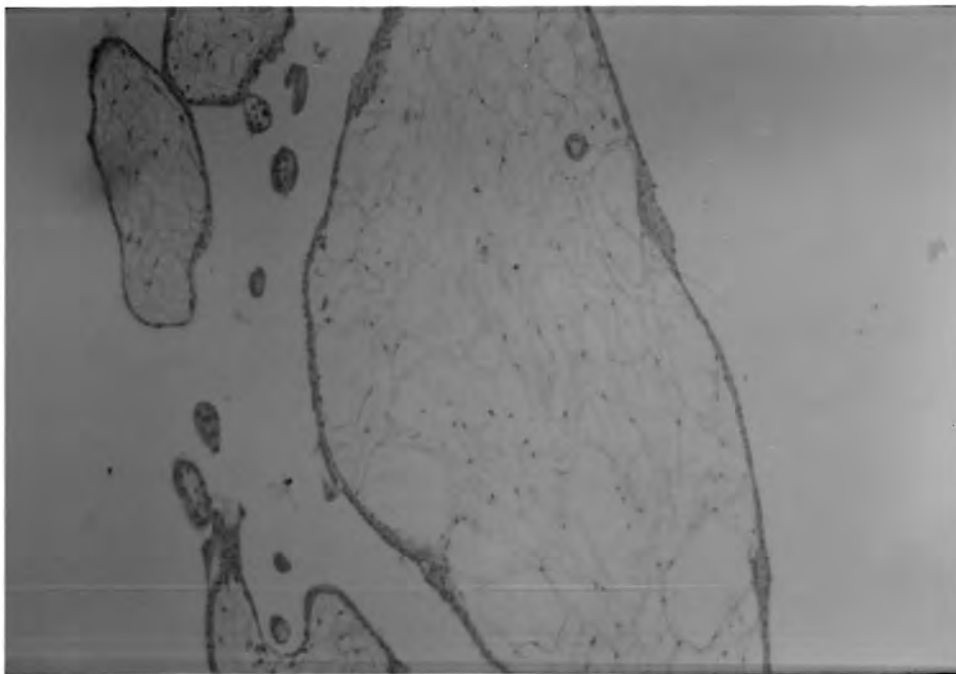
U slučajevima rane smrti ploda diploidnog kariotipa (46,XX ili 46,XY) učestalost difuznog i fokalnog hidropsa resica bio je podjednako prisutan (53,8% i 46,2%). U 23,5% rane smrti ploda resice nisu bile edematozne. U slučajevima fokalnog hidropsa regresivne promjene su bile jače naglašene. Vaskularizacija je bila tipa kolabirane krvne

žile, hipovaskularno i normovaskularno. Trofoblast je bio atrofičan ili proliferiran (fokalno). Također su uočena dva slučaja hiperplazije trofoblasta s citoplazmatskim vakuolama međutim, hidrops resica bio je difuzan i s ne tako velikim promjerom resica (620 μ m i 350 μ m). Cisterne u stromi resica nisu bile prisutne.

Šest trisomija i jedna dvostruka trisomija autosoma bile su i histološki opisane te je u 85,7% slučajeva bio prisutan hidrops resica (difuzan ili fokalan), uglavnom avaskularno/hipovaskularnih stroma. Trofoblast je bio atrofičan ili s fokalnom proliferacijom. Regresivne promjene su u slučajevima hidropsa bile slabo izražene, dok su jake bile kada hidrops nije bio prisutan (jedan slučaj). Dva slučaja trisomije 16. kromosoma (jedna anembrionska trudnoća i jedan slučaj rane smrti ploda) bila su udružena s jako izraženim difuznim hidropsom resica promjera 800 μ m i 900 μ m. Vaskularizacija je bila tipa avaskularno/hipovaskularno. U oba slučaja bila je prisutna fokalna proliferacija trofoblasta, a u stromi trofoblastne inkluzije (Slike 11 i 12). U trećem slučaju trisomije 16 i anembrionske trudnoće nije bilo hidropsa, a regresivne promjene bile su jako izražene. Trisomija 21. kromosoma u slučaju rane smrti ploda histološki je bila opisana slabim fokalnim hidropsom resica šapastog oblika s kolabiranim krvnim žilama. Trofoblast je bio fokalno atrofičan a regresivne promjene su bile jače izražene. Histološka slika korionskih resica u trisomije 15 i rane smrti ploda bila je slična onoj u trisomije 16, gdje je bio prisutan difuzni hidrops avaskularnih okruglih resica s fokalnom proliferacijom trofoblasta. Regresivne promjene su bile vrlo slabo izražene. U slučaju dvostruke trisomije vezane uz ranu smrt ploda (48,XY,+15,+21), fokalni hidrops je bio jako naglašen. Resice su bile "šapastog" oblika, hipovaskularne s fokalnom proliferacijom trofoblasta. Regresivne promjene bile su slabije izražene.



Slika 11 - Kariotip trisomije 16



Slika 12 - Inkluzija trofoblasta u stromi korionske resice nađene u slučaju trisomije 16. kromosoma i anembrionske trudnoće

Tetraploidija kromosomske konstitucije 92,XXXX u jednom slučaju anembrionske trudnoće histološki je bila karakterizirana fokalnim hidropsom hipovaskularnih resica šapastog oblika. Vidljiva je bila fokalna proliferacija trofoblasta a regresivne promjene su bile jače naglašene.

U 60 citogenetički i histološki analiziranih patoloških trudnoća utvrđeno je 8 triploidija od kojih je 75% dovelo do razvoja parcijalne mole hidatidoze, dok su preostala dva slučaja (25%) triploidija kariotipa 69,XXY utvrđena u trudnoća s ranom smrću ploda. Histološku sliku u ova dva slučaja nemolarnih triploidija karakterizirao je fokalan hidrops resica promjera 580 μ m i 680 μ m što je neuporedivo manje nego u molarnih triploidija. Resice su bile hipovaskularne, šapastog oblika i prožete vezivom. Trofoblast je bio fokalno atrofičan s jače izraženim regresivnim promjenama.

U monosomije X-kromosoma i rane smrti ploda nije bilo hidropsa, resice su bile normalnog izgleda s fibrozom strome i kolabiranim krvnim žilama. Trofoblast je bio atrofičan, a regresivne promjene jako naglašene.

Slučaj delecije p kraka 5. kromosoma (anembrionska trudnoća) opisivao je difuzni hidrops okruglih avaskularno/hipovaskularnih resica. Bila je prisutna fokalna proliferacija trofoblasta i slabije izražene regresivne promjene.

Mozaični kariotip (46,XX/46,XX,-13,+14) utvrđen u jednom slučaju rane smrti ploda, nije bio udružen s hidropsom korionskih resica koje su bile šapastog oblika s intervaloznim fibrinom i kolabiranim krvnim žilama. Trofoblast je bio atrofičan, a regresivne promjene jače naglašene.

Histološkom analizom korionskih resica nije bilo moguće dati odgovor na pitanje kariotipa određenog koncepta, njome se sa sigurnošću mogla odrediti triploidija i to ona očeva podrijetla, što dovodi do već dobro poznate histološke slike parcijalne mole hidatidoze. Isto tako histološki nalaz kompletne mole hidatidoze govori o diploidnom ali ne i normalnom kariotipu. Drugi kariotipovi ostaju na žalost neprepoznati.

U 65,2% anembrionskih trudnoća moglo se sa sigurnošću tvrditi ($P < 0,05$) da se radi baš o tom tipu patološke trudnoće s određenom histološkom slikom koja se očituje

u prisustvu difuznog hidropsa resica (jače ili slabije izraženog) okruglog, jajolikog oblika. U stromi resica koje su bile avaskularne ili avaskularne/hipovaskularne bio je prisutan difuzan hidrops, atrofičan trofoblast s često prisutnom fokalnom proliferacijom. Regresivne promjene su bile slabo izražene. Iako se u ovom tipu patološke trudnoće u visokom postotku pojavljuju trisomije one se ne razlikuju po fenotipu od diploidnih kariotipova.

Što se tiče rane smrti ploda, nije bilo moguće u većem postotku utvrditi jedinstvenu histološku sliku, međutim ipak je stroma resica češće bila ispunjena vezivom, a regresivne promjene bile su statistički značajno jače naglašene ($P < 0,05$) nego u anembrionskih trudnoća. U ovom tipu patološke trudnoće podjednako su učestale i triploidije i trisomije međutim ni ovdje nije bilo moguće razlučiti ove kariotipove ni međusobno ni od diploidnih kariotipova.

Značajan je podatak da ultrazvučna dijagnoza anembrionskih trudnoća može biti varljiva, jer se u stvari radi o kompletnoj moli hidatidozi, što zahtjeva daljnju terapiju pacijentice. U ovom uzorku to je bio slučaj u 5,3% citogenetički i histološki analiziranih anembrionskih trudnoća kariotipa 46,XX i 46,XY. Isto je bio slučaj u dvije trudnoće s ranom smrti ploda, triploidnog kariotipa (4,1%), gdje je histološkom pretragom dokazana parcijalna mola hidatidoza.

RASPRAVA

1878. godine J. Mathews Duncun u ginekološku praksu uvodi pojam *missed abortion* kojim opisuje trudnoću s mrtvim plodom koji zaostaje u maternici manje od 28. tjedna gestacije (95). Danas, u eri ultrazvučne dijagnostike, pojam *missed abortion* postaje neadekvatan. U modernoj opstetriciji "missed" znači da je ginekolog mogao postaviti dijagnozu ranije, ali to nije učinio. Gabrijele Pridjian i Atef H. Moawad predlažu precizne nazive različitih oblika patoloških trudnoća što se sve češće i rabi (92). Ultrazvučnim pregledom u tijeku ili kasnije od 7,5 tjedana trudnoće može se postaviti dijagnoza intrauterine smrti fetusa prvog, odnosno drugog tromjesečja, anembrionske trudnoće ili anembrionske - molarne trudnoće. Vidljivo je stoga, da spontan pobačaj kao klinička kategorija nije ni etiološki ni morfološki homogena skupina te je pravilna klasifikacija kao i određivanje njihovih uzroka od nesumnjiva značenja za bolje razumijevanje same reprodukcije čovjeka kao i za kvalitetnije praćenje i savjetovanje pacijentice odnosno majke.

Malobrojni su do sada objavljeni radovi u kojima se iznose citogenetički rezultati u pojedinih vrsta patoloških trudnoća. Uglavnom se oni odnose na grupu definiranu kao rani spontani pobačaji ili pobačaji prvog odnosno drugog tromjesečja. Iznimke su podaci o učestalosti kromosomopatija u takozvanim *blighted ovum* trudnoćama, što bi odgovaralo već spomenutim anembrionskim trudnoćama. U svakom slučaju mnoge trisomije autosoma, poliploidije, gotovo sve monosomije, uključujući i X-monosomiju su letalne u ranoj trudnoći, što dovodi do velike učestalosti spontanih pobačaja. 50% spontanih pobačaja u prva tri mjeseca trudnoće uzrokovano je nekom kromosomskom aberacijom, dok je isti uzrok prisutan u 30% spontanih pobačaja drugog tromjesečja trudnoće (32).

U ovom radu su patološke trudnoće podijeljene u tri kliničko - morfološke grupe, a to su rana smrt ploda, anembrionska trudnoća i mola hidatidoza, što sve završava prekidom trudnoće. Mnogi autori smatraju da mola hidatidoza ne ulazi u kategoriju spontanih pobačaja iako često pokazuje kliničke simptome prijetjećeg pobačaja te se ova vrsta patološke trudnoće svrstava u neoplastičke procese gdje dolazi do proliferacije

trofoblasta, hidropsa korionskih resica i redukcije/odsustva fetalnih krvnih kapilara u stromi resica (61,112). Drugi pak autori smatraju da je mola hidatidoza abnormalan produkt gestacije odnosno poseban oblik spontanog pobačaja (20). Danas je, međutim, i taj pridjev *poseban* suvišan jer su uzroci, morfologija i posljedice mola hidatidoza jako dobro znani. Već je duže vrijeme poznato da postoje dva oblika hidatidoznih mola koje se nesumnjivo razlikuju i citogenetički i morfološki. Kompletna (klasična) mola hidatidoza najčešće ima kariotip 46,XX, a rjeđe 46,XY (44,83). Iako se radi o diploidnoj kromosomskoj garnituri ne radi se i o normalnoj kromosomskoj konstituciji jer su obje haploidne garniture kromosoma očeva podrijetla (30). Ovakva androgena zigota može nastati kao posljedica fertilizacije jajne stanice koja je bez jezgre s haploidnim spermijem nakon čega dolazi do duplikacije očevih kromosoma (nema citokineze) ili oplodnjom s diploidnim spermijem koji nastaje kao posljedica nerazdvajanja kromosoma tijekom druge mejotičke diobe (44,59). Druga grupa molarnih trudnoća odnosi se na parcijalnu molu hidatidozu koja ima triploidan kariotip ($3n=69$) s dvije očeve i jednom majčinom haploidnom garniturom kromosoma (30). Objе vrste mola hidatidoza predstavljaju primjer fenomena poznatog pod nazivom *genomic imprinting* koji se očituje u različitom utjecaju očeva i majčina genoma. Naime, za normalan embrionalni razvoj sisavaca, pa tako i čovjeka, potreban je i očev i majčin kromosomski komplement, a nije dovoljno da se radi samo o diploidnoj garnituri kromosoma. S obzirom da su mole hidatidoze uzrokovane numeričkim aberacijama na nivou genoma, odnosno čitave kromosomske garniture nema razloga da se one izdvajaju iz grupe spontanih pobačaja. Radi se o drastičnoj slici razvoja zigote s viškom kompletne očeve kromosomske garniture. U prilog ovakvom gledištu ide i činjenica da određen broj anembrionskih trudnoća ima kliničko morfološke sličnosti s molom hidatidozom te je neki smatraju njenom pretečom (16). U posljednje vrijeme primijećena je također, i smanjena učestalost mola hidatidoza što se pripisuje dobroj i ranoj ultrazvučnoj dijagnostici (A.Kurjak, usmeno izlaganje) pri čemu se ne dozvoljava kasniji razvoj karakterističnog izgleda i simptoma te se određen broj takvih mola gubi iz evidencije.

I u materijalu obrađivanom u ovom radu bila su dva slučaja anembrionskih trudnoća (5,3%) u kojih su pri histološkoj analizi utvrđene karakteristične promjene kao u kompletne mole hidatidoze. U oba slučaja radilo se o diploidnom kariotipu (46,XX i 46,XY). Ovaj podatak ujedno govori i o važnosti istovremeno provedenog ultrazvučnog pregleda kao i citogenetičke i histološke analize, jer dijagnoza kompletne mole hidatidoze zahtijeva daljnje praćenje zbog njene dokazane sklonosti ka lokalnoj invaziji u uterus (15%) ili ka formiranju horiokarcinoma (4%) (15).

Nasuprot opisanim primjerima utjecaja očeva komplementa na embrionalan razvoj s posebnim učinkom na placentarno tkivo, postoje i dokazi da majčin genom ili bar njegov veći dio utječe na razvoj samog ploda (31). Naime, teratom ovarija diploidnog je kariotipa s obje majčine garniture kromosoma i karakterizira ga prisutvo tkiva svih triju zametnih listića, dok placentarnog tkiva nema (62). Triploidije s dvije majčine i jednom očevom garniturom kromosoma ne dovode do hidatidiformnih promjena resica kao ni do hiperplazije trofoblasta i vrlo često su prisutni živi ili netom umrli plodovi (31). Osim što triploidije, ovisno o podrijetlu dodatne kromosomske garniture, utječu na fenotip placente, isto tako utječu i na fenotip triploidnog ploda. Naime, uz triploidiju s viškom očeve garniture kromosoma (diandria) i hidatidiformno izmijenjenom placentom, nalazi se plod odgovarajućeg rasta za određenu gestacijsku dob s proporcionalnom veličinom glave ili tek laganom mikrocefalijom. Nasuprot tome, u slučaju viška majčinog kromosomskog komplementa (diginia) dolazi do razvoja abnormalno male placente i fetusa s izrazitom retardacijom rasta, slabo razvijenog trupa i udova te disproporcionalno dugačkom glavom (70,71). Ovaj drugi fenotip češće je prisutan u fetalnoj fazi razvoja dok je prvi češći u ranijim spontanim pobačajima (71).

U ovom radu gdje je obrađeno 100 patoloških trudnoća triploidije su bile uz trisomije, najčešći tip aberacija kromosoma s učestalošću od 31,6% svih aberacija, a kao vrsta kariotipa utvrđena je u 12% slučajeva. 75% triploidija bilo je XXY konstitucije dok se u preostalih 25% slučajeva radilo o XXX konstituciji (omjer 3:1). Kariotip 69,YYY nije dijagnosticiran u ovom uzorku što ne čudi jer je njegova učestalost i inače vrlo mala,

svega 3% (3,70). Izuzetno rijetka incidencija triploidije 69,XXY objašnjava se kao posljedica vrlo rane smrti ploda pa ostaje nedetektirana ili, pak, rezultira nemogućnošću rasta kulture *in vitro* (125). Najčešće se navodi da su češće one triploidije koje imaju dodatnu kromosomsku garnituru očeva podrijetla, a posljedica su dispermije (43). Teoretski, u slučaju dispermije omjer XXX : XXY : XYY bio bi 1:2:1, a u slučajevima diginije omjer XXX : XXY bio bi 1:1 (125). Ipak, odnos XXX prema XXY triploidijama značajno se razlikuje od studije do studije. Negdje je izrazito više XXY triploidija, a negdje je podjednaka učestalost XXX i XXY triploidija. U posljednje vrijeme postoje podaci da su češće ili barem podjednako učestale triploidije majčina podrijetla (71). Moguće je ovu razliku pripisati mnogo osjetljivijim tehnikama dokazivanja podrijetla kromosoma, a to se odnosi na tehnike molekulske genetike, koje su pouzdanije od citogenetičkih metoda određivanja polimorfizma kromosoma. Isto tako, ove razlike moguće su zbog razlike u grupama obrađivanih slučajeva. Naime, triploidije očeva podrijetla imaju kraće vrijeme intrauterinog preživljavanja pa su i češće obrađivane u grupi spontanih pobačaja (71). Međutim, najbolje bi bilo da se uz citogenetičku provede i histološka analiza triploidnih produkata trudnoće, jer se zna da diandrija dovodi do razvoja parcijalne mole hidatidoze, dok diginija ne izaziva molarne promjene. Drugim riječima odnos molarne prema nemolarnim triploidnim trudnoćama može dati odgovor na pitanje da li je češća diandrija ili diginija. U ovom radu su bile nešto češće molarne triploidije, odnosno u 58,3% triploidija radilo se o parcijalnoj moli hidatidozi, dok se u 41,7% slučajeva radilo o trudnoći bez cističnih promjena placente, odnosno, uglavnom, o ranoj smrti ploda. Omjer molarne i nemolarnih triploidija bio je 1,4:1. U radu Neuber Miriam i suradnika (78) omjer molarne i nemolarnih triploidija (n=36) bio je 1:1,5, dakle obrnuto nego u ovom radu. Ipak čini se, da su ove razlike odraz relativno malog broja analiziranih slučajeva u oba rada.

Tijekom našeg istraživanja, dokazan je veći postotak triploidija (31,6%) nego što ga drugi autori navode (16%; 24,1%; 15,1%; 12,1%) (125,35,39,77). U najvećoj mjeri ova razlika može se pripisati izrazitoj selekciji materijala odnosno patoloških trudnoća

koje su obrađivane, dok se većina drugih ispitivanja temelji na podacima spontano pobačenog materijala bez specifikacije uzroka odnosno njihove selekcije.

Napokon, iz svega iznesenog može se zaključiti da je u patoloških trudnoća tipa parcijalna mola hidatidoza utvrđen isključivo triploidan kariotip, te da je on čest nalaz u slučajevima rane smrti ploda (33,3%) i rijedak u anembrionskih trudnoća (8,3%).

U slučajevima anembrionskih trudnoća obrađivanih u ovom radu utvrđen je jedan slučaj triploidije (69,XXX) međutim, materijal ove trudnoće nije i histološki analiziran te se ne može isključiti mogućnost parcijalne mole hidatidoze.

U dva slučaja (4,1%) rane smrti ploda triploidnog kariotipa, nakon histološke analize učinjena je preinaka dijagnoze u parcijalnu molu hidatidozu. Iako se parcijalna mola vrlo rijetko razvije u bolest trofoblasta kao i u horiokarcinom (15), ipak se preporuča izvjesno praćenje žene, koje može biti kvalitetno samo ako se kombiniraju sve danas dostupne metode.

Najčešći tip kromosomskih aberacija detektiranih u spontano pobačenom materijalu predstavljaju aneuploidije. Njena učestalost se kreće oko 60% svih aberacija (5,17), a vjerojatno je i viša u ranim, neprepoznatim pobačajima (13). Aneuploidne gamete mogu uzrokovati smanjeni fertilitet kao i sterilitet, što predstavlja značajan problem u humanoj reprodukciji (24). U nekoliko nedavno objavljenih radova, a na temelju 1500 analiziranih sekundarnih oocita, učestalost aneuploidija kretala se od 10 do 32% , a većina ih je detektirana u oocitama starijih žena (65,68,85,127).

Pojedine aneuploidije su češće u živorođene djece, a rjeđe u spontano pobačenom materijalu, neke se nikada ne javljaju u živorođenčadi, a u spontanim pobačajima nisu rijedak slučaj. Tako, na primjer, gonosomopatije tipa XXX, XXY i XYY su relativno česte u živorođene djece (1:950) dok su vrlo rijetke u spontano pobačenom materijalu (125). Kariotip 47,XYY nije nikad detektiran u spontano pobačenom materijalu, u svega 0,08% slučajeva utvrđena je gonosomopatija tipa XXX, a nešto češće je utvrđen kariotip 47,XXY (0,2 - 4%) (125). Zanimljivo je da iako gonosomopatiju XXY, odnosno Klinefelterov sindrom ne opisuju teški simptomi ipak se 50% takovih koncepata spontano pobacuje i

to u ranoj trudnoći (do 15. tjedna gestacije). U spontano pobačenom materijalu tog kariotopa prisutan je embrij, dezorganiziran ili bez vidljivih malformacija (125).

U grupi patoloških trudnoća obrađivanih u ovom radu nije utvrđena gonosomopatija prethodno spomenutih tipova, a isti podatak vidljiv je i u radu Rehder Helge i suradnika gdje se obrađuje ista grupa patoloških trudnoća osim potpunih mola hidatidoza (93). U tom radu obrađuju se i anembrionske i trudnoće s ranom smrću ploda, međutim autori ih sve opisuju kao *missed abortion*.

Značajan udio gonosomopatija u spontano pobačenom materijalu otpada na monosomiju X-kromosoma koja je zastupljena u 20 do 25% svih kromosomopatija (35). Iako postoje podaci o detekciji monosomije 21. kromosoma (43), može se reći da je monosomija X gotovo jedina monosomija detektirana u klinički prepoznatljivim trudnoćama. Najveći dio 45,X koncepata (99%) biva spontano pobačeno te pokazuje čitav niz različitih fenotipova, od intaktnog gestacijskog mjehura s ostacima embrija, s embrijem naizgled normalne anatomije, s prisutnim higromom vrata i abnormalnostima krvožilnog i mokraćnog sustava (4,37). Dok je u živorođene djece s Turnerovim sindromom vrlo često detektiran mozaičan kariotip (1:3) tipa 45,X/46,XY ili 45,X/46,XX, dotle u spontano pobačenom materijalu to nije slučaj. Ova razlika može biti posljedica analize malog broja stanica kao i tkiva samo jednog zametnog listića, što je često slučaj u istraživanjima spontano pobačenog materijala. S druge strane ova razlika može ići u prilog tvrdnji da je monosomija X-kromosoma letalna kao i druge monosomije te da su zaista sva živorođena djeca s kariogramom 45,X u biti mozaična iako se mozaicizam uvijek ne detektira (41).

U našem istraživanju utvrđen je svega jedan slučaj monosomije X-kromosoma vezan uz anembrionsku trudnoću, a njena učestalost iznosila je 2,6% svih aberacija. Iako je iz literature poznato da je dvije trećine koncepata kariotipa 45,X prisutno u slučajevima intaktnog gestacijskog mjehura s ostacima pupkovine i embrija, dobivena učestalost u ovom radu znatno je manja od očekivane (20%). I u radu Eibena i suradnika (17) vidljiva je manja učestalost monosomije X-kromosoma (10,5%), a autori je

objašnjavaju višom srednjom vrijednosti starosti majki u njihovom uzorku, a zna se da je monosomija X-kromosoma u obrnutom odnosu spram starosti majke (125).

Najčešću grupu aneuploidija u spontano pobačenom materijalu nesumnjivo čine trisomije autosoma (50%), a nisu rijetke ni dvostruke trisomije kao ni trisomije mozaičnog kariotipa (43). U toj grupi neuspjelih trudnoća detektirane su trisomije svih kromosoma osim kromosoma broj 1 (100). Drugim riječima, evidentno je da trisomije autosoma u velikoj mjeri dovode do spontanih pobačaja i da se tek manji dio njih, odnosno takvih fetusa, rađa (npr. trisomije 13, 18 i 21). Spomenute aberacije kromosoma vezane su uz čitav niz različitih fenotipova koncepata, ali ipak velika većina trisomija autosoma utvrđena je u takozvanim *blighted ovum* trudnoćama gdje nema dokaza o razvoju embrija (97), što odgovara pojmu anembrionske trudnoće. Tri četvrtine trisomija 16. kromosoma, što je najčešća trisomija u spontanih pobačaja, vezana je baš uz anembrionsku trudnoću (23). Trisomije 7, 8, 12 i 22 nađene su uz jako dezorganiziran plod (97). Uz trisomiju 21 nisu nađene veće abnormalnosti, dok je abnormalnost lica i ciklopija česta u trisomija 13, 14 i 15 (26,97). Retardacija rasta oznaka je trisomije 18. kromosoma, a nije rijetka ni u trisomije 13 (29). Općenito, gotovo sve trisomije mogu biti udružene s morfološkim promjenama koje se kreću od anembrionske trudnoće, rane smrti ploda, jače ili slabije izraženim malformacijama fetusa pa do novorođenčadi s prepoznatljivom slikom sindroma kao što je to slučaj s trisomijom 13, 18 i 21 odnosno s Patauovim, Edwardsovim i Downovim sindromom.

Oko 2,4% svih trisomija čine dvostruke trisomije i u tim slučajevima su kromosomi X i 21 najčešće prisutni (125). Učestalost trisomija mozaičnog kariotipa dosta varira od studije do studije te se kreće od 2,6 do 8,7% (23). Razlike se objašnjavaju analizom različitih tkiva kao i broja analiziranih mitozâ (125).

U našem uzorku ispitivanih patoloških trudnoća trisomije autosoma su bile zastupljene u visokom postotku, odnosno u 31,6% svih aberacija. Zajedno s dvostrukim trisomijama kao i mozaičnim trisomijama njihova učestalost je iznosila 39,5% svih aberacija. Od ukupnog broja trisomija, 66,7% bilo je vezano uz anembrionsku trudnoću,

gdje je najčešća bila trisomija 16. kromosoma (37,5%), a zatim trisomija 13. kromosoma (25%). Iako Fantell i suradnici (23) navode da su u ovom tipu patoloških trudnoća (blighted ovum) najčešće, pored kromosoma broj 16, trisomije C-grupe kromosoma u našem uzorku utvrđene su međutim trisomije 3., 15. i 20. kromosoma.

U trudnoćama s ranom smrću ploda jednostavne trisomije bile su zastupljene u 30,8% slučajeva. Iako su nešto manje učestale nego u anembrionskih trudnoća razlika nije i statistički značajna. U ovom tipu patoloških trudnoća utvrđene su trisomije 9., 15., 16., 21. kromosoma, dvostruka trisomija (48,XY,+15,+21), te mozaične trisomije.

U ovom radu mozaicizam je bio prisutan u 3% patoloških trudnoća odnosno u 7,9% aberacija. Radilo se o slučajevima gdje je uz diploidnu staničnu liniju (46,XX) bila prisutna tetraploidna stanična linija, stanična linija s trisomijom 15 i u trećem slučaju trisomija 14 uz istovremenu monosomiju 13. kromosoma. Kariotip 46,XX/92,XXXX bio je dijagnosticiran u anembrionskoj trudnoći kao i slučaj čiste tetraploidije, što je i inače češće prisutno u tom tipu patološke trudnoće (23,97). Druga dva mozaična kariotipa detektirana su u slučajevima rane smrti ploda. Ovaj podatak naravno ne isključuje mogućnost detekcije ovih aberacija i u anembrionskih trudnoća, ali su vjerojatno češći u trudnoća s ranom smrću ploda. I u radu Dagmar K. Kalousek sa suradnicima najveći postotak (44%) mozaicizma detektiran je u slučajevima jako dezorganiziranog ploda kao morfološke kategorije (56). Drugim riječima, u takvoj morfološkoj kategoriji prisutni su ostaci embrija kao i u našem radu u slučajevima rane smrti ploda za razliku od anembrionskih trudnoća. Pojam mozaicizam ili miksploidija, kao što je već bilo spomenuto, podrazumijeva postojanje dvije ili više staničnih linija različitog kariograma u organizmu jedne osobe. Ovakva kromosomska aberacija može biti posljedica postzigotnog nerazdvajanja kromosoma, anafaznog zaostajanja ili strukturnih preinaka (56). Ako se greška desi pri formiranju blastociste i obilježi stanice buduće placente kao i budućeg embrija nastat će generalizirani mozaicizam za razliku od placenta ograničenog mozaicizma (engl. confined placental mosaicism) ili embrio ograničenog mozaicizma (engl. confined embryonic mosaicism), što je posljedica nepravilne distribucije mozaičnih

stanica (56). Placenta ograničen mozaicizam opisan je u oko 2% viabilnih trudnoća analiziranih u svrhu prenatalne dijagnoze prvog tromjesečja (engl. chorionic villi sampling), dok je istovremeno kariotip ploda diploidan (72). U retrogradnoj analizi ovakvih slučajeva utvrđena je značajno češća učestalost spontanog pobačaja kao i intrauterin zastoј rasta (52,55). Općenito se smatra da je 5 -10% spontanih pobačaja mozaičnog kariotipa (17,35), međutim podatak se temelji na analizi samo jedne vrste pobačenog tkiva i na pretpostavci da se radi o generaliziranom mozaicizmu. Usporedna analiza različitih tkiva kao što su trofoblast, ekstraembrionski mezenhim i embrionski ektoderm ukazuju na viši postotak mozaicizma i to čak oko 20%, a veći dio se odnosi baš na placenta ograničen mozaicizam (56). U nekim od slučajeva placenta ograničenog mozaicizma prolongirana intrauterina retencija koncepta može se povezati s prisustvom diploidne stanične linije što omogućava duže preživljavanje gestacijske vreće i nakon smrti ploda (33,50,56).

Oko 4% spontanih pobačaja aberiranog kariotipa nosi neku nebalansiranu strukturnu aberaciju što podrazumijeva deficijenciju ili duplikaciju dijela ili cijelog kromosoma (17,35,115). Strukturne aberacije mogu nastati kao svježe mutacije (*de novo*) ili su pak, posljedica balansirane translokacije koju nosi roditelj (43). U našem uzorku koji je bio aberiranog kariotipa, učestalost strukturnih aberacija iznosila je 5,3%. Interesantan je slučaj trisomije 14 translokacijskog tipa, koja je nastala kao posljedica svježe mutacije što nije rijetka pojava u spontanih pobačaja (43). U ovom slučaju izvršena je kariotipizacija limfocita periferne krvi roditelja i dokazan je uredan kariotip u oba supružnika.

Provjerena je i dobro poznata činjenica da se učestalost spontanih pobačaja povećava sa starošću žena, ali se istovremeno tek neznatno povećava učestalost kromosomskih aberacija (38). Ova pojava objašnjava se visokom učestalošću trisomija, ali kompenziranih čestim poliploidijama kao i monosomijom X kromosoma koje nisu češće u starijih žena. Smanjena učestalost 45,X konceptata u starijih žena je vrlo dobro dokumentirana (17,89), a postoje radovi koji ukazuju na manju frekvenciju poliploidija u

starijih žena iako su triploidije majčina podrijetla (diginia) češće u starijih žena (17,77)). U ispitivanom uzorku srednja vrijednost starosti žena iznosila je $28,6 \pm 5,7$ godina što se ne razlikuje od starosti majki u zdrave populacije. Iako postoje određene razlike u starosti majki s obzirom na određeni kariotip one, međutim, nisu i statistički značajne što je najvjerojatnije uvjetovano relativno malim uzorkom.

Uvijek prisutan i interesantan je problem odnosa spolova, kako u živorođene populacije tako i u spontano pobačenih plodova. Rezultati različitih istraživanja spontano pobačenog materijala u kojima se koristi dugotrajna metoda kultiviranja različitih tkiva (fetalno, pupkovina, amnion, korion) govore o češćem prisustvu muškog od ženskog spola u aberiranih kariotipova (35,51,125). Po prilici, taj odnos spolova (sex ratio) muško : žensko iznosi 1,2. Što se tiče odnosa spolova u diploidnih, nazovimo ih normalnih kariotipova, podaci se razlikuju. U radu Hassolda i suradnika odnos spolova muško : žensko iznosi 1,32 (36). Autori su koristili dugotrajnu metodu kultiviranja pobačenog materijala. Nasuprot tome postoje i podaci o češćem pojavljivanju ženskog spola u normalnih kariotipova i taj se odnos spolova (muško:žensko) kreće od 0,66 (48) do 0,75 (35) ili pak 0,98 (125). Autori ovu razliku, odnosno češće prisustvo XX spolne konstitucije, objašnjavaju kontaminacijom majčinim stanicama posebno u slučajevima kariotipizacije tkiva koriona. S razvojem direktne metode kariotipizacije korionskih resica, koja se najčešće rabi u svrhu prenatalne dijagnoze u prvom tromjesečju trudnoće (9. - 11. tjedan), pojavljuju se i radovi na spontano pobačenom materijalu koji se služe tom metodom kariotipizacije (17). Učestalost pojedinih kariotipova, odnosno kromosomopatija, ne razlikuje se značajno od onih dobivenih dugotrajnim kultiviranjem tkiva, ali se uočava češće prisustvo ženskog spola u normalnih kariotipova (muško:žensko = 0,71) i po prvi puta se ta razlika pokušava objasniti na drugačiji način (17). Odbacuje se mogućnost kontaminacije majčinim stanicama i to stoga što ista ova metoda kada se primjenjuje pri kariotipizaciji korionskih resica u svrhu prenatalne dijagnoze viabilnih plodova, gdje je vjerojatnost kontaminacije majčinim stanicama podjednaka, pokazuje drugačiji odnos spolova i to u korist muškog spola, a on iznosi 1,17 (1). Sličan je odnos

muško ženskog spola u živorođenoj populaciji, a kreće se od 1,06 do 1,07 (1,121) kao i u namjernih (induciranih) pobačaja koji iznosi 1,16 (129).

Tijekom našeg istraživanja gdje je bilo obrađeno 94 patološke trudnoće (izuzeti su slučajevi kompletne mole hidatidoze), bila je vidljiva brojnost ženskog spram muškog spola i u diploidnih kao i u aberiranih kariotipova. Grupu aberiranih kariotipova, gdje su uključene samo strukturne promjene, trisomije, dvostruke trisomije kao i mozaične trisomije čini mali broj od svega 17 slučajeva te je o njoj teško diskutirati. Međutim, grupa diploidnih kariotipova ($2n=46$), gdje je odnos spolova 0,6 (muško :žensko) zaslužuje komentar. U ovom radu koristila se dugotrajna metoda kultiviranja i to isključivo korionskih resica. Treba uzeti u obzir da se ispitivane trudnoće odnose na specifičan tip patoloških trudnoća gdje je uz citogenetičku neophodna i histološka analiza pobačenog materijala. To se u prvom redu odnosi na dijagnozu kompletne mole hidatidoze koja je u 95% slučajeva kariotipa 46,XX, a može se "kriti" u ultrazvučno opisanoj anembrionskoj trudnoći što je i u ovom radu bio slučaj u 5,6% takovih trudnoća. S obzirom da je citogenetički i histološki analizirano 60% uzorka, ne može se u preostalom materijalu zanemariti mogućnost kompletne mole hidatidoze diploidnog kariotipa spolne konstitucije XX, što bi moglo pridonjeti prisutnom povećanju ženskog spola. No i kad uzmemo da bi to mogao biti uzrok prevalenciji ženskog kariotipa, još uvijek bi bio sličan odnos spolova i to iz razloga što takvih slučajeva ipak nema puno. Razlog ovakvom odnosu spolova u euploidnih spontanih pobačaja može se kriti i u netoleranciji, letalnosti uniparentne disomije za X-kromosom (21,22). Naime, vrlo visoka frekvencija aneuploidnih gameta (22,68) navela je Erika Engela (21) da izračuna potencijalnu incidenciju uniparentne disomije na temelju podataka o učestalosti kromosomskih aberacija u spontanih pobačaja. Uzimajući u obzir da je oko 50% spontanih pobačaja aberiranog kariotipa i da su najčešće trisomije 16,21,15 i 22 te monosomija X-kromosoma, proizlazi da je incidencija uniparentne disomije 16,5/10000 koncepata, što gledajući s populacijske razine predstavlja relativno visoku frekvenciju (106). Ova hipotetska incidencija dobivena je na temelju pretpostavke da je do koncep-

cije došlo spajanjem, za isti kromosom, nulisomične s disomičnom gametom. Međutim, uniparentna disomija može nastati i kao posljedica duplikacije kromosoma u monosomičnih gameta, ali još češće, kao posljedica ranog postzigotnog gubitka homolognog kromosoma u trisomičnih koncepata (106). Da je to moguće i u slučaju spolnih kromosoma, ukazuje rad Vidauda i suradnika koji opisuju neobičnu transmisiju hemofilije tipa A s oca na sina (120). Na temelju analiziranih petnaest X-vezanih markera ustanovljeno je da sin ima i X i Y kromosom očeva podrijetla što znači da je dijete začeto kao 47,XXY zigota ali je rano u embrionalno doba došlo do gubitka X-kromosoma majčina podrijetla. I napokon, ako se prisjetimo da kariotip 47,XXX kao i 47,XXY nije rijetka pojava u živorođene populacije, ali je zato rijetka u spontano pobačenih plodova, možda nije smjelo posumnjati da u nekim od takvih slučajeva može doći do gubitka jednog spolnog kromosoma, što bi imalo za posljedicu stvaranje diploidne (46,XX) ali ne i normalne zigote. Teoretski, 1/3 trisomija ima šansu da postanu uniparentne disomije (21).

I da zaključimo, uzrok prevalenciji XX spolnog komplementa u ispitivanoj grupi patoloških trudnoća (anembrionske trudnoće i rana smrt ploda) može se tražiti i u mogućnosti uniparentne disomije za X-kromosom. Ova misao temelji se i na određenoj morfološkoj sličnosti anembrionske trudnoće s kompletnom molom hidatidozom gdje bi se u prvom slučaju radilo o fenomenu *imprintinga* na nivou kromosoma, a u drugom, kako je već prije bilo rečeno, na nivou genoma. Ne isključuje se mogućnost da do razvoja anembrionske trudnoće kao i rane smrti ploda dođe usljed uniparentne disomije nekog od autosoma s *imprinting* učinkom. Uspoređujući genom miša s humanim genomom, učinak *imprintinga* može se očekivati za dijelove kromosoma kao što su 2p, 4p, 5q, 6p, 6q, 7p, 7q, 9q, 11p, 11q, 16p, 16q, 19p, 19q, 20q, 21q, 22q kao i za dio kromosoma X (101,105).

Vođeni idejom da se aberirani genotip koncepta očituje i na razvoj, odnosno strukturu korionskih resica, citogenetičari i patolozi su nastojali utvrditi odnos između kariotipa i histološke slike placentu u rano embrionalno doba. Klasični, pionirski radovi

Philippe i Boué kao i Honoré i suradnika, govore o tipičnoj histološkoj slici u triploidija, tetraploidija, monosomije X-kromosoma i u različitim trisomija (39,87). Ovi radovi su potvrđeni, ali i dopunjeni i od strane drugih autora (60,111). Histološka slika u triploidnih koncepata danas je već dobro poznata kao i već prije spomenuta njena različitost ovisno o roditeljskom podrijetlu dodatne garniture kromosoma (39,111). Tetraploidija je pak, udružena s resicama ispunjenim vezivom ali i hidropičnih, umjereno povećanih resica normalnog izgleda i hipoplastičnog trofoblasta (39,87,88). Kao dominantna histološka slika u monosomije X-kromosoma opisuje je prisustvo malih, hipovaskularnih resica hipoplastičnog trofoblasta (39,60,87,88). Kod trisomija prisutne su resice nepravilnog oblika, srednje veličine, hipovaskularne s često prisutnim inkluzijama trofoblasta (39,87,88). Morfometrijskim mjerenjima ovi nalazi bili su potvrđeni, te je tako Philippe u svom opsežnom radu utvrdio da je veličina resica u triploidija najveća, a u normalnih kariotipova najmanja, dok je u slučajevima trisomija veličina resica između ovih dviju grupa (89). Rockelein i suradnici su određivali debljinu i izgled trofoblasta, intervilozni depozit fibrina, veličinu edema strome resica i broj krvnih žila strome (96). Depozit fibrina povećava se od monosomije X prema trisomijama i od tetraploidija preko triploidija do kromosomski normalnog kariotipa. Edem strome je prema istim autorima, najjače naglašen u trisomija i tetraploidija dok su resice u normalnih kariotipova i monosomije X manje hidropične. Autori također zaključuju da u triploidija i monosomije X-kromosoma postoji karakteristična histološka slika, a placentarno tkivo normalnog kariotipa može histološki oponašati trisomiju pa i triploidiju (96).

Velika većina radova ove tematike u kojima se utvrđuje histološka slika korionskih resica bila je izvođena uz već poznat citogenetički nalaz, odnosno kariotip, dok je radova s obrnutim slijedom, dakle bez znanja o kariotipu vrlo malo (73,82,93). Citirani radovi u kojima se histološkom analizom nastoji utvrditi kariotip, nisu u tom smislu optimistički intonirani i to iz sljedećih razloga. Prvo, čini se da se sa sigurnošću mogu detektirati samo triploidije, dok trisomije, što je značajnije za genetičko savjetovanje, ostaju vrlo

često neprepoznate. Drugo, mnoge karakteristike što se promatraju na korionskim resicama podliježu subjektivnom prosuđivanju. Da je to tako potvrđuju radovi Van Lijnschoten-a sa suradnicima gdje su iste histološke preparate analizirala tri različita patologa kao i isti patolog u nekoliko navrata (116,117). Razlike su vrlo velike između nalaza datog od strane pojedinih patologa dok je nešto veće podudaranje, ali ne i dovoljno indikativno, u slučajevima ponovljene analize od strane istog patologa. Ono što je uvijek prepoznatljivo je hiperplazija trofoblasta kao i trofoblastne vakuole čime je obilježena samo triploidija i to ona očeva podrijetla, odnosno parcijalna mola hidatidoza (117).

I mi smo u ovom radu pristupili "slijepoj" histološkoj analizi korionskog tkiva u 60 patoloških trudnoća s ciljem da ustanovimo može li se samo tim putem odrediti kariotip koncepta. Iz histološki pregledanog materijala mogli su se sa sigurnošću izdvojiti slučajevi gestacijske bolesti trofoblasta odnosno kompletna i parcijalna mola hidatidoza. U slučajevima kompletne mole hidatidoze, za koju se zna da je posljedica diandrije i kariotipa 46,XX ili rjeđe 46,XY, uvijek dolazi do difuznog hidropsa korionskih resica, vrlo jake hiperplazije trofoblasta s citoplazmatskim vakuolama. Vrlo često u avaskularnim resicama vidljiva je centralno smještena cisterna (cista). Izgled resica je nepravilan, morulast zbog invaginacije trofoblasta te stoga nije rijetka pojava trofoblastnih inkluzija u stromi resica. U dvije ultrazvučno dijagnosticirane anembrionske trudnoće, kariotipa 46,XX u jednom slučaju, a u drugom 46,XY, histološkom analizom dokazana je tipična slika kompletne mole hidatidoze što ukazuje na važnost histološke analize s obzirom da se slučajevi kompletne mole hidatidoze odnosno žene trebaju nadalje pomnije pratiti zbog sklonosti ka razvoju horiokarcinoma (15). Dijagnoza parcijalne mole hidatidoze, odnosno prisustvo fokalnog hidropsa resica s hiperplazijom trofoblasta, trofoblastnih vakuola kao i inkluzija te cisterni u stromi resica podrazumijeva da se radi o triploidiji i to očeva podrijetla. S druge strane triploidije majčina podrijetla koje su u visokom postotku (33,3%) bile detektirane u slučajevima rane smrti ploda, nisu se histološki mogle razlikovati od ostalog materijala različitih kariotipova. Iako smo u dva slučaja

trisomije 16. kromosoma utvrdili prisustvo trofoblastnih inkluzija što se navodi kao njihova česta osobina (38), ostale trisomije mogli smo proglasiti i kao normalan kariotip. Drugim riječima, diploidan kariotip može oponašati i trisomičan kao i triploidan (diginija) kariotip i stoga ne treba zaboraviti da diploidija, odnosno euploidija ne mora obavezno dokazivati normalan kariotip već može biti posljedica i uniparentne disomije. U ovom trenutku uz postojanje samo citogenetičkih metoda kariotipizacije spontano pobačenog materijala nije znanstveno opravdano da se diploidan kariotip u slučajevima anembrionske trudnoće i rane smrti ploda smatra obavezno i normalnim. Za sada, dok ne postoji rutinska detekcija uniparentne disomije s pomoću tehnika molekulske genetike bilo bi bolje umjesto normalan muški i ženski kariotip govoriti o diploidnom kariotipu spolnog komplementa XX ili XY.

Iz svega navedenog proizlazi da rutinska, samo histološka analiza spontano pobačenog materijala nije dostatna kao metoda detekcije aberiranog kariotipa, iako je ona spram citogenetičke analize, tehnički uvijek moguća, jeftinija i brža, što je za genetičko savjetovanje više nego idealno. Naime, diploidan kariotip spontano pobačenog materijala povezan je s postojanjem prethodnih spontanih pobačaja kao i većim rizikom za ponovni gubitak ploda u narednoj trudnoći gdje će se s velikom vjerojatnošću ponovo raditi o diploidnom kariotipu (34,75,126). Aberirani kariotip spontanog pobačaja također ima tendenciju da se u narednom spontanom pobačaju ponovi (34,75,102). Stoga poznavanje kariotipa spontano pobačenog ploda uvelike doprinosi boljem savjetovanju i praćenju naredne trudnoće.

No vratimo se ponovo na naše istraživanje odnosno na histološku analizu pobačenog materijala i ponovimo da je njome moguće, sa sigurnošću, utvrditi kompletnu i parcijalnu molu hidatidozu te tako zaključiti da se radi o androgenom konceptu, u prvom slučaju diploidnog, a u drugom triploidnog kariotipa. Isto tako, treba istaknuti da je u visokom postotku (65,2%) anembrionskih trudnoća moguće sa sigurnošću tvrditi ($P < 0,05$) da se radi baš o tom tipu patološke trudnoće s određenom histološkom slikom koja se očituje u prisustvu difuznog hidropsa resica (jače ili slabije izraženog) okruglog,

jajolikog oblika. U stromi resica koje su avaskularne ili avaskularne/hipovaskularne prisutan je difuzan hidrops, trofoblast je atrofičan s često prisutnom fokalnom proliferacijom, a regresivne promjene su slabo izražene. Što se tiče rane smrti ploda, histološka slika je dosta šarolika međutim u 40% slučajeva postoji jedinstvena histološka slika koju karakterizira fokalni hidrops korionskih resica s često prisutnim vezivom unutar strome resica. Trofoblast pokazuje fokalnu atrofiju ili fokalnu proliferaciju. Szulman ove razlike smatra odrazom smrti embrija/fetusa kao i retencije korionskog tkiva nakon njegove smrti (113). Promjene se očituju u brzom kolapsu žila resica što je posljedica zatajavanja rada kardiovaskularnog sustava embrija/fetusa te postupnoj regresiji odnosno njihovom nestanku. Nadalje, kao posljedica toga dolazi do retencije *in situ* i trajnog prisustva eritrocita embrija u žilama strome, hidropsa i fibroze resica. Prema istom autoru, smrt embrija prije 6,5 tjedana gestacije (počevši od prvog dana posljednje menstruacije) karakterizirano je odsustvom eritrocita dok njihovo prisustvo unutar žila strome resica ukazuje na smrt embrija između 6,5 i 12 tjedana trudnoće. Žile resica brzo reagiraju na smrt embrija/fetusa te kolabiraju. Taloženje kolagena je polagan proces, a započinje brzo nakon smrti ploda pogotovo ako je do nje došlo kasnije između 7. i 8. tjedna gestacije zbog zrelijih fibroblasta koji su odgovorni za produkciju kolagena. Edem, odnosno hidrops resica posljedica je akumulacije tekućine koju trofoblast uvlači u mlade nekolagirane resice, slabog turgora i bez razvijene odgovarajuće vaskularizacije (113). Ovim promjenama može se objasniti prisustvo difuznog hidropsa resica u slučajevima gdje je do smrti embrija došlo vrlo rano, što se vrlo često opisuje kao "blighted ovum" ili prema novijoj terminologiji anembrionska trudnoća. U ovom tipu patološke trudnoće do smrti embrija dolazi prije 6,5 tjedana gestacije odnosno oko trećeg tjedna (4). Nasuprot tome, više kombinirana slika i hidropski izmijenjenih resica i resica ispunjenih vezivom pojavljuje se u slučajevima kasnije smrti ploda u takozvanih "missed abortion" ili bolje rečeno slučajevima rane smrti embrija/fetusa (113). U ovim slučajevima prisustvo eritrocita s jezgrama unutar žila strome govore o smrti ploda nakon 6,5 tjedana gestacije.

No, bez obzira na sve dileme može se zaključiti da placenta posjeduje određeni, visoki stupanj autonomije te stoga relativno dobro preživljava i nakon smrti ploda, a već spomenute promjene u stromi korionskih resica posljedica su prekida cirkulacije između placentе i embrija (84,113). Sama autonomnost placentе mogla bi biti posljedica fenomena *imprintinga* gdje je očev komplement u većoj mjeri odgovoran za razvoj placentе, što je u slučajevima mola hidatidoza i dokazano. Analogno tome, u određenom broju anembrionskih trudnoća i slučajeva rane smrti ploda mogao bi isti učinak biti posljedica uniparentne disomije, dakle posljedica fenomena *imprintinga* na nivou kromosoma. Isto tako, roditeljsko podrijetlo kromosoma u trisomija i u uniparentnih disomija moglo bi biti odgovorno za tako različite fenotipove koncepata u naizgled istih kariotipova.

ZAKLJUČCI

Na temelju citogenetičke i histološke analize korionskog tkiva pobačenog materijala patoloških trudnoća podijeljenih u tri kliničko-morfološke grupe, odnosno na molu hidatidozu, anembrionsku trudnoću i ranu smrt ploda, mogu se izvesti sljedeći zaključci:

1. Učestalost kromosomskih aberacija u cijelom uzorku iznosi 38%, a kada se izuzme šest slučajeva kompletne mole hidatidoze ona iznosi 32%.
2. Trisomije uključujući i dvostruke trisomije, kao i poliploidije ($3n;4n$) su najčešće aberacije kromosoma, obje zastupljene u 34,2% aberacija.
3. Učestalost kromosomopatija u anembrionskih trudnoća i slučajevima rane smrti ploda je podjednaka (31,6% i 34,2%).
4. U anembrionskih trudnoća najčešća vrsta aberacija je trisomija autosoma, što čini 66,7% aberacija utvrđenih u ovom tipu patološke trudnoće.
5. U slučajevima rane smrti ploda česte su trisomije autosoma, ali za razliku od anembrionskih trudnoća vrlo česte su i triploidije, obje zastupljene u 30,8% aberacija nađenih u ovoj grupi patoloških trudnoća.
6. 58,3% triploidija dovodi do razvoja parcijalne mole hidatidoze, 33,3% njih vezano je uz ranu smrt ploda, a svega 8,3% uz anembrionsku trudnoću.
7. Utvrđena je iznimno niska učestalost monosomije X-kromosoma (2,6%), te ni jedan slučaj ostalih vrsta gonosomopatija.
8. Odnos spolova (muško : žensko) u grupi diploidnih kariotipova ($46,XX$ i $46,XY$) iznosi 0,6. Ovo "favoriziranje" spolne konstitucije XX u analiziranom uzorku (izuzete su

kompletne mole hidatidoze), moglo bi biti posljedica uniparentne disomije za spolne kromosome stoga je, za sada, primjerenije govoriti o diploidnom kariotipu spolne konstitucije XX ili XY.

9. Srednja vrijednost starosti žena u čitavom uzorku iznosi $28,6 \pm 5,7$ godina, međutim, vrijednost se statistički značajno ne razlikuje od vrijednosti kontrolne grupe ($27,5 \pm 3,8$ godina).

10. Kompletna mola hidatidoza, za koju se zna da je u cijelosti androgenog podrijetla, uglavnom je kariotipa 46,XX (83,3%), a rjeđe 46,XY (16,7%) i tipičnom, prepoznatljivom histološkom slikom.

11. U najmanje 5,3% ultrazvučno dijagnosticiranih anembrionskih trudnoća može se raditi o kompletnoj moli hidatidozi te je nezaobilazna histološka analiza pobačenog materijala.

12. U 4,1% ultrazvučno dijagnosticiranih slučajeva rane smrti ploda, histološki se može dokazati parcijalna mola hidatidoza.

13. Primjenom samo histološke analize korionskih resica nije moguće utvrditi kariotip koncepta. Sa sigurnošću se mogu detektirati triploidije i to one koje dovode do fenotipske ekspresije parcijalne mole hidatidoze. Ostali kariotipovi, klinički važniji, kao što su trisomije, ostaju neprepoznati.

14. I napokon, samo istovremeno provedena ultrazvučna, histološka i citogenetička analiza patoloških trudnoća može osigurati pouzdan nalaz, a genetički savjet učiniti valjanim.

LITERATURA

1. BARTELES I, HANSMANN I, EIBEN B 1990 Excess of females in chromosomally normal spontaneous abortuses *Am J Med Genet* 5:297- 298
2. BEECHEY C V, SEARLE A G 1987 Chromosome 7 and genetic imprinting *Mouse Newsletter* 77:126-127
3. BOUE J, BOUE A, LAZAR P 1975 Retrospective and prospective epidemiological studies of 1500 karyotyped spontaneous human abortions *Teratology* 12:11-26
4. BOUE J, PHILIPPE E, GIROUD A, BOUE A 1976 Phenotypic expression of lethal chromosomal abortuses *Teratology* 14:3-13
5. BOUE A, BOUE J, GROPP A 1985 Cytogenetics of pregnancy wastage *Adv Hum Genet* 14:1-57
6. BOYD J D, HAMILTON W J 1964 Stromal trophoblastic buds *J Obst Gyn Br Comm* 71;1-10
7. BRAJENOVIĆ-MILIĆ B, STAMATOVIĆ M, MASOVČIĆ J, OBERSNEL V 1991 Prenatalna dijagnoza u trudnoćama sa sumnjom na kromosopatiju *Acta Fac med Flum* 16:173-176
8. CANKI N, WARBURTON D, BYRNE J 1988 Morphological characteristic of monosomy X in spontaneous abortions *Ann Genet* 31:4-13
9. CARR D H 1969 Cytogenetics and pathology of hydatidiform degeneration *Obst Gyn* 33:333-343
10. CATTANACH B M, KIRK M 1985 Differential activity of maternally chromosome regions in mice *Nature* 315:496-498
11. CATTANACH B M 1986 Parental origin effects in mice *J Embryol Exp Morphol* 97:137-150
12. CATTANACH B M 1989 Imprinting of distal chromosome 2 and lack of imprinting with distal chromosome 8 *Mouse Newsletter* 83:161- 162
13. CHANDLEY A C 1987 Aneuploidy: an overview. U: Aneuploidy, Part A: Incidence and Etiology. eds Vig B K, Sandberg A A. Liss New York, 1-8

14. CROUSE H V 1960 The controlling element in sex chromosome behavior in *Sciara* *Genetics* 45:1429-1443
15. DUNNIHOO D R 1990 *Fundamentals of gynecology and obstetrics* J P Lippincott Company. Philadelphia, 400
16. EDWARDS R, CROW J, DALE S, MACNAMEE M, HARTSHORNE G, BRINSDEN P 1990 Preimplantation diagnosis and recurrent hydatidiform mole *Lancet* 335:1030-1031
17. EIBEN B, BARTELS I, BAHR-PORSCH S, BORGMANN S, GATZ G, GILLERST G, GOEBEL R, HAMMANS W, HENTEMANN M, OSMERS R, RAUSKOLB R, HANSMANN I 1990 Cytogenetic analysis of 750 spontaneous abortions with direct- preparation method of chorionic villi and its implications for studying genetic causes of pregnancy wastage *Am J Hum Genet* 47:656-663
18. ELIAS S, SIMPSON J L 1980 Evaluation and clinical management of patients at apparent increased risk for spontaneous abortions. U: Human embryonic and fetal death. eds Porter I H, Hook E B. Academic Press. New York London, 331-335
19. ELSTON C W 1978 Gestational tumours of trophoblast. U: Pathology of the placenta. eds Fox H. Saunders. London, 368-425
20. ELSTON C W 1987 Gestational trophoblastic disease. U: Obstetrical and gynaecological pathology. eds Fox H. Churchill Livingstone. Edinburgh London Melbourne and New York, 1045-1078
21. ENGEL E 1980 A new genetic concept: uniparental disomy and its potential effect, isodisomy *Am J Med Genet* 6:137-143
22. ENGEL E, DELOZIER-BLANCHET C D 1991 Uniparental disomy, isodisomy, and imprinting: probable effects in man and strategies for their detection *Am J Med Genet* 40:432-436

23. FANTEL A G, SHEPARD T H, VADHEIM R, STEPHENS T D, COLEMAN C 1980 Embryonic and fetal phenotypes: prevalence and other associated factors in a large study of spontaneous abortion. U: Human embryonic and fetal death. eds Porter I H, Hook E B. Academic Press. New York London, 72-87
24. FATHALLA M F 1991 Reproductive health: a global overview *Ann NY Acad Sci* 626:1-10
25. FOX H 1978 Pathology of the placenta, vol 7 Major problems in pathology. Saunders. London, 258-85
26. FUGIMATO A, EBBIN A J, TOWNER J W, WILSON M G 1973 Trisomy 13 in two infants with cyclopia *J Med Genet* 10:294-304
27. FUJIKURA T, FROEHLICH L A, DRISCOLL S G 1966 A simplified anatomic classification of abortions *Am J Obstet Gynecol* 95:902- 905
28. GENEVA CONFERENCE 1966 Standardisation of procedures for chromosome studies in abortions *Cytogenetics* 5:361-393
29. GOLBUS M S 1978 Development in the first half of gestation of genetically abnormal human fetuses *Teratology* 18:333-336
30. HALL J G 1990 How imprinting is relevant to human disease *Development Suppl*:141-148
31. HALL J G 1990 Genomic imprinting: Relevance to Human Diseases *Am J Hum Genet* 46:857-873
32. HARPER P S 1984 *Practical Genetic Counselling*. Wright. Bristol, 56-68
33. HARRISON K J, BARETT I J, LOMAX B L, KUCHINKA B D, KALOUSEK D K 1993 Detection of confined placental mosaicism in trisomy 18 conceptions using interphase cytogenetic analysis *Hum Genet* 92:353-358
34. HASSOLD T 1980 A cytogenetic study of repeated spontaneous abortions *Am J Hum Genet* 32:723-730

35. HASSOLD T, CHEN N, FUNKHOUSER J, JOOS T, MANUEL B, MATSUURA J, MATSUYAMA A, WILLSON C, YAMANE J A, JACOBS P A 1980 A cytogenetic study of 1000 spontaneous abortions *Ann Hum Genet* 44:1151-1178
36. HASSOLD T, QUILEEN S D, YAMANE J A 1983 Sex ratio in spontaneous abortions *Ann Hum Genet* 47:39-47
37. HASSOLD T J 1985 The origin of aneuploidy in humans. U: Aneuploidy, etiology and mechanisms. eds Dellarco V I, Voytek P E, Hollaender A. Plenum Press. New York and London, 103-115
38. HASSOLD T J, CHIU D 1985 Maternal age- specific rates of numerical chromosome abnormalities with special reference to trisomy *Hum Genet* 70:11-17
39. HONORE L H, DILL F J, POLAND B J 1976 Placental morphology in spontaneous human abortuses with normal and abnormal karyotypes *Teratology* 14:151-166
40. HOOK E B, HAMERTON J L 1977 U: Population cytogenetics. eds Hook E B, Porter I H. Academic Press. New York, 63-80
41. HOOK E B, WARBURTON D 1983 The distribution of chromosomal genotypes associated with Turner's syndrome. Livebirth preference rates and evidence for diminished fetal mortality and severity in genotypes associated with structural X abnormalities or mosaicism *Hum Genet* 64:24-27
42. JACOBS P A, HASSOLD T J, MATSUYAMA A M, NEWLANDS I M 1978 Chromosome constitution of gestational trophoblastic disease *Lancet* II:49
43. JACOBS P, HASSOLD T 1980 The origin of chromosome abnormalities in spontaneous abortion. U: Human embryonic and fetal death. eds Porter I H, Hook E B. Academic Press. New York London, 289-298

44. JACOBS P A, WILSON C M, SPRENKLE J A, ROSENHEIM B, MIGEON B 1980 Mechanism of origin of complete hydatidiform moles *Nature* 286:714-716
45. JACOBS P A, HUNT P A, MATSUURA J S, WILSON C C 1982 Complete and partial hydatidiform mole in Hawaii: cytogenetics, morphology and epidemiology *Br J Obstet Gynecol* 89:258-266
46. JACOB P A, SZULMAN A E, FUNKHOUSER J, MATSUURA J S, WILSON C C 1982 Human triploidy: relationship between parental origin of the additional haploid complement and development of partial hydatidiform mole *Ann Hum Genet* 46:258-266
47. JOHNSON A, WAPNER R J, DAVIS G H, JACKSON L G 1990 Mosaicism in Chorionic Villus Sampling: An Association With Poor Perinatal Outcome *Obst Gyn* 75:573-577
48. KAJII T, OHAMA K, NIKAWA N, FERRIER A, AVIRACHAN S 1973 Banding Analysis of Abnormal Karyotypes in Spontaneous Abortion *Am J Hum Genet* 25:539-547
49. KAJII T, NIIKAWA N I 1977 Origin of triploidy and tetraploidy in man: 11 cases with chromosome markers *Cytogenet Cell Genet* 18:109-125
50. KAJII T, OHAMA K 1979 Inverse maternal age effect in monosomy X *Hum Genet* 51:147-151
51. KAJII T, FERRIER A, NIIKAWA N, TAKAHARA H, OHAMA K, AVIRACHAN S 1980 Anatomic and chromosomal anomalies in 639 spontaneous abortuses *Hum Genet* 55:87-98
52. KALOUSEK D K, BARETT I J, GILLIVRAY B C 1989 Placental mosaicism and intrauterine survival of trisomies 13 and 18 *Am J Hum Genet* 44:338-343
53. KALOUSEK D K, DILL F J 1983 Chromosomal mosaicism confined to the placenta in human conceptions *Science* 221:665-667

54. KALOUSEK D K, DILL F J, PANTZAR T, MCGILLIVRAY B C, YONG S L, WILSON D 1987 Confined chorionic mosaicism in prenatal diagnosis *Hum Genet* 77:163-167
55. KALOUSEK D K, HOWARD-PEEBLES P N, OLSON S B, BARETT I J, DORFMANN A, BLACK S M, SCHULMAN J D 1991 Confirmation of CVS mosaicism in term placenta and high frequency of intrauterine growth retardation association with confined placental mosaicism *Prenat Diagn* 11:743-750
56. KALOUSEK D K, BARRETT I J, GARTNER A B 1992 Spontaneous abortion and confined chromosomal mosaicism *Hum Genet* 88:642-646
57. KALOUSEK D K, LANGLOIS S, BERRETT I J, YAM I, WILSON D R, HOWARD -PEEBLES P N, JOHNSON M P, GIORGIUTTI E 1993 Uniparental disomy for chromosome 16 in humans *Am J Hum Genet* 52:8-16
58. LAWLER S D, FISHER R A, PICKHALL V J, POVEY S, EVANS M W 1982 Genetic studies on hydatidiform moles. I. The origin of partial moles *Cancer Genet Cytogenet* 5:309-320
59. LAWLER S D, POVEY S, FISHER R A, PICKTHALL V J 1982 Genetic studies on hydatidiform moles II: the origin of complete moles *Ann Hum Genet* 46:209-222
60. LAWLER S D 1984 Genetic studies on hydatidiform moles *Adv Exp Med Biol* 176:147-161
61. LAWLER S D, FISHER R A 1987 Genetic studies in hydatidiform mole with clinical correlations *Placenta* 8:77-88
62. LINDER D, Mc CAW B, KAISER X, HECHT F 1975 Partenogenetic origin of benign ovarian teratomas *New Engl J Med* 292:63-66
63. LYON M F, GLENISTER P H 1977 Factors affecting the observed number of young resulting from adjacent - 2 disjunction in the mice carrying a translocation *Genet Res Camb* 29:83-92

64. LYON M F, RASTAN S 1984 Parental sources of chromosome imprinting and its relevance for X-chromosome inactivation *Differentiation* 26:63-67
65. MACAS E, FLOERSHEIM Y, HOTZ E, IMTHURN B 1990 Abnormal chromosomal arrangements in human oocytes *Hum Reprod* 5:703-707
66. MALCOM S, CLAYTON-SMITH J, NICHOLLS M, ROBB S, WELB T, ARMOUR J A L, JEFFREYS A J, PEMBREY M E 1991 Uniparental paternal disomy in Angelmans syndrome *Lancet* 337:694-697
67. MALL F P, MEYER A W 1921 Studies on abortuses a survey of pathological ova in the Carnegie embryological collection. U: Contributions to embryologi. Publication of the Carnegie Institution 12:1-364
68. MARTIN R H, KO E, RADAMAKER A 1991 Distribution of aneuploidy in human gametes: comparison between human sperm and oocytes *Am J Med Genet* 39:321-331
69. MARX J L 1988 A parent's sex affect gene expression. *Science* 239:352-353
70. McFADDEN D E, KALOUSEK D K 1991 Two different phenotypes of fetuses with chromosomal triploidy: correlation with parental origin of extra haploid set *Am J Med Genet* 38:535-538
71. McFADDEN D E, KWONG L C, YAM I Y L, LANGLOIS S 1993 Parental origin of triploidy in human fetuses: evidence for genomic imprinting *Hum Genet* 92:465-469
72. MIKKELSEN M, AYME S 1987 Chromosomal findings in chorionic villi: a collaborative study. U: Human genetics Proceedings of the 7th International Congress, Berlin 1986. eds Vogel F, Sperling K. Springer. Berlin Heidelberg New York 597-606
73. MINGUILLON C, EIBEN B, BAHR-PORSCH S, VOGEL M, HANSMANN I 1989 The predictive value of chorionic villus histology for identifying chromosomally normal and abnormal spontaneous abortions *Hum Genet* 82:373-376

74. MONK M 1988 Genomic imprinting *Genes Devel* 2:921-925
75. MORTIN N E, CHIU D, HOLLAND C, JACOBS P A, PETTAY D 1987 Chromosome anomalies as predictors of recurrence risk for spontaneous abortions *Am J Med Genet* 28:353-360
76. NAKANO R, SASAKI K, YAMOTO M, MATA H 1980 Trophoblastic disease: analysis of 342 patients *Obstet Gynecol* 33:343-351
77. NEIBUHR E 1974 Triploidy in man. Cytogenetical and clinical aspects *Hum Genet* 21:103-125
78. NEUBER M, REHDER H, ZUTHER C, LETTAU R, SCHWINGER E 1993 Polyploidies in abortion material decrease with maternal age *Hum Genet* 563-566
79. NIELSEN J, SILLESEN I 1975 Incidence of chromosome aberation among 11148 newborn children *Hum Genet* 30:1-12
80. NIELSEN J, WOHLERT M, FAABORG-ANDERSEN J, HANSEN K, HVIDMAN L 1982 Incidence of chromosome abnormalities in new-born children. Comparison between incidences in 1969-1974 and 1980-1982 in the same area *Hum Genet* 61:98-101
81. NICHOLLS R D, KNOL J H M, BUTLER M G, KARAM S, LALANDE M 1989 Genetic imprinting suggested by maternal heterodisomy in non deletion Prader-Willi syndrome *Nature* 342:281-285
82. NOVAK R, AGAMANOLIS D, DASU S 1988 Histologic analysis of placental tissue in first trimester abortions *Pediatr Pathol* 8:477-4883. OHAMA K, KAJII
83. OHAMA T, KAJII T, OKAMOTO E, FUKUDA F, IMAIZUMI K, TSUKAHARA M, KOBAYASHI K, HAGIYAVANA K 1981 Dispermic origin of XY hydatidiform moles *Nature* 292:551-552
84. PANIGEL M, MYERS R E 1972 Histologic and ultrastructural changes in rhesus monkey placenta folowing interruption of fetal placental circulation by fetectomy or interplacental umbilical vessel ligation *Acta Anat (Basel)* 81:481-506

85. PELLESTOR F 1991 Frequency and distribution of aneuploidy in female gametes *Hum Genet* 86:283-288
86. PETROVIĆ O, MATEJČIĆ N, HALLER H, SABOLIĆ S, BRAJENOVIĆ-MILIĆ B, OBERSNEL V 1990 Multidisciplinary approach to treatment of molar pregnancy *Acta Fac med Flum* 15:31-37
87. PHILIPPE E, BOUE J G 1969 Le placenta dans les aberrations chromosomiques lethales *Ann Anat Path* 14:249-266
88. PHILIPPE E 1973 Morphologie et morphometrie des placentas d aberation chromosomique lethale *Rev Franc Gynec* 68:645-653
89. PHILIPPE E 1973 Consequences des anomalies chromosomiques sur le developpement. U:Les Accidents Chromosomiques de la Reproduction. eds Boue A, Thibault C. Paris:NUSERM 119-126
90. PHILIPPE E 1973 Morphologie et morphometrie des placentas daberration chromosomique lethale *Rev Fr Gynecol Obstet* 68:645- 649
91. POLAND B J, MILLER J R 1973 Effect of karyotype on zygotic development. U: Less accidents chromosomiques de la reproduction. eds Boue A, Thibault C. Paris, 111-118
92. PRIDJIAN G, MOAWAD A H 1989 Missed abortion: Still appropriate terminology? *Am J Obstet Gynecol* 161:261-262
93. REHDER H, COERDT W, EGGERS R, KLINK F, SOWINGER E 1989 Is there a correlation between morphological and cytogenetic findings in placental tissue from early missed abortions? *Hum Genet* 82:377-385
94. REIK W 1989 Genomic imprinting and genetic disorders in man *Trends Genet* 5:331-336
95. RICCI J V 1945 One hundred years of gynecology (1800-1900). The Blankston Company. Philadelphia, 489
96. ROCKELEIN G, ULMER U, SCHRODER J 1989 Korrelation von karyotype und plazentamorphology beim fruhabort *Pathologe* 10:306-314

97. RUSHTON D I 1987 Pathology of abortion. U: Obstetrical and Gyneacological Pathology. eds Fox H. Churchill Livingstone. Edinburgh London Melburne and New York 1117-1148
98. SAPIENZA C 1989 Genome imprinting and dominance modification Ann NY Acad Sci 564:24-38
99. SAPIENZA C 1990 Genome imprinting , Cellular Mosaicism and Carcinogenesis Molecular carcinogenesis 3:118-121
100. SCHINZEL A 1984 Catalogue of Unbalanced Chromosome Aberrations in Man. Walter de Gruyter. Berlin New York 31-34
101. SEARLE A G, PETERS J, LYON M F, HALL J G, EVANS E P, EDWARDS J H, BUCKLE V J 1989 Chromosome maps of man and mous IV Ann Hum Genet 53:89-140
102. SIMPSON J L 1980 Genes, chromosomes, and reproductive failure Fertil Steril 33:107-116
103. SINGH R P, CARR D H 1967 Anatomic findings in human abortion of known chromosomal constitution Obst Gyn 29:806-818
104. SOLTER D 1987 Inertia of the embryonic genome in mammals Trends Genet 3:23-27
105. SOLTER D 1988 Differential imprinting and expression of maternal and paternal genomes Ann Rev Genet 22:127-146
106. SPENENCE J E, PERCIACCANTE R G, GREIG G M, WILLARD H F, LEDBETTER D H, HEJTMANCIK J F, POLLACK M S, O BREIN W E, BEAUDET A Z 1989 Uniparental disomy as a mechanism for human genetic disease Am J Hum Genet 42:217-226
107. STEIN Z, KLINE J, SUSSER E, SHROUT P, WARBURTON D, SUSSER M 1980 Maternal age and spontaneous abortion. U: Human embryonic and fetal death.eds. Porter I H, Hook E B. Academic Press. New York London, 261-287

108. SURANI M A H 1986 Evidences and consequences of differences between maternal and paternal genomes during embryogenesis in the mouse. U: Experimental approaches to mammalian embryonic development. eds. Rossan J, Pederson R A. Cambridge University Press. Cambridge, 401-435
109. SUTHERLAND G R, CARTER R F, BAULD R, SMITH I I, BAIN A D 1978 Chromosome studies at the paediatric necropsy *Ann Hum Genet* 42:173-181
110. SZULMAN A E, SURTI U 1978 The syndromes of hydatidiform mole. II Morphologic evolution of the complete and partial mole *Amer J Obstet Gynecol* 132:20-27
111. SZULMAN A E, PHILIPPE E, BOUE J G, BOUE A 1981 Human triploidy association with partial hydatidiform moles and nonmolar conceptuses *Pathol* 12:1016-1021
112. SZULMAN A E, SURTI U 1984 Complete and partial hydatidiform moles: cytogenetic and morphological aspects *Adv Exp Med Biol* 176:135-146
113. SZULMAN A E 1991 Examination of the Early Conceptus *Arch Pathol Lab Med* 115:696-700
114. TEMPLE I K, COCKWELL A, HASSOLD T, PETTAY D, JACOBS P 1991 Maternal uniparental disomy for chromosome 14 *J Med Genet* 28:511- 514
115. THARAPEL A T, THARAPEL S A, BANNERMAN R M 1985 Recurrent pregnancy losses and parental chromosome abnormalities: a review *Br J Obstet Gynaecol* 92:899-914
116. VAN LIJNSCHOTEN G, ARENDS J W, De la FUENTE A A, SCHOUTEN H J A, GERAEDTS J P M 1993 Intra- and inter-observer variation in the interpretation of histological features suggesting chromosomal abnormality in early abortion specimens *Histopathology* 22:25-29

117. VAN LIJNSCHOTEN G, ARENDS J W, LEFFERS P, De la FUENTE A A, VAN DER LOOIJ H J A M, GERAEDTS J P M 1993 The value of histomorphological features of chorionic villi in early spontaneous abortion for the prediction of karyotype *Histopathology* 22:557- 563
118. VASSILAKOS P, RIOTTON G, KAJII T 1977 Hydatidiform mole-2 entites *Am J Obstet Gynecol* 167-170
119. VETTER L 1972 Schwangerschaftsbedingte trophoblastische tumoren *Geburtsh u Frauenheilk* 32:265-275
120. VIDAUD D, VIDAUD M, PLASSA F, GAZENGEL C, NOEL B, GOSENS M 1989 Father- to- son transmission of hemofilia A due to uniparental disomy *Am J Hum Genet* 45suppl:A226
121. VISARIA P M 1967 Sex ratio at birth in territories with a relatively complete registration *Eugenics Q* 14:132-142
122. VOSS R, BEN-SIMON E, AVITAL A, ZLOTOGORA Y, DAGAN J, GODFRY S, TIKOCHINSKI Y, HOLLEL J 1989 Isodisomy of chromosome 7 in a patient with cystic fibrosis: Could uniparental disomy be common in humans? *Am J Hum Genet* 45:373-380
123. WARBURTON D, YU C, KLINE J, STEIN Z 1978 Mosaic autosomal trisomy in cultures from spontaneous abortion *Am J Hum Genet* 30:609-617
124. WANG J L, PASSAGE M B, YEN P, SHAPIRO L J, MOHANDES T K 1991 Uniparental heterodisomy for chromosome 14 in a phenotypically abnormal familial 13/14 Robertsonian translocation carrier *Am J Hum Genet* 48:1069-1074
125. WARBURTON D, STEIN Z, KLINE J, SUSSER M 1980 Chromosome abnormalities in spontaneous abortions: data from New York City study. *U:Human embryonic and fetal death*. eds. Porter I H, Hook E B. Academic Press. New York London, 261-287

126. WARBURTON D, KLINE J, STEIN Z, HUTZLER M, CHIN A, HASSOLD T 1987 Does the karyotype of a spontaneous abortion predict the karyotype of a subsequent abortion?-evidence from 273 woman with two karyotyped spontaneous abortions Am J Hum Genet 41:465-483
127. ZENZES M T, WANG P, CASPER R F 1992 Evidence for maternal predisposition to chromosome aneuploidy in multiple oocytes of some in vitro fertilization patients Fertil Steril 57:143-149
128. ZERGOLLERN LJ 1991 Medicinska genetika 1. Školska knjiga. Zagreb, 17
129. ZSHOU X, TONG H, WONG S, SHEN Q, FU X, CUI Y 1989 Chromosome abnormalities in early pregnancy analyzed by direct chromosome preparation of chorionic villi Hum Genet 83:277-279

WISCONSIN
RIVERA

ŽIVOTOPIS

Rođena sam 22.02.1957. godine u Novom Mestu, Republika Slovenija. Osnovnu školu i gimnaziju završila sam u Zagrebu, gdje sam školske godine 1975/76. upisala i studij na Prirodoslovno-matematičkom fakultetu, smjer biologija. Diplomirala sam i stekla stručni naziv profesora biologije 18. studenoga 1980. godine, a 20. studenoga iste godine stekla sam i stručni naziv inženjera biologije.

Školske godine 1982/83. upisala sam poslijediplomski studij iz medicinske genetike na Medicinskom fakultetu Sveučilišta u Zagrebu, gdje sam 1986. godine obranila magistarski rad pod naslovom "Statističko-informatička osnova funkcioniranja laboratorija za prenatalnu dijagnozu".

Od siječnja 1981. godine do travnja 1983. godine radila sam na određeno vrijeme u Obrazovnom centru za kulturu i umjetnost, Matematičko - informatičkom centru, te u osnovnoj školi "V.Novak" u Zagrebu. Od listopada 1983. do listopada 1985. godine radila sam u Centru za medicinsku genetiku Klinike za dječje bolesti KBC-Rebro, Zagreb. U veljači 1986. godine započinjem s radom kao znanstveni asistent na Zavodu za biologiju Medicinskog fakulteta Sveučilišta u Rijeci gdje učestvujem u svim oblicima dodiplomske i poslijediplomske nastave. Znanstveno-istraživački i stručni rad u koji sam uključena vezani su uz probleme prenatalne i postnatalne dijagnostike.

Kontinuirano pratim i usavršavam svoje znanje iz područja medicinske genetike pohađajući različite poslijediplomske tečajeve. Tako sam završila tečaj iz medicinske genetike koji se održavao u Inter- univerzitetskom centru u Dubrovniku od 18.06. - 03.07.1984. godine. U srpnju 1986. godine pohađala sam tečaj pod naslovom "Onkogeni i tumorski virusi" koji se održavao u Trstu. Od 23.09.-30.09.1990. godine u Dubrovniku (Inter-univerzitetski centar) sudjelujem u radu poslijediplomskog tečaja pod nazivom "Recent advantages in human genetics", a u travnju 1991. godine sam završila i tečaj iz humane genetike (International school of medical genetics: 4th course on human genetics; 21-27 april,1991. Grignano-Trieste).

Aktivno sam učestvovala na jednom kongresu izvan zemlje (Berlin,1986.) te na šest kongresa održanih u našoj zemlji. Do sada sam objavila 4 znanstvena, 2 stručna te 1 pregledni rad, kao i 13 kongresnih priopćenja.

Član sam Hrvatskog biološkog društva kao i Hrvatskog društva za humanu genetiku, a u Ministarstvu znanosti registrirana sam kao istraživač pod brojem 133586.