

Razina TNF-a u zdravoj i upalno promijenjenoj humanoj zubnoj pulpi

Pezelj-Ribarić, Sonja

Doctoral thesis / Disertacija

1999

Degree Grantor / Ustanova koja je dodijelila akademski / stručni stupanj: **University of Rijeka, Faculty of Medicine / Sveučilište u Rijeci, Medicinski fakultet**

Permanent link / Trajna poveznica: <https://um.nsk.hr/um:nbn:hr:188:629403>

Rights / Prava: [In copyright](#) / [Zaštićeno autorskim pravom.](#)

Download date / Datum preuzimanja: **2025-03-23**



Repository / Repozitorij:

[Repository of the University of Rijeka Library - SVKRI Repository](#)

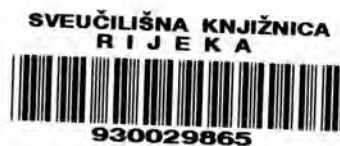

SVEUČILIŠTE U RIJECI
MEDICINSKI FAKULTET

Sonja Pezelj-Ribarić

RAZINA TNF- α U ZDRAVOJ I UPALNO PROMIJENJENOJ HUMANOJ
ZUBNOJ PULPI

DOKTORSKA DISERTACIJA



Rijeka, 1999

III OCJENA I OBRANA

Datum prijave teme: 3. siječnja 1999.

Datum predaje rad: 1. listopada 1999.

Datum sjednice Vijeća na kojoj je rad prihvaćen: 16. studeni 1999.

Sastav Povjerenstva koje je rad ocijenilo

prof.dr.sc.Iva Vidas, nasl.doc.dr.sc. Tomislav Tamarut i prof.dr.sc. Ivica Anić

Datum obrane : 26. studeni 1999.

Sastav Povjerenstva pred kojim je rad obranjen: I s t i

Rad je izrađen na Zavodu za bolesti zuba Stomatološkog fakulteta Sveučilišta u Zagrebu u sklopu projekta broj 65005: "Eksperimentalna i klinička endodontologija" pod vodstvom Prof. dr. sc. I. Anić

Mentor: Prof. dr. sc. Ivica Anić

Lektor: Milana Međimorec, prof.

Rad sadrži 78 stranica

17 slika

22 tablice

Zahvaljujem

svom mentoru prof. dr. sc. Ivici Aniću na dragocijenim savjetima, nesebičnoj pomoći i izuzetno ugodnoj suradnji

prof. dr. sc. Stipanu Jonjić na susretljivosti i korisnim savjetima

mr. sc. Ivani Brekalo na moralnoj i prijateljskoj pomoći

doc. dr. sc. Maji Abram na stručnoj pomoći

kolegama i prijateljima iz Doma zdravlja, privatnih stomatoloških ordinacija i katedre za Dentalnu patologiju na pomoći pri sakupljanju eksperimentalnih uzoraka

osoblju Zavoda za Mikrobiologiju i parazitologiju

osoblju Zavoda za Histologiju i embriologiju

mr. sc. Maji Kovačević i Alenu Brautu dr. stom. na pomoći oko obrade podataka

mr. sc. Ivani Miletić, mr. sc. Silvani Jukić i dipl. ing. Mileni Hasan na stručnoj pomoći

mojim najbližima uz čiju ljubav i razumijevanje ovaj rad dobiva potpuni smisao

*Posvećeno uspomeni na
prof. dr. sc. Branimira Maričića
dragog učitelja i velikog čovjeka*

SAŽETAK

Svrha rada bila je ustanoviti razinu proupalnog citokina TNF- α u zdravoj, simptomatskoj i asimptomatskoj humanoj zubnoj pulpi

U ispitivanje je bilo uključeno 60 zuba. U prvoj grupi nalazilo se 20 zuba s zdravom pulpom, druga grupa sadržavala je zube sa dijagnozom ireverzibilnog simptomatskog pulpitisa, te treća grupa od 20 zuba sa dijagnozom ireverzibilnog asimptomatskog pulpitisa. Koncentracija TNF- α određivana je primjenom enzimskog imunog testa (EIA). TNF- α je pronađen u svim vitalnim pulpnim tkivima.

Najveća koncentracija TNF- α u odnosu na kliničku klasifikaciju je pronađena kod ireverzibilnih simptomatskih pulpitisa (1962,9910 +/- 1288,7530 pg/g). Razlika je statistički značajna u odnosu na ireverzibilni asimptomatski pulpitis (1120,0930 +/- 649,7198 pg/g) i zdravu pulpu (64,0154 +/- 53,1215 pg/g).

Najveća koncentracija TNF- α u odnosu na histološku klasifikaciju dokazana je kod histološki potvrđene umjerene upale (1889 +/- 1190,133 pg/g), zatim slijedi teška (1048 +/- 783,147 pg/g), slaba upala (889,015 +/- 1004,442 pg/g) pa zdrava pulpa (282,355 +/- 411,619 pg/g)

Rezultati istraživanja pokazali su da se TNF- α može dokazati u vitalnom pulpnom tkivu humanog zuba što upućuje na činjenicu da ovaj citokin može biti objektivan marker u određivanju stupnja upale

KLJUČNE RIJEČI: pulпно tkivo, ireverzibilni simptomatski pulpitis, ireverzibilni asimptomatski pulpitis, TNF- α .

SUMMARY

The aim of this study was to determine the concentrations of proinflammatory cytokine TNF- α in normal, symptomatic and asymptomatic human dental pulps.

The study was conducted on 60 teeth. The pulps were obtained from three groups of teeth: healthy teeth (20), symptomatic teeth (20) with the clinical diagnosis of irreversible pulpitis, and asymptomatic teeth (20) with caries and/or larger restorations. Pulp tissue was prepared and analyzed for histological status and TNF- α concentrations by EIA technique. TNF- α was detected in all vital samples.

The highest concentration of TNF- α in relation with clinical classification was detected in the teeth with clinical diagnosis of irreversible symptomatic pulpitis (1962,9910 \pm 1288,7530 pg/g). This level was statistically significant compared with irreversible asymptomatic (1120,0930 \pm 649,7198 pg/g) and healthy pulps (64,0154 \pm 53,1215 pg/g).

According to the histological classification, the highest concentration of TNF- α was found in the samples of histological detected moderate inflammation (1889 \pm 1190,133 pg/g). Lower concentration of TNF- α was presented in the samples of mild inflammation (1889 \pm 1190,133 pg/g), severe inflammation (889,015 \pm 1004,442 pg/g), as well as in the histologically healthy pulp (282,355 \pm 411,619 pg/g).

This findings demonstrate that TNF- α may serve as a marker of pathologic inflammatory activity in irreversible pulpitis.

KEY WORDS: pulp tissue, irreversible symptomatic pulpitis, irreversible asymptomatic pulpitis, TNF- α

SADRŽAJ

<u>1 UVOD</u>	<u>1</u>
1.1 Histologija pulpnog tkiva	1
1.1.1 Uloga pulpe	5
1.2 Citokini	6
1.2.1 Mehanizam djelovanja citokina	7
1.3 Podjela i biološki učinci citokina	9
1.3.1 Citoksini	9
1.3.2 Sinteza i mehanizam djelovanja TNF- α	10
1.3.3 Biološki učinci TNF- α	11
1.3.4 Određivanje koncentracije citokina u tjelesnim tekućinama	13
1.4. Hemodinamske promjene pri upali	14
1.5. Podjela pulpnih bolesti	18
1.5.1 Etiologija pulpnih bolesti i patohistološke promjene	20
1.5.2 Pulpoze	25
1.5.3 Pulpitisi	26
1.5.4. Nekroza	35
<u>2 SVRHA RADA</u>	<u>37</u>
<u>3 MATERIJAL I POSTUPAK RADA</u>	<u>38</u>
3.1 Materijal	38
3.2 Postupak rada	39
<u>4 REZULTATI</u>	<u>46</u>

4.1	Određivanje koncentracije TNF- α metodom enzimoimuno testa (EIA)	48
4.2	Histološka ispitivanja	55
5	RASPRAVA	64
6	ZAKLJUČAK	69
7	LITERATURA	70
8	ŽIVOTOPIS	78

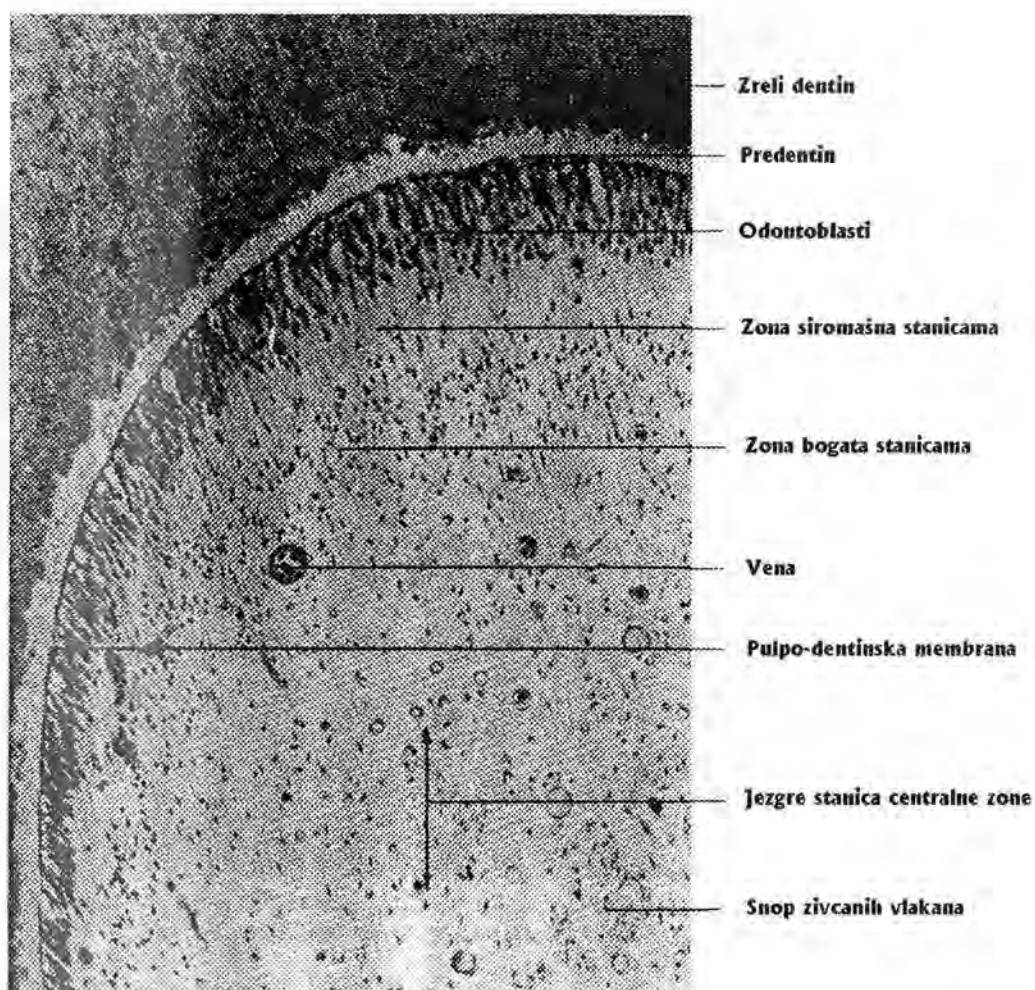
1. UVOD

1.1. Histologija pulpnog tkiva

Pulpa je po strukturi rahlo vezivno tkivo. Izgrađena je od stanica, krvnih i limfnih žila, živaca i osnovne tvari. Osnovna želatinozna tvar je prožeta kolagenim vlaknima i čini stromu u kojoj se nalaze ostali elementi pulpe. Periferni dio pulpnog tkiva čini odontoblastni sloj. Prema središtu pulpe, nakon odontoblastnog sloja, nalazi se sloj siromašan stanicama, poznat kao Weil-ov sloj. Ispod nje je sloj bogat stanicama, dok preostali dio čini središnji sloj (42).

Odontoblasti su visoko diferencirane vezivne stanice pulpe. Sastoje se iz tijela stanice i citoplazmatskog nastavka. Zbog njihove uloge u formiranju dentina Weine (70) ih naziva dentinoblastima. U fazi embrionalnog razvoja to su visoko prizmatične stanice postavljene u jednom sloju, no apozicijom dentina one se pomiču centralno i zauzimaju višeslojan položaj (6-8 redova). U predjelu krune zuba imaju cilindričan oblik, u srednjem dijelu korijena su kockasti, a u blizini vrha korijena zaravnjeni, slični fibroblastima. Njihovi vanjski nastavci, okruženi citoplazmatskom membranom, pružaju se u dentin i nazivaju odontoblastni nastavci. Oni teku unutar dentinskih kanalića prema periferiji gdje se granaju i međusobno spajaju. Unutarnji produžeci odontoblasta orijentirani su prema unutrašnjosti pulpe i spajaju se s produžecima fibroblasta. Povezanost odontoblasta između sebe, kao i s vanjskom sredinom s jedne strane i unutarnjim dijelovima pulpe s druge strane čine ovaj pulpo-dentinski kompleks važnim čimbenikom (17).

Osnovne i najmnogobrojnije stanice pulpe su fibroblasti, stanice vretenastog ili zvjezdastog oblika. Te stanice produciraju osnovni želatinski matriks i kolagena vlakna.



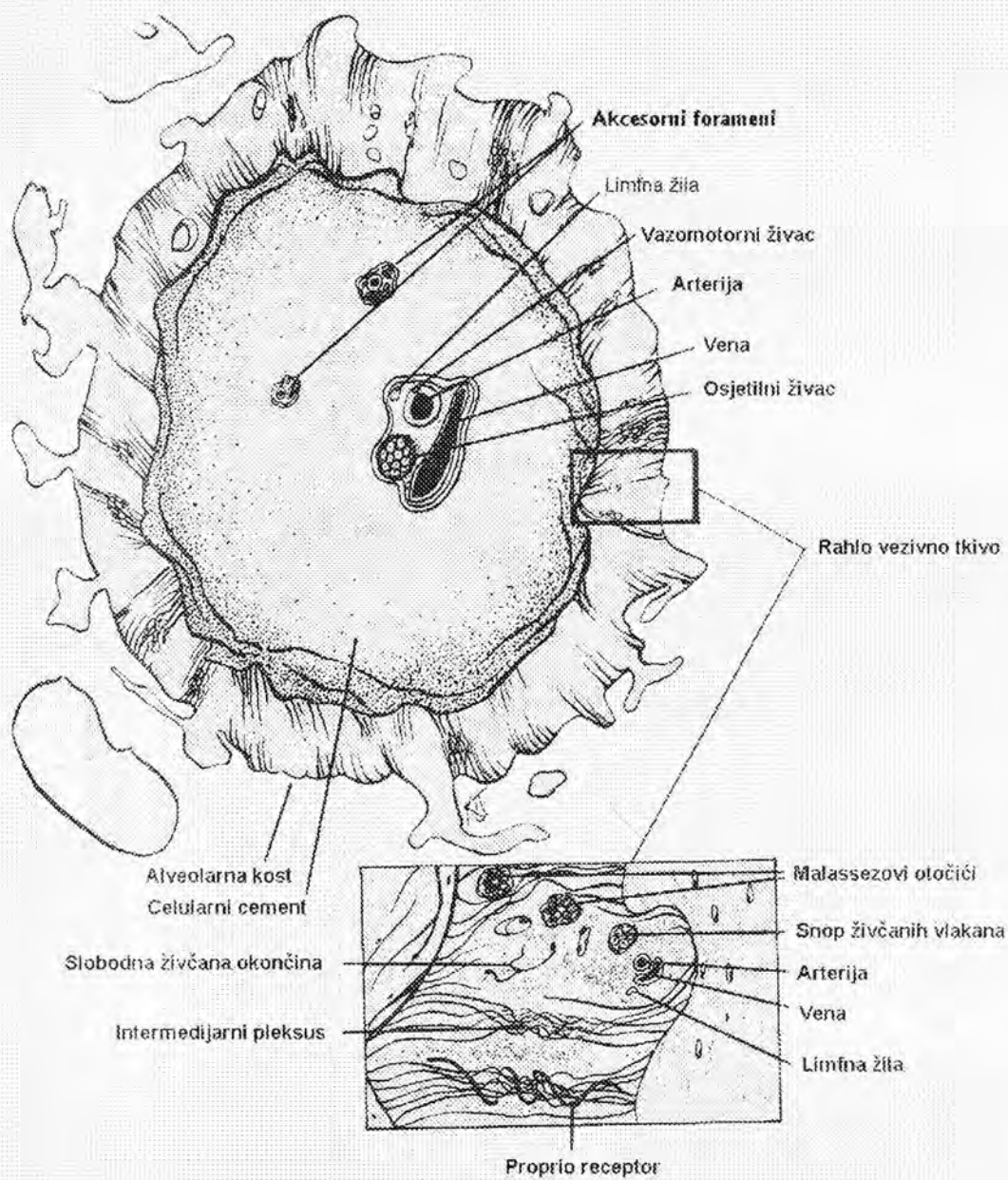
Slika 1. Periferija zubne pulpe (70)

U blizini malih krvnih žila i kapilara nalaze se nediferencirane stanice pulpe. U intaktnoj pulpi one se nalaze u fazi mirovanja dok su u upali aktivne jer prelaze u makrofage. Takve su obrambene stanice histiociti te nediferencirane mezenhimalne stanice pulpe. Nediferencirane mezenhimne stanice su pluripotentne i mogu se diferencirati u odontoblaste, fibroblaste, osteoblaste i osteoklaste. Osim njih u pulpi se nalaze i limfociti, plazmociti, eozinofilni granulociti i mastociti.

U pulpi se nalaze dvije vrste vlakana: kolagena i elastična. Finija kolagena vlakna tzv. retikularna vlakna, argirofilna ili prekolagena vlakna nalaze se u pulpama zuba u razvoju i pulpama mladih osoba. Poznata su i kao Korff-ova vlakna. Smatra se da čine matriks za razvoj dentina, cementa i kosti. S godinama ona postaju duža i šira, te prelaze u zrela kolagena vlakna koja su izgrađena od više tankih fibrila(42). Elastična vlakna u pulpi lokalizirana su u zidovima većih krvnih žila. Oksitalanaska vlakna smatraju se prekursorima elastičnih vlakana i najčešće su ugrađena u razvijenu pulpu, parodont i gingivu.

Osnovna tvar je sastavni dio međustanične tvari. U njoj su smješteni svi elementi pulpe. Pomoću nje se odigravaju svi procesi u pulpi kao što su: metabolizam stanica, utjecaj hormona, vitamina i drugih tvari, te širenje infekcije. Kemijski sastojci osnovne tvari su mukopolisaharidi tipa hijaluronske kiseline i hondroitin sumporne kiseline. Hijaluronska kiselina je najvažniji regulator transporta metabolita, pa se smatra da je njezina uloga u održavanju vitaliteta pulpe veoma značajna (70).

Pulpa sadrži razgranatu mrežu krvnih žila. Sve arterije pulpe su arteriole jer je njihov promjer uvijek ispod 100 μ m. Od vrška korijena prema kruni, arterije se granaju na svim razinama pulpe u metarteriole, prekapilare i kapilare (17). Između krvnih žila pulpe nema anastomoza, osim u višekorijenskim zubima, što je važno u procesu upale. Limfne žile čine također cirkulacijski sustav čija je primarna uloga vratiti intersticijsku tekućinu i stanične produkte u krvotok. Nazočnost limfnih žila u pulpi je veoma važna. Upala pulpe praćena je povećanjem intrapulpnog tlaka. Kao odgovor na to dolazi do širenja limfnih žila i do povećane drenaže intersticijske tekućine, bjelančevina, razgrađenih produkata stanica i eventualno prisutnih mikroorganizama. To rezultira smanjenjem tlaka i ublažavanjem upale (70).



Slika 2. Presjek apeksa zuba (70)

Pulpa je osjetilni organ koji može prenositi poruke od svojih osjetilnih receptora do središnjeg živčanog sustava. Živčana vlakna pulpe su osjetna i motorna. Prema Cohenu (17) većina vlakana su mijelinizirana (vlakna tipa A), dok je manji broj nemijeliniziranih vlakana (vlakna tipa C). Ulaze u pulpu sama ili u zajednici s krvnim žilama kroz apeksni otvor zuba. Mijelinizirana živčana vlakna su izgrađena od citoplazme Schwanovih stanica omotanih oko aksona gradeći mijelinski omotač. Granaju se prema subodontoblastnom predjelu gdje gube mijelinski omotač, gradeći bogato razgranatu mrežu poznatu kao Rasckow pleksus (8). Nemijelinizirana vlakna su također obavijena Schwanovim stanicama ali im nedostaje mijelinski omotač. Najbolje inervirani dijelovi dentina su u predjelu rogova pulpe, a idući prema apeksu broj živčanih vlakana opada.

1.1.1. Uloga pulpe

Uloga zubne pulpe je formativna, osjetna, obrambena i nutritivna.

1. *Formativna funkcija.* Ova funkcija uspostavlja se već u ranoj fazi diferencijacije stanica, odnosno dentinogeneze. Formativna funkcija počinje tada i traje tijekom čitavog života, ukoliko je pulpa vitalna.
2. *Osjetna funkcija.* Pulpa ima dvije vrste vlakana:
 - a) senzibilna - mijelinizirana vlakna izgrađena od citoplazme Schwanovih stanica omotanih oko aksona, koja tako grade mijelinski omotač. Ova vlakna prenose informacije do senzibilnih centara u kori velikog mozga.
 - b) osjetna - nemijelinizirana vlakna potječu od autonomnog nervnog sustava. Ova vlakna prenose bolni osjet i sudjeluju u vazomotornoj kontroli.

3. *Obrambena funkcija* . Glavna obrambena funkcija je stvaranje sekundarnog tj. iritacijskog dentina. Odontoblasti i stanice u zoni bogatoj stanicama, osnova su obrambenih reakcija pulpe, odnosno stvaranja sekundarnog dentina. Obrambenu reakciju uzrokuju fizikalni, kemijski i biološki pokretači na koje reagira odontoblastični nastavak.
4. *Nutritivna funkcija* . Ishranu pulpe omogućuje sustav krvnih žila i bogato razgranata mreža perifernih kapilara preko kojih se ishranjuju svi elementi pulpe, kao i dentin (70).

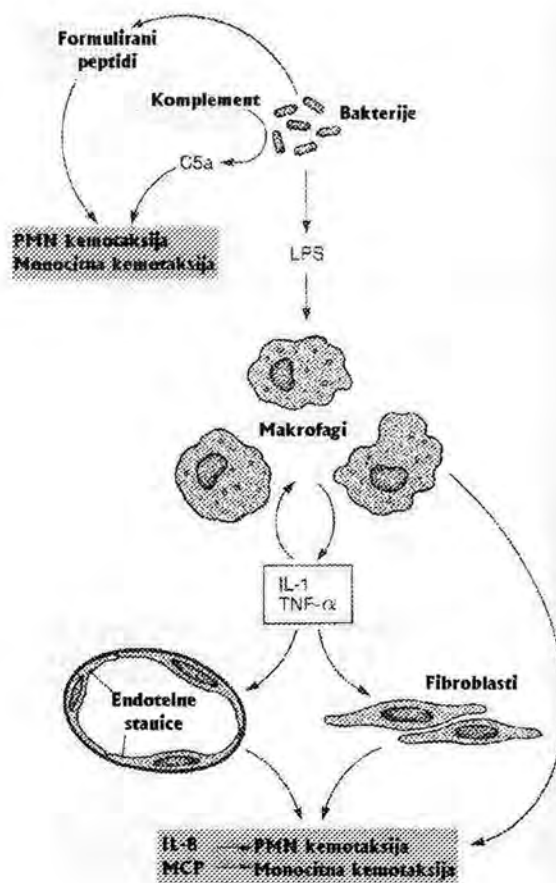
1.2. Citokini

Citokini su niskomolekulski glikoproteini koji posreduju pri djelovanju jedne stanice na drugu. Luče ih mnogobrojne stanice u organizmu, ali većinom imunološke i upalne stanice. Citokini djeluju na druge imunološke i upalne stanice, na hematopoetske stanice i na druge stanice, kao što su fibroblasti, hepatociti i keratinociti (parakrino djelovanje), ali katkada djeluju i na iste stanice koje ih luče (autokrino djelovanje). Luče se i djeluju lokalno, djelatnost im brzo nestaje (poluvijek života im je nekoliko minuta), pa ih mnogi, kao i eikozanoide smatraju hormonima (3). Međutim, u nekim stanjima kao što su bakterijske sepse i prošireni maligni tumori, luče se u velikim količinama pa se "prelijevaju" u cirkulaciju i djeluju na udaljena tkiva (endokrino djelovanje). Imaju brojne biološke učinke: djeluju na procese aktivacije, proliferacije i diferencijacije stanice, potiču u stanicama nove funkcije, posreduju ili reguliraju imunološke reakcije, djeluju kemotaksijski i reguliraju upalne procese.

1.2.1. Mehanizam djelovanja citokina

Da bi citokini djelovali na neku stanicu, stanica mora izražavati odgovarajući receptor. Metodama molekulske biologije klonirana je deoksiribonukleinska kiselina (DNK) i izolirani stanični receptori brojnih citokina. Receptor na stanici može postojati ili se može pojaviti nakon podražaja nekim hormonom, antigenom (limfociti), mitogenom ili nekim drugim citokinom. Može se pojaviti i spontano tijekom staničnog ciklusa (13). Zbog toga učinak citokina na određenu populaciju stanica može biti selektivan, tj. djeluje samo na stanice potaknute nekim agensom ili samo na stanice koje su u određenoj fazi staničnog ciklusa. Nakon interakcije citokina i receptora unutarstanični signal se prenosi putem "sekundarnih glasnika" (25).

Mnogi citokini se luče i djeluju u kaskadi tj. jedan citokin potiče lučenje drugog, ovaj trećeg itd. Istodobno, neki citokini koče lučenje prethodnih citokina u kaskadi. Tijekom kaskade stvaraju se i luče specifični inhibitori citokina koji ograničuju njihovo djelovanje. Ti inhibitori mogu biti antagonisti citokina na razini receptora (vežu se za receptor citokina, a ne izazivaju biološki učinak-kompetitivnu inhibiciju) ili u serumu blokiraju djelovanje citokina. Na taj način se stvara složena citokinska mreža (49).



Slika 3. Mehanizam djelovanja citokina (49)

Za djelovanje mnogih citokina svojstveno je da isti citokin djeluje na više vrsta stanica i ima više različitih učinaka (3). Također, za citokine je karakteristično da isto djelovanje na istu stanicu može imati više citokina jer se djelovanja različitih citokina dobrim dijelom preklapaju. Unatoč tome, spektar djelovanja pojedinog citokina je jedinstven (49).

1.3. Podjela i biološki učinci citokina

Citokini se dijele na 4 skupine: interleukini, interferoni, citoksini i čimbenici stimulacije kolonija. U novije vrijeme sve više se otkrivaju molekule koje su manje molekulske mase od citokina i koje se nazivaju *kemokini* (25). To su molekule koje imaju kemotaksijsko djelovanje i pomažu pričvršćenje proupalnih citokina za endotelne stanice (1).

1.3.1. Citoksini

Djeluju citotoksično, poglavito na maligne stanice i unutarstanične parazite. Tumor-nekrotizirajući čimbenik-alfa (TNF- α) ili kahektin izaziva nekrozu tumora *in vivo*, te ubija neke tumorske stanice *in vitro* i neke intracelularne parazite. Ima jaki proupalni imunomodulatorni učinak (osobito na reakcije stanične imunosti), a luče ga uglavnom makrofagi. Otkriven je prije 20-tak godina, kada je opaženo da TNF- α posreduje nekrozu tumora izazvanu uštrcavanjem endotoksina iz gram-negativnih bakterija miševima s malignim tumorom. Pri tom endotoksin dovodi do oslobađanja TNF- α u serum (iz makrofaga i srodnih stanica), koji potom uzrokuje nekrozu tumora. Premda TNF- α može izravno ubiti neke tumorske stanice *in vitro*, vjeruje se da je njegov nekrotski učinak *in vivo* posredan odnosno uzrokovan različitim imunomodulacijskim i vaskularnim učincima TNF- α . Istodobno je otkriven čimbenik u plazmi bolesnika s malignim tumorima koji izaziva kaheksiju, nazvan kahektin. Pet do šest godina kasnije ustanovljeno je da su kahektin i TNF- α isti čimbenik odnosno molekula (10,12).

Danas se zna da TNF- α ima brojne biološke učinke, pa se misli da je ovaj citokin jedan od najvažnijih lokalnih humoralnih čimbenika u posredovanju i regulaciji imunoloških i upalnih reakcija u organizmu (4,21).

1.3.2. Sinteza i mehanizam djelovanja TNF- α

Sintezu i lučenje TNF- α potiču agensi koji dovode do hipertrofije retikuloendotelnog sustava. Za masovno lučenje TNF- α potrebna su dva podražaja: poticajni, koji dovodi do hiperplazije monocita-makrofaga i okidački koji dovodi do oslobađanja TNF- α iz stanica. Osim monocita-makrofaga, u normalnim okolnostima TNF- α luče i mastociti, a pri bakterijskim infekcijama i druge upalne i imunološke stanice.

Kao i za većinu drugih citokina, najprije se sintetizira polipeptidni prekursor iz kojeg se, djelovanjem proteaza, odcjepljuje i luči aktivni TNF- α . Međutim, dio TNF- α , nešto veće molekulske mase, ostaje vezan za staničnu membranu i biološki je aktivan. Sintezu TNF- α inhibiraju kortikosteroidi (35).

Receptor za TNF- α sastoji se od dva tipa proteinskih(p) receptora: tip I (p55) i tip II (p75) (brojevi označuju molekulsku masu u kDa). Vezanjem za receptore tipa I ostvaruje se većina učinaka TNF- α , a vezanjem za receptore tipa II stimulacija proliferacije timocita i citotoksičnih limfocita. Takvo djelovanje je posljedica drukčijeg rasporeda dvaju receptora na različitim stanicama. Nakon stimulacije sa lipopolisaharidom (LPS) *in vivo*, koncentracija TNF- α u serumu doseže maksimum nakon 1 sata. Sat do dva kasnije u serumu se pojavljuju i slobodni receptori (više receptori tipa II), pa bi slobodni receptori mogli djelovati kao negativna povratna sprega za djelovanje citokina. Oba receptora pripadaju TNF-obitelji

receptora. Podraživanjem receptora tipa I u stanicama raste razina cAMP, luči se prostaglandin E2 (PGE2), koji je izraziti negativni inhibitor sinteze i sekrecije TNF- α (3).

1.3.3. Biološki učinci TNF- α

TNF- α ima vrlo slične učinke kao i interleukin-1 α (IL-1 α) pa se u mnogim stanjima kada se zajedno luče , njihovi učinci dopunjuju (6,20,69).

Prokoagulantno djelovanje TNF- α na endotel krvnih žila i aktivaciju endotelnih stanica je znatno jače nego djelovanje IL-1. Pri septičkom šoku, TNF- α je glavni čimbenik koji potiče diseminiranu intravaskularnu koagulaciju. Usto TNF- α dilatira postkapilarne venule i povećava njihovu propusnost, što može u početku dovesti do krvarenja u međustaničnu tekućinu (uz citotoksično djelovanje na tumorske stanice to je osnova hemoragične nekroze tumora pri davanju TNF- α *in vivo*). TNF- α izrazito snažno djeluje na neutrofilne leukocite, potiče njihovo otpuštanje iz koštane srži (nastaje jaka neutrofilija), kemotaksiju, adherenciju za endotel i aktivaciju neutrofila.

Od sustavnih učinaka, u usporedbi s IL-1, TNF- α je slabiji pirogen, ali izaziva znatno jaču kaheksiju(pojačava katabolizam bjelancevina, izaziva anoreksiju, lipemiju u krvi- zbog inhibicije enzima lipoproteinske lipaze). Kao IL-1 potiče otpuštanje hipotalamičkih i hipofiznih hormona, kao što su endorfini, ACTH i somatostatin. Potiče i sintezu kortikosteroida izravno i putem ACTH, a kortikosteroidi povratno inhibiraju sintezu TNF- α (31)

Od lokalnih učinaka, TNF- α se luči i izaziva upalne i degenerativne promjene u zglobnoj šupljini pri reumatoidnom artritisu. TNF- α se može naći u likvoru i lezijama

bolesnika s multiplom sklerozom, pa se misli da TNF- α igra ulogu u patogenezi i drugih autoimunih bolesti (15,33,38).

TNF- α također ima izraženo djelovanje na imunološki i hematopoetski sustav. Najvažnije je njegovo djelovanje na makrofage, pa je uz γ -interferon jedan je od najvažnijih aktivatora makrofaga. Aktivirani makrofagi, pod utjecajem TNF- α postaju toksični za intracelularne parazite i maligne stanice (64).

Pri infekciji tkiva, lokalni monociti-makrofagi bivaju stimulirani i luče IL-1 TNF- α i IL-8, koji se otpuštaju u međustaničnu tekućinu i ulaze u krv (41). Dio citokina biva "zarobljen" na proteoglikanima međustaničnih proteina i endotela krvnih žila. Pod utjecajem tih citokina, osobito TNF- α , dolazi do dilatacije i povećane propusnosti krvnih žila, što uzrokuje ekstravazaciju leukocita iz krvi u inficirano područje (23, 26).

Pod utjecajem TNF- α povećava se prokoagulantno djelovanje endotelnih stanica, što dovodi do lokalnog zgrušavanja krvi i obustave cirkulacije. U međustaničnim prostorima citokini aktiviraju upalne stanice, što uzrokuje pojačanu fagocitozu, otpuštanje toksičnih medijatora i moguće odstranjenje bakterija. Od lokalnih učinaka, TNF- α se izlučuje i izaziva upalne i degenerativne promjene u zglobnom šupljinama pri reumatoidnom artritisu. Prisutstvo TNF- α dokazano je kod pacijenata sa zaraznim bolestima npr. kod bakterijske septikemije gram-negativnim bakterijama. (50).

Kod parodontnih oboljenja je dokazano da TNF- α ima važnu ulogu u resorpciji kosti (30). Prisutnost proupalnih citokina, uključujući IL- α , IL- β i TNF- α , dokazana je u periapeksnim lezijama (40). Rauschenberger i sur. (45) određivali su razinu IL-2 u upalnom pulpnom tkivu, te su dokazali da je razina ovih citokina viša kod upalno promijenjenog tkiva. Malo se međutim zna o razini TNF- α u ljudskoj zubnoj pulpi. Status zdrave pulpe određen je metodama koje susubjektivnog karaktera, te je procjena ostavljena kliničaru.

1.3.4. Određivanje koncentracije citokina u tjelesnim tekućinama

Proizvodnja pojedinih citokina mjeri se određivanjem njihova sadržaja u tjelesnim tekućinama. Razina citokina određuje se biotestom; za većinu citokina postoje "ovisne" stanične linije, tj. linije koje rastu *in vitro* samo u prisutnosti tog citokina. Rast se mjeri na temelju ugradnje radioaktivnih nukleinskih baza (timidin ili uridin) ili kolorimetrijski. Kolorimetrijska metoda se temelji na sposobnosti živih stanica da razgrađuju kromoforu i stvaraju obojeni spoj; boja se ekstrahira iz stanica i mjeri se apsorpcija svjetla određene valne duljine u spektrofotometru za mikrotitracijske pločice. Za citoksine postoje stanične linije koje su osjetljive na citotoksično djelovanje tog citotoksina; smrtnost se mjeri na temelju oslobađanja radioaktivnog kroma iz osjetljive linije ili, češće, kolorimetrijski, na temelju razgradnje kromofore u preživjelim stanicama. Razina citokina se rutinski određuje radioimunotestom (RIA) (18) ili enzimoimunotestom (ELISA, EIA) (22,24,27,58.) Kako su citokini uglavnom lokalni hormoni, rijetko se mogu otkriti u cirkulaciji. Stoga se ovim metodama citokini određuju lokalno ili u supernatantima kratkotrajne kulture tkiva *in vitro*. Za određivanje sinteze citokina *in situ*, puno su prikladnije metode imunohistokemije ili metode molekularne biologije (određivanje glasničke RNA ili odgovarajućih gena) (3). Na tržištu postoji obilje regencija za dokazivanje citokina. Danas, gotovo u potpunosti prevladavaju kolorimetrijske metode nad radioaktivnim.

1.4. Hemodinamske promjene pri upali

Većina glavnih lokalnih znakova upale nastaje zbog promjene u mikrocirkulacijskom koeitu oštećenog područja. Za akutnu upalu potrebna je intaktna cirkulacija sposobna za odgovor. Hemodinamske promjene cjelovit su lanac zbivanja koji se aktivira kemijskim posrednicima, ali je možda u jednom trenutku započet neurogenim mehanizmima. Ova vaskularna zbivanja očituju se:

1) promjenama u krvnim žilama koje izazivaju vazodilataciju, 2) strukturnim promjenama u mikrocirkulaciji koje dozvoljavaju da proteini plazme izlaze iz krvnih žila, 3) migracijom leukocita iz mikrocirkulacije i akumulacijom na mjestu oštećenja (32).

Promjene u krvnim žilama. Ove promjene započinju relativno brzo nakon oštećenja i ovise o prirodi i vrsti oštećenja. Istjecanje tekućine kao posljedica promijenjene propusnosti malih krvnih žila, s posljedičnim otokom tkiva (edem), najglavnija je značajka svih akutnih upalnih reakcija. Otok ne nastaje samo zbog nakupljanja tekućine u ekstravaskularnim prostorima tkiva, nego također i zbog bubrenja stanica. Ta je tekućina najprije transudat ili ultrafiltrat plazme, ali promjene propusnosti u venulama i kapilarama ubrzo omogućuju izlazak bjelančevina plazme, leukocita i ponekad eritrocita. Ovaj eksudat bogat proteinima i stanicama pojavljuje se u svim upalnim reakcijama. Za razumijevanje patogeneze upalnog eksudata potrebno je poznavati normalnu propusnost mikrocirkulacije. U biologiji se pod permeabilnosti razumijevalakoća kojom tvari mogu prolaziti kroz zapreku. U slučaju upalne reakcije pod tim se razumijeva lakoća kojom tekućina plazme s otopljenim tvarima i velikim molekulama, kao što su proteini ili čak eritrociti, može prijeći kroz stijenku malih krvnih žilica. Prolaz tekućine između endotelnih stanica upućuje na pasivnu ulogu endotela u izmjeni tekućina. Također je utvrđen aktivni mehanizam transporta uz koji se troši energija. U svezi s

time endotelne stanice imaju na svojoj površini prema lumenu male udubine, koje budu uvučene i tvore male endocitotske vezikule koje sadržavaju plazmu. Transport ovih vezikula kroz endotelnu stanicu, s iskrcavanjem sadržaja vezikula na njezinoj bazalnoj strani, trebao bi teći pomoću aktivnog transportnog mehanizma. Međutim, istraživanja u kojima su rabljeni ugljen i feritin ne pokazuju značajan transport tim putem (32). Znajući pozadinu zbivanja moguće je shvatiti nastanak edema na mjestu akutne upale i patogenezu upalnih eksudata. Postoje dva mehanizma koja djeluju: prvi je hidrostatski, a drugi je u svezi s promjenama permeabilnosti pod utjecajem kemijskih posrednika (50).

Bijele krvne stanice. Nagomilavanje leukocita, prvenstveno neutrofila i makrofaga (koji nastaju od monocita), u mjestima upale, može dobro označiti primarni obrambeni karakter upalne reakcije. Fagociti bogati enzimima otpuštaju snažne litičke sokove i proždiru strane napadače, u većini slučajeva razarajući ili barem oslabljujući uzročnike. Lizosomi, osobito oni iz neutrofila, opskrbljuju domaćina činiocima koji igraju centralne uloge. Slijed zbivanja može se podijeliti na: 1) marginaciju, 2) emigraciju, kemotaksiju, 4) agregaciju i 5) fagocitozu (73).

Marginacija i slijeganje. U normalnoj tekućoj krvi, crvene i bijele krvne stanice u malim žilama ograničene su na aksijalni, središnji tijek, ostavljajući sloj plazme uz stijenku žile sa relativno malim brojem stanica. S usporavljem i zastojem toka, ovaj slojeviti tok nestaje. Izgleda da bijele krvne stanice iz središnjeg toka zauzmu periferne položaje u dodiru s endotelom.

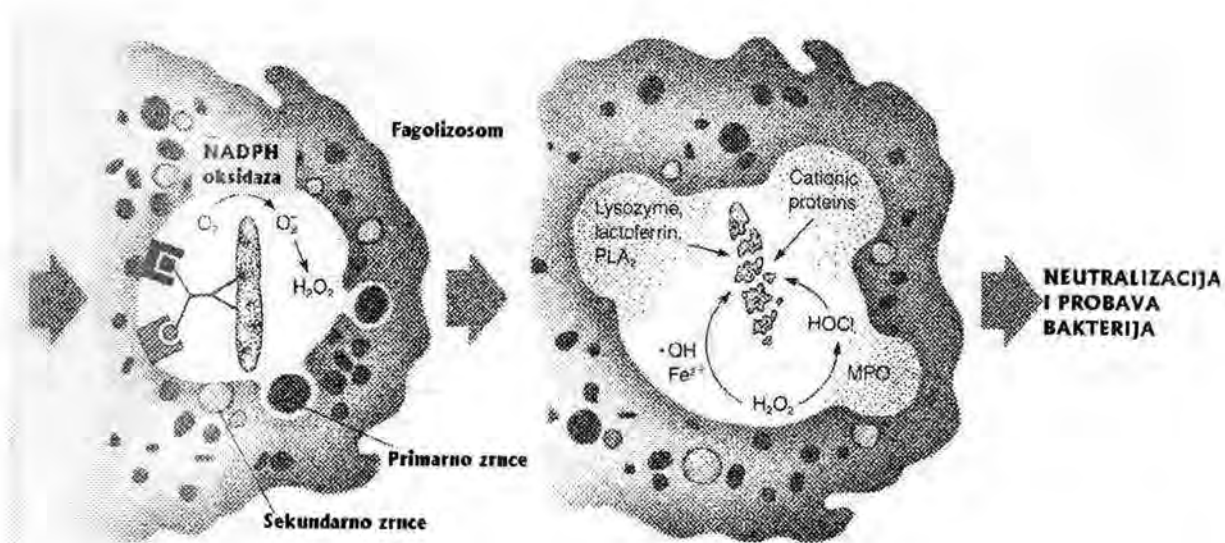
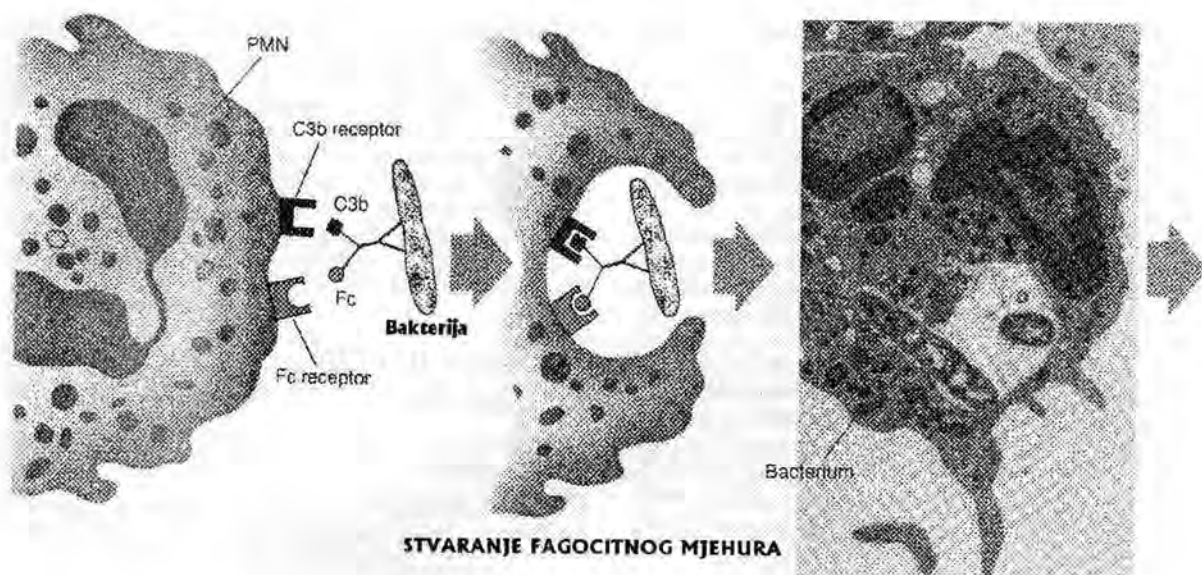
1) Emigracija. Pod emigracijom razumijevamo proces kojim pokretni leukociti izlaze iz krvnih žila i ulaze u perivaskularno tkivo. Neutrofil, eozinofil, bazofil, monocit i limfocit prolaze istim putem. Pokretni leukociti uguravaju velike pseudopodije u pukotine između endotelnih stanica i teku kroz proširene spone između endotelnih stanica,

da bi se smjestili između endotelnih stanica i bazalne membrane. Tada prodru nekim nepoznatim mehanizmom kroz naizgled nepropusnu barijeru bazalne membrane, da bi došli u ekstravaskularni prostor.

2) Kemotaksija. Kemotaksija se može definirati kao nedirigirano putovanje leukocita prema nekoj privlačivoj tvari. Neutrofili, eozinofili i bazifili, monociti, u manjoj mjeri limfociti, reagiraju na takve podražaje. Kad se jednom nađu izvan krvnih žila, oni putuju različitom brzinom prema žarištu upale. Neki kemotaktički faktori djeluju samo na polimorfonuklearne leukocite, drugi samo na mononuklearne stanice, dok neki djeluju na oba tipa stanica.

3) Agregacija. Nakupljanje bijelih krvnih stanica u upalnom žarištu zbiva se na sasvim predvidiv način. Nakupina doseljenih leukocita na mjestu oštećenja glavni je morfološki znak upale. Većina agenasa, kao što su stafilokoki, streptokoki, koliformne bakterije te toplinska i kemijska oštećenja, izazivaju početnu reakciju neutrofila u akutnoj fazi upale, ali u kasnijem kroničnom stadiju upale prevladavaju monociti, makrofagi i limfociti.

4) Fagocitoza. Fagocitoza i otpuštanje snažnih katalitičkih enzima iz neutrofila i makrofaga dvije su najveće koristi od nakupljanja leukocita u žarištu upale. Fagocitoza neke određene tvari zbiva se površinskim pripajanjem leukocita za česticu, uvlačenjem te čestice, stvaranjem fagocitotske vakuole i spajanjem te vakuole s lizosomima, izlažući na taj način zarobljeni objekt djelovanju lizosoma.



Slika 4. Stvaranje i probava fagocitnog mjehurića (49).

1.5. Podjela pulpnih bolesti

Etiologija pulpnih promjena može biti degenerativne ili upalne patologije. Histopatološki

Seltzer (52) klasificira pulpne promjene kao:

1. PULPOZE- atrofija ili degeneracija pulpe
2. PULPITISI-upala pulpe
3. NEKROZA- smrt pulpnog tkiva

Klinički, Weine (70) dijeli pulpne bolesti na :

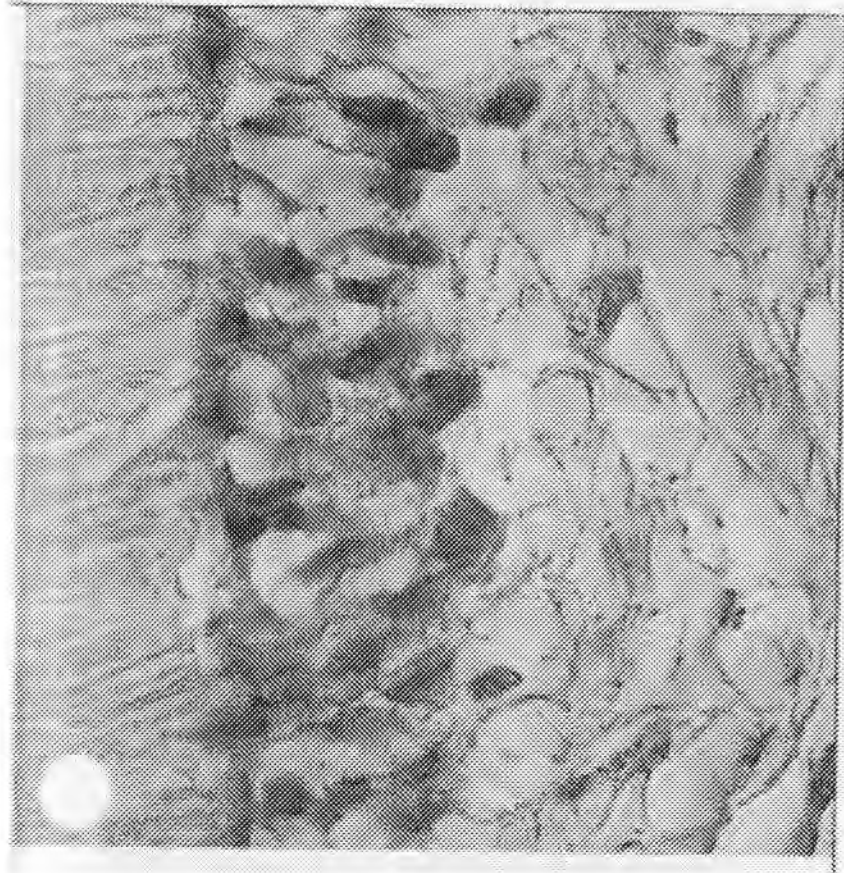
1. REVERZIBILNI PULPITIS
2. IREVERZIBILNI PULPITIS:
 - a) SIMPTOMATSKI PULPITIS
 - b) ASIMPTOMATSKI PULPITIS

Da bismo mogli govoriti o bolesnoj pulpi bilo s histopatološkog bilo s kliničkog gledišta

potrebno je objasniti pojam zdrave pulpe. Klinički o zdravoj pulpi govorimo kada je (62):

- zub bez kliničkih znakova, promjena, asimptomatski,
- zubna kruna ima svojstvo transparentnosti (ocjenjuje se nalaz u cerviksnoj trećini zuba),
- zub reagira bolnom reakcijom na podraživanje agensima: kemijske, fizičke ili električke prirode,
- na rendgenogramu zuba, parodontna membrana oštro je odvojena od okoline koštanom pločicom (lamina cribrosa),
- na odgovarajuću terapiju pulpa reagira stvaranjem iritacijskog dentina.

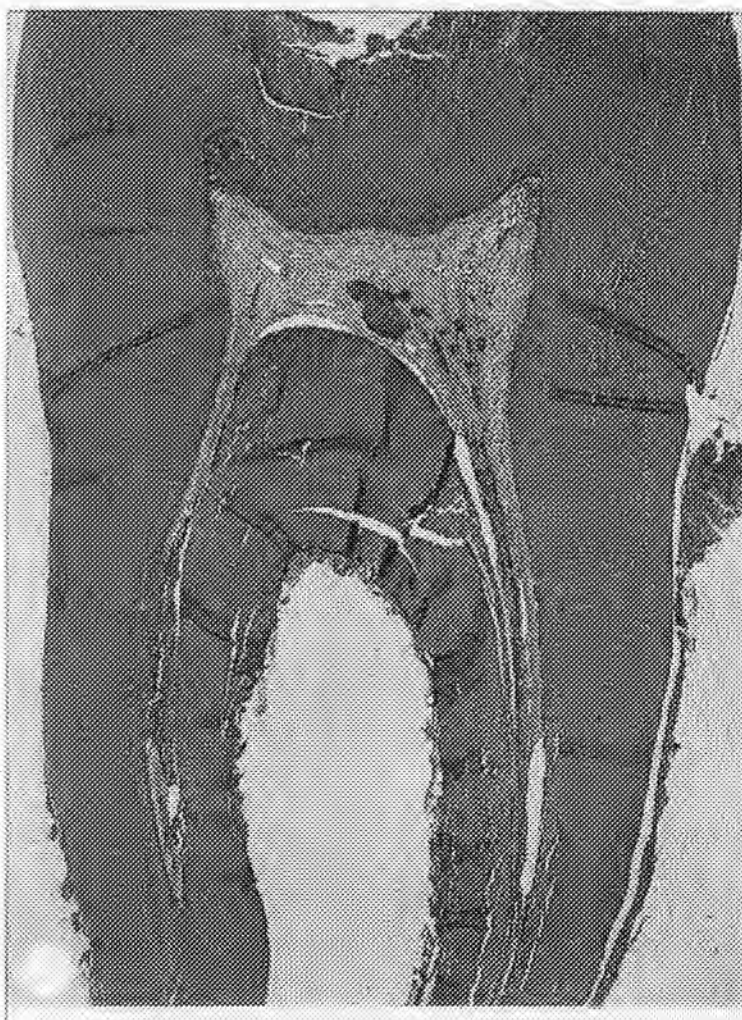Histološki zdravu pulpu karakterizira pulpa koja nije pretrpjela nikakve patološke promjene djelovanjem vanjskih štetnih podražaja, niti distrofične promjene kao posljedica starenja. Vidljiva je mezenhimska tkivna struktura regularnog tijeka bez upalnog staničnog infiltrata. Vaskularne komponente su neprekinute i nema znakova kongestije.



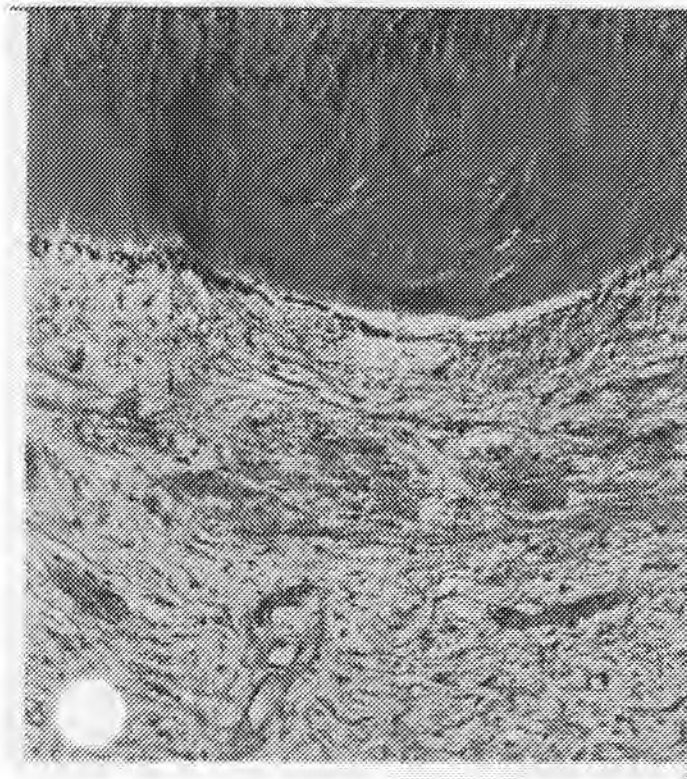
Slika 5. Histološki preparat zdravog pulpnog tkiva. Sloj odontoblasta je intaktan i nema upalnih stanica. Subodontoblastni sloj je normalne strukture (HE) (9)

1.5.1. Etiologija pulpnih bolesti i patohistološke promjene pulpe

Reverzibilne i ireverzibilne promjene pulpe ovise o prirodi, jačini i trajanju podražaja kao i o obrambenim sposobnostima pulpe. Bolesti pulpe mogu izazvati brojni uzročnici. Karijes zuba smatra se najčešćim i najznačajnijim uzrokom (7,51,71).



Slika 6. Zubni karijes kao uzročnik stvaranja reaktivnog dentina (9).



Slika 7. Reaktivni dentin (HE x400) (9).

Uzroci koji izazivaju bolesti pulpe mogu biti, mehaničke, kemijske i fizikalne prirode. Ako ne postoje distrofične promjene uslijed starenja, a uzrok je slab, nastale promjene u pulpi su obično reverzibilne prirode. Nasuprot ovome ako je pulpa već distrofično promijenjena, a uzrok pulpopatije je jak ili slab, ali dugotrajan, tada slijedi upalna reakcija koja ima progredirajući tijek (5,48).

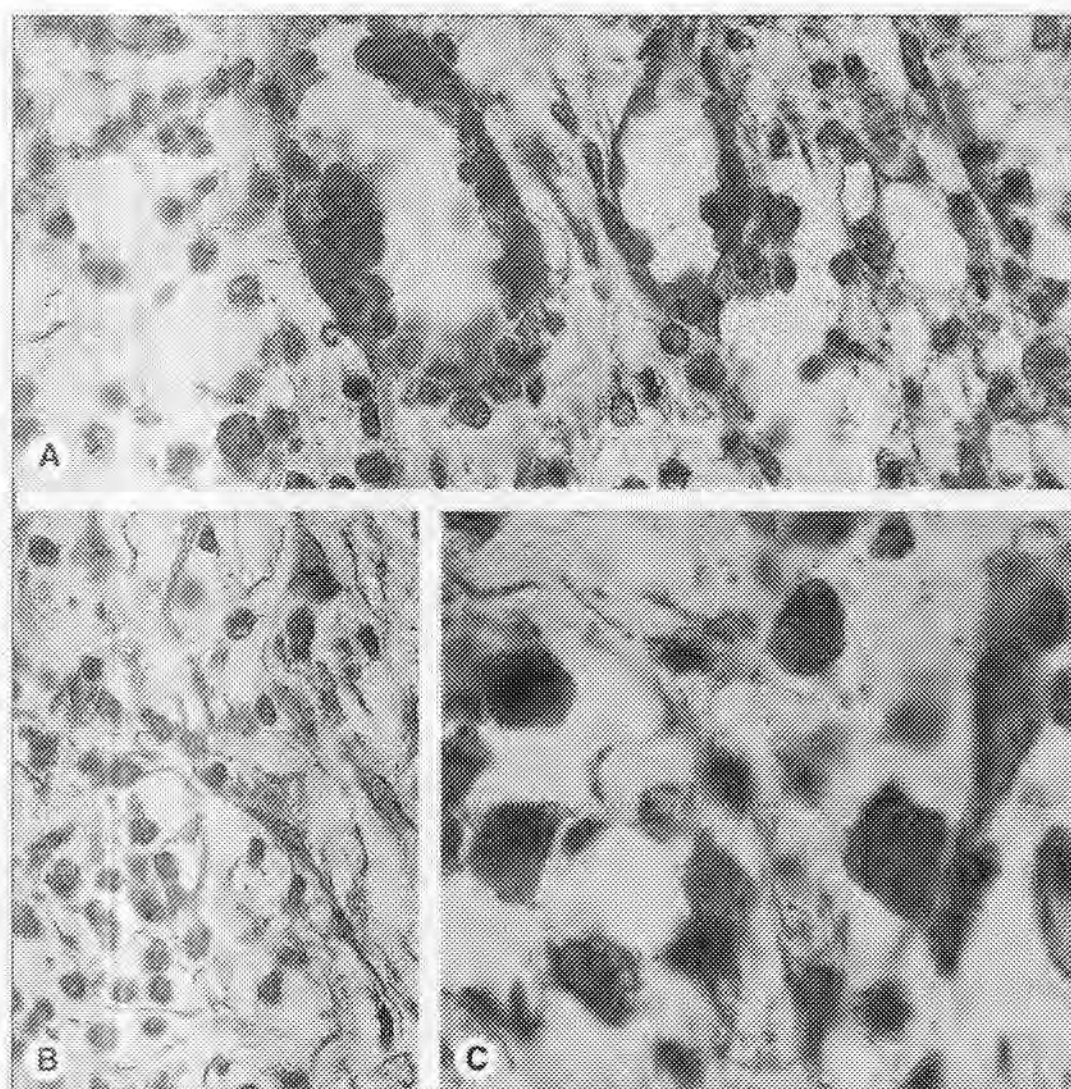
Bolesna pulpa sudjeluje u patološkim promjenama potpornog aparata. Izlazna vrata korijenskog sustava tj. svaki otvor postaje mjesto ulaska bakterijskih toksina i proizvoda oštećenog tkiva u periodontalni ligament (53). No, nije neophodna prisutnost mikroorganizama u periapexnoj leziji da bi se ona dalje razvijala. Izlazak bakterijskih toksina i proteolitičkih produkata degenerativnog pulpnog tkiva kroz glavni apeksni i akcesorne

kanale dovoljan je da potakne upalni periapiksni proces (72). Danas je u progresiji proces identifikacije toksina i proteolitičkih tvari pulpnog podrijetla koji su odgovorni za zahvaćanje periapiksnog područja lezijom. Endotoksini, kisela fosfataza i β -glukuronidaza sudjeluju u tom procesu. Tako određena promjena u pulpi zuba može imati svoje učinke i na cijelu parodontnu membranu, te u tom slučaju govorimo o pulpo-parodontnom kompleksu (28).

Svaka upala predstavlja obrambeni odgovor koji se očituje brojnim reakcijama čiji je cilj neutralizacija štetnih tvari i uspostavljanje ravnoteže funkcija u organizmu (65). Kod upale pulpe zapažaju se iste promjene koje se odigravaju kod upale vezivnog tkiva. Upalna reakcija započinje prolaznim povećanjem propusnošću kapilara, preko težih oštećenja i nekroze. Od simptoma karakterističnih za svaku upalu: tumor, rubor, calor, dolor i functio laesa kod upale pulpe zbog specifičnosti njene lokalizacije, izražen je simptom boli. U tom upalnom procesu razlikuju se dvije faze: obrambena faza, koja ima za cilj neutralizirati štetne faktore i reparacijska faza čiji je zadatak obnavljanje oštećenog tkiva. Ovo nastaje kod karijesa, abrazije, brušenja i dr. gdje dolazi do oštećenja dentina, odnosno do otvaranja dentinskih kanalića, te se protoplazmatski produžeci odontoblasta inficiraju. Dolazi do promjena u njihovoj strukturi (promjene u endoplazmatskom retikulumu, degeneracija mitohondrija, promjena u staničnoj membrani zbog denaturacije bjelančevina, promjene u jezgri) i uslijed toga dolazi do oslobađanja produkata iz oštećenih odontoblasta koji nadražuju ostale odontoblaste kao i tkivo pulpe te počinje proces upale. Na promjene u odontoblastima nadovezuje se infiltracija polimorfonuklearnih leukocita u sloju odontoblasta ispod zahvaćenih dentinskih kanalića i često leukociti odvajaju odontoblaste od dentina. Leukociti istovremeno infiltriraju tkivo pulpe ispod odontoblasta. Oni sadrže antibakterijske i enzimske proteine koji vrše digestiju toksičnih tvari. Polimorfonukleari se ubrzo zatim počinju razgrađivati i tako oslobađaju proteolitičke enzime i druge tvari. Veća oštećenja tkiva mogu

biti izazvana lizozomnim enzimima iz leukocita. Iz razgrađenog tkiva i eksudata formira se gnoj koji sadrži nekrotične ostatke, mikroorganizme, raspadnute tvari. To je poznato kao akutna gnojna upala pulpe. No, pod normalnim uvjetima, tkiva se ne razlažu jer su prisutni antienzimi koji to sprečavaju. U upali veliku ulogu igraju i prostaglandini koji su sposobni izazvati vazodilataciju, povećati propusnost venula i ekstravazaciju leukocita (39). Prostaglandini su lipidni medijatori upale koji spadaju u skupinu prostanoida (3) Veliki broj radova potvrđuje teoriju o prostaglandinima kao medijatorima u upalnom procesu zubne pulpe. Cohen i sur (18) utvrdili su niske koncentracije PGE₂ i prostaglandina F₂ (PGF₂) u zdravoj ljudskoj pulpi. Kod ireverzibilnog simptomatskog pulpitisa navedeni prostaglandini bili su zastupljeni u daleko većoj koncentraciji.

Kada je veliki broj polimorfonukleara privučen na mjesto oštećenja, producirane proteaze svladavaju antienzimski učinak i stvara se gnoj. Polimorfonukleari su privučeni u područje oštećenja i zbog alkalnog pH sredine pH postepeno opada kao posljedica poremećaja metabolizma ugljikohidrata i nagomilavanja mliječne kiseline. Povećanjem koncentracije vodikovih iona u eksudatu i promjenom pH ispod 6,5 polimorfonukleari propadaju i bivaju zamijenjeni mononuklearnim leukocitima-makrofagima. Iako je primarna funkcija svih fagocita razaranje i odstranjenje strane materije iz organizma posredstvom enzima ili na neki drugi način, makrofagi iz cirkulacije ili tkiva imaju i ulogu pokrenuti imunološki odgovor. Smatra se da je za pokretanje imunog odgovora neophodna interakcija između makrofaga, antigena i stanica limfnog sustava (36,47).



Slika 8. Nakupina upalnih stanica u pulpi

A. U zoni odontoblasta vidljiva je dominacija neutrofilnih granulocita

B. Okolno tkivo sadrži polimorfonuklearne granulocite i mononuklearne granulocite

C. Plazmastanice i limfociti (9)

1.5.2. Pulpoze

Tijekom života pulpa je izložena različitim egzogenim i endogenim utjecajima koji mijenjaju njezin izgled i reaktivnost. Ona također podliježe starenju koje se očituje u promjeni njezinih dimenzija i strukture. Starenjem, kao i uslijed stalnog procesa dentinogeneze, pulpna komora se smanjuje, a samim tim i pulpa. Broj stanica se također smanjuje, najvjerojatnije uslijed reducirane cirkulacije i poremećene ishrane. Broj odontoblasta je manji, a na nekim mjestima oni i nedostaju. Peritubularni dentin postaje deblji, dobro mineraliziran, što dovodi do skleroze dentina. Dentin postaje proziran, odnosno transparentan a ova skleroza uvijek počinje u predjelu apeksa i širi se koronarno. Kolagena vlakna postaju duža i deblja, osobito u radikularnom predjelu (70). Regresivne promjene pulpe nastaju najčešće starenjem i različite su prirode. Iako se histološke promjene koje nastaju u pulpi starenjem ne smatraju fiziološkim, one nisu niti patološke. Promjene su jače što je osoba starija. Slične promjene ponekad se zapažaju i u pulpi mlađih osoba kao posljedica djelovanja štetnih čimbenika (karijesa, terapijskih zahvata, abrazije), mogu izazvati promjene koje se po svojim karakteristikama ne mogu svrstati u upalne reakcije. Tu pripada atrofija i kalcifikacija pulpnog tkiva.

1.5.3. Pulpitisi

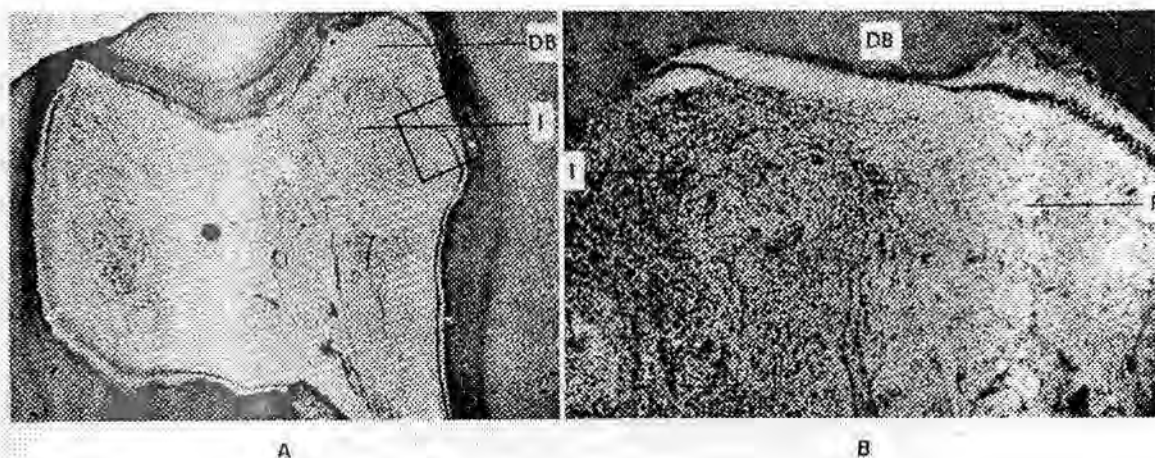
Akutna upala javlja se ubrzo poslije djelovanja štetnog čimbenika i traje kratko, 4 do 5 dana. Klinički to je znakovita upalna reakcija pulpnog tkiva na podražaj. Termin akutni znači jaku aktivnost u upalnoj eksudativnoj zoni koja se nalazi blizu iritirajućeg podražaja. Ako se iritirajuća snaga pojača, eksudativna reakcija postaje dominantna u nastojanju da se smanji ili neutralizira patološki agens. Povećanjem intrapulpnog tlaka povećava se bol, pa govorimo o **simptomatskom ireverzibilnom pulpitisu**. Bol može biti spontana, isprekidana ili neprestana (17). "Spontano" znači nastanak boli bez podražaja. Iznenadne temperaturne promjene izazivaju produženu bol. Bol simptomatskog ireverzibilnog pulpitisa ide od umjerene do jake, ovisno o snazi upale. Može biti oštra ili tupa, lokalizirana ili raspršena, isprekidana ili stalna. Simptomatski ireverzibilni pulpitis može biti dijagnosticiran kroz dentalnu anamnezu i kliničke testove.

Prema Weinu (70) kod akutnog pulpitisa klinički nije moguće sa sigurnošću odrediti radi li se o seroznom ili gnojnom pulpitisu. Po njemu je važno odrediti radi li se o reverzibilnom ili ireverzibilnom procesu, što je od značaja za terapiju.

Etiologija. Najčešći uzroci su uznapredovali karijes, trauma koja je izazvala frakturu krune zuba i upalni procesi u parodontu (retrogradni pulpitis).

Patohistološki nalaz. Akutni pulpitis histopatološki može prolaziti kroz slijedeće faze:

1. **Eksudativna faza.** Primarna faza u kojoj histopatološke karakteristike obuhvaćaju vazodilataciju, eksudaciju (upalni edem) i infiltraciju crvenih krvnih stanica.
2. **Supurativna faza.** Naprednija faza u kojoj histopatološke karakteristike obuhvaćaju vazodilataciju, eksudaciju (upalni edem), infiltraciju bijelih krvnih stanica i formiranje apscesa (70).



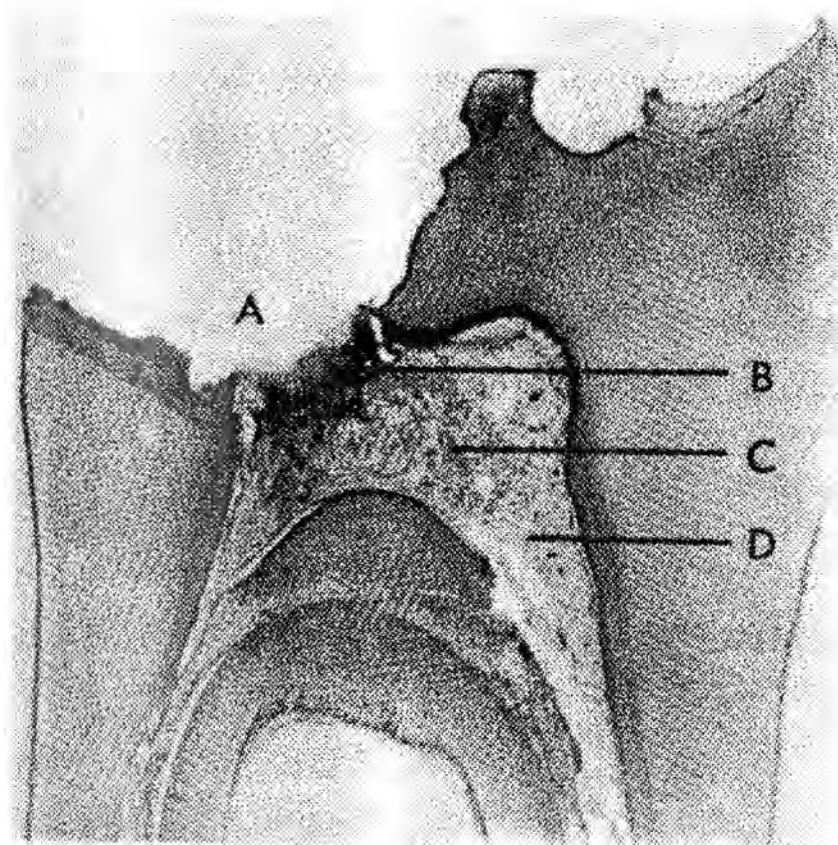
Slika 9 A. Histološki prikaz ireverzibilnog simptomatskog pulpitisa.

Slika 9 B. Veće povećanje histološkog prikaza u eksudativnoj fazi (I) koja je karakterizirana vazodilatacijom, edemom, infiltracijom bijelih tjelešaca i hemoragijom. Vidljiva je barijera prema rektivnom dentinu (DB) (70).

Za vrijeme hiperemije produžena dilatacija krvnih žila u pulpi uvjetuje povećanu propusnost krvnih žila, povećani pulzni tlak, gubitak proteina plazme. Slijede eksudacija (upalni edem) i infiltracija bijelih krvnih stanica koje dodatno povećavaju intrapulzni tlak. Kao posljedica javlja se spontana bol. Sa smanjivanjem protoka krvi dolazi do kongestije i staze. Na taj način tkivne stanice su lišene kisika, i nastaju sitne zone nekroze. Neutrofilni leukociti ameboidnim pomakom prolaze kroz stijenke krvnih žila u područje lezije i fagocitiraju bakterije i dijeliće tkiva. Kada zbog dezintergracije leukocita proteaze probavljaju stanice i oštećeno tkivo formiraju se pulpni apscesi. Supurativna jezgra (zona I) naziva se još *zona nekroze* ili *zona infekcije* gdje su prisutni brojni mikroorganizmi. Ova zona sadrži mrtve stanice i konačne produkte tkivne proteolize. Zona II je upalno vezivno tkivo koje okružuje gnojnu jezgru

(stijenke apscesa). U ovoj zoni iritirajući podražaj ima najjači učinak, a zona se naziva *zona kontaminacije*. Ukoliko upala traje toksični elementi na periferiju budu razrijeđeni. Na toj razini vidljiva je proliferativna aktivnost III zone (granulomatozna, fibrozna, kronična).

Kroničnu upalu karakterizira produžena eksudacija i stvaranje granulacija ili granulomatoznog tkiva u perifernim zonama eksudacije. Ova reakcija može biti nastavak neliječene akutne upale, ili se može razviti od početka kada postoji lagani podražaj pulpe ili periapeksa. Termin kronična, znači trajnu reakciju, koja se stabilizirala između obrambenih mehanizama interne eksudacije (akutne) ili drenaže eksudata. U ovom slučaju govorimo o **asimptomatskom ireverzibilnom pulpitisu** (28).



*Slika 10. Ireverzibilni asimptomatski pulpitis. Histološki prikaz ulcerativne faze
Zona nekroze(A); eksudativna zona(B); granulomatozna zona(C); Zona ozdravljenja(70).*

Kada snaga iritirajućeg agensa bude reducirana, dominira proliferativna reakcija granulomatoznog tkiva koje nastoji naći način ozdravljenja odnosno reparacije. Kronični pulpitis upalna je reakcija pulpe sa oskudnim subjektivnim simptomima i karakterističnom staničnom infiltracijom (limfociti, makrofagi i plazma stanice). Karakteristika kronične upale pulpe je ta da traje relativno dugo uz neznatne ili nikakve bolne senzacije. **Subakutna faza** je prijelaz između simptomatskog (akutnog) i asimptomatskog (kroničnog) stadija upale (70).

Ulcerozni pulpitis

Etiologija. Kronična upala pulpe koja je izložena bakterijama karijesnog procesa. Karakteriziran je stvaranjem ulkusa na mjestu izlaganja.

Patohistološki nalaz. Napredovanjem karijesnog procesa prema pulpi dolazi do stvaranja reaktivnog dentina. Ako podražaj lagano napreduje započinje razaranje obrambene dentinske barijere. Lagana iritacija pulpnog tkiva izaziva minimalnu vazodilataciju i infiltraciju mononuclearima (limfociti i makrofagi). Kada pulpno tkivo bude eksponirano, vazodilatacija se povećava i slijedi eksudativna reakcija (akutna). Eksudacija neutrofilnih stanica (polimofonuklearni leukociti) i upalni edem izazivaju stvaranje apscesa na mjestu izlaganja (ulkus). Na taj način je stvorena zona nekroze I (zona I). Upalne komponente koje okružuju ulkus eksudativne su komponente II zone koja se naziva *zona kontaminacije*. Razrjeđenjem toksičnog materijala i antibakterijskih čimbenika, nastaje proliferacija tkiva (zona III). Stvaraju se mladi fibroblasti i nove kapilare koji formiraju granulomatozno tkivo tkivo u nastojanju da zamijene zonu II i popune prazne prostore. Novo vezivno tkivo je dobro prokrvljeno i proliferativni je znak kronične upale. Radi se o obrambenom odnosno

ožiljkastom tkivu koje je vrlo rezistentno na infekciju, i sadrži veliki broj bijelih mononuklearnih tjelešaca (limfociti, plazmastanice). U slučajevima traumatizacije površine ulkusa zapažaju se i polimorfonukleari. U dubljim slojevima fibroblasti i kolagena vlakna čine zonu fibroznog tkiva. Ova zona naziva se *zona stimulacije ili zona fibroze* (70).

Klinička slika Kod ulceroznog pulpitisa bol nije jako izražena jer su eksudativne snage obrane i proliferativne snage reparacije u ravnoteži. Zbog mogućnosti dobre drenaže i apsorpcije eksudata ne povisuje se intrapulni tlak.

Hiperplastični pulpitis

Hiperplastični pulpitis je kronična upala otvorene pulpe koja se lako zapaža kliničkim pregledom. Šupljina nastala djelovanjem karijesa ispunjena je djelomično ili potpuno granulomatoznim tkivom koje ima oblik polipa.

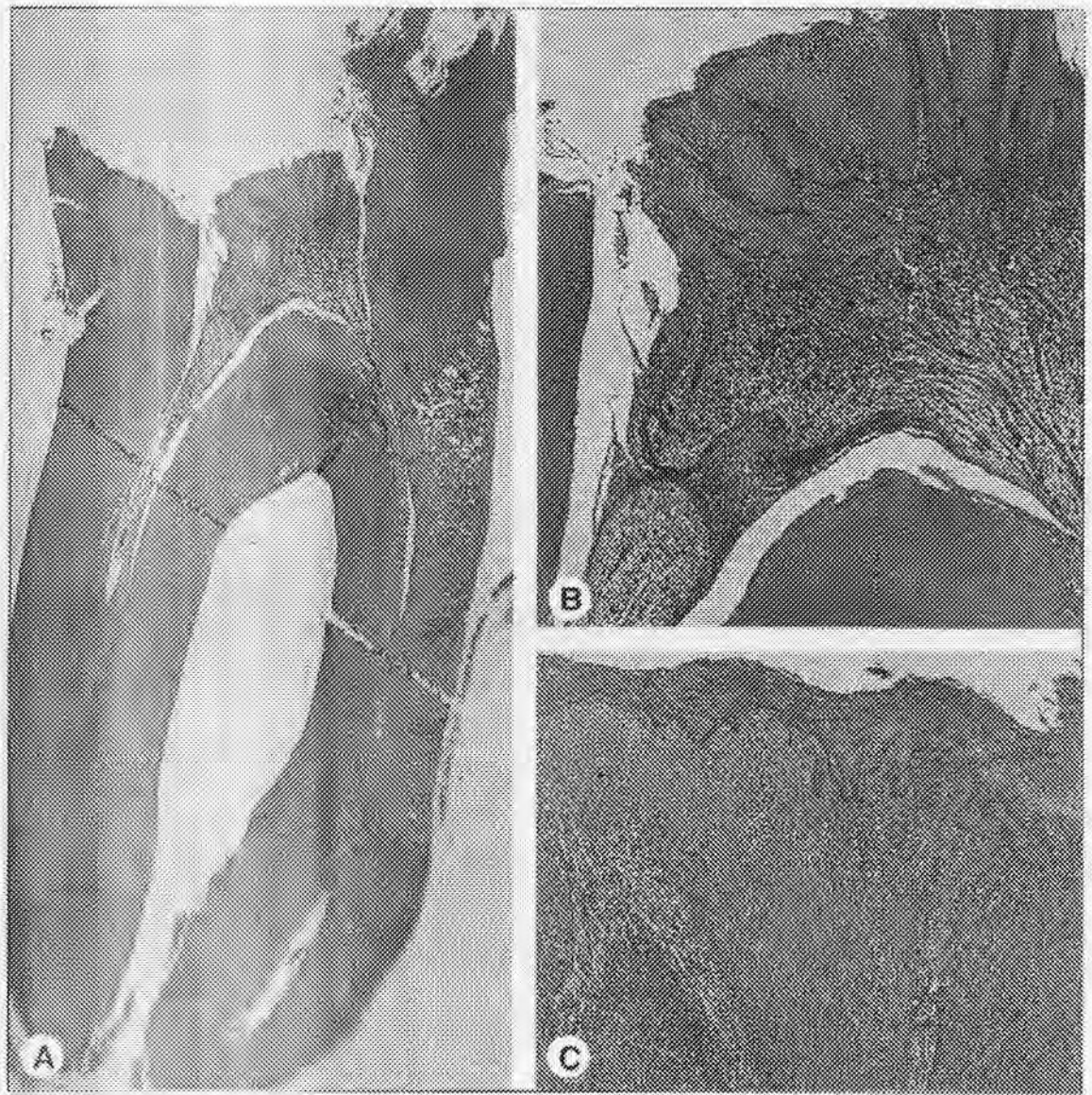
Etiologija. Uzrokuje ga velika karijesna lezija s otvorenom pulpom ili dugotrajan slab podražaj već inficirane pulpe. Nastaje kod mlađih osoba sa zdravom pulpom, širokim apeksnim foramenom i dobrom cirkulacijom.

Patohistološki nalaz. Hiperplastična pulpa predstavlja granulomatozno tkivo bogato kapilarama i staničnim infiltratom, uglavnom limfocita, makrofaga i mastocita. U slučajevima oštećenja površine zapažaju se i polimorfonukleari. U dubljim slojevima fibroblasti i kolagena vlakna sačinjavaju zonu fibroznog tkiva.

Polip pulpe je siromašan živčanim vlaknima. Površina je pokrivena slojem fibrina koji sadrži polimorfonukleare. Površina polipa žesto je pokrivena stanicama pločastog epitela koje potječu sa oralne sluznice. Radi se o odljuštenim epitelnim stanicama koje su još žive, i koje

se mogu naseliti na površinu granulomatoznog tkiva. Tada je površina epitela prekrivena sa višeslojnim pločastim epitelom.

Klinička slika. Pacijent najčešće osjeća slabu bol pri žvakanju. Objektivnim nalazom opaža se tvorevina slična tumoru, tamnocrvene do ružičaste boje koja ispunjava karijesnu šupljinu, a ponekad prelazi u interdentalni prostor. U ovakvim slučajevima vide se ulceracije i krvarenja. Na dodir sondom hiperplastična pulpa reagira puno slabije nego zdrava pulpa i profuzno krvari, osim u slučajevima kada je prekrivena slojevima pločastog epitela. Na test toplinom reagira slabo, a kod elektro testa prag podražaja je povišen. Glede postavljanja ispravne dijagnoze, potrebna je analiza rendgenograma. Na rtg snimci vidi se veličina karijesne lezije (11,28).



Slika 11. Polip pulpe

- A. Karijesno razorena struktura dentina i bakterijski prodor u pulpu*
- B. Pulpno tkivo u kruni je epitelizirano. Vdljivo je bogatstvo kolagenih vlakana i malo krvnih žila.*
- C. Površina polipa prekrivena je epitelnim stanicama gingive (9)*

Interni granulom pulpe

Interna resorpcija proučava se u okviru kroničnih pulpitisa (70). Razlog tome je činjenica da je u velikom broju rendgenološki ustanovljenih internih resorpcija primjećena uzročna veza s djelovanjem dugotrajnih podražaja. Patohistološki nalaz internoga granuloma upućuje također na kronični proces.

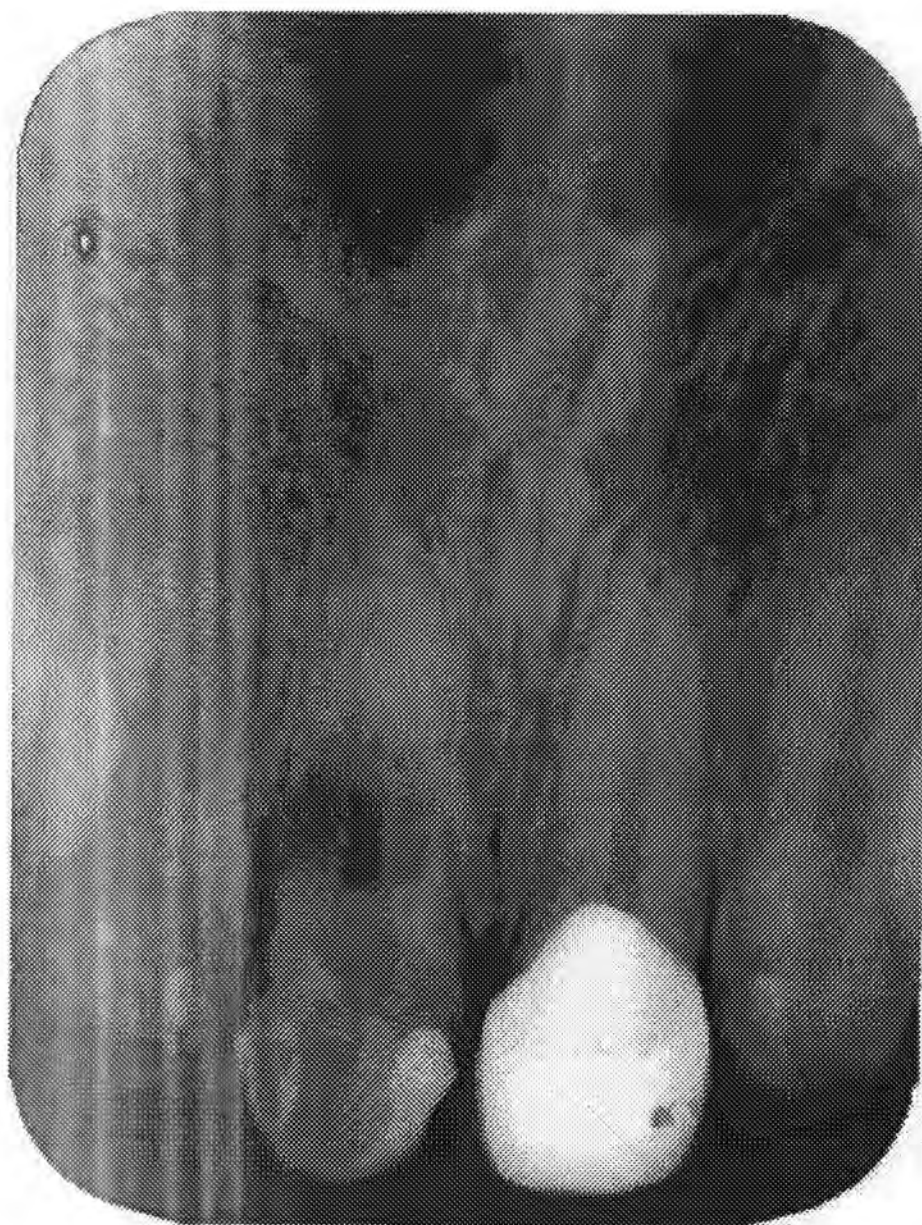Za ovo oboljenje rabe se nazivi interna resorpcija, intra-dentalna resorpcija, idiopatska resorpcija, ružičasta mrlja.

Etiologija. Većina internih granuloma odnosno resorpcija nadovezuje se na kronični pulpitis. Najčešće se radi o infekciji ispod loših zubnih ispuna s nedovoljnim rubnim zatvaranjem, traumama koje mogu izazvati poremećaj kalcifikacije korijena u predjelu koji nije u potpunosti formiran. Kao mogući uzroci navode se još kemijski podražaji materijala za ispunu, poremećaji metabolizma, poremećaj u embrionalnom razvoju i biološki poremećaji. Pod posljednjim podrazumijevaju se neurohormonske poremećaji i promjene u pH tkivne tekućine, naročito kod mladih osoba.

Patohistološki nalaz. Tkivo pulpe u predjelu internog granuloma je bogato krvnim kapilarama, infiltrirano okruglim stanicama na čijoj se periferiji nalaze osteoklasti. Resorpcije mogu biti praćene i apozicijom atipičnog dentina ili osteocementa.

Klinička slika. Kod koronarne lokalizacije opaža se promjena boje cakline u vidu ružičaste mrlje kao rezultat proziranja granulacijskog tkiva kroz tanak sloj cakline.

Korijenski oblici internog granuloma gotovo su bez simptoma, osim u fazi kada se zbog perforacije korijena i uspostavljanja veze s parodontom javljaju simptomi parodontitisa. Obično se slučajno otkrivaju na rendgenogramu, na kojem se vidi prosvjetljenje okruglog, ovalnog ili izduženog oblika (55).



Slika 12. RTG snimka internog gramuloma (uzorak 3-11)

1.5.4. Nekroza

Nekroza predstavlja potpuno odumiranje pulpnog tkiva kao posljedica akutne i kronične upale pulpe ili kao posljedica trenutnog prekida cirkulacije pri traumi. Glede širenja oštećenja pulpnog tkiva nekroza može biti parcijalna ili totalna.

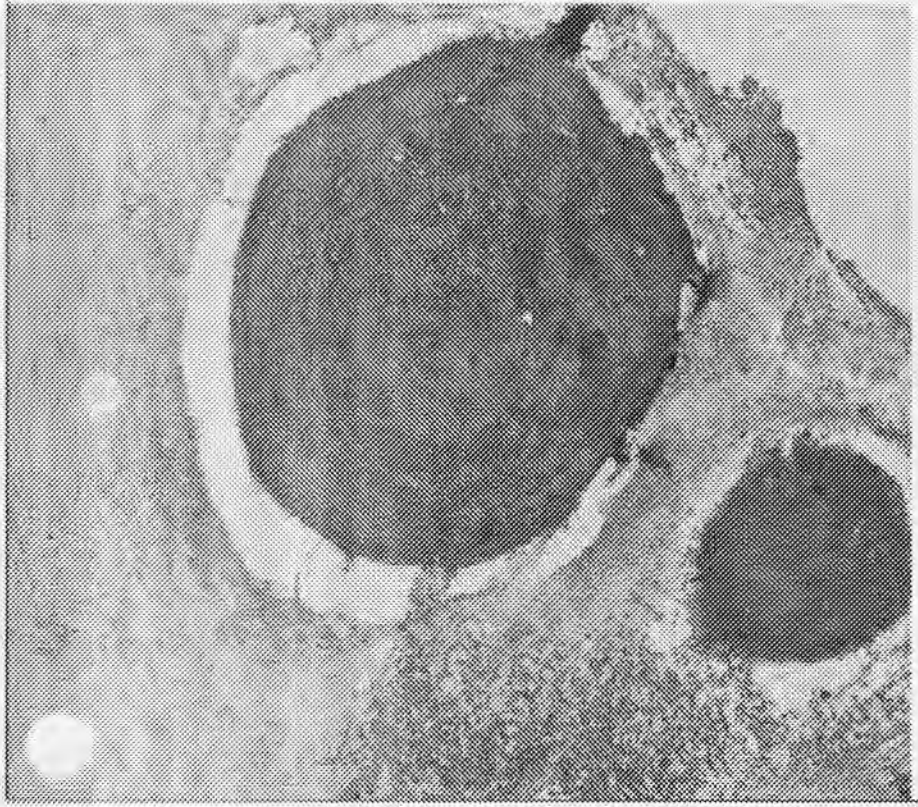
Patohistološki se razlikuju dva tipa nekroze: likvefakcijska i koagulacijska.

Kod likvefakcijske nekroze postoji dovoljan protok krvi i prisutan je upalni eksudat. Prisutstvo gnoja tumači se djelovanjem proteolitičkih enzima koji razgrađuju tkivo (19).

Suprotno od navedenog, koagulacijska nekroza predstavlja smanjenje opskrbe krvi u zahvaćenoj zoni. Takvo tkivo može imati izgled mekane kompaktne mase, ponekad konzistencijom slične siru (kazeozna nekroza). Takva masa u osnovi sadrži koagulacijske proteine, masti i vodu. Produkti nekroze toksični su za periapeksno tkivo i mogu izazvati periapeksnu upalu (70).



Slika 13. Nekrotična pulpa u zubnoj kruni (9)



Slika 14. Uzrokovano upalom povećava se broj dentikla i apozicija minerala u pulpnom tkivu (9).

2. SVRHA RADA

Svrha istraživanja bila je ustanoviti je li razina proupalnog citokina TNF- α u humanoj zubnoj pulpi, u korelaciji sa stupnjem bolesti podjelom učinjenom prema kliničkim simptomima i histološkom statusu.

3. MATERIJAL I METODE

3.1. Materijal

U ispitivanje je bilo uključeno 60 zuba. Zubi su bili raspoređeni prema dobi pacijenta, spolu, dijagnozi, prisustvu ili odsustvu boli i medikaciji. Zubi su bili podijeljeni u tri grupe.

U prvoj grupi nalazilo se 20 zuba sa zdravom pulpom koji su bili ekstrahirani iz ortodontskih razloga. Dijagnoza je učinjena prema sljedećim kriterijima: povijest bolesti potvrđuje da nije bilo znakova pulpne boli, kliničko i rtg ispitivanje pokazalo je da na tim zubima nije bilo karijesa, ispuna, znakova parodontne bolesti.

Druga grupa sadržavala je pulpe 20 zuba s dijagnozom ireverzibilnog simptomatskog pulpitisa. Kod ovih pacijenata bila je prisutna spontana bol, produžena bol na termičke podražaje, kliničko i rtg ispitivanje utvrdilo je ekspoziciju pulpe, odsustvo kroničnih periapeksnih lezija, osjetljivost na perkusiju, neosjetljivost na palpaciju, a test vitaliteta pokazao je produženu bol.

Treća grupa sadržavala je pulpe 20 zuba s dijagnozom ireverzibilnog asimptomatskog pulpitisa. Zubi su bili smješteni u ovu grupu prema sljedećim kriterijima: anamneza je potvrdila da nije bilo znakova pulpne boli, kliničko i rtg ispitivanje otkrilo je prisustvo karijesa i/ili velikih amalgamskih ili kompozitnih ispuna, odsustvo periapikalnih patoza, a test vitaliteta pokazao je normalnu reakciju.

3.2. Postupak rada

Ekstrakcije i ekstirpacije bile su učinjene u lokalnoj anesteziji (Xilestesin forte, ESPE, Seefeld, Germany) bez komplikacija.

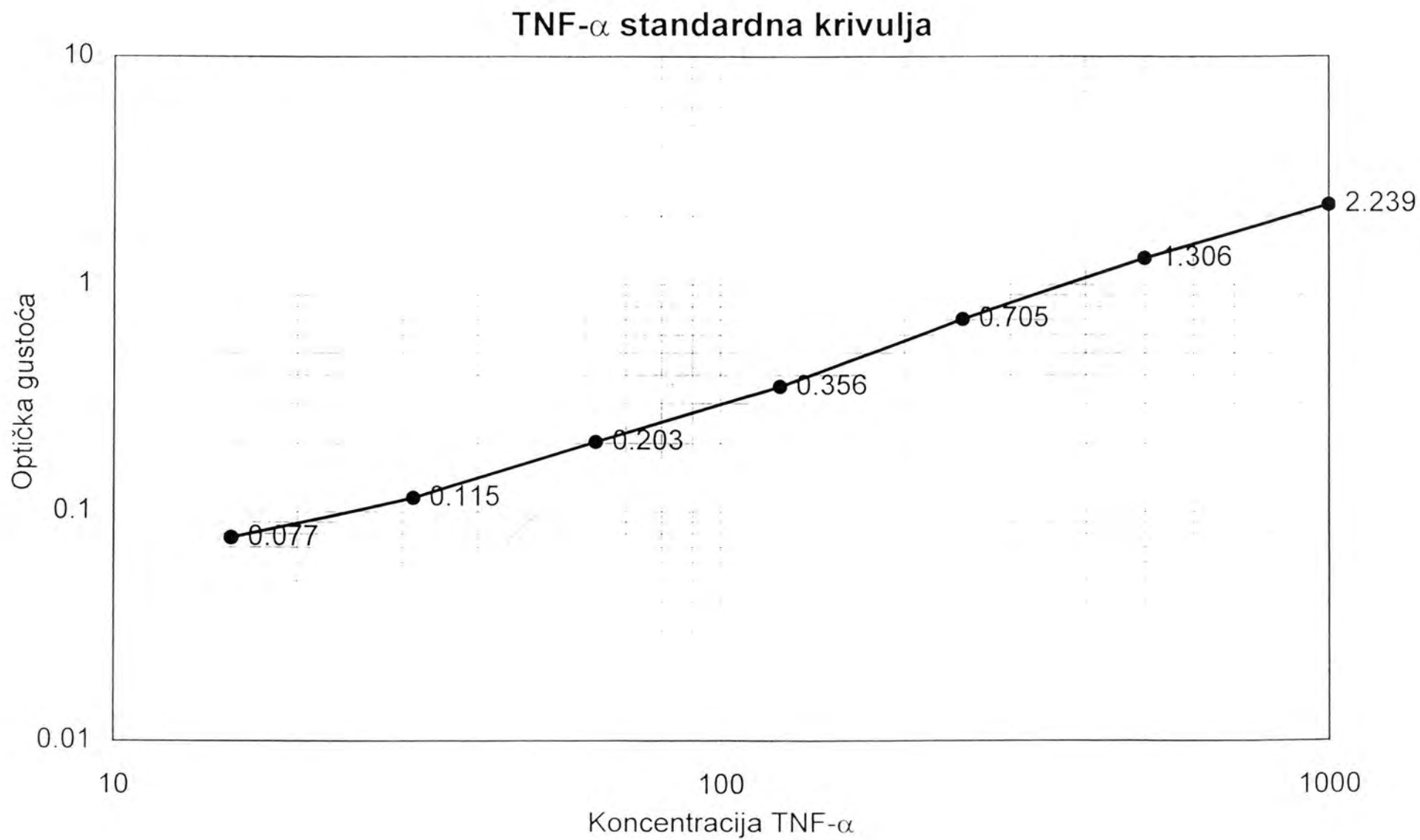
Pola uzoraka pulpnog tkiva bilo je stavljeno je u 4% paraformaldehid u cilju izrade histoloških preparata, dok je ostatak tkiva bio smrznut u ependorf kušalicama na temperaturi od -80°C do početka EIA. Izvagana je svaka prazna epruveta. Rabljen je standardizirani TNF- α kit (Sigma immuno Chemicals TNF- α kit, Stock No. CKH-200A).Prije početka istraživanja smrznuto pulpno tkivo bilo je otopljeno kroz 30 min i izvagana svaka epruveta s uzorkom. Nakon toga učinjen je homogenizat svakog pojedinog tako da je uzorku dodano je 100 μ l (PBS), a tkivo je smrvljeno s malim plastičnim štapićima.

Određivanje razine TNF- α u supernatantu stanica temelji se na uporabi monoklonskih protutijela za TNF- α koja se kompetitivno vežu za TNF- α . Istraživanje se temelji na "sandwich" enzimoimunotestu (EIA). Za tu svrhu rabljena je mikrotitracijska pločica s 96 zdenaca ravnog dna na kojoj su adsorbirana specifična monoklonska protutijela te je učinjen eksperiment kako slijedi:

1. Skinuta je zaštitna prozirnica sa mikrotitracijske ploče
2. Dodano je 50 μ l Assay Diluent 1F (D -1550)uzorka u svaku jažicu.
3. Nakon dodavanja 200 μ l uzorka u svaku jažicu, mikrotitracijska ploča pokrivena je s zaštitnom prozirnicom i stavljena na miješalicu (Redrotor Hoefler Pharmacia Biotech Inc., San Francisco, California, USA) na sobnu temperaturu u trajanju od jednog sata.
4. Mikrotitracijska ploča isprana je na ispiraču 4 x s 300 μ l pufera za ispiranje.
5. Dodano je 200 μ l TNF- α konjugata u svaku jažicu. Sve je prekriveno sa novom zaštitnom prozirnicom i inkubirano 30 min na miješalici.

6. Mikrotitracijska ploča isprana je na ispiraću 4 x s 300 μ l pufera za ispiranje.
7. Nakon toga pripremljena je supstrat otopina tako da je miješan jednak volumen kolor reagensa A i kolor reagensa B 15 min prije uporabe. Do upotrebe zaštićeno je od svjetla
8. Dodano je 200 μ l supstrat otopine u svaku jažicu i inkubirano 20 min na sobnoj temperaturi zaštićeno od svjetla. Dodavanjem supstrata dolazi do promijene boje uzoraka što je pokazatelj različite koncentracije TNF- α u uzorcima.
9. Stop otopina (50 μ l) dodana je u svaku jažicu i nježno promiješana.
10. Točna optička gustoća svakog uzorka izmjerena je u spektrofotometru ((Stat fax ® 2600 Awareness Technology Inc, San Francisco, CA, USA) na valnoj duljini 450 nm unutar 30 min, a izmjerene vrijednosti poslužile su za izradu standardne krivulje koja je tipična za ispitanu mikrotitracijsku pločicu.

Koncentracija TNF- α (pg) izračunata je standardnom krivuljom i jednadžbom pravca $y=ax + b$



Slika 15 Standardna krivulja za određivanje koncentracije TNF- α

Težina pulpnog tkiva izračunata u gramima (g) je iz razlike vrijednosti epruvete sa i bez uzorka

Tablica 1. Uzorci zdrave pulpe

BR. EPRUVETE	PRAZNA EPRUVETA (g)	EPRUVETA S UZORKOM (g)	KONAČNO (g)
1-1	0,8512	0,9732	0,1222
1-2	0,8688	0,9912	0,1224
1-3	0,9151	0,9731	0,0583
1-4	0,8922	0,9845	0,0923
1-5	0,8450	0,9442	0,0992
1-6	0,8482	0,8999	0,0517
1-7	0,8331	0,9213	0,0882
1-8	0,9019	0,9747	0,0728
1-9	0,8556	0,9832	0,1276
1-10	0,8756	0,9765	0,1009
1-11	0,8908	0,9374	0,0466
1-12	0,8933	0,9222	0,0289
1-13	0,7208	0,8456	0,1248
1-14	0,7947	0,8867	0,0920
1-15	0,8747	0,9452	0,0705
1-16	0,9164	0,9932	0,0768
1-17	0,8747	0,9651	0,0904
1-18	0,9296	0,9923	0,0627
1-19	0,8516	0,9374	0,0858
1-20	0,8518	0,9512	0,0994

Tablica 2. Uzorci ireverzibilnog simptomatskog pulpitisa.

BR. EPRUVETE	PRAZNA EPRUVETA (g)	EPRUVETA S UZORKOM (g)	KONAČNO (g)
2-1	0,8862	0,9867	0,1005
2-2	0,8550	0,9697	0,1147
2-3	0,9020	0,9337	0,0317
2-4	0,8047	0,9021	0,0974
2-5	0,8877	0,9035	0,0158
2-6	0,8828	0,9308	0,021
2-7	0,8738	0,9382	0,0644
2-8	0,8724	0,9398	0,0674
2-9	0,8436	0,9521	0,1061
2-10	0,8911	0,9915	0,0104
2-11	0,9039	0,9887	0,0848
2-12	0,8067	0,9087	0,1027
2-13	0,8863	0,9406	0,0543
2-14	0,8517	0,8926	0,0409
2-15	0,8682	0,8704	0,0022
2-16	0,8160	0,9210	0,1050
2-17	0,9159	0,9458	0,0299
2-18	0,9107	0,9995	0,0888
2-19	0,9068	0,9712	0,0644
2-20	0,8903	0,8991	0,0088

Tablica 3. Uzorci ireverzibilnog asimptomatskog pulpitisa

BR. EPRUVETE	PRAZNA EPRUVETA (g)	EPRUVETA S UZORKOM (g)	KONAČNO (g)
3-1	0,8167	0,9045	0,0878
3-2	0,8934	0,9446	0,0512
3-3	0,8912	0,9561	0,0649
3-4	0,8842	0,8886	0,0044
3-5	0,8554	0,9731	0,1177
3-6	0,8746	0,9868	0,1122
3-7	0,8739	0,9239	0,0500
3-8	0,8930	0,9292	0,0362
3-9	0,8857	0,9253	0,0396
3-10	0,8939	0,9872	0,0933
3-11	0,8706	0,8726	0,0020
3-12	0,8937	0,9038	0,0101
3-13	0,9314	0,9868	0,0554
3-14	0,8721	0,9859	0,1138
3-15	0,8092	0,9028	0,0936
3-16	0,8948	0,9762	0,0814
3-17	0,8546	0,9765	0,1219
3-18	0,8538	0,9563	0,1025
3-19	0,8941	0,9777	0,0803
3-20	0,8737	0,9621	0,0884

HISTOLOŠKA ISPITIVANJA

Svi uzorci pulpe bili su fiksirani u 4% paraformaldehidu i stavljeni u parafin. Nakon toga bili su izrezani na debljinu od 6 μm i obojeni hemalaun eozinom. HE stakalca ispitivana su od nezavisnog istraživača pod povećanjem 250x i podijeljena u: zdrava pulpa (0), slaba upala (1), umjerena upala (2) i teška upala (3).

0. *Zdrava pulpa*. Vidljiva je mezenhimalna tkivna struktura regularnog tijeka bez vidljivog upalnog staničnog infiltrata. Vaskularne komponente neprekinute su i nema znakova kapilarne ili vaskularne kongestije.
1. *Slaba upala*. Prisutan je lagani upalni stanični infiltrat koji je praćen kapilarnom ili vaskularnom kongestijom. Unutar veziva mogu biti nazočni eritrociti i edem.
2. *Umjerena upala*. Nazočan je umjereni difuzni stanični infiltrat vezivnog tkiva, eritrociti i neredovito razaranje kolagena.
3. *Teška upala*. Uključuje sve karakteristike umjerene upale, mikroapscese i razaranje kolagena (46).

4.REZULTATI

Pet uzoraka je izgubljeno za vrijeme EIA (2 klinički zdrava uzorka i 3 pulpitična uzorka) i 2 uzorka za vrijeme izrade histoloških preparata (oba klinički zdrava).

Uzorak pulpnog tkiva pod rednim brojem 4 i 9 iz III skupine klinički su dijagnosticirani kao asimptomatski ireverzibilni pulpitis, a histološki je utvrđeno da se radi o nekrozi.

Uzorak pulpnog tkiva pod rednim brojem 5 iz I skupine klinički je dijagnosticiran kao zdrav, dok je histološki utvrđeno da se radi o nekrozi (manjak prepoznatljive vezivno tkivne strukture). Koncentracije TNF- α u ovim uzorcima bile su ispod vrijednosti onih određenih standardima.

Podaci dobiveni metodom EIA razvrstani su prema kliničkoj dijagnozi i statistički obrađeni uporabom t-testa. Grafički prikaz vidljiv je na slici. Statistički t-test pokazao je vjerodostojnu razliku između grupe zdravih uzoraka i uzoraka ireverzibilnog simptomatskog pulpitisa, između ireverzibilnog simptomatskog i asimptomatskog pulpitisa, te između zdravih uzoraka i ireverzibilnog asimptomatskog pulpitisa (tablica). Izvršena i je usporedba svih eksperimentalnih grupa uz pomoć ANOVA-e (program za PC). Slika prikazuje koncentraciju TNF- α prema histološkoj dijagnozi. Statistički vjerodostojna razlika postoji između histološki određenog stupnja 0(zdrava pulpa) i 3(teška upala), 1(slaba upala) i 2 (umjerena upala) te 0 i 2.

Od 20 uzoraka I grupe histološki je 11 dokazano kao 0 stupanj, 1 uzorak je bio nekrotičan, a 4 kao stupanj 1. 2 uzorka su izgubljena tijekom izrade preparata.

Od 20 uzoraka II grupa histološki je dokazano da su 2 uzorka stupnja 0, 3 uzorka stupnja 1, 13 uzoraka stupnja 2 i 2 uzorka stupnja.

Od 20 uzoraka III grupe histološki je dokazano da su 3 uzorka stupnja 1, 11 uzoraka stupnja 2, 4 uzoraka stupnja 3, a dva su u histološkim preparatima pokazala nekrozu.

4.1 Određivanje koncentracije TNF- α metodom EIA

Tablica 4. Rezultati ispitivanja uzoraka zdravog plućnog tkiva

Br. uzorka	OG (pg/ml)	Težina (g)	Konc. TNF α (pg)	Konc/ težina (pg/g)	Histologija	Spol	Dob	Zub	Klinič. dg
1	0.0211	0.0122	0.000	0.000	x	M	16	14	OE
2	0.4401	0.1224	5.427	44.382	0	M	20	14	OE
3	0.4251	0.0583	5.237	89.725	0	Ž	17	14	OE
4	0.0522	0.0923	6.627	71.798	x	Ž	19	24	OE
5	x	0.0992	x	x	N	Ž	23	28	OE
6	0.0120	0.0517	0.000	0.000	0	M	27	38	IZ
7	0.0461	0.0882	5.975	67.743	1	M	22	16	IZ
8	0.0475	0.0728	6.112	83.956	0	M	22	16	IZ
9	0.0480	0.1276	6.218	48.730	1	Ž	21	24	OE
10	x	0.1009	x	x	0	Ž	18	48	IZ
11	0.0436	0.0466	6.023	129.248	0	Ž	17	34	OE
12	0.0578	0.0284	6.852	237.093	0	Ž	24	26	IZ
13	0.0421	0.0125	5.197	41.642	0	Ž	28	28	IZ
14	0.0470	0.0921	6.091	65.706	0	Ž	16	14	OE
15	0.0546	0.0705	5.553	78.765	1	Ž	20	26	IZ
16	0.0500	0.0768	6.472	84.270	0	M	21	24	OE
17	0.0827	0.0904	5.331	58.971	0	M	20	24	OE
18	0.0841	0.0627	5.430	63.286	0	M	18	34	OE
19	0.0819	0.0858	5.195	60.547	0	M	21	36	IZ
20	0.0838	0.0994	5.412	54.446	1	M	26	18	IZ

Tablica 5. Koncentracija TNF α /g pulpnog tkiva (uzorci zdrave pulpe-I grupa)

Br. uzorka	Konc/težina (pg/g)
1	0.000
2	44.382
3	89.725
4	71.798
5	x
6	0.000
7	67.743
8	83.956
9	48.730
10	x
11	129.248
12	237.093
13	41.642
14	65.706
15	78.765
16	84.270
17	58.971
18	63.286
19	60.547
20	54.446

Tablica 6. Srednje vrijednosti i standardne pogreške koncentracije TNF- α (pg/g) u I grupi uzoraka ($t = -2,61$; $p = 0,05$)

Varijabla	Br. uzoraka	Srednja vrijednost	Stand. pogreška
konc/težina (pg/g)	20	64.0154	53.1215

Tablica 7. Rezultati ispitivanja uzoraka ireverzibilnog asimptomatskog pulpnog tkiva

Br. uzorka	OG (pg/ml)	Težina (g)	Konc. TNF α (pg)	Konc/težina (pg/g)	Histologija	Spol	Dob	Zub	Klinič. dg
1	x	0,1005	x	x	2	M	45	24	IAP
2	0,226	0,1147	63,451	553,19	2	Ž	62	26	IAP
3	0,3451	0,0317	80,201	2530	3	M	58	37	IAP
4	0,2672	0,0974	78,445	805,39	N	M	44	26	IAP
5	0,3782	0,0158	81,472	515,645	3	M	24	44	IAP
6	0,2775	0,0212	79,552	872,28	2	Ž	60	28	IAP
7	0,4451	0,0644	100,521	1562,04	2	Ž	68	23	IAP
8	0,2975	0,0674	83,576	1240	2	M	37	31	IAP
9	0,2517	0,1061	75,126	708,067	N	M	26	42	IAP
10	0,1124	0,0104	60,724	583,846	1	Ž	29	36	IAP
11	0,3749	0,0848	81,359	959,422	3	Ž	41	33	IAP
12	0,2571	0,1027	75,29	733,106	2	Ž	52	34	IAP
13	0,2997	0,0543	75,347	1387,605	1	Ž	47	26	IAP
14	0,4425	0,0409	100,251	2451,124	1	Ž	22	38	IAP
15	0,275	0,1022	79,482	1853,449	2	M	30	32	IAP
16	0,658	0,1051	150,243	1428,165	2	M	33	46	IAP
17	0,2829	0,0299	80,511	1701,71	2	M	47	42	IAP
18	0,274	0,0888	78,445	883,389	2	Ž	29	17	IAP
19	0,118	0,0644	61,000	947,204	3	Ž	61	14	IAP
20	0,3783	0,1188	81,525	686,237	2	M	41	18	IAP

Tablica 8. Koncentracija TNF- α (uzorci ireverzibilnog i simptomatskog pulpitisa- II grupa)

Br. uzorka	Konc/težina (pg/g)
1	x
2	553,190
3	2530,000
4	805,390
5	515,645
6	872,280
7	1562,040
8	1240,000
9	708,060
10	583,846
11	959,422
12	733,106
13	1387,605
14	2451,124
15	1853,449
16	1428,165
17	1701,710
18	883,389
19	947,204
20	686,237

Tablica 9. Srednje vrijednosti i standardne pogreške koncentracije TNF- α (pg/g) u III grupi uzoraka ($t=-7,24$; $p=0,05$)

Varijabla	Br. uzoraka	Srednja vrijednost	Stand. pogreška
konc/težina (pg/g)	20	1120.0930	649.7198

Tablica 10: Rezultati ispitivanja uzoraka ireverzibilnog simptomatskog pulpnog tkiva

Br. uzorka	OG (pg/ml)	Težina (g)	Konc. TNF α (pg)	Konc/težina (pg/g)	Histologija	Spol	Dob	Zub	Klinič. dg
1	0,5862	0,0878	140,723	1602,767	2	M	18	18	ISP
2	0,5391	0,0512	137,552	2685,563	2	M	34	34	ISP
3	0,6712	0,0649	154,742	3384,314	2	M	41	46	ISP
4	0,0112	0,0021	0,000	0,000	1	M	25	37	ISP
5	0,7516	1177	163,782	1391,521	2	Ž	33	28	ISP
6	0,7921	0,1122	165,441	1474	1	Ž	37	47	ISP
7	0,7741	0,0523	164,421	3035,443	2	Ž	26	33	ISP
8	0,6421	0,0362	152,631	4216,326	2	M	23	31	ISP
9	0,0034	0,0031	0,000	0,000	3	M	18	42	ISP
10	0,6472	0,0933	152,732	1813,919	2	M	40	41	ISP
11	0,6652	0,0122	154,012	5116,675	2	M	38	16	ISP
12	0,6406	0,0101	152,012	2743,899	1	M	26	44	ISP
13	0,6462	0,0554	152,223	1337,636	3	Ž	32	36	ISP
14	0,4751	0,1138	105,226	1124,209	2	Ž	29	47	ISP
15	0,6862	0,0936	155,273	1907,531	2	Ž	16	18	ISP
16	0,5221	0,0814	129,226	1065,519	0	M	24	22	ISP
17	0,6672	0,1219	152,721	1252,838	0	Ž	16	43	ISP
18	0,4172	0,1025	98,21	958,146	0	M	27	24	ISP
19	x	0,0803	x	x	2	M	25	31	ISP
20	x	0,0884	x	x	2	M	36	25	ISP

Tablica 11. Koncentracija TNF- α (uzorci ireverzibilnog simptomskog pulpitisa- II grupa uzoraka)

Br. uzorka	Konc/ težina (pg/g)
1	1602,767
2	2685,563
3	3384,314
4	0,000
5	1391,521
6	1474,000
7	3035,443
8	4216,326
9	0,000
10	1813,919
11	5116,675
12	2743,899
13	1337,636
14	1124,209
15	1907,531
16	1065,519
17	1252,838
18	958,146
19	x
20	x

Tablica 12. Srednja vrijednost i standardna pogreška koncentracije TNF- α u III grupi uzoraka ($t=-6,58$; $p=0,05$)

Varijabla	Br. uzoraka	Srednja vrijednost	Stand. pogreška
konc/težina (pg/g)	20	1962.9910	1288.7530

Tablica 13. x - statistički vjerodostojna razlika koncentracije TNF- α (pg/g) unutar kliničke dijagnoze

	Zdrava pulpa	ISP	IAP
Zdrava pulpa		x	x
ISP	x		x
IAP	x	x	

Tablica 14. x - statistički vjerodostojna razlika koncentracije TNF- α (pg/g) unutar histološke dijagnoze

	Zdrava pulpa	Slaba upala	Umjerena upala	Teška upala
Zdrava pulpa			x	x
Slaba upala			x	
Umjerena upala	x	x		
Teška upala	x			

4.2. Histološka ispitivanja

Tablica 15. Koncentracija TNF- α (pg/g) u histološki određenom stupnju 0

Konc/težina TNF- α (pg/g)	Histologija	Klinička dijagnoza
44,382	0	OE
89,725	0	OE
0	0	IZ
83,956	0	IZ
129,248	0	IZ
237,093	0	OE
41,642	0	IZ
65,706	0	IZ
84,270	0	OE
58,971	0	OE
63,286	0	OE
60,547	0	IZ
1252,838	0	ISP
1065,510	0	ISP
958,146	0	ISP

Tablica 16. Srednja vrijednost i standardna pogreška koncentracije TNF- α (pg/g) u stupnju 0 histološke dijagnoze ($p=0,05$)

Varijabla	Broj uzoraka	Srednja vrijednost	Standardna pogreška
Histologija	15	282,355	411,614

Tablica 17. Koncentracija TNF- α (pg/g) u histološki određenom stupnju I

Konc/težina TNF- α (pg/g)	Histologija	Klinička dijagnoza
67,743	1	IZ
48,730	1	OE
78,765	1	IZ
54,446	1	IZ
0,000	1	ISP
1474,000	1	ISP
2743,899	1	ISP
583,846	1	IAP
1387,605	1	IAP
2451,124	1	IAP

Tablica 18. Srednja vrijednost i standardna pogreška koncentracije TNF- α (pg g) u stupnju I histološke dijagnoze ($p=0,05$)

<u>Varijabla</u>	<u>Broj uzoraka</u>	<u>Srednja vrijednost</u>	<u>Standardna pogreška</u>
Histologija	10	889,015	1004,422

Tablica 19. Koncentracija TNF- α (pg/g) u histološki određenom stupnju 2

Konc/težina TNF- α (pg/g)	Histologija	Klinička dijagnoza
1602,767	2	ISP
2685,563	2	ISP
3384,314	2	ISP
1391,521	2	ISP
3035,443	2	ISP
4216,326	2	ISP
1813,919	2	ISP
5116,675	2	ISP
1124,209	2	ISP
1907,531	2	ISP
553,190	2	IAP
872,280	2	IAP
1562,040	2	IAP
1240,000	2	IAP
733,106	2	IAP
1853,449	2	IAP
1428,165	2	IAP
1701,71	2	IAP
883,389	2	IAP
686,237	2	IAP

Tablica 20. Srednja vrijednost i standardna pogreška koncentracije TNF- α (pg/g) stupnja 2 histološke dijagnoze ($p = 0,05$)

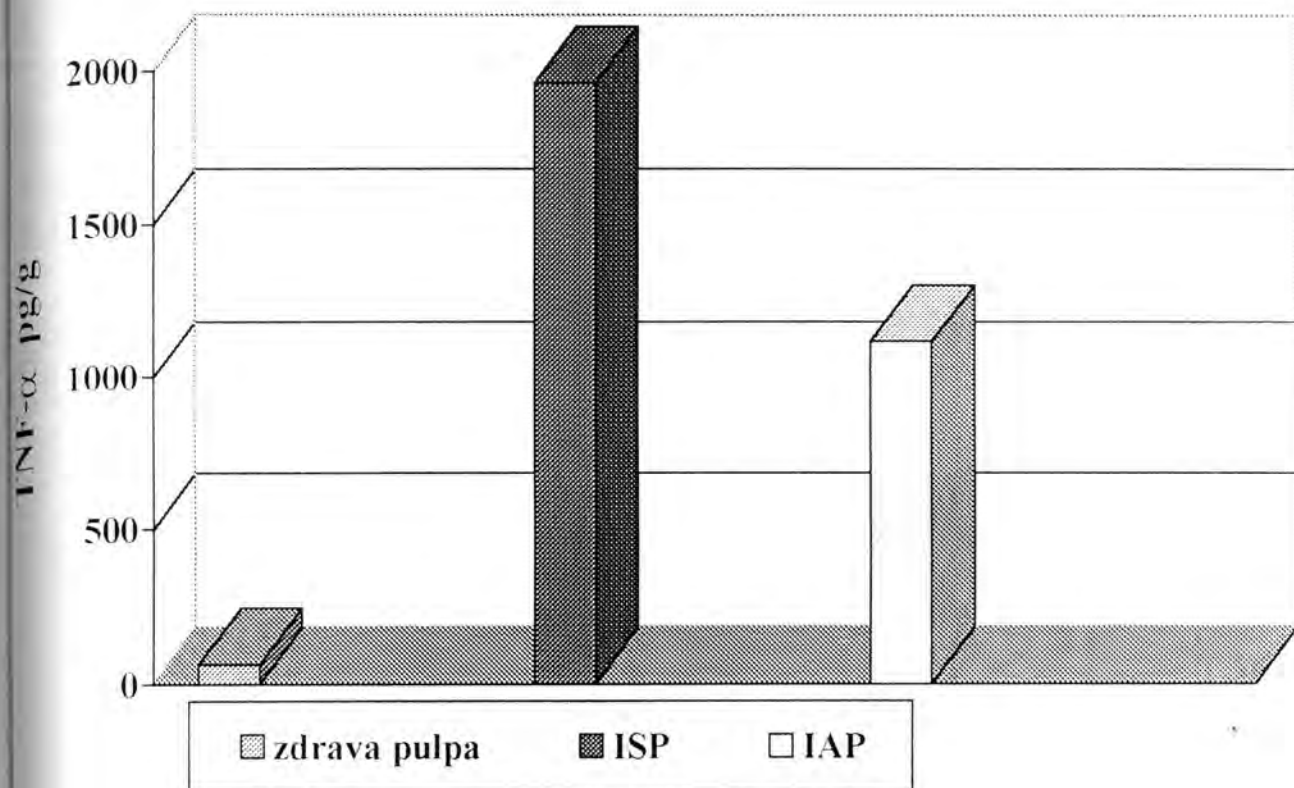
Varijabla	<u>Broj uzoraka</u>	<u>Srednja vrijednost</u>	Standardna pogreška
Histologija	20	1889,592	1190,133

Tablica 21. Koncentracija TNF- α (pg/g) u histološki određenom stupnju 3

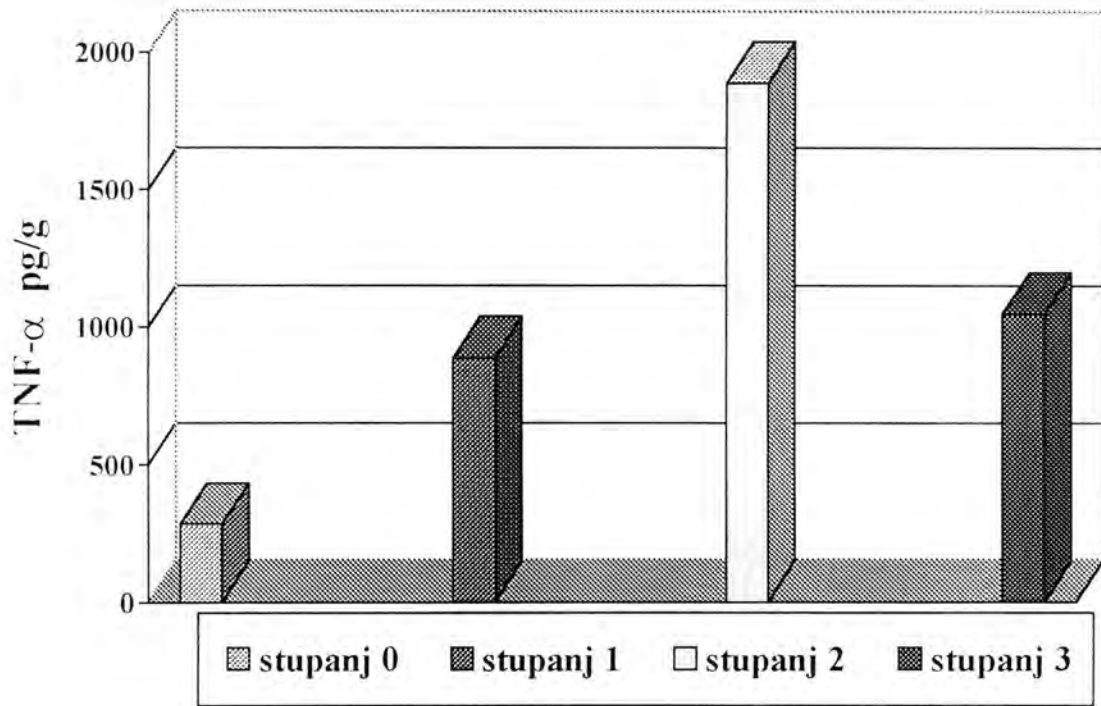
Konc/težina TNF-α (pg/g)	<u>Histologija</u>	<u>Klinička dijagnoza</u>
0	3	ISP
1337,636	3	ISP
2530	3	IAP
515,645	3	IAP
959,422	3	IAP
947,204	3	IAP

Tablica 22. Srednja vrijednost i standardna pogreška koncentracije TNF- α (pg/g) u stupnju 3 histološke dijagnoze ($p=0,05$)

<u>Varijabla</u>	Broj uzoraka	Srednja vrijednost	Standardna pogreška
Histologija	5	1048,318	783,147



Slika 16. Koncentracija TNF- α u pulpnom tkivu glede kliničke dijagnoze



Slika 17. Koncentracija TNF- α u pulpnom tkivu glede histološke dijagnoze

Popis kratica:

1. OG – optička gustoća
2. OE – ortodonska ekstrakcija
3. IZ – impaktirani zub
4. ISP – ireverzibilni simptomatski pulpitis
5. IAP – ireverzibilni asimptomatski pulpitis

5. RASPRAVA

Za vrijeme upale u vezivnom tkivu biološke molekule se otpuštaju iz oštećenih staničnih membrana u područje oštećenja i bakterijskog prodora, ali biološki odgovor pulpnog tkiva na ozljedu i moguća kontrola tih procesa nije u potpunosti razjašnjena.

Izuzevši jedinstveni anatomske smještaj, zubna pulpa odgovara na bakterijsku infekciju jednako kao druga vezivna tkiva u organizmu. Stupanj pulpnog odgovora na bakterijski podražaj varira od slabe tkivne upale do potpune nekroze.

Zubni karijes sadrži brojne vrste bakterija kao *Streptococcus*, *Lactobacillus*, *Actinomyces*. Populacija mikroorganizama smanjuje se od nekoliko do nijedne u najdubljim slojevima karijesnog dentina. Izravna izloženost pulpnog tkiva mikroorganizmima nije preduvjet za pulpni odgovor i upalu (34).

Kao rezultat prisutstva mikroorganizama u dentinu, dolazi do aktivacije imunokompetentnih stanica u zubnoj pulpi. Studije koje su učinjene na humanim zubima i zubima štakora dokazuju prisutstvo imunokompetentnih stanica (66).

Pulpa je početno infiltrirana upalnim stanicama, kao što su makrofagi, limfociti i plazma stanice. Koncentracija ovih stanica raste s propadanjem pulpnog tkiva. Polimorfni leukociti dominantne su stanice u predjelu izloženog pulpnog tkiva (67).

Kao rezultat interakcije mikroorganizama i njihovih proizvoda otpuštaju se razni posrednici upale: neuropeptidi, vazoaktivni amini, kinini, komponente komplekta, metaboliti arahidonske kiseline i citokini (54).

Cohen i sur (17) dokazali su da kod blagih infekcija obično nema značajnijih promjena u pulpnom tkivu. Srednje i jače upale mogu uzrokovati otpuštanje posrednika upale koji

uzrokuju povećanu propusnost krvnih žila i migraciju leukocita. Poremećeni protok krvi, udružen s otpuštanjem lizosomalnih enzima iz oštećenih leukocita, može uzrokovati male abscese i nekrotična žarišta u pulpi. Nekontrolirane pulpne infekcije mogu rezultirati potpunom nekrozom pulpe i kolonizacijom bakterija u korijenski kanalni sustav.

Podaci brojnih studija dokazuju da imuni odgovor pridonosi stvaranju periapiksne lezije (16, 68). Promijenjeno tkivo domaćina, bakterije i njihovi toksini nazočni u patološki promijenjenom tkivu zubne pulpe imaju mogućnost imunološkog odgovora.

Citokini su glikoproteini koji se luče kao rezultat stanične stimulacije. Imaju kratak poluživot i iznimno su moćnog djelovanja. Mogu se udružiti s površinom staničnih receptora koja vodi k promjenama uzoraka stanične RNK i sinteze proteina. Važniji citokini u upali su IL, IFN, TNF i čimbenik poticanja kolonija (CFU) (43).

TNF sadrži dva proteina: TNF- α i TNF- β s vrlo sličnom biološkom ulogom. TNF- α je produkt makrofaga, dok je TNF- β (limfotoksin) proizvod aktiviranih leukocita. Obje TNF molekule su jaki uzročnici resorpcije kosti i inhibitori stvaranja kolagena. TNF je nađen u periapiksnom tkivu eksudata zuba s dijagnozom apeksnog parodontitisa (56). Studije koje su učinjene na štakorima pokazale su da je veća razina resorpcije kosti prisutna za vrijeme akutnog stanja periapiksne lezije nego u kroničnom stadiju. Ova koštana resorpcija može biti posljedica povećane razine proupalnih citokinskih molekula TNF- α i IL-1 (57).

Ovo istraživanje dokazalo je prisustvo TNF- α u svim vitalnim pulpnim uzorcima. Histološki zdravo pulpno tkivo pokazalo je niske koncentracije TNF- α . Veće koncentracije TNF- α pronađene su kod upale pulpnog tkiva srednje jačine. Razlika u koncentraciji TNF- α zdravog pulpnog tkiva i ireverzibilnog simptomatskog i asimptomatskog pulpitisa bila je statistički vjerodostojna. Također je postojala statistički vjerodostojna razlika između uzoraka ireverzibilnog simptomatskog i asimptomatskog pulpitisa. Ono što je značajno jest činjenica

da se koncentracija ovog proteina smanjuje od akutne prema kroničnoj upali pulpe, što je u skladu s istraživanjem koje je proveo Tani – Ishii i sur (63). Ovu činjenicu objašnjavamo saznanjima o biološkom djelovanju TNF- α u fiziološkim i patofiziološkim stanjima tkiva. Ovaj protein ima izrazito snažno djelovanje na neutrofilne leukocite, izaziva kemotaksiju i aktivaciju neutrofila. Pod utjecajem TNF- α dolazi do dilatacije i povećane propusnosti krvnih žila, što uzrokuje ekstravazaciju leukocita iz krvi u inficirano područje. U međustaničnim prostorima citokini aktiviraju upalne stanice što uzrokuje pojačanu fagocitozu, otpuštanje toksičnih posrednika i moguće odstranjenje bakterija (5,59).

TNF- α je citokin s mnogobrojnim proupalnim učincima u patogenezi mnogih kroničnih bolesti, uključujući pulpitis i parodontitis (2). Istraživanje koje je napravio Tani – Ishii i sur (63) na štakorima pokazuje da broj stanica koje izlučuju citokine raste peterostruko od nultog do drugog dana, a od drugog do četvrtog dana deseterostruko, a zatim opada prema sedmom danu. U periapexnim lezijama isti autori dokazali su da ekspresija stanica koje izlučuju citokine počinje drugi dan, lagano raste do sedmog dana, a od petnaestog do tridesetog dana taj je porast mnogo intenzivniji.

Ovaj je protein također pronađen u tkivima pacijenata s kroničnim adultnim parodontitisom. Koncentracija TNF- α bila je statistički viša u odnosu na zdravo tkivo a uzorci su ispitivani metodom EIA.

Pojedine biološke molekule kao što su TNF, IL, interferon (IFN), CFU identificirane su u upalnom pulpnom tkivu u mnogo većoj koncentraciji, nego u zdravoj pulpi (57). Te molekule su kemotaktičke za upalne stanice kao što su polimorfonukleari (PMN) i makrofagi. Određivanje razine ovih molekula u zdravom i upalnom pulpnom tkivu može poboljšati vrijednost laboratorijskog dijagnosticiranja.

Pojedini uzorak pulpnog tkiva je smanjene količine zbog anatomske i fiziološke razlike među pacijentima i osobitosti dinamike upalnog procesa u pulpi. Naime zubna pulpa je tijekom života izložena različitim egzogenim i endogenim utjecajima koji mijenjaju njezin izgled i reaktivnost. Ona, kao i sva tkiva organizma podliježe procesu starenja koji je izražen u promjeni njezinih dimenzija i strukture. Starenjem i uslijed stalnog procesa dentinogeneze sekundarnog dentina, pulpna komora se smanjuje, a samim time i pulpa. Broj stanica se također smanjuje, najvjerojatnije uslijed reducirane cirkulacije i uslijed poremećene ishrane. Citoplazma stanica vezivnog tkiva pulpe sadrži manje organela, što je znak smanjene sinteze kolagena. Krvne žile zahvaćaju kvalitativne i kvantitativne promjene. Prapanpoch i sur (44) ispitali su utjecaj starenja na visinu i širinu pulpne komore i našli da korelacija postoji, ali da nema statističke vjerodostojnosti. Redukcija u veličini pulpne komore i količini pulpnog tkiva nastaje s godinama života, ali može biti uzrokovana i drugim činiocima: prehranom, abrazijom, atricijom, kroničnim karijesom ili nekim drugim kroničnim iritacijama.

Rezultati histoloških pretraga u ovom radu pokazuju raznolikost upalnih uzoraka razvrstanih prema kliničkim simptomima. Ovi eksperimentalni nalazi u skladu su s nalazima drugih autora (12). Moguće objašnjenje ovog problema jest to da je klinička upala zubne pulpe dinamičan proces, a pacijenti koji dolaze na endodontsku terapiju imaju različit prag podražaja za bol. Ova raznolikost u simptomima, kliničkoj dijagnozi i histološkom stanju tkiva odgovorna je za velike standardne pogreške u istraživanjima.

S biokemijskog stajališta, proteini mijenjaju svoja fizikalna svojstva ili denaturiraju ukoliko se opetovano smrzavaju i odmrzavaju. Smrzavanje pulpnog tkiva prije izvođenja EIA može uzrokovati denaturaciju određenih proteina. Pripravak svježe razrjeđene otopine za svako istraživanje odstranjuje ovakvu mogućnost. Međutim, zbog toga što su pripravci za standardizirane kitove izuzetno skupi (antitijela, reagencije i tehnička oprema) nije moguće

izraditi svaki uzorak posebno. Za sve uzorke u ovoj studiji usvojen je i primjenjivan jednak eksperimentalni postupak. Ukoliko se radilo o izvađenom zubu, pulpno tkivo je nježno odstranjeno iz zuba i smrznuto na -80°C . Ekstirpirani uzorci također su smrzavani na -80°C . Uzorci su odmrznuti neposredno prije početka EIA. Na taj način smanjena je opasnost gubitka pojedinih proteina u ciklusu smrzavanja – odmrzavanja.

Postoji problem povezan s izradom supernatanta. Naime, nije poznato je li se u procesu mrvljenja pulpnog tkiva i izrade supernatanta TNF- α u potpunosti oslobađa. Moguće je da supernatant sadrži manju koncentraciju TNF- α nego intaktni pulpni uzorak. Zbog toga je pozornost bila usmjerena na to da jedan ispitivač razmrvri pulpno tkivo u PBS da bi se održala uvijek jednakomjerna snaga.

Budući su ispitivani uzorci nakon ekstirpacije makroskopski odijeljeni, dio za izradu EIA, a dio za izradu histoloških preparata, moguće je da je dio odijeljenog uzorka bio više upalno promijenjen ili je sadržavao veću koncentraciju proteina.

TNF- α je dokazan u svim vitalnim pulpnim tkivima. Kod ireverzibilnog simptomatskog pulpitisa, nađena je najveća koncentracija ovog proteina, kod ireverzibilnog asimptomatskog pulpitisa, nešto manj, dok je najmanja koncentracija TNF- α nađena kod zdravih uzoraka. Ovi rezultati upućuju nas na to da TNF- α može biti objektivan marker laboratorijskog određivanja stupnja upale pulpe.

6. ZAKLJUČCI

1. TNF- α se može dokazati u vitalnom pulpnom tkivu humanog zuba.
2. Najveća koncentracija TNF- α je pronađena kod ireverzibilnih simptomatskih pulpitisa ($1962,9910 \pm 1288,7530$ pg/g). Razlika je statistički vjerodostojna u odnosu na ireverzibilni asimptomatski pulpitis ($1120,0930 \pm 649,7198$ pg/g) i zdravu pulpu ($64,0154 \pm 53,1215$ pg/g).
3. Najveća koncentracija TNF- α dokazana je kod histološki potvrđene umjerene upale ($1889,592 \pm 1190,133$ pg/g), zatim slijedi teška ($1048,318 \pm 783,147$ pg/g), slaba upala ($889,015 \pm 1004,442$ pg/g) pa zdrava pulpa ($282,355 \pm 411,619$ pg/g).
4. Kliničkim napredovanjem upalnog procesa se smanjuje koncentracija TNF- α u tkivu. Smanjena koncentracija TNF- α predstavlja točku kada je tkivo u posljednjem stadiju ireverzibilne upale, te daljnje napredovanje vodi u potpunu nekrozu.
5. Ovi rezultati upućuju na činjenicu da TNF- α može biti objektivni marker u određivanju stupnja upale.

7. LITERATURA

1. AGARWAL S, SUZUKI JB, RICCELLI AE 1994 Role of cytokines in the modulation of neutrophil chemotaxis in localized juvenile periodontitis. *J Periodont Res* 29:127-137
2. AHMADZADEH N, SHIMGU M, NOBUNGA N 1990 The effect of recombinant tumor necrosis factor – alpha on superoxide and metallo-proteinase production by synovial cells and chondrocytes. *Clin Exp Rheumatol* 8:387-391
3. ANDREISS I, ČULO F, MARUŠIĆ M, TARADI M 1998 *Imunologija - peto, potpuno promijenjeno izdanje*. Medicinska naklada Zagreb
4. ARTESE L, PIATTELI A, QUARANTA M, COLASANTE A, MUSANI P 1991 Immunoreactivity for interleukin 1- β and tumor necrosis factor- α and ultrastructure features of monocytes/macrophages in periapical granulomas. *J Endod* 17:483-487
5. BANDO Y, HENDERSON B, MEGHJI S, POOLE S, HARRIS M 1993 Immunocytochemical localisation of inflammatory cytokines and vascular adhesion receptors in radicular cysts. *J Oral Med Pathol* 22:221-227
6. BARKHORDAR RA, HUSSAINHA Z, HAYASHI C 1992 Detection of the IL-1 β in humanperiapical lesions. *Oral surg* 73:334
7. BAUME LJ 1970 dental pulp conditions in relation to carious lesions. *Intz Dent J* 20:308-310
8. BEER R, BAUMANN MA, KIM S 1997 *Endodonzia*. Masson 3-14
9. BEER R, BAUMANN MA, SYNGCUK K 1997 *Atlanti di odontostomatologia Endodonzia*. Presentazioni Giorgio Lavagnoli, Masson 66-80

- 10 BENTZEN K 1988 Interleukin 1, interleukin 6 and Tumor necrosis factor in infection, inflammation and immunity. *Immunol Lett* 19:183-192
- 11 BESNER E, MICHANOWICZ AE, MICHANOWICZ JP 1994 Practical Endodontic – A Clinical Atlas. Mosby-Year Book, Inc. 41-63
- 12 BEUTLER P, CERAMI A 1988 Cachectin (tumor necrosis factor): a macrophage hormone governing cellular metabolism and inflammatory response. *Endocr Rev* 9:57-66
- 13 BIRKEDAL – HANSEN H 1993 Role of cytokines and inflammatory mediators in tissue destruction. *J Periodont Res* 28: 500-510
- 14 BYERS HR 1990 effects of injury and inflammation on pulpal and periapical nerves. *J Endod* 176: 78-81
- 15 CAMPBELL IK, PICCOLI DS, ROBERTS MJ, MUIRDEN KD, HAMILTON JA 1990 Effects of tumor necrosis factor alpha and beta on resorption of human articular cartilage and production of plasminogen activator by human articular chondrocytes. *Arthritis Rheum* 33: 543-52
- 16 CANALIS E 1987 Effects of tumor necrosis factor on bone formation in vitro *J Endod* 121: 1596-1604
- 17 COHEN S, BURNS RC 1985 Pathways of the Pulp. Mosby Company St. Louis 70-191
- 18 COHEN S, REDER A, FERTER R, BECK FM 1985 A Radioimmunoassay Determination of the Concentrations of Prostaglandins E₂ and F_{2α} in Painful and Asymptomatic Human Dental Pulp. *J Endod* 11:330-335
- 19 DAHLEN G, BERGENHOLTZ G 1980 Endotoxic activity in teeth with necrotic pulps. *J Dent Res* 59:1033-1040
- 20 DESOUZA R 1989 Detection and characterization of IL-1 in human dental pulps. *Arch Oral Biol* 34: 307-310

21. DURUM SK, OPPENHEIM JJ 1989 Macrophage derived mediators: Interleukin 1, tumor necrosis factor, interleukin 6, interferon, and related cytokines. *Fundamental Immunology* 2nd ed. New York: Raven Press, 639-661
22. EBERSOLE JL 1980 An ELISA for measuring serum antibodies to *Actinobacillus actinomycetemcomitans*. *J Periodont Res* 15: 621-626
23. FELDNER BD, REINHARDT RA, GARBIN CP, SEYMOUR GJ, CASEY JH 1994 Histological evaluation of interleukin 1 β collagen in gingival tissue from untreated adult periodontitis. *J Periodont Res* 29:54-61
24. GEIVELIS M, TURNER DW, PEDERSON ED, LAMBERTS BL 1993 Measurements of Interleukin 6 in Gingival Crevicular Fluid from Adults with Destructive Periodontal Disease. *J Periodontol* 64:980-983
25. GRAVES DT, JIANG Y 1995 Chemokines, a family of chemotactic cytokines. *Crit Rev Oral Biol Med* 6:109-118
26. GUILLOT JL, POLLOCK SM, JOHNSON RB 1995 Gingival Interleukin 6 Concentration Following Phase I Therapy. *J Periodontol* 66:667-672
27. HOU LT, LIN CM, ROSSOMONDO EF 1995 Crevicular interleukin 1 β in moderate and severe periodontitis patients and the effect of phase I periodontal treatment. *J Clin Periodontal* 22:162-167
28. INGLE JI 1994 *Endodontics*. Lea & Febiger Philadelphia, 228-342
29. KAWASE T, ORIKASA M, SUZUKI A 1993 Effect of Bradikinin on intracellular signalling systems in a rat clonal dental pulp – cell line. *Arch Oral Biol* 38:43-48
30. KJELDSEN M, HOLMSTRUP P, BENDTZEN K 1993 Marginal Periodontitis and Cytokines: A Review of the Literature. *J Periodontol* 64:1013-1022

- 31 KONIG A, MUHLBAUER RC, FLEISCH H 1988 Tumor necrosis factor- α and interleukin 1 stimulate bone resorption in vivo as measured by urinary (^3H) tetracycline excretion from prelabeled mice. *J Bone Res* 6:621-627
- 32 KUMAR V, COTRAN R, ROBBINS SL 1992 *Basic Pathology*. W. B. Saunders Company, 25-47
- 33 LEFEBVRE V, PEETERS-JORIS CVAES G 1990 Modulation by interleukin1 and tumor necrosis α of production of collagenase tissue inhibitor of metalloproteinase, and collagen types in differentiated and dedifferenetiaded articular chondrocytes. *Bioch Biophys Acta* 1052:366-378
- 34 LINDEMANN RA, ECONOMON JS 1988 *Actinobacillus actinomycetemcomitans* and *bacteroides gingivalis* activate human peripheral monocytes to produce interleukin-1 and tumor necrosis factor. *J Periodontol* 59:728-683
- 35 MARSHAL BC, QU QP, RAO NV, BROWN, HOIDAL J 1992 Pulmonary epithelial cell urocinase-type plasminogen activator. Induction by interleukin-1 and tumor necrosis factor alpha. *J Biol Chem* 267:11462-9
- 36 MATSUO T, EBISU S, NAKANISHI T, YONEMURA K, HARADA Y, OKADA H 1994 Interleukin-1 α and Interleukin-1 β in Periapical Exudates of Infected Root Canals Correlations with the Clinical Findings of the Involved Teeth. *J Endod* 9:432-435
- 37 MATUSUSHITA K, TAKADA H, NAGAOKA S 1998 Inflammatory Cytokine Production and Specific Antibody Response against Possible Causative Bacteria in Patients with Multilesional Periapical Periodontitis. *J Endod* 24:817-821
- 38 MAURY CPJ, TEPPPO AM 1989 Tumor necrosis factor in the serum of patients with systemic lupus erithemtous. *Arthritis Rheum* 32:146-150

39. McNICHOLAS S, TORABINEAD M, BLANKENSHIP J, BAKLAND L 1991 The Concentration of Prostaglandin E₂ in Human Periradicular Lesions. *J Endodon* 17:97-100.
40. MEGHJI S, HARVEY W, HARRIS M 1989 Interleukin-1 like activity in cystic lesions of the jaw. *Br J Oral Maxillofac Surg* 27:1-11
41. MEGHJI S, HENDERSON B, BANDO Y, HARRIS M 1992 Interleukin 1: The principal osteolytic cytokine produced by keratocysts. *Arch Oral Biol* 37:935-943
42. MJÖR IA, FEJERSKOV O 1988 *Embriologia e istologia del cavo orale*. Edi. Ermes-Milano, 102-130
43. PAGE RC 1991 The role of inflammatory mediators in the pathogenesis of periodontal disease. *J Periodontol* 26:230-242
44. PRAPANPOCH A, DOVE B, COTTONE JA 1992 Morphometric analysis of the dental pulp chambers a method of age determination in humans. *Am J Forensic Med and Path* 13: 50-52
45. RAUSCHENBERGER CR, BAILEY JC, COOTANCO CJ 1997 Detection of Human IL-2 in Normal and Inflamed Dental Pulps. *J Endod* 26:366-370
46. RAUSCHENBERGER CR, McCLANAHAN, PEDERSON ED, TURNER DW, KAMINSKI EJ 1994 Comparison of Human Polimorphonuclear Neutrophil Elastase, Polimorphonuclear Neutrophil Catehpsin-G and α_2 Macroglobulin Levels in Healthy and Inflamated Dental Pulps. *J Endod* 20:546-551
47. RAUSCHENBERGER CR, TURNER DW, KAMINSKI JE, OSETEK EM 1991 Human Polymorfonuclear Granule Components: Relative Levels Detected by a Modified Enzyme-Linked Immunosorbent Assay in Normal and Inflamed Dental Pulps. *J Endodon* 17: 531-537

48. RIETHE P 1992 Atlante di odontoiatria. Carioproflassi e Terapia Conservativa. Piccin Nuova Libreria S.p.A. Padova 81-84
49. RUBIN E, FARBER JL 1992 Pathology. J. B Lippincott Company, 32-68
50. SAFAVI KE, ROSSOMONDO EF 1990 Tumor Necrosis Factor Identified in Periapical Tissue Exudates of Teeth with Apical Periodontitis. J Endod 17:12-14
51. SCHILDER H 1974 Cleaning and shaping the root canal. Dent Clin North Am 18:269-296
52. SELZER S, BENDER I 1985 The dental pulp. Lippincott Company Philadelphia and Toronto, 281-317
53. SHAFER VG, HINE MK, LEVY BM 1983 A text book of oral pathology. Philadelphia WB Saunders 479-520
54. SHAPIRA I, SOSKOLNO WA, SELA MN, OFENBACHER S, BARAK V 1994 The secretion of PGE₂, IL-1 β , IL-6 and TNF- α by adherent mononuclear cells from early onset periodontitis patients. J Periodontol 65:139-146
55. STAFNE EC, GIBILSCO JA 1975 Oral rentgenographic diagnosis. Philadelphia: WB Saunders 74-85
56. STASHENKO P 1990 The role of immune cytokines in the pathogenesis of periapical lesions. Endodon Dent Traumatol 6: 89-96
57. STASHENKO P, DEWHIRST FE, PEROS WJ, KENT RL, AGO JM 1987 Synergistic interactions between interleukin 1, tumor necrosis factor and limfotoxin in bone resorption. J Immunol 138:1464-94
58. STEFFEN MJ, EBERSOLE JL 1996 Sequential ELISA for Cytokine Levels in Limited Volumes of Biological Fluids. Biotechniques 21:504-509

59. STERN MH, DREIZEN S, MACKLER BF, SELBST AG, LEVY BM 1981 Quantitative analysis of cellular composition of human periapical granulomas. *J Endod* 7: 117-122
60. SUNDQUIST G, ROSENQUIST JB, LERNER UH 1995 Effects of Bradikinin and Thrombin on Prostaglandin Formation cell Proliferation and Biosynthesis in Human Dental Pulp. *Arch Oral Biol* 40:247-256
61. TAKAYAMA S, MIKI Y, SHIMAUCHI H, OKADA H 1996 Relationship between Prostaglandin E₂ Concentrations in Periapical Exudates from Root Canals and Clinical Findings of Periapical Periodontitis. *J Endod* 22:677-680
62. TAMARUT T 1992 Priručnik restaurativne stomatologije. Rijeka
63. TANI – ISHII, WANG CY, STASHENKO P 1995 Immunolocalization of bone – resorptive cytokines in rat pulp and periapical lesions following surgical pulp exposure. *Oral Microbiol Immunol* 10:213-219
64. THOMSON DM, MUNDY GR, CHAMBERS TJ 1987 Tumor necrosis factor α and β induce osteoblastic cells to stimulate osteoblastic bone resorption. *J Immunol* 138 775-9
65. TORABINEJAD M, EBY WC, NAIDORF IJ 1985 Inflammatory and immunological aspects of the pathogenesis of human peirapical lesions. *J Endodon* 11 479-488
66. VAN DAMME J, OPDENAKER G, SIMPSON RJ 1987 Identification of the human 26-kD protein, interferon beta-2 (IFN-beta-2) as a B cell hybridoma/plasmacytoma growth factor induced by inteleukin 1 and tumor necrosis factor. *J Exp Med* 165:914-919
67. WALTON RE, ARDJMAND K 1992 Histological evaluation of the presence of bacteria induced periapical lesions of monkeys. *J Endod* 18 216-221
68. WANG CY, STASHENKO P 1993 Characterisation of bone resorbing activity in human periapical lesions. *J Endod* 19:107-111

69. WANG CY, STASHENKO P 1993 The role of interleukin 1 α in the pathogenesis of periapical bone destruction in a rat model system. *Oral Microbial Immunol* 8:50-56
70. WEINE FS 1982 *Endodontic Therapy*, Mosby Company St. Louis, 57-109
71. YAMASAKI H, NAKANE A, KAMAZAWA M, HASHIOKA K, KORIBA N, NAKAMURA H 1992 Endotoxin and gram negative-bacteria in the rat periapical lesions. *J Endod* 18:501-504
72. YAMAZAKI K, IKARASHI F, AOYAG T, TAKANASHI K, NAKAJIMA T, HARA K, SEYMOUR GJ 1992 Direct and indirect effect of porphyromonas gingivalis lipopolysaccharide on interleukin-6 production by human gingival fibroblasts. *Oral Microbiol* 7:218-224
73. YU SM, STASHENKO P 1987 Identification of inflammatory cells in developing rat periapical lesions. *J Endod* 13:535-540

8. ŽIVOTOPIS

Sonja Pezelj-Ribarić rođena je 16. 09. 1966. godine u Kolnu (Republika Njemačka)

Osnovnu i srednjoškolsku naobrazbu stekla je u Rijeci, gdje upisuje studij stomatologije

Tijekom studija bila je zaposlena kao demonstrator na Zavodu za histologiju i embriologiju

Diplomirala je 1992. godine, nakon čega nastavlja raditi na istom zavodu kao pomoćni asistent.

1991. godine provela je dva mjeseca na studentskoj razmjeni u Catanii (Italija) na Klinici za oralnu kirurgiju.

Po završenom studiju obavila je pripravnički staž u trajanju od godine dana u Domu zdravlja Rijeka.

Od 15. 02. 1995. godine radi na Katedri za Dentalnu patologiju i Stomatološku protetiku (XXIII Katedra) Studija Stomatologije na Medicinskom Fakultetu najprije kao stručni suradnik, a od lipnja 1997. godine kao asistent.

Poslijediplomski studij upisala je 1993. godine na Medicinskom fakultetu u Rijeci, a magistarski rad pod naslovom " Procjena homogenosti kanalnog ispuna postupkom fluidnog transporta ", obranila je u prosincu 1996. godine.

Od 1995. godine članica je Hrvatskog i Europskog endodontskog društva.

U svibnju 1996. godine aktivno je sudjelovala na 1. hrvatskom endodontskom simpoziju

U rujnu 1997. godine aktivno je sudjelovala na 2. hrvatskom endodontskom simpoziju.

U svibnju 1998. godine aktivno je sudjelovala na 2. međunarodnom kongresu hrvatskih stomatologa

Od listopada 1998. godine sudjeluje kao vanjski suradnik na projektu " Klinička i eksperimentalna endodontologija " br. 650 005 pod vodstvom prof. dr.sc. Ivice Anića na Stomatološkom fakultetu u Zagrebu.

U ožujku 1999. godine prihvaćen joj je rad u International Endodontic Journal pod naslovom "Leakage of five root canal sealers"

U listopadu 1999. godine aktivno je sudjelovala na 9. kongresu Europskog društva za Endodontologiju.