

Funkcionalno testiranje oftalmičkog sliva u dijabetičara sa i bez dijabetičke retinopatije

Lončarek, Karmen

Doctoral thesis / Disertacija

1995

Degree Grantor / Ustanova koja je dodijelila akademski / stručni stupanj: **University of Rijeka, Faculty of Medicine / Sveučilište u Rijeci, Medicinski fakultet**

Permanent link / Trajna poveznica: <https://um.nsk.hr/um:nbn:hr:188:335518>

Rights / Prava: [Attribution-NonCommercial-NoDerivatives 4.0 International/Imenovanje-Nekomercijalno-Bez prerada 4.0 međunarodna](#)

Download date / Datum preuzimanja: **2024-07-10**



Repository / Repozitorij:

[Repository of the University of Rijeka Library - SVKRI Repository](#)



SVEUČILIŠTE U RIJECI
MEDICINSKI FAKULTET U RIJECI

Karmen Lončarek

**FUNKCIONALNO TESTIRANJE OFTALMIČKOG SLIVA
U DIJABETIČARA SA I BEZ DIJABETIČKE
RETINOPATIJE**

Disertacija

**SVEUČILIŠNA KNJIŽNICA
RIJ E K A**



930024909

Rijeka, 1995.

I AUTOR

Ime i prezime	KARMEN LONCAREK
Datum i mjesto rođenja	17. rujna 1963. Karlovac
Naziv fakulteta, odnosno organizacije za postdiplomski studij i datum završene nastave II i III stupnja	Medicinski fakultet u Rijeci 1987. Medicinski fakultet u Rijeci 1991.
Sadašnje zaposlenje	liječnik-oftalmolog K.B.C. u Rijeci

II PODACI O DISERTACIJI I MENTORIMA

Naslov rada	FUNKCIONALNO TESTIRANJE OFTALMIČKOG SLIVA U DIJABETIČARA SA I BEZ DIJABETIČKE RETINO PATIJE
Broj stranica, slika, tabela, bibliografskih podataka	105 str., 13 slika, 11 tab., 233 ref.
Ustanova i mjesto gdje je disertacija izrađena	K. B. C Rijeka
Znanstvena disciplina	BIOMEDICINA
Mentori	Prof.dr.sc.Božidar Vojniković
Fakultet na kojem je disertacija obranjena	Medicinski fakultet u Rijeci

III OCJENA I OBRANA

Datum prijave teme	2. travnja 1994.
Datum predaje rada	23. rujna 1995.
Datum sjednice Vijeća na kojoj je rad prihvaćen	12. studenoga 1996.
Bastav povjerenstva koje disertaciju ocijenilo	prof.dr.sc.Krešimir Čupak, prof.dr.sc.Božidar Vojniković doc.dr.sc. Tatjana Filipović
Datum obrane disertacije	22. studenoga 1996.
Bastav povjerenstva pred kojim je disertacija obranjena	I s t i
Datum promocije	

Rad je izrađen na Klinici za oftalmologiju Medicinskog fakulteta u Rijeci

Mentor: Prof. Dr. sc. Božidar Vojniković

Rad ima 104 stranice, a opremljen je s 11 tablica i 13 slika

SADRŽAJ

1.	UVOD	1
1.1.	VASKULARIZACIJA OKA	1
1.1.1	Uvea	1
1.1.2	Sustav oftalmičke arterije	1
1.1.3	Histološka građa žilnice	3
1.1.4	Krvotok mrežnice	6
1.1.5	Cirkulacija glave vidnog živca: optiko-korio-retinalni spoj	9
1.2	DIABETES MELLITUS	9
1.2.1	Patogeneza dijabetičke mikroangiopatije	10
1.2.2	Epidemiologija dijabetičke retinopatije	12
1.2.3	Patohistologija dijabetičke retinopatije	13
1.3	AUTOREGULACIJA KRVOTOKA U OFTALMIČKOM SLIVU	15
1.4	KRVNO-MREŽNIČNA BARIJERA	16
1.5	SLIJED ZBIVANJA U DIJABETIČKOJ MIKROANGIOPATIJI	17
1.6	METABOLIČKI PUT POLIOLA	18
1.7	KLINIČKI TOK BOLESTI	19
1.8	ULTRASTRUKTURA I VASKULARIZACIJA VITREORETINAL- NIH MEMBRANA U DIJABETIČKOJ RETINOPATIJI	22
1.8.1	Stanični elementi proliferativnih membrana	22
1.8.2	Izvanstanična tvar u proliferativnim membranama	23
1.8.3	Faktori rasta i stanični regulatori	24
1.8.4	Mehanizam razvoja fibrovaskularnih membrana	25
1.8.5	Imunohistopatološki nalazi u proliferativnoj dijabetičkoj retinopatiji	26
1.8.6	Liječenje dijabetičke retinopatije	27
1.8.6.1	Konzervativna terapija dijabetičke retinopatije	27
1.8.6.1.1	Metabolička kontrola	28
1.8.6.2	Fotokoagulacija	29
1.8.6.2.1	Fotokoagulacija u proliferativnoj retinopatiji	30
1.8.6.3	Kirurška terapija	31
1.8.6.3.1	Krioretinopeksija	31
1.8.6.3.2	Kirurgija odignuća retine	31
1.8.6.3.3	Vitrektomijska kirurgija	32
1.8.7	Hemoreološke promjene u dijabetesu melitusu	33
1.8.7.1	Mjerenje protoka krvi u mikrocirkulaciji	34
1.8.8	Kapacitet krvnog protoka	35
1.9	DOPLERSKA SONOGRAFIJA KRVNIH ŽILA	37
2.	MATERIJAL I METODE RADA	40
3.	REZULTATI	43
4.	RASPRAVA	67
4.1	ANALIZA MIKROCIRKULACIJE MREŽNICE U DIJABETESU MELITUSU	67
4.1.1	Retinopatija ili neuroretinopatija: vaskularni i neurološki	

SAŽETAK

Pregledana su po 52 slučajno odabrana dijabetičara sa i bez dijabetičke retinopatije registrirana u Dispanzeru za dijabetes Zavoda za zaštitu zdravlja u Rijeci. Svakome je učinjen oftalmološki pregled prednjeg i stražnjeg očnog segmenta, okularna pletizmografija, te transkranijalni i kontinuirani doplerski ultrazvučni pregled intrakranijalnih arterija.

U dijabetičara s dijabetičkom retinopatijom su poremećaji kornealnog senzibiliteta, nalazi transkranijalnog i kontinuiranog doplerskog ispitivanja, kao i izračenost pletizmografskog Traube - Heringovog vala statistički značajno lošiji nego u dijabetičara bez dijabetičke retinopatije. Oftalmički sliv je u dijabetičara izuzetno osjetljiv i često pogođen patološkim hemodinamičkim promjenama, kako makroangiopatijskim, tako i po svim dijelovima oftalmičke mikrocirkulacije, i to statistički značajno više u dijabetičara sa dijabetičkom retinopatijom nego dijabetičara bez nje. Težina tih hemodinamičkih promjena je u korelaciji težinom dijabetičke retinopatije.

Zaključuje se da dijabetičari s patološkim hemodinamičkim promjenama oftalmičkog sliva imaju povećani rizik dijabetičke retinopatije.

Svakog dijabetičara treba oftalmološki obraditi prema protokolu primijenjenom u ovom radu.

Temeljni zaključak ove disertacije jest da se svakog dijabetičara u kojeg se otkriju aberantni nalazi navedenih pretraga, a posebice TCD, CD, kornealnog senzibiliteta i okularne pletizmografije, može smatrati stigmatiziranim za dijabetičku retinopatiju, te kod njega treba primijeniti terapiju prevencije dijabetičke retinopatije, prvenstveno kalcij-dobesilat kao trenutno napouzdaniji hemoreološki regulator.

SUMMARY

52 randomised diabetics with diabetic retinopathy and 52 with no diabetic retinopathy registered in Diabetic welfare in Rijeka were tested. Ophthalmological examination of anterior and posterior ocular segment, ocular pletismography, TCD and CD of intracranial arteries were done in all cases.

Corneal sensibility disorders, TCD and CD results and Traube - Hering's Wave expression are worse in diabetics with diabetic retinopathy. All results have statistic significance. Ophthalmic basin in diabetics is very susceptible and often has pathologic haemodynamic changes both in ophthalmic artery and in segments of ophthalmic microcirculation, and the findings are significantly worse in diabetics with diabetic retinopathy than in diabetics with no retinopathy. The changes correlate with severity of diabetic retinopathy.

It is concluded that diabetics with pathologic haemodynamic changes of ophthalmic basin have higher risk for diabetic retinopathy.

Every diabetic patient must be checked up according the protocol used in this work.

Basic conclusion of this work is that every diabetic with aberant results of these tests, especially of TCD, CD, corneal sensibility and ocular pletismography, has to be the subject of diabetic retinopathy preventive terapy, primarily calcium-dobesilate as the most reliable haemorrhological regulator.

1. UVOD

1.1 VASKULARIZACIJA OKA

1.1.1 Uvea

U uvei se razlikuju tri dijela: stražnji segment - žilnica; središnji dio, kojeg čini cilijarno tijelo, te prednji segment koji je u sastavu šarenice. Prednji segment uvee skupa s lećom i zonulom ciliaris se ponekad naziva iridolentalnom dijafragmom¹¹³.

Sobna vodica oplakuje šarenicu koja je relativno pokretna; staklasto tijelo preko mrežnice pritiska žilnicu k bjeloočnici te je žilnica više-manje fiksirana u tom položaju. Budući da je staklasto tijelo praktički nestlačivo, promjene zapremine žilnice se prenose na iridolentalnu dijafragmu, što se odražava na istjecanje očne vodice i, posljedično, i na očni tlak^{112, 214}.

1.1.2 Sustav oftalmičke arterije

Uvea se opskrbljuje krvlju iz žilnog sustava oftalmičke arterije. Oftalmička arterija je ogranak unutrašnje karotidne arterije, promjera oko 2 mm. Izlazi iz četvrtog luka unutrašnje karotidne arterije, te kroz optički kanal u klinastoj kosti ulazi u očnu šupljinu. Unutrašnja karotidna arterija se nakon odvajanja oftalmičke arterije sužava s 5,4 na 3,8 mm¹¹². Katsnelson⁹⁹ smatra da je takvo suženje karotide uzrokom povišenog krvnog tlaka u oftalmičkoj arteriji, što osigurava snažan protok kroz nju. Od ogranaka oftalmičke arterije su za opskrbu uvee od posebnog značaja stražnje cilijarne arterije te središnja mrežnična arterija. Sudakevich¹⁹⁴ potvrđuje da je značaj prednjih cilijarnih arterija u ukupnom žilnom sustavu opskrbe oka relativno mali.

Stražnje cilijarne arterije, i duge i kratke, odvajaju se od oftalmičke arterije dok je ova još ispod vidnog živca.

Kratke stražnje cilijarne arterije, njih 10 do 20, prate vidni živac prema naprijed te u njegovoj okolini prolaze kroz bjeloočnicu. Većina kratkih stražnjih cilijarnih arterija ulazi u stražnji dio oka. Nekoliko malih ogranaka prolazi kroz bjeloočnicu i završava u vidnom živcu. Neke od kratkih stražnjih cilijarnih arterija anastomoziraju međusobno i sa središnjom mrežničnom arterijom tvore Zinn-Hallerov prsten ili circulus vasculosus nervi optici čiji ogranci opskrbljuju dio vidnog živca neposredno uz očnu jabučicu⁸².

Opskrbljujući uveu i dio vidnog živca, kratke stražnje cilijarne arterije grade kapilarni sustav koji se može smatrati kolateralnim sustavom intraokularne žilne cirkulacije, optiko - korio - retinalni spoj²¹⁵.

Prednje kratke cilijarne arterije imaju dvije glavne kratke grančice: jedna od njih opskrbljuje episkleralno tkivo u limbalnoj regiji, a druga prolazi kroz bjeloočnicu i pridružuje se velikom arterijskom prstenu šarenice (točniji bi bio izraz "veliki arterijski prsten cilijarnog tijela", jer novija istraživanja pokazuju da je taj arterijski prsten zapravo smješten u cilijarnom tijelu, a ne u šarenici)¹³¹. Sljedstveno tome, i u limbalnoj regiji postoji mogućnost kolateralne cirkulacije. Prednje cilijarne arterije mogu dovesti krv u uveu ili je pak, preko episklere odvesti u venski sustav⁹⁷.

Dvije duge stražnje cilijarne arterije, nazalna i temporalna, ulaze u oko kroz bjeloočnicu s lateralne i medijalne strane vidnog živca. Prolaze kroz kanal u bjeloočnici dug oko 4 mm koji se postupno sužava tekući najprije koso, zatim se savija pod kutem od 45 stupnjeva, te odmah doseže unutrašnju očnu ovojniciu.

Ulaz kanala je širok i ponekad može, pored dugih, sadržavati i kratke stražnje cilijarne arterije te arterije, vene i živce bjeloočnice¹⁹⁴.

Kad duge stražnje cilijarne arterije dosegnu suprahorioidni prostor, teku duž vodoravnih meridijana. Cilijarni mišić dosežu bez grananja, ali se kod mišića dijele u dvije grane koje ulaze u sami mišić i u njegovom prednjem dijelu anastomoziraju s prednjim cilijarnim arterijama. Tako sudjeluju u formiranju dva

žilna sustava: jedan čini žilnu mrežu žilnice, a drugi žilnu mrežu cilijarnog tijela.

Komunikacija između žilnog sustava cilijarnog tijela i žilnog sloja žilnice se ostvaruje preko rekurentnih cilijarnih arterija koje ulaze u cilijarno tijelo iz velikog arterijskog prstena šarenice, iz dugih stražnjih i prednjih cilijarnih arterija. Varirajući brojem (10-20) i veličinom, rekurentne cilijarne arterije prolaze prema nazad između multiplih paralelnih vena cilijarnog prstena. Dijele se dihotomno i završavaju u prednjem dijelu žilnice, gdje anastomoziraju s kratkim stražnjim cilijarnim arterijama. Posljedično, to vodi do spajanja dva arterijska sustava, te žilni sustav cilijarnog tijela postaje neposredni nastavak žilnog sustava žilnice. Valja naglasiti da takve anastomoze, koje bez dvojbe postoje u ljudskom oku, nisu nađene u nekih eksperimentalnih životinja, primjerice, u zečjem oku^{48, 194}.

1.1.3 Histološka građa žilnice

U žilnom sloju žilnice su histološki identificirane četiri različite strukture:

1. epi- ili suprahorioidni sloj (lamina suprachorioidea);
2. žilnica u najužem smislu (lamina vasculosa);
3. koriokapilarni sloj (lamina choriocapillaris);
4. Bruchova ili staklasta membrana (lamina basalis)¹¹².

Žilnica nije jednako debela u svim slojevima: u makularnom području je debela prosječno 250-260 μm , a u ekvatorijalnom pak 30-40 μm . Žilnica se sa starenjem stanjuje zbog skleroze stijenki i obliteracije krvnih žila. Debljina žilnice je najveća u dobne grupe 35-40 godina¹⁹⁴.

Suprahorioidni sloj čine endotelom obložene lamele kompaktnog elastičnog tkiva longitudinalne orijentacije. Kako se prednjim krajem drže na žilnici, a stražnjim na bjeloočnici, lamele omogućavaju pokretljivost uvee u procesu akomodacije ili kod promjena u opskrbi krvlju. Kroz perihorioidni prostor - sustav pukotina među lamelama - prolaze dugi cilijarni živci te duge stražnje cilijarne arterije koje ih prate u prednji segment očne jabučice⁹⁷.

Lamina vasculosa je glavni dio žilnice građen od guste mreže arteriola - ogranaka kratkih cilijarnih arterija - i venula koje anastomoziraju. Venule se dreniraju u vrložne vene (vv. vorticosae) na ekvatoru. Među arteriolama i venulama nalazi se rahlo vezivno tkivo s kolagenim i elastičnim vlaknima, mnogo staničnih elemenata (melanociti, fibroblasti, makrofagi s fagocitiranim melaninom, limfociti, mastociti i plazma stanice), finim vazomotornim živčanim spletovima, te nešto ganglijskih stanica⁹⁷.

Koriokapilarni sloj je jednostruka kontinuirana mreža širokih kapilara promjera 40-60 μm povrh pigmentnog sloja mrežnice, koja se prostire od vidnog živca do nazubljene crte. Promjer kapilara je u stražnjem dijelu žilnice manji nego u prednjem gdje koriokapilarna mreža postaje manje jednolika, a interkapilarni prostori se uvećavaju. U području cilijarnog prstena kapilare se grupiraju u duge usporedne redove meridionalne orijentacije. Kapilarne stijenke su veoma tanke i s mnogo fenestacija, osobito na površini koja priliježe uz mrežnicu¹⁷⁶.

Koriokapilarne endotelne stanice su polarizirane: jezgre su im smještene uza pigmentni sloj mrežnice, pa je vanjski dio endotela tanji od unutarnjega koji leži ispod Bruchove membrane.

Duž vanjske strane stijenki smješteni su periciti. Iako in vitro i post mortem studije pokazuju da je koriokapilarni sloj kontinuirani žilni sustav, postoje brojni klinički dokazi da je on djelatan kao end-arteriolarni sustav. In vivo fundus fluoresceinska angiografija otkriva da koriokapilarni sloj, posebice u stražnjem polu, ima reznjastu građu. Središnji element reznjića je opskrbljen centralno prekapilarnom arteriolom, a periferno se drenira u postkapilarnu venulu. Mozaična, reznjasta građa koriokapilarnog sloja je vidljiva u ranim fazama fluoresceinske angiografije, posebice u pokusnim uvjetima kad se fluorescein injicira intraarterijski¹⁷⁶.

U koriokapilarnom sloju je nađeno mnogo arterio-arterijskih i venko-venskih anastomoza. Postojanje arterio-venskih anastomoza nije dokazano⁵⁶.

Krvne žile uvee su obično manjeg promjera nego žile istoga reda u drugim tkivima tijela. Promjer lumena velikih arteriola u žilnici je 25-40 μm ,

prosječni kalibar venula je $40 \mu\text{m}$, a vena oko $100 \mu\text{m}$. Njihov kalibar u drugim tkivima tijela je $300\text{-}500 \mu\text{m}$. Elektronska mikroskopija pokazuje da korioidne vene nemaju mišićnih stanica. Korioidne arterije imaju endotelni sloj debljine $0,4 \mu\text{m}$. Za razliku od kapilara koriokapilarnog sloja, ni kapilare koje izlaze iz centralne mrežnične arterije niti žile u srednjem i vanjskom dijelu žilnice nemaju fenestri. Zbog toga kroz njih ne mogu proći fluorescein i druge male molekule koje difundiraju kroz endotel koriokapilarnog sloja¹⁷⁶.

Koriokapilarni sloj je od pigmentnog sloja mrežnice od ulazišta vidnog živca do nazubljene crte odvojen Bruchovom ili staklastom membranom. Ona u histološkom smislu i nije prava membrana, jer je čini pet slojeva veziva veoma propusnog za male molekule kao što su fluoresceinske. Počevši od središta, to su:

1. bazalna membrana pigmentnog epitela mrežnice ($0,5\text{-}1 \mu\text{m}$)
2. unutrašnji sloj finih kolagenih vlakana ($0,1\text{-}0,5 \mu\text{m}$)
3. porozni sloj elastičnih vlakana (do $2 \mu\text{m}$)
4. vanjski sloj finih kolagenih vlakana
5. bazalna membrana koriokapilarnih kapilara¹¹¹.

Elastična vlakna Bruchove membrane grade dvoslojnu mrežu kojoj su vanjska vlakna orijentirana pretežno meridionalno, a unutarnja pretežno ekvatorijalno¹⁷⁶.

Starenjem dolazi do morfoloških promjena - membrana zadebljava i deformira se, te se javljaju uklopine. Često su u uklopinama vidljiva homogena tjelešca⁹⁹.

Živci koji opskrbljuju žilni sustav žilnice ogranci su stražnjih cilijarnih živaca. Sastoje se od senzornih, simpatičkih i parasimpatičkih vlakana. Na ulasku u suprakorioidni sloj živčani ogranci se ponovo dijele i tvore guste spletove u žilnici i vanjskom dijelu cilijarnog tijela. Dva su tipa vlakana: ogranci cilijarnih živaca smješteni u intervaskularnim prostorima, te perivaskularna živčana vlakna koja okružuju stijenke krvnih žila. Osim toga, fina terminalna mrežica živčanih vlakana je otkrivena i na vanjskoj površini Bruchove membrane¹⁷⁶.

Živčani snopići formiraju spletove s čvorićima koji se obično sastoje od velikog broja jezgara Schwannovih stanica i melanocita. Takvi spletovi su vrlo uočljivi između velikih krvnih žila i sadrže nemijelinizirana živčana vlakna. Mijelinizirana živčana vlakna su nađena samo u suprakorioidnom sloju, a najvjerojatnije pripadaju živčanim vlaknima koja tuda prolaze na putu prema prednjem segmentu očne jabučice. U žilničnim živcima nisu nađene nikakve specifične terminalne formacije. Opisani su mali korpuskularni završeci koji su vjerojatno senzorni. U prednjem suprahorioidnom prostoru kod skleralnog grebena postoji vrlo gusta živčana mreža. U tom području je nađeno više od 200 ganglijskih stanica različitih tipova. Njihovi živčani završeci se šire u trabekularnu mrežicu¹⁷⁶.

Starenjem u žilnici dolazi do fibroze, hijalinizacije i okluzije krvnih žila, posebice u koriokapilarnom sloju, a u posljednjim stadijima i do kalcificiranja. Fibroza veziva u području spoja žilnice i cilijarnog mišića vjerojatno ima ulogu u razvoju staračke dalekovidnosti⁹⁹.

1.1.4 Krvotok mrežnice

Mrežnica se opskrbljuje krvlju pretežno iz središnje mrežnične arterije, no vanjski su slojevi mrežnice, točnije - sloj štapića i čunjića te vanjski zrnati sloj - avaskularni i hrane se iz koriokapilarnog sloja žilnice. Vanjski mrežasti sloj, također pretežno avaskularan, hrani se dijelom iz koriokapilarnog sloja, a dijelom iz mrežničnih krvnih žila. Slično kao i kod dvostruke vaskularne opskrbe mozga (kortikalni i bazalni sustav), mrežnični i žilnični vaskularni sustavi ne anastomoziraju međusobno⁹⁷.

Središnja mrežnična arterija je žilica promjera 0,28 mm, koja se od oftalmičke arterije odvaja u blizini optičkog foramena, obično praćena još nekim ogrankom oftalmičke arterije, najčešće medijalnim cilijarnim stablom. Centralna mrežnična arterija teče valovito prema naprijed, najprije ispod vidnog živca, a zatim

lateralno od njega, i to prirasla s njegovom ovojnicom. Na 10-15 mm od očne jabučice s donje i medijalne strane usmjerava se prema gore u očni živac, prolazeći kroz njegovu tvrdu i paučinastu ovojnicu. Usmjerava se kroz središte živca prema naprijed, prolazi kroz laminu kribrozu, izranja na nazalnoj strani optičkog diska gdje se dijeli na gornju i donju granu koje se savijaju pod pravim kutem i ulaze u mrežnicu⁹⁷.

Ogranci središnje mrežnične arterije su:

1. Neke od žilica tzv. grupe A po Wolff-u. To je 6-12 žilica koje se skupa sa središnjom mrežničnom arterijom odvajaju od oftalmičke arterije u prednjoj polovici orbitalnog dijela vidnog živca i usmjeravaju u piju vidnog živca¹³¹.

2. Aa. collaterales centrales retinae. To su ogranci središnje mrežnične arterije koji se odvajaju na mjestu gdje ova probija tvrdu ovojnicu vidnog živca, smanjujući promjer arterije za trećinu. Neke od ovih arterija teku paralelno s centralnom mrežničnom arterijom, a druge se pak vraćaju u vidni živac sudjelujući u njegovoj opskrbi.

3. Terminalni ogranci. Gornja i donja grana centralne mrežnične arterije se dijele na temporalni, te nazalni ogranak koji je obično manji. Ovo grananje nastaje obično na rubu diska, no može se javiti i u samom vidnom živcu. Mrežnične krvne žile se, tekući prema nazubljenoj crti, dijele dihotomno, završavajući kapilarama koje ne anastomoziraju ni s jednim drugim vaskularnim sustavom.

Ogranci ovih arterija se odvajaju u sloju vlakana vidnog živca, njihovi ogranci teku do sloja ganglijskih stanica, a kapilare iz njih teku do vanjske strane unutarnjeg zrnatog sloja; svi daljnji slojevi mrežnice su avaskularni¹³¹.

Makularnu regiju opskrbljuju ogranci gornje i donje temporalne grane, no sama fovea centralis je posve avaskularna⁶.

Male žilice koje izlaze radijalno iz gornjih i donjih makularnih žila oblikuju kapilarne petlje koje na fovei ostavljaju avaskularnu zonu od 0,4-0,5 mm. Gornji i donji makularni ogranci opskrbljuju perifoveolarne kapilare gotovo podjednako, tako da kroz foveu postoji vodoravna podjela odgovorna za vodoravnu

podjelu fiksacijske zone, koja se često nalazi kod opstrukcije arterijskog ogranka⁶.

Iako centralna mrežnična arterija šalje nekoliko grančica u Zinn - Hallerov prsten, ona je u funkcionalnom smislu terminalna arterija, te njezina okluzija izaziva sljepoću^{45. 176}.

Circulus vasculosus nervi optici (Zinn - Hallerov prsten) čini kružna anastomoza između dvije, četiri ili više kratkih cilijarnih arterija koje prolaze kroz bjeloočnicu krajnje medijalno ili lateralno od vidnog živca. Tako nastali žilni prsten leži u bjeloočnici u blizini vidnog živca. Njegovi brojni ogranci odlaze u žilnicu, u vidni živac, te nazad u pijalnu mrežu⁸⁴.

Ogranci koji ulaze u vidni živac invadiraju laminu kribrozu i šalju grančice u glavu živca i susjedni dio mrežnice. Te grančice su obično veoma tanke i opskrbljuju samo maleni dio mrežnice. No, ponekad su i veće, čak i toliko da se posebno imenuju kao cilioretinalna arterija.

Cilioretinalna arterija se može vidjeti oftalmoskopom kao žila kukastog oblika koja se pruža s temporalnog ruba optičkog diska prema makuli koju opskrbljuje. Cilioretinalna vena je rijetkost.

U području lamine kribroze i glave vidnog živca postoje kapilarne anastomoze između žilnog prstena i središnje mrežnične arterije.

Mrežnične vene više ili manje slijede arterije tekući pored njih i mjestimice se križajući s njima. Na mjestima križanja arteriole i venule dijele zajedničku bazalnu membranu; upravo na tim mjestima se dešavaju venske okluzije.

Središnja mrežnična vena u svom ekstraneuralnom dijelu ima konstantan krvni protok, dok u optičkom disku pokazuje neobičan način pulsiranja - sinkron s arterijskim pulsem, što nije uočeno ni kod jedne druge vene u tijelu. Uzrok tome je to što središnja mrežnična arterija i vena u distalnom dijelu vidnog živca dijele zajedničku adventiciju, koja je relativno debela, obiluje kolagenom i nerastezljiva je. Zato dilatacija arterije u vrijeme sistole izaziva kompresiju vene, djelujući poput pumpe. U prilog tome govori nalaz smanjenja indeksa pulsiranja centralne mrežnične vene u slučajevima okluzije centralne mrežnične arterije²²⁶.

1.1.5 Cirkulacija glave vidnog živca: optiko-korio-retinalni spoj

Proksimalni dio glave vidnog živca sadrži kapilarnu mrežu u tri etaže, koje su međusobno povezane preko Zinn - Hallerovog prstena. Preko tog prstena je ostvarena i veza između gornje kapilarne mreže s koroidnom i mrežničnom cirkulacijom. Slična je veza uspostavljena i preko aksijalnog arterijskog spleta vidnog živca (plexus arteriosus axialis nervi optici)^{82, 84, 137}. Taj je splet, za razliku od Zinn - Hallerovog prstena, postavljen aksijalno. Kapilarni spletovi glave vidnog živca, laminarnog i retrolaminarnog dijela vidnog živca nisu međusobno povezani kapilarama, već preko većih prekapilarnih arterijskih ogranaka. Stoga je veza između kapilarnog spleta glave vidnog živca i peripapilarnog kapilarnog mrežničkog spleta direktnija nego li veza između kapilarnog spleta glave vidnog živca i spleta u području lamine kribroze²¹⁵.

1.2 DIABETES MELLITUS

Diabetes mellitus je kronična metabolička bolest s hiperglikemijom kao glavnim biokemijskim obilježjem, a nastaje kao posljedica nedostatka insulina zbog manjka beta-stanica gušterače ili rezistencije perifernih tkiva na insulin⁵⁹.

Diabetes mellitus se dijeli na primarni - koji nije udružen s još nekom bolešću), te sekundarni - u kojem su razvoj dijabetičkog sindroma uzrokovali ili omogućili neki drugi poremećaj ili bolest (primjerice - bolest gušterače, hormonalni poremećaji, abnormalnosti insulinskih receptora, genetski sindromi, neke kemijske tvari itd).

Prema ovisnosti o insulinu dijabetes se dijeli na insulin - ovisni, u kojem su bolesnici podložni ketoacidozi u odsutnosti insulina, i na insulin - neovisni, u kojem bolesnici u odsutnosti insulina nisu skloni ketoacidozi⁵⁹.

Prema genetskoj i imunološkoj podlozi primarni dijabetes se dijeli na tip 1 (sa imunološkom podlogom) i tip 2 (bez nje). U praktičnoj upotrebi je podjela dijabetesa na tri tipa:

1. tip 1 ovisan o insulinu;
2. tip 1 neovisan o insulinu;
3. tip 2 neovisan o insulinu.

HLA antigeni s najvećim rizikom za pojavu diabetesa ovisnog o insulinu jesu: HLA-DR3, HLA-Dw3, HLA-DR4, HLA-Dw4, HLA-B8, te HLA-B15. Nema pouzdanih dokaza da insulin tipa 2 ima genetsku podlogu¹¹.

1.2.1 Patogeneza dijabetičke mikroangiopatije

U dijabetesu melitusu se istodobno uz poremećaj metabolizma ugljikohidrata javlja i poremećaj metabolizma masti i bjelančevina što dovodi do kroničnih komplikacija koje mogu biti specifične - mikrovaskularne, ili nespecifične - makrovaskularne. Mikrovaskularne komplikacije su: retinopatija, nefropatija, te neuropatija koja nije posljedica ponajprije mikrovaskularnih promjena, već poremećaja u metabolizmu sorbitola i mioinozitola¹⁸⁹.

Točan uzrok dijabetičke mikrovaskularne bolesti je nepoznat. Velik broj abnormalnosti vezanih uz dijabetes je u korelaciji s prevalencijom i težinom mikroangiopatije, uključivši: povećanu adhezivnost trombocita, povećanu agregaciju eritrocita, abnormalne serumske bjelančevine, defektnu fibrinolizu, abnormalnu sekreciju hormona rasta, te abnormalnosti viskoziteta seruma i cijele krvi. Nije ustanovljena precizna uloga jedne ili više tih abnormalnosti u patogenezi mikroangiopatija. I mikrorangiopatije i sustavne abnormalnosti mogu biti nezavisne manifestacije dugotrajne hiperglikemije²⁰¹⁻²⁰⁵.

Veliki značaj u razvoju mikrovaskularnih komplikacija pridaje se metaboličkoj kontroli bolesti.

Hiperglikemija značajno utječe na tkivne i cirkulirajuće bjelančevine izazivajući njihovu glikozilaciju. Glikozilacija se može odigrati na bjelančevinama leće, mijelinskih ovojnica, kolagenu, lipoproteinima itd. Rani produkti glikozilacije bjelančevina su reverzibilni i ne nakupljaju se u tkivu. Neki od njih prolaze proces daljnje pregradnje tvoreći završne produkte uznapredovale glikozilacije koji su ireverzibilni, te se nakupljaju u tkivima i stijenkama krvnih žila²⁷.

Hiperglikemija dovodi do nakupljanja sorbitola, posebno u leći i mijelinskim ovojnicama živaca. Sorbitol nastaje iz glukoze uz enzimatsko djelovanje aldoza - reduktaze. Intracelularno nakupljanje sorbitola dovodi do osmotskog oštećenja stanica. Taj proces temelj je patogeneze dijabetičke katarakte. Hiperglikemija smanjuje količinu mioinozitola što izaziva poremećaj u provodljivosti živaca smanjenjem aktivnosti natrij - kalij - adenozin - trifosfataze.

Glikoziliranje bjelančevina stanične membrane eritrocita povećava njihovo nakupljanje i smanjuje im elastičnost, a glikoziliranje 2,3 - difosfoglicerata mijenja afinitet hemoglobina za kisik što može utjecati na razvoj mikrovaskularnih komplikacija⁵⁹.

I hemodinamički čimbenici, ponajprije hipertenzija, značajni su za razvoj mikrovaskularnih komplikacija, posebice nefropatija^{131, 134}.

Značaj u razvoju mikrovaskularnih komplikacija se pridaje i spolnim hormonima, hormonu rasta i somatomedinu, no mehanizam njihova djelovanja nije posve jasan^{54, 75}.

Niti jedan od spomenutih čimbenika ne izaziva sam razvoj mikrovaskularnih komplikacija, već su one posljedica njihova međusobnog djelovanja⁶⁶.

Osnovna patohistološka promjena mikrovaskularnih komplikacija je zadebljanje kapilarne bazalne membrane što dovodi do poremećaja u propusnosti ili začepjenja. Takve su promjene najuočljivije upravo na mrežnici i bubrezima¹⁰⁶.

1.2.2 Epidemilogija dijabetičke retinopatije

Dijabetička retinopatija je jedan od četiri najčešća uzroka novonastale sljepoće u SAD, i vodeći uzrok u dobnoj skupini 20-64. godine života. Procjenjuje se da približno 25% dijabetičke populacije ima neki oblik dijabetičke retinopatije, dok oko 5% dijabetičke populacije ima teži oblik - proliferativnu retinopatiju^{1, 37, 47, 49, 68}.

Učestalost svih oblika dijabetičke retinopatije ovisi o dobi u kojoj se dijabetes pojavio, te raste s trajanjem dijabetesa i dobi pacijenata. Retinopatija se konačno javi u oko 85% dijabetičara, dok neke ne pogodi ni nakon 30 godina. Ranije se razvije kod pacijenata koji su rano oboljeli od dijabetesa melitusa. Sistemske hormonalne promjene koje se javljaju u pubertetu uzrok su povišenja prevalencije retinopatije u dijabetičara nakon 13. godine života¹⁹⁹.

Prevalencija bilo kojeg stupnja retinopatije doseže 50% nakon sedam godina trajanja dijabetesa, a nakon 17-25 godina trajanja dijabetesa se približava broju od 90%¹⁴¹.

Neproliferativna retinopatija se u dijabetičara ovisnih o insulinu razvija nakon pet godina trajanja bolesti. Naime, nedavne studije sugeriraju da se retinopatija u vrlo ranom insulin - ovisnom juvenilnom dijabetesu ne pojavljuje⁶⁰. Nakon 10 godina trajanja insulin - ovisnog dijabetesa oko 50% bolesnika će imati retinopatiju, nakon 15 godina taj postotak raste na oko 80%, a nakon 20 godina gotovo 90% bolesnika će imati neke znakove retinopatije. Kod oko 25% tih bolesnika razvit će se proliferativna retinopatija, da bi nakon 20 godina postojala u više od 95% oboljelih iz ove skupine¹¹⁴.

Kod oko 10 do 18% dijabetičara s neproliferativnom retinopatijom se tokom deset godina razvije proliferativna retinopatija. Prevalencija proliferativne retinopatije je 26% nakon 26-50 godina trajanja dijabetesa. Oko polovice pacijenata s proliferativnom retinopatijom oslijepi tokom pet godina od njene pojave¹¹⁵.

Proliferativna retinopatija, koja dovodi do oštećenja vida, započinje između 15. i 20. godine trajanja bolesti. Oko 20. godine trajanja bolesti incidencija (to jest

- broj novootkrivenih slučajeva na 1000 stanovnika godišnje) u populaciji dijabetičara ovisnih o insulinu postaje konstantnom i iznosi oko 3% neovisno da li bolest traje 20 ili 40 godina. Nakon 40 godina trajanja bolesti oko 60% dijabetičara ima znakove proliferativne retinopatije. Činjenica da incidencija proliferativne retinopatije ostaje konstantna tijekom niza godina upućuje na zaključak da u cijeloj populaciji dijabetičara ovisnih o insulinu postoji mogućnost njezina razvoja¹²⁵.

Poznata je veza ("linkage") između gena koji uzrokuju primarni glaukom otvorenog kuta i onih koji uzrokuju dijabetes, te stoga u dijabetičkih pacijenata glaukom ima veću incidenciju nego u općoj populaciji, i obratno, među bolesnicima s glaukomom otvorenog kuta veći je postotak dijabetičara nego li u općoj populaciji^{7, 9, 10, 55, 67, 77, 186, 185}.

1.2.3 Patohistologija dijabetičke retinopatije

Patohistološki, dijabetička retinopatija se očituje mikroangiopatijom, eksudatima, krvarenjima, neovaskularizacijama i proliferacijama³⁸.

Mikroangiopatija u mrežnici se očituje s pet karakterističnih promjena:

1. zadebljanje bazalne membrane
2. gubitak intramuralnih pericita
3. mikroaneurizme
4. opstrukcija malih krvnih žila
5. intraretinalne mikrovaskularne abnormalnosti (IRMA)¹⁹¹.

Zadebljanje bazalne membrane žilnog endotela je izrazita značajka dijabetičke mikroangiopatije. Zadebljanje bazalne membrane konačno vodi do kapilarne opstrukcije i lokalnog ishemičkog infarkta⁸.

Gubitak intramuralnih pericita je patognomoničan za mrežniču mikroangiopatiju. Normalni omjer broja endotelnih stanica i pericita je 1:1. S godinama broj pericita se relativno povećava; u dijabetesu se pak smanjuje. Tome se može pripisati slabljenje stijenki krvnih žila i posljedično formiranje

mikroaneurizmama te povećana permeabilnost¹⁸⁸.

Mikroaneurizme se nalaze u blizini zona kapilarne okluzije na stražnjem polu. Nastaju izbočivanjem kapilarne stijenke na mjestima bez pericita, te su stoga oivičene samo endotelnim stanicama. Oblikom su vrećaste ili vretenaste. Smatra se da opstruirane kapilare mogu biti početne lokalizacije za razvoj mikroaneurizmi⁹⁵.

Opstrukcija krvnih žila uzrokuje pojavu avaskularnih područja, te formiranja arteriovenskih šantova preostalih prohodnih krvnih žila koji kompenziraju gubitak opskrbe krvlju. Ti se šantovi nazivaju intraretinalne mikrovaskularne abnormalnosti (IRMA). Fluoresceinskom angiografijom ih se može jasno razlikovati od neovaskularizacija²⁸.

Krvne žile zahvaćene mikroangiopatijom su krhke i sklone krvarenjima. Krvarenja se morfološki razlikuju ovisno o tome u kojem sloju mrežnice su nastala. Krvarenja u unutarnje slojeve mrežnice su točkasta, dok su krvarenja u sloj vlakana vidnog živca oblika plamena, mrlje, ili crtasta. Preretinalna krvarenja imaju karakterističan oblik čamca¹⁷³.

Eksudati imaju dvije pojavnosti. Eksudati poput čuperka vate predstavljaju fokalne zastoje aksoplazmatskog toka u sloju vlakana vidnog živca uzrokovane okluzijom male terminalne arteriole, dakle, područja bez perfuzije, a obično su okružena prstenom dilatiranih kapilara. Tvrdi eksudati su mnogo češći od eksudata poput čuperka vate, a vjerojatno predstavljaju ekstravazaciju bjelančevina i lipida iz kapilara uzrokovanu oštećenjem krvno-mrežnične barijere^{34, 105, 123}.

U težim oblicima dijabetičke retinopatije javljaju se neovaskularizacije i fibrovaskularne proliferativne membrane. One su potencijalno najopasnije promjene u dijabetičkoj retinopatiji. Podražaj za neovaskularizaciju, a kasnije i fibrovaskularnu proliferaciju, bi mogla biti hipoksija u zonama slabe ili nikakve perfuzije krvlju, uzrokovana kapilarnom ili arterijskom okluzijom, koja izaziva oslobađanje hipotetičkog vazoproliferativnog faktora. Neovaskularizacije se javljaju ne samo na mrežnici, već i na vidnom živcu i šarenici; ove dvije lokalizacije ukazuju na osobito lošu prognozu retinopatije²²⁹. Patohistologija neovaskularizacija i fibrovaskularnih proliferativnih membrana bit će podrobno prikazana u poglavlju 1.8.

1.3 AUTOREGULACIJA KRVOTOKA U OFTALMIČKOM SLIVU

Kao i u ostalim tkivima, protok krvi kroz krvne žile ovisi o perfuzionom krvnom tlaku, otporu krvnih žila i o viskoznosti krvi. Perfuzioni krvni tlak jednak je razlici tlaka u arteriji na mjestu gdje ulazi u tkivo i tlaka u veni na mjestu gdje vena izlazi iz tkiva^{3, 18}.

U mnogim tkivima je istovremeno otvoren samo manji broj kapilara, ovisno o metaboličkim zahtjevima tkiva, a otvaranje i zatvaranje kapilara reguliraju prekapilarni sfinkteri. U žilnici i mrežnici nema prekapilarnih sfinktera, tako da je tok krvi kroz njihove kapilare neprekidan i ujednačen³.

Perfuzioni tlak u žilnici je nešto malo viši od intraokularnog tlaka. Porast intraokularnog tlaka izaziva porast venskog tlaka, te posljedično smanjenje perfuzionog tlaka. Smanjenje perfuzionog tlaka u uveji izaziva smanjenje protoka, što pak uzrokuje porast tlaka u arterijama neposredno izvan oka. Ovim mehanizmom perfuzioni tlak poraste nešto malo iznad intraokularnog tlaka.

Pad arterijskog krvnog tlaka izaziva odgovarajući pad, a porast pak odgovarajući porast perfuzionog tlaka.

Dok u mozgu smanjenje perfuzionog tlaka izaziva vazodilataciju te tako protok krvi biva održavan postojanim, u žilnici nema takve autoregulacije; protok je razmjerni promjeni perfuzionog tlaka. Za razliku od žilnice, u mrežnici postoji autoregulacijski mehanizam poput onog u mozgu³⁴.

Autoregulacija protoka krvi u žilnici i mrežnici održava se na dva načina: metaboličkim te miogenim mehanizmom. Mehanizam metaboličke regulacije djeluje na način da arteriole podešavaju svoj otpor tako da je koncentracija kisika u tkivima postojana. U mehanizmu miogene regulacije receptorske stanice u metaarteriolama osjećaju transmuralnu razliku tlaka i prema njoj podešavaju arteriolarni tonus³.

Uvealne krvne žile imaju simpatičke alfa - receptore, koji izazivaju vazokonstrikciju. Njihova je zadaća da izazovu konstrikciju u situacijama kad je opći jaki nadražaj simpatikusa izazvao arterijsku hipertenziju, te da tako spriječe nagle

promjene volumena krvi u uveći. Simpatička inervacija postoji i u središnjoj mrežničnoj arteriji izvan očne jabučice, te također izaziva vazokonstrikciju^{74, 126, 131, 136, 231}.

Autonomna inervacija u mrežnici je vrlo oskudna i nema učinka na regulaciju mrežničnog krvotoka, već je on u cjelini pod kontrolom intrinzičkih autoregulatornih mehanizama. Ti mehanizmi sprečavaju propuštanje plazme i lipida u slučajevima povišenja arterijskog tlaka¹³¹.

U dijabetičara postoje oštećenja autoregulacije krvotoka mrežnice, te nema primjerenog odgovora na vazoaktivne agense ni na udisanje stopostotnog kisika, što je vjerojatno uzrokovano iscrpljivanjem rezervi autoregulacije, te morfološkim promjenama u stijenci krvnih žila^{119, 131}.

Ista vrsta oštećenja autoregulatorskih mehanizama utvrđena je i u oftalmičkoj arteriji i srednjoj moždanoj arteriji, i to više u dijabetičara s proliferativnom nego li s neproliferativnom dijabetičkom retinopatijom³.

1.4 KRVNO-MREŽNIČNA BARIJERA

Vitrealna fluorofotometrija je osjetljiva metoda za otkrivanje abnormalnosti propusnosti krvnih žila unutar oka^{17, 40}. Tom tehnikom su u dijabetičkih pacijenata otkrivene abnormalne razine fluoresceina u staklastom tijelu čak i prije bilo kakve pojave klinički vidljive retinopatije. Zato se povećana propusnost mrežničnih kapilara za fluorescein smatra najranijim praktično važnim znakom mrežničnih promjena u dijabetičkoj retinopatiji¹⁶.

Anatomske sjedište tog ranog propuštanja i njegova povezanost s potonjim razvojem retinopatije nisu u potpunosti razjašnjeni. Naime, krvno-mrežnična barijera je građena od dvije barijere na dvije različite anatomske lokalizacije. Unutrašnju barijeru grade čvrsti međustanični spojevi između endotelne stanice mrežničnih krvnih žila, a vanjsku pak čvrsti međustanični spojevi između

pigmentnih stanica mrežničnog epitela¹³⁰.

Propuštanje kroz unutrašnju barijeru je znak narušenosti mrežničnog žilnog sustava, a propuštanje vanjske barijere znači poremećaj pigmentnog epitela, kojeg opskrbljuje koroidni sustav¹³⁴.

Abnormalno propuštanje kontrastne tvari kroz defekte u čvrstim spojevima između endotelnih stanica mrežničnih kapilara demonstrirano je elektronskom mikroskopijom kod životinja s eksperimentalnom dijabetičkom retinopatijom, pa se može zaključiti da je vjerojatno sjedište abnormalnosti krvno-mrežnične barijere u dijabetičkoj retinopatiji sloj endotelnih stanica mrežničnih krvnih žila^{71, 86}.

Diferencijacija ove dvije barijere pomoću fluoresceinske angiografije u kliničkoj praksi nije moguća⁹⁷.

U svakom slučaju, propuštanje kroz bilo koju od te dvije barijere može ukazivati na vrlo različite patofiziološke mehanizme³⁸.

1.5 SLIJED ZBIVANJA U DIJABETIČKOJ MIKROANGIOPATIJU

Već u vrlo ranim fazama dijabetesa javljaju se fine strukturne promjene u mrežničnim kapilarama²²². Najranija strukturna promjena u preproliferativnoj mrežničnoj mikroangiopatiji je zadebljanje vaskularne bazalne membrane, potom istovremeni gubitak pericita i glatkih mišićnih stanica, pa formiranje mikoaneurizama, te kapilarna okluzija, a nešto kasnije i pojava intraretinalnih mikrovaskularnih abnormalnosti (IRMA), to jest dilatiranih vaskularnih kanalića nalik šantovima^{95, 176}.

Otkriće da je gubitak pericita praćen gubitkom glatkih mišićnih stanica iz stijenki krvnih žila, i to pretežito u mrežničnim arteriolama, sasvim je novoga datuma. Usporedno propadanje ovih tipova stanica se tumači njihovim veoma snažnim poliolskim metabolizmom, koji je dokazan u uvjetima simulirane

hiperglikemije in vitro⁹⁵.

Vaskularne glatke mišićne stanice pokazuju autoregulatorni mehanizam koji reverzibilno reducira transport glukoze kad su stanice kroz 24 sata in vitro izložene visokoj koncentraciji glukoze. Iako takva autoregulacija može na kratko vrijeme zaštititi glatke mišićne stanice od štetnih učinaka hiperglikemije, arterijske glatke mišićne stanice in vivo u dijabetičara izložene su kroničnoj, višegodišnjoj hiperglikemiji.

Mikroaneurizme se kronološki javljaju nakon propadanja glatkih mišićnih stanica, najvjerojatnije kao posljedica izostanka arterijske kontrole krvnog toka u žilama koje su već kompromitirane gubitkom glatkih mišićnih stanica i/ili pericita.

Najnovija promišljanja o selektivnom gubitku pericita i glatkih mišićnih stanica u dijabetesu naglašavaju razliku u aktivnosti poliolskog metaboličkog puta između pericita i endotelnih stanica, te će se na ovom mjestu nešto više reći o poliolskom metaboličkom putu⁶⁵.

1.6 METABOLIČKI PUT POLIOLA

Rezultati pokusa na životinjama sugeriraju da se u hipoglikemiji eksces glukoze u pericitima efikasno konvertira u njen relativno nedifuzibilni polialkohol, sorbitol, čija nazočnost dovodi do velikih biokemijskih poremećaja i konačno do smrti stanice¹⁹⁹. Tu hipotezu podržava niz studija koje su pokazale da inhibitori poliolskog metaboličkog puta sprečavaju ili reduciraju zadebljavanje bazalne membrane i značajno usporavaju gubitak pericita i obrazovanje mikroaneurizama u animalnih modela dijabetesa⁸⁶, iako su neki izvještaji proturječni. Široki spektar djelovanja lijekova rabljenih za inhibiranje poliolskog metaboličkog puta naveo je neke autore predložiti da korisni učinci tih lijekova mogu biti u vezi s njihovim drugim pretpostavljenim djelovanjima, kao što su uništavanje slobodnih radikala, ili djelovanja kao helirajućim agensima za tranzicione metale koji učestvuju u nastajanju

oksidirajućih slobodnih radikala. Ti autori pretpostavljaju da je tu osobito značajno sudjelovanje aldoza-reduktaze, najvažnijeg enzima poliolskog metaboličkog puta, pripisujući produkciju sorbitola autooksidaciji glukoze. Takve nedoumice u aktivnosti aldoza reduktaze su nadalje potkrijepljene nedavnom studijom⁶⁵ koja okazuje da se aktivno mjesto enzima nalazi u visoko hidrofobnom džepu, nepovoljnom za kataliziranje polarnih supstrata kakve su heksoze. U svakom slučaju, relativno visoka aktivnost poliolskog metaboličkog puta u pericitima ostaje važna i prepoznatljiva razlika između njih i endotelne stanice, i donekle ide u smjeru objašnjenja njihove različite tolerancije dijabetičkog stanja^{103, 104}.

Istovremeni gubitak pericita i glatkih mišićnih stanica u ovoj studiji vjerojatno je povezan, budući da oba tipa stanica imaju visoku aktivnost poliolskog metaboličkog puta u uvjetima simulirane hiperglikemije in vitro, kako je već spomenuto.

1.7 KLINIČKI TOK BOLESTI

Retinopatske lezije se dijele u dvije osnovne skupine: neproliferativne i proliferativne. Neproliferativne lezije čine već opisane mikroangiopatije, eksudati, te krvarenja.

Osnovne značajke proliferativne retinopatije su neovaskularizacije mrežnice, stvaranje epiretinalnih fibrovaskularnih membrana, te formiranje ožiljaka¹⁰⁸.

Klinički se dijabetička retinopatija može klasificirati u tri stadija: a) neproliferativna ili "background" retinopatija; b) preproliferativna retinopatija; c) proliferativna retinopatija.

a) Neproliferativna dijabetička retinopatija

Neproliferativni stadij je karakteriziran fokalnom intraretinalnom kapilarnom okluzijom, te pojačanom propusnošću mrežničnih krvnih žila. Klinički, mikroaneurizme i dilatirane kapilare su udružene s kapilarnom okluzijom. Okluzija

perifovealnih kapilara uzrokuje gubitak vidne oštine (ishemička makulopatija). Povećana propusnost krvnih žila se očituje točkastim i mrljastim krvarenjima te eksudacijom seruma, uključivši i lipoproteine (tvrđi eksudati), u mrežnicu¹⁴⁰.

Zadebljanje ili edem mrežnice je važna posljedica abnormalne propusnosti mrežničnih krvnih žila u dijabetičkoj retinopatiji²³. Edem koji zahvaća makulu je vjerojatno najčešći uzrok smanjenja vidne oštine u dijabetičkoj retinopatiji. Dijabetička makulopatija se javlja kao fokalno ili difuzno zadebljanje mrežnice sa ili bez depozita intraretinalnih lipoproteinskih eksudata. Fluoresceinska angiografija će pokazati prekid krvno - mrežnične barijere ocrtavanjem mikroaneurizmi koje propuštaju fluorescein, te dilatiranih kapilarnih segmenata¹⁷⁵.

Fokalni makularni edem je karakteriziran područjima fokalnog propuštanja fluoresceina iz specifičnih kapilarnih lezija i često je udružen s prstenima tvrdih eksudata¹⁴⁰.

Karakteristike difuznog makularnog edema su izrazitija vidljivost mrežničnog kapilarnog spleta, difuzno propuštanje iz širokih područja kapilarnog spleta stražnjeg dijela mrežnice, minimalni tvrđi eksudati, te cistoidne degenerativne mrežnične promjene.

Prognoza vidne oštine, sa ili bez terapije, je lošija za difuzni nego li za fokalni oblik¹⁹².

b) Preproliferativna dijabetička retinopatija

Preproliferativni stadij dijabetičke retinopatije je karakteriziran široko rasprostranjenom kapilarnom okluzijom. Važna oftalmoskopska manifestacija rezultirajuće mrežnične ishemije je formiranje mrlja poput čuperka vate¹⁴⁵.

Ostale manifestacije proliferativne retinopatije uključuju široko rasprostranjene intraretinalne mikrovaskularne abnormalnosti, venska krvarenja, te velika mrljasta mrežnična krvarenja.

Budući da unutar 12-24 mjeseca približno 50% očiju s preproliferativnim značajkama progredira u proliferativnu fazu, uputan je pojačan nadzor nad takvim očima²⁰¹⁻²⁰⁵.

c) Proliferativna dijabetička retinopatija

Proliferativni stadij dijabetičke retinopatije je karakteriziran fazom proliferacije novostvorenih krvnih žila i ekstraretinalnih fibrovaskularnih membrana, te fazom kontrakcije. Ekstraretinalna fibrovaskularna proliferacija se smatra odgovorom na široko rasprostranjenu kapilarnu okluziju i ishemiju mrežničkog tkiva²⁶.

Nove krvne žile se razvijaju u tri faze: 1) početno pojavljivanje finih novih krvnih žila s minimumom fibroznog tkiva; 2) porast veličine i proširenosti novih žila s pojačanom fibroznom komponentom; te 3) regresija novih krvnih žila s rezidualnim fibroznim tkivom i formiranje relativno avaskularnih područja duž stražnjeg dijela staklovine⁹⁵.

Stupanj kontrakcije fibrovaskularnog proliferativnog tkiva i staklovine odražava se na prognozu vidne oštrine. U očima s fibrovaskularnom proliferacijom često se razvija parcijalno stražnje odignuće staklovine, što uzrokuje izdizanje novih krvnih žila, krvarenja u staklovinu, te traksijske komplikacije kao što su odignuće mrežnice i makularna heterotopija²³.

Tok proliferativne retinopatije je veoma varijabilan i teško predvidljiv. Općenito, slabija prognoza vidne oštrine je udružena s:

- 1) teškom mrežničnom ishemijom (procijenjenom po težini i opsežnosti mrlja poput čuperaka vate, intraretinalnih mikrovaskularnih abnormalnosti, te deformiranju vena poput krunice ("beading");
- 2) novim žilnim sustavima izraslim iz vidnog živca (za razliku od onih koji su izrasli iz mrežnice i ukazuju na bolju prognozu bolesti);
- 3) opsežnošću novih krvnih žila i vezivnog tkiva i
- 4) prisutnošću preretinalnog krvarenja ili krvarenja u staklovinu⁹⁵.

1.8 ULTRASTRUKTURA I VASKULARIZACIJA VITREORETINALNIH MEMBRANA U DIJABETIČKOJ RETINOPATJI

Preretinalne proliferativne membrane su u osnovi fibrovaskularne membrane, iako sadrže glijalne i upalne stanice^{88, 168}.

Građene su od krvnih žila uklopljenih u gustu kolagensku mrežu s glikoproteinskom međustaničnom tvari i staničnim elementima⁸⁹.

U proliferativnim membranama se razlikuju tri grupe krvnih žila: žile u razvoju, zrele žile i žile u regresiji²²⁴.

Žile u razvoju imaju debele stijenke i uske lumene, te endotelijalne mikrovile na luminalnoj i abluminalnoj strani. Žile u razvoju su tipično okružene obilnom višeslojnom bazalnom membranom, fragmentiranom na mjestu pupanja.

Zrele žile imaju tanke stijenke, široke lumene i dobro formiranu bazalnu laminu.

Žile u regresiji pokazuju gubitak citoplazmatske i nuklearne strukture endotelijalnih stanica. U njima također mogu biti prisutne staza ili tromboza s formiranim krvnim elementima, ili pak oboje. Ponekad se vidi diskontinuitet žilne stijenke, no bazalna membrana tipično ostaje kao intaktni monosloj²²⁴.

Karakteristično je da žile preretinalnih neovaskularizacija propuštaju fluorescein, no, fenestracije tih žila su rijetke, pa se pretpostavlja da fluorescein propušta kroz nekompetentne ili nezrele stanične spojeve, neposredno kroz endotelne stanice njihovim transportnim sustavima, ili zbog abnormalne građe bazalne membrane. Ovo posljednje je uzrok povećane propusnosti kod dijabetičke nefropatije²²⁴.

1.8.1 Stanični elementi proliferativnih membrana

Proliferativne membrane su građene od stanica različite morfologije i porijekla: monocita/makrofaga, limfocita, glija stanica i fibroblasta.

Kontraktilne epiretinalne i subretinalne membrane imaju sličan stanični sastav, iako subretinalne membrane imaju veći udio mrežničnog pigmentnog epitela a manje glijalnih elemenata nego epiretinalne membrane⁸⁸.

Makrofagi tu dospijevaju iz rezidencijalnih ili cirkulirajućih monocita-makrofaga zbog oštećenja hematookularne barijere te kemotaktičkih i aktivacijskih signala za diferencijaciju fibroblasta, pigmentnih i glija stanica mrežnice u stanice fagocitnog reda. Makrofagi izlučuju proliferativne faktore kao što su interleukin, fibronektin, faktori rasta (FGF, TNF-alfa, TGF-beta, PDGF), plazminogen i kolagenaze⁵³.

Astrociti-makroglija čine oko 80% svih glija stanica u proliferativnoj membrani. U mrežnici se nalaze u unutrašnjem mrežastom sloju i uz papilu vidnog živca u obliku vodoravne gliozne mreže unutrašnjeg i vanjskog mrežastog sloja.

Mikroglija stanice se nalaze u vanjskom mrežastom sloju mrežnice, a javljaju se u membranama nakon krvnih monocita, u ranoj fazi stvaranja membrana. Stanice mikroglije izlučuju GFP (Glia Promoting Factor) koji pobuđuje proliferaciju astrocita u makrofage. Glija stanice izlučuju faktore rasta koji djeluju na fibroblaste i pigmentni epitel mrežnice, te GGFP (Glial Growth Promoting Factor) koji djeluje na druge glija stanice^{31, 70}.

U membranama su uvijek nazočne i stanice pigmentnog epitela mrežnice. One izlučuju sastojke izvanstanične tvari (kolagen, fibronektin) i tvari koje djeluju na druge stanice (primjerice, faktor rasta bFGF).

Fibroblasti u membranama nisu porijeklom nezreli fibrociti, već su nastali metaplazijom iz pigmentnog epitela mrežnice, hijalocita, makrofaga, glija stanica, adventicije krvnih žila i mezenhima²⁰⁰.

1.8.2 Izvanstanična tvar u proliferativnim membranama

Izvanstanična tvar proliferativnih membrana građena je od kolagena, fibrina i glikoproteina, od kojih je osobito važan fibronektin. Izvanstanična tvar je

porijeklom dijelom iz krvi zbog oštećenja hematookularne barijere, a dijelom je sintetiziraju stanične strukture oka⁷⁰.

Fibronektin je visokomolekularni glikoprotein koji je uvijek nazočan u ožiljcima i u proliferativnim vitreoretinalnim membranama. Važan je kao antigen na površini fibroblasta i sudjeluje u hemostazi, adheziji, opsonizaciji, migraciji, te sintezi unutarstaničnih struktura i izvanstanične tvari⁸⁹.

1.8.3 Faktori rasta i stanični regulatori

Faktori rasta su polipeptidi koji sami ili u zajednici s drugim tvarima utječu na razmnožavanje stanica indukcijom diobe i specifične sinteze DNK, prenoseći putem receptora transmembranski intracelularni signal. Nastaju lokalno, u oku, ili u oko dopijevaju iz seruma. U proliferativnim membranama nazočni su slijedeći faktori rasta: FGF, PDGF, TGF-beta, EGF i TNF, te stanični regulatori integrini¹⁴³.

FGF (Fibroblast Growth Factor) djeluje proliferacijski, neovaskularizacijski i mitogeno, a stimulacijom imunokompetentnih stanica utječe na oslobađanje gama - interferona koji pobuđuje ekspresiju antigena MHC klase II na stanicama mrežnice koje ga inače ne ekspimiraju (pigmentni epitel, Muellerove stanice, žilni endotel). Odgovoran je za fibroblastičnu proliferaciju i vaskularizaciju komornog kuta^{143, 144}.

PDGF (Platelet Derived Growth Factor) nastaje raspadom trombocita i izlučivanjem makrofaga. Ima izrazito kemotaktičko djelovanje na stanice mrežničkog pigmentnog epitela, glija stanice i fibroblaste.

TGF-beta (Transforming Growth Factor) inhibira proliferaciju žilnog endotela, a stimulira proliferaciju i fibroznu transformaciju pigmentnog epitela mrežnice uz utjecaj na kontrakciju kolagena.

TNF (Tumor Necrosis Factor) izlučuju makrofagi, a ima angiogeno djelovanje.

Integrini posreduju razmjenu signala između citoskeleta i ekstracelularnog prostora¹⁴⁴.

1.8.4 Mehanizam razvoja fibrovaskularnih membrana

Do danas nije točno poznat mehanizam razvoja fibrovaskularnih membrana u proliferativnoj dijabetičkoj retinopatiji, kao ni mehanizam regresije nakon laserske fotokoagulacije, no po svoj prilici su ovi događaji modulirani finom ravnotežom niza faktora rasta unutar samog oka²²¹.

Prema dosadašnjim saznanjima, mehanizam je ovakav: zbog oštećenja mrežnice (ishemijom, slobodnim radikalima) i prekida hematookularne barijere javlja se u međustaničnom prostoru i staklovini povećana količina bjelančevina, uz oslobađanje faktora rasta s mitogenim, proliferacijskim i metaplastičkim djelovanjem na pigmentni epitel, glija stanice mrežnice i fibroblaste. U staklovini i serumu se javlja povećana količina angiogenog faktora IGF-I (Insulin-Like Growth Factor), za kojeg postoje receptori na žilnom endotelu i fotoreceptorima mrežnice. Općenito, uzorci staklovine dijabetičkih očiju imaju povećanu proliferacijsku aktivnost u usporedbi s normalnim očima^{41, 173}.

Fibronektin vjerojatno sudjeluje u kemotaktičkom privlačenju stanica u sastav proliferativnih membrana u progresiji. Kako i same stanice subretinalnih membrana počinju proizvoditi fibronektin, kemotaksija membrane biva još jača. Zaista, uočena je migracija mrežničnih pigmentnih epitelnih stanica i u dobro formiranim proliferativnim membranama. Migrirajuće stanice ne samo da bivaju privučene fibronektinskom kemotaksijom, već ga vjerojatno i same proizvode, kako je uočeno u drugim patološkim tkivima⁸⁹.

Mehanizam razvoja novih krvnih žila je invadiranje ekstracelularnog prostora procesom formiranja citoplazmatskih produžetaka citoplazmatskog eksteniranja izloženih endotelnih stanica, kojeg potom slijedi luminalno pupanje. Intercelularni procijepi nisu nađeni u žila u razvoju, a u njima i u žila u regresiji

fenestracije su rijetkost, dok se fenestracije nalaze u zrelim žilama u oko 30% slučajeva. Žile u regresiji, sa degeneracijom stijenke, mogle bi pridonositi spontanim krvarenjima u proliferativnoj dijabetičkoj retinopatiji. Žile u neovaskularnim membranama prolaze kroz razvojni proces od nezrelih do žila u regresiji. Kad nastane dovoljan broj fragilnih žila u regresiji, može doći do krvarenja. Ova pojava može biti u korelaciji s kliničkim zapažanjem da se krvarenje u staklovinu ne nalazi samo kod prve pojave neovaskularizacije, već i nakon laseriranja ili u kasnijim stadijima dijabetičke retinopatije kad već postoje i žile u regresiji²²⁴.

1.8.5 Imunohistopatološki nalazi u proliferativnoj dijabetičkoj retinopatiji

Rahi i Addison (cit. Baudouin i sur.¹⁴) su prvi sugerirali da bi u razvoju dijabetičke mikroangiopatije udjela mogli imati i imunološki mehanizmi, budući da su u dijabetičkoj nefropatiji otkriveni depoziti imunoglobulina IgG, IgM i komplementa na glomerularnoj bazalnoj membrani¹⁵.

U dijabetičkoj retinopatiji su otkrivene velike količine imunoglobulina IgG, IgA i komponenata komplementa u korioidnoj stromi i na bazalnoj strani stanica mrežničnog pigmentnog epitela, a u žilnim stijenkama na razini endotela pak crtasti depoziti imunoglobulina IgG, IgA, IgE i IgM.

Također, ispoljavanje HLA-DR antigena na pigmentnim i nepigmentiranim epitelnim mrežničnim stanicama navodi na misao o mogućim autoimunim fenomenima. Pretpostavlja se da je imunološka reakcija rezultat neposredne stimulacije faktorima rasta iz oštećene mrežnice. Naime, utvrđeno je da PDGF (platelet - derived growth factor), EGF (epidermal growth factor) i FGF (fibroblast growth factor) potiču proizvodnju gama - interferona, snažnog induktora ekspresije HLA-DR antigena za mnoge stanice, kako in vitro tako i in vivo^{15, 208}.

Iako nije poznat točan mehanizam koji uzrokuje ekspresiju HLA antigena na mjestima na kojima oni normalno ne postoje, vjeruje se da njihova perzistirajuća indukcija na tim mjestima pretvara ciljne stanice u funkcionalne

antigen-prezentirajuće stanice, omogućavajući tako aktivaciju pomoćničkih T-limfocita, što konačno rezultira autoimunom reakcijom sa sekundarnim depozitima imunoglobulina i aktivacije komplementa. U prilog tome govori nalaz aberantne ekspresije HLA-DR i HLA-DQ antigena na nelimfoidnim stanicama u brojnim autoimunim bolestima^{14, 15}.

Bez obzira na dokaze o imunim, a napose autoimunim zbivanjima na razini epitelnih stanica u dijabetičkoj retinopatiji, ne može se utvrditi je li autoimuna reakcija usmjerena na same stanice, ili pak na fagocitirane vitreoretinalne antigene nazočne na njihovom bazalnom polu. Štoviše, nije moguće ni utvrditi jesu li ti autoimuni procesi epifenomen neovaskularizacije, ili pak igraju ulogu u njenoj inicijaciji^{128, 160}.

1.8.6. Liječenje dijabetičke retinopatije

1.8.6.1 Konzervativna terapija dijabetičke retinopatije

Liječenje dijabetičke retinopatije je velik problem jer je terapija zbog manjkavog znanja o njenoj patogenezi češće utemeljena empirijski nego li racionalno. Osim toga, dugotrajni tok bolesti sa egzacerbacijama i spontanim remisijama otežava procjenjivanje učinaka liječenja^{85, 166}.

Dobra metabolička kontrola može odložiti manifestiranje retinopatije. No, kad su se promjene već javile, metabolička kontrola ima slabog učinka²⁰¹⁻²⁰⁵.

Mnogo je pokušaja liječenja dijabetičke retinopatije lijekovima, npr. rutinom, antikoagulansima, vazodilatatorima, dekstranom, vitaminima A, B12, E, K i P, ibudilastom, ekstraktom indijske biljke Saptamrita lauha itd. Od svih se odustalo, bilo zbog nuspojava, bilo zbog nedjelotvornosti^{67, 75, 164, 184, 195}.

Mrežnični lipoidni eksudati se mogu ukloniti dijetom s malo masti. Paraaminosalicilna kiselina, heparin i lipotropne tvari kao klofibrat uklanjaju lipoidne eksudate, ali je i taj učinak nesiguran. Androgeni hormoni i anabolički steroidi su također sumnjivog djelovanja⁶⁹.

U svakom slučaju, treba voditi računa o faktorima rizika za razvoj retinopatije, a to su^{20, 109, 110, 121, 132, 157, 228}:

1. hiperglikemija
2. genetička predispozicija
3. uremija/hemodijaliza
4. hipoglikemija
5. hipertenzija
6. hiperlipoproteinemija
7. trudnoća
8. nikotin
9. kontraceptivi.

1.8.6.1.1 Metabolička kontrola

Povezanost između razine glukoze u krvi i mikrovaskularnih komplikacija u dijabetesu ostaje nejasna. Velika količina podataka, kako iz eksperimentalnih studija na životinjama tako i iz kliničkih studija, sugerira da dobra kontrola inhibira retinopatiju. To nije moguće klinički dokazati budući da je teško postići dugotrajnu normalizaciju razine glukoze u krvi⁵⁰. Nedavna poboljšanja u liječenju dijabetesa su postignuta uvođenjem insulinskih infuzijskih pumpi te konceptom pojačane konvencionalne terapije. Te tehnike omogućavaju dugotrajnu dobru ambulantnu kontrolu. Kao rezultat, započet je prospektivni klinički pokus (The Diabetic Control and Complications Trial) kako bi se ustanovio učinak poboljšane kontrole glikemije na retinopatiju²⁰¹. Studije koje koriste novije metode kontrole do danas nisu pokazale dramatične efekte na razvijenu retinopatiju. Što više, neke studije^{28, 42, 149, 153, 159, 181, 212} sugeriraju da striktna metabolička kontrola može ubrzati napredovanje retinopatije u nekim očima. Tako Rosenlund i sur.¹⁵⁹ opisuju

prolaznu proliferativnu dijabetičku retinopatiju tokom pojačanog liječenja dijabetesa kod dvije vrlo mlade žene. Liječenje je pojačano zbog slabe metaboličke kontrole. Nakon 5 odnosno 7 mjeseci pojačanog liječenja javila se proliferativna dijabetička retinopatija. Obje pacijentice su imale mikroalbuminuriju, koja se smatra markerom kasnijeg razvoja ozbiljne retinopatije. Pacijentice su često oftalmološki kontrolirane, a proliferacije su se bez ikakve oftalmološke terapije spontano povukle unutar 3-5 mjeseci¹⁵³.

Stoga, kao što treba ohrabrivati dobru kontrolu glikemije i krvnog tlaka, važno je pomno oftalmološki nadzirati svakog pacijenta koji se podvrgava korekciji loše kontrolirane glikemije^{152, 153, 159}.

1.8.6.2 Fotokoagulacija

Fotokoagulacija se trenutno koristi za liječenje očiju s neproliferativnom retinopatijom s makularnim edemom, te očiju s proliferativnom retinopatijom.

1) Fotokoagulacija u neproliferativnoj retinopatiji s makularnim edemom

Makularni edem se klasificira u ishemički, fokalni, difuzni ili kombinirani tip. U klasifikaciji makularnog edema od velike je pomoći fluoresceinska angiografija²¹¹.

Faktori rizika koji predisponiraju loš odgovor na fotokoagulaciju su:

- 1) difuzni edem i difuzno propuštanje fluoresceina;
- 2) makularna ishemija (ekstenzivna neprohodnost perifovealnih kapilara);
- 3) depoziti tvrdih eksudata u foveoli;
- 4) cistoidna degeneracija^{4, 5, 6}.

Često su potrebni mnogostruki tretmani tokom više mjeseci. Povlačenje tvrdih lipidnih prstenova se postiže češće od povlačenja zadebljanja mrežnice. Nekoliko malih kliničkih pokusa pokazalo je očividno poboljšanje liječenjem. Ti

pokusi sugeriraju da je stabilizacija vidne oštine u liječenim očima učestalija nego u neliječenim očima, te da intervenciju treba izvesti prije nego nastane značajan gubitak vidne oštine (razina 20/80). Studija o ranom tretmanu dijabetičke retinopatije (ETDRS) trenutno ocjenjuje uporabu fotokoagulacije argonskim laserom u liječenju makularnog edema²⁰¹.

1.8.6.2.1 Fotokoagulacija u proliferativnoj retinopatiji

Studija o dijabetičkoj retinopatiji (1971-79)²⁰¹⁻²⁰⁵ jasno je pokazala sposobnost panretinalne fotokoagulacije da poboljša tok i prognozu dijabetičke retinopatije te da značajno smanji razmjere gubitka vidne oštine.

Ista studija je pokazala da je time postignuto smanjenje razmjera teškog gubitka vida (<5/200) od 60%, a koji iznosi 15,9% u neliječenih očiju odnosno 6,4% u liječenih. Ustanovljeno je da određene podskupine očiju s proliferativnom retinopatijom imaju visoku učestalost gubitka vida ako se ne liječe. Kod takvih očiju sa značajkama visokog rizika obično je indicirana promptna panretinalna koagulacija²⁰².

Cilj panretinalne fotokoagulacije je da se izazove regresija postojećeg neovaskularnog tkiva te da se spriječi buduće stvaranje novih krvnih žila. Količina terapije potrebne za postizanje tih krajnjih ciljeva je određena kliničkim odgovorom. Dodatna terapija se primjenjuje dok ne dođe do regresije ili dok krvarenje u staklovinu onemogućí daljnju terapiju. Djelotvorni su i ksenonsko svjetlo i argonska fotokoagulacija. Fotokoagulacija kriptonskim crvenim laserom može biti indicirana ako postoje krvarenje u staklovinu ili katarakta, budući da tu valnu duljinu mutnine u medijima manje raspršuju^{45, 151}.

Značajniji pobočni učinci i komplikacije su udružene s panretinalnom koagulacijom, uključivši gubitak noćnog vida, perifernog vida, te jedan ili dva retka vidne oštine. Makularni edem, ako je postojao preoperativno, se panretinalnom koagulacijom može pogoršati.

Osim toga, moguće su pojave epizoda fibrovaskularnih kontraktura unatoč kliničkoj regresiji, što rezultira rekurentnim krvarenjem ili trakcijskim odignućem

mrežnice.

Svakako treba imati na umu i komplikacije fotokoagulacije: velika krvarenja, edem makule, ishemičku optičku neuropatiju, formiranje korioretinalnih neovaskularnih membrana, te odignuće mrežnice²⁰¹.

1.8.6.3 Kirurška terapija

1.8.6.3.1 Krioretinopeksija

Učinak panretinalne koagulacije u proliferativnoj dijabetičkoj retinopatiji se prvenstveno odnosi na razaranje ishemične mrežnice. Kad mutnine u očnim medijima onemogućuju fotokoagulaciju, primjerice katarakta ili krvarenje u staklovinu, moguće je odljuštiti retinu pomoću mrežnične kriosonde primijenjene neposredno na spojnicu, ili pak nakon incizije spojnice više straga na bjeloočnicu. Primijećeno je povlačenje neovaskularizacija i stražnjeg i prednjeg segmenta nakon krioblacije. Ekstenzivna terapija može izazvati kontrakturu staklovine i posljedično krvarenje ili odignuće mrežnice^{87, 146}.

1.8.6.3.2 Kirurgija odignuća mrežnice

Odignuće mrežnice uzrokovano proliferativnom retinopatijom se obično razvija u kasnom stadiju bolesti u asocijaciji s kontrakturom stanica unutar proliferirajućeg tkiva duž stražnje površine kolabirajuće staklovine. Odignuće mrežnice po svojoj prirodi može biti regmatogeno, trakcijsko ili kombinirano trakcijsko-regmatogeno⁷⁶.

Ekstramakularno lokalizirana dijabetička odignuća mogu ostati stabilna tokom dugog vremenskog razdoblja i ne zahtijevaju nikakve druge terapije osim periodične opservacije i pacijentovog samonadzora središnjeg vidnog polja. Odignuća mrežnice koja se protežu u makularno područje zahtijevaju kiruršku intervenciju s vitrektomijom, skleralnom plombom ili skleralnom resekcijom. Da bi se postigao maksimum oporavka vida, kirurški zahvat treba izvesti što je ranije

moguće nakon zahvaćanja makule⁶⁴.

Kako su tehnike, sigurnost, te rezultati vitrealne kirurgije poboljšani, ova tehnika je u liječenju dijabetičke ablacije zamijenila tehnike skleralne fiksacije. No, postupci i skleralne fiksacije i skleralne resekcije se u određenim složenim anatomskim situacijama ipak koriste, kako bi se zatvorili prednji ili stražnji razdori mrežnice ili relaksirala trakcija staklovine kad je okularna disekcija nepotpuna¹⁵⁰.

1.8.6.3.3 Vitrektomijska kirurgija

Prihvaćene indikacije za vitrektomijsku kirurgiju u proliferativnoj dijabetičkoj retinopatiji uključuju šestomjesečnu nazočnost neresorbirajućeg krvarenja u staklovini, te odignuće mrežnice, bilo traksijsko ili traksijsko-regmatogeno, koje zahvaća makulu. Relativna prednost rane (1-6 mj.) nasuprot kasnijoj (12 mj.) vitrektomiji za teška krvarenja predmet je ispitivanja Studije o vitrektomiji dijabetičke retinopatije (DRVS). Osim toga, DRVS ispituje vrijednost vitrektomije u liječenju naglo progredirajuće aktivne proliferativne retinopatije¹⁶⁴.

Glavni ciljevi vitrealne kirurgije su: odstraniti zamućeni staklovinski gel; osloboditi prednju-stražnju vitreoretinalnu trakciju; ekscizijom, segmentacijom ili delaminacijom ekstraretinalnog fibrovaskularnog tkiva i stražnje površine staklovine iz kojeg raste osloboditi tangencijalnu retinalnu trakciju, zatvoriti sve razdore mrežnice. Da bi se ti ciljevi postigli, danas se rabi cijeli niz tehnika, uključivši disekciju fibrovaskularnog tkiva škarama, endodijatermiju, endofotokoagulaciju, unutrašnju drenažu subretinalne tekućine, te izmjenu zrak - tekućina. I tehnike skleralne fiksacije također mogu biti korisne¹¹⁶.

Rezultati vitrektomijske kirurgije su posljednjih godina značajno unaprijeđeni, zahvaljujući rezumijevanju patofiziologiji proliferativne retinopatije, većem kirurškom iskustvu, te kontinuiranim tehničkim inoviranjem. Kod očiju sa samim krvarenjem u staklovinu, može se postići postoperativno poboljšanje vida u 75-80%, sa 20-25% očiju koje postignu vidnu oštrinu koja omogućava čitanje (20/50 ili više)^{57, 177}.

Kod očiju sa mrežničnim odignućem koje zahvaća makulu uzrokovanim trakcijom prozirnih medija, može se postići poboljšanje vida u 60-72% očiju, dok manje od 10% postigne vidnu oštrinu koja omogućava čitanje^{61, 177}.

Oči s kombiniranim trakcijskim i regmatogenim odignućem mrežnice imaju mnogo slabiju prognozu s poboljšanjem vida u 32-53% očiju i vidnu oštrinu koja omogućava čitanje u 7-10% očiju.

Vitrektomijska kirurgija je vrlo rizičan postupak. Česte intraoperativne komplikacije uključuju jatrogene razdore mrežnice, odignuća mrežnice, te teška krvarenja. Važne postoperativne komplikacije uključuju hemolitički ili "ghost cell" glaukom, uveitis, kataraktu, rekurentna krvarenja u staklovinu, odignuća mrežnice te ftizu očne jabučice.

Postoperativna neovaskularizacija šarenice se češće javlja u afakičnim (30%) nego u fakičnim očima (8%), te se stoga leća odstranjuje jedino kad je to apsolutno nužno za postizanje anatomskih ciljeva operativnog postupka.

Uspješna vitrektomijska kirurgija ima značajan učinak na tok proliferativne retinopatije predupređivanjem daljnje fibrovske proliferacije iz mrežnice. Studije pokazuju da, postigne li se uspješan rezultat u prvih šest mjeseci nakon vitrektomije, u 83-92% dijabetičkih očiju su vid i anatomski rezultati stabilni^{61, 177}.

1.8.7 Hemoreološke promjene u dijabetesu melitusu

Dijabetes je metabolička bolest koja se obično ne smatra hematološkim poremećajem, no, mnogi simptomi i komplikacije dijabetesa su vezani s promjenama u krvi¹³. Štoviše, hematološke promjene udružene s dijabetesom vezane su za vaskularne promjene. Potvrđena je veza između hiperviskoznosti krvi i mikroangiopatija: retinopatije, nefropatije i periferne ishemije¹².

Mrežnične promjene nisu tipične za dijabetes, već se mogu naći i kod drugih tipova retinopatija udruženih s hiperviskozitetom: multipli mijelom, Waldenstromova makroglobulinemija; smanjenje viskoziteta plazme plazmaferezom u

takvih pacijenata popravlja retinopatiju. Vjerojatni mehanizam djelovanja hiperviskoziteta je slijedeći: povećani otpor protoku krvi izaziva stazu, posebno u kapilarama i postkapilarnim venulama, a to su karakteristična mjesta za rane kliničke manifestacije dijabetičke retinopatije⁹⁰.

Središnji položaj u mehanizmu nastanka poremećaja mikrocirkulacije ima oštećenje endotelnog sloja. Javlja se izrazita fenestracija bazalne membrane, odnosno povećana poroznost. Kao rezultat, proteini napuštaju intravaskularni prostor i odlaze u intersticijski prostor²¹⁵, uzrokujući smanjenje intravaskularnog tlaka, što pak dovodi do konstrikcije lumena vaskularnog sustava. Ti procesi uzrokuju mikroaneurizme i posljedično ekstravazaciju eritrocita. Rezultat toga su petehijalna krvarenja, kakva se mogu vidjeti u drugoj fazi retinopatije^{218, 225, 227}.

1.8.7.1 Mjerenje protoka krvi u mikrocirkulaciji

Protok krvi u mikrocirkulaciji ovisi o razlici arteriovenskog tlaka, geometriji krvnih žila te o svojstvima protoka krvi.

Protok krvi u velikim krvnim žilama se kvantitativno određuje Doppler ultrazvučnom tehnikom^{127, 230}. Kvantitativno mjerenje protoka krvi u mikrocirkulaciji je veoma teško, i izvedivo je u samo nekim regijama: među njima su koža, točnije kapilare u zaslonu nokta, gdje se ispituje mikrocirkulacija periferije, te bulbarna spojnica, za ispitivanje opskrbe arterija glave. Mrežnična mikrocirkulacija se može mjeriti video-fluorescentnom angiografijom po Koerberu i Jungu^{100, 109, 219}. U odsutnosti hemodinamski aktivnih stenoza iza točke odvajanja oftalmičke arterije od unutrašnje karotidne arterije, mrežnični protok krvi dobro predstavlja cerebralni protok krvi. Kod dijabetičara su protok krvi i kroz bulbarnu spojnicu i kroz retinu značajno niži nego kod zdravih ljudi^{8, 101, 103}.

1.8.8 Kapacitet krvnog protoka

Kapacitet krvnog protoka nije fizikalni parametar koji se može nedvosmisleno definirati, te se stoga ne može ni direktno mjeriti. Osobitu ulogu igra u patološki promijenjenoj cirkulaciji, gdje se često mogu primijetiti prestaza i staza. Krv, suspenzija stanica u newtonijanskoj tekućini - plazmi, se kod zdravih ljudi uvijek ponaša kao tekućina. Ograničenost kapaciteta protoka krvi se iskazuje kod činjenice da se pod veoma malim perfuzijskim tlakovima krv može ponašati kao krutina. Poraste li perfuzijski tlak, krv počinje teći. Točka prijelaza iz čvrste u tekuću fazu naziva se točka popuštanja (yield point)¹¹⁸. Stres koji izaziva tečenje zove se stres popuštanja¹⁰¹. Ukupni kapacitet protoka krvi, koji se može mjeriti za najniži stres laminarnog toka (shear stress) pomoću stresa popuštanja, ovisi o: viskozitetu plazme¹⁰¹, agregaciji eritrocita¹²⁸, agregaciji trombocita, adheziji stanica¹²², rigiditetu eritrocita⁵¹, te hematokritu^{110, 222}.

Svih šest navedenih parametara je u dijabetesu povišeno, te ovise o razini glukoze u krvi kao i o jačini i broju metaboličkih devijacija.

Evo mogućih objašnjenja za ove pojave:

1. Plazmatske promjene - Plazma dijabetičara ima modificirani sastav. U njoj su koncentracije fibrinogena i alfa 2 - makro globulina povišene. Nadalje, endotelne stanice oslobađaju veću količinu antigena vezanog za faktor VIII i kofaktora ristocetina. Povišena koncentracija alfa 2 - makroglobulina, a osobito povišena koncentracija fibrinogena, uzrokuju prast viskoziteta plazme^{168, 220}. Protok krvi kroz terminalni vaskularni sustav je neposredno ovisan o viskozitetu plazme. Kad je viskozitet plazme povišen, protok krvi je razmjerno tome smanjen. Smanjenje protoka krvi uzrokuje lokalnu hipoksiju te posljedično veće oštećenje stijenki krvnih žila. Zadebljanje bazalne membrane i smanjenje intravaskularnog onkotskog tlaka izaziva ekstravazaciju tekućine u međustanični prostor i vodi do konstrikcije lumena krvnih žila. U početnom stadiju dijabetesa to može biti kompenzirano reaktivnom vazodilatacijom¹⁴².

2. Celularne promjene - Povišene koncentracije fibrinogena i alfa 2 - makroglobulina, kao i antigena vezanog za faktor VIII te kofaktora ristocetina vode do odlaganja većih količina tih proteina na stanične membrane⁴⁶. Budući da su to velike molekule, one djeluju kao molekule - mostovi između negativno nabijenih staničnih membrana³³ i zahvaljujući tome premošćuju procijep između membrana čiji se istoimeni naboji odbijaju. To pojačava reverzibilnu i nespecifičnu agregaciju eritrocita, kao i agregaciju trombocita. No, nije pojačana samo uzajamna adhezivnost krvnih stanica, već i odlaganje pokretnih krvnih stanica na endotelne stanice^{13, 46}. Pojačana adhezija leukocita i eritrocita, posebice u terminalnim kapilarama, sa smanjenim stresom laminarnog strujanja, uzrokuje smanjivanje vaskularnog lumena^{52, 82}.

Acidoza u terminalnom vaskularnom sustavu može, štoviše, zbog Donnanovog efekta, rezultirati bubrenjem eritrocita (Davidson i sur.⁴³ su dokazali lagano povećanje volumena eritrocita u acidozi). Moguće je opisati dvije vrste anomalija trombocita: povišena razina von Willebrandovog faktora, koja vodi do pojačane adhezivnosti trombocita, te povećana agregacija trombocita, čiji je opseg kod nekih dijabetičara ovisan o plazmatskoj aktivnosti kofaktora²²⁷.

Dornan i sur.⁴⁶ su dokazali da su koncentracije antigena vezanog za faktor VIII i kofaktora ristocetina u korelaciji s težinom retinopatije. Isto vrijedi i za alfa 2 - makroglobulin i alfa 1 - antitripsin. Isti autori su pokazali da je porast koagulacijske aktivnosti u dijabetičara u korelaciji s težinom retinopatije.

Slijedeći reološki faktor koji utiče na kapacitet protoka krvi, posebice u mikrocirkulaciji, je rigiditet eritrocita²⁰⁶. Rigiditet eritrocita igra odlučujuću ulogu zato što oni čine 98% ukupnog volumena stanica u krvi. Sama hiperglikemija uzrokuje glikozilaciju citoplazmatskih proteina. Nadalje, sama koncentracija slobodnih fosfata je smanjena u dijabetičara s metaboličkim poremećajima i ketoacidozom. To rezultira smanjenjem koncentracije 2,3-difosfoglicerata u eritrocitima²²⁴. Osim što se 2,3-difosfoglicerat natječe s kisikom za vezno mjesto na hemoglobinu, on štiti hemoglobin od helirajućih agenasa kao što je kalcij. Smanjena koncentracija 2,3-difosfoglicerata u međustaničnom prostoru uzrokuje pojačanu helaciju

citoplazmatskih proteina, posebice hemoglobina. Glikozilirani hemoglobin se ne može vezati s 2,3-difosfogliceratom, te je još jače heliran s kalcijem. No, nije značajno samo povišenje viskoznosti citoplazmatskog hemoglobina, već također i vezanje hemoglobina sa citoskeletom s unutrašnje strane stanične membrane, osobito sa spektrinom¹⁰⁰.

Uočeno je da povišena koncentracija slobodnih masnih kiselina, česta kod loše kontroliranih dijabetičara, pojačava rigiditet eritrocita. Kako je već spomenuto, 2,3-difosfoglicerat u eritrocitima uzrokuje manje oslobađanje kisika u terminalnom vaskularnom sustavu. To pojačava hipoksiju i također oštećuje stijenke krvnih žila. Sukladno tome, otkriveno je da su oštećenje krvi i oštećenje stanica žilnih stijenki u uskoj vezi¹⁰⁰.

1.9 DOPLERSKA SONOGRAFIJA KRVNIH ŽILA

Ultrazvučna dijagnostika bolesti krvnih žila temelji se na primjeni Dopplerova principa koji se po potrebi kombinira s ultrazvučnim B-prikazom. Dopplerov efekt se sastoji u promjeni primljenih frekvencija između dva tijela koja se kreću^{179,180,181}. Približavaju li se jedan drugom, primljena se frekvencija povećava, a kad se udaljavaju, primljena se frekvencija smanjuje. Kao izvor valova služi piezoelektrični kristal koji, titrajući, emitira ultrazvučni val poznate frekvencije koja se odbija od eritrocita koji teku određenom brzinom kroz krvnu žilu, a također i od stijenki žile. Što je žila uža, brzina gibanja eritrocita je veća s obzirom na to da u jedinici vremena ista količina krvi mora proteći kroz suženi lumen. Na temelju promjene frekvencije između emitiranog i reflektiranog ultrazvučnog vala izračunava se brzina strujanja krvi te služi kao pokazatelj stanja krvne žile⁴⁴. Promjena frekvencije (Dopplerov pomak frekvencije) izračunava se prema formuli:

$$\Delta f = \frac{2f_e v \cos \theta}{c}$$

odnosno brzina strujanja krvi iznosi:

$$v = \frac{\Delta f c}{2f_e \cos\vartheta}$$

gdje su:

- Δf = Dopplerov pomak frekvencije
- f_e = frekvencija emitiranog ultrazvučnog vala
- v = brzina strujanja krvi
- ϑ = kut između sonde i žile
- c = brzina ultrazvuka kroz tkivo (1530 m/s).

Izražavanje Dopplerova pomaka frekvencije pripadnom brzinom ima prednost pred izražavanjem frekvencijom jer se rezultati, iako se mjerenja rade aparatima s različitim emitiranim frekvencijama, odmah mogu uspoređivati.

U doplerskoj dijagnostici su u primjeni dvije vrste ultrazvučnih valova: dopler s kontinuiranim ultrazvučnim valom (CW) i dopler s pulsirajućim ultrazvučnim valom (PW). Kod kontinuiranog doplera ultrazvučni se val odašilja kontinuirano iz odašiljača (piezoelektrični kristal) koji se nalazi u istoj sondi s primaocem ultrazvučnih valova (receptorom) - koji prima vraćeni ultrazvučni val. Pri ispitivanju ovim načinom ispituje se cijeli promjer krvne žile, a budući da je brzina strujanja eritrocita različita u središtu žile u odnosu na onu uza zid žile, moguće je dobiti samo približnu brzinu strujanja u krvnoj žili⁴⁴.

S kontinuiranim doplerom ultrazvučni signal sadrži informacije o svim brzinama profila toka strujanja. To je zbog toga što kontinuirani ultrazvučni dopler stalno šalje i stalno prima informacije Dopplerova pomaka, te tako "sluša" brzine strujanja uza zid krvne žile i u središtu žile, kao i sve brzine između njih. U perifernim arterijama je poprečni raspored strujnog toka (flow profile) paraboličnog oblika s teorijski nikakvom brzinom strujanja uza zid žile (zero flow) i maksimalnom brzinom u središtu žile, te rasponom između te dvije točke od nule do maksimuma⁶⁵.

Za razliku od kontinuiranog doplera, dopler s pulsirajućim valom upućuje ultrazvuk na određenu dubinu, ne pretražuje cijeli promjer krvne žile, već samo

vrlo uske uzorke, što sve omogućuje dobivanje preciznijih podataka o brzini strujanja krvi.

Oftalmička arterija se ispituje stavljanjem ultrazvučne sonde u medijalni očni kut. U fiziološkim uvjetima krv ide kroz oftalmičku arteriju i njezine grane iznutra (iz lubanje) prema van, prema sondi koja je postavljena u medijalnom očnom kutu. Ako postoje obliterativni procesi na vratnom dijelu unutarnje karotidne arterije, dolazi do inverzije gradijenta tlaka između bazena vanjske i unutrašnje karotide pa krv počinje teći obrnutim smjerom, od lica prema mozgu (od sonde), nastojeći tako kompenzirati postojeći poremećaj. Zbog toga je podatak o smjeru cirkulacije u granama oftalmičke arterije, uz reduciran dijastolički protok i smanjenu amplitudu krivulje zajedničke karotidne arterije, najvažniji pokazatelj promjena u vratnom dijelu unutarnje karotidne arterije. Uvijek se paralelno registrira i drugi standardni odvod EKG-a da bi se moglo mjeriti eventualno zaostajanje vala krvi u oftalmičkoj arteriji. Vrijeme koje protekne od R zupca na EKG-u do sistoličkog vala oftalmičke arterije iznosi 80-120 ms. Međutim, ako krv teče kolateralnim putevima a ne direktno, potrebno je više vremena da stigne do oftalmičke arterije pa je tada i to vrijeme latencije produženo i duže je za oko 40-50 ms na strani lezije baš zbog dužeg puta kroz kolaterale vanjske karotidne arterije^{65, 158, 182, 223}.

2. MATERIJAL I METODE RADA

U Dijagnostičkom centru i u Kabinetu za glaukom Klinike za očne bolesti Kliničkog bolničkog centra u Rijeci pregledana su po 52 slučajno odabrana dijabetičara sa i bez dijabetičke retinopatije registrirana u Dispanzeru za dijabetes Zavoda za zaštitu zdravlja u Rijeci.

Svakome su učinjene slijedeće pretrage:

- 1 - oštrina vida;
- 2 - vidno polje;
- 3 - biomikroskopski pregled prednjeg očnog segmenta;
- 4 - gonioskopija komornog kuta;
- 5 - pregled očne pozadine direktnim i indirektnim oftalmoskopom;
- 6 - mjerenje očnog tlaka;
- 7 - određivanje koeficijenta istjecanja sobne vodice;
- 8 - plinskim tonografom-pletizmografom snimljena krivulja pulsog volumena u korioidnom bazenu.

Potom je na Klinici za neurologiju uređajem za transkranijalnu Doppler-ultrazvučnu pretragu krvnih žila istražena kakvoća, količina i brzina protoka krvi kroz ekstraokularne odsječke oftalmičkih krvnih žila:

- 9 - kontinuiranim Dopplerovim valom u oftalmičkoj arteriji;
- 10 - transkranijalnim Dopplerom u intrakranijskom arterijskom optoku

Ad 1 - Oštrina vida ispitana je Snellenovim tablicama na udaljenosti od 6 m.

Ad 2 - Vidno polje je ispitano perimetrom po Goldmanu.

Ad 3 - Stereo-biomikroskopskim pregledom su uočena sva odstupanja od normalnog nalaza prednjeg očnog segmenta, a poglavito dubina prednje očne

sobice, rubeoza šarenice, te prednja kortikalna katarakta.

Ad 4 - Trozrcalnom Goldmanovom prizmom i stereo-biomikroskopom je pregledan komorni kut, te ocijenjena zatvorenost i pigmentacija komornog kuta stupnjevima od 1 do 4 po Scheie-u.

Ad 5 - Na osnovu oftalmoskopskog nalaza očne pozadine promjene na disku učinjeno je stupnjevanje dijabetičke retinopatije prema Scott-u¹⁹².

1. stupanj: proširenost i tortuozitet krvnih žila mrežnice, gubitak foveolarnog refleksa i/ili pojava mikroaneurizmi;

2. stupanj: prisutnost mrežničnog krvarenja i tvrdih eksudata;

3. stupanj: manje vaskularne proliferacije uz tok krvnih žila;

4. opsežni eksudati s fibrozacijom i neovaskularizacijom, krvarenja u staklovini;

5. stupanj: ekstenzivnije promjene 4. stupnja, ablacija mrežnice, sljepoća.

Statističkim metodama su uspoređeni rezultati ispitivanja dvaju skupina pacijenata, te prikazani tablično i grafički.

Ad 6 - Očni tlak je mjereno tonometrom po Schiottz-u.

Ad 7 - Koeficijent lakoće istjecanja sobne vodice je određivan pomoću Schiottz-ovog tonometra metodom po Vojnikoviću²²⁵.

Ad 8 - Na svakoj pletizmografskoj krivulji analizirani su visina trase i izraženost Traube - Heringovog vala.

Visina trase je stupnjevana kao:

0 - normalna,

1 - umjereno snižena

2 - niska, ili

3 - izrazito niska.

Izraženost Traube - Heringovog vala je stupnjevana kao:

0 - normalno izražena,

1 - slabije izražena,

2 - vrlo slabo izražena.

Ad 9 - Nalaz ultrazvučnog mjerenja kontinuiranim Dopplerovim valom u oftalmičkoj arteriji stupnjevan je kao:

0 - uredan (indeks $R=0,55-0,60$);

1- granični (indeks $R=0,60-0,85$);

2 - patološki (indeks $R=0,86-0,90$);

3 - izrazito patološki (indeks $R=0,95-1,00$).

Ad 10 - Nalaz ultrazvučnog mjerenja transkranijalnim Dopplerom u intrakranijskom arterijskom optoku, poglavito srednje moždane arterije, stupnjevan je kao:

0 - uredan (brzina protoka krvi odstupa do 20cm/s od prosjeka za dob ispitanika);

1- patološki (brzina protoka krvi odstupa više od 20cm/s);

2 - izrazito patološki (neprikazivanje arterije).

3. REZULTATI

Ispitana su 52 dijabetičara s dijabetičkom retinopatijom i 52 dijabetičara bez dijabetičke retinopatije.

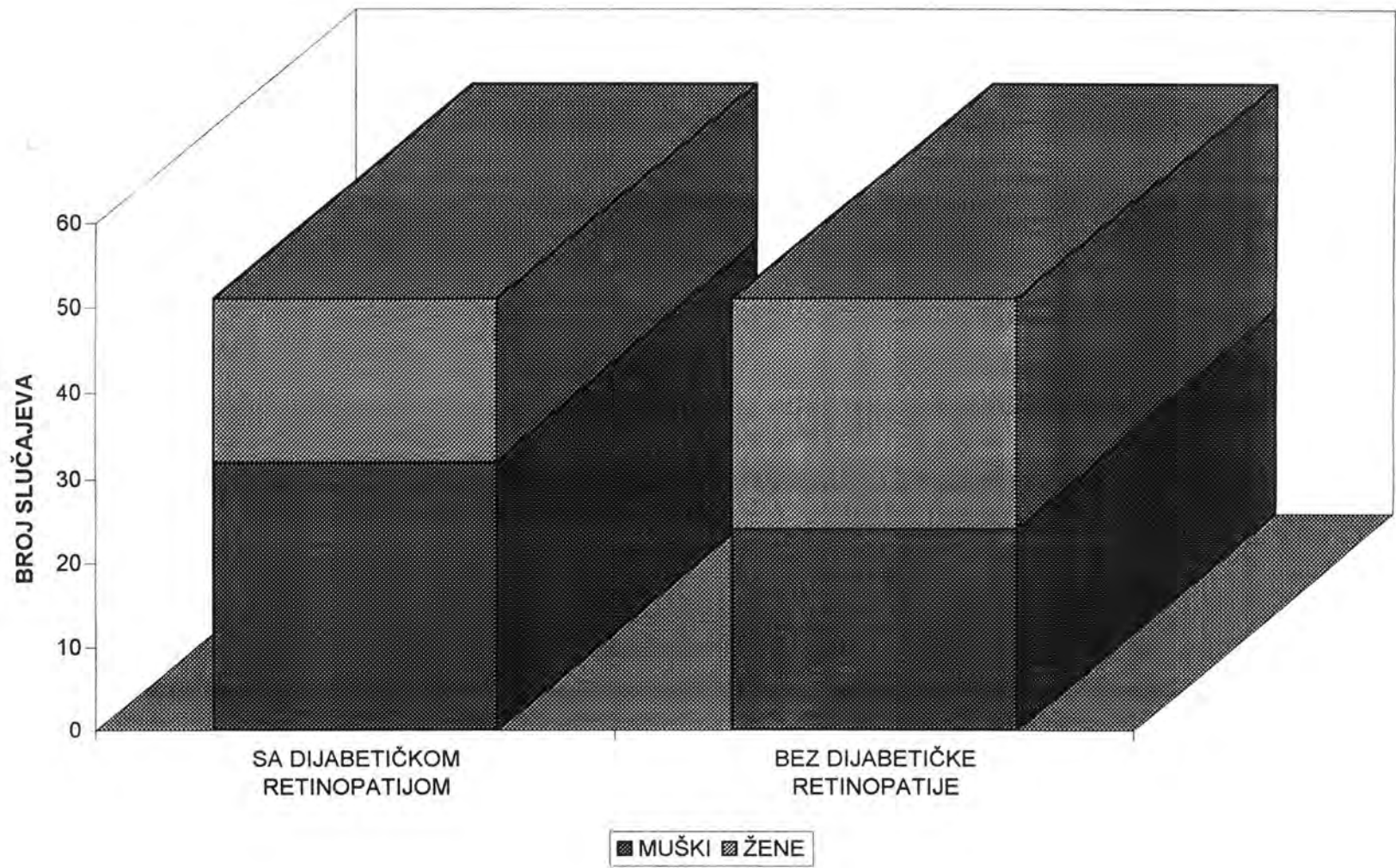
Među dijabetičarima s dijabetičkom retinopatijom bila su 32 muškarca i 20 žena, a u skupini dijabetičara bez dijabetičke retinopatije bila su 24 muškarca i 28 žena, kako je prikazano na slici 1. Ovakva raspodjela ispitanika po spolu nije statistički značajna ($t=1,59$, $p<0,1$).

Prosječna dob ispitanika u skupini s dijabetičkom retinopatijom je $57,06 \pm 12,24$ godine, a u skupini bez dijabetičke retinopatije je $54,40 \pm 13,84$ godine. Razlika srednjih vrijednosti među dvjema ispitivanim skupinama nije statistički značajna. Raspodjela dobi ispitanika u obje skupine prikazana je na tablici 1 i slici 2. U obje ispitivane skupine najbrojnija je dobna skupina od 65 do 69 godina (12 ispitanika u skupini s dijabetičkom retinopatijom, odnosno 11 u skupini bez dijabetičke retinopatije).

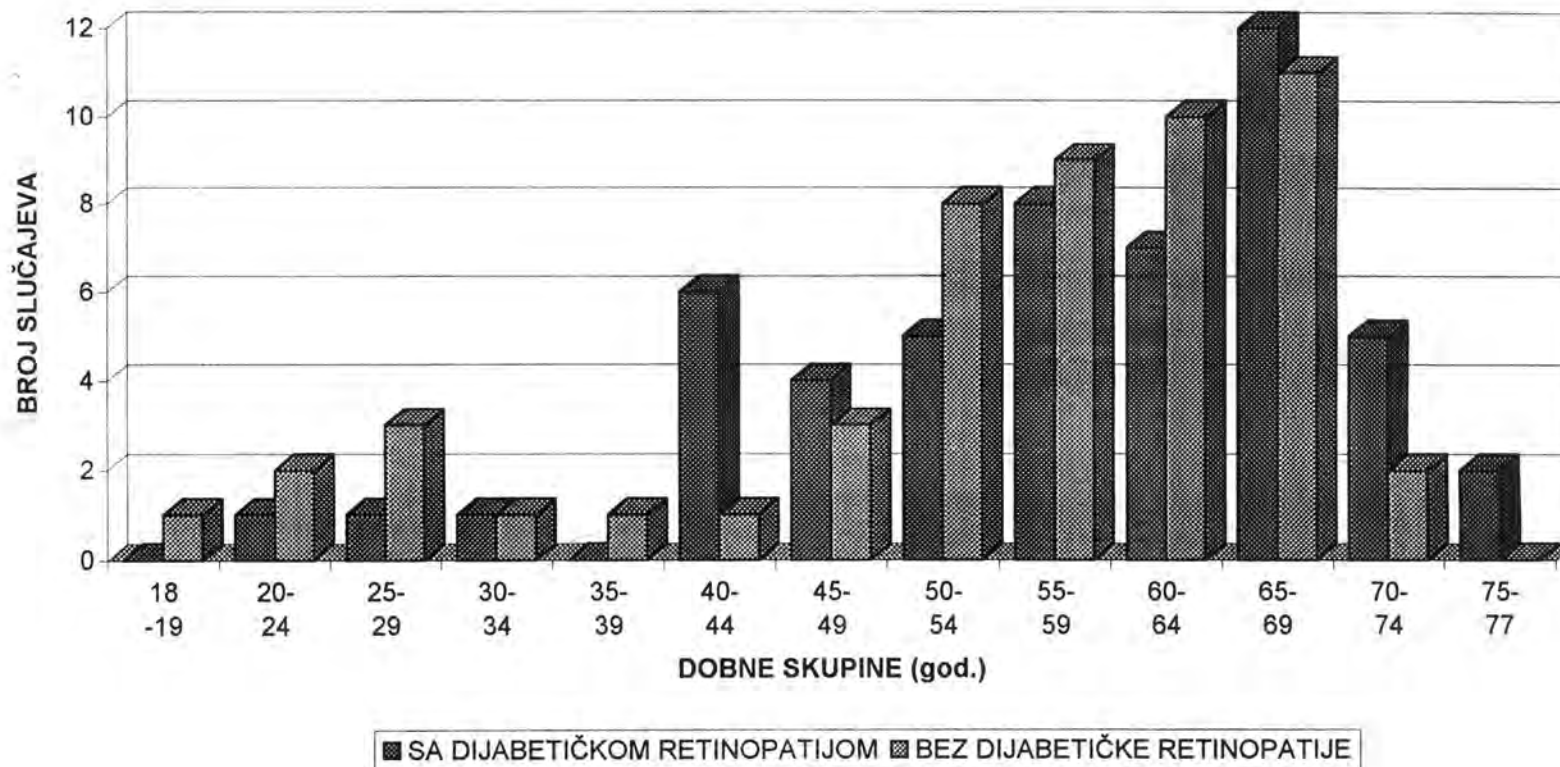
Tablica 1. RASPODJELA DOBI U SKUPINAMA SA I BEZ DIJABETIČKE RETINOPATIJE

DOBNA SKUPINA (godine)	BROJ ISPITANIKA	
	S DIJABETIČKOM RETINOPATIJOM	BEZ DIJABETIČKE RETINOPATIJE
18-19	0	1
20-24	1	2
25-29	1	3
30-34	1	1
35-39	0	1
40-44	6	1
45-49	4	3
50-54	5	8
55-59	8	9
60-64	7	10
65-69	12	11
70-74	5	2
75-77	2	0

Slika 1. RASPODJELA ISPITANIKA PREMA SPOLU U SKUPINAMA SA I BEZ DIJABETIČKE RETINOPATIJE



Slika 2. RASPODJELA DOBI U SKUPINAMA SA I BEZ DIJABETIČKE RETINOPATIJE



Prosječno trajanje dijabetičke bolesti u skupini s dijabetičkom retinopatijom je $16,41 \pm 8,31$ godina, a u skupini bez dijabetičke retinopatije je $9,44 \pm 5,61$ godina. Razlika u trajanju bolesti među dvjema ispitanim skupinama je statistički značajna ($t = 5,28$, $p < 0,001$).

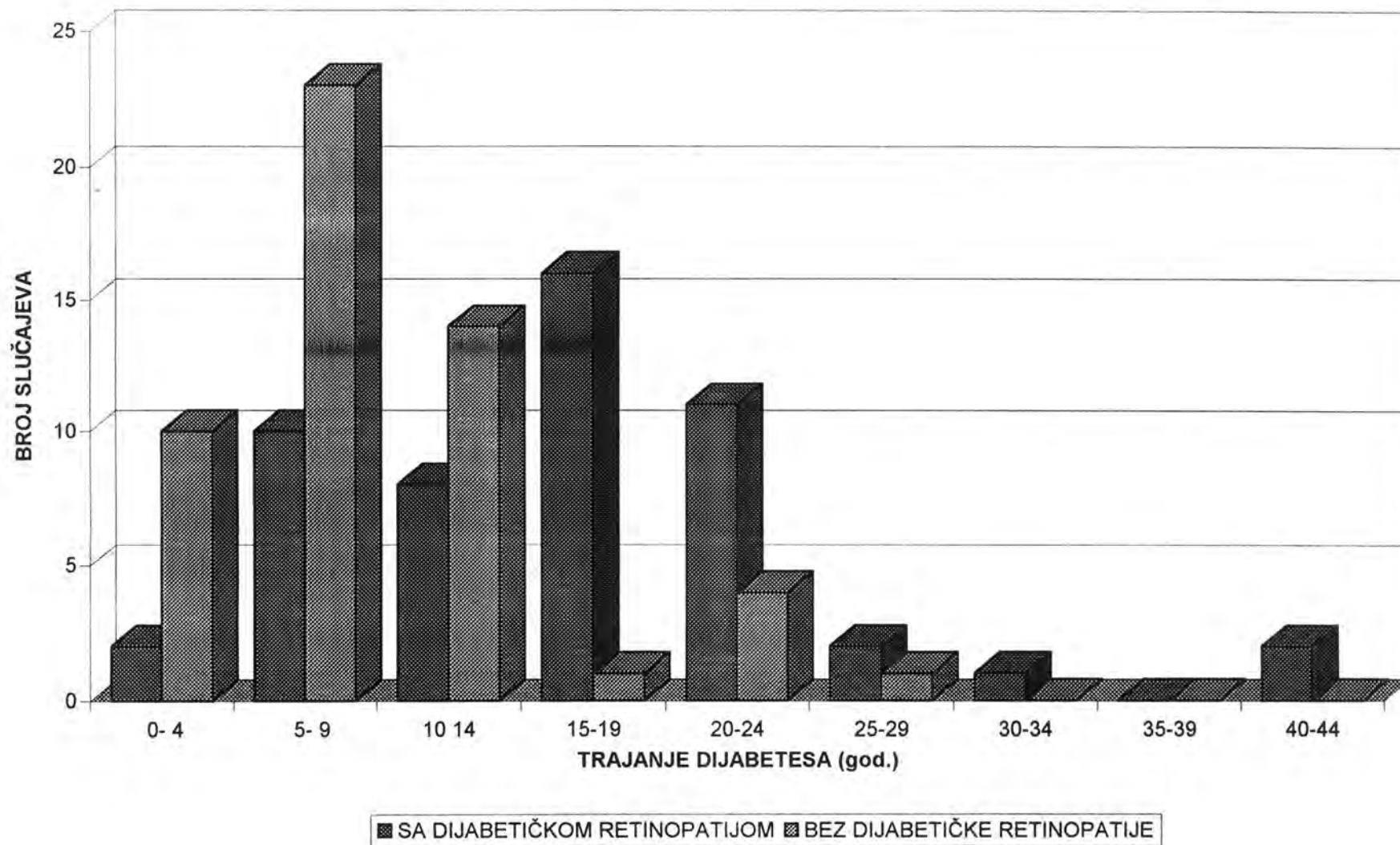
Raspodjela trajanja dijabetesa melitusa prikazana je na tablici 2 i slici 3. U skupini sa dijabetičkom retinopatijom dijabetes je najčešće trajao 15 do 19 godina (16 ispitanika). U skupini bez dijabetičke retinopatije najviše je ispitanika imalo dijabetes u trajanju od 5 do 9 godina (23 ispitanika), dok ni jedan ispitanik nije bolovao od dijabetesa melitusa dulje od 29 godina.

Tablica 2. TRAJANJE DIJABETESA MELITUSA U SKUPINAMA SA I BEZ DIJABETIČKE RETINOPATIJE

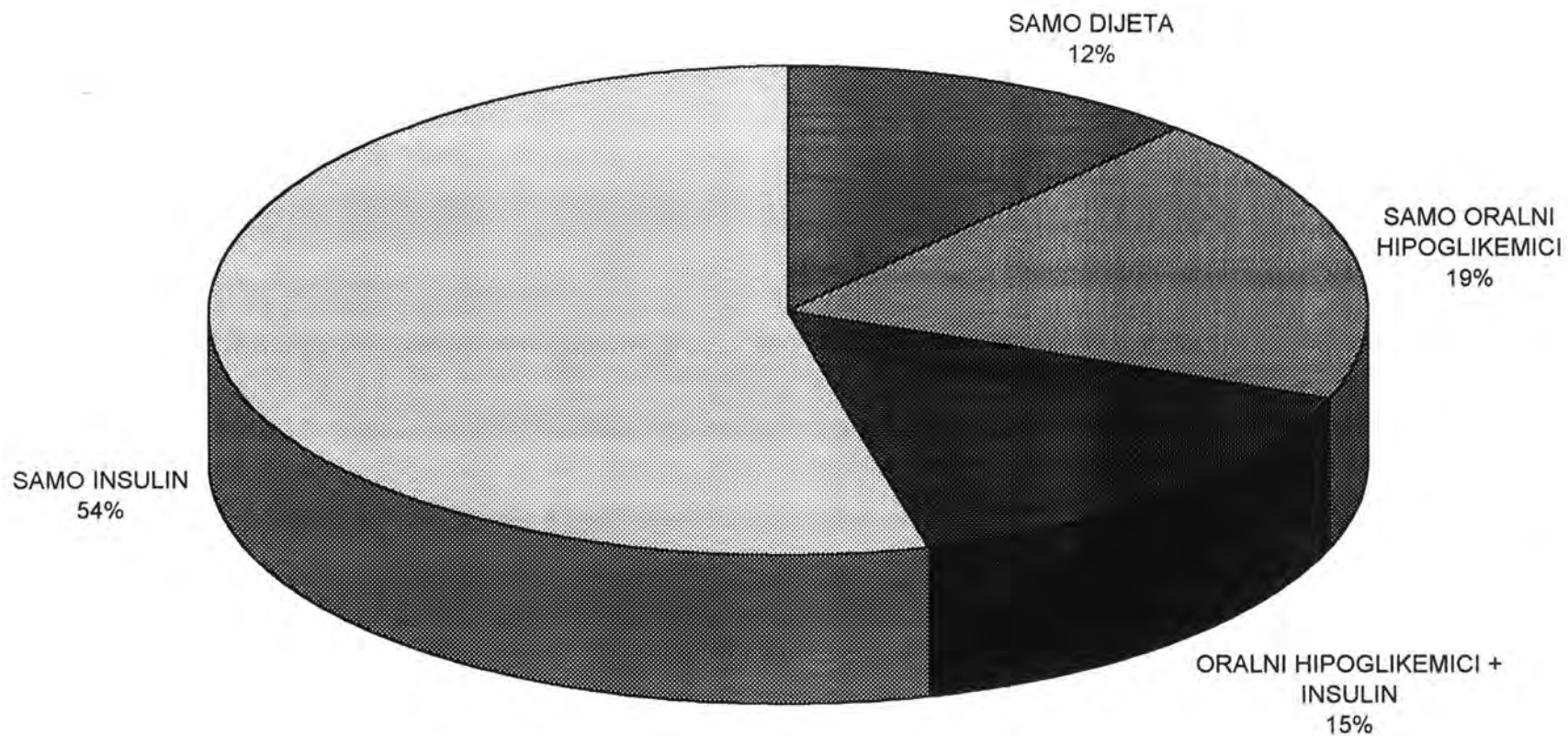
TRAJANJE DIJABETESA (godine)	BROJ ISPITANIKA	
	S DIJABETIČKOM RETINOPATIJOM	BEZ DIJABETIČKE RETINOPATIJE
0- 4	2	10
5- 9	10	23
10-14	8	14
15-19	16	1
20-24	11	4
25-29	2	1
30-34	1	0
35-39	0	0
40-44	2	0

Dijabetes melitus je u ispitanika reguliran dijetom, oralnim hipoglikemicima, supkutanim injekcijama insulina, ili pak kombinacijama ovih načina liječenja, kako je prikazano u tablici 3. U skupini s dijabetičkom retinopatijom dijeta kao jedini način regulacije bolesti je primjenjivana u 12% ispitanika, samo oralni hipoglikemici u 19%, samo insulin u 54%, a insulin u kombinaciji sa oralnim hipoglikemicima u 15% ispitanika, kako je prikazano na slici 4.

Slika 3. TRAJANJE DIJABETESA U SKUPINAMA SA I BEZ DIJABETIČKE RETINOPATIJE



Slika 4. TERAPIJA DIJABETESA MELITUSA U SKUPINI S DIJABETIČKOM RETINOPATIJOM



Tablica 3. NAČIN REGULACIJE DIJABETESA MELITUSA U SKUPINAMA SA I BEZ DIJABETIČKE RETINOPATIJE

NAČIN REGULACIJE DIJABETESA	SA DIJABETIČKOM RETINOPATIJOM n (%)	BEZ DIJABETIČKE RETINOPATIJE n (%)
<i>SAMO DIJETA</i>	6 (12%)	14 (27%)
<i>ORALNI HIPOGLIKEMICI UKUPNO</i>	18 (35%)	22 (42%)
<i>INSULIN UKUPNO</i>	36 (68%)	21 (40%)
<i>SAMO ORALNI HIPOGLIKEMICI</i>	10 (19%)	17 (33%)
<i>SAMO INSULIN</i>	28 (54%)	16 (32%)
<i>ORALNI HIPOGLIKEMICI + INSULIN</i>	8 (15%)	5 (10%)

n=broj slučajeva

U skupini bez dijabetičke retinopatije 27% ispitanika je reguliralo dijabetes samo dijetom, 33% samo oralnim hipoglikemicima, 32% samo insulinom, a 10 insulinom u kombinaciji sa oralnim hipoglikemicima, kako je prikazano na slici 5. Samo jedan ispitanik je priznao da se ne pridržava dijetete iako mu je bila preporučena kao jedini i dovoljan način regulacije bolesti, dok su svi ostali ispitanici izjavili da se pridržavaju dijetalnih propisa bez obzira na to rabe li još i druge načine regulacije dijabetesa.

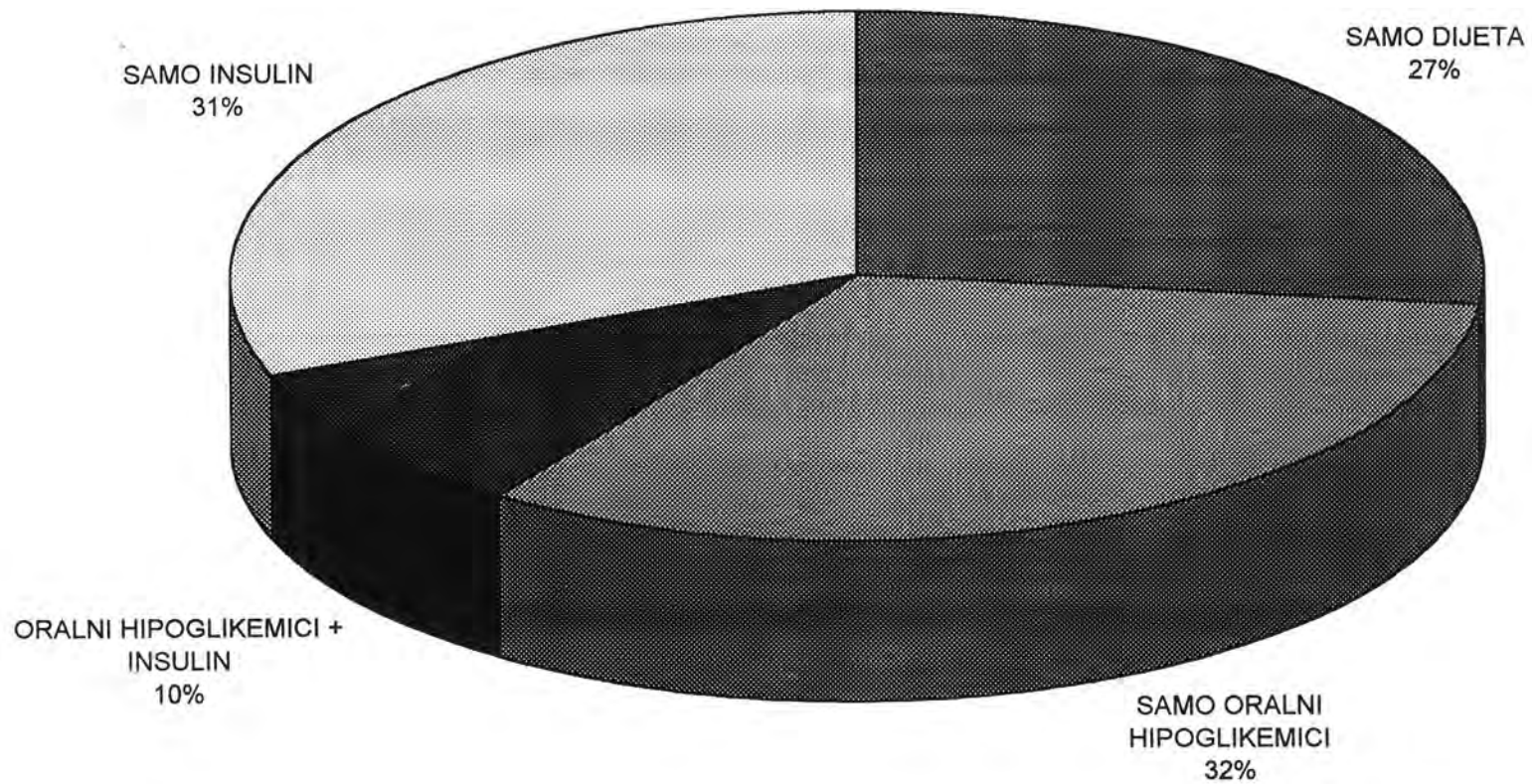
Raspodjela načina reguliranja dijabetesa u obje skupine testirana je hi-kvadrat testom, te se razlika pokazala statistički značajnom na razini od 0,05 ($\chi^2=6,48$).

Hipertenzija je zabilježena u 15 ispitanika skupine sa dijabetičkom retinopatijom, te u 9 ispitanika skupine bez dijabetičke retinopatije. Razlika među skupinama u proporciji ispitanika s hipertenzijom nije statistički značajna ($t=1,40$).

U skupini sa dijabetičkom retinopatijom ispitana su ukupno 104 oka, odnosno 101 oko u skupini bez dijabetičke retinopatije (tri ispitanika su bili anoftalmusi odnosno slijepi na jedno oko zbog stare traume oka).

Svim ispitanicima je ispitana nativna vidna oštrina te vidna oštrina s najboljom mogućom korekcijom. Vidna oštrina od 1,0 sa ili bez korekcije postignuta je u 92 oka ispitanika skupine sa dijabetičkom retinopatijom, te u 89

Slika 5. TERAPIJA DIJABETESA MELITUSA U SKUPINI BEZ DIJABETIČKE RETINOPATIJE



očiju ispitanika skupine bez dijabetičke retinopatije. Razlika u proporciji ispitanika kod kojih je postignuta puna vidna oštrina između ispitivanih skupina nije statistički značajna ($t=1,23$).

Izraženo kao srednja vrijednost, u skupini sa dijabetičkom retinopatijom je bila $0,93\pm 0,22$, a u skupini bez dijabetičke retinopatije je vidna oštrina bila $0,97\pm 0,10$ ($0,98\pm 0,08$ za desne oči, $0,97\pm 0,12$ za lijeve oči). Razlika ovih srednjih vrijednosti nije statistički značajna ($t=1,71$, $p<0,1$).

Vidna polja u dijabetičara s dijabetičkom retinopatijom su bila patološki promijenjena u ukupno deset očiju šest ispitanika, i to u devet očiju u pet slučajeva s glaukomom otvorenog kuta, te jednog oka jednog ispitanika s dijabetičkom makulopatijom. U ispitanika s glaukomom otvorenog kuta u svih devet očiju bile su prisutne promjene vidnog polja prvog stupnja (suženje središnjih izoptera s isključivanjem slijepe pjege). Kod ispitanika s dijabetičkom makulopatijom je perimetrijom po Goldmanu ustanovljen ispad u području makule, te je učinjeno dodatno ispitivanje makule na automatiziranom perimetru marke Kowa (macula threshold test).

U dijabetičara bez dijabetičke retinopatije patološke promjene vidnih polja prvog stupnja nađene su u sedam očiju kod osam ispitanika s glaukomom otvorenog kuta. Razlika u proporciji glaukomski promijenjenih vidnih polja nije statistički značajna ($t=1,79$).

U svih ispitanika su analizirani parametri glaukomatološke obrade, to jest, mjereno im je očni tlak, određivan koeficijent lakoće istjecanja sobne vodice, ispitano vidno polje, oftalmoskopski analiziran izgled diska vidnog živca, te učinjena gonioskopija. Srednja vrijednost intraokularnog tlaka u skupini s dijabetičkom retinopatijom iznosila je $16,77\pm 2,86$ mm Hg ($16,58\pm 2,71$ mm Hg za desno oko, odnosno $16,96\pm 3,01$ mm Hg za lijevo oko, razlika nije statistički značajna, $t=0,41$). Srednja vrijednost intraokularnog tlaka u skupini bez dijabetičke retinopatije bila je $17,07\pm 0,10$ mm Hg ($16,92\pm 3,23$ mm Hg za desno oko, odnosno $17,22\pm 3,95$ mm Hg za lijevo oko, razlika nije statistički značajna, $t=0,68$). Razlika srednjih vrijednosti intraokularnog tlaka među skupinama sa i bez dijabetičke retinopatije

nije statistički značajna ($t=0,08$).

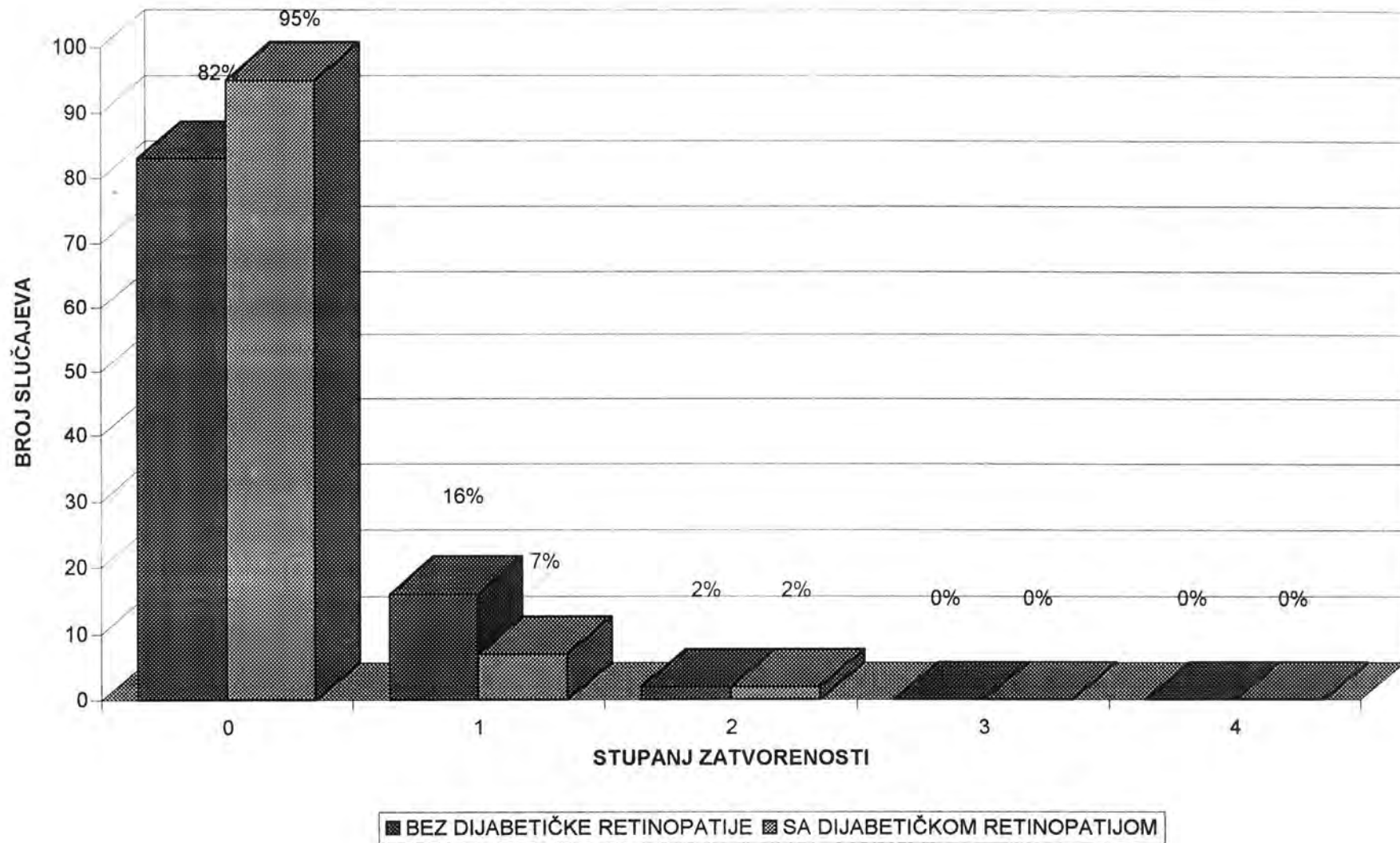
Srednja vrijednost koeficijenta istjecanja sobne vodice u skupini s dijabetičkom retinopatijom iznosila je $0,20 \pm 0,06$ ($0,20 \pm 0,06$ za desno oko, odnosno $0,20 \pm 0,07$ za lijevo oko, razlika nije statistički značajna, $t=0,15$). Srednja vrijednost koeficijenta istjecanja sobne vodice u skupini bez dijabetičke retinopatije bila je $0,22 \pm 0,07$ ($0,22 \pm 0,08$ za desno oko, odnosno $0,21 \pm 0,07$ za lijevo oko, razlika nije statistički značajna, $t=0,49$). Razlika srednjih vrijednosti koeficijenta istjecanja sobne vodice među skupinama sa i bez dijabetičke retinopatije nije statistički značajna ($t=1,42$).

Raspodjela zatvorenosti komornog kuta prema broju očiju u obje ispitivane skupine prikazana je u tablici 4 i slici 6, a raspodjela pigmentiranosti komornog kuta u tablici 5 i na slici 7.

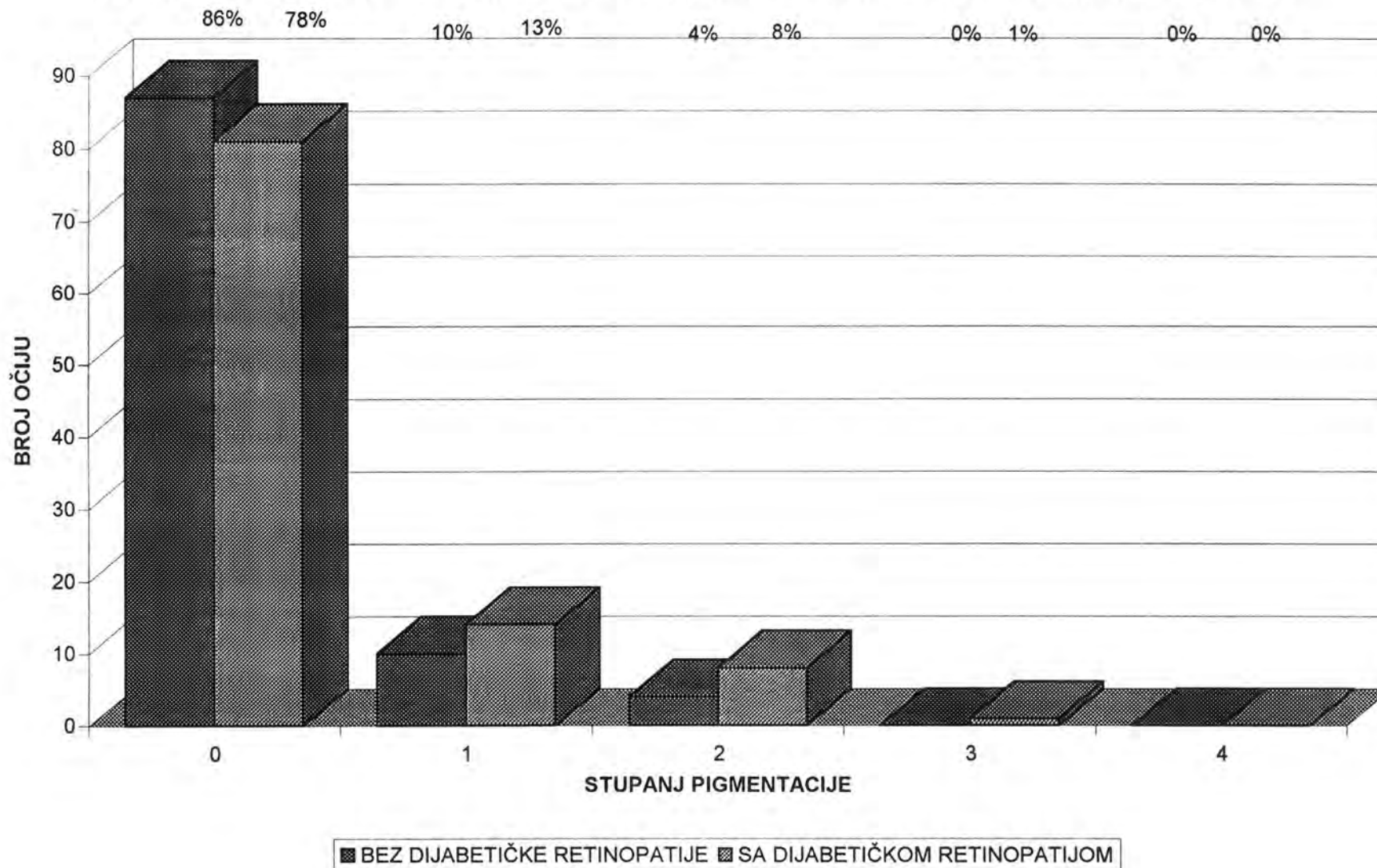
Tablica 4. ZATVORENOST KOMORNOG KUTA U SKUPINAMA SA I BEZ DIJABETIČKE RETINOPATIJE

STUPANJ ZATVORENOSTI	BEZ DIJABETIČKE RETINOPATIJE	SA DIJABETIČKOM RETINOPATIJOM
0	83 (82%)	95 (91%)
1	16 (16%)	7 (7%)
2	2 (2%)	2 (2%)
3	0 (0%)	0 (0%)
4	0 (0%)	0 (0%)
UKUPNO	101 (100%)	104 (100%)

Slika 6. ZATVORENOST KOMORNOG KUTA U SKUPINAMA SA I BEZ DIJABETIČKE RETINOPATIJE



Slika 7. PIGMENTACIJA KOMORNOG KUTA U SKUPINAMA SA I BEZ DIJABETIČKE RETINOPATIJE



Tablica 5. PIGMENTACIJA KOMORNOG KUTA U SKUPINAMA SA I BEZ DIJABETIČKE RETINOPATIJE

STUPANJ PIGMENTACIJE	BEZ DIJABETIČKE RETINOPATIJE	SA DIJABETIČKOM RETINOPATIJOM
0	87 (86%)	81 (78%)
1	10 (10%)	14 (13%)
2	4 (4%)	8 (8%)
3	0 (0%)	1 (1%)
4	0 (0%)	0 (0%)
UKUPNO	101 (100%)	104 (100%)

Glaukom otvorenog kuta dijagnosticiran je na devet očiju u pet ispitanika u skupini s dijabetičkom retinopatijom, te na deset očiju u pet ispitanika iz skupine bez dijabetičke retinopatije. Goniodysgenesis minor je otkriven na oba oka kod jedne ispitanice iz skupine bez dijabetičke retinopatije. Kod iste je ispitanice ustanovljen i glaukom s niskim koeficijentom istjecanja te recidivirajući iridociklitis oba oka. Nema statistički značajne razlike u proporciji ispitanika s glaukomom u obje ispitivane skupine ($t=0,32$).

Pseudoeksfolijativni sindrom je ustanovljen na četiri oka u tri ispitanika u skupini s dijabetičkom retinopatijom, te na dva oka u dva ispitanika iz skupine bez dijabetičke retinopatije. Nema statistički značajne razlike u proporciji ispitanika s pseudoeksfolijativnim sindromom u obje ispitivane skupine ($t=0,46$).

Raspodjela slučajeva prema stupnju dijabetičke retinopatije prikazan je na tablici 6 i slici 8. Raspodjela broja slučajeva prema stupnju retinopatije na oba oka prikazan je na tablici 7 i slici 9. Tako je kod 12 ispitanika ustanovljena retinopatija prvog stupnja na oba oka, a kod 3 ispitanika retinopatija prvog stupnja na jednom oku, dok je drugo oko bilo bez retinopatije. Kod 29 ispitanika ustanovljena je retinopatija drugog stupnja na oba oka, a kod dva ispitanika retinopatija drugog stupnja na jednom oku, a prvog stupnja a drugom oku. Kod tri ispitanika ustanovljena je retinopatija trećeg stupnja na oba oka, a kod jednog

ispitanika retinopatija trećeg stupnja na jednom oku, a drugog stupnja na drugom oku. Kod samo jednog ispitanika ustanovljena je dijabetička retinopatija četvrtog stupnja na oba oka. Koeficijent korelacije stupnja dijabetičke retinopatije na oba oka je 0,88, i visoko je statistički značajan ($t=14,92$, $p<0,001$).

Tablica 6. RASPODJELA ISPITANIKA S DIJABETIČKOM RETINOPATIJOM PREMA STADIJU RETINOPATIJE NA LOŠIJEM OKU


STUPANJ DIJABETIČKE RETINOPATIJE	BROJ ISPITANIKA (%)
1	16 (30%)
2	31 (60%)
3	4 (8%)
4	1 (2%)
<i>UKUPNO</i>	<i>52 (100%)</i>

Tablica 7. RASPODJELA SLUČAJEVA DIJABETIČKE RETINOPATIJE PREMA RAZLIČI STADIJA RETINOPATIJE NA JEDNOM I DRUGOM OKU

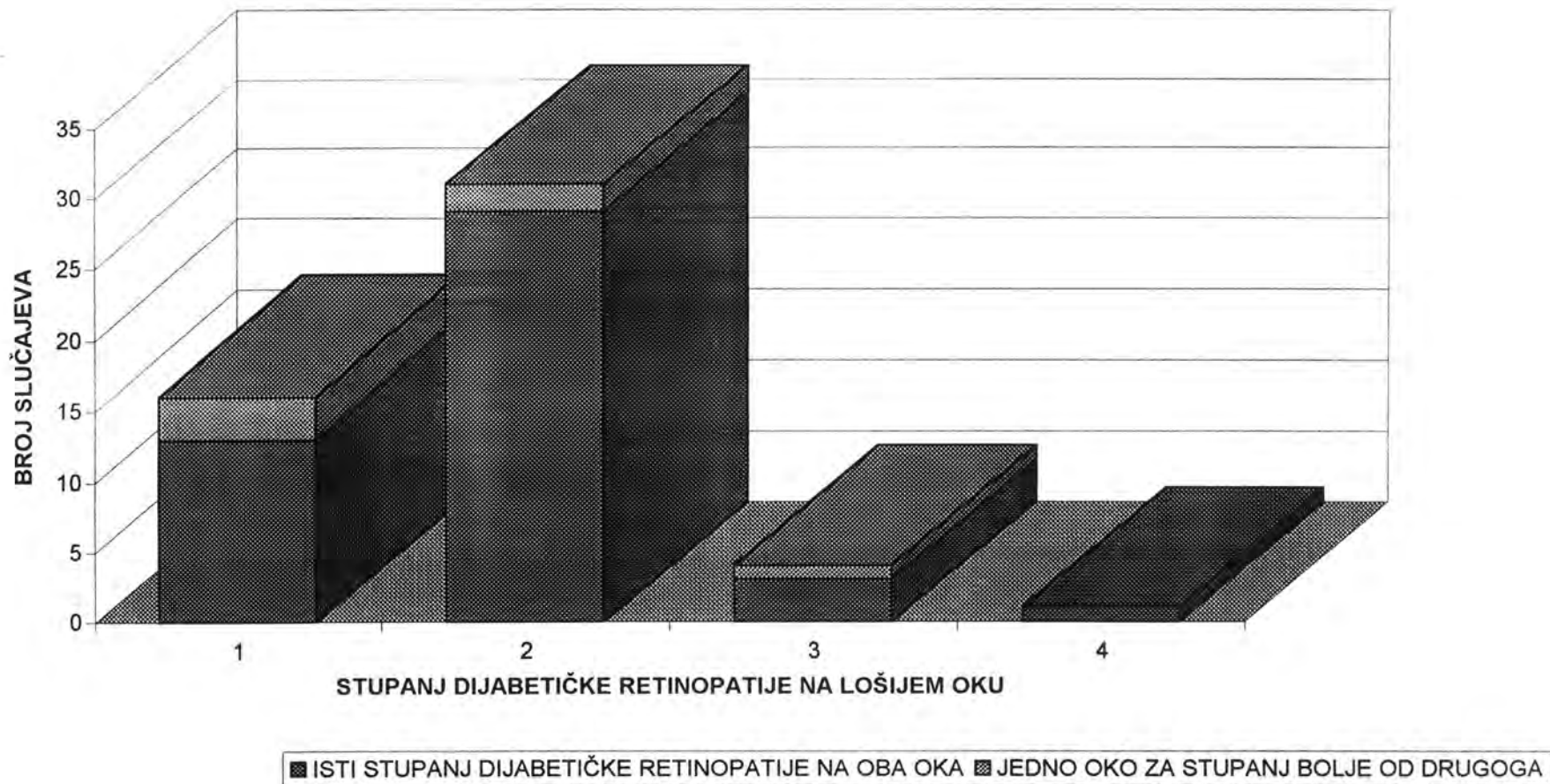
STUPANJ RETINOPATIJE NA LOŠIJEM OKU	ISTI STUPANJ RETINOPATIJE NA OBA OKA broj ispitanika (%)	JEDNO OKO ZA STUPANJ BOLJE OD DRUGOGA broj ispitanika (%)
1	13 (25%)	3 (6%)
2	29 (55%)	2 (4%)
3	3 (6%)	1 (2%)
4	1 (2%)	0 (0%)
<i>UKUPNO</i>	<i>46 (88%)</i>	<i>6 (12%)</i>

Pletizmografsko mjerenje je učinjeno u 50 ispitanika (100 očiju) s dijabetičkom retinopatijom i u 50 ispitanika (97 očiju, tri oka isključena zbog stare traume) bez dijabetičke retinopatije. Po dva ispitanika iz svake skupine nisu

Slika 8. RASPODJELA SLUČAJEVA DIJABETIČKE RETINOPATIJE PREMA STADIJU RETINOPATIJE NA LOŠIJEM OKU



Slika 9. RASPODJELA SLUČAJEVA DIJABETIČKE RETINOPATIJE PREMA STUPNJU RETINOPATIJE NA OBA OKA



podvrgnuta mjerenju zbog nemedicinskih razloga (promjena mjesta boravka ili se nije uspjelo stupiti u kontakt s njima te kompletirati obradu).

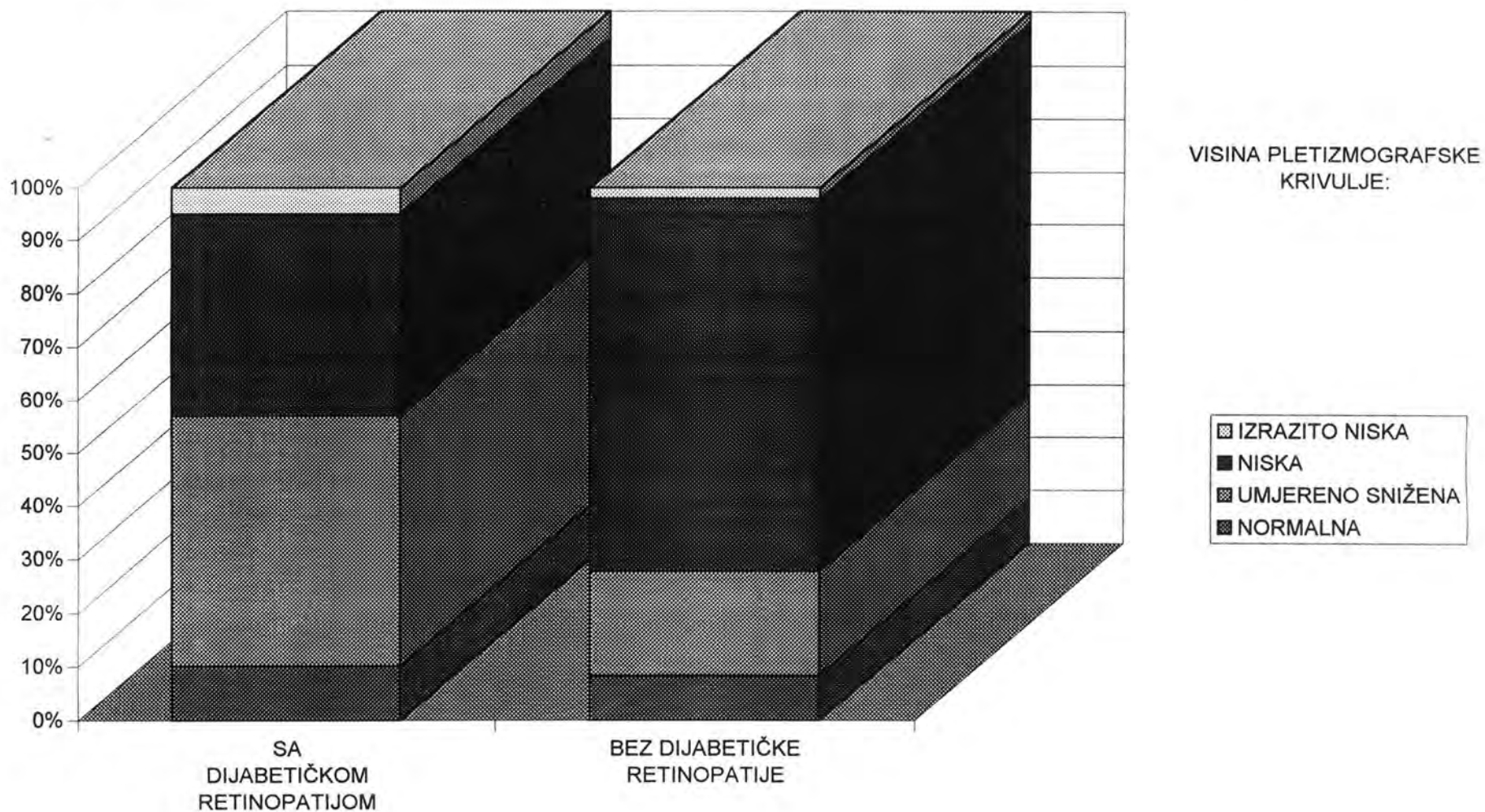
Raspodjela očiju ispitanika prema visini pletizmografske trase u objema ispitivanim skupinama prikazana je u tablici 8, te na slici 10. U skupini s dijabetičkom retinopatijom najveći broj ispitanika imao je umjereno sniženu trasu (47 oka), a najmanji broj izrazito nisku trasu (5 očiju). U skupini bez dijabetičke retinopatije najviše ih je imalo nisku trasu (68 očiju) a najmanje izrazito nisku (2 oka). Raspodjela očiju ispitanika prema visini pletizmografske trase u obje skupine testirana je hi-kvadrat testom, te se razlika pokazala statistički značajnom na razini od 0,005 ($\chi^2=19,33$).

Tablica 8. RASPODJELA SLUČAJEVA PREMA VISINI PLETIZMOGRAFSKE KRIVULJE U SKUPINAMA SA I BEZ DIJABETIČKE RETINOPATIJE


VISINA TRASE	S DIJABETIČKOM RETINOPATIJOM broj očiju (%)	BEZ DIJABETIČKE RETINOPATIJE broj očiju (%)
NORMALNA	10 (10%)	8 (8%)
UMJERENO SNIŽENA	47 (47%)	19 (20%)
NISKA	38 (38%)	68 (70%)
IZRAZITO NISKA	5 (5%)	2 (2%)
UKUPNO	100 (100%)	97 (100%)

Raspodjela ispitanika prema izraženosti Traube-Heringovog vala pletizmografske trase u objema ispitivanim skupinama prikazana je u tablici 9, te na slici 11. U skupini s dijabetičkom retinopatijom najviše ih je imalo sniženu izraženost (68 očiju) a najmanje nisku izraženost vala (10 očiju). U skupini bez dijabetičke retinopatije najveći broj ispitanika imao je normalnu izraženost vala (53 oka), a najmanji broj nisku izraženost vala (13 očiju). Raspodjela očiju ispitanika

Slika 10. RASPODJELA ISPITANIKA PREMA VISINI PLETIZMOGRAFSKE TRASE U SKUPINAMA SA I BEZ DIJABETIČKE RETINOPATIJE



Slika 11. IZRAŽENOST TRAUBE-HERINGOVOG VALA PLETIZMOGRAFSKE KRIVULJE U SKUPINAMA SA I BEZ DIJABETIČKE RETINOPATIJE



prema izraženosti Traube-Heringovog vala u obje skupine testirana je hi-kvadrat testom, te se razlika pokazala statistički značajnom na razini od 0,1 ($\chi^2=4,70$).

Tablica 9. RASPODJELA PREMA IZRAŽENOSTI TRAUBE-HERINGOVOG VALA U SKUPINAMA SA I BEZ DIJABETIČKE RETINOPATIJE

IZRAŽENOST T. - H. VALA	S DIJABETIČKOM RETINOPATIJOM broj očiju (%)	BEZ DIJABETIČKE RETINOPATIJE broj očiju (%)
NORMALNA	20 (21%)	34 (34%)
SLABIJA	67 (69%)	53 (53%)
VRLO SLABA	10 (10%)	13 (13%)
<i>UKUPNO</i>	100 (100%)	97 (100%)

Doplersko mjerenje je provedeno u 32 ispitanika s dijabetičkom retinopatijom i u 38 ispitanika bez dijabetičke retinopatije. Kod preostalih 20 ispitanika iz skupine s dijabetičkom retinopatijom te u 12 ispitanika iz skupine bez dijabetičke retinopatije mjerenje nije bilo moguće učiniti zbog nemedicinskih razloga.

Raspodjela ispitanika prema nalazu kontinuiranog Dopplera u objema ispitivanim skupinama prikazana je u tablici 10 i na slici 12. Najveći broj ispitanika iz skupine s dijabetičkom retinopatijom imao je izrazito patološke promjene (indeks $R=0,95-1,00$), nešto manji broj je imao patološke promjene krvi (indeks $R=0,86-0,90$), 8 ispitanika, a po 7 ispitanika je imalo granične promjene (indeks $R=0,60-0,85$) odnosno uredan nalaz (indeks $R=0,55-0,60$). Raspodjela ispitanika prema nalazu kontinuiranog Dopplera u obje skupine testirana je hi-kvadrat testom, te se razlika pokazala statistički značajnom na razini od 0,05 ($\chi^2=6,10$).

U skupini bez dijabetičke retinopatije najveći broj ispitanika, njih 19, imalo je uredan nalaz, a samo jedan je imao izrazito patološke promjene protoka.

Raspodjela ispitanika prema nalazu transkranijuskog doplera u objema ispitivanim skupinama prikazana je u tablici 11 i na slici 13. U skupini s dijabetičkom retinopatijom najveći broj ispitanika je imao izrazito patološki rezultat mjerenja (19 ispitanika). U skupini bez dijabetičke retinopatije najveći broj ispitanika, njih 16, imalo je patološki rezultat mjerenja, dok je po 11 ispitanika imalo uredan odnosno izrazito patološki rezultat. Raspodjela ispitanika prema nalazu transkranijuskog doplera u obje skupine testirana je hi-kvadrat testom, te se razlika u raspodjeli pokazala statistički značajnom na razini od 0,025 ($\chi^2=8,11$).

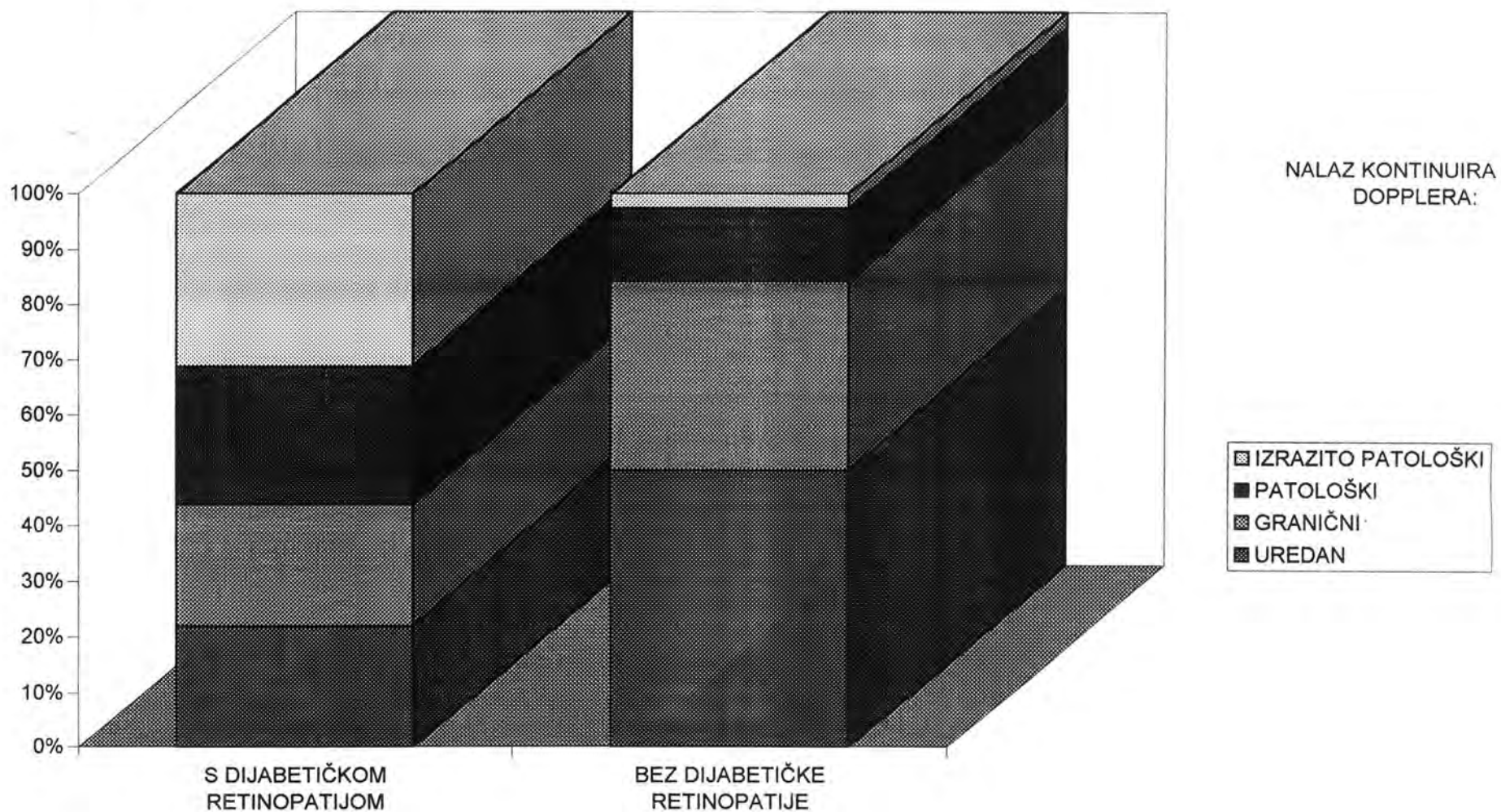
Tablica 10. RASPODJELA SLUČAJEVA PREMA NALAZU KONTINUIRANOG DOPPLERA U SKUPINAMA SA I BEZ DIJABETIČKE RETINOPATIJE

NALAZ KONTINUIRANOG DOPPLERA	S DIJABETIČKOM RETINOPATIJOM broj slučajeva (%)	BEZ DIJABETIČKE RETINOPATIJE broj slučajeva (%)
UREDAN	7 (22%)	19 (50%)
GRANIČNI	7 (22%)	13 (34%)
PATOLOŠKI	8 (25%)	5 (13%)
IZRAZITO PATOLOŠKI	10 (31%)	1 (3%)
<i>UKUPNO</i>	<i>32 (100%)</i>	<i>38 (100%)</i>

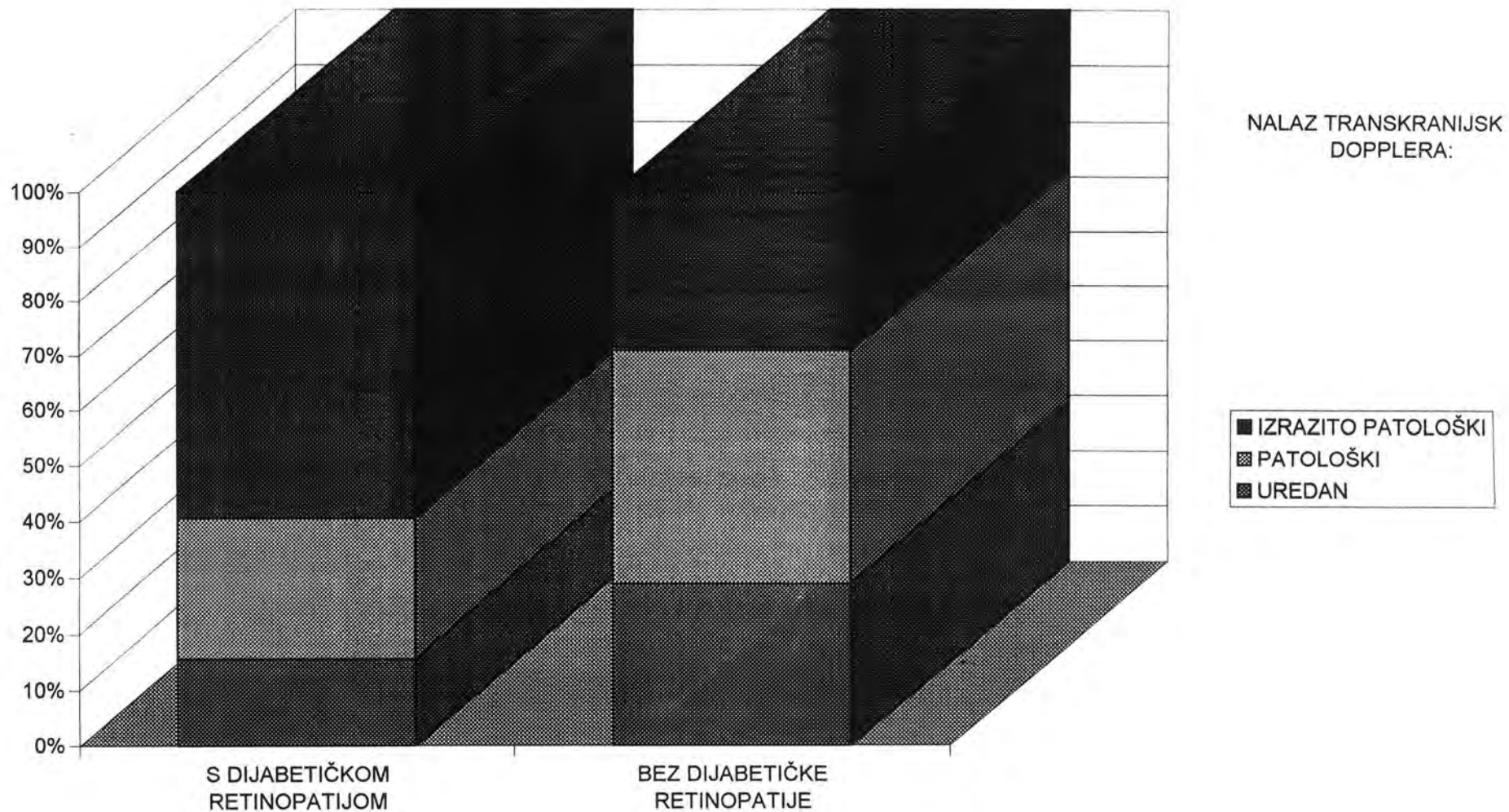
Tablica 11. RASPODJELA ISPITANIKA PREMA NALAZU TRANSKRANIJSKOG DOPPLERA U SKUPINAMA SA I BEZ DIJABETIČKE RETINOPATIJE

NALAZ TRANSKRANIJSKOG DOPPLERA	S DIJABETIČKOM RETINOPATIJOM broj slučajeva (%)	BEZ DIJABETIČKE RETINOPATIJE broj slučajeva (%)
UREDAN	5 (16%)	11 (29%)
PATOLOŠKI	8 (25%)	16 (42%)
IZRAZITO PATOLOŠKI	19 (59%)	11 (29%)
<i>UKUPNO</i>	<i>32 (100%)</i>	<i>38 (100%)</i>

Slika 12. RASPODJELA ISPITANIKA PREMA NALAZU KONTINUIRANOG DOPPLERA U SKUPINAMA SA I BEZ DIJABETIČKE RETINOPATIJE



SLIKA 13. RASPODJELA ISPITANIKA PREMA NALAZU TRANSKRANIJSKOG DOPPLERA U SKUPINAMA SA I BEZ DIJABETIČKE RETINOPATIJE



Analiza CD i TCD nalaza pokazuje da je u dijabetičara najčešće pogođena srednja moždana arterija, te oftalmička arterija, i to u 22% dijabetičara bez i u 66% dijabetičara sa dijabetičkom retinopatijom. Razlika proporcija ispitanika sa zahvaćenom srednjom moždanom i oftalmičkom arterijom je statistički značajna na razini manjoj od 0,001 ($t=6,27$).

4. RASPRAVA

4.1 ANALIZA MIKROCIRKULACIJE MREŽNICE U DIJABETESU MELITUSU

Razumijevanje promjena u mrežničnom krvotoku u dijabetičkoj retinopatiji je važno zato što unapređuje shvaćanje njene patofiziologije, te zato što može otkriti procese u ranim fazama bolesti na koje se može terapijski djelovati^{19, 151}.

Histopatološko proučavanje, a još više proučavanje vaskularne dinamike u dijabetičkoj retinopatiji novoga je datuma, budući da je nakon otkrića insulina životni vijek dijabetičara produžen: prije uporabe insulina dijabetičari najčešće nisu živjeli dovoljno dugo da bi dobili dijabetičku retinopatiju¹¹⁴.

Metode hemodinamičkih mjerenja oka su brojne: oftalmodinamometrija, oftalmodinamografija, pneumopletizmografija, bidirekionalna laserska Doppler velocimetrija (BLDV), entoskopija s plavim poljem, fluoresceinska angiografija, video-fluoresceinska angiografija, digitalna videoangiografija s indocijaninskim zelenim, fluorofotometrija, te neke manje značajne metode^{29, 36, 54, 71, 73, 165, 170, 182, 232}.

U našem je ispitivanju kao metoda ispitivanja hemodinamike intrabulbarne cirkulacije rabljena pneumopletizmografija.

Ne postoji ni jedna metoda ni tehnika koja omogućuje direktno mjerenje protoka krvi u oku. Doppler (ultrazvučni ili laserski) mjeri brzinu krvnih stanica, tonografske tehnike mjere pulsni protok krvi, tehnike okularne kompresije mjere krvni tlak, videoangiografske snimke bilježe brzine bolusa boje odnosno kontrastnog sredstva, a entoskopija s plavim poljem pokazuje brzinu leukocita¹⁸⁰. Ograničenja tehnika mjerenja stvarnog protoka krvi ne sprečavaju njihovu primjenu u kliničkom radu; primjerice, Fujio i sur.⁶² sugeriraju da se bidirekionalna laserska Doppler velocimetrija može koristiti za predviđanje odgovora na lasersku terapiju, a Doppler imaging se koristi za otkrivanje mrežnične ishemije kod okluzije centralne mrežnične vene. S tim ciljem mjerenje apsolutnog protoka krvi nije ni potrebno - pogledajmo samo fluoresceinsku angiografiju kao primjer uporabe nesavršenog

mjerenja protoka krvi u kliničkom radu.

Složenost mnogostrukih utjecaja na krvni tok u čovjeka znači da će proći još mnogo vremena prije nego potpuno shvatimo njihove interakcije u normalnog pojedinca, a kamoli u bolesnog. Ostaje činjenica da u vaskularnom organu kakvo je oko, gdje su vaskularni poremećaji česti, ne možemo zanemariti informacije koje nam navedene metode pružaju.

4.1.1 Retinopatija ili neuroretinopatija: vaskularni i neurološki aspekti dijabetičke bolesti mrežnice

Većina radova posljednjih godina bavi se vaskularnim aspektima dijabetičke retinopatije, ili bar njihovim neposrednim posljedicama. Onaj mali broj radova koji se bavi ostalim aspektima pretežito je eksperimentalan i izveden uz pomoć visoke tehnologije. Primjerice, objavljeno je nekoliko studija o eksperimentalnom dijabetesu u štakora izazvanom streptozotocinom⁵⁸. U jednom od njih izvedeno je stanjivanje nuklearnog sloja mrežnice pomoću izlaganja svjetlu⁹⁶.

U drugom je pak istraživana učinak inhibicije aldoza - reduktaze na mrežnicu, te je utvrđeno poboljšanje u elektrodijagnostičkim rezultatima; nalaz se povezalo s promjenama u debljini kapilarne bazalne membrane³⁹.

Eksperimentalno je dokazano da dijabetes zahvaća metabolizam mrežničnih struktura neovisno o vaskularnom oštećenju¹⁷⁸.

Nekoliko se radova bavi kolornim vidom u dijabetesu⁷⁸⁻⁸¹, kontrastnom senzitivnošću^{35, 67, 210}, niktometrijom⁶⁷, te vidnim evociranim odgovorima^{147, 178}, od kojih ovaj posljednji procjenjuje učinak vaskularnog oštećenja na vidne evocirane odgovore.

Problem istraživanja neuroloških aspekata dijabetičke retinopatije vjerojatno nije u tajanstvenom nedostatku disfunkcija tamo gdje se one stvarno mogu očekivati, već vjerojatnije u nemogućnosti da se one prikažu danas raspoloživim sredstvima.

Brojni su izvještaji o ispadima osjetljivosti plavo-žute i zeleno-plave kromatske osovine u dijabetičara^{161, 194}. Neki su autori pronašli korelaciju između tih ispada i trajanja dijabetesa, prisutnosti dijabetičke retinopatije, te metaboličke kontrole bolesti. Bilo je čak tvrdnji da promjene kolornog vida u dijabetičara navješćuju dijabetičku retinopatiju. Noviji radovi opovrgavaju te tvrdnje, te čak navode slučajeve ekstenzivne proliferativne dijabetičke retinopatije sa normalnim nalazom kolornog vida. Potvrđeno je samo da su veći ispadi kolornog vida otkriveni kod bolesnika s jače izraženim oštećenjima mrežničnih žila. Autori zaključuju da bi za daljnja ispitivanja sa svrhom da se otkrije ispade kolornog vida koji bi prethodili klinički vidljivoj dijabetičkoj retinopatiji bile potrebne osjetljivije metode ispitivanja.

Hardy i sur. su ispitivali kolorni vid u mladih dijabetičara bez ikakvih angiografskih mrežničnih promjena ili drugih komplikacija dijabetesa na očima^{78, 79}. Ustanovili su promjene u kolornom vidu koje se ne mogu pripisati vaskularnim uzročnicima.

Postoji nekoliko mogućih uzroka. Jedan je osmotska distorzija mrežnice promjenama tekućine i posljedična disfunkcija živčanih stanica u mrežnici, slično kao što akutne promjene razine glukoze u krvi izazivaju osmotsku distorziju leće. Ovu pretpostavku dijelom potkrepljuje nalaz slabije diskriminacije boja u vrijeme akutnih promjena u razini glukoze⁷⁸); s druge strane, ovaj učinak se može pripisati neuroglukopeniji.

Drugi mogući uzrok je poremećaj metabolizma živčanih stanica mrežnice uzrokovan već spomenutom neuroglukopenijom, sorbitolom, ili pak poremećajem mikrocirkulacije^{24, 25}.

Bek i Lund-Andersen¹⁶ su izveli intrigantnu korelaciju znakova propuštanja krvno-mrežnične barijere i neurosenzorne funkcije. U dijabetičara s tvrdim eksudatima i angiografski dokazanim propuštanjima krvno-mrežnične barijere superponirali su fotografije očne pozadine na nalaz vidnog polja. Ustanovili su da nema korelacije između tvrdih eksudata i lokaliziranih propuštanja krvno-mrežnične barijere, te osjetljivosti mrežnice na svjetlo. Tvrdi eksudati su izazivali lokalizirane skotome

samo ukoliko su bili u većim nakupinama i debljem sloju.

Dva su osnovna stajališta o inicijalnom patofiziološkom događaju u razvoju dijabetičke retinopatije. Prema jednome početni je događaj prekid krvno-mrežnične barijere^{8, 40}, a prema drugome je to poremećaj neurosenzorne funkcije uzrokovan metaboličkom disregulacijom²³. Spomenuti autori¹⁶ su otkrili normalnu osjetljivost na svjetlo u područjima lokaliziranog propuštanja krvno-mrežnične barijere, kao i skotome u pacijenata s izraženom makulopatijom, koji nisu korespondirali s područjima propuštanja. Moguće je da je u nekim slučajevima pojavi skotoma pridonio i poremećaj senzornih stanica uzrokovan oštećenjem tkiva mrežničnim edemom, dok fluoresceinska angiografija bilježi samo propuštanje iz krvnih žila.

Stoga autori zaključuju da je propuštanje barijere raniji događaj nego li poremećaj neurosenzorne funkcije, ali i da njihovi rezultati ne daju podataka o uzročno-posljedičnoj povezanosti između ova dva događaja. Za otkrivanje takve povezanosti potrebne su prospektivne studije koje bi utvrdile hoće li se na mjestima lokaliziranog propuštanja krvno-mrežnične barijere s vremenom razviti skotomi¹⁶.

Vojniković 1994. na Međunarodnom kongresu Alpe - Adria (Round table discussion: Effects of Doxium (Ca - dobesilate) applied in diabetic retinopathy) predlaže da se uvede termin "dijabetička neuroretinopatija" budući da je u dijabetičkoj retinopatiji velikim dijelom zahvaćen neuro-senzorni sustav: poremećaj kornealnog senzibiliteta, poremećaj percepcije boja, smanjenje senzitiviteta za kontrast, promjene diencefaličke regulacije intraokularnog tlaka, te poremećaji na razini refleksne regulacije korioretinalnog vaskularnog bazena^{15, 155, 163, 167, 169, 219, 220, 221}.

4.2 KALCIJ-DOBESILAT (kalcij 2,5-dihidroksibenzensulfonat)

Jedini lijek koji se do sad pokazao uspješnim u prevenciji dijabetičke retinopatije te liječenju početnih retinopatijskih promjena je kalcij-dobesilat^{135, 193, 216, 217}. Njegova je djelotvornost dokazana na velikom broju dvostruko slijepih kliničkih ispitivanja, kao i na eksperimentalnim modelima. Nuspojave nisu primijećene ni nakon dvogodišnjeg uzimanja ovog lijeka^{117, 162}.

Kalcij-dobesilat se uspješno koristi u liječenju dijabetičke retinopatije i mikrovaskularnih poremećaja koji prate bolesti perifernih arterija, te u flebologiji kao adjuvantna terapija vaskulitisa, venske insuficijencije, posttrombotskog sindroma, limfedema itd. Kalcij-dobesilat ima multifaktorsku aktivnost, što je vjerojatno važno u dijabetesu koji je multifaktorska bolest, i u kojoj konkurentno djeluje niz patofizioloških mehanizama^{13, 117, 129, 197, 198, 213, 216, 217, 218}.

4.2.1 Farmakokinetika kalcij-dobesilata

Kod oralne administracije lijeka od 500 mg najviša razina od 8 µg/ml postiže se nakon 6 sati. Plato-vrijednost koncentracije u krvi ostaje do desetog sata, zatim sporo pada na 3 µg/ml nakon 24 h, što omogućava da ga se uzima u dvije doze dnevno. Oko 20- 25% lijeka datog oralno veže se za proteine plazme, 20% se odstranjuje urinom tokom prvih 6 sati, a ostalih 50% urinom nakon 24 sata. Fekalna ekskrecija se javlja u istom omjeru. Vrlo mala količina metabolita u urinu ukazuje da farmakološku aktivnost ima nepromijenjeni lijek¹⁶².

Učinak smanjenja viskoziteta krvi kod hiperviskoziteta krvi i kod dijabetičke retinopatije nakon prestanka medikacije zadržava se još mjesec dana u 85% pacijenata, dva mjeseca u 20%, a nakon tri mjeseca prestaje kod svih pacijenata. To dozvoljava administraciju lijeka s periodičkim kratkotrajnim prekidima u terapiji. Rezidualni učinak kalcij-dobesilata nije isti u svih pacijenata. Trofičko djelovanje kalcij-dobesilata na kapilarne stijenke nastupa sporo, a optimalno je nakon tri mjeseca uzimanja lijeka⁹³.

4.2.2 Farmakodinamika kalcij-dobesilata

Nije točno poznat specifični mehanizam djelovanja molekule kalcij-dobesilata. Učinci kalcij-dobesilata na hemoreološke značajke krvi, koagulaciju i hemostazu, su slijedeći:

- 1 - povećava fleksibilnost eritrocita⁵¹
- 2 - povećava fluiditet membrane eritrocita⁵¹
- 3 - smanjuje agregaciju eritrocita (broj eritrocita i hematokrit pri tome ostaju isti)
- 4 - smanjuje hiperviskozitet cijele krvi i krvne plazme^{51, 213, 216, 217}
- 5 - smanjuje agregaciju trombocita^{216, 217}
- 6 - snizuje razinu fibrinogena skraćujući mu poluživot ²¹⁶
- 7 - snizuje razinu globulina
- 8 - snizuje aktivnost antitrombina III²¹⁶
- 9 - snizuje vrijeme lize euglobulina
- 10 - povećava parcijalni tlak kisika u mišićnom tkivu zbog poboljšane kapilarne perfuzije
- 11 - smanjuje razinu serumskog tromboksana B₂²¹⁶
- 12 - inhibira vazoaktivne supstance (bradikinin, histamin, serotonin)
- 13 - inhibira aldoza-reduktazu
- 14 - inhibira prostaglandin-sintetazu²¹⁷
- 15 - inhibira proizvodnju faktora aktivacije trombocita (PAF)
- 16 - skraćuje protrombinsko vrijeme (zbog toga se rabi i za liječenje kronične venske insuficijencije)²¹⁶
- 17 - stabilizira krvno-mrežniču barijeru¹¹⁷
- 18 - u pacijenata s dijabetičkom retinopatijom i glaukomom otvorenog kuta smanjuje viskozitet sobne vodice; poboljšanja oftalmoloških nalaza (vidnog polja, vidne oštine i stadija retinopatije) se mogu pripisati smanjenom viskozitetu krvi i korekciji fragilnosti kapilara, kao i inhibiciji vazoaktivnih supstanci²¹⁷

19 - nađeno je lagano sniženje beta - triglicerida u dijabetičara.

Evo objašnjenja za neke učinke:

Ad 1 i 2 - Učinak kalcij-dobesilata na fleksibilnost i fluiditet membrane eritrocita: Tehnike optičke spektroskopije su otkrile da je u dijabetičara, sa i bez komplikacija, fluiditet membrane eritrocita smanjen. Što je fluiditet membrane eritrocita veći, i fleksibilnost eritrocita je veća. Fleksibilnost eritrocita se poboljšava za oko 25% nakon 6 tjedana oralnog uzimanja 2x500 g, a ako je i prije bila normalna - učinka nema. Osim toga, fluiditet membrane eritrocita olakšava difuziju kisika kroz nju, pa je bolja opskrba periferije kisikom⁵¹.

Ad 3 - Učinak kalcij-dobesilata na agregaciju eritrocita: Agregacija eritrocita je rezultat ravnoteže između privlačnih i odbojnih snaga njihovih membrana. Anionski amfofili, koji dakle imaju negativni naboj i sposobnost da uđu u biološku membranu, su potencijalno korisni za smanjenje agregacije eritrocita povećanjem odbojnih snaga između eritrocita. Upravo takav učinak je dokazan za kalcij-dobesilat: on smanjuje agregaciju eritrocita kojima je enzimatskim putem smanjen površinski negativni naboj. Kalcij-dobesilat ujedno štiti od osmotske hemolize, vjerojatno tječući na organizaciju membrane eritrocita^{33, 51}.

Ad 4 - Učinak na viskozitet krvi:

Učinak kalcij - dobessilata na celularni viskozitet: Celularni viskozitet se javlja prvenstveno zahvaljujući pojačanoj agregaciji i smanjenoj deformabilnosti eritrocita. Te promjene bi mogle biti odgovorne za oštećenja žilnih stijenki, doprinoseći razvoju dijabetičke retinopatije i ateroskleroze. Promjene u žilnim stijenkama i svojstvima toka krvi mogu inducirati agregaciju trombocita i formiranje tromba, što za uzvrat može drastično pogoršati uvjete toka krvi. Čak i blage promjene u toku krvi izazvane opstrukcijom u makrocirkulaciji mogu imati velike posljedice po mikrocirkulaciju. Svi farmakološki agensi koji interferiraju ili s agregabilnošću eritrocita, deformabilnošću eritrocita, agregacijom trombocita, ili djeluju na kombinaciju ovih parametara, su od terapijske vrijednosti u prevenciji i liječenju mikroangiopatije^{13, 51, 213, 216, 217}.

Ad 5, 8, 11, 13, 14, 16 - učinak antitrombocitnog agensa (smanjuje agregaciju trombocita, snižujektivnost antitrombina III, smanjuje razinu serumskog tromboksana B₂, inhibira vazoaktivne supstance (bradikinin, histamin, serotonin), inhibira aldoza-reduktazu, inhibira prostaglandin-sintetazu, inhibira proizvodnju faktora aktivacije trombocita (PAF), skraćuje protrombinsko vrijeme): U dijabetičara je agregacija trombocita pojačana, a time i sklonost trombozi. Agregacija trombocita je pod nadzorom najmanje 4 sustava:

- sustav ciklo-AMP-a,
- sustav prostaciklin-tromboksan,
- sustav ADP-a, i
- trombinski sustav^{216, 217},

Kalcij - dobesilat inhibira agregaciju djelujući na prva tri nadzorna sustava. Naime, inhibira adenilat-ciklazu interferirajući sa sustavom ciklo-AMP-a i ADP-a, inhibira sintezu više vrsta prostaglandina, a među njima i tromboksana, koji izaziva aktivaciju trombocita¹³.

Ad 15 - Kalcij-dobesilat, čini se, inhibira proizvodnju faktora aktivacije trombocita (PAF). PAF je izuzetno snažan endogeni medijator vrlo brzog djelovanja kojeg proizvode različita tkiva i organi, među ostalima trombociti i endotelne stanice, a oni su ujedno i ciljne stanice (iako ne jedine). U mrežničnim krvnim žilama izaziva kontrakciju i modifikaciju citoskeleta endotela, te jaku arteriolarnu vazokonstrikciju praćenu izraženim propuštanjem plazme. Također izaziva agregaciju eritrocita koja počinje najprije u malim venulama i širi se postupno u veće žile mikrocirkulacije. Ukratko, kalcij-dobesilat inhibira agregaciju trombocita, neke kemijske upalne agense, oboljšava hemostazu i smanjuje fragilitet kapilara, fibrinolitički je agens, štiti kapilarni endotel i poboljšava njegovu permeabilnost, smanjuje viskozitet krvi i plazme, smanjuje agregaciju i rigiditet eritrocita, dakle - djeluje i na žilnu stijenku i na reološka svojstva krvi. Svi navedeni učinci zajedno bi mogli biti odgovorni za dokazanu kliničku efikasnost lijeka - poboljšanje vidne oštine i stanja očne pozadine u dijabetesu. Metabolička kontrola dijabetesa, otkrivanje najranijih retinopatijskih promjena na razini krvno-mrežnične barijere

vitrealnom fluorofotometrijom dok još nema kliničkih znakova bolesti i dok je oštrina vida 10/10, te potom redovito i dugotrajno uzimanje kalcij-dobesilata se u ovom času čine najboljom prevencijom dijabetičke retinopatije²¹⁶.

4.2.3 MOGUĆI PRAVCI RAZVOJA ISTRAŽIVANJA PREVENCIJE I LIJEČENJA DIJABETIČKE RETINOPATIJE

Dosadašnji načini liječenja dijabetičke retinopatije usmjereni su na njezine posljedice - krvarenje, neovaskularizaciju i ablaciju mrežnice^{174, 179}. Kako bez poznavanja mehanizma razvoja bolesti nema racionalnog liječenja, ovdje će se navesti pravci u kojima će se idućih godina vjerojatno razvijati istraživanja o patogenezi i ciljevima terapijskog djelovanja u dijabetičkoj retinopatiji.

Pojava i napredovanje dijabetičke retinopatije ovisi, osim o hemodinamičkim i hemoreološkim faktorima, vjerojatno još i o hormonalnim utjecajima na proliferaciju (hormon rasta, sustav renin-angiotenzin, kortizol, insulin - spomenimo samo pojavu proliferacija induciranu prejakom metaboličkom kontrolom), staničnim regulatorima, te o genetskoj predispoziciji, iako dosad nije nađena jasna korelacija s HLA-antigenima^{159, 148}.

Istraživanje prevencije i liječenja dijabetičke retinopatije treba usmjeriti u najmanje osam pravaca:

4.2.3.1. Istraživanje sistemskih cirkulirajućih te lokalnih regulacijskih faktora koji imaju utjecaj na razvoj proliferacija

Fibronektin ima niz važnih bioloških funkcija kao što su posredovanje u adheziji stanice na stanicu i stanice na izvanstaničnu tvar⁸⁷, kako u normalnom

tkivu i ožiljcima, tako i u ranim fazama razvoja proliferativnih vitreoretinalnih membrana. Naime, ektopične stanice mrežničnog pigmentnog epitela i glije proizvode obilne količine glikoproteina, među inim i fibronektina, dok iste stanice in situ u mrežnici ne proizvode^{14, 15}. Mehanizam ispoljavanja gena za sintezu fibronektina je zasad nepoznat. Jedno moguće objašnjenje je da napuštanjem svoje normalne lokacije mrežnične pigmentne i glija stanice bivaju stimulirane na proizvodnju fibronektina, ili im pak inhibicija proizvodnje biva ukinuta. Tu stimulaciju bi mogli vršiti medijatori upale ili neki faktori porijeklom od upalnih stanica. Primijećeno je, naime, da interleukin-6 potiče hepatocite na proizvodnju fibronektina⁸⁸. Dio fibronektina bi mogao biti porijeklom iz plazme, kao posljedica prekida krvno-mrežnične barijere⁸⁹. Plazmatski fibronektin vjerojatno sudjeluje u kemotaktičkom privlačenju stanica u sastav proliferativnih membrana u progresiji. Kako i same stanice subretinalnih membrana počinju proizvoditi fibronektin, kemotaksija membrane biva još jača. Zaista, uočena je migracija mrežničnih pigmentnih epitelnih stanica i u dobro formiranim proliferativnim membranama. Migrirajuće stanice ne samo da bivaju privučene fibronektinskom kemotaksijom, već ga vjerojatno i same proizvode, kako je uočeno u drugim patološkim tkivima^{88, 89}. Ako migrirajuće stanice u membranama u razvoju odista proizvode fibronektin, moguće je da jedan jedini agens - antagonist fibronektina spriječi odjednom i privlačenje novih stanica i koheziju u membranama u razvoju, što otvara nove puteve terapijske intervencije u ovom procesu.

4.2.3.2. Ispitivanje genetske predodređenosti i familijarne pojave proliferativne retinopatije

Iako je otkrivena povezanost cijelog niza bolesti s HLA genima na kratkom kraku šestog para kromosoma, malo je poznato o njenoj točnoj prirodi i značaju.

Dijabetes ovisan o insulinu je povezan s antigenima HLA-DR3, HLA-Dw3, HLA-DR4, HLA-Dw4, HLA-B8, te HLA-B15. Rizik za dijabetes ovisan o insulinu je u prisutnosti antigena HLA-DR3 i HLA-DR4 4 do 10 puta češći nego u općoj populaciji⁵⁹.

Rizik od pojave proliferativne dijabetičke retinopatije u pacijenata s dijabetesom neovisnim o insulinu dijagnosticiranim između 15. i 40. godine je pet puta manji u onih koji imaju antigen HLA-B7 nego li u onih bez tog antigena¹¹.

Ipak, ima mnogo nosilaca rizičnih antigena koji nikad ne obole od dijabetesa melitusa, niti, ako i obole, dobiju proliferativnu dijabetičku retinopatiju. Osim toga, najveći broj ispitivanja povezanosti dijabetičke retinopatije i HLA antigena izveden je na malim uzorcima od dvadesetak ispitanika¹⁴⁸.

Zbog niske stope nasljeđivanja dijabetesa ovisnog o insulinu teško je odgonetnuti precizne mehanizme nasljeđivanja.

Zbog svega navedenog zaključujemo da su potrebne daljnje opsežne genetičke studije koje će na velikom broju ispitati postoji li uistinu povezanost između HLA antigena i dijabetičke retinopatije, te kojim se načinom dijabetes melitus nasljeđuje.

4.2.3.3. Predviđanje pojave dijabetičke retinopatije na osnovu promjena drugih organa i tkiva

Može se pretpostaviti da će se proučavanjem hemodinamike drugih tkiva i organa moći otkriti promjene u njima koje su u korelaciji s pojavom dijabetičke retinopatije odnosno proliferativne retinopatije, točnije: promjene koje prethode pojavi proliferativne dijabetičke retinopatije.

Dosadašnja ispitivanja hemodinamike kapilara korijena nokta, mikrocirkulacije kože te autonomne inervacije gornjih i donjih ekstremiteta, mjerenja perifoveolarne avaskularne zone, te terapija aferezom eritrocita, iako provedeni na manjem broju ispitanika, daju obećavajuće rezultate^{924, 105, 106, 209},

4.2.3.4. Ciljana lokalna laserska aplikacija aktivatora trombocita

Okluzija krvnih žila laserskom fotokoagulacijom nije uvijek ograničena na točno određene krvne žile, već zbog širenja topline u okolinu izaziva i oštećenja susjednog tkiva. Osim toga, laserska fotokoagulacija nije dovoljno pouzdana u trajnom okludiranju velikih krvnih žila. Kauterizacija sondom za dijatermiju je pogodna za okluziju velikih žila, ali je invazivna i također izaziva velika oštećenja okolnog tkiva. Fotodinamička terapija fotosenzitivnim agensima, kao što su derivati hematoporfirina, bengalsko crvenilo te sulfonirani kloroaluminij-ftalocijanin, smanjuje potrebu za laserskom energijom. No, okluzija postignuta pomoću ovih fotosenzitivnih agenasa nije se održala dulje od dva tjedna¹³⁸.

Ogura i sur.¹³⁸ su razvili novu metodu ciljane lokalne aplikacije fotosenzitivnog agensa u mrežničnim žilama, ispitanu na životinjskim modelima. Kao agens se intravenski koristio pripravak adenzin-difosfata inkapsuliranog u liposomima osjetljivim na temperaturu. Agens se na ciljnom mjestu oslobađao zagrijavanjem liposoma laserskim pulsem na temperaturu od 41°C.

Okluzija krvnih žila ovom metodom ovisi o laserskoj energiji i o promjeru krvnih žila. Naime, lakše se okludiraju manje krvne žile budući da su u njima agregati izloženi manjem tlaku, adenzin-difosfat se zbog manjeg protoka manje razređuje, a ako i biva otoplavljen, može izazvati trombozu distalno od mjesta ciljane aplikacije.

Histopatološke studije su pokazale da zagrijavanje od 41°C izaziva toplinsko oštećenje vanjskih slojeva mrežnice, dok su unutrašnji ostajali pošteđeni. Plave laserske zrake se najviše apsorbiraju u mrežničnom pigmentnom epitelu i žilnici, te se u njima razvija viša temperatura nego u mrežnici. Ovaj učinak bi se mogao rabiti za selektivnu okluziju subretinalnih žila i subfovealnih vaskularnih membrana, manje ugrožavajući vid nego li dosadašnja parafovealna fotokoagulacija. S druge strane, podešavanjem širine laserske zrake prema širini ciljne mrežnične

krvne žile maksimalno bi se poštedila priležeća žilnica²⁹.

Adenozin-difosfat je u ovom istraživanju korišten kao model budući da, iako je dobar inicijator agregacije trombocita in vitro i in vivo, primijenjen sistemski izaziva prolaznu okluziju plućnih kapilara. Činjenica da su liposomi uspješno primijenjeni u čovjeka ukazuje da bi se ova metoda s drugim fotosenzitivnim agensom mogla rabiti i u terapijske svrhe²⁹.

4.2.3.5. Djelovanje na hipoksičnu viskoznost krvi

Deoksigenirana krv dijabetičara s dijabetičkom retinopatijom je značajno viskoznija nego li krv dijabetičara bez dijabetičke retinopatije ili krv zdravih. Nije nađena korelacija viskoznosti krvi s koncentracijom hemoglobina A1, ali jest korelacija s ukupnim serumskim kolesterolom¹⁵⁷. Iako kolesterol utječe na viskozitet i rigiditet staničnih membrana¹³⁸ i u korelaciji je s težinom dijabetičke retinopatije, vjerojatnije je da sam metabolički status više djeluje na viskozitet sam nego preko razine kolesterola u krvi.

Povećana viskoznost krvi smanjuje protok krvi, što se vjerojatno ne uspijeva dostatno korigirati autoregulacijom, budući da su parcijalni tlak kisika i ugljičnog dioksida te krvni tlak u mrežničnim žilama normalni. Naime, studije autoregulacije retinalnog krvotoka su pokazale da se vaskularni odgovor javlja samo na promjene u arterijskoj krvi (parcijalni tlak kisika i ugljičnog dioksida, krvni tlak, glukoza u krvi, farmakološki agensi²³¹). Nema dokaza da se mrežnični krvotok može pojačati ako nema promjena u parametrima arterijske krvi, no moguće je da žile reagiraju neposredno na tkivnu hipoksiju¹⁵⁷.

Da bi uz povećanu viskoznost održao odgovarajući protok volumena krvi, potreban je porast gradijenta tlaka i/ili dilatacija krvnih žila, te shodno tome i sporiji protok. Svaki porast gradijenta tlaka uzrokuje porast intraluminalnog i transmuralnog kapilarnog tlaka, te sklonost edemu. Ne dođe li do potpune korekcije protoka volumena krvi, razvit će se kronična blaga hipoperfuzija

mrežničnog tkiva koja može uzrokovati porast otpadnih produkata metabolizma, kao što su slobodni radikali, za koje se pretpostavlja da imaju učešća u razvoju dijabetičke retinopatije. Povećan hipoksički viskozitet krvi u uznapredovaloj dijabetičkoj retinopatiji može pokrenuti začarani krug, gdje povećana viskoznost smanjuje volumni protok krvi i parcijalni tlak kisika, što pak pojačava viskoznost krvi. Najvjerojatnije je hipoksična viskoznost uzrokovana istim dijabetičkim mikrovjetima koji su uzrokovali i retinopatiju, no sigurno je da opisani začarani krug retinopatiju može pogoršati^{138, 157}.

Zaključimo da fenomen hipoksičke viskoznosti predstavlja novu metu za terapijsko djelovanje u već postojećoj dijabetičkoj retinopatiji.

4.2.3.6. Imunološki aspekti dijabetičke retinopatije

Kako je već rečeno u uvodnom dijelu, bez obzira na dokaze o imunim, a napose autoimunim zbivanjima na razini epitelnih stanica u dijabetičkoj retinopatiji, ne može se utvrditi je li autoimuna reakcija usmjerena na same stanice, ili pak na fagocitirane vitreoretinalne antigene nazočne na njihovom bazalnom polu, a niti jesu li ti autoimuni procesi epifenomen neovaskularizacije, ili pak igraju ulogu u njenoj inicijaciji. Prave odgovore će dati tek buduće imunološke studije. U svakom slučaju, poznavanje imunoloških događanja u proliferativnoj dijabetičkoj retinopatiji može biti od velikog značaja za bolje razumijevanje patogeneze ove bolesti¹⁴⁸.

4.2.3.7. Inhibitori aldoza-reduktaze

Uzrok dijabetičke neuropatije i neuroretinopatije nije poznat, te se pretpostavljaju mikrocirkulatorni i/ili metabolički uzroci. Zanimanje istraživača je u ovom času usmjereno na sorbitolski metabolički put, te na inhibitore aldoza-reduktaze koji koče metaboliziranje glukoze do sorbitola. Uporaba inhibitora aldoza-

reduktaze u čovjeka pokazala se umjereno ohrabrujućom - jednogodišnje liječenje ponalrestatom nije dovelo do poboljšanja funkcije vida, što ipak ne znači da neki drugi inhibitor aldoza-reduktaze neće imati više učinka^{91, 103, 104}.

4.2.3.8. Gama-linolenska kiselina i druge esencijalne masne kiseline u liječenju dijabetičke neuropatije

Gama-linolenska kiselina i druge esencijalne masne kiseline su važni sastojci fosfolipida neuronskih membrana, pa tako i čunjića, a poznato je da je njihova sinteza u dijabetičara poremećena. Moguće je da poremećaji metabolizma esencijalnih masnih kiselina imaju učešća i u razvoju dijabetičke retinopatije, budući da su King i sur. još prije 30 godina pokazali značajno poboljšanje eksudativne retinopatije postignuto suplementima masnih kiselina. Njihove rezultate potvrđuju i neki nedavni eksperimentalni radovi na životinjama¹⁷⁹.

5. ZAKLJUČCI

1. U dijabetičara s dijabetičkom retinopatijom su nalazi transkranijalnog i kontinuiranog doplerskog ispitivanja statistički značajno lošiji nego u dijabetičara bez dijabetičke retinopatije. Nadalje, u dijabetičara je najčešće pogođena srednja moždana arterija, te oftalmička arterija, i to u 66% dijabetičara sa dijabetičkom retinopatijom i u 22% dijabetičara bez dijabetičke retinopatije (razlika proporcija je statistički značajna).

2. Oftalmički sliv je u dijabetičara izuzetno osjetljiv i često pogođen patološkim hemodinamičkim promjenama, i to statistički značajno više u dijabetičara sa nego dijabetičara bez dijabetičke retinopatije. Težina tih hemodinamičkih promjena je u korelaciji težinom dijabetičke retinopatije. Iz ovog proizlazi da dijabetičari s patološkim hemodinamičkim promjenama oftalmičkog sliva imaju povećani rizik dijabetičke retinopatije.

3. U dijabetičkoj retinopatiji su pogođeni svi elementi oftalmičkog sliva: oftalmička arterija, što pokazuju TCD nalazi; korioidni bazen, što pokazuju rezultati pletizmografije, kao i oštećenja kolornog vida za kojeg su odgovorni neuronalni elementi ishranjivani iz korioidne; te mrežnični optok, što pokazuju oftalmološki nalazi. Dakle, dijabetička mikroangiopatija oka praćena je makroangiopatijom oftalmičke arterije.

4. Kronične hemoreološke promjene u mrežničnoj i korioidnoj cirkulaciji prethode morfološkim promjenama u smislu dijabetičke retinopatije.

5. Dijabetička retinopatija kompromitira mikrocirkulaciju optičkog diska, i čini ga osjetljivijim na povišeni oftalmotonus nego li u glaukoma koji nije udružen s dijabetesom. Isto tako, glaukomska bolest, odnosno povišeni oftalmotonus, su

rjeđe udruženi s dijabetičkom retinopatijom.

6. Dijabetes melitus i glaukom koincidiraju u tako visokom broju slučajeva (20%), da je opravdano provoditi glaukumski screening svih dijabetičara.

7. Metabolička kontrola te rano otkrivanje dijabetičke retinopatije i glaukoma temeljna su sredstva za predupređivanje oštećenja vida u dijabetičara. Budući da ona nisu uvijek moguća i dovoljna, te budući da je problem mikroangiopatije u biti hemoreološki, nužno je istraživati nove mogućnosti djelovanja na hemoreološke značajke krvi dijabetičara.

8. Do sad su se u široj uporabi, kliničkim pokusima ili pokusima na životinjskim modelima kao djelotvorni u preproliferativnoj fazi dijabetičke retinopatije pokazali slijedeći kapilarni angioprotektori i hemoreološki regulatori: kalcij-dobesilat, ekstrakt indijske biljke Saptamrita Lauha, pentoksifilin, astemizol i ibudilast. Također, transplantacija gušterače povoljno djeluje na dijabetičku retinopatiju.

9. Kako se među hemoreološkim regulatorima najpouzdanijim pokazao kalcij-dobesilat, preporučljivo je primjenjivati ga kod svih dijabetičara s patološkim hemodinamičkim promjenama oftalmičkog sliva, prije nego se pojave ireverzibilne morfološke retinopatijske promjene.

10. U dijabetičara su statistički značajno češći poremećaji kornealnog senzibiliteta.

11. U dijabetičara s dijabetičkom retinopatijom je izraženost pletizmografskog Traube - Heringovog vala statistički značajno niža nego li u dijabetičara bez dijabetičke retinopatije.

12. Svakog dijabetičara treba oftalmološki obraditi prema protokolu primijenjenom u ovoj disertaciji, a koji obuhvaća ispitivanje oštine vida, vidno polje, biomikroskopski pregled prednjeg očnog segmenta, gonioskopiju, pregled očne pozadine direktnim i indirektnim oftalmoskopom, mjerenje očnog tlaka, određivanje koeficijenta istjecanja sobne vodice, okularnu pletizmografiju, te TCD i CD, kao i kolornog vida i kornealnog senzibiliteta.

13. Temeljni zaključak ove disertacije jest da se svakog dijabetičara u kojeg se otkriju aberantni nalazi navedenih pretraga, a posebice TCD, CD, kornealnog senzibiliteta i okularne pletizmografije, može smatrati stigmatiziranim za dijabetičku retinopatiju, te kod njega treba primijeniti terapiju prevencije dijabetičke retinopatije.

6. LITERATURA

1. ACKERMAN SJ 1992 Benefits of preventive programs in eye care are visible on the bottom line A new nationwide effort to improve eye care for people with diabetes gets backing from a study on the cost-effectiveness of screening for retinopathy (news) *Diabetes Care* 15:580-1
2. ADAMIS AP, MILLER JW, BERNAL MT, D'AMICO DJ, FOLKMAN J, YEO TK, YEO KT 1994 Increased Vascular Endothelial Growth Factor Levels in the Vitreous of Eyes With Proliferative Diabetic Retinopathy *Am J Ophthalmol* 118:445-450
3. ALBERT SG, GOMEZ CR, RUSSELL S, CHAITMAN BR, BERNBAUM M, KONG BA 1993 Cerebral and ophthalmic artery haemodynamic responses in diabetes mellitus *Diabetes Care* 16:476-82.
4. AREND O, HARRIS A, WOLF S 1994 Capillary blood flow velocity measurements in cystoid macular oedema with the scanning laser ophthalmoscope *Am J Ophthalmol* 117:819-20
5. AREND O, REMKY A, BERTRAM B, REIM M, WOLF S 1995 Macular microcirculation in cystoid maculopathy of diabetic patients *Br J Ophthalmol* 628-632
6. AREND O, WOLF S, JUNG F, BERTRAM B, POSTGENS H, TOONEN H, REIM M 1991 Retinal microcirculation in patients with diabetes mellitus: dynamic and morphological analysis of perifoveal capillary network *Br J Ophthalmol* 75:514-518
7. ARMSTRONG JR, DAILY RK, DOBSON HL, GIRARD LJ 1960 The incidence of glaucoma in diabetes mellitus. A comparison with the incidence in the general population *Am J Ophthalmol* 50:55-63
8. ASHTON N 1974 Vascular basement membrane changes in diabetic retinopathy *Br J Ophthalmol* 58:344-366
9. BANDELLO F, BRANCATO R, LATTANZIO R, GALDINI M, FALCOMATA B 1994 Relation between iridopathy and retinopathy in diabetes *Br J Ophthalmol* 78:542-545
10. BANKES JLK 1967 ocular tension and diabetes mellitus *Br J Ophthalmol* 51:557-561
11. BARBOSA J, RAMSAY RC, KNOBLOCH WH, CANTRILL HL, NOREEN H, KING R, YUNIS E 1980 Histocompatibility Antigen Frequencies in Diabetic Retinopathy *Am J Ophthalmol* 90(2):148-153

12. BARNES AJ, DORMANDY TL, DORMANDY JA, SLACK J 1977 Is hyperviscosity a treatable component of diabetic microcirculatory disease? *Lancet* 2:789-791
13. BARRAS JP, MICHAL M 1986 Effect of calcium dobesilate on blood viscosity in diabetic microangiopathy *VASA* 15:200-205
14. BAUDOUIN C, FREDJ-REYGROBELLET D, LAPALUS P, GASTAUD P 1988 Immunohistopathologic Findings in Proliferative Diabetic Retinopathy *Am J Ophthalmol* 105:383-388
15. BAUDOUIN C, GORDON WC, FREDJ-REYGROBELLET D, BAUDOUIN F, PEYMAN G, GASTAUD P, BAZAN NG 1990 Class II Antigen Expression in Diabetic Preretinal Membranes *Am J Ophthalmol* 109:70-74
16. BEK T, LUND-ANDERSEN H 1990 Localised blood-retinal barrier leakage and retinal light sensitivity in diabetic retinopathy *Br J Ophthalmol* 74:388-392
17. BENITEZ DEL CASTILLO JM 1994 Growth Hormone Suppression with Oral Pirenzepine in Insulin-Dependent Diabetics: A Study by Vitreous Fluorophotometry *J Fr Ophthalmol* 17:110-114
18. BERTRAM B, WOLF S, AREND O, SCHULTE K, REIM M 1992 Retinale Durchblutung und aktueller Blutzuckerwert bei Retinopathia diabetica *Klin Monatsbl Augenheilkd.* 200(6):654-7.
19. BERTRAM B, WOLF S, SCHULTE K, JUNG F, KIESERWETTER H, SITZMANN FC, REIM M 1991 Retinal blood flow in diabetic children and adolescents *Graefes' Archive for Clin. and Exp. Ophthalmology* 229:336-340.
20. BONNET S, MARECHAL G. 1992 Influence of arterial hypertension on diabetic retinopathy *J Mal Vasc.* 17(4):308-10.
21. BOULTON M, MORIARTY P, GREGOR Z 1992 Biological activities of vitreous gel, retrohyaloid fluid and subretinal fluid from diabetic and non-diabetic eyes *Br J Ophthalmol* 76:79-83
22. BRESNICK GH 1983 Diabetic maculopathy: A critical review highlighting diffuse macular edema *Ophthalmology* 90:1301-1317
23. BRESNICK GH, CONDIT RS, PALTA M, KORTH K, GROO A, SYRJALA S 1985 Association of hue discrimination loss and diabetic retinopathy *Arch Ophthalmol* 103:1317-24

24. BRINCHMANN-HANSEN O, DAHL-JORGENSEN K, HANSEN KF, SANDVIK L 1992 Macular recovery time, diabetic retinopathy, and clinical variables after 7 years of improved glycemic control *Acta Ophthalmol Copenh* 70(2):235-42.
25. BRINCHMANN-HANSEN O, DAHL-JORGENSEN K, SANDVIK L, HANSEN KF 1992 Blood glucose concentrations and progression of diabetic retinopathy: the seven year results of the Oslo study *Br Med J* 304(6818):19-22.
26. BROOSER G 1981 Surgical treatment of diabetic retinopathy *Doxium Symposium, Debrecen, Hungary, 22-23 Oct* 59-61
27. BROWNLEE M 1992 Glycation products and the pathogenesis of diabetic complications *Diabetes Care* 15:1835-1843
28. BRUCKER AJ, BRAUNSTERIN SN, SCHWARTZ SS, BAKER L, PETRIG BL, RIVA CE 1994 Strict metabolic control and retinal blood flow in diabetes mellitus *Br J Ophthalmol* 78:598-604
29. BURSELL SE, CLERMONT AC, SHIBA T, KING GL. 1992 Evaluating retinal circulation using video fluorescein angiography in control and diabetic rats *Curr Eye Res* 11:287-95.
30. BUSSOLINO F, BIFFIGNANDI P, ARESE P 1978 Platelet-Activating Factor - A Powerful Lipid Autacoid Possibly Involved in Microangiopathy *Acta Haematologica* 75:129-40
31. CAMPOCHIARO PA, JERDAN JA, GLASER BM 1984 Serum contains chemoattractants for human retinal epithelial cells *Arch Ophthalmol* 120:1830-1833
32. CHAUHAN BC, DRANCE SM, DOUGLAS GR, JOHNSON CA 1989 Visual Field Damage in Normal-Tension and High-Tension Glaucoma *Am J Ophthalmol* 108:636-642
33. CHIEN SK, JAN M 1973 Ultrastructural basis of the mechanism of rouleaux formation *Microvasc Res* 5:237-248
34. CHIHARA E, MATSUOKA T, OGURA Y 1993 Retinal Nerve Fiber Layer Defect as an Early Manifestation of Diabetic Retinopathy *Ophthalmology* 100:1147-1151
35. CHYLACK LT, PADHYE N, KHU PM, WEHNER C, WOLFE J, MCCARTHY D, ROSNER B, FRIEND J 1993 Loss of contrast sensitivity in diabetic patients with LOCS II classified cataracts *Br J Ophthalmol* 77:7-11
36. CLARIDGE KG, JAMES CB 1994 Ocular pulse measurements to assess pulsatile

blood flow in carotid artery disease *Br J Ophthalmol* 78:321-323

37. CLARK JB, GREY RHB, LIM KKT, BURNS-COX CJ 1994 Loss of vision before ophthalmic referral in blind and partially sighted diabetics in Bristol *Br J Ophthalmol* 78:741-744

38. COGAN D, TOUSSAINT D, KUWABARA T 1961 Retinal vascular patterns. Part IV Diabetic retinopathy *Arch Ophthalmol* 66:366-378

39. COLLIER A, MITCHELL JD, CLARKE BF 1985 Visual evoked potential and contrast sensitivity function in diabetic retinopathy *Br Med J* 291:248

40. CUNHA-VAZ JG, FONSECA JR, ABREU JF ET AL. 1978 A follow-up study by vitreous fluorophotometry of early retinal involvement in diabetes *Am J Ophthalmol* 86:467-473

41. DAICKER B 1985 Constricting retrolental membranes associated with traumatic retinal detachments *Graefes Arch Clin Exp* 222:147-153

42. DANDONA P, BOLGER JP, BOAG F, FONSECA V, ABRAMS JD 1985 Rapid development of proliferative retinopathy after strict diabetic control *Br Med J* 290:895

43. DAVIDSON RJL, EVAN-WONG LA, STOWERS JM 1981 The Mean Red Cell Volume in Diabetes Mellitus *Diabetologia* 20:583-584

44. DEMARIN V, TIKOVAC M, THALLER N 1990 Doppler-sonografija krvnih ila kolska knjiga, Zagreb 9-15

45. DIDDIE KR, ERNEST JT 1977 The effect of photocoagulation on the choroidal vasculature and retinal oxygen tension *Am J Ophthalmol* 84:62-66

46. DORNAN TL, RHYMES IL, CEDERHOLM-WILLIAMS SA, RIZZA CR, PEPYA MB, BRON AJ, TURNER RC 1983 Plasma haemostatic factors and diabetic retinopathy *European J Clin Invest* 13:231-235

47. DRUMMOND MF, DAVIES LM, FERRIS FL 1992 Assessing the costs and benefits of medical research: the diabetic retinopathy study *Soc Sci Med* 34:973-81.

48. DUKE-ELDER S 1968 The anatomy of visual apparatus. U:Textbook of Ophthalmology. Part VI. London 182-213

49. EARLY TREATMENT DIABETIC RETINOAPHTHY STUDY INVESTIGATORS 1992

Aspirin effects on mortality and morbidity in patients with diabetes mellitus. Early Treatment Diabetic Retinopathy Study Report 14 JAMA 268:1292-300.

50. ENGERMANN RJ, BLOODWORTH MB, WELSON S 1977 Relationship of microvascular disease in diabetes to metabolic control Diabetes 26:760-766

51. ERNST E, MARSHALL M 1984 Improvement of reduced erythrocyte flexibility by calcium dobesilate Muenchener Medizinische Wochenschrift 125-126

52. ERNST E, MATRAI A 1986 Altered red and white blood cell rheology in tipe II diabetes Diabetes 35:1412-1415

53. ESSER P, HEIMANN K, WIEDEMANN P 1993 Macrophages in proliferative vitreoretinopathy and proliferative diabetic retinopathy: differentiation of subpopulations Br J Ophthalmol 77:731-733

54. FALLON TJ, CHOWIENCYZK P, KOHNER EM 1986 Measurement of retinal blood flow in diabetes by the blue-light entoptic phenomenon Br J Ophthalmol 70:43-46

55. FLANAGAN DW 1993 Diabetes, glaucoma, sex, and cataract (Editorial) Br J Ophthalmol 77:1

56. FOLKOW B, NEIL E 1971 Circulation Oxford University Press Inc New York 10-74

57. FONDA GE 1994 Opical Treatment of Residual Vision in Diabetic Retinopathy Ophthalmology 101:84-88

58. FORRESTER JV 1992 Editorial Br J Ophthalmol 76:449

59. FOSTER D W 1987 Diabetes mellitus U: Braunwald E, Isselbacher KJ, Petersdorf RG, Wilson JD, Martin J B, Fauci A S. Harrison's Principles of Internal medicine. Eleventh Edition.. McGraw-Hill Company. New York. 1778-1797

60. FRANK RN ET AL. 1980 Retinopathy in juvenile onset diabetes of short duration Ophthalmology 87:1

61. FRIEDMAN SM, RUBIN ML 1992 Diabetic retinopathy: newer therapies to prevent blindness Geriatrics 47:80

62. FUJIO N, FEKE GT, GOGER DG, MCMEEL JW 1994 Regional retinal blood flow reduction following half fundus photocoagulation treatment Br J Ophthalmol 78:335-338

63. GARDINER TA, STITT AW, ANDERSON HR, ARCHER DB 1994 Selective loss of vascular smooth muscle cells in the retinal microcirculation of diabetic dogs *Br J Ophthalmol* 78:54-60
64. GERKE E, WESSING A 1984 Diabetic retinopathy: photocoagulation and vitrectomy u: Lerche W: Diabetic Retinopathy. Symposium in Cannes September 7-9, 1984. F. K. Schattauer Verlag - Stuttgart-New York 53-63
65. GOLDBERG BB, KOTLER MN, ZISKIN MD, WAXHAM RD 1975 Diagnostic Uses of Ultrasound Saunders Co. New York 61-67, 404-432
66. GOLDSTEIN DE, BLINDER KJ, IDE CH, WILSON RJ, WIEDMEYER HM, LITTLE RR, ENGLAND JD, EDDY M, HEWETT JE, ANDERSON SK 1993 Glycemic control and development of retinopathy in youth-onset insulin-dependent diabetes mellitus. Results of 12-year longitudinal study *Ophthalmology* 100:1125-31
67. GREENSTEIN VC, SHAPIRO A, HOOD DC, ZAIDI Q 1993 Chromatic and luminance sensitivity in diabetes and glaucoma *J Opt Soc Am A*. 10:1785-91.
68. GRIFFITH SP, FREEMAN WL, SHAW CJ, MITCHELL WH, OLDEN CR, FIGGS LD, KINYOUN JL, UNDERWOOD DL, WILL JC 1993 Screening for diabetic retinopathy in a clinical setting: a comparison of direct ophthalmoscopy by primary care physicians with fundus photography *J Fam Pract* 37:49-56
69. GRINDLE CFJ, BUSKARD NA, NAWMANN DL 1976 Hyperviscosity retinopathy: a scientific approach to therapy *Trans Ophthal Soc UK* 96:216-221
70. GRISANTI S, HEIMANN K, WIEDERMANN P 1993 Origin of fibronectin in epiretinal membranes of proliferative vitreoretinopathy and proliferative diabetic retinopathy *Br J Ophthalmol* 77:238-242
71. GRUNWALD JE, BRUCKER AJ, GRUNWALD SE, RIVA CE 1993 Retinal hemodynamics in proliferative diabetic retinopathy. A laser Doppler velocimetry study *Invest Ophthalmol Vis Sci*. 34:66-71.
72. GRUNWALD JE, RIVA CE, BAINE J, BRUCKER AJ 1992 Total retinal volumetric blood flow rate in diabetic patients with poor glycemic control *Invest Ophthalmol Vis Sci*. 33:356-363.
73. GRUNWALD JE, RIVA CE, SINCLAIR SH, BRUCKER AJ, PETRIG BL 1987 Laser Doppler velocimetry study of retinal circulation in diabetes mellitus *Arch Ophthalmol* 104:991-996
74. HAEFLIGER IO, FLAMMER J, LUSCHER TF 1993 Heterogeneity of endothelium-

dependent regulation in ophthalmic and ciliary arteries Invest Ophthalmol Vis Sci. 34:1722-30.

75. HAFFNER SM 1993 Sex Hormones and the Incidence of Severe Retinopathy in Male Subjects with Type 1 Diabetes Ophthalmology 100:1782-1786

76. HAN DP, PULIDO JS, MIELER WF, JOHNSON MW 1995 Vitrectomy for Proliferative Diabetic Retinopathy With Severe Equatorial Fibrovascula Proliferation Am J Ophthalmol 119:563-570

77. HARDING JJ, EGERTON M, VAN HEYNINGEN R, HARDING RS 1993 Diabetes, glaucoma, sex, and cataract: analysis of combined data from two case control studies Br J Ophthalmol 77:2-6

78. HARDY KJ, FISHER C, HEATH P, FOSTER DH, SCARPELLO JHB 1995 Comparison of colour discrimination and electroretinography in evaluation in aretinopatic IDDM patients Br J Ophthalmol 79:35-37

79. HARDY KJ, LIPTON J, SCASE MO, FOSTER DH, SCARPELLO JHB 1992 Detection of colour vision abnormalities in uncomplicated type 1 diabetic patients with angiographically normal retinas Br J Ophthalmol 76:461-464

80. HARDY KJ, SCARPELLO JHB, FOSTER DH, MORELAND JD 1994 Effect of diabetes associated increases in lens optical density on colour discrimination in insulin dependent diabetes Br J Ophthalmol 78:754-756

81. HARDY KJ, SCASE MO, FOSTER DH, SCARPELLO JHB 1995 Effect of short term changes in blood glucose on visual pathway function in insulin dependent diabetes Br J Ophthalmol 79:38-41

82. HAYREH SS 1969 Blood supply of the optic nerve head and its role in optic atrophy, glaucoma and oedema of the optic disk Br J Ophthalmol 53:721-748

83. HENDRIKSE F 1994 New Concepts in the Treatment of Diabetic Retinopathy Focus on Diabetic Retinopathy 1:5-8

84. HENKIND P, LEVITZKY MD 1969 Angioarchitecture of the optic nerve. I The papilla Am J Ophthalmol 68:979-984

85. HERMANN WH, TEUTSCH SM, SEPE SJ, SINNOCK P, KLEIN R 1983 An approach to the prevention of blindness in diabetes Diabetes Care 6:608-615

86. HERSE P, HOOKER B 1994 Corneal Edema Recovery Dynamics in Diabetes: is the Alloxan Induced Diabetic Rabbit a Useful Model? Invest Ophthalmol Vis Sci

87. HISCOTT P, GRAY R, GRIERSON I, GREGOR Z 1994 Cytokeratin-containing cells in proliferative diabetic retinopathy membranes Br J Ophthalmol 78:219-222
88. HISCOTT P, MORINO I, ALEXANDER R, GRIERSON I, GREGOR Z 1989 Cellular components of subretinal membranes in proliferative vitreoretinopathy Eye 3:606-610
89. HISCOTT P, WALLER HA, BUTLER MG, SCOTT DL, GREGOR Z, MORINO I 1992 Fibronectin synthesis in subretinal membranes of proliferative vitreoretinopathy Br J Ophthalmol 76:486-490
90. HOARE EM, BARNES AJ, DORMANDY JA 1976 Abnormal blood viscosity in diabetes mellitus and retinopathy Biorheology 13:21-26
91. HOSOTANI H, OHASHI Y, YAMADA M, TSUBOTA K 1995 Reversal of Abnormal Corneal Epithelial Cell Morphologic Characteristics and Reduced Corneal Sensitivity in Diabetic Patients by Aldose Reductase inhibitor, CT-112 Am J Ophthalmol 119:288-294
92. HOUBEN AJ, SCHAPER NC, SLAAF DW, TANGELDER GJ, NIEUWENHUIJZEN-KRUSEMAN AC 1992 Skin blood cell flux in insulin-dependent diabetic subjects in relation to retinopathy or incipient nephropathy Eur J Clin Invest 22:67-72.
93. HUDOMEL J, PALFALVY M, FARKAS A 1981 Rheological aspects of diabetic retinopathy Doxium Symposium, Debrecen, Hungary, 22-23 Oct 62-66
94. INO-UE M, AZUMI A, TSUKAHARA Y, YAMAMOTO M 1994 Laser flare intensity in diabetics: correlation with retinopathy and aqueous protein concentration Br J Ophthalmol 78:694-697
95. ISHIBASHI T, INOMATA H 1993 Ultrastructure of retinal vessels in diabetic patients Br J Ophthalmol 77:574-578
96. JOHNSON DD, O'STEEN WK, DUNCAN TE 1986 Photically-induced retinal damage in diabetic rats Curr Eye Res 5:1-7
97. JOVANOVIŠ S, KEROS P, CVETKOVIÆ D, JELIČIĆÆ N, VINTER I 1989 Očna jabučica (bulbus oculi). U: Očna upljina i organ vida. Školska knjiga. Zagreb. 45-85
98. JUNG F, KIESEWETTER F 1983 Quantification of characteristic blood-flow parameters in the vessels of the retina with a picture analysis system: initial findings Graefes Arch Chir Exp Ophthalmol 28:249-252

99. KATSNELSON LA 1974 U: Scientific papers of the Helmholtz Research Institute of Eye Diseases, Moscow 13:99-104
100. KELLY LW, BARDEN CA, TIEDEMAN JS, HATCHELL DL 1993 Alterations in viscosity and filterability of whole blood and blood cell subpopulations in diabetic cats *Exp Eye Res* 56(3):341-7.
101. KIESEWETTER F, RADTKE H, JUNG F, SCHMID-SCHOENBEIN H, WORTBERG G 1982 Determination of yield point: Methods and review *Biorheology* 19:363-374
102. KIESEWETTER H, KOERBER N, JUNG F, WOLF S, REIM M 1984 The significance of blood flow in diabetic retinopathy u: Lerche W: *Diabetic Retinopathy. Symposium in Cannes September 7-9, 1984.* F. K. Schattauer Verlag - Stuttgart-New York 25-32
103. KINOSHITA JH 1986 Aldose reductase in the diabetic eye: XLIII Edward Jackson memorial lecture *Am J Ophthalmol* 102:685-692
104. KINOSHITA JH, FUKUSHI S, KADOR P, MEROLA LO 1979 Aldose reductase in diabetic complications of the eye *Metabolism* 28(4 Suppl 1):462-469
105. KLEIN BE, MOSS SE, KLEIN R, SURAWICZ TS 1991 The Wisconsin Epidemiologic Study of Diabetic Retinopathy. XIII Relationship of serum cholesterol to retinopathy and hard exudate *Ophthalmology* 98:1261-1265
106. KLEIN R, MOSS SE, KLEIN BE 1993 Is Gross Proteinuria a Risk Factor for the Incidence of Proliferative Diabetic Retinopathy? *Ophthalmology* 100:1140-1146
107. KOERBER N 1984 Pathophysiologie der diabetischen Retinopathie Symposium *Diabetische Retinopathie Cannes September*
108. KOERBER N 1984 Pathophysiology of diabetic retinopathy u: Lerche W: *Diabetic Retinopathy. Symposium in Cannes September 7-9, 1984.* F. K. Schattauer Verlag - Stuttgart-New York 15-24
109. KOHNER EM 1992 The renin-angiotensin system and diabetic retinopathy *Klin Wochenschr.* 69 Suppl 29:25-7.
110. KOHNER EM, HAMILTON AM, SAUNDERS SJ, SUTCLIFFE BA, BULPITT CJ 1975 The retinal blood flow in diabetes *Diabetologia* 0
111. KOLAR G, STIRN-KRANJEC B 1994 Mikroskopska građa oka. U: Bradamante Ž, Čupak K ur. *Oftalmologija.* Nakladni zavod Globus. Zagreb.

112. KRIŽAN Z 1978 Organ vida U: Kompendij anatomije čovjeka. II dio. Pregled građe glave, vrata i leđa. Školska knjiga Zagreb. 199-225
113. KRMPOTIĆ-NEMANIĆ J 1982 Anatomija čovjeka Jugoslavenska medicinska naklada, Zagreb 483
114. LARIZGOITIA I, VEINTEMILLAS JF 1993 Lateness in the treatment of diabetic retinopathy: the efficacy of an effective treatment *Gac Sanit* 7:123-30
115. LASKER RD 1993 The Diabetes Control and Complications Trial Implications for policy and practice *N Engl J Med* 329:1033-4.
116. LEAVER P 1993 Expanding the role of vitrectomy in retinal reattachment surgery *Br J Ophthalmol* 77:197
117. LEITE EB, MOTA MC, FARIA DE ABREU JR, CUNHA-VAZ JG 1990 Effect of calcium dobesilate on the blood-retinal barrier in early diabetic retinopathy *International Ophthalmology* 14:81-88
118. LERCHE W 1984 Foreword u: Lerche W: Diabetic Retinopathy. Symposium in Cannes September 7-9, 1984. F. K. Schattauer Verlag - Stuttgart-New York I-II
119. MAEDA N, TANO Y, IKEDA T, IMAI T; HAMANO H, MANABE R 1992 Vitreous oxygen tension of proliferative diabetic retinopathy *Nippon Ganka Gakkai Zasshi*. 96:511-5
120. MARSHALL G, GARG SK, JACKSON WE, ET AL. 1993 Factors Influencing the Onset and Progression of Diabetic Retinopathy in Subjects with Insulin-Dependent Diabetes Mellitus *Ophthalmology* 100:1133-1139
121. MATHIESEN ER, HILSTED J, FELDT-RASMUSSEN B, BONDE-PETERSEN F, CHRISTENSEN NJ, PARVING HH 1985 The effect of metabolic control on hemodynamics in short-term insulin-dependent diabetic patients *Diabetes* 34:1301-5
122. MAUSOLF FA, MENSHEEN JH 1973 Experimental hyperviscosity retinopathy: preliminary report *Annals Ophthalmol* 5:205-9
123. MCLEOD D, MARSHALL J, KOHNER EM, BIRD AC 1977 The role of axoplasmic transport, pathogenesis of retinal cotton wool spots *Br J Ophthalmol* 61:177-181
124. MCMILLAN DE 1989 The blood viscosity problem in diabetes *Clinical Diabetes*. Proceedings of the American Dia 7:66-71
125. MCMLENDON BF 1992 Blindness in South Carolina *J S C Med Assoc*. 88:417-25.

126. MENAGE MJ, ROBINSON CJ, KAUFMAN PL, SPONSEL WE 1994 Retinal blood flow after superior cervical ganglionectomy: a laser Doppler study in the cynomolgus monkey *Br J Ophthalmol* 78:49-53

127. MENDIVIL A, CUARTERO V, MENDIVIL MP 1995 Ocular blood flow velocities in patients with proliferative diabetic retinopathy and healthy volunteers: a prospective study *Br J Ophthalmol* 79:413-416

128. MESARIĆ B, CEROVSKI B, IKIĆ J 1992 Imunolo ka zbivanja u proliferativnoj vitreoretinopatiji *Ophthalmologia Croatica* 1:189-194

129. MOLNAR L, GROSZ GY, VARKONYI V, SOOS GY, RACZ I 1981 Approaches to the measurement of Doxium's effect on microcirculation *Doxium Symposium, Debrecen, Hungary, 22-23 Oct* 34-37

130. MORIARTY AP, SPALTON DJ, MORIARTY BJ, SHILLING JS, FFYTCH T, BULSARA M 1994 Studies of the Blood-Aqueous Barrier in Diabetes Mellitus *Am J Ophthalmol* 117:768-771

131. MOSES RA 1975 Ocular circulation U: *Adler's Physiology of the eye* 6th ed. The C. V. Mosby Company. Saint Louis 210-231

132. MOSS SE, KLEIN R, KLEIN BEK 1994 Ocular Factors in the Incidence and Progression of Diabetic Retinopathy *Ophthalmology* 101:77-83

133. MUNTONI S, SERRA A, MOSCIA C, SONGINI M 1982 Dyschromatopsia in diabetes mellitus and its relation to metabolic control *Diabetes Care* 5:375-378

134. NAKAHASHI K, INOUE M, AZUMI A, INOUE M 1992 Retinal circulation and ocular blood barrier in diabetic retinopathy *Nippon Ganka Gakkai Zasshi* 96:670-6

135. NEMETH B 1981 Treatment of diabetic retinopathy *Doxium Symposium, Debrecen, Hungary, 22-23 Oct* 67-69

136. NEWSOM RS, RASSAM SM, KOHNER EM 1991 The effect of beta-blockers on retinal blood flow in diabetic patients *Eur J Ophthalmol* 1:131-6

137. OGASAWARA H, YOSHIDA A, FEKE GT 1993 Analysis of optic nerve head circulation in diabetics using a laser Doppler technique *Nippon Ganka Gakkai Zasshi*. 96:1311-6

138. OGURA Y, GURAN THERESA, TAKAHASHI K, ZEIMER R 1993 Occlusion of retinal vessels using targeted delivery of a platelet aggregating agent *Br J*

139. OHASHI Y, MATSUDA M, HOSOTANI H, TANO Y, ISHIMOTO I, FUKUDA M 1988 Aldose reductase inhibitor (CT-112) eyedrops for diabetic corneal epitheliopathy Am J Ophthalmol 105:233-238
140. OHNISHI Y, FUJISAWA K, ISHIBASHI T, KOJIMA H 1994 Capillary blood flow velocity measurements in cystoid macular oedema with the scanning laser ophthalmoscope Am J Ophthalmol 117:24-29
141. PALMBERG P, SMITH M, WALTMAN S ET AL. 1981 The natural history of retinopathy in insulin-dependent juvenile-onset diabetes Ophthalmology 88:613-618
142. PARVING HH, VIBERTI GC, KEEN H, CHRISTIANSEN JS, LASSEN NA 1983 Hemodynamic factors in the genesis of diabetic microangiopathy Metabolism 32:943-949
143. PATEL B, CHARTERIS D, MATHER J, MCLEOD D, BOULTON M 1994 Retinal and preretinal localisation of epidermal growth factor, transforming growth factor alpha, and their receptor in proliferative diabetic retinopathy Br J Ophthalmol 78:714-718
144. PATEL V, RASSAM S, NEWSOM R, WIEK J, KOHNER E 1992 Retinal blood flow in diabetic retinopathy BMJ 305(6855):678-683.
145. PFEIFFER EF, RALL JE 1981 Pathogenetic concepts of Diabetic Microangiopathy Hormone and Metab. Res. Suppl. Series 11. Thieme Stuttgart
146. POLLACK A, DOTAN S, OLIVER M 1991 Progression of diabetic retinopathy after cataract extraction Br J Ophthalmol 75:547-551
147. PRAGER TC, GARCIA CA, MINCHER CAROLINE A, MISHRA J, CHU HH 1990 The Pattern Electroretinogram in Diabetes Am J Ophthalmol 109:279-284
148. PROENCA R, CARVALHO M, PROENCA D, VERISSIMO J, REGADAS I, TRAVASSOS A, 1994 HLA Antigens and Lymphocytes in Proliferative Vitreoretinopathy Graefe's Arch Clin Exp 232:25-32
149. RASKIN P 1992 Tight glycemic control? Negative Hosp Pract Off Ed. 27(Suppl 1):21-5
150. REDDY V, ZAMORA RL, OLK RJ 1995 Quantitation of Retinal Ablation in Proliferative Diabetic Retinopathy Am J Ophthalmol 119:760-766
151. REESER F, FLEISCHMAN J, WILLIAMS GA ET AL. 1981 Efficacy of argon laser

photocoagulation in the treatment of circinate diabetic retinopathy *Am J Ophthalmol* 92:762-767

152. REICHARD P 1992 Risk factors for progression of microvascular complications in the Stockholm Diabetes Intervention Study (SDIS) *Diabetes Res Clin Pract* 16:151-6

153. REICHARD P, NILSSON BY, ROSENQUIST U 1993 The effect of long-term intensified insulin treatment of the development of microvascular complications of diabetes mellitus *N Engl J Med* 329:309-9

154. REPO LP, TERAESVIRTA ME, KOIVISTO KJ 1993 Generalized Transluminance of the Iris and the Frequency of the Pseudoexfoliation Syndrome in the Eyes of Transient Ischemic Attack Patients *Ophthalmology* 100:352-355

155. REPO LP, TERAESVIRTA ME, TUOVINEN EJ 1990 Generalized Peripheral Iris Transluminance in the Pseudoexfoliation Syndrome *Ophthalmology* 97:1027-1029

156. RIMMER T, FALLON TJ, KOHNER EVA M 1989 Long-term follow-up of retinal blood flow in diabetes using the blue light entoptic phenomenon *Br J Ophthalmol* 73:1-5

157. RIMMER T, FLEMING J, KOHNER EM 1990 Hypoxic viscosity and diabetic retinopathy *Br J Ophthalmol* 74:400-404

158. ROJANAPONGPUN P, MORRISON BRENDA, DRANCE SM 1993 Reproducibility of transcranial Doppler ultrasound examinations of the ophthalmic artery flow velocity *Br J Ophthalmol* 77:22-24

159. ROSENLUND ELLEN F, HAAKENS KIRSTI, BRINCHMANN-HANSEN O, DAHL-JORGENSEN K, HANSSON KF 1988 Transient Proliferative Diabetic Retinopathy During Intensified Insulin Treatment *Am J Ophthalmol* 105:618-625

160. ROTHOVA ANIKI, MEENKEN CHRISTINA, MICHELS RPJ, KIJLSTRA AIZE 1988 Uveitis and Diabetes Mellitus *Am J Ophthalmol* 106:17-20

161. ROY MS, MCCULLOCH C, HANNA AK, MORTIMER C 1984 Colour vision in long-standing diabetes mellitus *Br J Ophthalmol* 68:215-217

162. SALAMA BENARROCH I, BREGNI C, RUBINSTEIN A, ALONSO BS, MURRO H 1987 Residual effect of calcium dobesilate on blood hyperviscosity in patients with diabetic retinopathy *Acta Therapeutica* 285-289

163. SANDERS RJ, WILSON MR 1993 Diabetes-related eye disorders *J Natl Med*

164. SATO Y, SHIMADA H, ASO S, ET AL. 1994 Vitrectomy for Diabetic Macular Heterotopia *Ophthalmology* 101:63-67

165. SCHACHAT AP, HYMAN L, LESKE MC 1993 Comparison of Diabetic Retinopathy Detection by Clinical Examinations and Photograph Gradings *Arch Ophthalmol* 111:1064-1070

166. SCHATZ H, ATIENZA D, MCDONALD R, JOHNSON RN 1994 Severe Diabetic Retinopathy After Cataract Surgery *Am J Ophthalmol* 117:314-321

167. SCHULTZ RO, PETERS MA, SOBOCINSKI R, NASIFF K, SCHULTZ KJ 1983 Diabetic keratopathy as a manifestation of peripheral neuropathy *Am J Ophthalmol* 96:368-371

168. SCHWARTZ D, DE LA CRUZ ZC, GREEN WR, MICHELS RG 1988 Proliferative vitreoretinopathy. Ultrastructural study of 20 retroretinal membranes removed by vitreous surgery *Retina* 8:275-281

169. SCHWARTZ DE 1974 Corneal sensitivity in diabetics *Arch Ophthalmol* 91:174-8

170. SCOTT J, DOLLERY CT, HILL DW, HODGE JV 1964 Fluorescein studies in diabetic retinopathy *Br Med J* 811

171. SHARMA KR, BHATIA SP, KUMAR V 1992 Role of the indigenous drug saptamrita lauha in hemorrhagic retinopathies *Ann Ophthalmol* 24:5-8

172. SHIRAKAWA H, YOSHIMURA N, YAMAKAWA R, MATASUMURA M, OKADA M, OGINA N 1987 Cell components in proliferative vitreoretinopathy: immunofluorescent double staining of cultured cells from proliferative tissues *Ophthalmologica* 194:56-62

173. SINCLAIR SH 1991 Macular Retinal Capillary Hemodynamics in Diabetic Patients *Ophthalmology* 98:1580-1586

174. SINGER DE, NATHAN DM, FOGEL HA, SCHACHAT AP 1992 Screening for diabetic retinopathy *Ann Intern Med* 116:660-71

175. SLEIGHTHOLM MA, ALDINGTON SJ, ARNOLD J, KOHNER EM 1988 Diabetic retinopathy: II Assessment of severity and progression from fluorescein angiograms *J Diabetic Complications* 2:117-120

176. SMITH ME 1985 *Anatomy of the eye U: Fundamentals and Principles of*

177. SMITH ME 1985 Retinal Vascular Disease U: Retina and Vitreous American Academy of Ophthalmology San Francisco 13-42
178. SMITH R 1990 Diabetes and retinal function (Editorial) Br J Ophthalmol 74:385
179. SMITH R 1990 Diabetic retinopathy; a new clue in the puzzle (editorial) Br J Ophthalmol 74:387
180. SMITH R 1991 Video laser ophthalmoscopy in diabetes Br J Ophthalmol 78:513
181. SONKIN PL, SINCLAIR SH, HATCHELL DL 1993 The effect of pentoxifylline on retinal capillary blood flow velocity and whole blood viscosity Am J Ophthalmol 115:775-80
182. SPALTON DJ 1990 Ocular fluorophotometry Br J Ophthalmol 74:431-432
183. SPONSEL WE, DEPAUL KATHLEEN, KAUFMAN PL 1990 Correlation of Visual Function and Retinal Leukocyte Velocity in Glaucoma Am J Ophthalmol 109:49-54
184. STANDL E 1984 Diabetic microangiopathy: epidemiology, risk factors and possible methods of prevention by good management of diabetes u: Lerche W: Diabetic Retinopathy. Symposium in Cannes September 7-9, 1984. F. K. Schattauer Verlag - Stuttgart-New York 1-14
185. STANIĆ R 1982 Ispitivanje odnosa dijabetesa i glaukoma Medicinski fakultet sveučilišta u Rijeci, Rijeka Disertacija
186. STANIĆ R 1986 Glaukoma simpleks i dijabetička retinopatija Acta Ophthalmologica Iugoslavica 24:105-109
187. STEPHEN H, SINCLAIR, MD 1991 Macular Retinal Capillary Hemodynamics in Diabetic Patients Ophthalmology 98:1580-1586
188. STEVENS TS 1981 Diabetic maculopathies, u: Raab MF (ed): Macular Disease Boston, Little, Brown & Co. 11-26
189. STIPANČIĆ G, KADRKA-LOVRENČIĆ M 1993 Dijabetes dječje dobi. U: Henč-Petrinović Lj, Čupak K, Gabrićæ N ur. Izabrana poglavlja iz dječje oftalmologije. M & D. Zagreb 104-114
190. STITT AW, ANDERSON HR, GARDINER TA, ARCHER DB 1994 Diabetic

Retinopathy: Quantitative Variation in Capillary Basement Membrane Thickening in Arterial or Venous Environments *Br J Ophthalmol* 78:133-137

191. STITT AW, GARDINER TA, ARCHER DB 1995 Histological and ultrastructural investigation of retinal microaneurysm development in diabetic patients *Br J Ophthalmol* 79:362-367

192. STRAUB W 1984 The clinical aspects of diabetic retinopathy u: Lerche W: Diabetic Retinopathy. Symposium in Cannes September 7-9, 1984. F. K. Schattauer Verlag - Stuttgart-New York 33-42

193. STREIFF EB 1981 Evaluation and management of diabetic retinopathy Doxium Symposium, Debrecen, Hungary, 22-23 Oct 70-79

194. SUDAKEVICH DI 1971 Architectonics of the System of Intraocular Blood Supply Moskva

195. SUSZUKI R 1984 Visual function in diabetic retinopathy *Philipp J Ophthalmol* 16:79-81

196. SUZUKI R, SUGIHARA I, ISHIBASHI T, KURIMOTO S 1992 Ibudilast may improve retinal circulation in patients with diabetes mellitus *Ophthalmic Res* 24:197-202

197. SZALAY L 1981 Effect of Doxium treatment on the capillary resistance of diabetic patients Doxium Symposium, Debrecen, Hungary, 22-23 Oct 80-83

198. SZENDI M, MOLNAR L 1981 Experiences with Doxium in diabetic retinopathy Doxium Symposium, Debrecen, Hungary, 22-23 Oct 84-88

199. ŠTRIGA M, KADRINKA-LOVRENCIĆ M 1993 Početna dijabetička retinopatija u djece i adolescenata U: Henč-Petrinovićæ Lj, Čupak K, Gabrićæ N ur. Izabrana poglavlja iz dječje oftalmologije. M & D. Zagreb 115-124

200. TAKAGI H, TANIHARA H, SEINO Y 1994 Characterization of Glucose Transporter in Cultured Human Retinal Pigment Epithelial Cells: Gene Expression and Effects of Growth Factors *Invest Ophthalmol Vis Sci* 35:170-177

201. THE DIABETES CONTROL AND COMPLICATIONS TRIAL RESEARCH GROUP 1993 The Effect of Intensive Treatment of Diabetes on the Development and Progression of Long-Term Complications in Insulin-Dependent Diabetes Mellitus *The New England Journal of Medicine* 329:977-986

202. THE DIABETIC RETINOPATHY STUDY RESEARCH GROUP 1976 Preliminary report

on effects of photocoagulation therapy Am J Ophthalmol 81:383-396

203. THE DIABETIC RETINOPATHY STUDY RESEARCH GROUP 1978 Photocoagulation treatment of proliferative diabetic retinopathy: The second report of Diabetic Retinopathy Study findings Ophthalmology 85:82-106

204. THE DIABETIC RETINOPATHY STUDY RESEARCH GROUP 1979 Four risk factors for severe visual loss in diabetic retinopathy: The third report from the Diabetic Retinopathy Study Arch Ophthalmol 97:654-655

205. THE DIABETIC RETINOPATHY STUDY RESEARCH GROUP 1981 Photocoagulation treatment of proliferative diabetic retinopathy Clinical application of Diabetic Retinopathy Study (DRS) findings DRS report number 8 Ophthalmology 88:583

206. TILLMANN W, MERTEN A, LAKOMEK M, GAHR M, FIECHTL J, SCHROTER W 1981 Flexibility of Erythrocytes in Juvenile Diabetes Mellitus Blut 43:125-128

207. TOOKE JE 1986 Microvascular haemodynamics in diabetes mellitus Clin Sci 70:119-125

208. TRESE MT, CHANDLER DB, MACHEMER R 1985 Subretinal strands: ultrastructural features Graefes Arch Clin Exp Ophthalmol 223:35-40

209. UGRINOVIĆ N, KRABALO Z 1981 Korelacija komplikacija na oku s drugim bolestima i komplikacijama u dijabetesu U: Čupak K, krabalo Z: Dijabetes i oko. Sveučili na naklada Liber. Zagreb 53-74

210. ULBIG MRW, ARDEN GB, HAMILTON AMP 1994 Contrast Sensitivity and Pattern Electroretinographic Findings After Diode and Argon Laser Photocoagulation in Diabetic Retinopathy Am J Ophthalmol 117:583-588

211. ULBIG MW, MCHUGH DA, HAMILTON AMP 1995 Diode laser photocoagulation for diabetic macular oedema Br J Ophthalmol 79:318-321

212. VAN BIJSTERVELD OP, JANSSEN PE 1984 Conservative therapy of diabetic retinopathy u: Lerche W: Diabetic Retinopathy. Symposium in Cannes September 7-9, 1984. F. K. Schattauer Verlag - Stuttgart-New York 43-52

213. VINAZZER H, HACHEN HJ 1987 Influence of calcium dobesilate (Doxium) on blood viscosity and coagulation parameters in diabetic retinopathy VASA 16:190-192

214. VOJNIKović B 1984 II Tonometrija, tonografija i elasticitet - rigiditet oka U: Primarni glaukomi Istarska naklada, Pula 41-102

215. VOJNIKović B 1984 IV glava optikusa i vaskularni sistem u glaukomoj bolesti U:Primarni glaukomi Istarska naklada, Pula 121-132
216. VOJNIKović B 1984 Hyperviscosity in Whole Blood, Plasma, and Aqueous Humor Decreased by Doxium (Calcium Dobesilate) in Diabetics with Retinopathy and Glaucoma: A Double-Blind Controlled Study *Ophthalmic Res* 16:150-162
217. VOJNIKović B 1991 Doxium (Calcium Dobesilate) Reduces Blood Hyperviscosity and Lowers Elevated Intraocular Pressure in Patients with Diabetic Retinopathy and Glaucoma *Ophthalmic Res* 23:12-20
218. VOJNIKović B 1994 The same haemorrhological disorders in open angle glaucoma, low tension glaucoma and diabetes mellitus 18th International Congress of Ophthalmology, Alps-Adria Association 18
219. VOJNIKović B, LONČAREK K, WEINER-ČRNJA M 1994 Analysis of Traube-Hering's waves during tonography and ocular pletismography 19th International Congress of Ophthalmology, Alps-Adria Association 30
220. VOJNIKović B, LONČAREK K, WEINER-ČRNJA M 1994 Corneal sensibility disorders in diabetics 20th International Congress of Ophthalmology, Alps-Adria Association 39
221. VOJNIKović B, WEINER-ČRNJA M, LONČAREK K 1994 Why is medial cerebral artery circulation commonly disordered in diabetics 21st International Congress of Ophthalmology, Alps-Adria Association 29
222. VOLGER E, SCHMIDT-SCHOENBEIN H, MEHNERT H 1978 Microrheological changes of blood in diabetes mellitus *Bibl Anat* 13:97-98
223. WEINER-ČRNJA M, VOJNIKović B, LONČAREK K 1994 Analysis of transcranial Doppler (TCD) findings in diabetics 22nd International Congress of Ophthalmology, Alps-Adria Association 34
224. WILLIAMS JM, JUAN JR E DE, MACHEMER R 1988 Ultrastructural Characteristics of New Vessels in Proliferative Diabetic Retinopathy *Am J Ophthalmol* 105:491-499
225. WILLIAMSON TH 1994 What is the use of ocular blood flow measurement? *Br J Ophthalmol* 78:326
226. WILLIAMSON TH, BARR DB, BAXTER GM 1994 Understanding of the retinal circulation provided by an anomalous retinal vein *Br J Ophthalmol* 78:798-799
227. WILLIAMSON TH, HARRIS A 1995 Ocular blood flow measurement *Br J*

228. WILLIAMSON TH, LOWE GDO, BAXTER GM 1995 Influence of age, systemic blood pressure, smoking, and blood viscosity on orbital blood velocities Br J Ophthalmol 79:17-22
229. WILSON CA, STEFANSSON E, KLOMBERS L, HUBBARD LD, KAUFMAN SC, FERRIS III FL 1988 Optic Disk Neovascularisation and Retinal Vessel Diameter in Diabetic Retinopathy Am J Ophthalmol 106:131-134
230. WILSON SB, JENNINGS PE, BELCH JJ 1992 Detection of microvascular impairment in type I diabetics by laser Doppler flowmetry Clin Physiol. 12:195-208
231. YAN HY, CHIOU GC 1987 Effects of L-Timolol, D-timolol, haloperidol and domperidone on rabbit retinal blood flow measured with laser doppler method Ophthalmic Res 19:45-48
232. YANUZZI LA, SLATKER JS, SORENSON JA, GUYER DR, ORLOCK DA 1992 Digital indocyanine green videoangiography and choroidal neovascularization 12:192-223
233. YOSHIDA A, FEKE GT, MORALES-STOPPELLO J 1983 Retinal blood flow alterations during progression of diabetic retinopathy Arch Ophthalmol 101:225-227

INSTITUTIONAL LIBRARY
R. J. E. R. *

ŽIVOTOPIS

Rođena sam 17.9.1963. god. u Karlovcu. Osnovnu i srednju školu sam završila u Rijeci (CUO za obrazovanje i kulturu).

Studij opće medicine na Medicinskom fakultetu u Rijeci sam upisala 1982. god., a diplomirala 6.7.1987. god. Učestvovala sam na 28. i 29. kongresu studenata medicine i stomatologije Jugoslavije 1986. i 1987. god., 11. jugoslovanskom stereološkom kolokviju 1986. god. u Ljubljani, te na 21. kongresu anatoma Jugoslavije u Opatiji, sa ukupno pet radova.

Završni ispit nakon pripravničkog staža sam položila 28.03.1989. god.

Godine 1988. upisala sam postdiplomski studij opće kliničke patofiziologije na Medicinskom fakultetu u Rijeci.

Magistarski rad pod naslovom "Kongenitalne malformacije mrtvorodenih plodova 20-37. tjedna gestacije" obranila sam 15.03.1991. god.

Tijekom 1990/1991. god. sam deset mjeseci bila uposlena kao liječnik na radu (rad na određeno vrijeme - zamjena) na Zavodu za anatomiju, histologiju i embriologiju Medicinskog fakulteta u Rijeci.

Od 1991. do 1993. god. sam bila uposlena u poduzeću SATCOM MED d.o.o. u Rijeci na poslovima vezanim uz računala i telekomunikacije.

Od 1.9.1993. god. sam uposlena kao liječnik na radu na Klinici za očne bolesti Kliničkog bolničkog centra u Rijeci, gdje radim i danas. U tom vremenu sam kao koautor radova sudjelovala na više domaćih oftalmoloških kongresa, kao i na 18. i 19. Internacionalnom kongresu Alpe - Adria.