

Utjecaj funkcije koljena na cijeljenje ozljede njegove hrskavice

Nemec, Boris

Doctoral thesis / Disertacija

1989

Degree Grantor / Ustanova koja je dodijelila akademski / stručni stupanj: **University of Rijeka, Faculty of Medicine / Sveučilište u Rijeci, Medicinski fakultet**

Permanent link / Trajna poveznica: <https://um.nsk.hr/um:nbn:hr:188:890853>

Rights / Prava: [Attribution 4.0 International](#)/[Imenovanje 4.0 međunarodna](#)

Download date / Datum preuzimanja: **2025-01-28**



Repository / Repozitorij:

[Repository of the University of Rijeka Library - SVKRI Repository](#)



Ime i prezime: BORIS NEMEC
 Datum i mjesto rođenja: 24. veljače 1945. Varaždin
 Naziv i mjesto završene srednje škole: Gimnazija Varaždin
 Naziv fakulteta i datum završetka: Medicinski fakultet Rijeka, 1971.
 Sadašnje zaposlenje: asistent Medicinski fakultet Rijeka

II DISERTACIJA - MAGISTARSKI RAD

N a s l o v: UTJECAJ FUNKCIJE KOLJENA NA CIJEVJENJE NJEGOVE HRŠKAVICE
 Ustanova ili mjesto gdje je izrađena: Medicinski fakultet Rijeka
 Ortopedska bolnica Lovran
 Broj str., slika, literatura: 121 str, 29 sl, 148 ref.
 Znanstvena disciplina: medicina
 Fakultet na kojem je izvršena obrana: Medicinski fakultet Rijeka

III OCJENA I OBRANA

Datum prijave teme: 1. srpnja 1984.
 Datum predaje rada: 27. prosinca 1988.
 Datum sjednice Vijeća na kojoj je rad prihvaćen: 30. ožujka 1989.
 Sastav Komisije koja je rad ocijenila: prof. dr. Marko Pećina, doc. dr. Jugoslav Andrić, prof. dr. Ante Simonić i prof. dr. Berislav Batistić
 Datum obrane rada: 11. travnja 1989.
 Sastav Komisije pred kojom je rad obranjen: I s t i

PROMOCIJA - 27. LISTOPADA

1989.

SVEUČILIŠTE "VLADIMIR BAKARIĆ" U RIJECI

Medicinski fakultet

BORIS NEMEC

UTJECAJ FUNKCIJE KOLJENA
NA CIJELJENJE OZLJEDE NJEGOVE HRŠKAVICE

doktorska disertacija

SVEUČILISNA KNJIZNICA
RIJEKA



RIJEKA, siječanj 1989.

Ova doktorska disertacija izradjena je u
Zavodu za anatomiju, histologiju i embriologiju
te Zavodu za farmakologiju Medicinskog fakulteta
Sveučilišta "Vladimir Bakarić" u Rijeci

Voditelji: PROF. DR. MARKO PEĆINA
PROF. DR. BERISLAV BATISTIĆ

Rad ima 121 stranicu i 29 slika

S A Ž E T A K

S U M M A R Y

The study has been done on 48 grown up rabbits of both sexes. The influence of the continuous passive movement of the knee on the articular cartilage has been studied. Damage to the articular cartilage has been done by the use of Kirschner wire or dentist's drill. Half of total number of rabbits has been put on rest in the cage, while the other half has been put on passive exercises for 12 hours a day using a specially constructed device. The possibility of movement of the knee in rabbits has been evaluated. It has been evaluated the possibility of locomotion of rabbits, as well as the macroscopic and microscopic appearance of the articular cartilage. Quoted results show the condition of rabbits at the end of the first, second third, fourth and tenth week after the operation.

All rabbits were under everyday control. It was found that rabbits in whom everyday passive movement of the knee has been administered have gained the full mobility of the joint already after a week, while in rabbits who were on rest in the cage the full mobility has been regained many weeks after.

Macroscopic analysis of the cartilage in rabbits who were on rest in the cage it was established:

- a) Damages performed with Kirschner wire were filled up with the new formed tissue at the end of the third week.

b) Damages performed with the dentist's drill were filled up with the new formed tissue ten weeks after surgery.

Comparing the macroscopic appearance of the damaged cartilage in rabbits on everyday passive exercises it was obvious that the defects were filled up much sooner. Damages performed with Kirschner wire healed already after two weeks following surgery. Lesions that have been performed with dentist's drill healed after three weeks.

Microscopic analysis of defects of the articular cartilage did not reveal the difference in the quality of the regenerative tissue in regard to the way of damaging the cartilage. It was found, however, the essential difference in the quality of the regenerative tissue. Healing of the cartilage in rabbits who were on passive exercises was more complete and the specimen has been filled with element of the hyaline cartilage more completely.

Intraarticular instillation of tripsine did not appear to have significant influence on the healing time for filling up the defects, nor to the quality of the regenerative tissue.

Regarding all this, the most important conclusion is that passive movement of the joint speeds up healing of the articular cartilage.

U V O D

HISTOLOŠKA GRADJA I SVOJSTVA ZGLOBNE HRKAVICE	1
PERICELULARNI MATRIKS I STANIČNE LAKUNE	6
HONDROCITI	6
FIZIOLOŠKA I KEMIJSKA SVOJSTVA HRKAVICE	8
OSNOVNA TVAR	10
KOLAGENA VLAKNA	13
MEHANIČKA SVOJSTVA ZGLOBNE HRKAVICE	14
POVRŠINA ZGLOBNE HRKAVICE I PODMAZIVANJE	18
STARENJE I OBNAVLJANJE HRKAVICE	23
FIBRILACIJA ZGLOBNE HRKAVICE	25
DEGENERATIVNE PROMJENE ZGLOBNE HRKAVICE	28
REPARACIJA ZGLOBNE HRKAVICE NOVIM TKIVOM	40
TRAUMA HRKAVICE	43
UTJECAJ IMOBILIZACIJE ZGLOBA NA ZGLOBNU HRKAVICU	46
C I L J R A D A	48
M A T E R I J A L I M E T O D E R A D A	49
R E Z U L T A T I	50
PONAŠANJE EKSPERIMENTALNIH ŽIVOTINJA	58
POKRETLJIVOST ZGLOBA	59

CIJELJENJE POSTOPERATIVNE RANE	60
INTRAARTIKULARNI MAKROSKOPSKI PREGLED ZGLOBA.....	61
INTRAARTIKULARNI MIKROSKOPSKI PREGLED ZGLOBA	69
D I S K U S I J A	90
Z A K L J U Č A K	99
L I T E R A T U R A	101

U V O D

HISTOLOŠKA GRADJA I SVOJSTVA ZGLOBNE HRSKAVICE

Hrskavica je potporno tkivo koje oblikuje privremeni skelet embrija. Ona služi i kao model u kojem se nakon sedmog tjedna embrionalnog razvoja počinje razvijati koštano tkivo.

Kod velikih zglobova čovjeka, kao što su kuk i koljeno, debljina zglobne hrskavice kreće se između 2 i 4 mm. Debljina zglobne hrskavice varira od dijela do dijela površine zgloba, kao i od zgloba do zgloba (Simon 1970.). U koliko se površina hrskavice ne ošteti, debljina hrskavice ostaje za cijeli život ista (Meachin 1971.). Međutim u većine ljudi dolazi do napuknuća zglobne hrskavice tzv. fibrilacije, ili do nekih drukčijih oštećenja zglobne hrskavice. Spomenute promjene uvjetuju njeno stanjenje. Ponekad hrskavica u cijelosti nestane i patološki proces se proširi sve do kosti.

Zglobna hrskavica je tkivo bez krvnih žila i živaca. Krvne žile malog promjera nalaze se na granici hrskavice i kosti.

Hrskavično tkivo se sastoji od malenog broja stanica i matriksa, koji čine anatomsku i funkcionalnu cijelinu. Količina matriksa ovisi o stupnju sinteze što je u direktnoj vezi s aktivnošću hondrocita, kao i o intenzitetu

njegove razgradnje koja je prisutna i u fiziološkim uvjetima (Mankin i Lippielo 1969.).

Promjene zglobne hrskavice nisu opažene samo u njeznoj debljini, nego i u broju stanica, te morfološkim, kemijskim i fizikalnim svojstvima hrskavice.

Genetski faktori uzrokuju postojanje sklonosti prema nekim vrstama promjene.

Analizirajući mikroskopsku gradju okomito presječene hrskavice, prateći smjer od zglobne površine prema subhondralnoj kosti, razlikujemo četiri sloja (Mc Call 1969.) -
- /slika 1/.

1. sloj se zove površinski ili tangencijalni.

Kolagena vlakna su u njemu postavljena tangencijalno u odnosu na površinu zgloba. Stanice su jajolikog oblika. Duža osovina im je paralelna s površinom. Taj sloj neki nazivaju "površinska lamina".

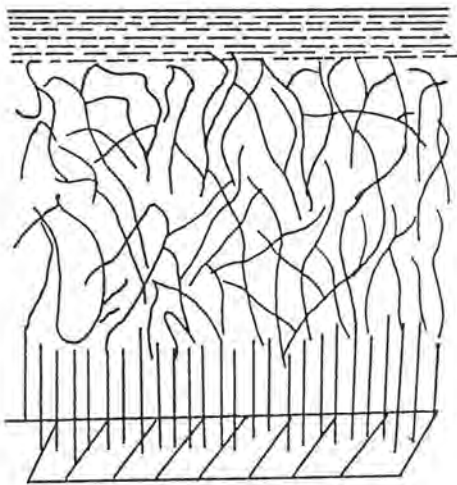
2. sloj se zove prijelomni ili intermedijalni.

Sastavljen je od isprepletenih kolagenih vlakana, koja čine mrežu. Stanice su okruglaste, pojedinačno raspršene i jednakomjerno rasporedjene.

3. sloj se zove duboki ili radijalni. Kolagena vlakna su isprepletana čineći gustu mrežu. Često se ističu vlakanca radijalno postavljena u odnosu na površinu zgloba.

Četiri do osam okruglastih stanica čini "stupove" koji su okomito položeni prema zglobnoj površini.

4. sloj se zove kalcificirani. Graniči sa subhondralnom kosti. Stanica ima maleni broj i malene su. U medjustaničnoj tvari ima kalcijevih soli.



površinski sloj

prijelomni (intermedijalni sloj)

duboki (radijalni) sloj

kalcificirani sloj

slika 1 - Shematski prikaz mikroskopske gradnje hrskavice

Prva i četvrta zona zglobne hrskavice čovječjeg kondila femura zauzimaju približno 5 - 10% debljine, dok druga i treća zona zauzimaju približno 40 - 45% sveukupne debljine hrskavice.

Dio zglobne hrskavice, koji graniči sa sinovijalnom membranom, kapsulom zgloba i periostom, zove se "rubna prijelazna zona".

Dok je prijelaz između prvog, drugog i trećeg sloja nevidljiv, granica između trećeg i četvrtog sloja je omeđena bazofilnom linijom (tzv. "tide mark").

Još 1951. godine Mc Connail je na površini zglobne hrskavice uočio tanki resičasti sloj. Nazvao ga je "lamina splendens". Debljina tog sloja iznosi nekoliko milimetara. Smatra se da se tu najvjerojatnije radi o nakupini hijaluronske kiseline ili proteoglikana iz sinovijalne tekućine.

Prijelaz između zglobne hrskavice i kosti je nepravilnog oblika, nazubljen. Time se povećava prijenosna površina. To smanjuje opterećenje na jedinicu površine i ujedno sprječava klizanje zglobne hrskavice prema podlozi.

Zglobna hrskavica je sastavljena od manjeg broja hondrocita, koji su okruženi ekstracelularnim matriksom (tzv. "pericelularni matriks"). Ostali dio je "intracelularni matriks". Osnovna mu je funkcija održavanje biomehaničkih svojstava zglobne hrskavice.

Elektronskim mikroskopom vidljiva je ultrastruktura stanica i različitih vrsta vlakana u pojedinim slojevima zglobne hrskavice (Mc Call 1969., Weis 1974):

- površinski sloj zglobne hrskavice (TAN) sadrži gusto isprepletana kolagena vlakna promjera 30 nanometara. Većinom su paralelno postavljena prema zglobnoj površini, a međusobno se križaju pod pravim ili šiljatim kutom. Osnovne tvari ima u maloj količini. Stanice su izdužene, jajolike sa oskudnom citoplazmom i organelama.
- u drugom sloju (TRANS) intercelularni matriks se razlikuje od površnog. Kolagena vlakna čine spinalno isprepletenu mrežu. Vlakna koja okružuju stanice su postavljena paralelno sa površinom stanice, te čine oblike poput gnjezda (Weis i sur. 1968.). Voluminozne, nabrekle stanice sadrže veliki Golgijev kompleks. U njemu se nalaze razvijeni endoplazmatski retikulum i vakuole čiji je promjer do 2,5 mikrometara. Spajanjem vakuola sa staničnom membranom dolazi do pucanja njihovih opni.
- dublje se nalazi treći sloj (RAD) sa snopovima radijalno položenih vlakana u odnosu na artikulacionu površinu. Stanice ovog sloja slične su stanicama iz trećeg sloja.
- metabolička aktivnost stanica smještenih dublje prema četvrtom sloju je vrlo slaba. U njih su endoplazmatski retikulum i Golgijev kompleks oskudnije razvijeni, a

mitochondriji malobrojniji i sitni. Radioizotopskim studijama ustanovljeno je da u tim stanicama nema sinteze RNA.

- kolagena vlakna četvrtog sloja su najdeblja. Postavljena su okomito prema artikularnoj površini.

PERICELULARNI MATRIKS I STANIČNE LAKUNE

Svjetlosnim mikroskopom vidi se da se hrskavične stanice nalaze u otvorima nazvanim lakune. Međutim, ti otvori nisu prave šupljine u tkivu. Sferoidalna zona pericelularnog matriksa stvara rub blizu stanice i dobiva se dojam šupljine. Svaka lakuna sadrži jednu ili više stanica ili ostatke propalih stanica.

Pericelularni matriks nema tipične lance kolagenih vlakana. Prožet je nježnim kolagenim vlakancima, koji čine finu mrežu.

HONDROCITI

Osnovna funkcija hondrocita je proizvodnja i održavanje ekstracelularnog matriksa. Prestankom razvitka skeleta ne prestaje i funkcija hondrocita, već se nastavlja tijekom cijelog života (Collins i Meachin 1961.). Iako je broj hondrocita u zglobnoj hrskavici u odnosu na stanice drugih

tkiva značajno manji, njihova je metabolička aktivnost vrlo velika.

Razaranjem osnovne ekstracelularne supstancije, te sintezom nove, kontinuirano se vrši njena izmjena. Zato možemo zaključiti da hrskavica nije inertna tvar, te da svojstva osnovne supstancije ovise o aktivnosti hondrocita.

Osim po broju hondrocita koji se u njima nalaze, slojevi hrskavice se razlikuju i po strukturi i po funkciji.

Stanice prvog sloja imaju manje citoplazme i slabije razvijen endoplazmatski retikulum. Golgijev aparat im je malen u odnosu na stanice u dubljim slojevima. Proučavanjem funkcije Golgijevog aparata i endoplazmatskog retikuluma saznalo se da je funkcija stanice, tj. sinteza proteina i izlučivanje proteina u matriks hrskavice, naročito povećana u drugom i trećem sloju zglobne hrskavice. Histokemijskim metodama određivanja proteoglikana, Rosenberg (1971.) je dokazao metaboličku aktivnost hondrocita, te sintezu temeljne tvari. Kationska boja safrin O vezuje se sa negativno nabijenim bočnim lancima proteoglikana (hondrotin-sulfatom i keratan-sulfatom). Što je veći sadržaj proteoglikana na hrskavici, veći je ukupni naboj njihovih bočnih lanaca na koje se veže kationska boja. Na taj način može se, prema jačini boje, zaključiti o količini proteoglikana i

temeljne tvari zglobne hrskavice. Radioizotopnim studijama utvrđeno je da se sinteza kolagenih vlakana i proteoglikanskih molekula odvija u stanicama, a razgradnja izvan njih.

Nakon rođenja hrskavica je značajno ispunjena stanicama (100×10^3 na 1 mm^3). Tijekom razvoja broj stanica postupno se smanjuje sve do završetka rasta (Mankin i Baron 1965.).

Broj stanica u različitim slojevima nije jednak. Prema dubljim slojevima njihov broj opada, kako to prikazuje Freeman-ov dijagram.

FIZIOLOŠKA I KEMIJSKA SVOJSTVA HRSKAVICE

Artikularna hrskavica posjeduje jedinstvene biokemijske i biofiziološke karakteristike. Hrskavica omogućava funkciju šokabsorbensa (amortizera) i prenašanje težine tjela preko artikularne površine.

Prehrana hrskavice ovisi o dvije barijere kroz koje hrana difuzijom mora proći. Hranidbene tvari difuzijom izlaze iz sinovijalnog vaskularnog spleta, te kroz sinovijalnu membranu ulaze u sinovijalnu tekućinu. Iz sinovije tvari prolaze kroz gusti hijalinski matriks koji okružuje hondrocite. Do 1966. godine se smatralo da je to jedini način prehrane hrskavice. Tada su Mc Kibbin i suradnici otkrili

da se u mladih životinja hrskavica prehranjuje i difuzijom iz vaskularne mreže subhondralne kosti.

U odraslog čovjeka voda čini 75-80% od sveukupne mase artikularne hrskavice. Interesantna je činjenica da se količina vode ne mijenja sa starenjem hrskavice. Kratkotrajna oteklina hrskavice koja nastaje resorpcijom vode iz zgloba može se vidjeti nakon duže fizičke aktivnosti (Ekholm i Ingelmark 1952.).

Povećanje količine vode u hrskavici našlo se i nakon duže inaktivnosti zgloba koja je posljedica imobilizacije (Eichelberger, Roma i Moulder 1959.).

Polovicu od sveukupne količine suhe tvari hijaline hrskavice čini kolagen. Na proteoglikane otpada 15%, anorganske soli 5-6%, a na lipide i proteolitičke enzime po 1% (Rosenberg 1979.).

Hondrociti proizvode i održavaju ekstracelularni matriks. Njihova funkcija se ne gasi nakon prestanka rasta, nego se nastavlja tijekom cijelog života (Collins i Meachin 1961.). Prema tome svojstvo osnovne supstance ovisi o aktivnosti hondrocita, koja je vrlo živahna i dugog vijeka (Stockwel i Meachin 1979.).

Kako je već spomenuto, medjustanična tvar je produkt hondrocita. Sastoji se od temeljne tvari i kolagenih vlakana.

OSNOVNA TVAR

Poznavanje kemijskog sastava, funkcionalnih osobitosti, biomehanike i raspodjeljenosti osnovne tvari zglobne hrskavice je vrlo značajno. Naime, smatra se da je gubitak osnovne tvari povezan sa ranim degenerativnim promjenama u zglobnoj hrskavici.

Osnovnu tvar čine protein-polisaharid kompleksi sastavljeni od makromolekula proteoglikana. Jezgru molekula proteoglikana sačinjava proteinski lanac. Na njemu su bočno, pod pravim kutom, nanizani lanci sulfatiranih glikoaminoglikana. Hondrotin IV - sulfat i hondrotin VI - sulfat sa približno 120 jedinica negativnog električnog naboja čine duže lance. Keratan sulfat sa 15 do 30 jedinica gradi kraći lanac (slika 2). Nastaje međusobno odbijanje bočnih molekula istovrsnog električnog naboja. Zato se na njihovoj površini, proteinska jezgra makromolekule, održava izduženom i tako zauzima maksimum prostora.

Ovo svojstvo proteoglikana pridonosi mrežastom razmještanju kolagenih vlakana u prostornoj mreži međustanične tvari i pohranjivanju većih količina vode u srednjim slojevima zglobne hrskavice (Weis 1974.)

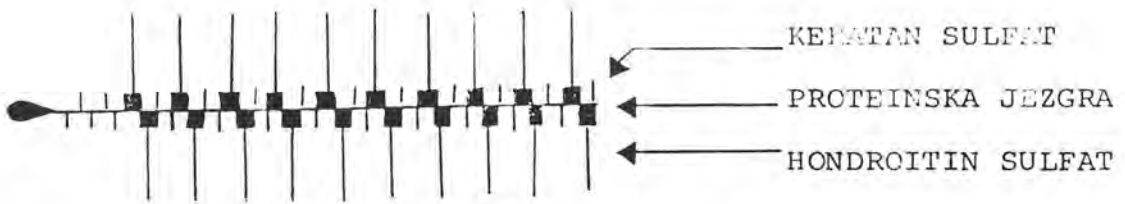
Jedini nesulfatirani glikoaminoglikan u zglobnoj hrskavici je hijalouronska kiselina. Proizvode ju hondrociti u veoma malim količinama (0,05% suhog ostatka zglobne hr-

skavice). Polimerizacijom disaharidnih jedinica (glukuronska kiselina, N-acetilglukosamin) nastaje duga vlaknasta molekula. To je lanac hijalouronske kiseline, koji se može vidjeti elektronskim mikroskopom (Muir 1979, Rosenberg 1979.).

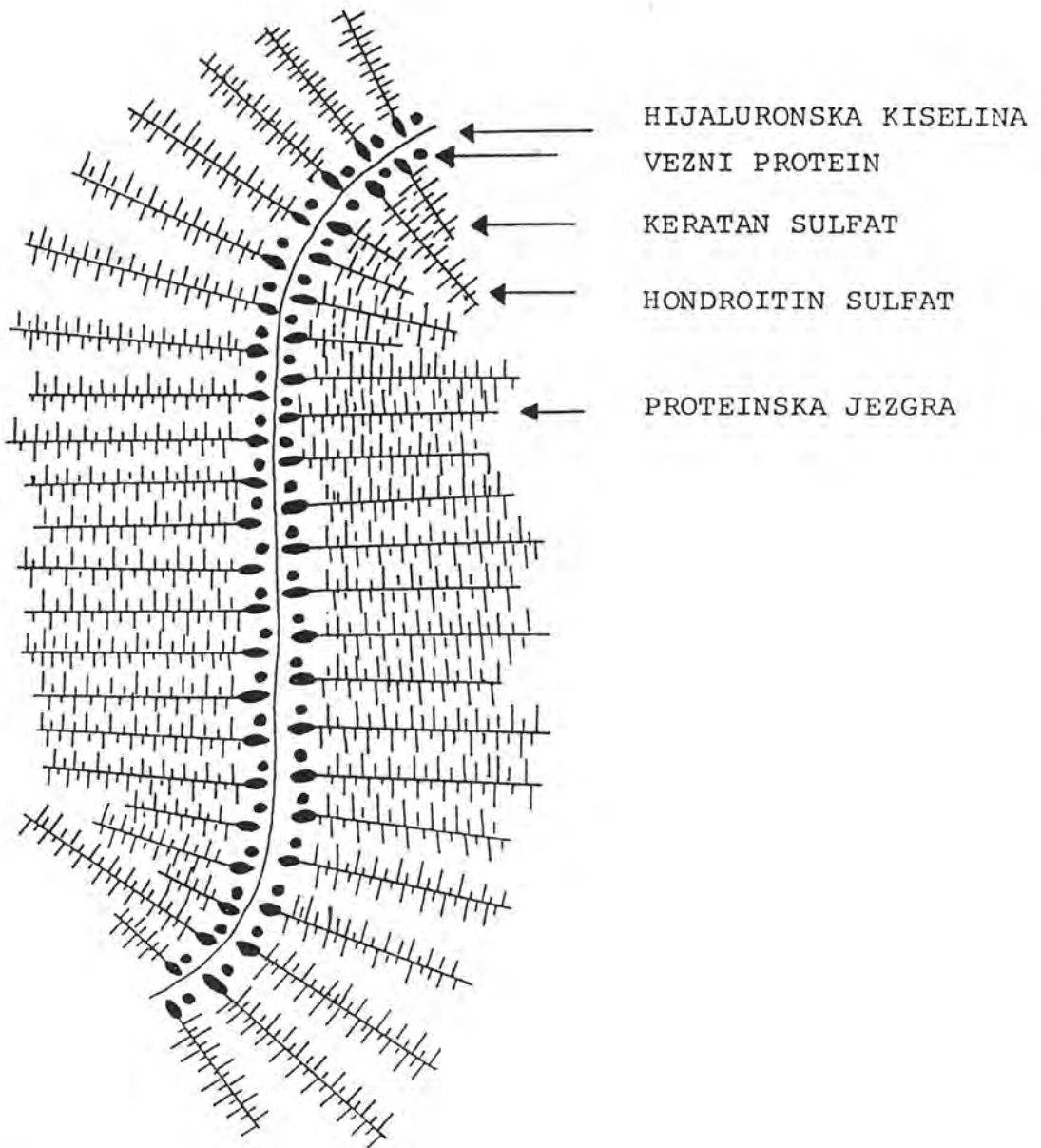
Samo proteoglikani zglobne hrskavice imaju sposobnost vezanja s hijalouronskom kiselinom, zbog čega nastaju goleme "hipermolekule" (slika 3). Sveukupna količina prizvedene hijalouronske kiseline potroši se ovom reakcijom, a dio proteoglikana ostaje nevezan. Znači postoji ravnoteža makromolekula i hipermolekula. Permeabilnost temeljne tvari ovisi o njihovoj gustoći.

Teorijski postoje pore u ovom molekularnom situ (promjer im je samo 6,8 nanometra). Zbog toga je difuzija hranjivih tvari, pa čak i onih s malenom molekulskom masom (npr. glukoze) vrlo spora (Turek 1977, Muir 1979.).

Tovel i Meachin su 1979. godine utvrdili da hondrociti i molekule medjustanične tvari posjeduju antigena svojstva, te da antitijela difundiraju iz sinovijalne tekućine u hrskavicu. Medjutim razgranatost bočnih lanaca proteoglikana (temeljne tvari zglobne hrskavice) ne pruža dovoljno prostora za dodir antitijela sa antigenima.



slika 2 - Shematski prikaz kemijskog sastava osnovne tvari



slika 3 - Shematski prikaz "hipermolekule"

KOLAGENA VLAKNA

Kolagen je fibrozni protein. Vrlo je čvrst i gotovo ne elastičan. Čini skelet hrskavice. Sastavljen je od glicina (33%), te dvije aminokiseline: prolina i lizina.

Hrskavica je veoma otporna na tlačenje u odnosu na ostala tkiva. Otpornost ostvaruje povezanošću kolagena i proteoglikana. Proces sinteze kolagenih vlakana započinje u citoplazmi hondrocita, a završava se izvan stanice. Tim spajanjem po dužini ili bočnim spajanjem nastaju "bazična vlakanca". Apozicionim rastom nastaju mikrovlakanca i kolagena vlakanca.

Sinteza i razgradnja kolagena odigrava se vrlo sporo. Trajanje poluživota kolagena je između jednog i dvanaest mjeseci. Sinteza kolagena je genetski određena. Manjak samo jednog faktora dovodi do raznih malformacija u razvoju. Na primjer nedostatak aminooksidaza uzrokuje deformaciju skeleta, aneurizmu aorte i povećano izlučivanje hidroksiprolina karakterističnog za Marfan-ov sindrom (Kivirikko 1970.).

Kolagen zglobne hrskavice se razlikuje od drugih tipova kolagena, osim po gradnji molekule, i po nekoliko puta većoj sposobnosti vezanja heksaza za svoju molekulu. Pretpostavlja se da takav ovoj otežava intermolekularno vezivanje kolagena (Weis 1974.), a vjerovatno uvjetuje i mjesta visokog afiniteta prema proteoglikanima (Muir 1979).

Na taj način održava se veći razmak između kolagenih vlakana u prostornoj mreži drugog i trećeg sloja zglobne hrskavice.

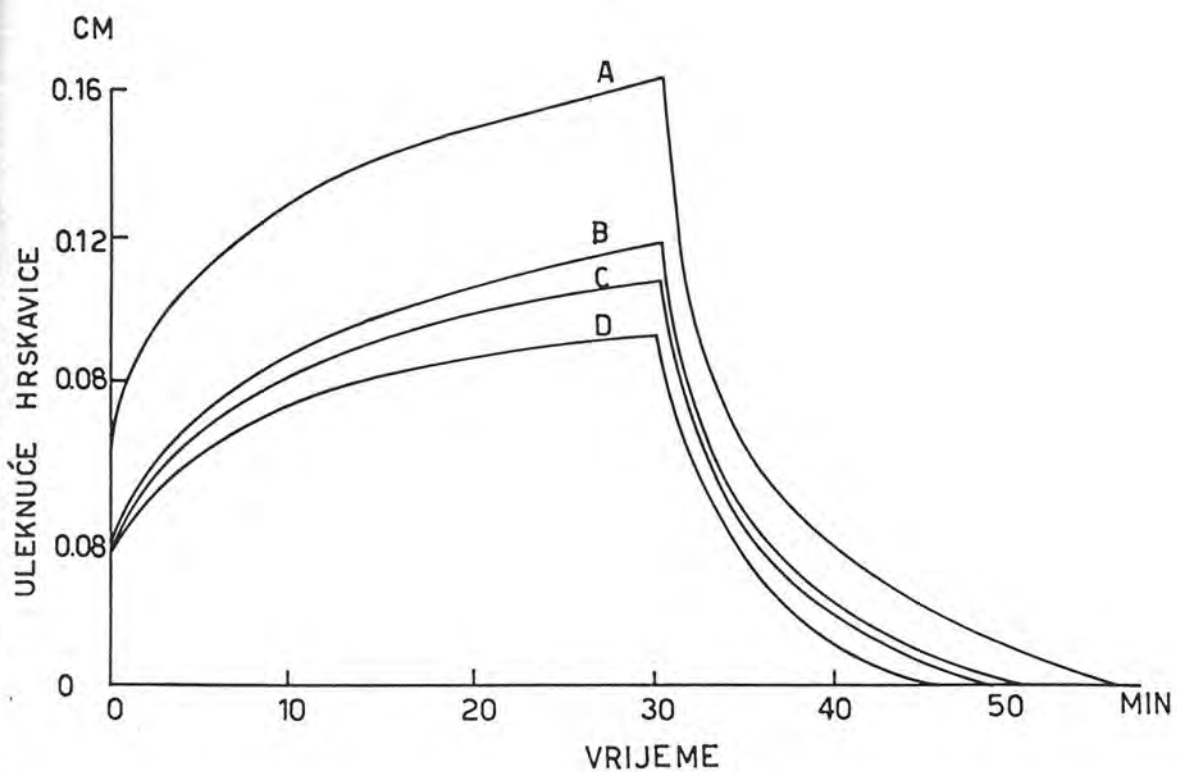
MEHANIČKA SVOJSTVA ZGLOBNE HRKAVICE

Glavne funkcije hrskavice su mehanički prijenos opterećenja, absorpcija stresa, te lubrikacija (podmazivanje). Kompresijom hrskavice nastaju tangencijalne sile (s posljedičnim vlačnim naprezanjima) koje su paralelne sa hrskavičnom površinom. Površine kosti nisu idealno oblikovane, te hrskavica povećava zonu opterećenja i tako kompenzira nekongruentnost. Na taj način se umanjuju sile tlačenja kosti.

Prilikom hoda, trčanja, skakanja itd., hrskavica se elastično deformira. Nakon opterećenja povratni oblik. U procesu prijenosa tjelesne težine, od hrskavičnih elemenata najznačajniji su: proteoglikanska komponenta (zadržava vodu u matriksu i regulira njezin protok) i kolagen (odupire se silama rastezanja unutar matriksa i zadržava proteoglikane na svom mjestu). Prilikom opterećenja hrskavice povisi se hidrostatski tlak unutar proteoglikanske komponente, a tekućina u matriksu tlačenjem povećava rastezljivost kolagena. Daljnje pritiskanje matriksa uzrokuje istiskivanje tekućine iz njega. Volumen

istisnute tekućine ovisi o dužini tlačenja na hrskavicu i o veličini opterećenja površine. Jedan korak u ciklusu hodanja prilikom opterećenja od 450 kg (hrskavice kuka) tijekom 0,2 sec. prouzroči gubitak neznatne količine vode jer je tlačena površina velika. Nakon prestanka pritiska kolagen se ponovno stisne. Matriks se povraća u originalni oblik, a i tekućina se vraća.

Na modelima humane zglobne hrskavice Kempson i sur. su 1979. godine ispitali ponašanje hrskavice u uvjetima konstantnog povećanog tlaka (slika 4). Početno opterećenje uzrokuje nagle deformacije hrskavice. Pošto se opterećenje nastavi dolazi do postupne redukcije volumena opterećenog tkiva. Voda iz područja većeg tlaka preraspodjeli se u okolnu hrskavicu, tj. u područje manjeg tlaka. Daljnjim opterećenjem molekule vode bivaju istisnute u zglobni prostor. Istovremeno dolazi do sabijanja kolagenih vlakana u prostornoj mreži. Prestankom opterećenja prestanu djelovati sile istiskivanja. Kolagena vlakna povrate svoj poredak. Nastaje brzo, ali djelomično oporavljanje deformiteta. Sada osmotski tlak uzrokuje postupnu inhibiciju vode, sve dok se ne povraća prvobitna debljina hrskavice (Kempson 1979.). Prema tome otpornost zglobne hrskavice prema tlačnom naprezanju srazmjerna je količini sadržaja vode u medjustaničnoj tvari, odnosno, osmotskom kapacitetu proteoglikana (Radin i suradnici



slika 4 - Utjecaj djelovanja tlačne sile na promjenu debljine zglobne hrskavice u eksperimentalnim uvjetima prema Kempson-u i suradnicima.

1976, Turek 1977, Kempson 1979, Schwanson 1981.). U koliko se prilikom opterećenja zglobne hrskavice pojavi slijedeće opterećenje, a matriks još nije potpuno reinbibirao istisnutu vodu, dolazi do nepotpunog oporavka na kraju prvog ciklusa.

Slijedeći ciklus na nepotpuno oporavljenjnoj hrskavici dovodi do sumiranja učinka. Zato se debljina i elastičnost hrskavice smanjuju. Time je umanjena "funkcija hrskavice", te se energija "mehaničkog udara" direktno prenosi na subhondralnu kost i meka tkiva (Radin i Paul 1970.). U tom slučaju deformacije nastale u spongiozi subhondralne kosti veće su od onih u zglobnoj hrskavici. To pokazuje da su elastičnost i kapacitet absorpcije energije veći u subhondralnoj spongiozi kosti, nego u zglobnoj hrskavici (Radin i sur. 1976, Radin, Paul i Rosei 1980.).

U površinskim slojevima hrskavice vlakna su postavljena paralelno sa površinom, dok su u srednjim zonama kolagena vlakna mrežasto raspoređjena. U najdubljim zonama kolagena vlakna pokazuju okomiti smjer na zglobnu površinu i subhondralnu kost. Otpornost prema vlačnim naprezanjima povećavaju debela kolagena vlakna. Ona prelaze iz trabekula subhondralne kosti u kalcificirani sloj zglobne hrskavice. Najveća otpornost prema vlačnim naprezanjima pretpostavlja se da je u području bazofilne linije "tj. de mark" (Redler i sur. 1975.). Stupanj otpornosti je di-

rektno proporcionalan širini bazofilne linije (Minns, Stevens 1977.).

POVRŠINA ZGLOBNE HRSKAVICE I PODMAZIVANJE

Zdrava zglobna hrskavica makroskopski izgleda potpuno pravilna i glatka. Međutim, gledajući je povećalom vide se plitke udubine, koje predstavljaju "sekundarnu nepravilnost". "Primarnu nepravilnost" predstavljaju osnovne zakrivljenosti zglobnih tijela. Mankin i sur. su 1979. godine elektronskim mikroskopom otkrili udubljenja zglobne hrskavice, odnosno "tercijalnu nepravilnost". Prilikom hoda, odnosno opterećenja dolazi do izravnavanja "primarne i sekundarne nepravilnosti" površine, dok "tercijalne nepravilnosti" ostaju, a ispunjene su sinovijalnom tekućinom (Weis 1974.).

Kada dva tijela kližu jedno preko drugoga, sile trenja se opiru tom klizanju. Koeficijent trenja suhe površine ovisi o sili klizanja i o veličini površine kontakta dviju površina. Ukoliko je opterećenje zgloba veće, površina kontakta se povećava. Zbog toga raste i veličina trenja. Podmazivanjem zglobova smanjuje se intenzitet trenja. Postoji više načina podmazivanja:

1) Tekuće podmazivanje ("fluid lubrication") - slika 5. Tu se sinovijalna tekućina "zarobi" između klizućih površina.

To se postiže na nekoliko načina:

- hidrostatsko podmazivanje. Tekućina se pomoću vanjske pumpe zadrži na mjestu tlačenja. Taj način podmazivanja prisutan je kod sporog hoda i većih opterećenja.

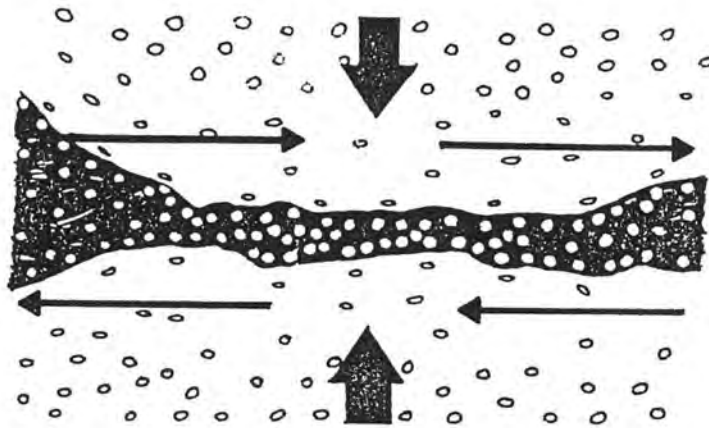
- podmazivanje tankim filmom ("squeeze - film lubrication"). Tu tekućina izlazi iz hrskavice i formira tanki zaštitni sloj, odnosno djeluje na mjestu prijenosa težine poput "vodenog jastuka". Time se povoljnije raspoređuje djelovanje sile.

Zamjenjivanjem sinovijalne tekućine sa fiziološkom tekućinom (Radin i sur. 1976.), povećava se trenje između dva zglobna tijela.

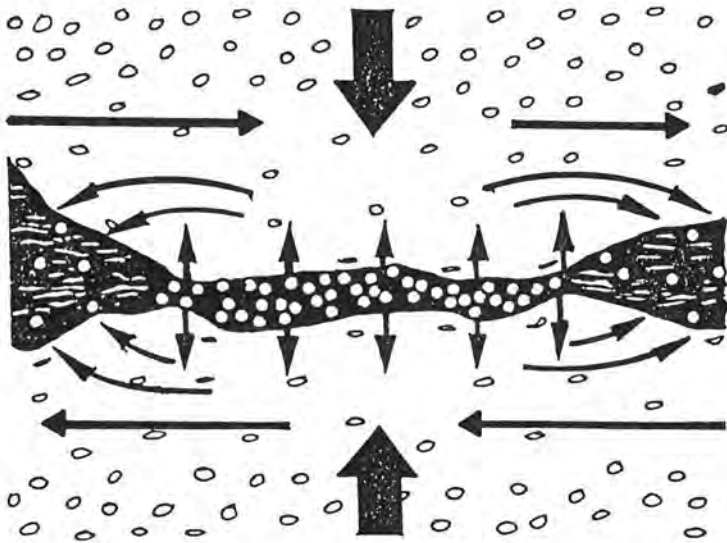
2) Granično podmazivanje ("boundary lubrication") - (slika 6). Ostvaruje se pomoću tankog sloja proteoglikana. Naime zglobne površine premazane sa tankim slojem molekula koje su priljepljene za površinu zglobne hrskavice. Na taj način se između zglobnih površina sprečava trenje. Taj način podmazivanja je najbolji kod malih opterećenja, dok kod velikih opterećenja nije djelotvoran.

3) "Weeping" ili plačuće podmazivanje (slika 7) dolazi do izražaja kod visokih opterećenja, kada zakažu prethodna dva načina podmazivanja.

U zoni najvećeg opterećenja, molekule vode iz sinovijalne tekućine utiskuju se kroz pore proteoglikanskog gela u međjustanični prostor zglobne hrskavice. Zbog toga



slika 6 - Shematski prikaz "boundary lubrication" ili graničnog podmazivanja



slika 7 - Shematski prikaz "weeping" ili
plačućeg podmazivanja

raste koncentracija proteoglikana na površini hrskavice. Na taj način se pojačava granično podmazivanje.

Pritiskom na hrskavicu tekućina izlazi iz zone tlačenja u periferiju, a zatim u zglobni prostor. Time se povećava hidrostatski tlak sinovijalne tekućine, koji se suprotstavlja tlačnim silama dvaju zglobna tijela. Nakon prestanka opterećenja, molekule vode se vraćaju u zglobnu hrskavicu zbog osmotskog djelovanja proteoglikana. Kada hrskavica izgubi svoju elastičnost, taj oblik podmazivanja je oslabljen, koeficijent trenja povećan, a površina prenašanja opterećenja je manja.

STARENJE I OBNAVLJANJE HRKAVICE

Pod pojmom starenja podrazumijeva se utjecaj životne dobi na promjene u biokemijskom sastavu i fizikalnim svojstvima, histološki sačuvane (intaktne) zglobne hrskavice. Promjene hrskavice nastaju tijekom života zbog procesa starenja tkiva (Freeman i Meachin 1979.). Iako se fibrilacija zglobne hrskavice javlja najčešće kao posljedica starenja i nema neposrednog kliničkog značenja, smatra se da je pojava fibrilacije znak početne primarne artroze. Proučavajući promjene na hrskavici i utjecaj životne dobi na zglobnu hrskavicu, stečene su slijedeće spoznaje:

- promjene u zglobnoj hrskavici razlikuju se od promjena u

hrskavici rebara i intervertebralnog dijela diska (Linn i Sokoloff 1956.).

- promjene tijekom razvoja skeleta razlikuju se od promjena nakon završetka rasta.
- potrebno je razlikovati promjene koje se nalaze u histološki usčuvanoj (intaktnoj) zglobnoj hrskavici od one gdje postoje fibrilacija ili degenerativne promjene.

U artikularnoj hrskavici često se razvijaju lokalizirane strukturalne promjene odnosno dezintegralne promjene nazvane fibrilacija. Smatra se da su uzrok morfološke i fiziko-kemijske promjene zahvaćenog tkiva (Freeman 1979).

Proces starenja nema utjecaj na debljinu matriksa artikularne hrskavice glave femura (Meachin 1971.). Porastom životne dobi primjećen je lagani pad broja stanica u površnom sloju uz srazmjeran porast u dubljim slojevima zglobne hrskavice. Također porastom životne dobi nije primjećeno da je došlo do promjene u količini tekućine (Sokoloff 1965.), količini lipida (Stock i Well 1976.), te ukupnog kolagena (Freeman 1979.). Mehanička svojstva zglobne hrskavice također ostaju nepromijenjena tijekom starenja. Deformacija hrskavice na tlak, odnosno brzina njenog oporavka nakon popuštanja pritiska ostaju također nepromijenjene. Medjutim, poznato je da osim tlačnih, djeluju i vlačne sile. Njihovim periodičnim ponavljanjem do-

lazi do pojave zamora u zglobnoj hrskavici. Porastom životne dobi dolazi do smanjenja izdržljivosti zglobne hrskavice. To nastaje vjerovatno zbog slabljenja veza među kolagenim vlaknima u svim slojevima hrskavice (Freeman i Meachin 1979.). Smatra se da je to najvažnija posljedica starenja zglobne hrskavice.

Ograničenje kretanja koje se javlja u starijih osoba često je posljedica promjena na kapsuli zgloba ili na koži (Barnett 1968.).

FIBRILACIJA ZGLOBNE HRSKAVICE

Pojava fibrilacije ili kalanja zglobne hrskavice je lokalizirano patološko stanje karakterizirano pojavom pukotina. Bolest najčešće zahvaća površinski sloj hrskavice, ali ponekad se promjene prošire u dubinu sve do kosti. Opsežno fibrilacijsko razaranje i dezintegracija matriksa u dubljim slojevima, uzrok su starenja zglobne hrskavice. Ponekad, u teškim slučajevima zglobna hrskavica nestane u cijelosti.

Kao predilekciono mjesto za razvoj fibrilacije navode se područja zglobne hrskavice koja su više izložena silama smika (Sokoloff 1979.). Godine starosti nemaju bitnog utjecaja na pojavu fibrilacije. Bolest se najčešće javlja na pateli. U mladih osoba prvi stadij fibrilacije

obično se javlja na periferiji artikularne površine, kao i na medijalnoj faseti patele (Meachin 1972.), te na intermedijalnom dijelu glavice bedrene kosti (Byers 1970.).

U kasnijim stadijima fibrilacije pojedinih zglobova zahvaćena je cijela površina artikularne hrskavice (pate-
lofemoralni zglob, radiohumeralni zglob, lumbalna apofiza) za razliku od glave femura gdje centralni dio ostaje intaktan. Gledajući zglobnu hrskavicu svjetlosnim mikroskopom ona se ponekad čini intaktna. Međutim, elektronskim mikroskopom vide se defekti hrskavice sa ogoljelim kolagenim vlakancima koja gube svojstvo formiranja regularnih snopova i razmaknuta su povećanom količinom temeljne tvari (Redler i Zimmy 1970, te Meachin i Roy 1979.).

Hondrociti ponekad strše u zglobnu šupljinu, pošto u njihovoj okolini više nema matriksa. U tim slučajevima nadjene su glatke šupljine ispunjene amorfnom masom koja se poput mjehura izbočuje u zglobni prostor, a stijenku im sačinjava "lamina splendens". Smatra se da ove ultrastrukturne promjene makroskopski zdrave zglobne hrskavice prethode fibrilaciji (Meachin i Roy 1969.).

Minimalna fibrilacija je najblaži oblik lezije koji je vidljiv optičkim mikroskopom na preparatu rezanom vertikalno na površinu zgloba. Pukotine su horizontalne, usporedne s površinom zgloba. Na tangencijalnom presjeku površinskog sloja hrskavice nalaze se raspadnuti snopovi

kolagenih vlakana koja su nepravilno razmještena. Komadi hrskavice (jedan ili više komada) mogu se odvojiti od okolnog tkiva, ali većinom ostaju vezani s ostatkom tkiva. Debljina hrskavice ostaje nepromjenjena (Meachin 1980.). Pukotine, koje zahvaćaju intermedijalni i duboki sloj hrskavice znak su duboke fibrilacije, a postavljene su okomito prema zglobojnoj površini. U području " tide marka" pukotine su usporedne s njom, te se zovu "horizontalna fibrilacija". Fibrilacija ponekada može zahvatiti samo duboki sloj hrskavice bez zahvaćanja površnog sloja.

Kod duboke fibrilacije hrskavica gubi svoju debljinu. Pucanje tkiva u pojedinim slojevima ima smjer kolagenih vlakana. U tangencijalnom sloju veze pucaju između pojedinih vlakana, te između kolagenih snopova. U srednjem i dubokom sloju hrskavice veze pucaju između dijelova kolagene mreže. Horizontalni smjer pukotina na području bazofilne linije "tide mark" ukazuju na mirovanje sličnih sila, (Freeman i Meachin 1979.). U dubljim slojevima fibrilacije optičkim mikroskopom vide se abnormalne multicelularne nakupine hondrocita. U površnom sloju elektronskim mikroskopom su nadjena lipidna tjelešca, za koja se smatra da su ostaci degeneriranih hondrocita ili njihovih produžetaka (Meachin i Roy 1969.). Zbog duboke fibrilacije hrskavica dolazi do povećanja količine vode u odnosu na normalnu hrskavicu (Barnett i Nonce 1966.).

Ukupna količina kolagenih vlakana ostaje u fibriliranoj hrskavici nepromjenjena (Meachin 1980.). Freeman i Meachin su 1980. godine elektronskim mikroskopom uz razderanu kolagenu mrežu našli i žarište pražnjenja proteoglikana. Smatra se da pražnjenje proteoglikana ima za posljedicu smanjenu otpornost zglobne hrskavice prema tlačnim i vlačnim silama naprezanja. To vjerovatno rezultira s bržim trošenjem promijenjene hrskavice u odnosu na zdravu (Freeman i Meachin 1979.).

DEGENERATIVNE PROMJENE ZGLOBNE HRSKAVICE

Naziv osteoartritis ili osteoartrozis (hondromalacična artroza, degenerativni artritis, hipertrofični artritis, artritis deformans) se danas upotrebljava za sporo progredirajuću idiopatsku bolest artrozu, koja nastupa u zreloj životnoj dobi. Patološki je karakterizirana žarišnom degeneracijom zglobne hrskavice, sklerozacijom subhondralne kosti, rubnim osteohondralnim izdancima (osteofitima) i deformacijom zgloba. Klinički su evidentni: napadaji bolova, sinovitis, izljevi u zglob, "stezanje" i ograničena gibljivost zgloba. Zglobne pukotine su sužene, nastaje kondenzacija subhondralne kosti, subhondralne ciste i osteofiti (Turek 1977.).

S obzirom na uzročne faktore razlikujemo dva oblika degenerativnih promjena zgloba:

- primarna artroza
- sekundarna artroza

Pod primarnom artrozom, odnosno idiopatskom artrozom podrazumijevamo degenerativne promjene, koje su nastale zbog nepoznatog uzroka. Nasuprot njima, kod sekundarnih artroza uzrok je poznat.

Artrotične promjene mogu biti posljedica upalnih procesa i to nespecifičnih (stafilokok, streptokok) ili specifičnih (TBC), reumatskih upala, metaboličkih oboljenja (giht, ohronoza, hemokromatoza), strukturalnih promjena, kod Perthes-ove bolesti, dislokacije, displazije acetabuluma, epifiziolize ili prijeloma acetabuluma, infarkta kosti, oštećenja cirkulacije u subhondralnoj kosti (osteohondritis disekans, aseptička nekroza), poremećaja koagulacije krvi (hemofilija), jatrogenih oštećenja (ozljeda meniska, oštećenja hrskavice), oslabljene prehrane hrskavice (kod kompresije zglobnih tijela zbog prolongirane imobilizacije), nekritične intraartikularne primjene kortikosteroida, itd.

Primarna artroza za razliku od sekundarne razvija se u zglobovima koji nisu prethodno bili zahvaćeni nekim oboljenjem. Smatra se da je genetska predispozicija glavni uzrok oboljenja kad je zahvaćeno više zglobova (Kalbhen 1961.).

U praksi je ponekad vrlo teško ustanoviti da li su

degenerativne promjene primarne ili sekundarne. Usprkos tim teškoćama Freeman smatra da ta podjela ima izrazitu važnost u prevenciji artroza, odnosno u postupcima sprječavanja štetnog utjecaja okolnih faktora. Za razliku od Trueta (1953.) i Rass-a (1967.), koji smatraju da je kod primarnih artroza prvo zahvaćena hrskavica; Brookes (1968.) te Arnoldi i Linderholm (1972.) su mišljenja da je osnovni uzrok degenerativnim promjenama u poremećenoj hemodinamici subhondralne spongioze.

Poznato je da ishemija kosti može prouzrokovati infarkt kosti. Ficat (1968.) smatra da ishemija kosti može uzrokovati i artrozu. Međutim Linderholm i Vinnerberg (1972.) su podvezivanjem dubokih vena dobili strukturalne promjene na kostima, dok na hrskavici promjena nije bilo. U literaturi se susreće mišljenje (ali nije uopće prihvaćeno) da je fibrilacija hrskavice prvi znak artroze. Međutim, Freeman (1979.), Meachin (1979.), te Swanson (1981.) smatraju da fibrilacija nije početni stadij artrozičnih promjena, već da predstavlja morfološki i klinički slično stanje.

Patoanatomski substrat artroze je degeneracija zglobne hrskavice, koja napreduje od površine prema subhondralnoj kosti. Promjene na hrskavici koje nastaju u degenerativnom procesu bitno se razlikuju od promjena koje se na hrskavici javljaju tijekom procesa starenja. Prvi makro-

skopski znaci degenerativnog procesa artikularne hrskavice su suhoća, zamućenost, žućkasta boja, neprozirnost, razmekšanost, te fibrilacija površnog sloja hrskavice. Ubrzo se stvaraju uzure koje se šire u dubinu, a hrskavica se stajuje. Napredovanjem procesa može doći do potpunog nestanka hrskavice. Ogoljena kost postaje eburnizirana ili prekrivena vezivnim tkivom, što ovisi o dugotrajnosti patološkog procesa. Spongioza ispod hrskavice je hipervaskularizirana. U područjima povećanog opterećenja kao reakcija tkiva stvara se gusta kompakta. U nekim slučajevima se stvaraju cistične šupljine ispunjene vezivom, koštanim detritusom ili sluzavim sadržajem (Turek 1977.). U kasnijim stadijima bolesti na rubovima zglobnih ploha nađu se koštani izdanci pokriveni hrskavicom - osteofiti. Oni su posljedica remodelirajućeg procesa u subhondralnoj kosti, što je dokazano mikroangiografijom (Sokoloff 1979.). Injiciranjem hondroitil sulfata u koljeno psa također se može izazvati stvaranje rubnih koštano hrskavičnih izraslina (Howel 1976.).

Kod izraženih degenerativnih promjena hrskavice ili čak potpunog pomanjkanja hrskavice, krvne žile probijaju subhondralnu ploču i ulaze u kalcificiranu zonu (Turek 1979.). Bilo koji sinovijalni zglob može biti zahvaćen degenerativnim procesima, ali se najveće degenerativne promjene javljaju u zglobovima koji su podvrgnuti većim kompresionim silama. To su prvenstveno zglobovi donjih

ekstremiteta, kao što su kuk i koljeno. Ti procesi su posljedica djelovanja više različitih čimbenika, koji oslabljuju strukturu zglobne hrskavice i njenu otpornost prema vlačnim i tlačnim naprezanjima. Deformacija zgloba, kao osnovna morfološka promjena sa zonama propadanja i regeneracije anatomskih elemenata zgloba, uzrokovana je biološkim i mehaničkim zbivanjima. Te se patološke manifestacije u toku evolucije procesa mijenjaju, prelaze jedna u drugu i recipročno su uzajamno ovisne (Ruszkowski i Dürriegl 1969.). Početne degenerativne promjene na zglobovima uglavnom su ograničene na dio zglobne glave koji nije pod pritiskom. Trueta (1968.) je proučavao glave bedrene kosti u osoba od 14 - 100 godina starosti. Čak u 71% slučajeva je našao degenerativne promjene na dijelu glave koji nije bio pod pritiskom, a samo u 3% slučajeva na dijelu pod pritiskom. Kod ostalih 26% slučajeva promjene su nadjene na oba dijela glave femura.

Kod sekundarnih artroza osim prije navedenih uzroka, Sokoloff (1979.) navodi i slijedeće:

- kirurška oštećenja koja ometaju "sklizanje" zglobnih ploha,
- izravne lezije zglobne hrskavice fizikalnim ili kemijskim sredstvima, npr. kauterizacijom ili kiselinom,
- prolongirana imobilizacija s kompresijom zglobnih tijela,

- izazivanje subluksacije ili luksacije zgloba,
- kontinuirano periodično ponavljanje kompresionih "stresova" na zglobna tijela,
- kirurško izazivanje nestabilnosti zgloba prerezi- vanjem ukriženih sveza koljena,
- intraartikularno uštrcavanje sitnih čestica poput talka,
- ograničena gibljivost zgloba, te
- inokulacija proteolitičkih enzima u zglob (npr. papain).

Uštrcavanjem iod-acetata i nekih drugih antireuma- tika (Na-salicilata, fenilbutazona, idometacina) u kolje- na kokoši izazvane su tipične degenerativne promjene zglo- bne hrskavice s morfološkim, histološkim i biokemijskim karakteristikama artroze. Dokazano je da ova sredstva in- hibiraju anaboličke procese hondrocita i tako kemijski in- duciraju progresivni artrotični proces (Kalbhen 1980.).

Promjene zglobne hrskavice karakteristične su za de- generativne promjene. Gubitak elastičnosti koštane podloge izlaže zglobnu hrskavicu naprezanjima koja su ponekad veća od njenog funkcionalnog kapaciteta (Radin i sur. 1980.). Dolazi do kemijskih i metaboličkih promjena, odnosno po- sljedičnih degenerativnih promjena (Radin i Paul 1980.). Uzrok ove pojave nije poznat. Smatra se da bi se moglo raditi o mikroprijelomima koštanih gredica sa posljedičnom

sklerozacijom.

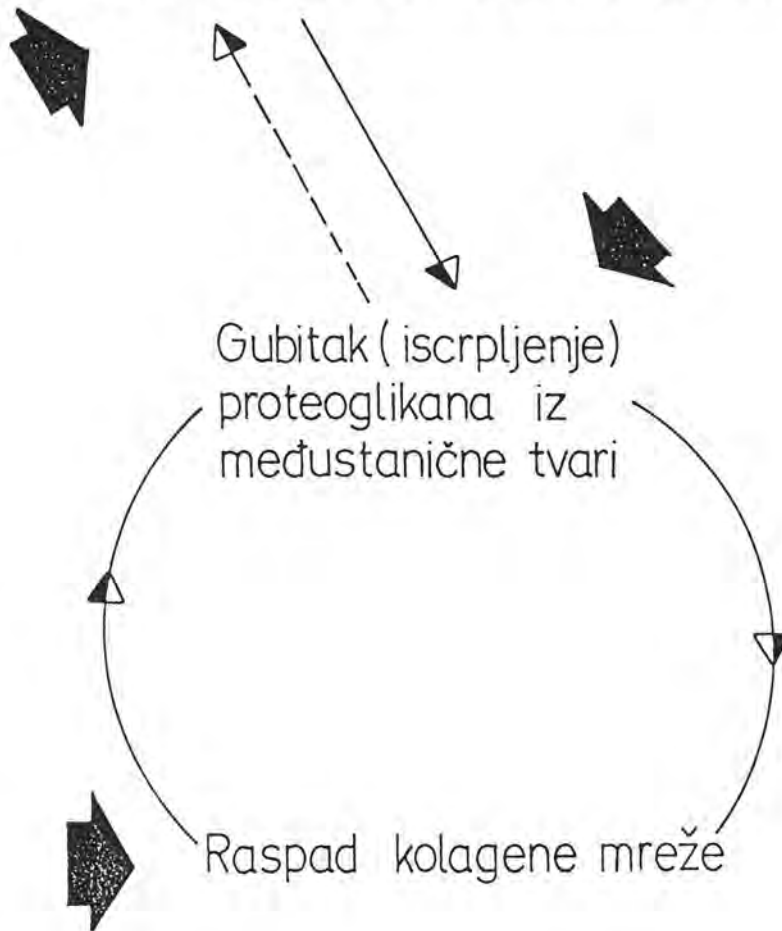
Cirkulacijske promjene utječu na procese pregradnje kosti (Harison i sur. 1953., Brooks i Helal 1968., Arnoldi i sur. 1979.). Medjutim, angiografski dokazana hiperplazija arterijskog stabla na obdukcionim uzrocima glave bedrene kosti s degenerativnim promjenama, kao i nalaz proširenih intraosalnih sinusoidnih vena (Meriel 1955., Hulth 1959., te Arnoldi i sur. 1972.) nisu se mogli uzročno povezati s nastankom degenerativnih promjena zglobne hrskavice.

Patogeneza degenerativnih procesa zglobne hrskavice tumači se porastom aktivnosti lizosomskih proteolističkih enzima ili smanjenjem sinteze sastojaka medjustanične tvari, gubitkom proteoglikana, te raspadom kolagenog skeleta u medjustaničnoj tvari zglobne hrskavice, kako je to prikazano na slici 8, (Meachin 1980.).

Na shemi je vidljivo da poremećaj bilo koje komponente tkiva slabi homogenost njene složene strukture. Na taj način se smanjuje otpornost zglobne hrskavice prema mehničkim naprezanjima. Kao što je poznato, nasljedje i vanjski utjecaji određuju funkcionalna svojstva zglobne hrskavice. Mehnička naprezanja vjerovatno precipitiraju ili podržavaju već započeti degenerativni proces (Ruszkowski i Dürriegl 1969., Frankel i sur. 1971., Howel 1976., Freeman 1980., te Miko 1982.).

Promjene u staničnoj aktivnosti

OTPUŠTANJE LIZOSOMSKIH ENZIMA
ILI
OPADANJE SINTEZE PROTEOGLIKANA



slika 8 - Shematski prikaz patogeneze degenerativnih procesa zglobne hrskavice

Biološki i mehanički čimbenici, smatra se, isprepliću se stvarajući "circulus vitiosus" artrotičnog procesa.

Weis i Mirow (1972.) na temelju mikroskopskog pregleda, opisali su tri stadija degenerativnih promjena artikularne hrskavice. Rana faza degenerativnih promjena karakterizirana je nepravilnom površinom, fibrilacijama i pukotinama, koje se ne šire ispod superficijalnog sloja. Vidi se blagi porast broja stanica i pad sadržaja proteoglikana. Debljina zahvaćenog sloja se smanjuje. Iz spongioze uraštavaju krvne žile, koje prolaze kroz "tide mark". Kod umjereno uznapredovalog stadija površni sloj skoro u potpunosti nestaje, a raspukline artikularne hrskavice se šire u dubinu pa čak i do kalcificirane zone. Gubitak proteoglikana proširi se u srednju zonu. Stanice srednjeg sloja se umnožavaju i stvaraju karakteristične nakupine - "kloni".

Uznapredovali stadij karakteriziran je smanjenjem debljine hrskavice. Količina proteoglikana je izrazito smanjena. U nekim dijelovima dolazi do postupnog nestanka artikularne hrskavice, te se vidi ogoljela sklerotična kost.

Proučavajući degenerativne promjene artikularne hrskavice elektronskim mikroskopom, Weis i Mirow (1973.) našli su slijedeće promjene:

U ranom stadiju degeneracije artikularna površina

je mjestimično sačuvana, a ponegdje je prekrivena s laminom splendens. Poredak i snopovi kolagenih vlakana su sačuvani. Uz u cijelosti sačuvane, nalaze se i degenerirane stanice. Velike su i sadrže bujne organele i nepravilnu, obično lobuliranu jezgru.

Kolagena vlakna srednjeg sloja su široko razdvojena, stanice su velike uz veoma razvijeni endoplazmatski retinakulum i brojne mitohondrije. U citoplazmi se vide kapljice lipida i lizozomi. Kolagena vlakna dubokog sloja postavljena su okomito na artikularnu površinu, a razdvojena su matriksom slabe elektronske gustoće. Većina hondrocita pokazuje znakove degeneracije.

Kod umjereno uznapredovalog stadija, u površnom sloju su karakteristični brojni razdori površine sa nestankom "lamine splendens". Kolagena vlakna su poredana usporedno s rubovima rascjepa i međusobno su razmaknuta. Stanice su grupirane u "klone" i ne pokazuju znakove degeneracije. Elektronska gustoća temeljne tvari je smanjena.

U srednjem sloju kolagena vlakna su za razliku od zdrave zglobne hrskavice usmjerena okomito prema zglobnoj površini. Stanice su tri puta veće od stanica zdrave hrskavice, i sadrže veći broj organela. Grupirane su u "klone", a pojedine stanice su okružene vijencem i ostacima degenerativnih hondrocita.

Kolagena vlakna dubokog sloja su sasvim okomito smještena u odnosu na zglobovu površinu. Stanice pokazuju rane znakove degeneracije. Jezgre su kolabirane, mitohondriji izduženi. Količina organela je smanjena.

U izrazito uznapredovalom stadiju površina je prekrivena amorfnim materijalom i razorena pukotinama koje se pružaju u dubinu. Kolagena vlakna su malog promjera. Poredana su usporedno sa rascjepima. Degenerirane stanice su uobičajeni nalaz. Broj takvih stanica povećava se sa starošću osobe i uznapredovalosti degenerativnih promjena.

U dubokom sloju skoro sve stanice su u različitoj mjeri degenerirale. Kolagena vlakna su poredana okomito i razmaknuta matriksom niske elektronske gustoće. Jezgre su zgusnute, a citoplazma sadrži velika zavijena vlakna izduženih i zadebljanih mitohondrija.

Evidentno je da rane degenerativne promjene započinju sitnim neravninama površine hrskavice i polaganim nestankom lamine splendens. Umnožavanje stanice vidi se u srednjem sloju uz stvaranje tipičnih nakupina "kloni". Najviše degeneriranih stanica vidi se u superficijalnoj i dubokoj zoni. Napredovanjem degenerativnih promjena povećava se broj degeneriranih stanica. Kolagena vlakna postanu "ogoljela" i gube prostorni poredak. U površnom sloju su paralelna sa površinom, a u dubljim slojevima postavljena su okomito. Količina matriksa se postupno smanjuje,

i to proporcionalno sa intenzitetom degenerativnih promjena. Količina kolagena je stalna ali su prisutne morfološke promjene kolagena. Sadržaj vode u degenerativno promjenjenoj hrskavici je značajno povećan (Mankin 1974.).

Enzimatsko propadanje artikularne hrskavice je jedan od najznačajnijih faktora degeneracije hrskavice.

Hijaluronidaza i proteaza djelujući na proteoglikan uzrokuju početnu degeneraciju artikularne hrskavice. Lizozomi izlučuju kisele katepsine, koji imaju jako hidrolitičko djelovanje na molekulu proteoglikana (Sapolski i sur. 1973.). Aktivnost lizozoma je povećana prisustvom kisele fosfataze. Zbog toga se kao pokazatelj lizozomske aktivnosti enzima koristi aktivnost kisele fosfataze. Praćenje aktivnosti ovog enzima srazmjeran je intenzitetu degeneracijskog procesa (Erlich i sur. 1973.).

Osim kisele fosfataze u sinovijalnoj tekućini artrotičnih zglobova, ali i u serumu istih bolesnika, nadjen je statistički značajan porast arilsulfataze i betaglukoronidaze (Peltonen i sur. 1982.).

REPARACIJA ZGLUBNE HRSKAVICE NOVIM TKIVOM

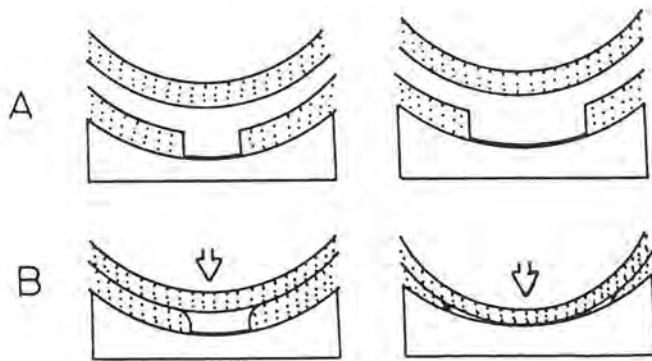
Stanjenje i gubitak hrskavice koje se javlja tijekom fibrilacije uzrokuje neposredni kontakt koštanog tkiva sa sinovijalnom šupljinom. Ali osim fibrilacije i ostale destruktivne promjene na hrskavici uzrokuju njeno propadanje. Poznati su i drugi mehanizmi oštećenja artikularne hrskavice. Primjerice kada sa periferije buja novo tkivo i pokrije hrskavicu, ono može potpuno zamijeniti "staru" hrskavicu, jer je u cijelosti prekrije. Premda promjene obično počinju na periferiji i oko fovie glave bedrene kosti, one mogu početi iz bilo kojeg dijela artikularne površine. Obzirom na prikazane podatke razumljivo je da se na mjestu reparacije vide različiti stupnjevi promjena i različite vrste novog tkiva (Radin 1987.). Tkivo može biti osificirano ili neosificirano.

Izvor reparacije tkiva je izvan hrskavice. Sinovijalna membrana se razvija preko površine hrskavice uz pomoć nediferenciranih stanica iz subhondralnih krvnih žila i koštane moždine (Maquet 1984.). Količina reparacijskog tkiva koje nastaje iz subhondralne kosti je količinski skoro neograničena. Moguće je, sveukupnu šupljinu defekta ispuniti krvnim žilama koje sadrže nediferencirane stanice. Nakon razvitka fibroznog tkiva ono ispuni cijeli defekt artikularne hrskavice.

Artikularna hrskavica neće zarasti ukoliko subhondralna ploča nije cijela. Jasno je da subhondralna ploča može obnoviti defekt ukoliko je i mehanička situacija povoljna.

Mali defekti artikularne hrskavice imaju velike šanse da zarastu. To je moguće, jer je okolna zdrava hrskavica sposobna primiti opterećenje zgloba i tako zaštititi reparirajuće tkivo od stresa (O'Donohue i sur. 1983.). Ako je defekt veći, neće se moći spriječiti kontakt, odnosno tlačenje artikularne površine suprotnog zglobnog tijela (slika 9). Kao posljedica tog tlačenja oštetiti će se nježno, reparirajuće tkivo.

Progresivno propadanje artikularne hrskavice nije rezultat nemogućnosti proliferacije stanica i njihove diferencijacije. Hondrociti artrotične hrskavice su aktivirani, a proliferacija čiji su kapaciteti limitirani u fiziološkim uvjetima stimulirana je traumom. Zbog toga su sinteza matriksa i dioba stanica u povrijeđenoj hrskavici značajno veći nego u zdrave hrskavice. To je vidljivo i kod artrotične hrskavice, ukoliko nije nekrotizirala. Metaplazija u fibrokartilaginozno tkivo, te zatim sazrijevanje u hijalinu hrskavicu vidljivo je kod pseudoartroza. Pokretanje zgloba je izuzetno značajno za formiranje fibrokartilaga i kasnije hijaline hrskavice koja nastaje iz fibroznog tkiva (Salter i sur. 1980.).



slika 9 - Shematski prikaz oštećenja zglobne hrskavice. Prikazani su slučajevi većeg i manjeg defekta hrskavice (slika A). Na slici B se vidi razvoj situacije kada su oštećeni zglobovi izloženi tlačenju. Strelice označuju smjer sile tlačenja.

Metaplazija u hrskavici neće se dogoditi ukoliko je zglob imobilan, ali će se metaplazija ostvariti ako se zglob pokreće. Konstantni tlak također neće dozvoliti razvitak hrskavice, nego će uzrokovati nekrozu.

TRAUMA HRSKAVICE

Zglobna hrskavica se može povrediti direktno ili indirektno. Penetrirajuća povreda može direktno traumatizirati zglob. Osteohondralna povreda je najčešća u koljenu zbog pokretne patele, koja kod subluksacije ili luksacije "udara" u kondil femura. Oštećenje može biti obostrano, ali je mnogo češće na pateli (Armstrong i sur. 1985.). Gležanj je također podložan ovoj vrsti povrede kod ekstremnih pokreta fleksije ili ekstenzije. Pri tome dolazi do oštećenja hrskavice na uglu talusa.

Kod osteohondralnih povreda subhondralna kost prelomi se prije i mnogo lakše nego relativno rastezljiva hrskavica. Prijelom kosti se tada proširi kroz hrskavicu. To je vidljivo i u mnogim slučajevima osteohondritis disekansa, gdje je došlo do prijeloma koji se nije proširio na cijelu hrskavicu. Prijelom je ostao inkompletan.

Kod indirektna traume sila ne djeluje direktno na zglob, nego se širi sa mjesta udarca duž dugih kostiju na zglob (Radin i sur. 1984.). Češće dolazi do prijeloma ko-

sti prije nego se ošteti hrskavica. Zato se kod prijeloma metafize ili dijafize absorbira energija i sačuva hrskavica. Hrskavica se također može oštetiti kod ponovljenih naglih opterećenja. Osim horizontalnih pucanja hrskavice dolazi i do mikroprijeloma u subhondralnoj kosti. Rezultat toga je zadebljanje, odnosno zgrušavanje subhondralne kosti. Ponekad je i artikularna hrskavica sabijena. Ako je trauma jača, može doći do reduplikacije subhondralne kosti (Meisel i Bullough 1984.).

Horizontalno cijepanje artikularne hrskavice ponekad je posljedica direktne traume. Artikularna hrskavica u oštećenom dijelu postane nekrotična. Pod utjecajem autolitičkih enzima i mehaničkih činioca hrskavica može nestati. Tada ostane samo krater na čijem dnu je subhondralna kost.

Repo i sur. 1977. godine prikazali su tok razvoja radijalnih fisura, koje su se proširile od površine hrskavice na dublje slojeve sve do subhondralne kosti. Elektromikroskopom dokazali su pucanje kolagenih fibrila. Oštećenje površinskog sloja hrskavice dovodi do njihovog međusobnog odvajanja. Nakon ponovljenih preopterećenja artikularne hrskavice nastaje potpuno otkrivanje matriksa (Dekel i Wissman 1978.).

Artikularna hrskavica je kompliciran biološki sustav u kojem arhitektura kolagenih vlakana osigurava trodimenzionalnu mrežu unutar koje se nalaze vodom nabrekle mole-

kule proteoglikana. Zbog toga je struktura kolagena od esencijalnog značaja za sposobnost tkiva da se odupre velikim opterećenjima, odnosno kompresiji i silama stezanja.

Degenerativne promjene hrskavice uključuju značajne promjene u gradnji kolagena. Te promjene su veoma slične onima kod razvijene fibrilacije artikularne hrskavice.

Prema istraživanjima Brooma (1985.) postoji prag opterećenja artikularne hrskavice. Ukoliko sila predje taj prag dolazi do oštećenja strukture artikularne hrskavice. Nadjeno je da su osnovne promjene nakon traumatizirane hrskavice vidjene u srednjim i dubljim slojevima matriksa. One su se očitovale razmicanjem radijalno usmjerenih vlakana, koja su postala valovita i nabrana. Fibrile koso položene na smjer sile su se spljoštile. Kompresivna energija prvo prekida spojeve na mjestu gdje su radijalni snopovi povezani sa kratkim poprečnim snopovima vlakana. To pucaње nastaje uslijed prevelikog rastezanja matriksa u poprečnom smjeru. Time se djelomično ili potpuno prekine mrežasta struktura fibrila, koje postaju nepovezane čime nova struktura fibrila ostvaruje malenu mogućnost absorpcije energije. Da li trauma oštećuje proteoglikane još nije poznato. Medjutim, zbog oštećene mreže fibrila proteoglikani se pod utjecajem sile ne mogu zadržati unutar mreže te bivaju istisnuti i izvan zone tlačenja. To također umanjuje njihovu sposobnost absorbiranja energije.

Kod impaktiranih zglobnih hrskavica najveće promjene nastajene su u zoni kalcificirane hrskavice (O'Donohue i sur. 1983.). U nekim slučajevima značajna impakcija hrskavice nije bila praćena nikakvim promjenama na površnom sloju hrskavice. Promjene su se očitovale u povećanju broja stanica, pojačanoj prokrvljenosti i povećanju količine proteoglikana u matriksu. Smatra se da je taj model traume prisutan kod tupog udarca u koljeno, gdje se sila prenaša preko površine hrskavice u dublje slojeve bez vidljivih znakova oštećenja. Postoji mogućnost da je taj oblik povrede zglobne hrskavice prethodnica hondromalacičnih promjena na zglobnoj hrskavici patela ili femura.

UTJECAJ IMOBILIZACIJE ZGLOBA NA ZGLOBNU HRSKAVICU

Da imobilizacija zgloba negativno utječe na zglobnu hrskavicu dokazano je brojnim eksperimentima. Tijekom imobilizacije hrskavice dvaju zglobnih tijela kontinuirano se nalaze pod tlakom. Budući da se zglobna hrskavica prehranjuje difuzijom iz sinovijalne tekućine, dio zglobne hrskavice obaju zglobnih tijela koji je pod pritiskom, ostati će bez prehrane. Ubrzo dolazi do lokalne destrukcije zglobne hrskavice. To je početna točka u razvijanju artroze Salter (1960.).

Prvi znak oštećenja kod forsirane imobilizacije su nekroze zglobne hrskavice (Anderson 1957.). Spomenuti autor je opisao nekrozu kao "ograničenu smrt stanice ili tkiva u živom tijelu". Kontinuirana tlačenja zglobne hrskavice koja traju kraće od tri dana neće uzrokovati nekrozu. Pritiskom na zglobnu hrskavicu ne spriječava se absorpcija sinovijalne tekućine na površini hrskavice, nego se umanjuje difuzija hranjivih tvari kroz intercelularnu tvar zglobne hrskavice. Rezultat toga je smrt hondrocita, dezintegracija osnovne supstance, te "otapanje" i nestanak zglobne hrskavice. Kontinuirano tlačenje hrskavice obiju zglobnih tijela koje traje duže od šest dana uzrokovat će njenu nekrozu, koja je vjerovatno ireparabilna (Salter 1960.). Isti učinak ostvariti će i imobilizacija čovječjeg zgloba. To su u svom radu dokazali Enneking i sur. (1972.), analizirajući koljena koja su bila imobilizirana nakon prijeloma 9 - 12 mjeseci. Zglobna pukotina bila je obliterated vezivnim tkivom koje je prekrivalo zglobne površine. Hrkavica je bila neravna i ispunjena malim cistama. Slične promjene: fibrilaciju i erozije na zglobnoj hrskavici, interkartilaginozne ciste, te razmekšanje zglobne hrskavice dokazali su u svojim radovima Texter (1965.), Evans (1960.), Helal (1969.), te Trias (1961.). Svaki pokušaj ljuštenja veziva sa hrskavice uzrokovat će i "ljuštenje" kompletne hrskavice sa zglobne površine, stvarajući manje ili veće defekte (Evans 1960.).

C I L J R A D A

S obzirom na iznesene činjenice, smatrali smo da je od interesa da se na adekvatnom modelu prouči:

- a) kakve su mogućnosti cijeljenja zglobne hrskavice nakon eksperimentalno izazvanih ozljeda
- b) kako brzo dolazi do reparatornih procesa na ozljedjenoj artikularnoj hrskavici i kada se postiže definitivni stupanj reparacije artikularne hrskavice
- c) da li, te na koji način mirovanje i pokretanje zgloba utječu na kvalitetu i brzinu reparacije artikularne hrskavice
- d) koji način transkartilaginoznog bušenja zglobnih tijela najsvrsishodnije utječu na reparaciju zglobne hrskavice
- e) da li intraartikularno injiciranje tripsina potiče oporavljanje artikularne hrskavice.

Ovim radom se željelo dati doprinos iznalaženju novih postupaka pomoću kojih bi se unaprijedilo cijeljenje povredjenih zglobnih hrskavica.


M A T E R I J A L I M E T O D E

R A D A


Pokus je urađjen na 48 koljena odraslih zečeva (*Chinchila rex*) obaju spolova. Prosječna tjelesna težina zečeva kretala se između 2,8 i 4,1 kilogram. Prije operativnog zahvata životinje su uspavane Nembutal-om (tio-penton natrij), koji je injiciran i.v. u dozi od 30 mg/kg. Koljeno se obrijalo i očistilo Betadin-om (povidon jod). Nakon toga se načinila medijalna artrotomija. Kada se otvorio zglob patela se luksirala lateralno, te su oba kondila femura bila dobro prikazana.

U polovice eksperimentalnih životinja (skupina 1), zubarskim su se aparatom sa Kirschner-ovom žicom (promjera 3 mm) načinili defekti na oba kondila i facies patellaris femura. Oštećenja su u dubini dopirala do subhondralne kosti (slika 10).

U druge polovice životinja (skupina 2), defekti su učinjeni zubarskom frezom, oblika stošca, čiji je promjer baze 4 mm. Oštećenja hrskavice sezala su također do subhondralne kosti (slika 10).



slika 10 - Kirschner-ova žica (lijevo) i zubarska freza u obliku stošca (desno) pomoću kojih su učinjena oštećenja koljena.



slika 11 - Svrđljanjem su učinjeni defekti artikularne hrskavice koljena

Tijekom svrdljanja artikularne hrskavice, mjesto bušenja hladilo se fiziološkom otopinom NaCl. Na taj način se spriječilo stvaranje visoke temperature, koja se javlja tijekom svrdljanja, što bi moglo uzrokovati nekrozu artikularne hrskavice.

S ciljem da oštećenja budu jednoobrazna, učinio ih je uvijek isti operater standardiziranim postupkom. Po završetku zahvata koljeno se pažljivo ispralo, patela reponirala i zglob se zatvorio šivanjem po slojevima. Koža je premazana ponovno Betadin-om. Radi spriječavanja infekcije svaka životinja je nakon operativnog zahvata primila jednokratnu injekciju Penicillina (Penicillin G) od 800.000 i.j. intramuskularno.

Sve eksperimentalne životinje su obzirom na postoperativni tretman podijeljene u 3 skupine: A, B i C. U svakoj skupini je bilo po 16 životinja. Od toga polovica (8 kunića) je operirana Kirschner-ovom žicom (skupina 1), a polovica (8 kunića) zubarskom frezom (skupina 2). Tako su stvorene podskupine:

A 1 i A 2


B 1 i B 2

C 1 i C 2

Skupina A je 24 sata nakon operativnog zahvata nastavila sa svakodnevnom uobičajenom aktivnošću, tj. životinje su se slobodno kretale u kavezu, nesputano opterećujući operirano koljeno. Kavezi su bili dugački 80 cm, a široki i visoki 60 cm.

Za skupinu B načinjen je specijalni aparat (slika 12). U njemu su kunići svakodnevno tijekom 12 sati vježbali pasivno pokretanje operiranog zgloba. Vježbanje na aparatu započeto je 24 sata nakon operativnog zahvata. Na željeznoj konstrukciji načinjena su ležišta za četiri životinje, dvije u gornjoj, a dvije u donjoj etaži. Ležišta su bila obložena filcom da bi životinje bile čim udobnije smještene. Širokim remenima kunići su bili fiksirani za ležište. Ispred svake životinje nalazili su se spremnici sa hranom i vodom. Šapice operiranih nogu fiksirane su za pomične metalne držače. Elektromotor je pokretao spomenute držače i preko njih operirane noge kunića. U koljenima je nastajala fleksija čije amplitude su se kretale između 40 i 110 stupnjeva. Slijedi da je opseg pokreta bio 70 stupnjeva. Tijekom jedne minute životinje su učinile 20 fleksija. Pokreti koljena su bili polagani. To je životinjama omogućavalo da dnevno provode 12 sati na aparatu.

Nije primjećena nikakva promjena u ponašanju kunića tijekom cijelog perioda treninga.



slika 12 - Aparat u kojem su kunići iz skupine B svakodnevno trenirali pasivno pokretanje operirannog zgloba.

Kunići iz skupine C su tjedan dana nakon operativnog zahvata primili po 0,4 ml pet postotne otopine tripsina intraartikularno. Nakon operacije, kao i nakon ubrizgavanja tripsina, životinje su se slobodno kretale u kavezu.

Sve eksperimentalne životinje žrtvovane su u različitim vremenskim razmacima nakon operativnog zahvata:

- I skupina žrtvovana je nakon tjedan dana,
- II skupina nakon dva tjedna,
- III skupina nakon tri tjedna,
- IV skupina nakon četiri tjedna,
- V skupina deset tjedana nakon operativnog zahvata.

Eksperimentalne životinje (skupine A, B i C) su neposredno prije žrtvovanja (prvog, drugog, trećeg, četvrtog i desetog tjedna nakon operativnog zahvata, testirane obzirom na mogućnost aktivne i pasivne pokretljivosti operiranog zgloba. Sva spomenuta testiranja je učinio isti ispitivač.

Nakon što su kunići žrtvovani, amputirana im je noga iznad koljena. Koljeno se isprepariralo, te se odstranila koža i okolno meko tkivo. Isječak tkiva fiksiran je u otopini po Gendreu, te dekalciniran u otopini mravlje kiseline i 70% etanola u odnosu 1:1. Nakon dekalcinacije tkivo se ispralo u 70% etanolu. Potom je učinjen parafinski po-

stupak tj. dehidracija i bistrenje sa benzolom. Tkivo se uklopilo u parafin i izrezalo mikrotomom. Svi rezovi su obojeni hemalaun Eozinom, a u području defekta i dodatnim histološkim metodama: Azan, Weigert-van Gieson i Alcian blue-PAS.

Ni jedna eksperimentalna životinja tijekom cijelog toka pokusa nije uginula. Niti u jednog kunića nisu primjećene otekline operiranog zgloba, kao ni znakovi upale. U svih operiranih životinja rane su zacijelile "per primam".

Kod kunića iz svih eksperimentalnih skupina tijekom sveukupnog trajanja pokusa nisu primjećene promjene u osnovnom ponašanju (apetitu, tjelesnoj težini, izgledu dlake, spavanju, lokomotoričkoj aktivnosti, itd..).

PONAŠANJE EKSPERIMENTALNIH ŽIVOTINJA

Tijekom prvog postoperativnog tjedna kunići iz skupine A slobodno su se kretali u kavezu. Pokušavali su što manje koristiti operirano koljeno. Vjerojatno je razlog tome bolnost operiranog zgloba. Tjedan dana nakon operacije oni su koljeno koristili gotovo normalno. Dva tjedna nakon operacije većina operiranih zečeva je skakutala bez bilo kakvog ograničenja.

Kunići iz skupine B (svakodnevno su trenirali pokretanje pomoću aparata) su 24 sata nakon operativnog zahvata započeli vježbati pasivno pokretanje operiranog zgloba. Obzirom da je tijekom treninga pokretanje koljena bilo pasivno, gotovo ni jedna životinja nije svojim ponašanjem ukazivala da je procedura treninga bolna. Samo u 5% životinja su primjećene promjene ponašanja (nemir i cviljenje) tijekom prva dva treninga. Nakon toga su se u toku pokusa ponašali jednako kao i svi ostali kunići.

Kunići iz skupine C (u koljeno im je ubrizgan tripsin tjedan dana nakon operacije), nakon ubrizgavanja tripsina nisu pokazivali nikakve promjene u ponašanju. Manipulacija ubrizgavanja nije bila bolna ali je bila praćena reakcijom zgloba u smislu otoka, upale ili smanjene pokretljivosti.

REZULTATI

POKRETLJIVOST ZGLOBA

Testiranje aktivne i pasivne pokretljivosti operiranog zgloba svih eksperimentalnih životinja učinjeno je neposredno prije žrtvovanja. Dobiveni su slijedeći rezultati:

- u svih kunića iz skupine A i C, tjedan dana nakon operativne lezije hrskavice koljena bila je prisutna bolna ograničenost pokretanja zgloba. Na kraju drugog postoperativnog tjedna pokretljivost zgloba se vratila gotovo na normalnu vrijednost u svih kunića. Tri tjedna i kasnije pokretljivost zgloba je u svih pokusnih životinja iz skupina A i C bila normalna.
- u kunića iz skupine B je stupanj pokretljivosti već prvog tjedna nakon operativne lezije hrskavice koljena bila normalna. Tijekom ostalih tjedna treninga pokretljivost operiranog zgloba je također u cijelosti bila normalna.

CIJELJENJE POSTOPERATIVNE RANE

Tijekom sveukupnog trajanja pokusa svih eksperimentalnih životinja operativne rane su uredno zacijelile. Niti ograničena motorička aktivnost (skupina A), niti dugotrajna pasivna pokretljivost (skupina B), niti ubrizgavanje tripsina (skupina C), nisu utjecali na cijeljenje mekih struktura zgloba.

INTRAARTIKULARNI MAKROSKOPSKI PREGLED ZGLOBA

Nakon što je kuniću amputirana noga koljeno je otvoreno i učinjen je makroskopski pregled zgloba. U zglobnoj šupljini koljena koja su bila operirana sedam dana prije amputacije nadjeno je malo sinovijalne tekućine. Već dva tjedna nakon amputacije u zglobnoj šupljini niti u jedne eksperimentalne životinje nije nadjena sinovijalna tekućina.

Na hrskavici operiranih zglobova bili su vidljivi defekti uzrokovani Kirschner-ovom žicom i zubarskom frezom. Oštećenja hrskavice uzrokovana Kirschner-ovom žicom bila su cilindričnog oblika i malog promjera (3 mm). Defekti učinjeni zubarskom frezom bili su stožastog oblika, a otvor defekta bio je širok 4 mm. Promjene oblika defekta su se mogle makroskopski pratiti u toku pokusa. Naime, defekti su se tijekom pokusa postupno ispunjavali granulacijskim tkivom.

Kod nekih zglobova primjećivala se promjena boje hrskavice. Postala je žućkasta. Uzrok tome je inhibicija zglobne hrskavice hemosiderinom.

Niti u jednom zglobu iz bilo koje eksperimentalne skupine nisu nadjene adhezije.

KUNIĆI IZ SKUPINE A (živjeli su u kavezu)

Zbog uskog otvora defekta uzrokovanog Kirschner-ovom žicom (skupina A 1) sadržaj šupljine defekta mogao se sagledati tek kada je šupljina bila ispunjena regeneracijskim tkivom gotovo do vrha.

Novonastalo tkivo se vidjelo, u većine životinja, tri tjedna nakon operacije (slika 13).



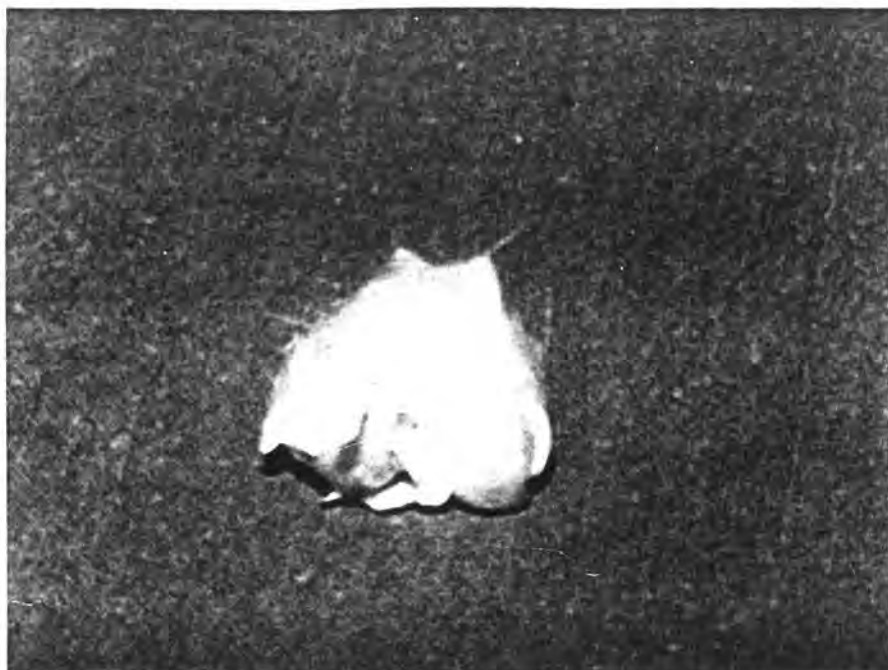slika 13 - Makroskopski izgled defekta artikularne hrskavice koljena kunića uzrokovanog Kirschner-ovom žicom tri tjedna nakon operacije.

Defekt je većim dijelom ispunjen regeneracijskim tkivom do vrha.

Tjedan dana kasnije šupljina defekta je bila u cjelosti ispunjena regeneratom. Deset tjedana nakon operacije regenerirano tkivo je bilo izbočeno iznad razine hrskavice zgloba.

U životinja kod kojih je hrskavica oštećena zubarskom frezom (skupina A 2), prvi znaci regeneracije zglobne hrskavice vidljivi su dva tjedna nakon lezije. Tjedan dana kasnije regenerat je ispunio gotovo polovicu šupljine defekta.

Četiri tjedna nakon lezije više od pola šupljine defekta ispunjeno je regeneracijskim tkivom. Nakon desetog postoperativnog tjedna novonastalo tkivo je bilo izbočeno iznad razine zglobne hrskavice (slika 14).



slika 14 - Makroskopski izgled defekta artikularne hrskavice koljena kunića uzrokovanog zubarskom frezom deset tjedana nakon operacije. Novonastalo tkivo ispunilo je potpuno defekte. Na nekim mjestima tkivo je izbočeno iznad razine zglobne hrskavice.

Iz prikazanih rezultata je vidljivo da lezije uzrokovane Kirschner-ovom žicom regeneriraju brže nego lezije uzrokovane zubarskom frezom. Početak regeneracijskog procesa je bio makroskopski vidljiv prije u frezom uzrokovanih lezija. Razlog tome je što freza radi leziju većeg promjera te su i početne regeneracijske promjene na dnu defekta bile vidljive. To nije bio slučaj kod defekta uzrokovanih Kirschner-ovom žicom. Međutim zbog ljevkastog

oblika frezom uzrokovanog defekta regeneracijsko tkivo ispunilo je defekt kasnije u odnosu na leziju načinjenu Kirschner-ovom žicom.

KUNIĆI IZ SKUPINE B

(svakodnevno su vježbali u aparatu)

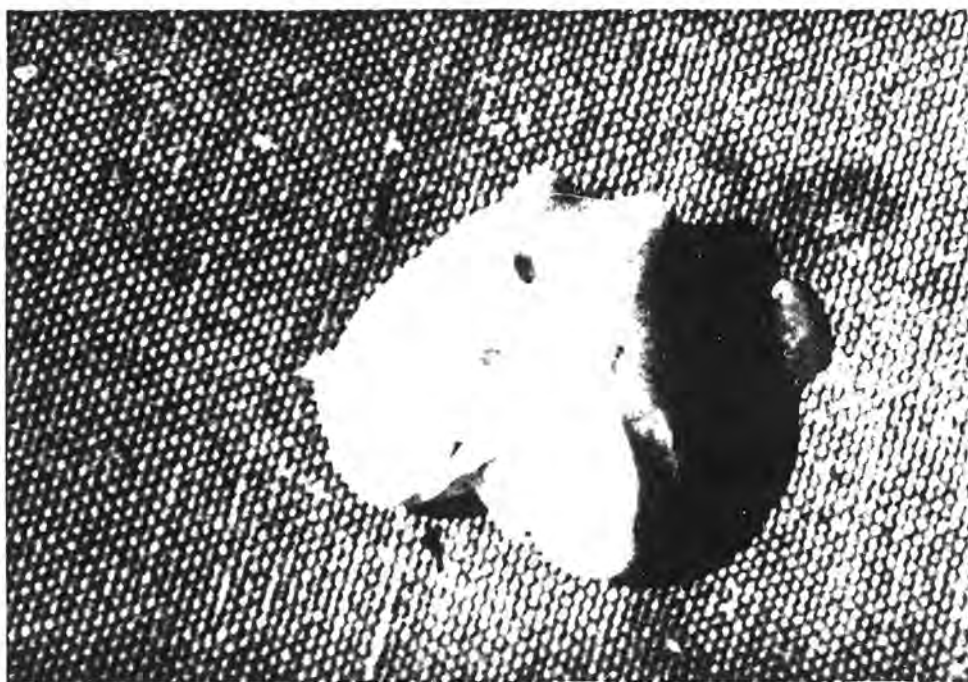
Defekt artikularne hrskavice uzrokovan Kirschner-ovom žicom (skupina B 1) je dva tjedna nakon operativnog zahvata u većini životinja ispunjen gotovo do razine artikularne hrskavice (slika 15).



slika 15 - Makroskopski izgled defekta artikularne hrskavice koljena kunića uzrokovanog Kirschner-ovom žicom dva tjedna nakon operativnog zahvata. Većina defekta ispunjena je gotovo do razine artikularne hrskavice.

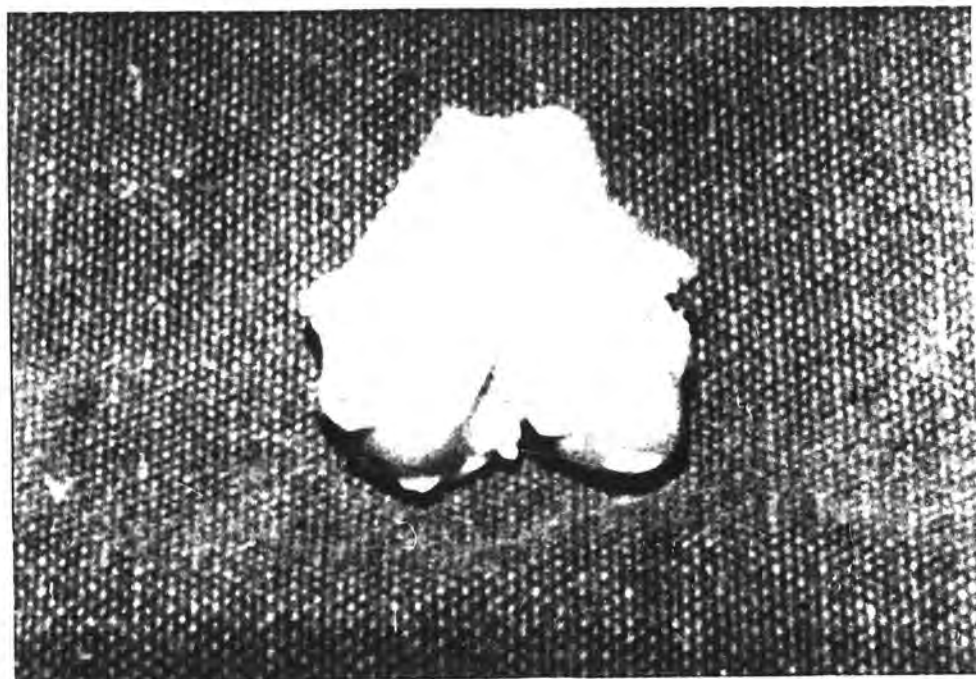
Spomenuti defekt je u cijelosti ispunjen tri tjedna nakon lezije. Istovrsni nalaz nadjen je i tjedan dana kasnije. Deset tjedana poslije lezije, artikularna hrskavica je u cijelosti izgledala kao normalna.

U kunića kod kojih je hrskavica oštećena frezom (skupina B 2), počeci regeneracije se vide na dnu defekta dva tjedna nakon lezije. Tjedan dana kasnije polovica šupljine defekta bila je ispunjena novonastalim tkivom (slika 16).



slika 16 - Makroskopski izgled defekta artikularne hrskavice koljena kunića uzrokovanog zubarskom frezom tri tjedna nakon operacije. Polovica šupljine defekta ispunjena je novonastalim tkivom.

Četiri tjedna nakon operativnog zahvata defekt artikularne hrskavice gotovo je u cijelosti ispunjen regeneratom. Desetog postoperativnog tjedna artikularna hrskavica u cijelosti izgleda kao normalna (slika 17).



slika 17 - Makroskopski izgled artikularne hrskavice koljena kunića deset tjedana nakon operativnog zahvata. Svi defekti učinjeni zubarskom frezom ispunjeni su u potpunosti sa novonastalim tkivom.

U kunića kod kojih je hrskavica oštećena frezom (skupina B 2) početne regeneracije vide se na dnu defekta dva tjedna nakon lezije.

Tjedan dana kasnije polovica šupljine defekta bila je ispunjena novonastalim tkivom. Četiri tjedna nakon operacije defekt artikularne hrskavice je gotovo u cijelosti ispunjen regeneratom. Desetog postoperativnog tjedna artikularna hrskavica u cijelosti izgleda kao normalna.

Iz navedenih rezultata je vidljivo da lezije uzrokovane Kirschner-ovom žicom regeneriraju brže od lezija uzrokovanih frezom. Uspoređujući nalaze makroskopskog pregleda oštećenih hrskavica u kunića iz skupine A i kunića iz skupine B, vidljivo je da su u životinja iz skupine B regeneracijski procesi ubrzani. U životinja iz eksperimentalne skupine B, na kraju desetog eksperimentalnog tjedna, regenerirano tkivo makroskopski u cijelosti je izgledalo kao i okolna hrskavica. To nije bio slučaj sa životinjama iz skupine A.

Zaključujemo da reparacijski procesi teku brže i kvalitetniji su u životinja kojima je pasivno pokretan operirani zglob (skupina B) u odnosu na životinje koje su živjele u kavezu (skupina A). Kunići iz skupine C (živjeli su u kavezu, a tjedan dana nakon operacije u koljeno im je ubrizgan tripsin).

Makroskopski nalaz operiranog koljena u potpunosti je odgovarao nalazu u životinja iz skupina A. Znači da ubrizgavanjem tripsina nije utjecalo na makroskopski nalaz artikularne hrskavice koljena.

INTRAARTIKULARNI MIKROSKOPSKI PREGLED ZGLOBA

Preparati su rezani u području oštećenja zglobne hrskavice. Oštećenja se pružaju u dubinu do subhondralne spongioze. Histološki su pronađeni različiti stupnjevi regeneracije defekta. Nalaz na mjestu lezije artikularne hrskavice je ovisio o tome da li su kunići boravili u kavezu ili su im noge pasivno pokretane u aparatu, te koliko je mnogo vremena prošlo između operacije i mikroskopske analize.

SKUPINA 1 (oštećenja zglobne hrskavice učinjena
Kirschner-ovom žicom)

SKUPINA A 1 (životinje su živjele u kavezu)

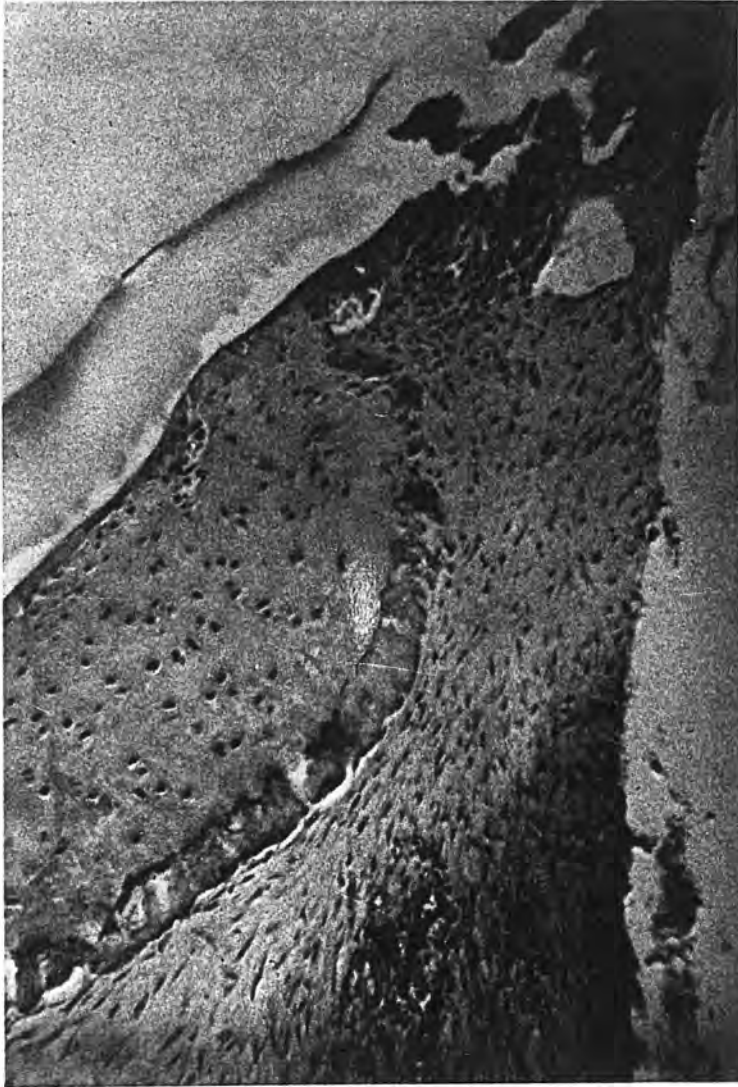Tijekom prva tri postoperativna tjedna hrskavični defekti se postupno ispunjavaju vezivnim tkivom. Na kraju trećeg tjedna defekti su u cijelosti ispunjeni vezivom. Jasno se uočavaju rubovi defekta. Na njima se vidi očuvana zglobna hrskavica za koju prijanja vezivno tkivo. Vlaknatih elemenata u početku ima malo. Dominiraju stanične vezivne strukture. To su uglavnom elementi nediferenciranog mezenhimalnog tkiva. Vide se i krvne kapilare.

Četiri tjedna nakon lezije artikularne hrskavice, vidljiva su brojna vezivna vlakna. Uočava se stvaranje hrskavičnog tkiva. Mezenhimalne stanice čine nakupine, a evidentna je i homogenizacija veziva u smislu nagomilavanja hondromukoida. Stvaranje mlade hrskavice vidi se samo u nekim preparatima. Hrkavica se stvara na površini (a) ili u dubini defekta (b).

a) može se vidjeti kako hondroizacija počinje s rubova defekta prostirući se po vezivu. Nešto kasnije površina defekta je pokrivena tankom hrskavičnom lamelom (slika 18 i 19).

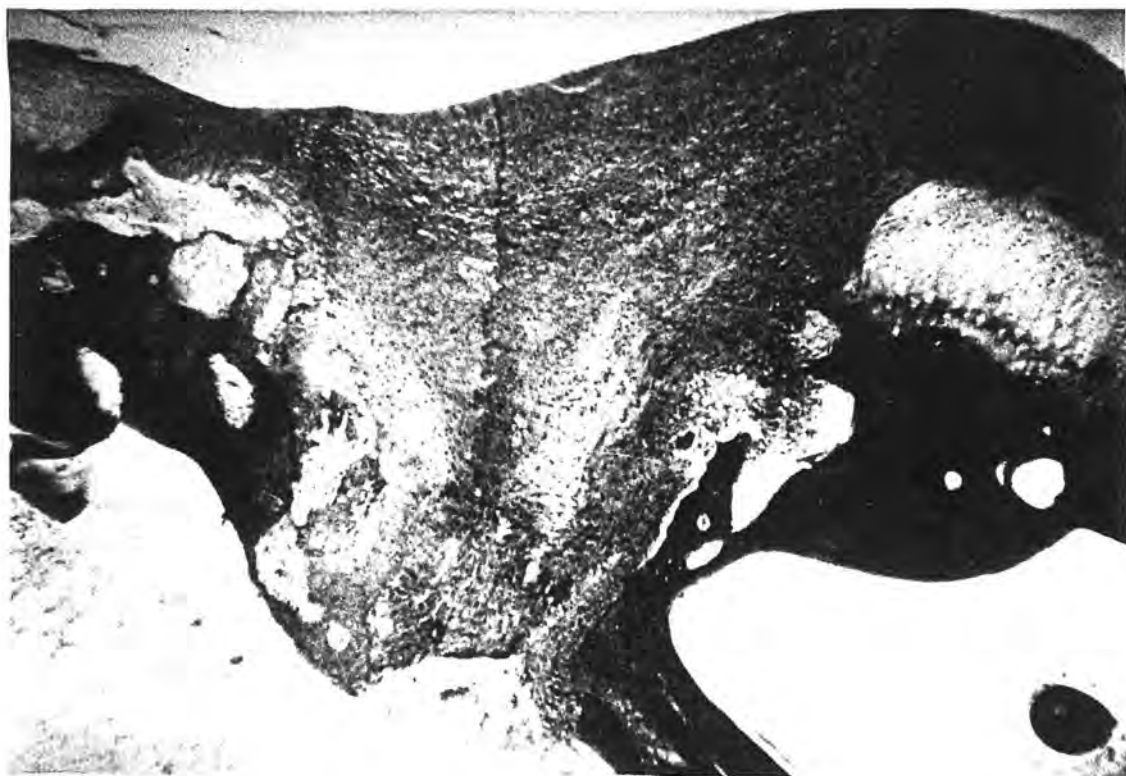U vezivnom tkivu koje se nalazi ispod hrskavične lamele nalazi se veći ili manji broj ovalnih vezivnih stanica koje bi vjerojatno odgovarale hondroblastima (slika 18 i 19).

- b) u dubini defekta se osim oštećenih lamela spongiozne kosti može vidjeti dobro prokrvljeno vezivno tkivo, a ponegdje i mlada hrskavica. U srednjim djelovima defekta mogu se vidjeti vezivne stanice ili mlada hrskavica u raznim razvojnim fazama. Međustanična tvar (hondromukoid) sadrži veći ili manji broj hondrocita. Može se vidjeti i tipična mlada (mnogostanična) hijalina hrskavica.



slika 18 - Vidi se površinski dio defekta zglobne hrskavice. Evidentno je još nepotpuno premoštavanje novostvorene zglobne hrskavice. Dublje je vezivno tkivo. Bojenje : HE. Povećanje 40 X.

Četiri tjedna nakon lezije artikularne hrskavice vidljiva su brojna vezivna vlakna. Počinje stvaranje hrskavice. Prisutne su grupacije stanica a nagomilava se i hondromukoid.

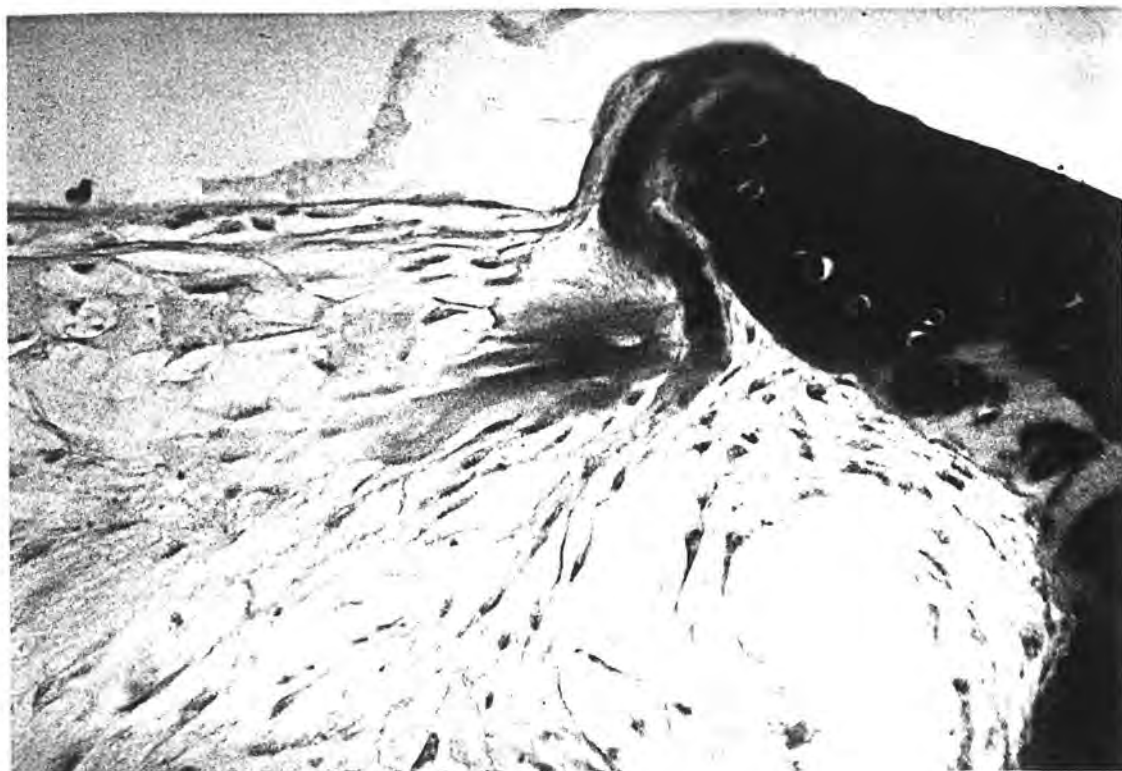


slika 19 - Defekt zglobne hrskavice je ispunjen mladim hrskavičnim tkivom, koje na jednom rubu promi- nira iznad netaknute zglobne hrskavice. U du- bljim slojevima hrskavice vidljiva je početna osifikacija. Bojenje: azan. Povećanje 16 X.

Deset tjedana nakon lezije hrskavice, vidljivo je da su svi defekti u cijelosti ispunjeni novonastalom hijalinom hrskavicom. U dubljim slojevima defekta uočljivi su počeci enhondralne osifikacije. Prema tome novostvorena hrskavica se počinje okoštavati (slika 20).



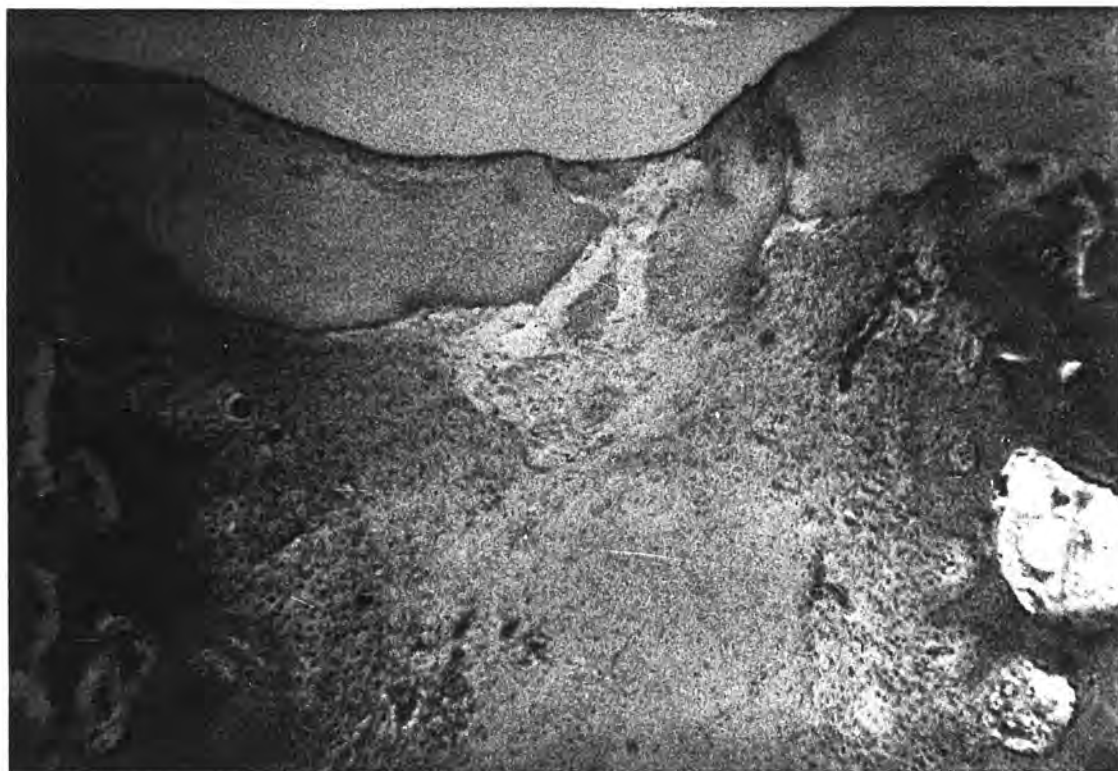slika 20 - Površina defekta je skoro u cijelosti prekri-
vena novonastalom hrskavicom. Ispod nje se
vidi rijetko vezivo, a još dublje je smješte-
no fibrozno vezivo s počecima hondrifikacije.
Bojanje: HE. Povećanje 40 X.



slika 21 - Detalj sa površine defekta zglobne hrskavice. Čitav defekt ispunjen je rijetkim novostvorenim vezivnim tkivom, koje ima mezenhimalni karakter. Vidi se rub oštećenja sa netaknutom zglobnom hrskavicom, te s počecima stvaranja hrskavičnog matriksa. Bojenje: Alcian blue - - PAS. Povećanje 90 X.

Tri tjedna nakon oštećenja hrskavice koljena, vidi se novonastala hrskavica u raznim razvojnim fazama. Prisutan je veći ili manji broj hondrocita. Defekti zglobnih površina su samo u nekih eksperimentalnih životinja ispunjeni hijalinom hrskavicom.

Četiri tjedna nakon što je hrskavica koljena oštećena Kirschner-ovom žicom defekt je u cijelosti ispunjen novostvorenom hijalinom hrskavicom (slika 22).



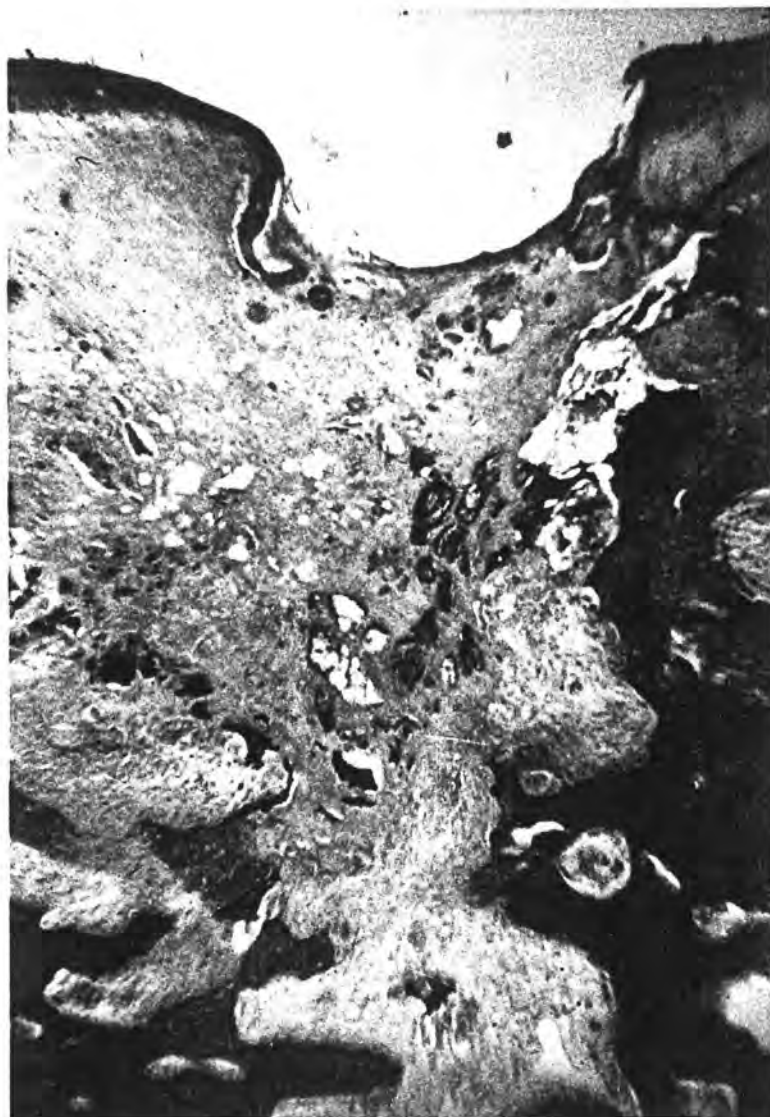slika 22 - Površina oštećenja zgloba skoro je u potpunosti prekrivena novostvorenom hrskavicom. Broj hrskavičnih stanica je malen. U dubljim slojevima vezivno tkivo djelomično je homogenizirano (u sredini), a uz koštane gredice pretežno su prisutni celularni elementi i krvne žile.
Bojenje: HE. Povećanje 40 X.

Deset tjedana nakon lezije artikularne hrskavice enhondralna osifikacija je zahvatila bazu hrskavice.

SKUPINA C 1

(kunići su živjeli u kavezu, a tjedan dana nakon operacije u koljeno im je ubrizgan tripsin)

Nalaz histološke analize lediranog koljena je u cijelosti kao u kunića iz skupine A. Očito je da tripsin ne utječe na mikroskopski izgled ledirane hrskavice (slika 23).



slika 23 - Veći dio defekta zglobne hrskavice ispunjen je vezivnim tkivom. Na površini uočljiv je tanji sloj novostvorene hrskavice. U dubini (u vezivu) također se primjećuju hrskavični elementi. Bojenje: Weigert - Van Giesen. Povećanje 40 X.

SKUPINA 2 (oštećenja zglobne hrskavice učinjena su frezom)

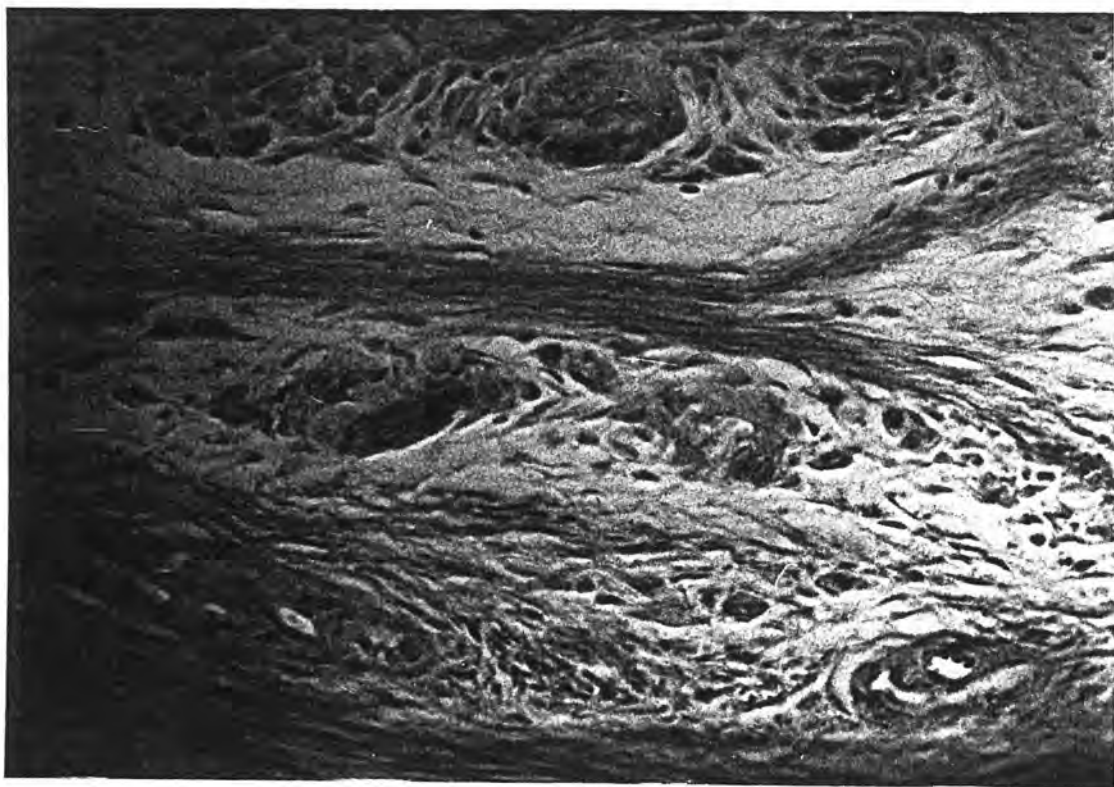
SKUPINA A 2 (životinje su živjele u kavezu)

Tijekom prva tri postoperativna tjedna oštećenja hrskavice se ispunjavaju vezivom. Na kraju trećeg tjedna vezivo u potpunosti ispunjava koštana i hrskavična oštećenja. Uglavnom se vide stanični vezivni elementi. To je nediferencirano mezenhimalno tkivo prožeto krvnim kapilarama.



slika 24 - U dubini oštećenog dijela kondila vidljivo je dobro vaskularizirano vezivo, te preobrazba i grupiranje stanica koje će proizvesti hrskavični matriks. Bojenje: HE. Povećanje 90 X.

Vezivna vlakna su mnogobrojnija četiri tjedna nakon lezije. Počinje stvaranje hrskavice. Uočavaju se grupacije stanica i stvaranje hondromukoida. Ponegdje se vide nakupine mlade hrskavice u različitim razvojnim fazama.



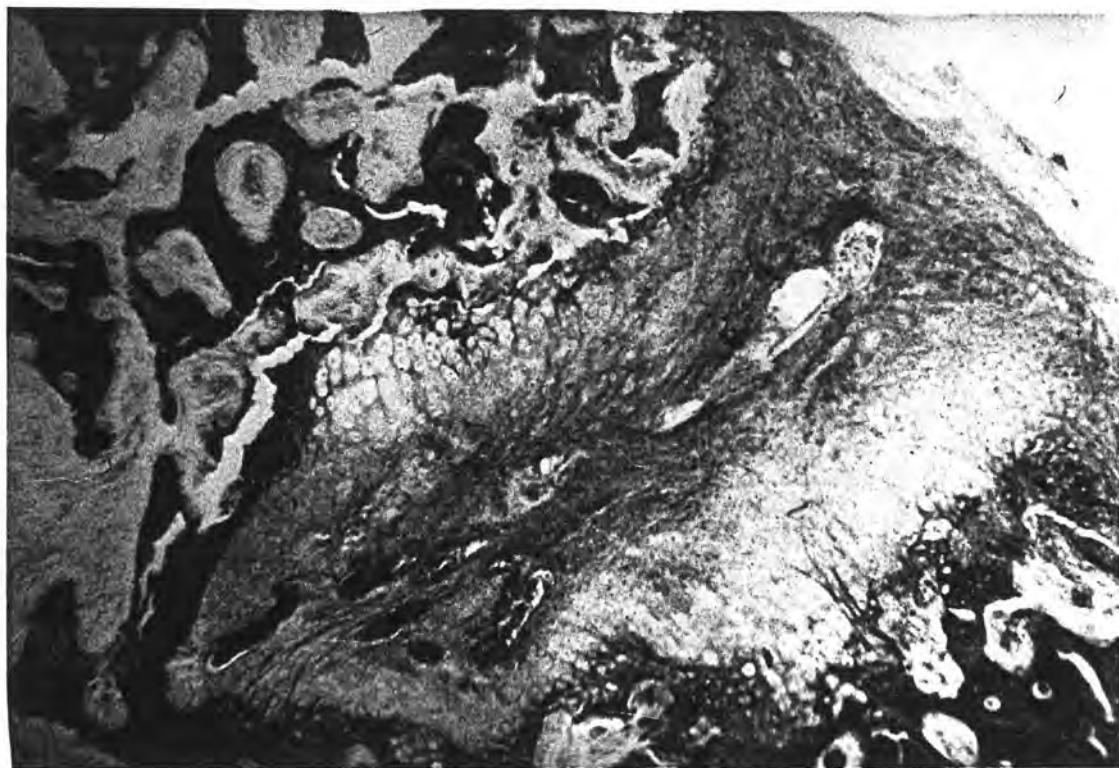slika 25 - Površinski dio defekta ispunjen je vezivom. Ističu se snopovi kolagenih vlakana i nakupine stanica s početnim stvaranjem hrskavične tvari. Bojenje: Alcian blue - PAS. Povećanje 90 X.

Na kraju pokusa (deseti tjedan) defekti su u svih pokusnih životinja u cijelosti ispunjeni hrskavicom. U dubljim slojevima hrskavice vidljivi su počeci okoštavanja.

SKUPINA B 2

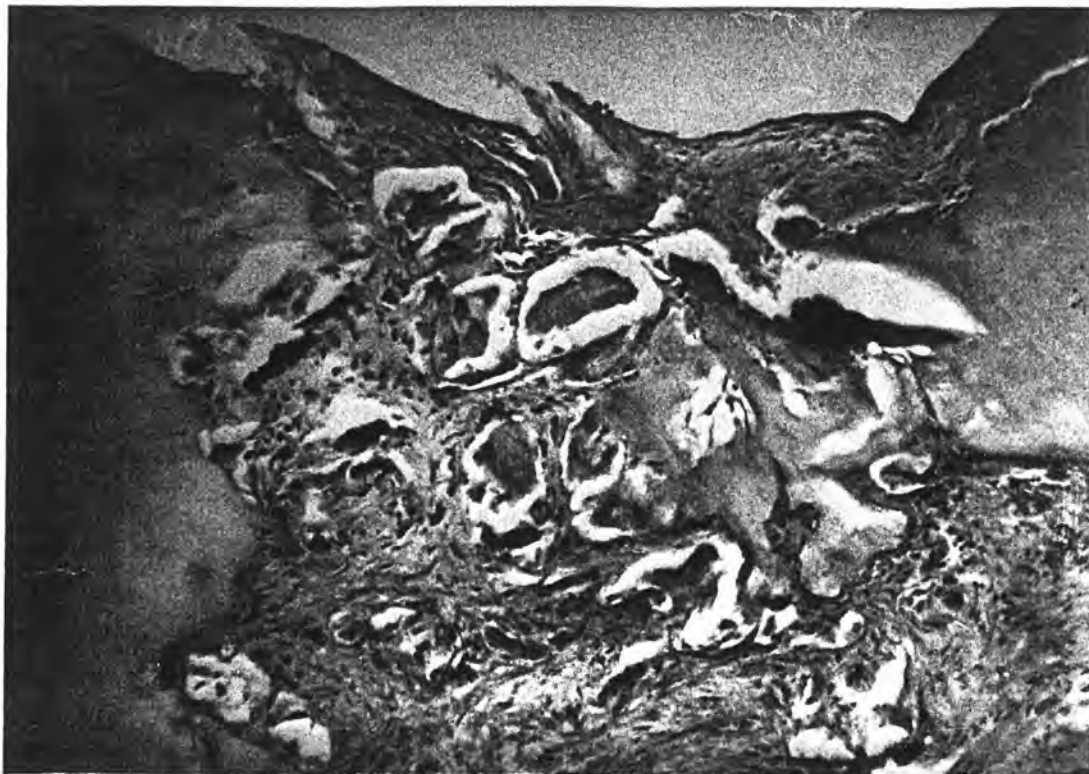
(kunići su svakodnevno vježbali u aparatu)

Hrskavična oštećenja su u cijelosti ispunjena vezivom već na kraju prvog postoperativnog tjedna. Vezivno tkivo se hvata za rubove okolne hrskavice. Dominiraju stanični vezivni elementi s nježnim vlaknima poput mazen-himalnog tkiva (slika 26).



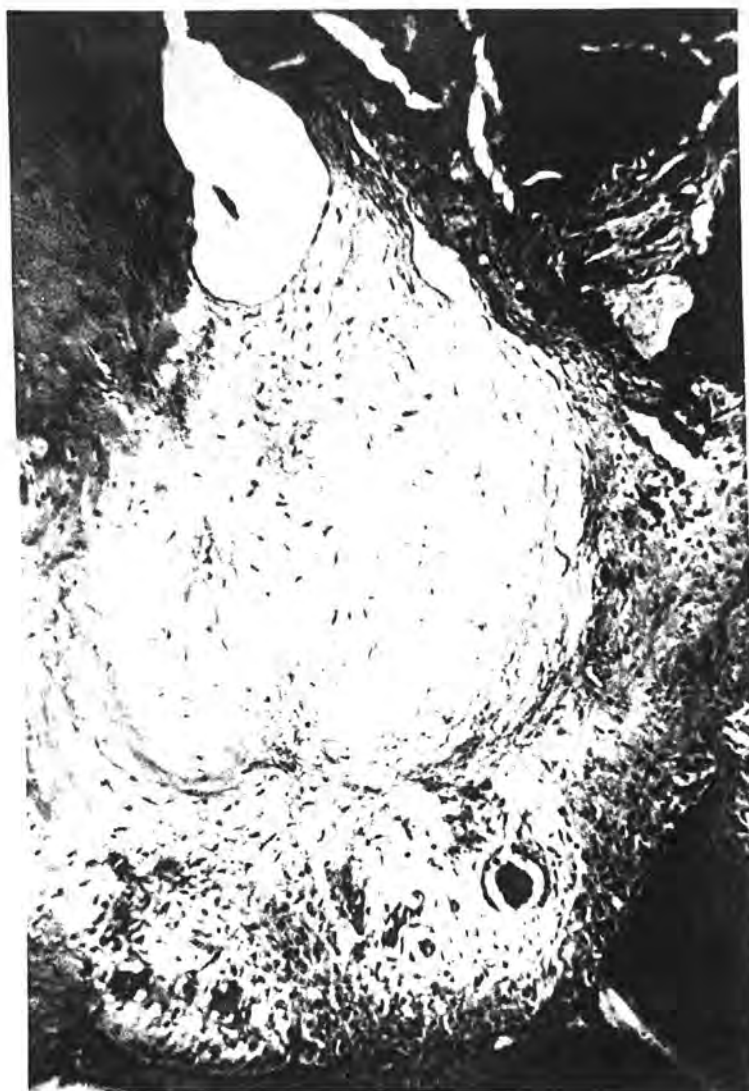slika 26 - Klinasto oštećenje kondila ispunjeno je vezivom u kome se lijepo vide krvne žile (sredina). Periferno se uočavaju hondrociti novostvorene hrskavice vezane za koštane gredice. Bojenje: Azam. Povećanje 16 X.

Tjedan dana kasnije dominiraju vezivna vlakna. Stvaranje hrskavice je tek započelo, uočavaju se nakupine stanica i produkcija hondromukoida (slika 27).



slika 27 - Površina defekta zgloba presvodjena je vezi-
vnim tkivom. U dubljim područjima vidljivo je
formiranje hrskavičnih otočića. Bojenje HE.
Povećanje 40 X.

Tri tjedna nakon lezije uočljiva je hrskavica u ra-
zličitim razvojnim fazama. Vidljiv je veći ili manji broj
hondrocita. Defekti zglobnih površina ispunjeni su hija-
linom hrskavicom samo kod nekih eksperimentalnih životi-
nja (slika 28).



slika 28 - U dubini defekta zglobne hrskavice uočava se dobro vaskularizirano vezivo. Iznad njega je vezivno tkivo, a periferno, uz koštane lamele nalazi se novostvorena hrskavica. Dio novostvorene hrskavice počinje osificirati. Bojenje: Azan. Povećanje 90 X.

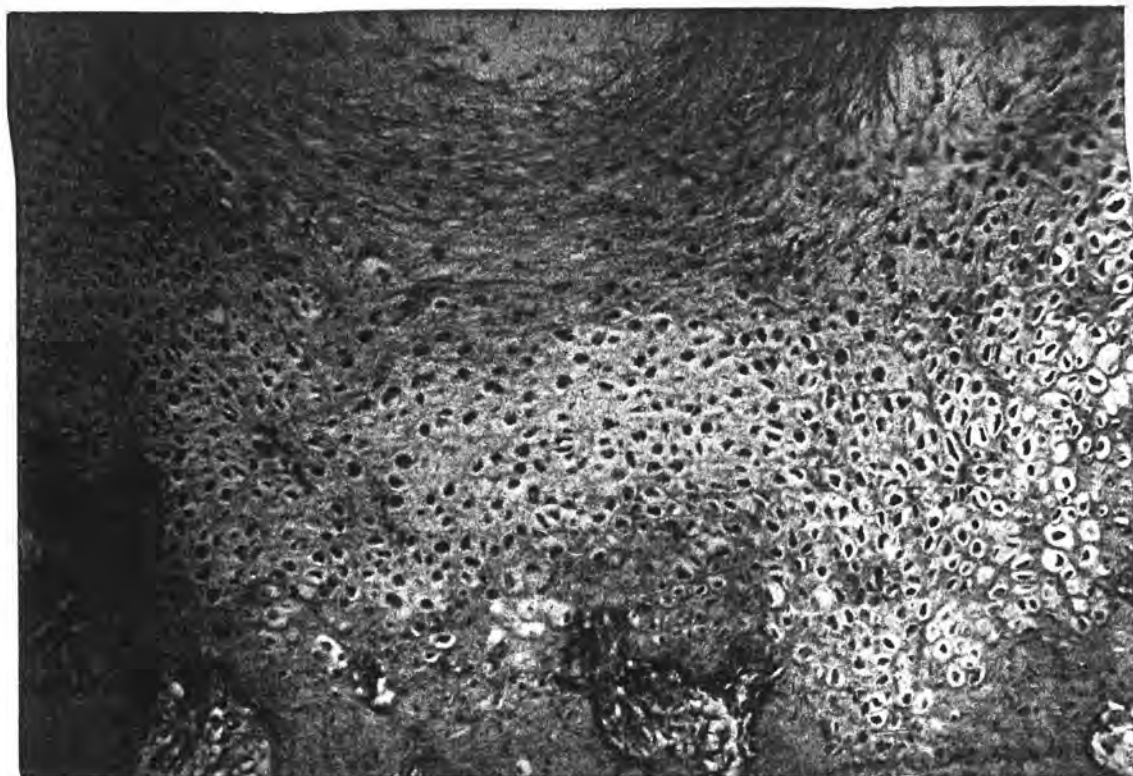
Tjedan dana kasnije oštećena hrskavica je u cijelosti ispunjena novostvorenim hrskavičnim regeneratom.

Deset tjedana nakon lezije, na bazi novonastale hrskavice vidljiva je enhondralna osifikacija.

SKUPINA C

(kunići su živjeli u kavezu, a tjedan dana nakon operativnog zahvata u koljeno im je ubrizgan tripsin)

Mikroskopski nalaz operiranog koljena u cijelosti je bio kao u životinja iz skupine A. Znači da ubrizgavanje tripsina nije utjecalo na mikroskopski nalaz artikularne hrskavice (slika 29).



slika 29 - U dubini defekta zglobne hrskavice prikazane su gređice spongioze. Vide se i novostvorena hrskavica sa mnogo hondrocita, te diskretna početna kalcifikacija (osifikacija). Iznad nje fibrozno vezivo koje poput čahure obavija središnji prostor s rijetkim vezivom. Bojenje: HE. Povećanje 40 X.

DISKUSIJA

S ciljem da skupine ispitivanih životinja budu homogene i da eksperimentalna metoda bude primjerena, pokusi su učinjeni uvijek na životinjama iste vrste, približno jednake dobi i slične tjelesne mase. Sva oštećenja hrskavice učinila je ista osoba, standardiziranom metodom. Ocijenu: ponašanja životinja, pokretljivosti koljena, izgleda operativne rane, te intraartikularnog makroskopskog nalaza učinila je uvijek ista osoba. Da bi rezultati bili reprezentativni ocijenjivanje motoričke aktivnosti, te makroskopskog i mikroskopskog intraartikularnog nalaza učinjeno je po principima slijepe probe.

Činjenica da ni jedna životinja tijekom cijelog pokusa nije uginula, da nisu bile prisutne postoperativne komplikacije, da nije bilo smetnji u ponašanju kunića tijekom dugotrajnog boravljenja u aparatu za pasivno pokretanje, te korištenje uobičajenih histoloških tehnika, dozvoljavaju nam da zaključimo da je korišten eksperimentalni model adekvatan.

Iako se godinama provode intenzivna istraživanja još uvijek postoje velike nepoznanice o načinu obnavljanja artikularne hrskavice nakon traume. Poznata je činjenica da hrskavica reagira nejednako na traumu koja je načinjena različitim načinom (Mankin 1982).

Jedan od uobičajenih načina liječenja traumom oštećene hrskavice (kada se razvija hondromalacija), je tzv.

"brijanje" hrskavice. Na taj način se očisti površinski, odnosno oštećeni sloj hrskavice patele ili kondila femura. Međutim, mnogi istraživači misle da taj način liječenja ima malen ili čak nikakav učinak na reparaciju hrskavice, premda se subjektivne smetnje bolesnika umanjuju.

Prvi zapis spomenutog terapijskog postupka dao je Hunter 1743. godine napominjući da je još od Hippocrates-ova doba poznato da ulcerirana hrskavica ostaje oštećena i da se nikada ne reparira. Modernim biokemijskim studijama ustanovljeno je da 24 sata nakon povrede hrskavice započinje mitotička aktivnost u hondrocitima u blizini oštećenja. Povećava se anabolička i katabolička aktivnost tijekom prvih nekoliko posttraumatskih dana. Međutim te su aktivnosti kratkog vijeka, jer nakon dva tjedna postupno se gase R. Thompson 1975.

Meachin je 1963. godine skarificirao hrskavicu i također nije dobio zaliječenje hrskavice već se razvila artroza artikularne hrskavice. I ostali istraživači su ustanovili da oštećenje površnog sloja hrskavice ostaje izvjesno vrijeme nepromijenjeno, da bi u kasnijim godinama došlo do pojave raznih degenerativnih promjena (Meachin 1971. i Thompson 1975.).

Smatra se da laceratne povrede artikularne hrskavice koje ne prodiru do kalcificirane zone potiču kratkotrajni

metabolički odgovor. To rezultira lokalnim povećanjem broja novih stanica i matriksa, ali taj učinak nije količinski dostatan da se reparira čak i minimalno oštećenje hrskavice. Zbog toga je u ovom eksperimentu oštećenje hrskavice učinjeno sve do subhondralne spongioze. Brojnim studijama dokazano je da ovaj tip povrede hrskavice uzrokuje i značajno oštećenje cirkulacije u subhondralnoj kosti. Zato je reparacija hrskavice u odnosu na ostala vaskularizirana tkiva mnogo jače izražena (Meachin i Roberts 1971., Mitchell, Nelson i sur. 1980., te Prost 1979.).

Defekt koji nastaje boranjem ispuni se krvlju. Hema-
tom se organizira u fibrinom obogaćen ugrušak. U njega se
zatim ukorporiraju crvene i bijele stanice krvi, te ele-
menti koštane moždine koji se kasnije pretvaraju u primi-
tivne fibroblaste. Slijedi uraštavanje krvnih žila. Tako
se stvori vaskularizirano fibroblastičko reparativno tkivo
koje ispunjava cijeli defekt. Kasnije (kako su utvrdili
Mitchell i Shepard 1976.) se primarno fibrozno tkivo pre-
krije sa hondroidnim tkivom koje slični hijalinu. Nakon vi-
še mjeseci takvo tkivo postaje mnogo više fibrozno, nego
kartilaginozno. Izgradjuju ga tipične fibrokartilaginozne
stanice, za razliku od okolnog hijalinog tkiva. Zbog toga
se na toj površini ne stvara tangencijalni kolageni pokri-
vač, već u tom predjelu površina postaje fibrilarna. To je
početak artroze hrskavice. Convery Alekson i Ceown su 1972.

godine eksperimentalno načinili osteohondralne defekte distalnog dijela femura u konja. Dokazali su kompletnu reparaciju defekta čiji je promjer bio manji od 3 mm. Reparacija je nastala nakon 3 mjeseca.

Iz naših rezultata vidljivo je da se anatomska (makroskopska i mikroskopska) kao i funkcionalna (pokretljivost) reparacija operiranog koljena odvija postupno tijekom pokusa. Oštećenja artikularne hrskavice uzrokovana Kirschner-ovom žicom su se reparirala brže od oštećenja uzrokovanih frezom. Razlog tome je slijedeći:

Reparacija hrskavičnog defekta započinje uraštavanjem vezivnog tkiva iz subhondralne spongioze. Spomenuto vezivo buja i ispunjava defekt hrskavice.

Pomoću Kirschner-ove žice učinjeno je oštećenje hrskavice koji ima cilindričan oblik. Znači da se od baze oštećenja (subhondralna spongioza) prema površini zglobne hrskavice pruža defekt čiji su rubovi paralelni i završavaju otvorom na zglobnoj hrskavici. Površina otvora jednaka je površini dna defekta hrskavice. Nasuprot toga zubarska freza uzrokuje oštećenja hrskavice u obliku stošca. Vršak stošca se nalazi u subhondralnoj spongiozi. Iz tog mjesta, koji ima relativno malu površinu, vezivo mora ispuniti prostor koji se zrakasto širi i završava relativno velikom površinom na površini zglobne hrskavice. Znači da je u ovom slučaju prisutna izrazita disproporcija između

malene površine prostora sa kojeg polazi subhondralno izraštavanje veziva, u odnosu na veliku zapreminu hrskavičnog defekta kojeg vezivo treba ispuniti. Ove činjenice ukazuju da je u slučaju oštećenja hrskavice, poželjno potaknuti proliferaciju vezivnog tkiva iz dubine (baze) hrskavičnog defekta. To se može postići produbljivanjem hrskavičnog oštećenja do subhondralne spongioze. Poželjno je da površina na taj način prikazane (otvorene) subhondralne spongioze bude što veća.

Spomenuti rezultati su potvrđeni i našim histološkim analizama. Naime, mikroskopskim ispitivanjem utvrđeno je brže uraštavanje vezivnog tkiva u hrskavično oštećenje izazvano Kirschner-ovom žicom. U početku dominiraju stanični elementi, a kasnije su vidljiva sve brojnija vezivna vlakna.

U defekte uzrokovane frezom, stvaranje hrskavičnog tkiva je sporije. Blastemi, kao i nagomilavanje hondromukoida, nastaje kasnije. Mnogostanična (mlada) hijalina hrskavica nastaje kasnije u odnosu na defekt uzrokovane Kirschner-ovom žicom.

U prosjeku je proces cijeljenja artikularne hrskavice oštećene žicom bio brži za približno tjedan dana, u odnosu na oštećenja učinjena frezom. Primjerice, šupljina defekta uzrokovana Kirschner-ovom žicom je bila ispunjena gotovo do vrha tri tjedna nakon lezije. Tijekom istog vremenskog

perioda defekt uzrokovan frezom nije bio ispunjen niti do polovice. Valja istaći da postoji razlika samo u brzini zacijeljivanja između spomenutih eksperimentalnih skupina. Naime, defekt artikularne hrskavice je u cijelosti restituiran do kraja pokusa (deseti tjedan) u životinja iz obiju skupina.

Poznato je da imobilizacija oštećenog zgloba usporava ozdravljenje hrskavice i uzrokuje kontrakture zgloba koje se teško nadvladaju. Već više godina izbjegavamo dugotrajno imobiliziranje zglobova, odnosno imobiliziramo ih samo tijekom nekoliko dana, dok ne prodje bolna, odnosno upalna faza.

Zbog toga je u ovom radu proučen učinak pokretanja zgloba na zglobnu hrskavicu. Za kompletnu reparaciju hrskavice Convery i sur. 1972. godine trebali su tri mjeseca. Eksperimentalne životinje su u njihovom pokusu mirovale. U naših kunića defekti su u potpunosti bili ispunjeni novim tkivom za četiri tjedna sa iznenađujućom pojavom otočića hijaline hrskavice. Te činjenice sugeriraju da kontinuirana pasivna pokretljivost ubrzava ispunjavanje defekta.

Backer i sur. 1974. godine izveli su eksperiment u kojem su pomoću električne struje stimulirali hrskavicu na mjestu defekta. Također su dobili ubrzano ozdravljenje, a histološka studija je pokazala ispunjenje defekta hijalinom

hrskavicom. Znači da je pokretanje zgloba koji je prethodno bio oštećen značajno u formiranju fibrokartilaga, a kasnije i hijaline hrskavice. Konstantno međusobno tlačenje zglobnih tijela prisutno kod nepokretnog zgloba lakše će dovesti do nekroze površine hrskavice nego do stvaranja kartilaginozne hrskavice. Nasuprot toga će kontinuirana pasivna pokretljivost ubrzati ozdravljenje defekta ponekad i sa stvaranjem hrskavice.

Iz naših rezultata također je evidentno da pasivna pokretljivost operiranih zglobova ubrzava cijeljenje hrskavice. Naime, u životinja iz skupine B (smješteni u aparatu za pasivno pokretanje koljena) je brže zacijeljivanje hrskavice u odnosu na životinje iz skupine A (koje su slobodno živjele u kavezu), bilo vidljivo mikroskopski i makroskopski. I u ovom slučaju je prosječan proces cijeljenja ozlijeđene artikularne hrskavice u životinja koje su boravile u kavezu bio usporen za približno tjedan dana u odnosu na životinje kojima je omogućeno pasivno pokretanje nogu. Npr. novostvorena hrskavica je u cijelosti ispunila defekt u kunića koji su se nalazili u kavezu četiri tjedna. U kunića koji su vježbali pasivno pokretanje nogu, taj period je trajao tri tjedna.

Ističemo da značajna razlika postoji isključivo u brzini zacijeljivanja između spomenutih eksperimentalnih skupina. Naime, defekt artikularne hrskavice se u cijelosti

regenerira do kraja pokusa (deseti tjedan) u obje eksperimentalne skupine.

Takodjer smo ustanovili da se maleni defekti hrskavice bolje repariraju od velikih defekta. To je u skladu sa rezultatima koje je dobio Radin 1987. godine. Uzrok tome je što okolna intaktna i zdrava hrskavica tijekom opterećenja zgloba štedi od naknadnog oštećenja tkivo koje ispunjava defekt. Nasuprot toga veliki defekti ne mogu biti zaštićeni od tlačenja okolnih površina zgloba.

Neki istraživači veće defekte pokušavaju nadomjestiti karbonskim vlaknima (Muckle 1988.), odnosno autolognim perihondralnim graftom (Ibrunf i sur. 1988.), te transplantacijom hrskavice sa alograftom i autografom (Kiefer i sur. 1988.). Ipak smatra se da se reparacija oštećene hrskavice može postići bušenjem hrskavice kroz bazalni sloj sve do subhondralne spongioze. Naime smatra se da je biološki reparacijski potencijal subhondralne spongioze neiscrpan.

Potaknuti činjenicom da tripsin potiče mitozu u artikularnoj hrskavici odraslih kunića (Havdrup 1979.), mi smo našim životinjama takodjer injicirali tripsin. Medjutim, makroskopskom kao i mikroskopskom analizom defekta zglobne hrskavice potvrdili nalaz Havdrup-a. Naime, nismo naišli na razlike koje bi pokazale da tripsin ubrzava ispunjavanje nastalog defekta, odnosno da je ispunjeni defekt

kvalitetniji (tj. sadrži više elemenata hijaline hrskavice nego fibrokartilaginozne hrskavice).

Z A K L J U Č A K

Koljeno je najveći i najsloženiji zglob čovjeka. Osobito je podložno ozljedama i degenerativnim promjenama. Stoga se žele pronaći što bolje mogućnosti liječenja, kako ozljeda, tako i degenerativnih promjena koljenskog zgloba.

Obzirom na rezultate dobivene u našim pokusima, možemo zaključiti slijedeće:

- Korišćena eksperimentalna metoda je primjerna za proučavanje povrede zglobne hrskavice. Ona omogućava da se pokusi vrše na životinjama iste vrste, približno jednake dobi i slične tjelesne mase.
- Pasivna pokretljivost koljena ostvaruje bolje terapijske učinke od mirovanja, odnosno imobilizacije koljena. Na taj način se ubrzava reparacija artikularne hrskavice, a izbjegava se stvaranje intraartikularnih priraslica i atrofija muskulature.
- Pasivna se pokretljivost pokazala bolja od mirovanja samo u brzini reparacije artikularne hrskavice. Kvaliteta reparatornog tkiva je bila ista.
- Restitucija artikularne hrskavice se u kunića kojima je koljeno pasivno pokretano postiže za četiri tjedna. U životinja koje su mirovale za isti učinak trebalo je deset tjedana.

- Cilindrični defekt artikularne hrskavice uzrokovan sa Kirschner-ovom žicom brže reparira u odnosu na defekt artikularne hrskavice uzrokovan sa zubarskom frezom.
- Injiciranje tripsina u zglobnu šupljinu koljena kunića, nije imalo efekt na brzinu reparacije, kao ni na kvalitetu novonastale hrskavice.
- Artikularna se hrskavica može obnoviti u cijelosti ako povreda seže do subhondralne spongioze.

L I T E R A T U R A

1. ARNOLDI C. C., LINDERHOLM H. and MUSSBICHLER H.: Venous engorgement and intraosseous hypertension in osteoarthritis of the hip. *J. Bone Jt Surg.* 54-B, 409, 1972.
2. ARNOLDI C. C., LINDERHOLM H. and VINNERBERG A.: Skeletal and soft tissue changes in the lower leg in patients with intracalcaneal hypertension. *Acta Chirurg. Scand.* 138, 25, 1972.
3. ARNOLDI C. C., LEMPERG R. K. and LINDERHOLM H.: Immediate effect of osteotomy on the intramedullary pressure of the femoral head and neck in patients with degenerative osteoarthritis. *Acta Orthop. Scand.*, 42: 357 - 365, 1971.
4. ARNOLDI C. C., and REIMANN I.: The pathomechanism of coxarthrosis. *Acta Orthop. Scand.*, Suppl. 181, 1979.
5. ARMSTRONG C. G., and MOW V. C.: Variations in the Intrinsic Mechanical Properties of Human Articular Cartilage with Age, Degeneration, and Water Content. *J. Bone and Joint Surg.*, 64-A: 88 - 94, Jan. 1982.
6. BARNETT C. H., and COBBOLD A. F.: Effects of age upon the mobility of human finger joints. *Ann. rheum. Dis.* 27, 175, 1968.

7. BARNETT C. H., COCHRANE W. and PALFREY A. J. : Age changes in articular cartilage of rabbits. Ann. rheum. Dis 22, 389, 1963.
8. BENTLEY G.: Papain-induced degenerative arthritis of the hip in rabbits. J. Bone Jt. Surg. 53-B, 324, 1971.
9. BIANCHI M.: La meniscectomia e il "Joint debridement" nella gonarthrosi. Minerva ortop. 30: 689 - 692, 1979.
10. BROOKES M., and HELAL B.: Primary osteoarthritis venous engorgement and osteogenesis. J. Bone Jt. Surg. 50-B, 493 - 504, 1968.
11. BRODIN, HERALD.: Paths of Nutrition in Articulate Cartilage and Intervertebral Discs. Acta Orthop. Scand. 24: 177 - 183, 1955.
12. CASSCELS S. W.; Gross pathological changes in the knee joint of the aged individual. Clin. Orthop. 132: 225 - 232, 1978.
13. CASTER C. W., Jv.: Regulation of connective tissue metabolism. U: Arthritis and allied conditions ed D. J. McCarty 9 th ed. 201 - 213, Lea and Febiger 1979.
14. CHRISMAN O.D., LADENBAUER-BELLIS I.M., PANJABI M. and GOELTZ S.: The Relationship of Mechanical Trauma and the Early Biochemical Reactions of Osteoarthritic Cartilage. Clin. Orthop. 161: 275 - 284, 1981.

15. CALANDRUCCIO R. A. and GILMER W. S., Jr: Proliferation, Regeneration, and Repair of Articular Cartilage of Immature Animals. *J. Bone Jt. Surg.*, 44-A, 431 - 455, April 1962.
16. CAMPBELL C. J.: The Healing of Cartilage Defects. *Clin. Orthop.*, 64: 45 - 63, 1969.
17. CONVERY F.R. AKESON W. H. and KEOWN G. H.: The Repair of Large Osteochondral Defects. An Experimental Study in Horses. *Clin Orthop.*, 82: 253 - 262, 1972.
18. COLLINS D. H. and MEACHIN G. Sulphate (SO_4) fixation by human articular cartilage compared in the knee and shoulder joints. *Ann. rheum. Dis.* 20, 117, 1961.
19. DePALMA McF., McKEEVER C. O. and SUBIN D. K.: Process of repair of articular cartilage demonstrated by histology and autoradiography with tritiated thymidine. *Clin. Orthop.* 48, 229., 1966.
20. DEKEL S., and WEISSMAN S. L.: Joint Changes after Overuse and Peak Overloading of Rabbit Knees in Vivo. *Acta Orthop. Scand.* 4*: 519 - 528, 1978.
21. DIEPPE P. A., HUSKISEN E. C. and WILLOUGHBY D.A.: The inflammatory component of osteoarthritis. U: Aetiopathogenesis of osteoarthrosis, ed. G. Nuki, 1st edn. 117 - 122, Tunbridge Well: Pitman Medical, 1980.

22. EHRLICH M. G., MANKIN H. J. and TREADWELL B.V.: Acid hydrolase activity in osteoarthritic and normal human cartilage, *J. Bone Jt. Surg.* 55-A: 1068 - 1076, 1973.
23. EKHOLM R.: Articular Carilage Nutrition in Articulate Cartilage and Intervertebral Discs. *Acta Orthop. Scand.* 24: 177 - 183, 1955.
24. EKHOLM R: Nutrition of Articular Cartilage. A Radioautographic Study. *Acta Anat.*, 24: 329 - 338, 1955.
25. EYRE D. R.: Collagen: Molecular Diversity in the Body's Protein Scaffold. *Science*, 207: 1315 - 1322, 1980.
26. FREEMAN M. A. R.: The surgical anatomy and pathology of the arthritic knee. U: *Arthritis of the knee*, ed. M.A.R. Freeman, Springer-Verlag, Berlin-Heidelberg, New York, 1980.
27. FREEMAN M. A. R.: The pathogenesis of idiopathic osteoarthrosis: an hypothesis. U: *Aetiopathogenesis of osteoarthrosis*, ed. G. Nuki, 1st edn, 90 - 92, Tunbridge Wells, Pitman Medical, 1980.
28. FREEMAN M. A. R. and MEACHIM G.: Ageing and degeneration. U: *Adult articular cartilage*, ed M.A.R. Freeman, 2nd edn, 487 - 544, Tunbridge Wells, Ptiman Medical, 1979.

29. FICAT P.: Pathologie des menisques et des ligaments de genou. Paris, Masson, 1962.
30. FRANKEL V. H. and BURSTEIN A.H.: Orthopaedic Biomechanics. Philadelphia, Lea and Febiger, 1970.
31. FURUKAWA T., EYRE D. R., KOIDE S. and GLIMCHER M.J.: Biochemical Studies on Repair Cartilage Resurfacing Experimental Defects in the Rabbit Knee. J. Bone and Jt Surg. 62-A: 79 - 89, Jan. 1980.
32. GOODFELLOW J. W.: Personal communication
33. GOODFELLOW J. W., O'CONNOR J.: The mechanics of the knee and prosthesis design. Journal of Bone and Jt. Surg. 60-B: 358 - 369, 1978.
34. HARRISON M.H.M., SCHAJOWICZ F. and TRUETA J.: Osteoarthritis of the Hip: A Study of the Nature and Evolution of the Disease. J. Bone and Jt. Surg., 35-B: 598 - 626, Nov. 1953.
35. HAVDRUP T. HULTH A. and TELHAG H.: Scattered mitosis in mature joint cartilage in rabbits after local trauma. Clin. Orthop. 113: 246 - 248, 1978.
36. HAVDRUP T. and TELHAG H.: Scattered mitosis in adult joint cartilage after partial chondrectomy. Acta Orthop. Scand., 49: 424 - 429, 1978.

37. HELAL B.: The pain in primary osteoarthritis of the knee. *Post. Med. J.*, 41: 172 - 181, 1965.
38. HELFET A.J.: Disorders of the knee. J.B. Lippincott-
- Philadelphia - Toronto, 1974.
39. HERBAGE D., HUC A. CHABRAND D. and CHAPUY M. C.:
Physicochemical Study of Articular Cartilage from
Healthy and Osteo-Arthritic Human Hips. Orientation
and Thermal Stability of Collagen Fibres. *Biochim.
Biophys. Acta*, 271: 339 - 346, 1972.
40. HILL A.V.: Production and absorption of work by muscle.
Science, 131: 897 - 903, 1960.
41. HOWELL D.S.: Osteoarthritis-etiology and pathogenesis.
U: A.A.O.S.: symposium on osteoarthritis. 44 - 47, The
C.V. Mosby Company, 1976.
42. HULTH A.: Circulatory disturbances in osteoarthritis
of the hip. *Acta Orthop. Scand.*, 28: 81 -89, 1959.
43. HULTH A., LINDBERG L. and TELHAG H.: Mitosis in human
osteoarthritis cartilage. *Clin. Orthop.*, 84: 197 - 199,
1972.
44. INSALL J.N.: Intraarticular surgery for degenerative
arthritis of the knee-a report of the work of the late.
K.H. Pridie. *J.Bone Jt. Surg.* 49-B: 211 - 228, 1967.

45. INSALL J. N.: Surgery of the knee , Churchill Livingstone - New York - London, 1984.
46. INOUE H.: Alterations in the Collagen framework of osteoarthritic cartilage and subchondral bone. International Orthopaedics, 5: 47 - 52, 1981.
47. JACKSON J. P.: Degenerative changes in the knee after meniscectomy. Brit. Med. J., 2: 525 - 527, 1968.
48. JOHNSON L.L.: Comprehensive arthroscopic examination of the knee. St Louis, C V Mosby, 1980.
49. JOHNSON, R. G., STOLLERY J., KEELEY F. W. and HERBERT M. A.: Biochemical Analysis of Rabbit Articular Cartilage Usin an Amino Acid Analyzer. Clin. Orthop. 146: 282 - 288, 1980.
50. JOHNSON G.T.: Compartmental arthroplasty for gonarthrosis. Acta Orthop. Scand., 133/2, 1981.
51. KALBHEM D. A.: Drug induced biochemical changes in cartilage metabolism. A new concept in the aetiopathogenesis of osteoarthrosis. U: Aetiopathogenesis of osteoarthrosis, ed. G. Nuki, 123 - 138, Tunbridge Wells, Ptiman Medica, 1980.
52. KENNEDY J.C., GRAINGER R.W. McGRAW R.W.: Osteochondral fractures of the femoral condyles. J. Bone Jt Surg. 48-B: 436 - 440, 1966.

53. KEMPSON G.E.: Mechanical properties of articular cartilage. U: Adult articular cartilage, ed. M.A.R. Freeman, 2nd edn 333 - 414, Tunbridge Wells, Pitman Medical, 1979.
54. KEROS P., POSINOVEC J., PEĆINA M., NOVOSELEC M.: Funkcionalna anatomija sustava za kretanje, Medicinska naklada, Zagreb, 1968.
55. KETTELKAMP D.B., JACOBS, A.W.: Tibiofemoral contact area-determination and implications. J. Bone Jt surg., 54-A: 349 - 356, 1972.
56. KIVIRIKKO K.I.: Urinary Excretion of Hydroxyproline in health and disease. Int. rev. conect. tissue res., 5: 93, 1970.
57. KRAPEC L.: Zanimanje i fizičko opterećenje kao faktori rizika u prevalenciji osteoartroze zglobova i kralježnice. Magistarski rad, Zagreb, 1976.
58. KRAUSE W. R., POPE M. H., JOHNSON J.R. and WILDER D. G.: Mechanical changes in the knee after meniscectomy. J. Bone Jt. Surg., 58-A: 599 - 604, 1976.
59. KUSHNER I. and SOMMERVILLE A.: Permeability of human synovial membrane to plasma proteins. Relationship to molecular size and inflammation. Arthritis Rheum., 14: 560 - 570, 1971.

60. LANDELLS J. W.: The reactions of injured human articular cartilage. *J. Bone Jt Surg.* 39-B: 548 - 562, 1967.
61. LAWRENCE J. S.: Rheumatism in populations. London, William Heinemann Medical Books, 1977.
62. LAWRENCE J. S. and SEBO M.: The geography of osteoarthrosis. U: Aetiopathogenesis of osteoarthrosis, ed G. Nuki, 1 st edn, 155 - 183, Tunbridge Wells, Pitman Medical, 1980.
63. LEACH R.E., BAUMGARD S., and BROOM J.: Obesity: its relationship to osteoarthritis of the knee. *Clin. Orthop.*, 93: 271 - 273, 1973.
64. LIDGE R.T.: Medial meniscectomy in the osteoarthritic knee. *Clin. Orthop.* 68: 63 - 71, 1970.
65. LINN F. C. and SOKOLOFF L.: Movement and composition of interstitial fluid of cartilage. *Arthritis Rheum* 8, 481, 1965.
66. LUND-OLESEN K.: Oxygen tension in synovial fluids. *Arthr. Rheum.*, 13: 769 - 776, 1970.
67. LUTFI A.M.: Morphological changes in the articular cartilage after meniscectomy. An experimental study in the monkey. *J. Bone Jt Surg.* 57-B, 525 - 528, 1975.

68. MAGNUSON P.B. Joint débridement - surgical treatment of degenerative arthritis. Surg. Gynec. Obstet., 73: 1 - 9, 1941.
69. MANKIN H. J.: Current Concepts Review. The Response of Articular Cartilage to Mechanical Injury. J. Bone Jt Surg. 64-A: 460 - 466, March 1982.
70. MANKIN H. J.: Biochemical changes in articular cartilage in osteoarthritis. A.A.O.S., Symposium on osteoarthritis, 1 - 22, The C.V. Mosby Company, 1976.
71. MANKIN H. J. and LIPPELLO L.: Biomechanical and metabolic abnormalities in articular cartilage from osteoarthritis human hips. J. Bone Jt Surg., 52-A: 424 - 434, 1970.
72. MANKIN H. J., and RADIN E.: Structure and function of joints. U: Arthritis and allied conditions, ed. D.J. McCarty 9 th edn, 151 - 166, Lea and Febiger, 1979.
73. MANKIN H. J., ZARINS A.: Water binding in normal and osteoarthritic cartilage. Annual Meeting of Orthopaedic Research Society, Dallas, Texas 1974.
74. MAQUET P.: Biomechanics of the knee. Springer-Verlag, Berlin - Heidelberg, New York, 1976.

75. MAQUET P.: Mechanics and osteoarthritis of the patellofemoral joint. Clin. Orthop. Rel. Res., 144: 70 - 73, 1979.
76. MAQUET P.: Biomechanics of the knee with application of the pathogenesis and the surgical treatment of osteoarthritis. Berlin et Springer-Verlag, 1984.
77. MOROUDAS A.: Physicochemical properties of articular cartilage. U: Adult articular cartilage, ed. M.A.R. Freeman, 2 nd edn, 215 - 290, Tunbridge Wells, Pitman Medica, 1979.
78. MOROUDAS A. and HOLBOROW E. J.: Studies in joint disease 1. Pitman Medical, Tunbridge Wells, Kent, 1980.
79. MATIJAŠEVIĆ B. PEĆINA M., BILIĆ R.: Indikacije za "biološke" operacije u liječenju gonartroze, Zbornik VIII kongresa JUOT-a, Buedva, 1982, knjiga 3., str. 327 - 329.
80. MATTHEWSON M. H., DANDY D. J.: Osteochondral Fractures of the lateral femoral condyle: a result of indirect violence to the knee. J. Bone Jt Surg. 60-B: 199 - 202., 1978.
81. McCALL J.G.: Load deformation studies of articular cartilage. J. Anat. 105: 211, 1969.

82. Mc DEVITT C. , GILBERTSON E. and MUIR H.: An Experimental Model of Osteoarthritis: Early Morphological and Biochemical Changes. J. Bone Jt Surg. 59-B (1): 24 - 35, 1977.
83. Mc INTOSH D.L. and WELSH R. P.: Joint débridement-a complement to high tibial osteotomy in the treatment of degenerative arthritis of the knee. J. Bone Jt. Surg. 59-A: 1094 - 1098, 1977.
84. McKIBBIN B.: Immature joint cartilage and the homograft reaction. J. Bone Jt Surg. 53-B, 123. , 1971.
85. McKIBBIN and HOLDSWORTH F. W.: The dual nature of epiphyseal cartilage. J. Bone Jt Surg. 49-B, 351, 1967.
86. MEACHIM G.: The Effect of Scarification of Articular Cartilage in the Rabbit. J. Bone and Jt. Surg. 45-B (1): 150 - 161, 1963.
87. MEACHIM G.: Ways of cartilage breakdown in human and experimental osteoarthrosis. U: Aetiopathogenesis of osteoarthrosis, ed. G. Nuki, 1 st edn 16 - 28, Tunbridge Wells, Pitman Medical, 1980.
88. MEISEL A. D., BULLOUGH P.G.: Atlas of Orthopedics, 1984.
89. MERIEL P., RUFFIE r. and FOURNIE A.: La Phlebographie

de la hanche dans les coxarthroses et des malades osteoarticulaires. *Revue du Rheumat.* 22, 238, 1955.

90. MIKO M.: Značenje zanimanja, položaja tijela pri radu i trajanja radnog staža u evaluaciji mogućih rizičnih faktora za kliničku manifestaciju degenerativnih promjena koljenskog zgloba. *Reumatizam*, 1: 1 - 8, 1982.
91. MILLER E.J.: Isolation and characterization of a collagen from chick cartilage containing three identical alfa chains. *Biochemistry*, 10: 1652 - 1658, 1971.
92. MILOŠEVIĆ DJ., UKROPINA D., DEURA Ž.: Operativno liječenje gonartroza, *Acta orthop. iugosl.*, 4/2: 239 - 242, 1973.
93. MILOŠEVIĆ DJ., TODOROVIĆ J., RAIČEVIĆ D., SUDJIĆ V.: Indikacije i rezultati hirurškog liječenja gonartroza. Zbornik radova VII kongresa ortopeda i traumatologa Jugoslavije, Sarajevo, 1978.
94. MINNS R. J., BETTS J. A., MUCKLE D. S. FRANK P. L.: Carbon fibre arthroplasty of the knee. Preliminary clinical experience in a new concept of biological resurfacing. *Recent developments in orthopaedic surgery*. eds. J. Noble and C.S.B. Galsko - Manchester University Press 1987.

95. MINNS R.J. and STEVENS F.S.: The collagen fibril organization in human articular cartilage. *J. Ant.*, 123: 437 - 457, 1977.
96. MUIR I. H. M.: Biochemistry. U: Adult articular cartilage, ed M.A.R. Freeman, 2nd edn, 145 - 214, Tunbridge Wells, Pitman Medical, 1979.
97. MITCHELL N. and SHEPARD N. : The Resurfacing of Adult Rabbit Articular Cartilage by Multiple Perforations through the Subchondral Bone. *J. Bone and Jt Surg.* 54-A: 230 - 233, March 1976.
98. MÜLLER W.: *Dans Knie*. Springer-Verlag, Berlin - Heidelberg - New York 1982.
99. NEDELJKOVIĆ R. PEĆINA M.: Istraživanja mogućih uzroka nastanka degenerativnih promjena koljenskog zgloba, *Liječ. Vjesnik* 108/2-3: 57 - 62, 1986.
100. NISSEN K. I.: The "arrest" of early primary osteoarthritis of the hip by osteotomy. *Proc. Roy. Soc. Med.*, 56: 1051 - 1060, 1963.
101. NOBLE J. and HAMBLEN D. L.: The pathology of the degenerative meniscus lesion. *J. Bone Jt Surg.*, 57-B: 180 - 186, 1975.
102. NOBLE J. and ERAT K.: In defence of the meniscus. A

- prospective study of 200 meniscectomy patients. J. Bone Jt Surg., 62-B: 7 - 11, 1980.
103. O'DONOHUE D.H.: Chondral and osteochondral fractures. J Trauma 1966, 6: 469 - 481.
104. O'DRISCOLL S. W., and SALTER R.B.: The Induction of Neochondrogenesis in the free Intra-Articular Periosteal Autografts under the Influence of Continuous Passive Motion. An Experimental Investigation in the Rabbit. Clin. Orthop., 208: 131 - 140, 1986.
105. ORLIĆ D.: Učestalost i opseg degenerativnih promjena koljenskog zgloba nakon odstranjenja meniska. Magistrski rad, Zagreb 1976.
106. PAUWELS F.: Biomechanics of normal and diseased hip theoretical foundation, technique and results of treatment. An atlas. Berlin et: Springer-Verlag, 1976.
107. PEĆINA M.: Degenerativni zglobni proces, U: Gamulin S., Marušić M., Krvavica S.: Patofiziologija, Jumeana, Zagreb, str. 739, 1988.
108. PEĆINA M., BREZOVAČKI-BIDJIN D.: Klinička, radiološka i histološka istraživanja degenerativnih promjena hrskavice koljenskog zgloba, Acta orthop. Iugoslav., 16/3: 65 - 72, 1985.

109. PEĆINA M., NEDELJKOVIĆ R.: Influence of Body Weight and Morphotype of the Knee and Type of the Job on the Development of Arthritis of the Knee, American Journal of Sports Medicine, 13/6, 428 - 429, 1985.
110. PEĆINA M., ORLIĆ D.: Gonartroze nakon meniscektomije. Acta orthop. iugoslav., 2/3: 377 - 384, 1975.
111. POUSSA, MIKO and RITSILA V.: The Osteogenic Capacity of Free Perosteal and Osteoperiosteal Grafts. A Comparative Study in Growing Rabbits. Acta Orthop. Scand. 50: 491 - 499, 1979.
112. PRIDIE K. H.: A method of resurfacing osteoarthritic knee joints. J. Bone Jt Surg. 41-B: 618 - 619, 1959.
113. PUDDU G. MARIANI P.: Osteochondral fractures of the knee. Ital J Orthop. Traumatol. Suppl. 3: 129 - 137, 1977.
114. RADIN E. L.: Tissue Response to Injury - (IV) Articular Cartilage Current Orthopaedics. Vol 1. No 4, 391 - 397, 1987.
115. RADIN E. L., BURR D. B.: Hypothesis: Joints can heal. Seminars in Arthritis and Rheumatism 13: 293 - 302, 1984.
116. RADIN E. L., MAQUET P, PARKER H.: Rationale and indications for the "hanging hip" procedure: clinical and

- experimental study. *Clinical Orthopaedics* 11: 221 - 230.
117. RADIN E. L., MARTIN R. B., BURR D. B., CATERSON B, BOYD R. D., GOODWIN C.: Effects of mechanical loading on the tissue of the rabbit knee. *Journal of Orthopaedic Research* 4: 221 - 234, 1984.
118. RADIN E. L., PAUL I. L.: Response of joints to impact loading. *Arthritis rheum.*, 14: 356, 1971.
119. RADIN E. L., PAUL I. L. and ROSEN R.M.: Mechanical Factors in the Aetiology of Osteoarthrosis. *Ann. Rheumat. Dis. (Suppl)* 34: 132 - 133, 1975.
120. RADIN E. L., ROSE R. M.: Role of subchondral bone in the initiation and progression of cartilage damage. *Clinical Orthopaedics* 213: 34 - 40, 1986.
121. REDLER I., MOW V. C. ZIMMY M. L. and MANSELL J.: The ultrastructure and biomechanical significance of the tidemark of articular cartilage. *Clin. Orthop.*, 112: 357 - 362, 1975.
122. ROSENBERG N. J.: Osteochondral fractures of the lateral femoral condyles. *J. Bone Jt. Surg.* 46-A: 1013 - 1026, 1964.
123. ROSENBERG L.: Chemical bases for the histological use of safranin-O in the study of articular cartilage. *J. Bone Jt Surg.*, 53-A: 69 - 82, 1971.

124. ROSENBERG L.C.: Structure and function of proteoglycans. U: Arthritis and allied conditions, ed D. J. McCary, 9 th edn, 189 - 200, Lea and Febiger, 1979.
125. RUBAK J.M.: Reconstruction of Articular Cartilage Defects with Free Periosteal Grafts. An Experimental Study. Acta Orthop. Scand. 53: 175 - 180, 1982.
126. RUBAK J. M., POUSSA, MIKO M. and RITSILA V.: Chondrogenesis in Repair of Articular Cartilage Defects by Free Periosteal Grafts in Rabbits. Acta Orthop. Scand. 53: 181 - 186, 1982.
127. RUSZKOWSKI I., DÜRRIGL T.: Važnost mehaničkih i bioloških faktora u etiopatogenezi koksartroze. Acta Facultatis Medicae Zagrebiensis, 17/2: 141 - 149, 1969.
128. SALTER R. B., SIMMONDS D. F., MALCOLM B. W., RUMBLE E. J. MACHMICHEAL D., CLEMENTS N. G.: The biological effect of continuous passive motion on the healing of full-thickness defects in articular cartilage - an experimental investigation in the rabbit. J. Bone and Jt. Surg. 64-A: 1232 - 1251, 1980.
129. SANTOIANNI P. and AYALA M.: Fluorometric Ultramicroanalysis of Deoxyribonucleic Acid in Human Skin. J. Invest. Dermat., 45: 99 - 103, 1965.

130. SAPOLSKY A. L., ALTMAN R. D., WOESSNER J. F. and others: The action of cathepsin D in human articular cartilage on proteoglycans. *J. Clin. Invest.*, 52: 624 - 66, 1973.
131. SOKOLOFF L. et al.: The genetics of degenerative joint disease in mice. *Arthritis Rheum.*, 5: 531 - 546, 1962.
132. SOKOLOFF L.: Pathology and pathogenesis of osteoarthritis. U: *Arthritis and allied conditions*, ed D.J. McCarty 9 th edn, 1135 - 1153, Lea and Febiger, 1979.
133. SMILLIE J. S.: *Diseases of the knee Joint*. Churchill-Livingstone, Edinburgh 198.
134. SPEER D. P., CHVAPIL M. VOLTZ R. G : HOLMES M. D.: Enhancement of healing in osteochondral defect by collagen sponge implants. *Clinical Orthopaedics* 144: 326 - 335, 1979.
135. STOCKWELL R. A. and MEACHIM G.: The chondrocytes. U: *Adult articular cartilage*, ed M.A.R. Freeman, 2 nd edn, 69 - 144, Tunbridge Wells, Pitman Medical, 1979.
136. SWANSON S. A. V.: *Biomechanics*. U: *Arthritis of the knee*, ed M.A.R. Freeman, Springer-Verlag, Berlin - Heidelberg, New York, 1980.

137. SWANSON S. A. V.: Articular cartilage. Symposium of the Society for experimental biology. The mechanical properties of biological materials, 34: 377 - 395, 1980.
138. THOMPSON R. C. Jr. and OEGEMA T. R. Jr.: Metabolic Activi
139. TRIAS A. : Effect of persistent pressure on the articular cartilage J. Bone Jt Surg. 433: 376, 1961.
140. TRUETA J.: Studies of the Development and Decay of the Human Frame Philadelphia, W. B. Saunders, 1968.
141. TUREK S. L.: Orthopaedics. Principles and their applications. J.B. Lippincott Company-Philadelphia - Toronto, 1977.
142. UKROPINA D. : Histološke promene kod nestabilnog kolena. Acta orthop. iugoslav., 7/2: 285 - 290, 1976.
143. WATSON-JONES R.: Fractures and joint injuries. Williams and Wilkins, Baltimore, 1956.
144. WEIS C.: The structure and composition of articular cartilage. U: Disorders of the knee, ed. A.J. Helfet, 39 - 55, Lippincott-Philadelphia - toronto, 1974.
145. WEIS C.: Ultrastructural characteristics of osteoarthritis. Fed. Proc., 32: 1459 - 1466, 1973.

146. WEIS C., ROSENBERG L. and HELFET A. J.: An ultrastructural study of normal young adult human articular cartilage. *J. Bone Jt Surg.*, 50-A: 663 - 674, 1968.
147. ZANUDIO A., MARTINEZ. : The ultrastructure of Experimental Arthrosis in Dogs. *International Orthopaedics (SICOT)* 7: 215 - 221, 1984.
148. ŽITKOVIĆ V., VIŠNJIĆ J.: Kirurško liječenje gonartroze metodom cheiloplastike. *Zbornik radova, X ortopedsko-traumatološki dani Jugoslavije*, 343 - 349, Galenika, 1977.

Ž I V O T O P I S

Rodjen sam 23. II 1945. godine u Varaždinu, gdje sam završio osnovnu školu i gimnaziju. Godine 1971. diplomirao sam na Medicinskom fakultetu u Rijeci.

Tokom studija bio sam stalno aktivan u studentskoj organizaciji.

Od 1971 do 1972. godine vodio sam ambulantu opće prakse na Golom otoku. Od iste godine član sam Zbora liječnika Hrvatske, a od 1972. godine član sam YUOT-a (Jugoslavensko udruženje ortopeda i traumatologa).

Specijalistički staž iz ortopedije sprovadjao sam u bolnici u Lovranu, a dvije godine na kirurškom odjelu Kliničke bolnice "Braće dr Sobol" u Rijeci. 1976. godine na Ortopedskoj klinici u Zagrebu položio sam specijalistički ispit iz ortopedije. Od tada radim u Ortopedskoj bolnici Lovran, a od 1981. godine nalazim se na mjestu voditelja gonološkog odjela. U rujnu, 1983. godine, izabran sam za šefa ortopedskog odjela.

1981. godine bio sam na stručnom usavršavanju iz područja sportskih povreda u CITO (Centralni institut ortopeda i traumatologa SSSR-a) u Moskvi kod prof. Volkov-a i prof. Mironov-a. Godine 1983. bio sam na specijalizaciji iz kirurgije koljena kod prof. Müller-a (Basel-Švicarska), a godinu dana kasnije kod prof. Gechter-a (Basel-Švicarska).

Kod prof. Morscher-a, također u Basel-u, bio sam na stručnom usavršavanju iz oboljenja kuka 1986 godine, a 1988. godine proveo sam mjesec dana u Newcastle kod prof. Pinder-a na stručnom i znanstvenom usavršavanju iz endoprotetike koljena kod degenerativnih i reumatskih oboljenja koljena i lakta.

Godine 1982. stekao sam naslov magistra medicinskih znanosti, na Medicinskom fakultetu u Rijeci, iz predmeta opće patofiziologije. Naslov magistarskog rada bio je: "Kirurške mogućnosti liječenja patoloških prijeloma dugih kostiju". U zadnjih nekoliko godina više se bavim proučavanjem oboljenja i povreda koljena.

Od 1984. godine član sam Odbora gonološke grupe za proučavanje sportskih povreda. 1986. godine bio sam na stručnom i znanstvenom usavršavanju iz artroskopije i artroskopske kirurgije koljena kod prof. Hence i prof. Erixon-a, ponovno u Basel-u.

Još od 1981. godine član sa i Jugoslavenske grupe za proučavanje tumora skeleta, te sam i aktivno sudjelovao u sastavljanju jugoslavenskog protokola za liječenje zloćudnih tumora skeleta.

Od 1988. član sam ESKA (European Society of Knee Surgery and Arthroscopy).

Zadnje 2 godine asistent sam na katedri za ortopediju Medicinskog fakulteta u Rijeci.

