

Kombinirano liječenje senilne neovaskularne makularne degeneracije primjenom bevacizumaba i fotodinamske terapije

Lazić, Ratimir

Doctoral thesis / Disertacija

2010

Degree Grantor / Ustanova koja je dodijelila akademski / stručni stupanj: **University of Rijeka, Faculty of Medicine / Sveučilište u Rijeci, Medicinski fakultet**

Permanent link / Trajna poveznica: <https://um.nsk.hr/um:nbn:hr:188:892351>

Rights / Prava: [Attribution-NonCommercial 4.0 International](#)/[Imenovanje-Nekomercijalno 4.0 međunarodna](#)

Download date / Datum preuzimanja: **2024-07-23**



Repository / Repozitorij:

[Repository of the University of Rijeka Library - SVKRI Repository](#)



**SVEUČILIŠTE U RIJECI
MEDICINSKI FAKULTET**

Ratimir Lazić

**KOMBINIRANO LIJEČENJE SENILNE
NEOVASKULARNE MAKULARNE
DEGENERACIJE PRIMJENOM
BEVACIZUMABA I FOTODINAMSKE
TERAPIJE**

Doktorski rad

Rijeka, 2010.

Mentor rada:

prof.dr.sc.Nikica Gabrić

Doktorski rad obranjen je dana 23. prosinca 2010. godine na Medicinskom fakultetu Sveučilišta u Rijeci pred povjerenstvom u sastavu:

1. prof. dr.sc. Damir Kovačević, dr.med.
2. prof.dr.sc. Damir Katušić, dr.med.
3. prof. dr.sc. Dinko Vitezić, dr.med.
4. prof. dr.sc. Nikica Gabrić, dr.med.

Rad ima 111 listova.

PREDGOVOR

Ovaj doktorski rad izrađen je u specijalnoj bolnici za oftalmologiju Svjetlost, klinici za oftalmologiju Medicinskog fakulteta Sveučilišta u Rijeci.

Ovom prilikom zahvalio bih se svojem mentoru prof.dr.sc. Nikici Gabriću na ustrajnoj pomoći u izradi doktorskog rada. Zahvalio bih i članovima povjerenstva pri obrani teme doktorskog rada u sastavu prof.dr.sc. Damir Kovačević, prof.dr.sc. Damir Katušić i prof.dr.sc. Dinko Vitezić koji su svojim savjetima doprinijeli izradi ovog rada.

SAŽETAK

Uvod: Degeneracija makule u svezi s dobi (AMD) je najčešći uzrok gubitka vida u ljudi starijih od 50 godina u zemljama razvijenog svijeta, od čega najveći udio morbiditeta pripada neovaskularnom obliku bolesti. Aktualne metode liječenja, inhibitori djelovanje čimbenika rasta vaskularnog endotela (antiVEGF) te fotodinamska terapija verteporfinom (PDT), ograničenog su funkcionalnog učinka te zahtijevaju dugotrajnu primjenu.

Cilj: Utvrditi bi li kombinacija liječenja intravitrealno primjenjenog bevacizumaba (antiVEGF) i PDT-a povećala učinkovitost liječenja u odnosu na monoterapiju bevacizumabom uz poboljšanje najbolje korigirane vidne oštine (BCVA) i/ili manji broj intravitrealnih re aplikacija uz produženje perioda remisije.

Ispitanici i metode: U studiju je uključeno 210 pacijenata sa neovaskularnom AMD praćenih tijekom 2006-2009.g. Početna BCVA mjerena je u logMAR (logaritam minimalne kutne rezolucije) jedinicama, a središnja fovealna debljina (CFT) mjerena je optičkom koherentnom tomografijom (OCT). Pacijenti su uzorkovani u 2 jednake skupine: 105 pacijenata u skupinu (KOMB) liječenu inicijalnom kombinacijom PDT-a i intravitrealno primjenjenog bevacizumaba (1,25mg/0,05ml), te 105 pacijenata (BEV) inicijalno liječenih samo intravitrealno primjenjenim bevacizumabom (1,25mg/0,05ml). Tijekom perioda praćenja svakih 6 tjedana u ukupnom trajanju od 3 godine, određivani su BCVA i CFT te je dodatno intravitrealno primjenjivan bevacizumab u obje skupine počevši od 12. tjedna nakon inicijalne terapije i to u slučaju aktivnosti bolesti ili recidiva. Dobiveni BCVA i CFT nakon 1., 2. i 3. godine praćenja uspoređivani su sa početnim vrijednostima unutar svoje skupine pojedinačno te između skupina KOMB i BEV. Uspoređen je također broj primjenjenih intravitrealnih aplikacija bevacizumaba na navedenim kontrolnim periodima praćenja između obje skupine.

Rezultati: 101 pacijent u KOMB skupini i 100 pacijenata u BEV skupini kompletiralo je period praćenja od 1 godine, 91 pacijent (KOMB i BEV) tijekom 2 godine i 82 pacijenta (KOMB) i 80 pacijenata (BEV) tijekom 3 godine. Početne vrijednosti BCVA i CFT između skupina nisu se statistički razlikovale. Nakon 3 godine praćenja u obje skupine pacijenata došlo je do značajnog poboljšanja ($p < 0,01$) BCVA u odnosu na početnu vrijednost: za 0,132 logMAR (KOMB) i 0,116 logMAR (BEV) tijekom 1. godine; za 0,092 logMAR (KOMB) i 0,096 logMAR (BEV) tijekom 2. godine; za 0,091 logMAR (KOMB) i 0,106 logMAR (BEV) tijekom 3. godine. Također je došlo do značajnog smanjenja CFT ($< 0,01$) za 55 mikrona (KOMB) i 50 mikrona (BEV) tijekom 1. godine; za 57 mikrona (KOMB) i 53 mikrona (BEV) tijekom 2. godine; za 52 mikrona (KOMB) i 60 mikrona (BEV) tijekom 3. godine. U međusobnoj usporedbi tijekom korespondentnih intervala praćenja tijekom 1., 2. i 3. godine ovo poboljšanje nije dovelo do značajne razlike u BCVA niti u CFT između KOMB i BEV skupina. Tijekom 1. godine u KOMB skupini primjenjeno je prosječno 3,36 injekcija, a u BEV skupini 4,26 injekcija što je statistički značajno manje ($p < 0,0001$). Tijekom prve dvije godine broj primjenjenih injekcija u KOMB skupini bio je 6,68, a u BEV skupini 7,19 ($p = 0,035$). Tijekom tri godine praćenja u KOMB skupini primjenjeno je 9,95 injekcija, a u BEV skupini 10,4 što nije bilo statistički značajno manje ($p = 0,143$). Tijekom perioda praćenja zabilježeno je 5 puknuća retinalnog pigmentnog epitela u BEV skupini, 10 odvajanja stražnje staklovine (PVD) u KOMB, a 12 PVD-a u BEV skupini.

Zaključak: Kombinirano liječenje neovaskularne AMD postiglo je jednako učinkovite rezultate u poboljšanju BCVA i CFT, uz značajno manji broj intravitrealnih aplikacija bevacizumaba tijekom prve dvije godine praćenja i jednako dobar sigurnosni profil liječenja.

Ključne riječi: AMD, bevacizumab, PDT, verteporfin, antiVEGF

SUMMARY

Introduction: Age-Related Macular Degeneration is a leading cause of severe visual loss in population over 50 in Western countries with neovascular subtype accounting for the most of severe cases. Available treatment modalities including Vascular Endothelial Growth Factor inhibitors (antiVEGF) and verteporfin photodynamic therapy (PDT) are of limited efficiency and require prolonged treatment.

Aim: To investigate whether PDT combined with intravitreal bevacizumab (antiVEGF) would result in increased treatment efficiency in comparison to bevacizumab monotherapy in terms of better best corrected visual acuity (BCVA) and/or reduced need for intravitreal bevacizumab injections.

Participants and methods: 210 patients included in the study were followed-up from 2006-2009. Baseline BCVA was measured in logMAR units (logarithm of minimal angle resolution), and central foveal thickness (CFT) was determined by optical coherence tomography (OCT). Patients were randomly assigned to 2 equal groups: at baseline 105 patients in combination group (KOMB) received a single session of PDT combined with intravitreal bevacizumab (1,25mg/0,05ml), while 105 patients (BEV) received only intravitreal bevacizumab (1,25mg/0,05ml). During 3 year follow-up period at 6 week intervals BCVA and CFT were checked and patients retreated with intravitreal bevacizumab starting from the week 12 post initial therapy, in case of persistent leakage or leakage reoccurrence. The BCVA and CFT results obtained at 1, 2 and 3 year intervals were compared to baseline values within groups and between groups at the corresponding follow-up intervals. Number of required intravitreal injections was also compared between groups at the corresponding follow-up intervals.

Results: 101 patients in KOMB group and 100 patients in BEV group completed the 1 year follow-up, 91 patients in (KOMB and BEV) completed 2 year follow-up, and 82 patients (KOMB) and 80 patients (BEV) completed 3 year follow-up. There was no statistical difference in BCVA and CFT at baseline between groups. At 3 year follow-up a significant improvement in BCVA ($p < 0,01$) compared to baseline was observed within both groups: 0,132 logMAR (KOMB) and 0,116 logMAR (BEV) increase at 1 year; 0,092 logMAR (KOMB) and 0,096 logMAR (BEV) increase at 2 years; 0,091 logMAR (KOMB) and 0,106 logMAR (BEV) increase at 3 years. A significant decrease in CFT was also observed within both groups ($< 0,01$): 55 microns (KOMB) and 50 microns (BEV) decrease at 1 year; 57 microns (KOMB) and 53 microns (BEV) at 2 years; 52 microns (KOMB) and 60 microns (BEV) at 3 years. These improvements did not result in statistically significant difference in BCVA and CFT between groups at corresponding follow-up intervals at 1, 2 and 3 years. During first year a total of 3,36 injections was given in KOMB group which was significantly less ($p < 0,0001$) when compared to total number of 4,26 injections given in BEV group. During first 2 years a total number injections given in KOMB group was 6,68 and in BEV group 7,19 ($p = 0,035$). During the 3 year period 9,95 injections were given in KOMB group while 10,4 injections were given in BEV group ($p = 0,143$). 5 retinal pigments epithelium rips were noted in BEV group, 10 posterior vitreous detachments were observed in KOMB and 12 in BEV groups.

Conclusion: PDT combined with intravitreal bevacizumab has resulted in non-inferior visual treatment outcome to bevacizumab monotherapy with significantly smaller number of required intravitreal injections during first 2 years of treatment. Safety profile was comparable between groups.

Key words: AMD, bevacizumab, PDT, verteporfin, antiVEGF

SADRŽAJ

1. UVOD	1
1.1. DEGENERACIJA MAKULE U SVEZI S DOBI.....	1
1.2. KLASIFIKACIJA BOLESTI I EPIDEMIOLOGIJA.....	2
1.3. ETIOLOGIJA.....	5
1.4. DIJAGNOSTIKA BOLESTI MAKULE.....	13
1.4.1 SIMPTOMATOLOGIJA.....	13
1.4.2 KLINIČKI PREGLED.....	13
1.4.3 FLUORESCEINSKA ANGIOGRAFIJA.....	15
1.4.4 OPTIČKA KOHERENTNA TOMOGRAFIJA.....	20
1.5. LASER FOTOKOAGULACIJA.....	22
1.6. FOTODINAMSKA TERAPIJA	22
1.7. ANTI-VEGF LIJEKOVI.....	24
1.7.1 BEVACIZUMAB.....	25
1.7.2 RANIBIZUMAB.....	26
1.8 PRIPRAVCI U ISTRAŽIVANJU.....	28
1.8.1 VEGF ZAMKA.....	28
1.8.2 INTERFERIRAJUĆA RNA.....	29
1.8.3 INHIBITORI TIROZIN KINAZE.....	29
1.8.4 CITOKIN PEDF.....	30
1.9 KOMBINACIJSKO LIJEČENJE.....	31
2. CILJEVI ISTRAŽIVANJA.....	35

3. ISPITANICI I METODE	36
3.1 ISPITANICI	36
3.2. METODE	37
3.3. ETIČKI ASPEKTI ISTRAŽIVANJA	38
3.4 STATISTIČKA ANALIZA PODATAKA	38
4. REZULTATI	40
4.1 VIDNA OŠTRINA	41
4.2 BROJ INJEKCIJA	47
4.3 SREDIŠNJA FOVEALNA DEBLJINA	51
4.4 KOMPLIKACIJE	57
5. RASPRAVA	62
5.1 DOPRINOS OVOG RADA	72
6. ZAKLJUČCI	76
7. REFERENCIJE	78
8. ŽIVOTOPIS	98

1. UVOD

1.1 DEGENERACIJA MAKULE U SVEZI S DOBI

Degeneracija makule u svezi s dobi (engl. Age-Related Macular Degeneration, AMD) ili senilna makularna degeneracija najčešći je uzrok gubitka vida u ljudi starijih od 50 godina u zemljama razvijenog svijeta(1). Definira se kao klinički sindrom različitih nasljedno-okolinskih multifaktorijalnih entiteta koje povezuje dobna predilekcija, pozitivna obiteljska anamneza, prisutnost žučkastih nakupina druziformnog materijala u Bruchovoj membrani (bazalna membrana retinalnog pigmentnog epitela), promjenama u samom retinalnom pigmentnom epitelu (RPE) (atrofija, pregrupacije, odignuće) pretežito na retini stražnjega pola te vidnih poremećaja koji zahvaćaju otežano čitanje, kompromitiran stereo vid, smanjenu kontrastnu osjetljivost, otežanu adaptaciju na tamu i svjetlo te metamorfopsije (iskrivljenje slika). Degeneracija i promjene u retinalnom pigmentnom epitelu praćene su različitim stupnjem oštećenja priležećih fotoreceptora i podliježeće koroidalne perfuzije.

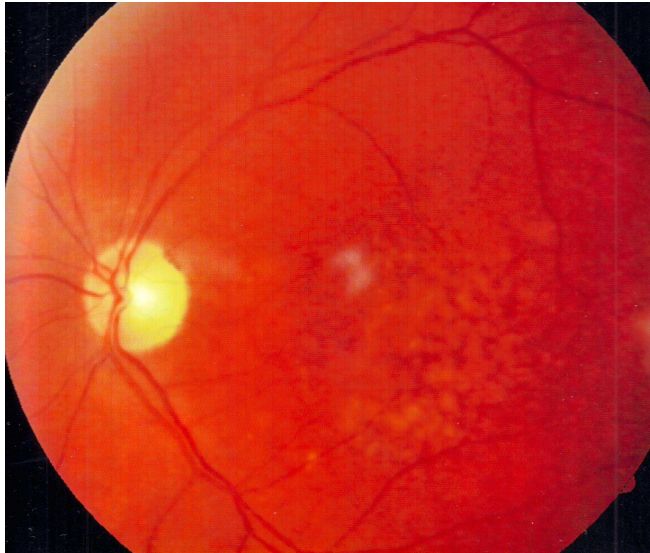
Bolest zahvaća makulu ili žutu pjegu, koja predstavlja mjesto na mrežnici ili retini oka gdje su najgušće smješteni čunjići. Ove osjetne stanice zbog svoje gustoće i anatomske rasporeda direktno su izložene slici predmeta vanjskoga svijeta koja se projecira u sam centar makule, koji nazivamo fovea centralis. Na taj način makula predstavlja najvažniji dio mrežnice jer omogućuje oštar i precizan vid, a njezina pozicija uvijek je usmjerena prema pravcu pogleda te na taj način slika predmeta prema kojoj su oči usmjerene pada uvijek direktno u područje makule. Različite bolesti zahvaćaju makulu. Tako se u najranijoj životnoj dobi ili djetinjstvu može pojaviti distrofija makule, klinički sindrom koji obuhvaća veliki broj genetski uvjetovanih bolesti, kod kojih nedovoljno objašnjeni čimbenici dovode do propadanja čunjića

u području makule te na taj način oštećuju centralni vid. Isto tako određen broj konatalnih infekcija u kojima uzročnici kao što su toxoplasma gondii ili toxocara canis imaju predilekcijsko mjesto za infekciju područja makule te time od samog rođenja uzrokuju značajnu slabovidnost. Puno je veći broj stečenih bolesti makule. Ovdje uključujemo degenerativne bolesti makule, bolesti makule u sklopu sustavnih bolesti te upalne bolesti makule. Upalne bolesti makule javljaju se kao autoimune bolesti u sklopu uveitisa ili bolesti srednje očne ovojnice izolirano ili u sklopu sustavne upalne bolesti. Zahvaćenost makule u sklopu dijabetičke retinopatije vrlo je često pojava kod dijabetičke retinopatije, te praktički nema pacijenta kod kojeg se javljaju komplikacije dijabetesa na očima, a da pritom nije zahvaćena makula. Degenerativne bolesti makule najčešći su uzrok morbiditeta populacije iznad 50 godine. Produženjem životnog vijeka, sve većim zahtjevima za kvalitetom života te boljom dijagnostikom i terapijskim mogućnostima, sve više pacijenata potražuje pomoć radi degeneracije makule.

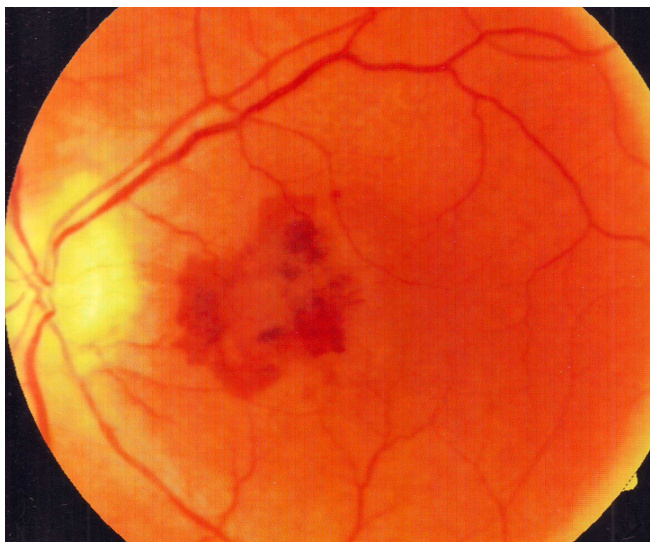
1.2 KLASIFIKACIJA BOLESTI I EPIDEMIOLOGIJA

Bolest se javlja u čitavom spektrumu kliničkih oblika te je tijekom zadnjih desetljeća bilo različitih opisa ove bolesti, ali se bolest u konačnici može podjeliti u dva glavna klinička oblika: rani oblik kod kojeg nema pojave neovaskularizacije niti eksudacije (engl. Age-Related Maculopathy) koji zahvaća oko 85-90% bolesnika te kasni ili uznapredovali oblik koji zahvaća preostalih 10-15 % bolesnika, a koji može biti bilo atrofični ili neovaskularno-eksudativni (engl. Age-Related Macular Degeneration)(2). Općenito gledajući oko 90 posto pacijenata boluje od neeksudativnog ili suhog oblika bolesti (rani i uznapredovali)(Slika 1), dok oko 10% pacijenata boluje od eksudativnog oblika bolesti(uznapredovali oblik). Gledajući samo uznapredovali oblik bolesti (atrofični ili neovaskularni oblik), više od dvije

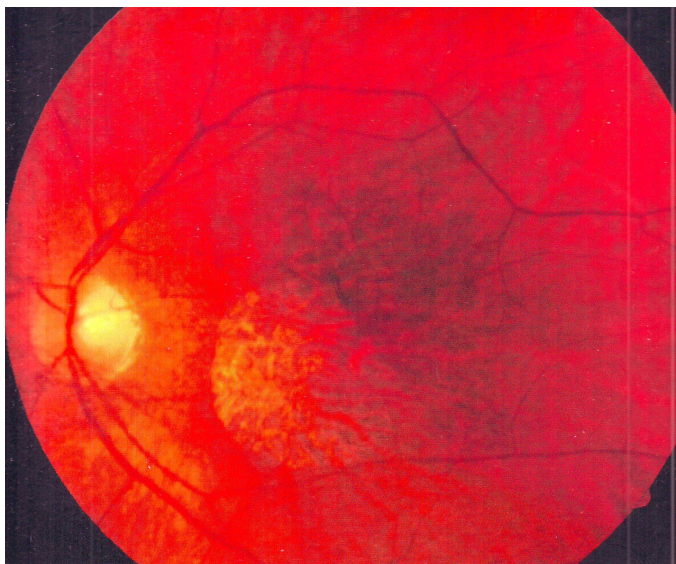
trećine pacijenata boluje od neovaskularnog oblika bolesti (Slika 2) dok preostala trećina boluje od atrofičnog oblika bolesti (Slika 3). S obzirom da najveći broj bolesnika ima oslabljen vid zbog uzapredovalog oblika makularne degeneracije, tako je vlažni oblik degeneracije makule najznačajniji oblik odgovoran za gubitak vida od makularne degeneracije.



Slika 1. Nativna fotografija neeksudativne makularne degeneracije. U području makule vide se konfluentne vlažne druze. (Arhiva klinike Svjetlost, Dž.S.)



Slika 2. Nativna fotografija neovaskularnog oblika uznapredovale makularne degeneracije. U području makule vidi se subretinalna hemoragija. (arhiva klinike Svjetlost, N.M.)



Slika 3. Nativna fotografija atrofičnog oblika uznapredovale makularne degeneracije. U području makule vidi se atrofija retinalnog pigmentnog epitela sa prosijavanjem žilnice. (arhiva klinike Svjetlost, J.A.)

Svaki pacijent koji je razvio neovaskularni ili eksudativni oblik, u jednoj fazi razvoja bolesti morao je proći kroz neeksudativni ili suhi stadij bolesti te je zapaženo da oko 10-20% pacijenata koji boluju od suhog oblika bolesti tijekom vremena razviju vlažni oblik(3).

Atrofični ili suhi oblik makularne degeneracije nastaje uslijed atrofije retinalnog pigmentnog epitela koji se nalazi ispod neuroretine. Kako je retinalni pigmentni epitel ključan za normalan metabolizam fotoreceptora, to dovodi do gubitka čunjića i štapića u makularnom području i slabljenju vidne oštine. Oko 30 posto populacije sa uznapredovalom makularnom degeneracijom boluje od ovoga oblika bolesti. Uspješno liječenje u ovom obliku bolesti nije moguće. Predlaže se suportivna terapija vitaminima sa visokim dozama antioksidansa, luteina i ksantofila, što se pokazalo da može usporiti progresiju makularne degeneracije te u nekih pacijenata i dovesti do poboljšanja vidne oštine(4).

Eksudativni ili vlažni oblik makularne degeneracije odgovoran je za 70% slučajeva teškog oštećenja vida u bolesnika sa uznapredovalom makularnom degeneracijom. Zbog podražaja

vaskularnim čimbenikom rasta patološke novostvorene krvne žile izrastaju iz koriokapilarisa, probijaju Bruchovu membranu te stvaraju neovaskularnu membranu koja propušta krv i eksudat u područje ispod pigmentnog epitela, a kasnije i ispod neuroretine. Krvarenje, eksudacija i nakupljanje proteina dovode do skarifikacije te oštećenja fotoreceptora, te ukoliko neliječena, bolest u roku od nekoliko tjedana do nekoliko mjeseci dovodi do teškog oštećenja vidne oštrine. Do prije 9 godina nije postojao učinkoviti terapijski pristup liječenju ovog oblika bolesti, te se sa vrlo skromnim uspjehom koristila laser fotokoagulacija ili brahiterapija. Tek 2001. godine u terapiju se uvode fotodinamska terapija verteporfinom, a nekoliko godina kasnije i antiVEGF (engl. Vascular Endothelial Growth Factor- čimbenik rasta vaskularnog endotela) lijekovi. Vrlo malo broj slučajeva liječio se sa ograničenim uspjehom kirurški, translokacijom makularnog tkiva na zdravi retinalni pigmentni epitel.

1.3 ETIOLOGIJA

Uzroci degeneracije makule nisu dovoljno jasni te se smatra da su za nastanak degeneracije makule odgovorni genetski i okolinski čimbenici. Proces starenja je ključni faktor rizika za razvoj degeneracije makule. Prevalencija bolesti u skupini pacijenata u dobi od 65 do 75 godina je oko 10%, a u skupini od 75 do 85 godina oko 30% (5). Genetska predispozicija odgovorna je za nekoliko puta povećan rizik za razvoj uznapredovale degeneracije makule u pacijenata koji su u bližoj obitelji imali oboljelog od ove bolesti(6). Genetska teorija makularne degeneracije govori o mutacijama gena za sustav proteina komplementa: faktor CFH, faktor CFB i faktor 3. Snažna je asocijacija nađena u polimorfizmu nukleotida za komplement faktor H (CFH) na kromosomu 1(7,8) te PLEKHA1 i LOC387715 genu na kromosomu 10 (9,10). Protektivni učinak zabilježen je pak kod polimorfizma za komplement faktor B i komplement faktor 2 na kromosomu 6(11). Sustav komplementa je alternativni

sustav obrane od infekcije neovisan o antitijelima. Komplement faktor H (CFH) je snažan protuupalni čimbenik, koji štiti stanice domaćina od oštećenja uzrokovano aktivacijom komplementa time što se veže na aktiviranu komponentu sustava komplementa C3b.

Smanjena aktivnost faktora CFH prema C-reaktivnom proteinu i glukozaaminoglikanima dovodi do slabljenja modulacije reakcije komplementa što dovodi do pojačanog upalnog odgovora unutar subretinalnog tkiva makule. Upravo su u družama koje se nakupljaju tijekom degeneracije makule nađene komponente aktivirane kaskade komplementa(12) . S druge strane protektivni polimorfizam faktora B i komponente komplementa 2 mogu limitirati aktivaciju kaskade komplementa i time smanjiti kroniču upalnu reakciju(11). Polimorfizam CFH koji je u najjačoj vezi sa rizikom za AMD (vjeruje se da igra ulogu u oko 50% slučajeva AMD) predstavlja zamjenu nukleotida timina sa citozinom što rezultira zamjenom tirozina sa histidinom u CFH proteinu. Točno je identificiran gen na kromosomu 1q32 za polimorfizam komplement faktora H (CFH), koji rezultira zamjenom histidina sa tirozinom na poziciji aminokiseline 402 (Y402H), a sve zbog zamjene timina sa citozinom na nukleotidnoj poziciji 1227 eksona 9(7,13,14). Tako u osoba koje imaju ovu modifikaciju, stanice retinalnog pigmentnog epitela mogu biti oštećene preko sustava komplementa zbog njihove nemogućnosti da inhibiraju kaskadu komplementa. Ovome u prilog govore i povišene vrijednosti C-reaktivnog proteina kod homozigota za CFH polimorfizam(15). Ove studije su također pokazale da su osobe homozigoti za Y402H polimorfizam imale malo povišen rizik za geografsku atrofiju makule u odnosu na vlažnu degeneraciju makule. Zanimljivo je da su u različitim dijelovima svijeta nađene različite učestalosti polimorfizma za Y402H varijante unutar različitih etničkih grupa. Japanci imaju učestalost ove varijacije od samo 7%, dok bijela rasa ima učestalost varijacije od 34 posto(16). Ovi epidemiološki podaci sugeriraju da su dodatni rizični genotipi involvirani u potogenezi AMD. Povezanost CFH sa AMD sugerira da je sustav komplementa uključen u patofiziologiju AMD. Pronađene su multiple varijacije

faktora B i C2 te neke povećavaju rizik, a neke ga smanjuju(17). Geni za ova dva proteina smješteni su na kromosomu 6 unutar glavnog tkivnog sustava kompatibilnosti MHC III i važni su aktivatori klasične komponente sustava komplementa. Oba gena su izražena u retini i koroideji te bi se time mogla AMD povezati i sa klasičnom komponentom aktivacije sustava komplementa. Utjecaj sustava komplementa dodatno je sugeriran kada je pronađena povezanost sa AMD-om i funkcionalnim polimorfizom gena za C3. Zamjena citidina za gvanin je povezana sa geografskom atrofijom i eksudativnom degeneracijom u populaciji Velike Britanije i Amerike(10,18). Zaključno, povezanost CFH faktora alternativnog sustava aktivacije komplementa, BF i C2 klasičnog sustava komplementa te C3 iz zajedničkog kraka aktivacije sustava komplementa, jasno impliciraju čitav sustav komplementa, njegovu moguću nekontroliranu aktivaciju te kroničnu upalnu reakciju kao središnji dio patogeneze AMD. Polimorfizam u kromosomskoj regiji 10q26 koja nosi genetski sklop LOC387715/ARMS2, HTRA1 i PLEKHA također ima izrazito jaku asocijaciju sa AMD-om (19) uz nedovoljno objašnjene patofiziološke mehanizme. ARMS2 protein se veže na nekoliko proteina vanstanične tvari te modulira njenu funkciju. U homozigota za rizični alel neadekvatna sinteza ARMS2 u svezi je s abnormalnim druziformnim depozitima(19). Poremećena aktivnost serinske proteaze HTRA1 ima također važnu ulogu u AMD. U stanica RPE sa rizičnim alelom za promotor HTRA1 pronađena je povišena razina HTRA1 mRNA te odgovarajuća dvostruka sekrecija proteaze. HTRA1 djeluje na čimbenike involvirane u patogenezi AMD-a: na proteine (klasterin, vitreonektin i fibromodulin) koje proizvodi RPE, a koji moduliraju sustav komplementa te na depozite amiloida.

Druze su građene od vitreonektina (proteina vanstanične tvari), lipida, medijatora imunološke i upalne reakcije, proteina sličnih amiloidu kao i još drugih građivnih elemenata koji nisu do kraja identificirani. Iako se prije smatralo da su druze rezultat akumuliranih razgradnih

elemenata subretinalnog tkiva i to vanjskih slojeva fotoreceptora, danas se smatra da je njihova akumulacija rezultat upalne reakcije u subretinalnom prostoru, te se vitreonektin i proteinski materijal nakuplja na Bruchovoj membrani(21).

Oksidativni stres sa nakupljanjem oksidiranog melanina unutar lizosoma retinalnog pigmentnog epitela moguće djeluje na smanjenje sposobnosti raščlambe vanjskih segmenata fotoreceptora od strane retinalnog pigmentnog epitela. Ovaj usporeni digestivni metabolizam povezan je sa nakupljanjem pigmenta lipofuscina(22). Od ostalih faktora rizika spominje se arterijska hipertenzija, adipozitet, visoka razina kolesterola sa aterosklerozom krvnih žila, prehrana bogata masnim kiselinama, bijela rasa, ekspozicija plavom spektru sunčevog svjetla (3,23,24,25,26) te pušenje. Naime dokazano je da pušenje smanjuje razinu CFH te značajno povećava rizik za razvoj AMD u odnosu na nepušače u populacije sa CFH polimorfizmom (27,28).

Kako je kronična upala posredovana sustavom komplementa pozicionirana kao mogući središnji događaj u patogenezi razvoja AMD, može se predložiti slijedeći patofiziološki mehanizam kojim bi kronična upala mogla dalje potaknuti kaskadu razvoja neovaskularne AMD. Inicijacija aktivacije sustava komplementa sa perzistentnom aktivacijom dovodi do formiranja komponenti sustava komplekta C3a i C5a koje povećavaju VEGF ekspresiju te su dokazane u uzorcima pacijenata koji su bolovali od AMD i u eksperimentalnim modelima laserom inducirane neovaskularizacije(29,30,31). Također su i komplement i povezani imuni kompleksi implicirani u oštećenju retinalnog pigmentnog epitela(32). Pojava druza također je implicirana sa upalnim odgovorom(33) te makrofagima koji igraju naznačenu ulogu u tom upalnom procesu jer je dokazano da su makrofagi predominantno involvirani u histološkim studijama koroidalnih neovaskularnih membrana(34). Ostale upalne stanice kao limfociti,

fibroblasti i miofibroblasti također su involvirani u upalnom odgovoru(35). Trombocitni faktor rasta (PDGF) također igra važnu ulogu u procesu neovaskularizacije te djeluje kao mitogen za pericite, glatke mišićne stanice i fibroblaste. A pojava pericita je od velike važnosti za održavanje novostvorenih krvnih žila te za njihovo dozrijevanje. Tako da postoji period ovisnosti endotelnih stanica o VEGF-u koji se poklapa sa periodom odgovora na povlačenje PDGF-a u novoformiranim žilama(36). Već formirane zrele krvne žile stoga bi mogle biti rezistentnije na antiVEGF blokadu(37). S obzirom da PDGF stimulira angiogenezu i privlači pericite(38), blokada PDGF-a dovodi do gubitka pericita i regresije neovaskularizacije, a periciti mogu proizvoditi VEGF-A da bi održavali endotelne stanice (39). Upravo zato dolazi do pojačane supresije neovaskularizacije u eksperimentalnom modelu u slučaju kombinirane blokade VEGF-A i PDGF-B u usporedbi sa blokadom samo VEGF-A. Supresija VEGF-A i PDGF-B djeluje na regresiju neovaskularizacije koja nije reagirala na izoliranu VEGF-A supresiju(37). Ove studije upravo dokazuju da je VEGF dominantni faktor u patološkoj neovaskularizaciji kod AMD i da je njegova blokada od velike važnosti za supresiju neovaskularizacije. No zbog kompleksne i sekvencijalne prirode progresije AMD, anti-VEGF monoterapija moguće nije toliko učinkovita kao kombinacijska terapija posebice u već stvorenoj neovaskularizaciji. Povećanje saznanja o drugim, posebice upalnim faktorima u patogenezi AMD, može dovesti do optimalnih kombiniranih terapijskih djelovanja na eksudativnu AMD.

Kada je kaskada svih ovih događaja pokrenuta, ključnu ulogu u patogenezi neovaskularne ili vlažne degeneracije makule ima VEGF. Ovaj čimbenik pokreće neželjene događaje i kod dijabetičke retinopatije, prematurne retinopatije, ishemijske venske tromboze i u još nekim drugim okularnim stanjima. Angiogeneza se nalazi pod kontrolom induktora i inhibitora te na taj način modulira nastajanje i nestajanje krvnih žila. Glavni pozitivni regulatori su vaskularni

endotelni čimbenik rasta tipa A (VEGF-A), osnovni čimbenik rasta fibroblasta (BFGF), faktor rasta hepatocita (HGF), faktor rasta vezivnog tkiva interleukin 8 (IL-8), dok su glavni negativni čimbenici angiogeneze, faktor koji nastaje iz pigmenta (PEDF), trombospondin, angiostatin i endostatin(40). Inicijalno pod djelovanjem VEGF-A nastaje vazodilatacija i povećana propusnost krvnih žila. Nakon toga degradacija vanstanične tvari pod djelovanjem matriks-metaloproteinaza i plazminog aktivatora sličnog urokinazi omogućuje migraciju endotelnih stanica kroz vanstaničnu tvar. Ova razgradnja omogućava aktiviranim endotelnim stanicama migraciju i formiranje vaskularnih tubula. Migracija endotelnih stanica modulirana je integrinima. Endotelne stanice novoformiranih krvnih žila sintetiziraju bazalnu membranu. Dodatna stabilizacija ovih žila nastupa regrutacijom pericita i glatkih mišićnih stanica. Ova stabilizacija je pod kontrolom PDGF-a. U slučajevima dijabetičke retinopatije, prerodne retinopatije i venskim okluzivnim bolestima retine, hipoksija potiče povećanu VEGF produkciju i glavni je poticaj za angiogeni proces. Međutim, kod vlažne AMD postoji manji podražaj hipoksijom te osim navedene upalne reakcije potaknute aktiviranom kaskadom komplementa koja igra vrlo značajnu ulogu, važnu ulogu bi mogla imati i smanjena količina inhibitornih faktora kao npr. deficijencija PEDF u vitreusu u odnosu na pacijente koji ne boluju od degeneracije(41). Navodi se da smanjena količina PEDF kreira permisivnu okolinu za razvoj koroidalne neovaskularizacije, iako u ovoj studiji nije nađena povišena koncentracija VEGF-A u tim istim uzorcima vitreusa. U drugim pak studijama u uzorcima ekscidiranih koroidalnih neovaskularnih membrana nađene su imunoreaktivnim metodama dijagnostike visoke količine VEGF-A te je u uzorcima nađena izražena VEGF-A mRNA i sam VEGF-A protein, te je jasno pokazano da VEGF-A ima ključnu ulogu u regulaciji angiogeneze(42). VEGF-A je član cijele obitelji čimbenika rasta koja uključuje čimbenik rasta placente (PlGF), VEGF-A, VEGF-B, VEGF-D te se smatra ključnom angiogenom molekulom tijekom embrionalnog razvoja i općenito tijekom života u fiziološkim i

patološkim okolnostima. VEGF-A stimulira endotelne stanice na razgradnju svoje bazalne membrane, na migraciju, na otpuštanje matriks-metaloproteinaza i aktivatora plazminogena, ekspresiju integrina, te proliferaciju i održavanje na životu endotelnih stanica(40). Ostali članovi obitelji VEGF faktora imaju ulogu u stvaranju kolateralnih arterija (PlGF), limfnih žila (VEGF-C i D), dok VEGF-B ima ulogu u energetske metabolizmu. VEGF djeluje na tri tipa VEGF receptora. VEGF-A djeluje na receptor tirozin kinazu VEGFR-1 i 2. VEGFR-3 sudjeluje u limfangenezi i na njega se vežu VEGF-C i D. VEGF-C i D se s manjim afinitetom vežu i na VEGFR-2. VEGF-B i PlGF se vežu sa visokim afinitetom samo na VEGFR-1. Sam VEGFR-1 negativno regulira receptor 2. Produkciju VEGF-A kontrolira gen na kromosomu 6, te se stvara 6 različitih izoformi od kojih su najvažnije VEGF 121, 189, 145, 183 i 206. Osim angiogeneze, VEGF-A inducira snažnu vaskularnu permeabilnost te je pokazano da je 50000 puta potentniji od histaminom inducirane permeabilnosti(43). Upravo povećana propusnost iz retinalnih krvnih žila i nastanak makularnog edema razlog je akutnog smanjenja vidne oštine u vlažnoj degeneraciji makule te ima značajnu ulogu u dijabetičkom makularnom edemu i edemu kod venskih okluzivnih bolesti.

Kao što je vidljivo veliki broj poznatih i nepoznatih čimbenika sudjeluje u etiopatogenezi makularne degeneracije te se njihovi utjecaji i djelovanja isprepliću. Makularna degeneracija jasan je primjer utjecaja genotipa i okolinskih faktora na sam razvoj bolesti. Oksidativni stres igra bitnu ulogu u nastanku AMD(44). Ekspozicija ultraljubičastom svjetlu rezultira u procesu oksidativnog stresa stvaranjem krajnjih produkata fotooksidacije. Oksidativni stres po nekim ranije navedenim istraživanjima događa se i kod ekspozicije oksidansima induciranim izlaganju plavom spektru sunčevog svjetla koji oštećuju fotoreceptore. Također oksidansi koji se nakupljaju u organizmu kod pušenja cigareta kao što su hidokinon, oštećuju Bruchovu membranu. I proces starenja i izloženost povećanoj razini glukoze u krvi dovodi do

nakupljanja kasnih produkata glikozilacije(45). Svi ovi produkti mogu stimulirati procese koji potiču upalnu reakciju i aktiviraju stvaranje VEGF faktora od strane retinalnog pigmentnog epitela(44). S druge strane varijacije genotipa mogu pridonijeti i do 50% razvoju AMD-a što je slučaj sa ranije spomenutom genetskom varijacijom za CFH koji gubi svoju inhibitornu ulogu u kaskadi aktivacije upalne reakcije. Može se reći da genetske mutacije imaju najveći udio u individualnom riziku za AMD(46). Upalna reakcija potaknuta nekontroliranom aktivacijom komplementa na Bruchovoj membrani na ovaj način također dovodi do pojačane ekspresije VEGF-a. S treće strane hipoksija je posljedica prirodnog procesa zadebljanja Bruchove membrane tijekom života kao posljedica nakupljana lipofilnog materijala(47). Kako Bruchova membrana odvaja retinalni pigmentni epitel i vanjske slojeve retine od koroideje , a difuzija kisika se odvija iz koroideje kroz Bruchovu membranu prema retini, tijekom procesa starenja i zadebljanja ove membrane dolazi do otežane difuzije kisika i posljedične hipoksije. Također tijekom procesa starenja kapilare koroideje zbog procesa skleroze postaju manje i pada njihov broj te je na taj način kompromitirana kapilarna cirkulacija. Hipoksija nastala ovim mehanizmima također dovodi do pojačane ekspresije VEGF-a. Dakle svi ovi mogući mehanizmi bilo genetski ili okolinski dovode u konačnici do stvaranja povećanih vrijednosti VEGF-a koji onda inicira abnormalnu angiogenezu prema subretinalnom prostoru sa povećanom vaskularnom permeabilnošću i krvarenjem formirajući karakterističnu leziju vlažne AMD. Iako se prije veća težina davala hipoksiji kao glavnom okidaču za nastanak AMD-a, danas se vjeruje da upalni proces igra glavnu ulogu u razvoju AMD-a, a da geni u asocijaciji sa aktivacijom ili inhibicijom sustava komplementa daju značajan doprinos za razvoj svih oblika AMD(48). S obzirom da kronični faktori rizika koji dovode do kronične upale i hipoksije predstavljaju konstantne faktore rizika, pacijenti sa vlažnom degeneracijom pod stalnim su rizikom da se ponovo pokrene proces angiogeneze i eksudacije iako se terapijom zaustavio aktivni proces na neko vrijeme.

1.4. DIJAGNOSTIKA BOLESTI MAKULE

1.4.1 SIMPTOMATOLOGIJA

Na bolest makule može se posumnjati po slabljenju vidne oštine koja se razvija postupno tijekom mjeseci pa čak i godina. Simptomatologija bolesti makule vrlo je karakteristična iako postoje mnoge varijacije. Kako je makularno područje odgovorno za oštinu vida, pacijenti se počinju žaliti na otežano čitanje prvo sitnijih, a kasnije i krupnijih slova, na otežano prepoznavanje detalja, otežano prepoznavanje lica te razvojem bolesti na potpunu nemogućnost čitanja, razvoj ispada u središnjem dijelu vidnoga kruga. Mnogi se pacijenti žale na iskrivljavanje ravnih linija što posebice upućuje na razvoj vlažne degeneracije. Pacijenti teže razlikuju nijanse boja, te se žale na sporiju adaptaciju na tamu nakon boravka u svjetlijem prostoru. Pacijenti karakteristično dosta dugo razvojem bolesti zadržavaju zadovoljavajući vid na daljinu, ali u konačnici kod uznapredovalih slučajeva pacijenti više ne mogu voziti automobil. Morbiditet uslijed uznapredovale degeneracije makule dovodi do ozljeda prilikom padova i do povišene prevalencije depresije(49,50).

1.4.2 KLINIČKI PREGLED

Određivanjem vidne oštine na Snellenovim ili ETDRS (engl. Early Treatment Diabetic Retinopathy Study) optotipima redovito se nalazi smanjenje vidne oštine. Pozitivan test fotostres makule, označava sporiju adaptaciju makule na tamu nakon osvjetljavanja područja same makule. Klinički pregled na biomikroskopu nekotaktnom ili kontaktnom lupom u midrijazi, otkriva narušenu arhitektoniku same makule, koja se u početnim fazama očituje kao pregrupacije i rarefikacije u pigmentnom retinalnom sloju. Posebice su izražene nakupine

žučkastog sadržaja koje se nazivaju druze, a zapravo predstavljaju akumulaciju različitih upalnih i proteinskih molekula (Slika 1). Druze po svom kliničkom izgledu mogu biti takozvane suhe druze koje se ocrtavaju jasnim granicama i obično su sitnije, te meke druze koje su veće od suhih druza i imaju nejasne granice. Upravo ove meke druze predstavljaju klinički rizik prema razvoju vlažne degeneracije makule. Tijekom ranog stadija makularne degeneracije počinju se pojavljivati prve druze koje bi trebale biti veće od 63 mikrona i kojih bi trebalo biti barem 5 da se uopće postavi dijagnoza ranog stadija degeneracije. S vremenom se druze povećavaju i uzrokuju blagu elevaciju retinalnog pigmentnog epitela, te se međusobno mogu spajati i biti u svezi sa pregrupacijom pigmenta. Upravo veličina druza i promjene u pigmentnom epitelu mogu služiti kao pokazatelj rizika za razvoj uznapredovale AMD. Tako po AREDS klasifikaciji(51) prisutnost velikih druza (veće od 125 mikrona) i prisutnost pigmentnih pregrupacija donosi dva boda, i ako oba oka imaju oba kriterija, zbroj bodova iznosi 4. Tako uzevši period od 5 godina, pacijenti sa ocjenom 0 imaju manje od 0,4% rizika za razvoj uznapredovale AMD, sa ocjenom 1 imaju 3,1% rizika. Pacijenti sa ocjenom 2 imaju 12% rizika, sa ocjenom 3 imaju 26% rizika, a sa ocjenom 4 čak 47 % rizika da će tijekom 5 godina razviti uznapredovalu AMD.

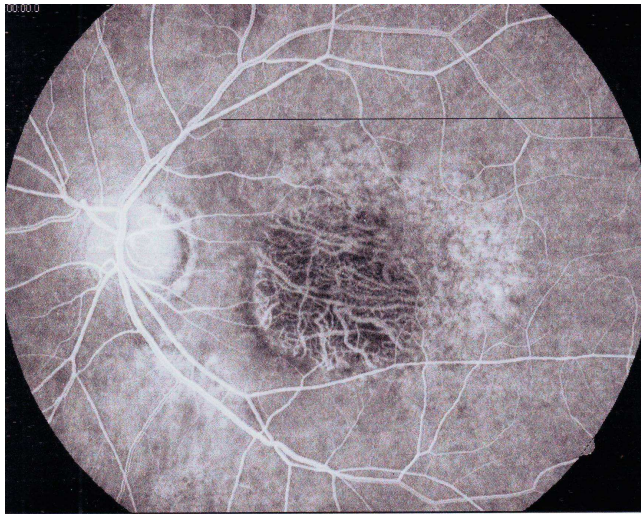
U kasnijem stadiju makularne degeneracije, kod atrofičnog oblika, zapažaju se opsežni atrofični areali retinalnog pigmentnog epitela, sa stanjenjem ili nestankom sloja fotoreceptora, te jasno vidljivim prosijavanjem krvnih žila koroideje (Slika 3). Kod eksudativnog oblika najznačajniji je nalaz hemoragije koja može biti locirana ispod pigmentnog sloja u takozvanom subepitelnom prostoru te je njen izgled klinički tamniji, te u subretinalnom prostoru pa se zapaža njezina intenzivnije crvena boja (Slika 2). Zatim se primjećuju tvrdi lipidni eksudati, nakupljanje subretinalne ili subepitelne tekućine sa zadebljanjem slojeva retine te vezivna gliozna reakcija u konačnici.

1.4.3 FLUORESCEINSKA ANGIOGRAFIJA

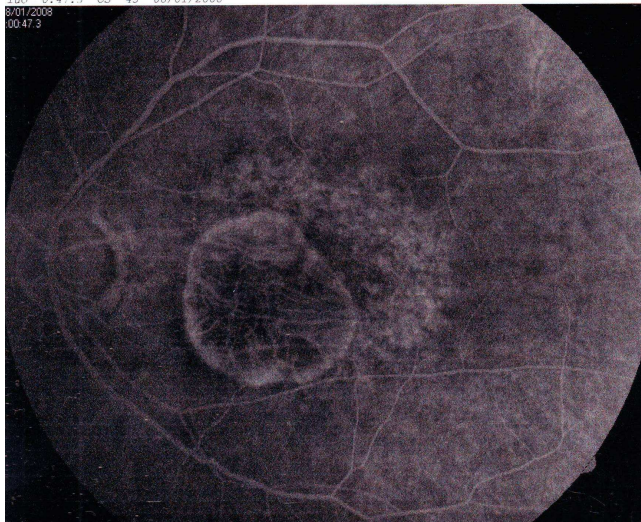
Nakon kliničkog pregleda i postavljene kliničke dijagnoze neovaskularne AMD, potrebno je verificirati postojanje neovaskularne membrane dijagnostičkom pretragom koja se naziva fluoresceinska angiografija. Tijekom procedure intravenski se injicira fluoresceinska boja u kubitalnu venu te se preko ekscitacijskog filtera na digitalnoj fundus kameri slikaju serije slika stražnjeg retinalnog pola da se može pratiti tijek koroidalne i retinalne cirkulacije te uočiti eventualne abnormalnosti. Potrebno je oko 10 sekundi da boja stigne u koroidalnu cirkulaciju koja počinje fluoresceirati i stvara retrofluorescenciju koja djeluje kao svjetlost koja se probija kroz zatamnjeno mutno staklo. Ukoliko postoje razrijeđenja ili defekti u retinalnom pigmentnom epitelu, što je redovita pojava kod degeneracije makule, kroz taj defekt prosijava jača fluorescencija koriokapilarisa te se na taj način jasno definiraju zone atrofije retinalnog pigmentnog epitela. Također područja nakupljanja druze asociirana su sa atenuiranim pigmentnim slojem te ta područja također pokazuju pojačanu fluorescenciju. Područja gdje postoji intenzivno propuštanje odnosno permeabilitet krvnih žila, što je za razliku od normalne cirkulacije sa očuvanom hemoretinalnom barijerom karakteristika neovaskularizacija, javlja se hiperfluorescencija sa nakupljanjem boje u području ekudacije i intenzifikacija hiperfluorescencije. Razlika između hiperfluorescencije zbog defekta u retinalnom pigmentnom epitelu (Slika 4) što rezultira pojačanom retrofluorescencijom iz područja koriodeje i hiperfluorescencije zbog nakupljanja boje koja dolazi ekstravazacijom (Slika 5) je upravo u intenzifikaciji hiperfluorescencije sa odmakom vremena, dok se kod atrofije retrofluorescencija gubi jer se boja razrijeđuje u koroidalnom bazenu. Mnogo puta je zbog oskudnih kliničkih znakova bez fluoresceinske angiografije teško utvrditi postojanje CNV te stoga ova pretraga ima veliki značaj u dijagnostici ove bolesti (Slika 6). U slučaju jasno vidljive hemoragije već se klinički sa sigurnošću može pretpostaviti postojanje

koroidalne neovaskularizacije. Na snimkama angiografije u područjima gdje se nalazi krv, pojačana je blokada retrofluorescencije krvnim pigmentom te se takva područja nazivaju hipofluorescentna područja (Slika 7). U kasnijim fazama dolazi do imbibicije glioznog tkiva bojom što je samo potvrda klinički utvrđene skarifikacije.

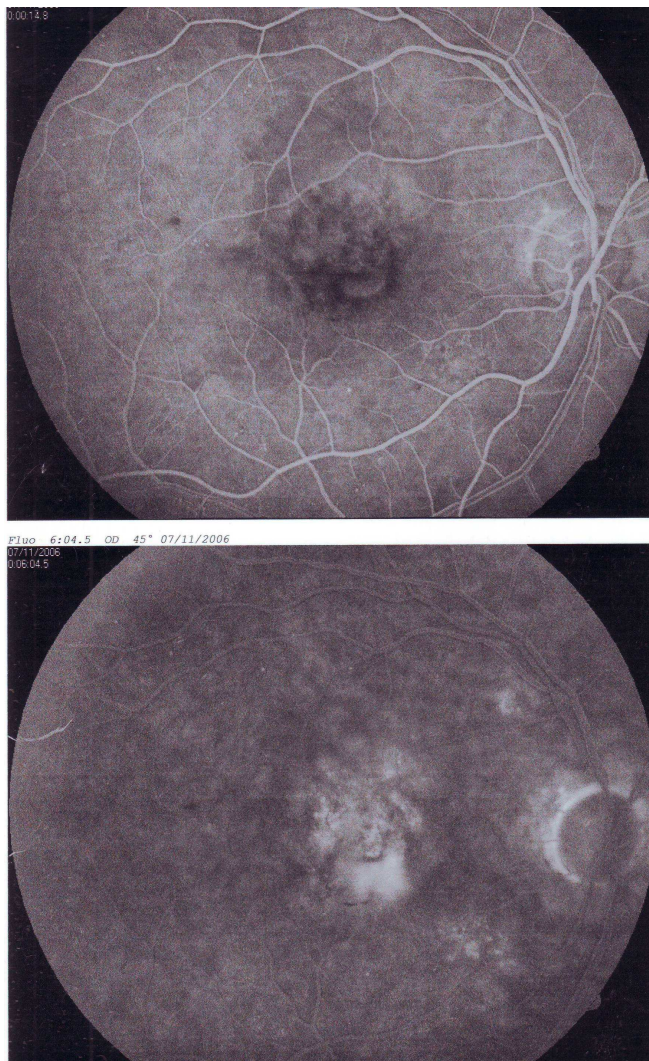Osim za verifikaciju koroidalne neovaskularne membrane, ovom pretragom se utvrđuje i lokalizacija procesa što ima svoj značaj u odluci o primjeni fotodinamske terapije. Prije pojave antiVEGF terapije, fotodinamska terapija imala je glavnu indikaciju u liječenju klasičnih neovaskularnih membrana, dok je pokazivala samo stabilizacijski učinak kod minimalno klasičnih i okultnih neovaskularizacija. Zadnjih nekoliko godina ova lokalizacijska vrijednost gubi značaj jer se fotodinamska terapija koristi pretežito u kombinaciji sa antiVEGF lijekovima. No i dalje je značajno odrediti prirodu bolesti, kako bi se mogla učiniti meta analiza pojedinih subtipova bolesti i istraživati najpogodniji pristup pojedinoj leziji. Tako se pomoću fluoresceinske angiografije koroidalne neovaskularne membrane definiraju kao subfovealne, juxtafovealne (ako je razdaljina od fovealne avaskularne zone 1-199 mikrona) te ekstrafovealne (200-250 mikrona). Također fluoresceinskom angiografijom se određuje i tip koroidalne lezije: klasična koroidalna neovaskularna membrana (CNV) rezultira diskretnom i ranom hiperfluorescencijom koja odgovara punjenju jasno definirane subretinalne neovaskularne mreže sa kasnijom ekstravazacijom boje u intersticijalni prostor. Okultna CNV se definira kao kasno propuštanje iz nedefiniranog izvora ili kao fibrovaskularno odignuće pigmentnog epitela. Ovaj tip hiperfluorescencije pokazuje odgođenu i nejasno ograničenu intenzifikaciju fluorescencije jer je lezija smještena u dubljim slojevima ispod pigmentnog epitela. Nakon analize fotografija, potrebno je izmjeriti područje lezije i odrediti najveći linearni promjer lezije kako bi se moglo izvršiti namještanje postavki na laseru za fotodinamsku terapiju odnosno odrediti veličinu spota kojim se obasjava lezija.



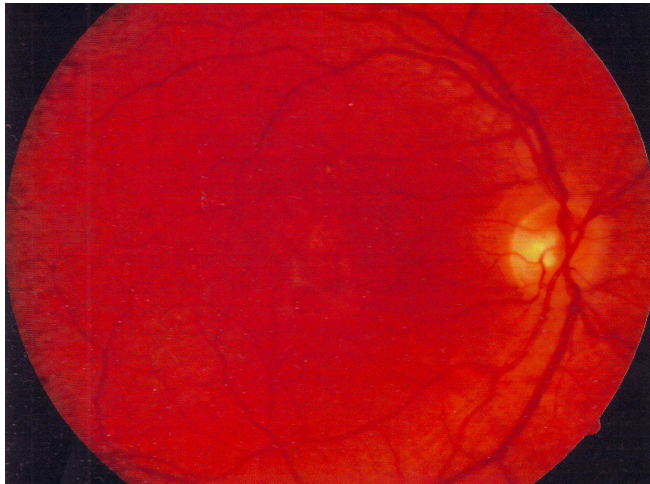
0000
Time 0:47.3 OS 45° 08/01/2008
3/01/2008
00:47.3



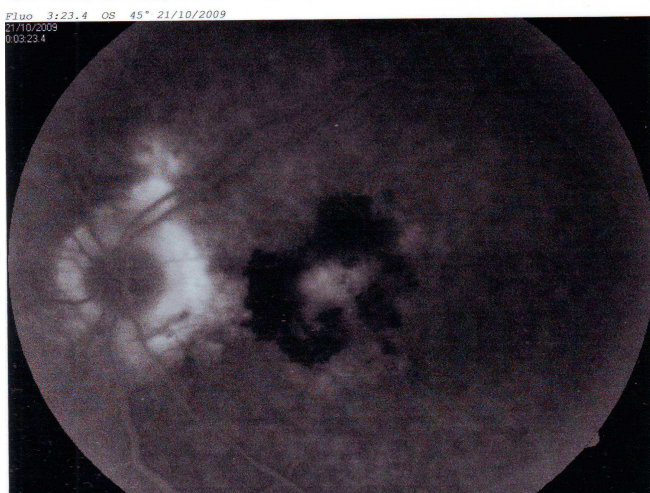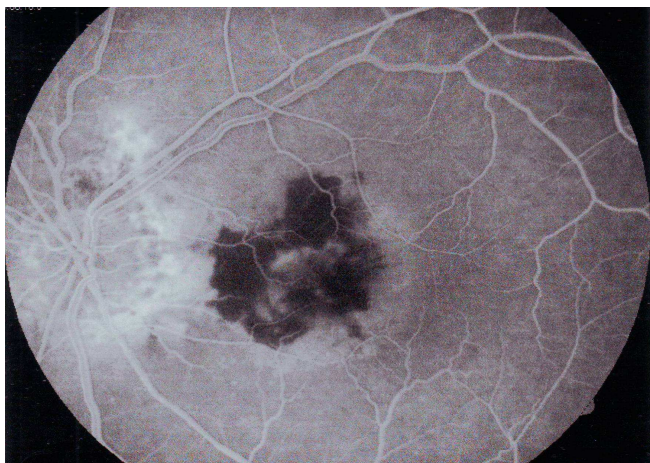Slika 4. Fotografije fundusa tijekom rane i kasne faze fluoresceinske angiografije u pacijenta sa slike 3 koji boluje od atrofičnog oblika uznapredovale makularne degeneracije. U ranoj fazi vidi se prosijavanje žilnice zbog defekta u pigmentnom epitelu. U kasnijoj fazi ne dolazi do intenzifikacije fluorescencije jer nema propuštanja kontrasta.



Slika 5. Fotografije fundusa tijekom rane i kasne faze fluoresceinske angiografije u pacijenta koji boluje od neovaskularnog oblika uznapredovale makularne degeneracije. U ranoj fazi vidi se početno punjenje kombinirane koroidalne neovaskularne membrane (CNV). U kasnijoj fazi dolazi do intenzifikacije fluorescencije zbog propuštanja kontrasta iz CNV. (Arhiva klinike Svjetlost, M.Ž.)



Slika 6. Nativna fotografija fundusa pacijenta sa slike 5 koji boluje od uznapredovalog oblika neovaskularne degeneracije makule. Bez učinjene fluoresceinske angiografije otežano je utvrditi dijagnozu i postojanje neovaskularizacije ukoliko klinički znaci nisu preizraženi.

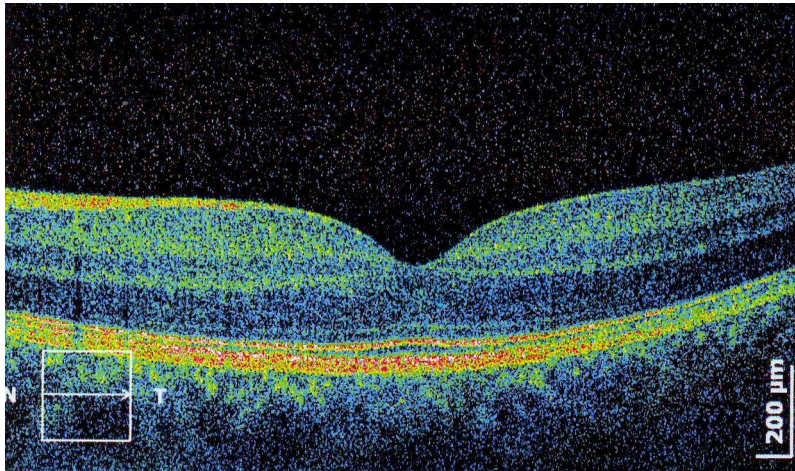


Slika 7. Područje hemoragije blokira retrofluorescenciju tijekom rane i kasne faze, no u kasnoj fazi ipak dolazi do intenzifikacije zbog esktravazacije kontrasta (pacijent sa slike 2).

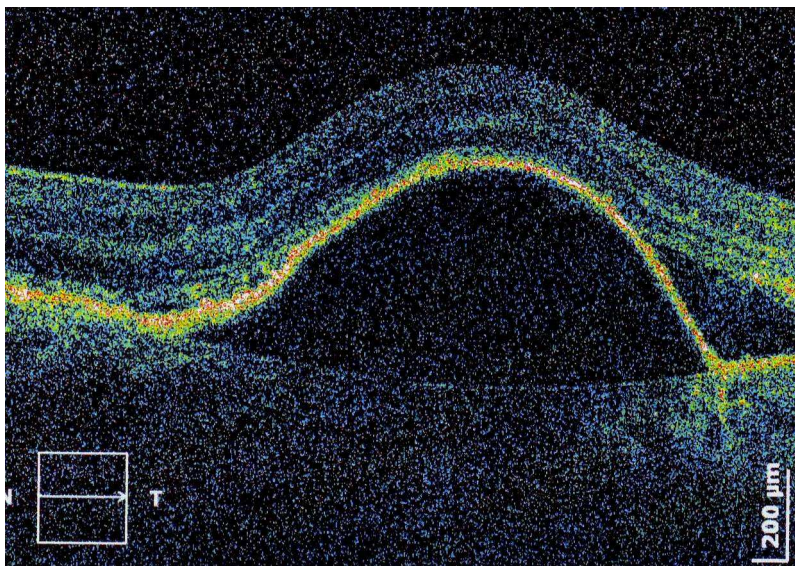
1.4.4 OPTIČKA KOHERENTNA TOMOGRAFIJA

Ova nova metoda dijagnostike i praćenja retinalnih bolesti danas predstavlja rutinsku i nezamjenjivu dijagnostičku metodu za dijagnostiku, a posebice praćenje učinka terapije kod makularne degeneracije. Metoda je neinvazivna, nema ionizirajućeg zračenja, a sama pretraga traje kratko. Pretragom se dobivaju snimke presjeka kroz retinalno tkivo te se kompjutorskim programom signal prikazuje dvo ili trodimenzionalno da se dobije in vivo histološki prikaz same mrežnice u slojevima. Snimci se dodatno analiziraju te je moguće precizno mjeriti debljinu retine u pojedinim dijelovima kao i mjeriti volumen tekućine koja se nakuplja u makuli. Upravo zbog ovih mogućnosti, OCT analiza vrlo je korisna u praćenju terapijskog odgovora kod eksudativne degeneracije makule, omogućuje statističku analizu konkretnih morfoloških parametara, te ranu dijagnostiku početka eksudacije ili recidiva bolesti.

Tehnika snimanja se bazira na tehnici interferometrije, uz pomoć infra-crvenog svjetla koje zbog svoje relativno duže valne duljine dobro prodire u tkivo. Omogućeno je snimanje u rezoluciji manjoj od 1 mikrona jer je tehnika bazirana na interferometriji niske koherencije, što omogućuje interferenciju na razini mikrona. Svjetlo u OCT uređaju razdvaja se u dva snopa: snop koji je usmjeren na retinu i referentni snop usmjeren u ogledalo. Kombinacija reflektiranog svjetla iz snopa s retine i referentnog snopa daje uzorak interferencije. Tehnika OCT-a omogućuje analizu tkiva do 2 mm dubine što je više nego dovoljno za analizu mrežnice i dijela žilnice. Najnoviji OCT uređaji takozvani „spectral domain OCT“ snimaju desetine tisuća individualnih presjeka područja 6 x 6 x 2 mm retine u kratkom vremenu, čime se postiže znatno veća rezolucija i kvaliteta slike. Time se omogućuje i trodimenzionalni prikaz područja te prikaz pojedinih slojeva retine. Na slici 8 je OCT prikaz zdrave makule, a na slici 9 OCT prikaz eksudativne degeneracije.



Slika 8. OCT slojevni prikaz (optička koherentna tomografija) kroz tkivo zdrave makule. Jasno se vidi fovealno udubljenje te slojevi mrežnice, retinalni pigmentni epitel te sloj koriokapilarisa žilnice. (Arhiva klinike Svjetlost, I.B)



Slika 9. OCT slojevni prikaz (optička koherentna tomografija) kroz tkivo makule u pacijenta koji boluje od eksudativne degeneracije makule. Jasno se vidi nakupljanje tekućine u subepitelnom i subretinalnom prostoru. (Arhiva klinike Svjetlost, J.B)

1.5 LASER FOTOKOAGULACIJA

Tijekom 80-tih godina prošloga stoljeća provedena je prva velika studija koja je proučavala laser fotokoagulaciju u liječenju neovaskularne degeneracije. Do tada nisu postojali vjerodostojni podaci o nekom terapijskom modalitetu koji bi imao učinka na prirodni tijek bolesti. U ovoj studiji koja se nazivala Macular Photocoagulation Study (MPA) i koja je trajala 5 godina pokazalo se da argon laser fotokoagulacija može odgoditi ili spriječiti značajno pogoršanje vidne oštine kod juxta i extrafovealnih koroidalnih neovaskularnih membrana(52). Kasnije se pokazalo da i laserski tretman na subfovealne membrane također može ponešto smanjiti moguće oštećenje koje bi nastalo prirodnim tijekom bolesti(53). No ovi rezultati su bili vrlo skromni i pacijenti su bili vrlo nezadovoljni jer se vidna oština nakon liječenja odmah naglo smanjila, te je bilo teško objasniti da bi prirodnim tijekom bolesti sam rezultat bio još lošiji.

1.6 FOTODINAMSKA TERAPIJA

Fotodinamska terapija predstavlja prvo specifično liječenje koje je značajno unaprijedilo pristup ovoj bolesti. Liječenje se sastoji u intravenskoj primjeni fotoosjetljivog lijeka verteporfina koji se aktivira laserskim svjetlom valne duljine od 693 nanometra specifične za ovaj lijek. Aktivacija verteporfina dovodi do fotokemijske reakcije koja rezultira oštećenjem endotelnih stanica krvnih žila te trombozom neovaskularne membrane(54). Princip fotodinamske terapije oslanja se na dvostruku selektivnost. Samo stanice koje imaju ubrzani metabolizam, a to su stanice koroidalne neovaskularizacije će utilizirati verteporfin i samo područje obasjane koroidalne neovaskularne membrane je izloženo djelovanju lasera. Na taj je način minimalizirana šteta za okolno tkivo jer se verteporfin selektivno nakuplja u

neovaskularnim strukturama. Verteporfin se prenosi cirkulacijom putem lipoproteina plazme koji zbog ubrzanog metabolizma neovaskularizacije budu utilizirani u endotelne stanice neovaskularne membrane. U osvijetljenom području aktivira se lijek i oslobađaju kratkoživući slobodni radikali kisika koji oštećuju endotel te preko prokoagulirajućih lipo i ciklooksigenaznih puteva dovode do agregacije trombocita i vazokonstrukcije(55). Kako je metabolizam normalnih krvnih žila usporen tako je i utilizacija lipoproteina na koji je vezan verteporfin u normalnim žilama usporena te se on 15 minuta nakon početka infuzije nalazi pretežito u novostvorenim žilama. Nakon 30 minuta njegova internalizacija počinje i u normalnim krvnim žilama stoga se osvijetljavanje membrane koje traje 90 sekundi treba izvesti u tom vremenskom intervalu ne kasnije od 30 minuta od početka infuzije da se ne naruši selektivnost. Također obasjavanjem samo područja lezije, postiže se ograničavanje djelovanja lasera. Stoga je fluoresceinska angiografija nužan preduvjet za određivanje granica membrane, jer se klinički mnogo puta ne mogu jasno odrediti granice membrane zbog krvarenja, eksudacije ili nakupljenog pigmenta.

TAP studija(56) ispitala je učinkovitost liječenja neovaskularne AMD i sastojala se od dvije istovremene dvostruko slijepa, placebo kontrolirane, randomizirane studije u pacijenata sa prisutnošću barem dijela klasične komponente neovaskularne membrane u sklopu cijele lezije AMD. Ukupno je bilo uključeno 609 pacijenata (402 u verteporfin skupini, 207 u placebo skupini) sa primjenom terapije svaka 3 mjeseca u slučaju relapsa propuštanja ili trajnog propuštanja na fluoresceinskoj angiografiji lezije. Nakon 12 mjeseci, 61,2% pacijenata uspoređeno sa 46,4% pacijenata izgubilo je manje od 3 logMAR linije (logaritam minimalne kutne rezolucije) ili 15 slova što je bilo statistički značajno. Nakon 24 mjeseca, 213 (53%) pacijenata u verteporfin skupini u usporedbi sa 78 pacijenata (38%) u placebo skupini izgubilo je manje od 3 linije(57). Prosječna vidna oštrina bila je za 1,3 linije bolja u

verteporfin skupini. Također oči tretirane verteporfinom imale su 16% šanse za poboljšanje od 1 ili više linija vida u odnosu na placebo skupinu(7%). Pokazalo se da ukoliko je klasična komponenta lezije bila veća od 50% lezije da je benefit liječenja bio bolji: 33% pacijenata u tretiranoj skupini izgubilo je 3 ili više redova u usporedbi sa 61% u placebo skupini nakon 12 mjeseci. Ukoliko je klasična komponenta zauzimala 100% lezije rezultati liječenja bili su još bolji 23% u usporedni sa 73%. Rezultati za minimalno klasičnu leziju bili su skromniji te su pokazivali pozitivan učinak samo u slučaju lezije manje od 4 promjera papile diska, a kasnije je potvrđena učinkovitost u liječenju minimalno klasičnih membrana veličine do 6 promjera diska u VIM (Verteporfin Therapy of Subfoveal Minimally Classic CNV in AMD) studiji (58). TAP studija je nastavljena tijekom daljnje tri godine te je utvrđeno da su pacijenti gubili prosječno 0,1 liniju vida do 36. mjeseca, a kasnije se vidna oštrina ustabilila. VIP (Verteporfin In Photodynamic Therapy) studija je ispitala pacijente sa okultnom membranom te je uvrđeno da je 121 pacijent (54%) izgubio manje od 15 slova tijekom 24 mjeseca praćenja u usporedbi sa 76 pacijenata (67%)(59). Pokazalo se da najbolji odgovor postoji u malim lezijama 4 površine diska ili vidne oštrine manje od 20/50 (60). Sve ove studije pokazale su učinkovitost fotodinamske terapije verteporfinom u stabilizaciji vidne oštrine te se po prvi puta u povijesti ove bolesti uspjelo djelovati na prirodni tijek bolesti i umanjiti gubitak vidne oštrine ili usporiti njegovo nastajanje.

1.7 ANTI-VEGF LIJEKOVI

Uvođenjem antiVEGF lijekova u terapiju vlažne degeneracije makule došlo je do dodatnog pomaka naprijed u liječenju ove bolesti. Pegaptanib sodium (Macugen) je oligonukleotidni ligand sintetski proizveden koji je specifičan za VEGF-A 165 izoformu. Njegova selektivnost prema samo jednoj izoformi VEGF obitelji objašnjava njegov slabiji učinak u odnosu na

primjenu neselektivnih inhibitora svih izoformi VEGF obitelji. Podaci iz VISION studije pokazali su da je 70% pacijenata liječenih intravitrealnim pegaptanibom primjenjenim svakih 6 tjedana izgubilo manje od 15 slova tijekom 24 mjeseca, u usporedbi sa 55% pacijenata u placebo skupini. Srednja vidna oštrina se smanjila za 8 slova unutar perioda praćenja(61).

1.7.1 BEVACIZUMAB

Bevacizumab (Avastin) je humanizirano rekombinantno monoklonalno mišje protutijelo veličine 149 kilodaltona usmjereno prema svim izoformama VEGF-A obitelji. Lijek je primarno odobren za intravensku primjenu u liječenju metastatskog karcinoma kolona u kombinaciji sa kemoterapijom, gdje smanjuje rast tumorske mase reducirajući ožiljavanje (62,63). Tijekom 2005 godine, bevacizumab je prvo antiVEGF protutijelo koje je primjenjeno u oftalmologiji. U prvoj studiji koja je obuhvaćala 9 pacijenata sa vlažnom AMD, bevacizumab primjenjen u intravenskoj infuziji u dozi odobrenoj za kolorektalni karcinom tri puta tjedno svakog drugog tjedna, pokazao je nakon 12 tjedana primjene povećanje vidne oštrine od 12 slova ili nešto preko 2 linije te značajnu redukciju intraretinalnog edema(64). 7 pacijenata imalo je kao nuspojavu liječenja pojavu blage arterijske hipertenzije. S obzirom na rizik sistemske primjene (hipertenzija, gastrointestinalno krvarenje, tromboembolijski incidenti)(62), lijek je primjenjen iste godine u dozi od 1mg/0,1ml intravitrealno što je značajno manja doza od sistemske primjene(65). Pokazano je da bevacizumab unatoč svojoj veličini dobro prodire u subretinalni prostor te nema negativnih neurofizioloških učinaka(66). Nakon toga brojne su kliničke studije pokazale njegovu učinkovitost u poboljšanju vidne oštrine, smanjenju intraretinalne eksudacije i dobrom sigurnosnom profilu(67,68,69,70, 71).

1.7.2 RANIBIZUMAB

Ranibizumab (Lucentis) je humanizirani, antigen vežući Fab fragment monoklalnog protutijela protiv humanog VEGF-A dobiven iz glodavaca . Proizvodi se rekombinantnom tehnologijom iz *Escherichia coli* i ima molekularnu masu 48 kilodaltona. Inhibira sve izoforme VEGF-A. Prodire u sve slojeve retine do koroideje i ima 5-20 puta veći afinitet prema VEGF-u nego bevacizumab(72). Ranibizumab je odobren za intravitrealnu primjenu 2006 godine. Podaci iz velike multicentrične randomizirane studije MARINA o primjeni ranibizumaba u liječenju okultne i minimalno klasnične CNV(73) i ANCHOR studije o primjeni u liječenju predominantno klasične CNV(74) pokazali su da mjesečna intravitrealna primjena ranibizumaba dovodi do značajnih korisnih učinaka. U MARINA studiji koja je uspoređivala učinak primjene mjesečnih injekcija ranibizumaba tijekom 24 mjeseca preko 90% pacijenata izgubilo je manje od 15 slova (ili tri linije) u komparaciji sa 52% pacijenata unutar placebo grupe. Također vidna oštrina se popravila za 15 slova u trećine pacijenata u odnosu na 4 % u placebo grupi što je značajan rezultat u odnosu na sve dosadašnje primjenjene modalitete liječenja. Srednja vidna oštrina popravila se za oko 6 slova (ili nešto više od 1 logMAR linije) dok se vidna oštrina pokvarila za 15 slova u placebo skupini. U ANCHOR studiji rezultati mjesečne primjene ranibizumaba uspoređivani su sa standardnom fotodinamskom terapijom verteporfinom. Nakon 24 mjeseca oko 90% pacijenata liječenih ranibizumabom izgubilo je manje od 15 slova u usporedbi sa 65% pacijenata u PDT grupi. Dobitak od 15 slova ili više zamijećen je u više od trećine pacijenata u ranibizumab grupi u usporedbi sa 6,3% u PDT grupi. Srednja vidna oštrina popravila se oko 10 slova u ranibizumab grupi, dok je u PDT grupi došlo do gubitka od oko 10 slova. Endoftalmitis se javio u 2% pacijenata u ranibizumab grupi. Iako su ovi rezultati bili veliki dobitak u odnosu na prijašnje modalitete liječenja, pacijenti su morali primiti 24 injekcije tijekom 2 godine.

Pokazalo se da se najveći dobitak u smislu smanjenja retinalne debljine događa tijekom prvih 3 mjeseca mjereno OCT analizom. Stoga je PIER studija(75) ispitivala terapijski protokol od 3 mjesečne injekcije te potom daljnje injekcije svaka 3 mjeseca no rezultati su bili inferiorniji u odnosu na MARINA i ANCHOR jer je zamjećen pad vidne oštine između mjeseci 3 i 12 kada se prestalo sa mjesečnim injekcijama. U PRONTO studiji(76) pacijenti su dobivali 3 doze ranibizumaba tijekom 3 mjeseca, a potom po potrebi uz jasno definirane kriterije koji su bili bazirani na kliničkom nalazu pada vidne oštine te OCT analizi pojave tekućine u makuli, zadebljanju retine te kliničkoj pojavi hemoragije. Nakon 2 godine rezultati su bili usporedivi sa rezultatima ANCHOR i MARINA studije uz manji broj primjenjenih injekcija: oko 5 na godinu u usporedbi sa tipičnim mjesečnim doziranjem od 12 na godinu u ANCHOR i MARINA studiji. Da bi se potvrdili rezultati dobiveni PRONTO studijom dizajnirana je SAILOR studija(77) koja je bila nastavak MARINA i ANCHOR studije u trajanju od 12 mjeseci. Tijekom studije također se nakon 3 mjesečne injekcije dodatna terapija primjenjivala po potrebi po sličnim kriterijima. Rezultati su također bili bolji od PIER studije ali ne tako dobri kao kod mjesečnog fiksnog doziranja u MARINA i ANCHOR. Također studija je pokazala dobar sigurnosni profil u smislu sistemskih nuspojava. Rezultate SAILOR studije potvrdila je i SUSTAIN studija(78). U ovoj su studiji vidni rezultati bili superiorniji u odnosu na PIER, ali slabiji u odnosu na MARINA i ANCHOR. U odnosu na PRONTO studiju rezultati su bili malo slabiji. Srednji broj primjenjenih injekcija bio je 5,3 tijekom godine dana, vidna oština se popravila za oko 7 slova, a središnja retinalna debljina se smanjila za oko 74 mikrona. HORIZON studija bila je nastavak MARINA i ANCHOR studije i ispitivala je rezultate tijekom dužeg perioda praćenja te trend rezultata prelaskom s mjesečnog na doziranje po potrebi. 61% pacijenata zahtjevalo je dodatno liječenje tijekom 3 godine praćenja. Došlo je do određenog pogoršanja vidne oštine nakon inicijalnog liječenja tijekom dvije godine vjerojatno zbog tretiranja po potrebi(79). Kao što su sve ove studije pokazale

najbolji rezultati se postižu fiksnim mjesečnim doziranjem. No sasvim je jasno da je zbog mnogostrukih paramedicinskih faktora ovaj način doziranja praktički nemoguć u znatnog broja pacijenata.

U samoj usporedbi primjene bevacizumaba i ranibizumaba u liječenju neovaskularne AMD postoje razlike i sličnosti. Oba lijeka inhibiraju sve izoforme VEGF-A obitelji. Bevacizumab ima slabiji afinitet prema VEGF faktoru nego ranibizumab, njegova veličina bi mogla ometati penetrantnost u slojeve retine te s obzirom da je bevacizumab kompletno protutijelo koje nosi Fc fragment mogao bi potencijalno biti više imunogen od ranibizumaba koji je fragment protutijela. No dosadašnje studije nisu pokazale razliku u učinkovitosti oba lijeka (80,81,82). Zanimljiv rezultat proizašao je iz studije koja je zaključila da je funkcionalni rezultat oba lijeka bio sličan: no bevacizumabu je trebao duži period za postizanje rezolucije retinalnog edema nego ranibizumabu (60 prema 90 dana), međutim duljina djelovanja lijeka bila je oko 110 dana za bevacizumab prema 70 dana za ranibizumab, što sugerira duži interval doziranja bevacizumaba (83). CATT studija je randomizirana studija koja se provodi u Sjedinjenim američkim državama i ima za cilj usporediti ova dva lijeka.

1.8 PRIPRAVCI U ISTRAŽIVANJU

1.8.1 VEGF ZAMKA

Da bi se pokrenuo patofiziološki mehanizam neovaskularizacije potrebno je vezivanje VEGF-a sa receptorima na endotelnim stanicama: VEGFR1 i VEGFR2 koji su transmembranske tirozin kinaze. Vezivanjem VEGF-a na njihovu vanjsku podjedinicu aktivira se tirozin kinaza koja inicira unutarstanične signalne puteve. VEGF zamka (engl. trap) je fuzijski protein koji

sadrži domene slične VEGFR1 i VEGFR2 kombinirane sa Fc segmentom imunoglobulina. Na taj način ova sintetska molekula ima karakteristike protutijela koje inhibira sve izoforme VEGF-A kao i PlGF. Veže se za VEGF sa 800 puta većim afinitetom u usporedbi sa bevacizumabom(84). Rezultati iz faze I kliničke studije na 25 pacijenata pokazali su dobru podnošljivost i povećanje vidne oštine 6 tjedana nakon jedne intravitrealne injekcije(85).

1.8.2 INTERFERIRAJUĆA RNA

Male interferirajuće RNA (siRNA) su sintetički nukleotidni lanci koji se sastoje od svega 20-tak nukleotida. Dok VEGF protutijela neutraliziraju VEGF koji je već stvoren, siRNA koja inhibira VEGF produkciju blokira stvaranje svih izoformi VEGF-A na način da interferira sa VEGF-A glasničkom RNA (mRNA)(86,87). Kao rezultat primjene, već stvoreni VEGF perzistira u oku prvih tjedana liječenja, te je učinak terapije odgođen. Pripravak siRNA 027 ciljano djeluje na produkciju VEGF-R1 mRNA. U CNV modelima, intravitrealna i periokularna injekcija siRNA rezultirala je signifikantnim redukcijama CNV(88). Druge siRNA ciljano djeluje na faktor HIF-1 alfa. HIF-1 alfa je hipoksijom inducirani transkripcijski aktivator koji igra važnu ulogu u angiogenezi tumora, ali i u normalnom stvaranju žila. HIF-1 se sastoji od konstitutivno izražene HIF-1 beta podjedinice i jedne od 3 alfa podjedinice. U slučajevima kada nema hipoksije, HIF-1 alfa se rapidno razgrađuje, ali u hipoksičnim uvjetima, HIF-1 alfa postaje stabilan i regulira brojne hipoksijom inducibilne gene(89).

1.8.3 INHIBITORI TIROZIN KINAZE

Reverzibilna fosforilacija proteina jedan je od glavnih biokemijskih mehanizama unutarstanične medijacije signalnih procesa. Ova reakcija je katalizirana protein kinazama

koje prenose g-fosfatnu skupinu ATP-a na hidroksil skupinu ciljnih proteina(90). Postoji 518 takvih enzima unutar ljudskog genoma, od kojih 90 selektivno katalizira fosforilaciju tirozin hidroksilne skupine(91). Citosolne tirozin kinaze su unutarstanične, dok receptorske tirozin kinaze (RTK) posjeduju i vanstaničnu i unutarstaničnu domenu i funkcioniraju kao membranski receptori. Kao takve, RTK moduliraju stanične odgovore na okolinske signale te potiču razne stanične procese kao što su proliferacija, migracija i preživljavanje. RTK signalni mehanizmi su inače vrlo dobro regulirani. No njihova pretjerana aktivacija može potaknuti rast, preživljavanje i razvoj metastaza tumorskih stanica(92). Posebice članovi VEGF i PDGF obitelji receptora koji pripadaju RTK-ama potiču progresiju tumora preko raznih mehanizama posebice potičući angiogenezu, limfangenezu i vaskularnu permeabilnost(42). Inhibitor RTK kodnog imena PTK787 koji cilja tirozin kinazu VEGF receptora te na taj način inhibira sve izoforme VEGF-A, pokazao je poboljšanje ishemijske retinopatije eksperimentalno inducirane u miševa(93).

1.8.4 CITOKIN PEDF

Faktor rasta pigmentnog epitela (PEDF) proizvode stanice retinalnog pigmentnog epitela i jedan je od najvažnijih endogenih inhibitora angiogeneze(94). Producira se s apikalne strane stanica retinalnog pigmentnog epitela i suprotno VEGF-u inhibira ga hipoksija. Visoke koncentracije PEDF-a nađene su u vanstaničnoj tvari fotoreceptora, u vitreusu i rožnici, što pokazuje njegovu važnu ulogu u održavanju avaskularnosti ovih tkiva(95). Njegovo antiangiogeno svojstvo dokazano je u životinjskom modelu laserski uzrokovane CNV(96). PEDF koncentracije su snižene u očiju sa CNV što je u skladu sa njegovim antiangiogenim svojstvom(41). Stoga bi adenovirusni transfer gena koji kodira pojačanu ekspresiju PEDF-a mogao suprimirati proces angiogeneze.

1.9 KOMBINACIJSKO LIJEČENJE

Imajući u vidu mnogostrukost signalnih mehanizama u razvoju neovaskularne degeneracije makule, kao i višefazni razvoj same bolesti kombinacijski pristup mogao bi sinergistički djelovati na razvoj samog procesa. Od ranije spomenutih farmakoterapijskih pristupa samo su liječenje antiVEGF lijekovima i fotodinamska terapija verteporfinom uvedeni u kliničku praksu liječenja ove bolesti, dok su ostali spomenuti pripravci u različitim fazama eksperimentalnih studija.

Uvođenjem fotodinamske terapije u liječenje vlažne degeneracije makule 2001. godine po prvi se puta u povijesti učinkovito utjecalo na prirodni tijek ove bolesti na način da se djeluje na posljednji krak patofiziološke kaskade neovaskularizacije: uništenje već stvorene neovaskularne patološke membrane. Time je, iako se djelovalo na posljednji krak u patogenezi bolesti, usporeno napredovanje bolesti, a konačna vidna oštrina nakon liječenja rezultirala je manjim gubitkom, nego što bi bilo bez terapije. Pri tome se javio problem recidiva bolesti nakon postignute remisije jer su svi molekularni signalni mehanizmi već pokrenuti te je bilo potrebno ponavljanje fotodinamske terapije da bi se spriječila daljnja aktivnost bolesti. Daljnji veliki napredak u liječenju neovaskularne degeneracije bilo je uvođenje u terapiju antiVEGF lijekova. Ovaj način liječenja djeluje korak ranije u patogenezi neovaskularne degeneracije na način da spriječava razvoj neovaskularizacije, a djelom potiče i regresiju novostvorenih krvnih žila. U kliničkom smislu za razliku od terapije verteporfinom, koja je samo usporavala tijek bolesti i reducirala gubitak vidne oštrine, liječenje neovaskularne degeneracije antiVEGF čimbenicima dovelo je i do stabilizacije vidne oštrine u velikog dijela pacijenata te do poboljšanja vidne funkcije u dijela pacijenata, što je bio napredak u odnosu na fotodinamsku terapiju. Iako se liječenje antiVEGF čimbenicima

pokazalo kao dosada najučinkovitije liječenje neovaskularne degeneracije nekoliko razloga značajno umanjuje uspjeh ovog tipa liječenja te navodi na istraživanje novih pristupa u terapiji ove bolesti. Naime značajan broj pacijenata i dalje unatoč terapiji gubi vidnu funkciju, a poboljšanje vidne funkcije može se postići samo u manjeg broja pacijenata. Sama intravitrealna primjena lijeka injiciranjem direktno u vitrealni prostor u određenog broja pacijenata može rezultirati teškim lokalnim komplikacijama: bakterijska upala oka (endoftalmitis), toksična upala oka (uveitis), krvarenje u vitrealnom prostoru (hemoftalmus), odignuće mrežnice (ablacija retine), odvajanje staklovine (PVD) te nekim drugim rjeđim komplikacijama. S obzirom da se ovaj tip intravitrealnog liječenja antiVEGF čimbenicima mora provoditi kontinuirano tijekom dužeg vremenskog razdoblja jer signalni putevi ostaju pokrenuti unatoč blokadi djelovanja VEGF-a te se i dalje nastavlja genetska ekspresija za nastajanje VEGF, mjesečnom primjenom injekcija nastoji se blokirati već stvoreni VEGF. Ovakim mjesečnim intravitrealnim doziranjem postoji rizik za umnažanje navedenih nuspojava intravitrealne primjene injekcija ovog lijeka. Isto tako sama neugodna procedura primjene lijeka te povećani troškovi u liječenju dovode do slabije suradnje pacijenata nakon određenog vremenskog razdoblja. Stoga je potpuno opravdana težnja za pronalaženjem terapijskih protokola koji bi povećali samu funkcionalnu učinkovitost liječenja, produžili period remisije bolesti, smanjili potrebu za reaplikacijama te na taj način doveli do poboljšanja vidne funkcije, redukcije rizika komplikacija, bolje suradnje s pacijentima i nižeg troška liječenja. Kako se fotodinamskom terapijom djeluje na zadnji korak u kaskadi neovaskularizacije, a antiVEGF lijekovima djeluje na predzadnji korak postoji biološka mogućnost sinergije u kombinaciji ova dva principa liječenja. Uvođenjem novih lijekova koji bi djelovali na transkripciju gena te sprječavali i samo stvaranje VEGF-a djelovalo bi se i na ranije korake u patogenezi, te je moguće da bi se i takvi pripravci mogli kombinirati sa antiVEGF lijekovima i fotodinamskom terapijom, no do mogućeg uvođenja ovih pripravaka u

monoterapiju ili kombinirano liječenje zajedno sa već postojećim metodama liječenja (antiVEGF lijekovi i PDT), proći će još dosta vremena dok se ne dovrši eksperimentalno i kliničko ispitivanje tih pripravaka.

U kliničkim studijama od 2001. do 2006. godine i prije uvođenja antiVEGF lijekova, javile su se ideje o kombiniranom pristupu u liječenju neovaskularne degeneracije. Tako se ispitalo djelovanje kombinacije fotodinamske terapije sa triamcinolonom, depo preparatom kortikosteroida koji se inače primjenjuje u liječenju reumatskih bolesti lokomotornog sustava. Intravitrealna primjena triamcinolona do tada je bila u kliničkoj praksi za dijabetički makularni edem. Značajan broj studija pokazao je da se kombinacijom fotodinamske terapije verteporfinom i intravitrealno primjenjenim triamcinolonom postiže jednak funkcionalni učinak kao monoterapijom verteporfinom, ali se značajno produžuje period remisije bolesti te se smanjuje potreba za ponavljanjem primjene fotodinamske terapije(97,98,99,100).

Imajući u vidu dokazani sinergistički učinak fotodinamske terapije verteporfinom i intravitrealno primjenjenog triamcinolona, postavio sam hipotezu da bi se fotodinamska terapija mogla kombinirati sa antiVEGF lijekovima. Biološka logika upućivala je na mogući sinergistički učinak zbog združenog djelovanja na različite dijelove patofiziološkog procesa koroidalne neovaskularizacije. Fotodinamska terapija imala bi zadatak vazookluzivnog djelovanja na već uspostavljene neovaskularizacije, dok bi antiVEGF lijekovi spriječavali nastanak novih vaskularizacija, uzrokovali regresiju tek stvorenih o VEGF-u ovisnih žila, smanjili permeabilitet postojećih žila te kupirali PDT-om inducirano stvaranje dodatnog VEGF-a radi dodatne PDT-om inducirane hipoksije koriokapilarisa i upalne reakcije zbog destrukcije neovaskularnog tkiva. Tijekom jeseni 2005. godine prvi pojedinačni slučajevi kombinacije PDT-a i bevacizumaba u vlastitoj kliničkoj praksi upućivali su na moguću

sinergiju. Stoga sam početkom 2006. godine proveo pilot studiju usporedbe monoterapije PDT-ijem, monoterapije bevacizumabom sa kombinacijom dviju spomenutih terapija. Rezultati studije na manjem broju pacijenata upućivali su na moguću sinergiju: vidna oštrina u pacijenata liječenih kombinacijskom terapijom bila je bolja od monoterapije, te je period remisije bolesti bio duži(101).

I druge provedene studije upućivale su na sinergiju kombinacije monoterapije antiVEGF lijekova i fotodinamske terapije(102,103,104,105,106,107,108). U tijeku su i velike multicentrične randomizirane studije DENALI i RADICAL koje imaju sličan cilj: utvrditi moguću sinergiju kombinacije fotodinamske terapije verteporfinom i antiVEGF lijekova bilo u funkcionalnom smislu, bilo u smislu produženja remisije bolesti odnosno smanjene potrebe za ponavljanjem liječenja.

2. CILJEVI ISTRAŽIVANJA

S obzirom da je patogeneza neovaskularne degeneracije multifaktorijalna, a kombinacijski su protokoli u liječenju raznih humanih bolesti pokazali svoju superiornost nad monoterapijom, u ovom istraživanju želim utvrditi bi li kombinacija liječenja intravitrealno primjenjenog bevacizumaba i fotodinamske terapije verteporfinom povećala učinkovitost liječenja u odnosu na monoterapiju antiVEGF faktorima (bevacizumab, ranibizumab) uz poboljšanje vidne funkcije i/ili manji broj reaplikacija uz duže periode remisije bolesti.

Stoga su glavni ciljevi ovog istraživanja:

- Analizirati učinkovitost i potreban broj intravitrealnih aplikacija bevacizumaba u liječenju pacijenata koji boluju od neovaskularnog oblika makularne degeneracije povezane s dobi, praćenih tijekom perioda od 3 godine i to randomiziranih u skupinu pacijenata koja je tretirana monoterapijom bevacizumabom te skupinu tretiranu kombinacijskim liječenjem bevacizumabom i fotodinamskom terapijom verteporfinom.
- Utvrditi postoji li razlika u broju potrebitih intravitrealnih aplikacija bevacizumaba u obje skupine te superiornost u konačnoj vidnoj ošttrini i sigurnosnom profilu u jednoj od skupina nakon 3 godine praćenja.

3. ISPITANICI I METODE

3.1 ISPITANICI

Ispitanici u ovom istraživanju uključeni su u istraživanje tijekom 2006.godine i praćeni su tijekom perioda od 3 godine. 105 pacijenata randomizirano je u skupinu koja je liječena monoterapijom bevacizumabom te 105 pacijenata u kombinacijsku skupinu liječenih fotodinamskom terapijom verteporfinom (PDT) i bevacizumabom. Minimalna dob bila je 50 godina, a pacijenti dotada nisu liječeni nekom drugom metodom. Svi pacijenti bolovali su od neovaskularne degeneracije makule, verificirane fluoresceinskom angiografijom (FAG) i optičkom koherentnom tomografijom (OCT). Lezije su bile subfoveolarne lokacije, minimalno klasične ili okultne po kompoziciji. Najveći linearni promjer lezije bio je ≤ 7500 μm , a najbolje korigirana vidna oštrina (BCVA) bila je $\geq 0,05$ (utvrđeno na „Early treatment diabetic retinopathy study“- ETDRS tablici). Aktivnost bolesti utvrđena je kao pogoršanje BCVA za 1 liniju (5 slova) na ETDRS tablici ili kao povećanje lezije $\geq 10\%$ unutar 3 mjeseca prije randomizacije. Isključeni iz studije bili su pacijenti sa značajnim opacifikacijama optičkih medija uključujući kataraktu, keratopatiju ili vitrealne mutnine koje bi mogle interferirati sa mogućnosti OCT analize. Također, pacijenti sa retinalnom angiomatoznom proliferacijom (RAP) i polipoidalnom koroidalnom vaskulopatijom (PCV) na promatranom ili susjednom oku, pacijenti oftalmološki operirani unutar 3 mjeseca, pacijenti sa anamnezom uveitisa te pacijenti sa povišenim intraokularnim tlakom $>25\text{mmHg}$ ili glaukomatoznim oštećenjem vidnog polja isključeni su iz studije.

Pacijenti su uzorkovani uz alokacijski odnos 1:1. Uz standardnu devijaciju od 0,15 logMAR-a (logaritam minimalne kutne rezolucije) za BCVA izračunato je da bi veličina uzorka od 40

pacijenata po grupi bila dovoljna da se detektira 5%-tna razina signifikantnosti te da je potrebna razlika barem od 0.10 logMAR-a između grupa. S obzirom da u ovom istraživanju uspoređujemo učinkovitost i eventualnu superiornost kombinacijskog liječenja u odnosu na monoterapijsko liječenje, posljednje se može smatrati kontrolnom skupinom.

3.2 METODE

U istraživanju su određivani slijedeći pokazatelji: BCVA te središnja fovealna debljina (CFT). Screening za uključivanje u studiju obuhvaćao je kompletni oftalmološki pregled, mjerenje BCVA na ETDRS tablici u logMAR jedinicama, mjerenje intraokularnog tlaka, zatim fluoresceinsku angiografiju (FAG) te mjerenje CFT na OCT-u. Također su učinjene fundus fotografija, biomikroskopija i dilatirana oftalmoskopija. Prije same primjene terapije (baseline) ponovljen je isti postupak pregleda i mjerenja. Pacijenti randomizirani u kombinacijsku skupinu tretirani su fotodinamskom terapijom verteporfinom prema standardnom protokolu(109). Pacijenti u monoterapijskoj skupini, kao i u kombinacijskoj skupini dobivali su bevacizumab u dozi od 1,25 mg. Bevacizumab (0.05 ml otopina pripremljena iz Avastina® 100 mg/4 ml ampula, Genentech) je primjenjen intravitrealno prema standardnom protokolu(70). Primjena bevacizumaba u kombinacijskoj skupini izvršena je unutar 1 h nakon primjene PDT-a. Tijekom perioda praćenja u 6-tjednim intervalima u ukupnom trajanju od 3 godine, pacijenti u obje skupine tretirani su samo intravitrealno primjenjenim bevacizumabom počevši od 12. tjedna nakon inicijalne terapije i to u slučaju dokazane daljnje aktivnosti ili recidiva bolesti. Na svakom kontrolnom pregledu izvršen je gore navedeni algoritam pretraga. Broj intravitrealnih aplikacija bevacizumaba (NBI) te izmjerene BCVA i CFT dobivene nakon 1 godine, 2 godine i 3 godine analizirane su na slijedeći način:

- Dobivene BCVA i CFT u svakoj skupini tijekom navedenih perioda praćenja uspoređene su s BCVA i CFT prije terapije (baseline) da se vidi postoji li poboljšanje nakon terapije unutar svake skupine pojedinačno.
- Uspoređene su dobivene vrijednosti BCVA i CFT na navedenim kontrolnim periodima praćenja između obje skupine da se vidi postoji li superiornost određenog terapijskog protokola s obzirom na funkcionalne i morfološke rezultate, odnosno postoji li razlika u dobivenoj BCVA i CFT na korespondentnim intervalima praćenja.
- Uspoređen je broj NBI na navedenim kontrolnim periodima između obje skupine da se vidi postoji li smanjena potreba za aplikacijom bevacizumaba u kombinacijskoj skupini.
- Analiziran je sigurnosni profil terapijskih modaliteta unutar i između obje skupine.

3.3 ETIČKI ASPEKTI ISTRAŽIVANJA

Opisanim istraživanjem osigurano je poštivanje temeljnih etičkih i bioetičkih principa – osobni integritet (autonomnost), pravednost, dobročinstvo i neškodljivost – u skladu s Nürnberškim kodeksom i najnovijom revizijom Helsinške deklaracije. Uobičajeni medicinski podaci prikupljeni su u skladu s etičkim i bioetičkim principima, te je osigurana privatnost (medicinska tajna) pacijenata uključenih u istraživanje i zaštita tajnosti podataka.

3.4 STATISTIČKA ANALIZA PODATAKA

Podaci su prikazani tablično i grafički. Primarne statističke varijable BCVA, CFT i NBI statistički su analizirane na slijedeći način:

- Promjene unutar skupine u odnosu na BCVA i CFT izmjerene prije primjene liječenja (baseline) i izmjerene na kontrolnim intervalima praćenja analizirane su analizom multivarijance-ANOVA. Razlike između vrijednosti dobivenih na kontrolnim periodima praćenja unutar skupina analizirane su post-hoc Tukey testom.
- Usporedba podataka dobivenih mjerenjem BCVA, CFT i NBI između dvije skupine na korespondentnim kontrolnim intervalima izvršena je student t-testom.

4. REZULTATI

Prezentirani su rezultati za 100 pacijenta u skupini tretiranoj bevacizumabom, te 101 pacijenta u skupini tretiranoj kombinacijskim protokolom koji su kompletirali period praćenja od 1 godine, 91 pacijenta u obje skupine koji su praćeni tijekom 2 godine, te 80 pacijenata u bevacizumab skupini i 82 pacijenta u kombinacijskoj skupini koji su kompletirali period praćenja u trajanju od 3 godine.

Početne karakteristike za obje skupine pacijenata nisu pokazivale relevantne razlike između skupina. Srednja dob pacijenata uključenih u bevacizumab skupinu iznosila je 76,5 godina, a u kombinacijskoj skupini 75,9 godina. U bevacizumab skupinu uključeno je bilo 37 muškaraca i 68 žena, a u kombinacijskoj skupini u studiju je bilo uključeno 40 muškaraca i 65 žena. Po tipu koroidalne neovaskularne membrane (CNV) u skupini pacijenata liječenih bevacizumabom bila je verificirana 21 okultna i 84 minimalno klasična CNV, a u kombinacijskoj skupini 18 okultnih i 87 minimalno klasičnih membrana.

Usporedbom i statističkom analizom podataka najbolje korigirane vidne oštine (BCVA) na početku studije prije primjene terapije utvrđeno je da nije postojala statistički signifikantna razlika ($p=0,73$) između grupa. Kombinacijska grupa (BCVA = 1,082 logMAR), bevacizumab grupa (BCVA= 1,074 logMAR). Također grupe se nisu značajno razlikovale ($p=0,43$) niti u središnjoj fovealnoj debljini (CFT). Kombinacijska skupina (CFT=349um), bevacizumab skupina (CFT = 354).

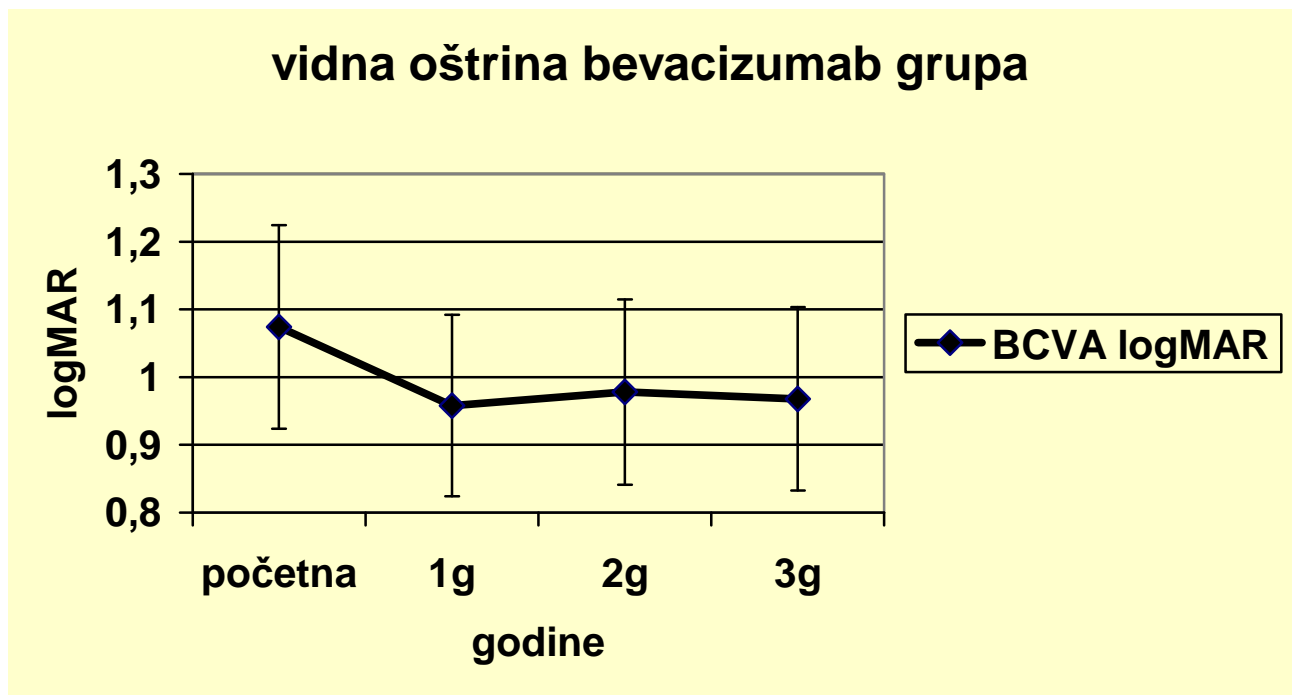
Tijekom perioda praćenje nakon prve, druge i treće godine u većine pacijenata obje skupine došlo je do smanjenja eksudacije što je klinički utvrđeno te verificirano optičkom koherentnom tomografijom (OCT).

4.1 VIDNA OŠTRINA

Od 105 pacijenata koji su uključeni u studiju u bevacizumab grupi, 100 pacijenata dovršilo je praćenje tijekom godine dana, 91 pacijent praćen je dvije godine dok je 80 pacijenata kompletiralo praćenje tijekom tri godine od početka studije. U ovoj skupini pacijenata liječenih bevacizumabom tijekom prve godine praćenja došlo je do povećanja vidne oštine u odnosu na početnu vidnu oštrinu za 0,116 logMAR jedinica, odnosno 1,16 logMAR liniju što je statistički značajno poboljšanje ($p < 0,01$). Tijekom druge godine praćenja došlo je do blagog pogoršanja vidne oštine od 0,02 logMAR jedinice, odnosno 0,2 logMAR linije u odnosu na prvu godinu što nije statistički značajan pad vidne oštine. U usporedbi sa početnom vidnom oštrinom i rezultat nakon 2 godine je statistički značajno bolji ($p < 0,01$) i to za 0,096 logMAR jedinica odnosno 0,96 logMAR linije. Na posljednjoj točki praćenja nakon 3 godine od početka studije, došlo je do blagog porasta vidne oštine u odnosu na 2 godinu praćenja od 0,01 logMAR ili 0,1 logMAR linije što nije statistički značajno poboljšanje u odnosu na drugu godinu niti statistički značajno pogoršanje u odnosu na prvu godinu. U usporedbi sa početnom vidnom oštrinom i nakon 3 godine praćenja održan je trend poboljšanja vidne oštine i to za 0,106 logMAR jedinica, odnosno 1,06 logMAR linija što je također statistički značajno ($p < 0,01$).

Tablica 1: Prikaz kretanja vrijednosti najbolje korigirane vidne oštine (BCVA) tijekom perioda praćenja u skupini pacijenata liječenih monoterapijom bevacizumabom, te p vrijednost usporedbe vidne oštine između pojedinih intervala praćenja. SD= standardna devijacija, N= broj pacijenata, B= početna vrijednost, 1= nakon prve godine, 2= druge godine, 3 = treće godine.

	<i>Početak praćenja (B) N=105</i>	<i>1.godina praćenja(1) N=100</i>	<i>2.godina praćenja (2) N=91</i>	<i>3.godina praćenja (3) N=80</i>	<i>Ho hipoteza B=1 B=2 B=3 1=2 1=3 2=3</i>
Srednja					P<0,01
BCVA	1,074	0,958	0,978	0,968	P<0,01
(SD)	(0,168)	(0,209)	(0,204)	(0,192)	non sign
					non sign
					non sign



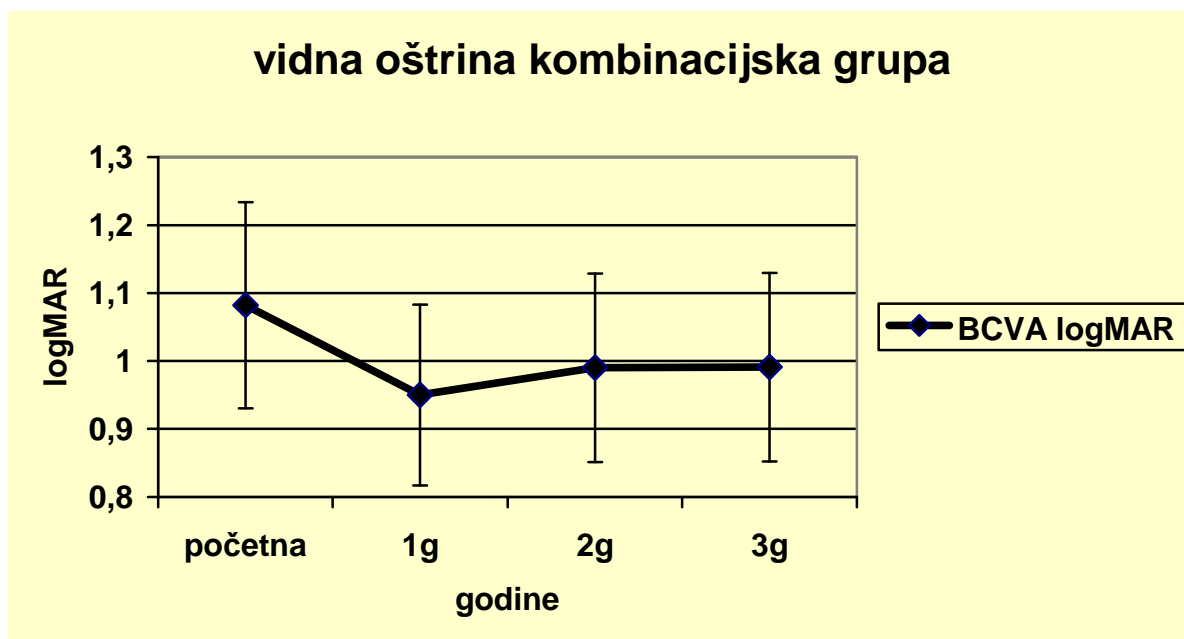
Slika 10: Kretanje najbolje korigirane vidne oštine (BCVA) mjerene u logMAR jedinicama (logaritam minimalne kutne rezolucije) u skupini pacijenata liječenih bevacizumabom tijekom perioda praćenja od 3 godine. Za početna vs. 1,2,3: $p < 0.01$.

U skupini pacijenata liječenih kombinacijskim protokolom tijekom prve godine praćenja došlo je do statistički značajnog poboljšanja vidne oštine ($p < 0,01$) u odnosu na početnu vidnu oštrinu i to za 0,132 logMAR jedinica odnosno za 1,32 logMAR liniju. Tijekom druge godine praćenja vidna oština blago je oslabila za 0,040 logMAR jedinica što nije statistički značajno pogoršanje u odnosu na prvu godinu. U usporedbi sa početnom vidnom oštrinom i vrijednost nakon druge godine praćenja statistički je značajno bolja ($p < 0,01$) i to za 0,092 logMAR jedinica odnosno za 0,92 logMAR liniju. Na posljednoj točki praćenja nakon 3 godine došlo je do dodatnog blagog pogoršanja vidne oštine od 0,001 logMAR jedinica ili 0,01 logMAR liniju u odnosu na drugu godinu što nije statistički značajno pogoršanje niti u odnosu na drugu niti na prvu godinu. Vidna oština nakon tri godine praćenja bolja je za 0,091

logMAR jedinicu ili 0,91 logMAR liniju u odnosu na početnu vidnu oštrinu što je statistički značajno($p < 0,01$).

Tablica 2: Prikaz kretanja vrijednosti najbolje korigirane vidne oštrine (BCVA) tijekom perioda praćenja u skupini pacijenata liječenih kombinacijskim protokolom, te p vrijednost usporedbe vidne oštrine između pojedinih intervala praćenja. SD= standardna devijacija, N= broj pacijenata, B= početna vrijednost, 1= nakon prve godine, 2= druge godine, 3 = treće god.

	<i>Početak praćenja (B) N=105</i>	<i>1.godina praćenja(1) N=101</i>	<i>2.godina praćenja (2) N=91</i>	<i>3.godina praćenja (3) N=82</i>	<i>Ho hipoteza B=1 B=2 B=3 1=2 1=3 2=3</i>
Srednja					P<0,01
BCVA	1,082	0,950	0,990	0,991	P<0,01
(SD)	(0,152)	(0,196)	(0,177)	(0,175)	non sign
					non sign
					non sign



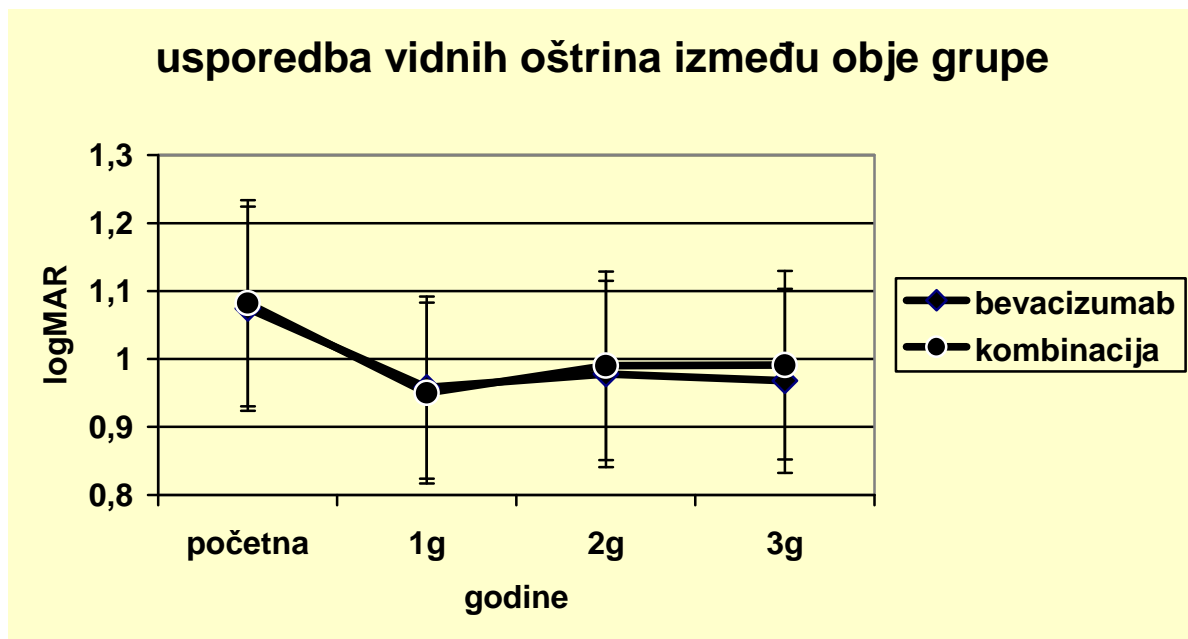
Slika 11: Kretanje najbolje korigirane vidne oštine (BCVA) mjerene u logMAR jedinicama (logaritam minimalne kutne rezolucije) u skupini pacijenata liječenih kombinacijskim protokolom tijekom perioda praćenja od 3 godine. Za početna vs. 1,2,3: $p < 0.01$.

Usporedbom i statističkom analizom podataka najbolje korigirane vidne oštine (BCVA) nakon perioda praćenja od jedne godine između obje grupe utvrđeno je da je došlo do većeg poboljšanja u vidnoj oštini u skupini pacijenata tretiranih kombinacijskim protokolom i to od 0,132 logMAR jedinica u usporedbi sa postignutim poboljšanjem od 0,116 logMAR jedinica u skupini pacijenata tretiranih monoterapijom bevacizumabom, no razlika u vidnoj oštini između promatranih skupina nije bila statistički značajna ($p=0,76$). Tijekom druge godine praćenja postignuto poboljšanje vidnih oština u kombinacijskoj grupi od 0,092 logMAR jedinica i bevacizumab grupi od 0,096 logMAR jedinica također nije dovelo do statistički značajne razlike u BCVA između skupina ($p=0,66$). Tijekom zadnjeg intervala praćenja nakon tri godine postignuta poboljšanja vidne oštine od 0,091 logMAR jedinica u kombinacijskoj skupini i 0,106 logMAR jedinica u bevacizumab skupini također nisu

rezultirala statistički značajnom razlikom BVCA u međusobnoj usporedbi dviju skupina (p=0,41).

Tablica 3: Usporedba kretanja vrijednosti najbolje korigirane vidne oštine (BCVA) početkom studije (B) i tijekom perioda praćenja nakon prve(1), druge(2) i treće(3) godine između obje skupine pacijenata: liječenih monoterapijom bevacizumabom(BEV) i kombinacijskim protokolom(KOMB), te p vrijednost usporedbe vrijednosti BCVA između obje skupine na korespondentnim intervalima praćenja. N= broj pacijenata, B= početna vrijednost, 1= nakon prve godine, 2= druge godine, 3 = treće godine.

	<i>Bevacizumab skupina srednja BCVA</i>	<i>Kombinacijska skupina srednja BVCA</i>	<i>Razlika BCVA B-(interval praćenja) BEV grupa</i>	<i>Razlika BCVA B-(interval praćenja) KOMB grupa</i>	<i>Ho hipoteza BEV= KOMB</i>
Početak praćenja (B)	1,074	1,082	-	-	P=0,73
1. godina praćenja	0,958	0,950	0,116	0,132	P=0,76
2.godina praćenja	0,978	0,990	0,096	0,092	P= 0,66
3.godina praćenja	0,968	0,991	0,106	0,091	P=0,41



Slika 12: Usporedne krivulje kretanja najbolje korigirane vidne oštrine (BCVA) mjerene u logMAR jedinicama (logaritam minimalne kutne rezolucije) u obje skupine pacijenata tijekom perioda praćenja od 3 godine. Za 1,2,3 vs. 1,2,3: $p = \text{non signif.}$ (Opaska: u logMAR jedinicama pad vrijednosti iznosi porast vidne oštrine).

4.2 BROJ INJEKCIJA

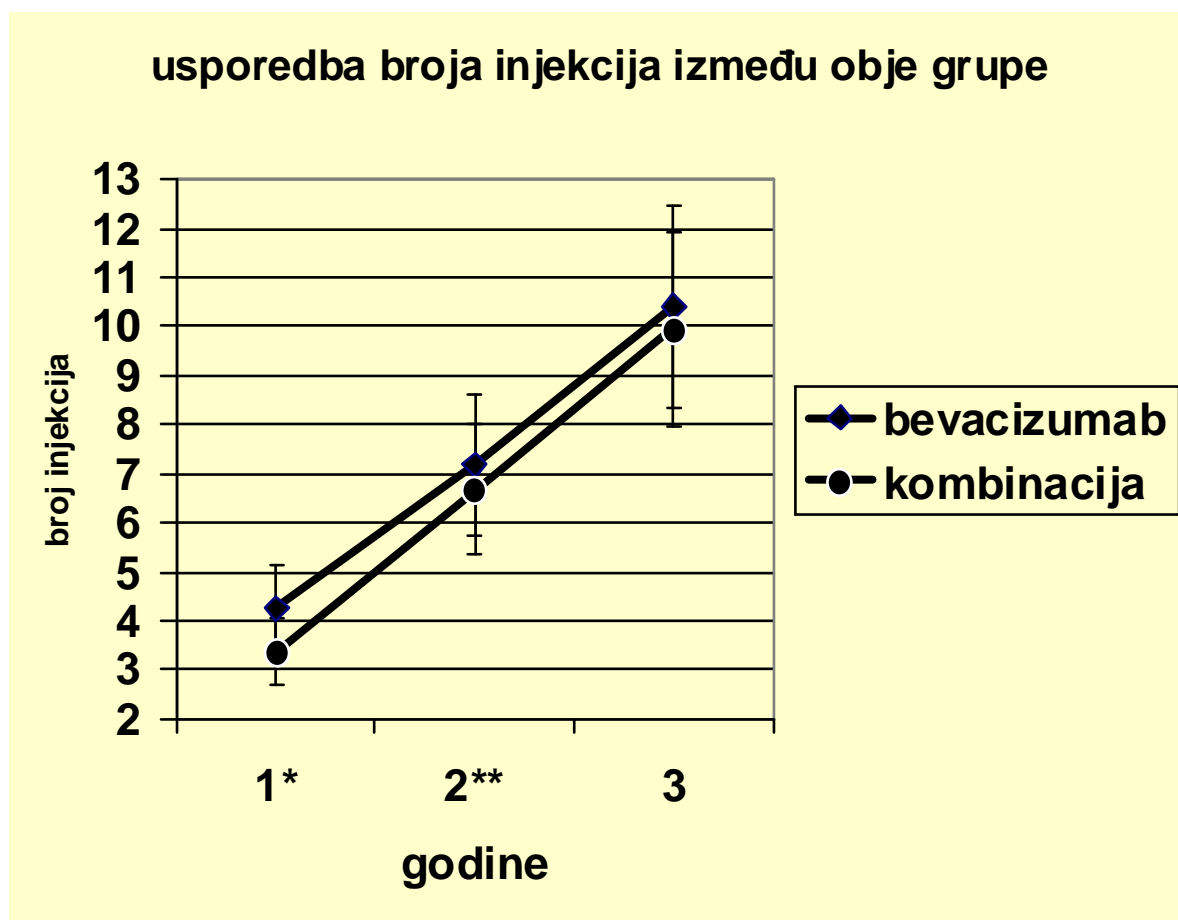
Tijekom perioda praćenja u obje skupine pacijenata, potrebno je bilo primjeniti dodatno liječenje injekcijama bevacizumaba da se zadrži postignuto poboljšanje vidne oštrine. Tako je u bevacizumab skupini prosječan broj primjenjenih injekcija bevacizumaba tijekom prve godine praćenja bio 4,26(SD=1,04) injekcija po pacijentu. Tijekom prve i druge godine praćenja potrebno je bilo primjeniti 7,19 (1,75) injekcija po pacijentu. Na kraju perioda praćenja nakon tri godine, pacijenti u bevacizumab skupini primili su prosječno 10,40 (2,18) injekcija.

U kombinacijskoj skupini tijekom prve godine praćenja prosječan broj primjenjenih injekcija po pacijentu iznosio je 3,36 (0,82). Tijekom prve i druge godine praćenja bilo je potrebno primjeniti 6,68(1,54) injekcija po pacijentu. Na kraju perioda praćenja tijekom tri godine, pacijenti u kombinacijskoj skupini primili su prosječno 9,95 (1,68) injekcija po pacijentu.

Usporedbom i statističkom analizom podataka broja primljenih injekcija između obje skupine tijekom prve, druge i treće godine dobiveni su slijedeći rezultati. Pacijenti u kombinacijskoj skupini tijekom prve godine praćenja dobili su prosječno 0,90 injekcija manje nego pacijenti u bevacizumab skupini što je statistički manji broj injekcija u usporedbi sa bevacizumab skupinom ($p < 0,0001$). Usporedba primjenjenog broja injekcija tijekom prve i druge godine praćenja između bevacizumab skupine i kombinacijske skupine pokazala je da su pacijenti u kombinacijskoj skupini dobili prosječno 0,51 injekcija manje što je statistički značajno manje u odnosu na bevacizumab skupinu ($p = 0,035$). Krajem zadnjeg perioda praćenja tijekom tri godine primjene injekcija gubi se statistička značajnost između primjenjenog broja injekcija: pacijenti u kombinacijskoj skupini dobili su 9,95 injekcija, a pacijenti u bevacizumab skupini 10,40 injekcija, što je razlika od 0,45 injekcija ($p = 0,143$).

Tablica 4: Usporedba kretanja vrijednosti primjenjenog prosječnog broja injekcija tijekom perioda praćenja nakon prve(1), druge(2) i treće(3) godine između obje skupine pacijenata: liječenih monoterapijom bevacizumabom(BEV) i kombinacijskim protokolom(KOMB), te p vrijednost usporedbe vrijednosti broja injekcija između obje skupine na korespondentnim intervalima praćenja. SD= standardna devijacija.

	<i>Bevacizumab skupina Br. injekcija po pacijentu</i>	<i>Kombinacijska skupina Br. injekcija po pacijentu</i>	<i>Razlika u br. injekcija</i>	<i>Ho hipoteza BEV=KOMB</i>
<i>1. godina praćenja</i>	4,26	3,36	0,9	P<0,0001
<i>1+2.godina praćenja</i>	7,19	6,68	0,51	P= 0,035
<i>1+2+3. godina praćenja</i>	10,40	9,95	0,45	P=0,143



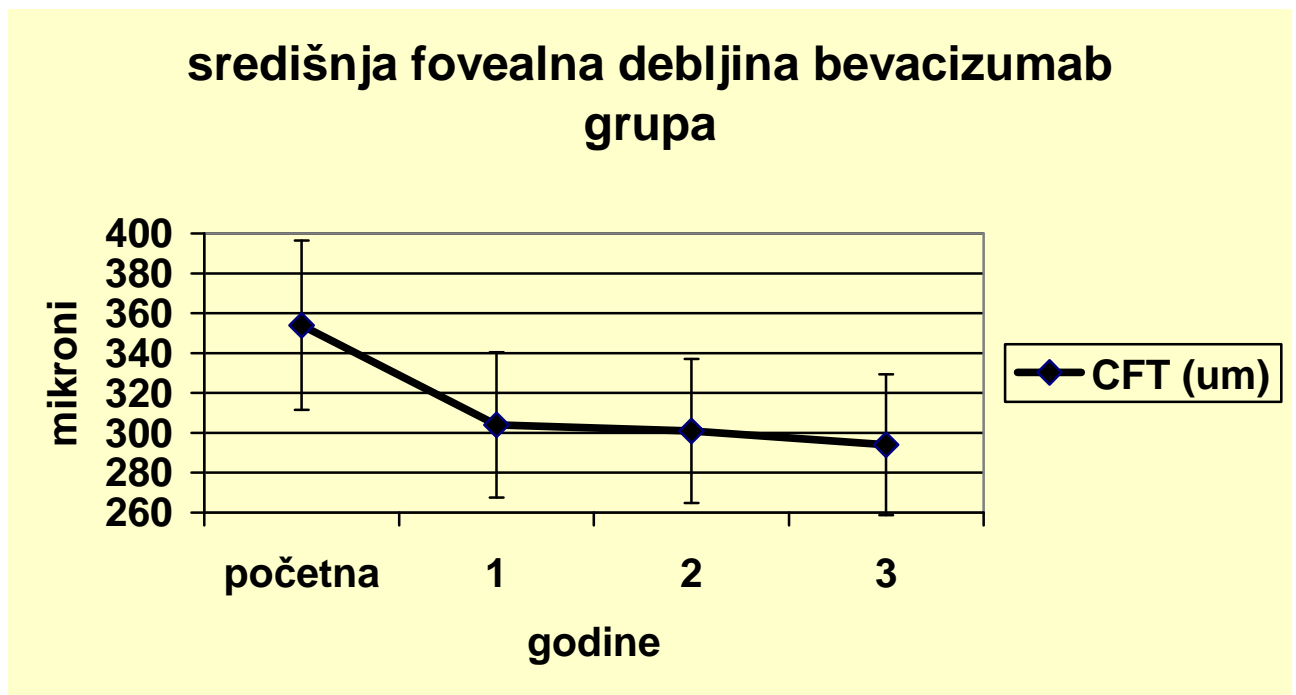
Slika 13: Usporedne krivulje kretanje broja primjenjenih injekcija u obje skupine pacijenata tijekom perioda praćenja od 3 godine. p za 1,2,3 vs.1,2,3 <0,0001*; <0,05**.

4.3 SREDIŠNJA FOVEALNA DEBLJINA (CFT)

U skupini pacijenata liječenih bevacizumabom tijekom prve godine praćenja došlo je do smanjenja središnje fovealne debljine (CFT) u odnosu na početnu CFT za 50 mikrona što je statistički značajno poboljšanje ($p < 0,01$). Tijekom druge godine praćenja došlo je do dodatnog smanjenja CFT za 3 mikrona u odnosu na prvu godinu što nije statistički značajno smanjenje. U usporedbi sa početnom CFT i rezultat nakon 2 godine je statistički značajno bolji ($p < 0,01$) i to za 53 mikrona. Na posljednjoj točki praćenja nakon 3 godine od početka studije, došlo je do dodatnog smanjenja CFT u odnosu na 2. godinu praćenja od 7 mikrona što nije statistički značajno smanjenje niti u odnosu na drugu niti u odnosu na prvu godinu. U usporedbi za početnom CFT, nakon 3 godine praćenja CFT je smanjena za 60 mikrona što je također statistički značajno ($p < 0,01$).

Tablica 5: Prikaz kretanja vrijednosti središnje fovealne debljine (CFT) tijekom perioda praćenja u skupini pacijenata liječenih monoterapijom bevacizumabom, te p vrijednost usporedbe CFT između pojedinih intervala praćenja. SD= standardna devijacija, N= broj pacijenata, B= početna vrijednost, 1= nakon prve godine, 2= druge godine, 3 = treće godine.

	<i>Početak praćenja (B) N=105</i>	<i>1.godina praćenja(1) N=100</i>	<i>2.godina praćenja (2) N=91</i>	<i>3.godina praćenja (3) N=80</i>	<i>Ho hipoteza B=1 B=2 B=3 1=2 1=3 2=3</i>
Srednja CFT(μm) (SD)	354 (46)	304 (43)	301 (39)	294 (35)	P<0,01 P<0,01 P<0,01 non sign non sign non sign

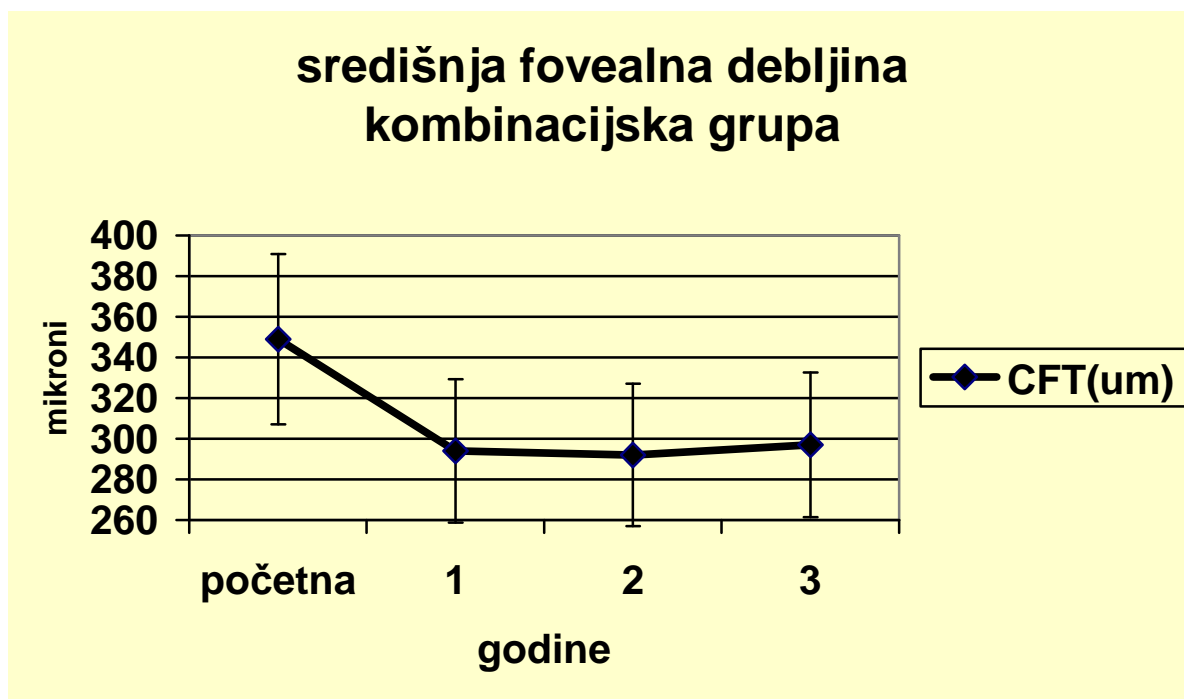


Slika 14: Kretanje središnje fovealne debljine (CFT) u skupini pacijenata liječenih bevacizumabom tijekom perioda praćenja od 3 godine. Za početna vs. 1,2,3: $p < 0.01$.

U skupini pacijenata liječenih kombinacijskim protokolom tijekom prve godine praćenja došlo je do statistički značajnog poboljšanja CFT ($p < 0,01$) u odnosu na početnu CFT i to za 55 mikrona. Tijekom druge godine CFT se blago smanjila za 2 mikrona što nije statistički značajno poboljšanje u odnosu na prvu godinu. U usporedbi sa početnom CFT i vrijednost nakon druge godine praćenja statistički je značajno bolja ($p < 0,01$) i to za 57 mikrona. Na posljednoj točki praćenja nakon 3 godine došlo je do blagog povećanja CFT od 5 mikrona u odnosu na drugu godinu što nije statistički značajno pogoršanje niti u odnosu na drugu niti na prvu godinu. CFT nakon tri godine praćenja bolja je za 52 mikrona u odnosu na početnu CFT što je statistički značajno ($p < 0,01$).

Tablica 6: Prikaz kretanja vrijednosti središnje fovealne debljine (CFT) tijekom perioda praćenja u skupini pacijenata liječenih kombinacijskim protokolom, te p vrijednost usporedbe CFT između pojedinih intervala praćenja. SD= standardna devijacija, N= broj pacijenata, B= početna vrijednost, 1= nakon prve godine, 2= druge godine, 3 = treće godina.

					<i>Ho hipoteza</i>
					<i>B=1</i>
					<i>B=2</i>
					<i>B=3</i>
					<i>1=2</i>
					<i>1=3</i>
					<i>2=3</i>
	<i>Početak praćenja (B) N=105</i>	<i>1.godina praćenja(1) N=101</i>	<i>2.godina praćenja (2) N=91</i>	<i>3.godina praćenja (3) N=82</i>	
Srednja					P<0,01
CFT (µm)	349	294	292	297	P<0,01
(SD)	(41)	(34)	(32)	(42)	P<0,01
					non sign
					non sign
					non sign

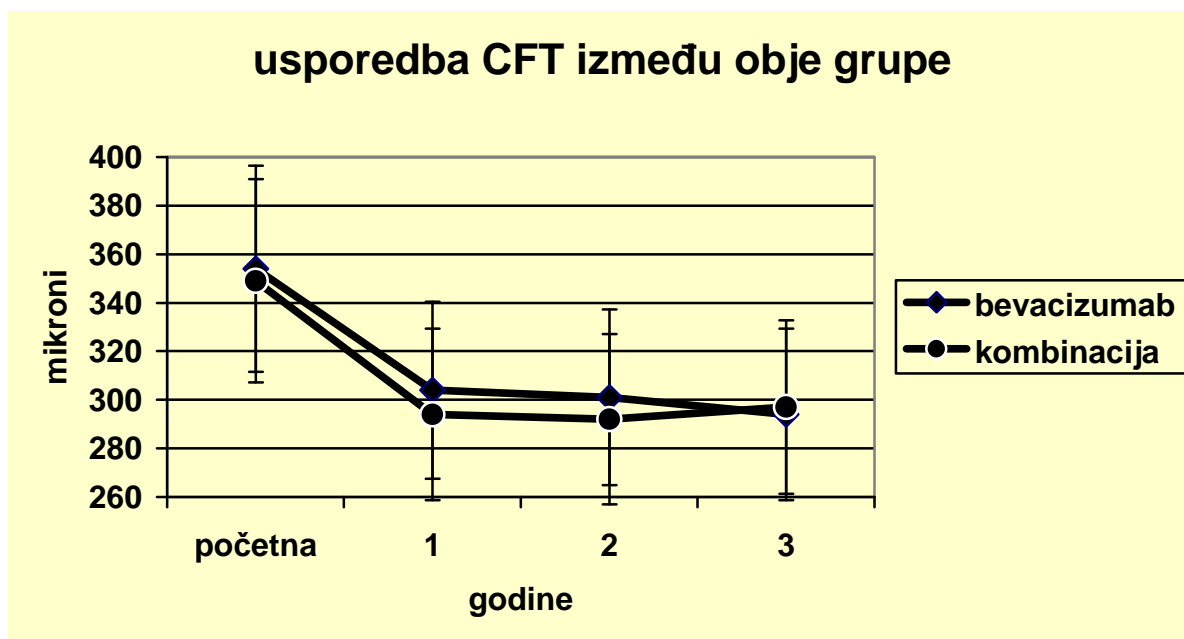


Slika 15: Kretanje središnje fovealne debljine (CFT) u skupini pacijenata liječenih kombinacijskim protokolom tijekom perioda praćenja od 3 godine. Za početna vs. 1,2,3: $p < 0.01$.

Usporedbom i statističkom analizom podataka CFT nakon perioda praćenja od jedne godine između obje skupine utvrđeno je da je došlo do većeg smanjenja CFT u skupini pacijenata tretiranih kombinacijskim protokolom i to od 55 mikrona u usporedbi sa postignutim poboljšanjem od 50 mikrona u skupini pacijenata tretiranih monoterapijom bevacizumabom, što nije rezultiralo statističkom značajnošću CFT između skupina ($p=0,07$). Tijekom druge godine praćenja usporedba postignutih smanjenja CFT između kombinacijske grupe od 53 mikrona i bevacizumab grupe od 57 mikrona također nije dovela do statističke razlike u CFT između dvije skupine ($p=0,08$). Tijekom zadnjeg intervala praćenja nakon tri godine postignuto je smanjenje CFT od 52 mikrona u kombinacijskoj skupini i 60 mikrona u bevacizumab skupini, no u međusobnoj usporedbi između dvije skupine vrijednost CFT nije bila statistički značajna ($p=0,62$).

Tablica 7: Usporedba kretanja vrijednosti CFT početkom studije(B) i tijekom perioda praćenja nakon prve(1), druge(2) i treće(3) godine između obje skupine pacijenata: liječenih monoterapijom bevacizumabom(BEV) i kombinacijskim protokolom(KOMB), te p vrijednost usporedbe vrijednosti CFT između obje skupine na korespondentnim intervalima praćenja. N= broj pacijenata, B= početna vrijednost, 1= nakon prve godine, 2= druge godine, 3 = treće godine.

	<i>Bevacizumab skupina srednja CFT</i>	<i>Kombinacijska skupina Srednja CFT</i>	<i>Razlika CFT B-(interval praćenja) BEV grupa</i>	<i>Razlika CFT B-(interval praćenja) KOMB grupa</i>	<i>Ho hipoteza BEV= KOMB</i>
Početak praćenja (B)	354	349	-	-	P=0,43
1. godina praćenja	304	294	50	55	P=0,07
2.godina praćenja	301	292	53	57	P= 0,08
3.godina praćenja	294	297	60	52	P=0,62

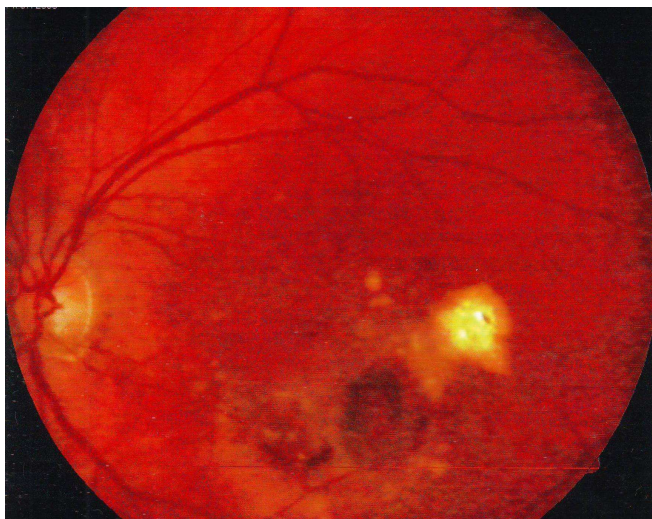

Slika 16: Usporedne krivulje kretanje središnje fovealne debljine (CFT) u obje skupine pacijenata tijekom perioda praćenja od 3 godine. Za 1,2,3 vs. 1,2,3: $p = \text{non signif.}$ (pad vrijednosti iznosi poboljšanje).

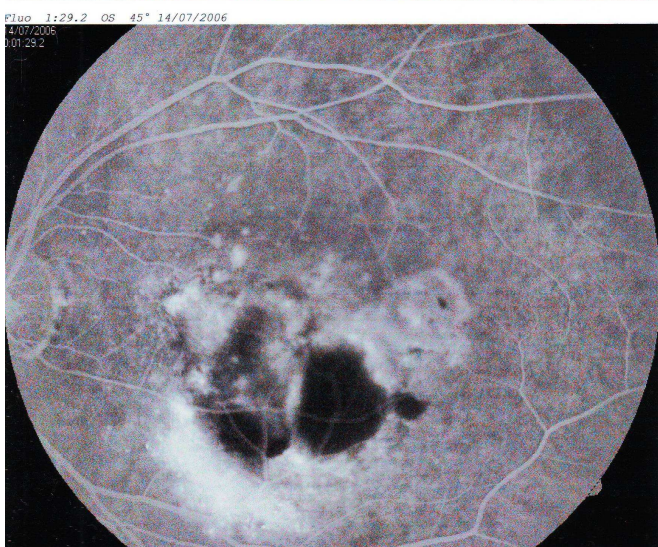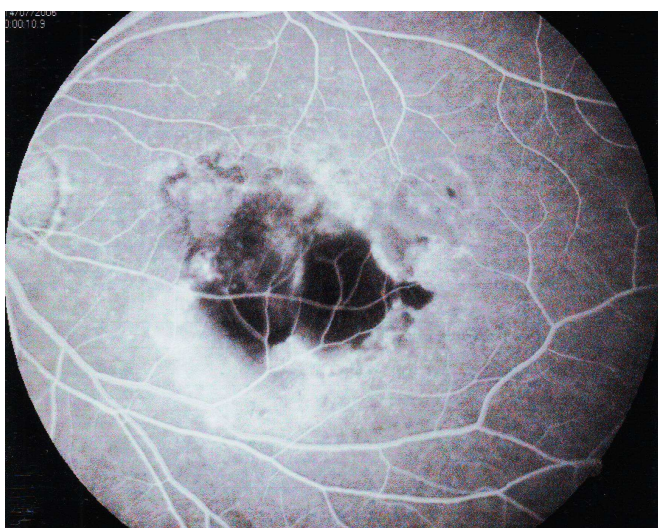
4.4 KOMPLIKACIJE

Pet puknuća retinalnog pigmentnog epitela detektirano je u skupini pacijenata liječenih bevacizumabom, dok ova komplikacija nije zamijećena u kombinacijskoj skupini. Od zamijećena 22 odvajanja stražnje staklovine (PVD), 10 ih je bilo u kombinacijskoj skupini, a 12 u bevacizumab skupini. Nije bilo pojave toksične upalne reakcije, endoftalmitisa ili tromboembolijskih događaja tijekom perioda praćenja. Manji broj pacijenata žalio se na blago zamagljen vid poslije primjene injekcije što je spontano nestalo tijekom nekoliko dana nakon primjene injekcije.

Nativna slika, FAG i OCT prikaz dva odabrana pacijenata iz bevacizumab i kombinacijske grupe, prije početka liječenja i 3g nakon primjene liječenja (Slike 17-24).

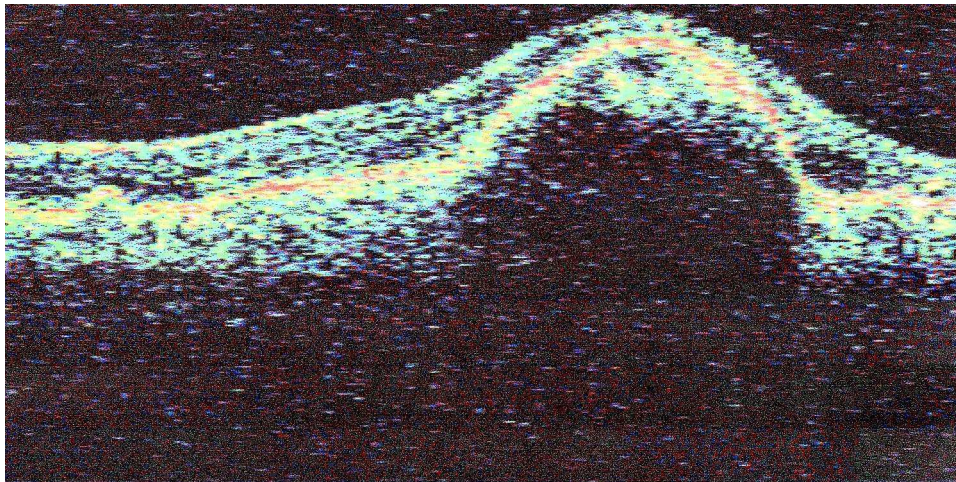


Slika 17: Pacijentica N.U. 76 g, nativni prikaz

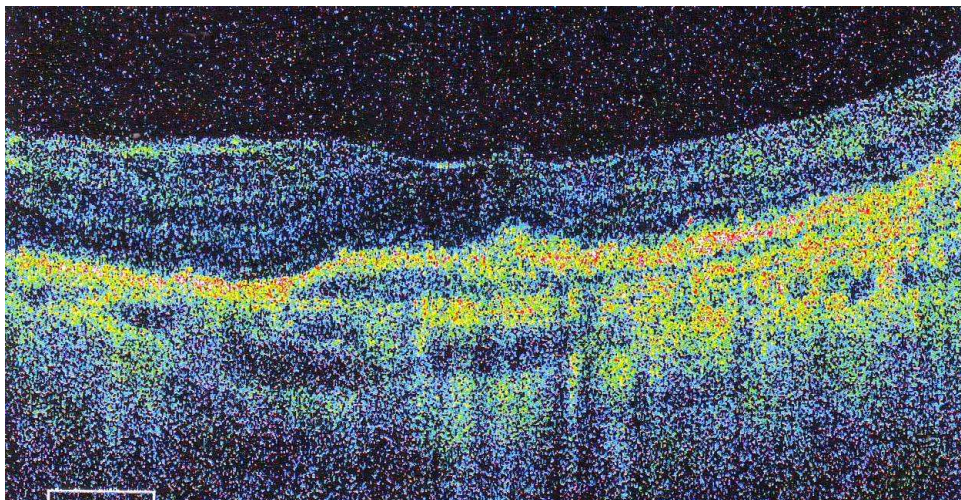


Slika 18: Pacijentica N.U. 76 g, prikaz na fluoresceinskoj angiografiji (rana i kasna faza).

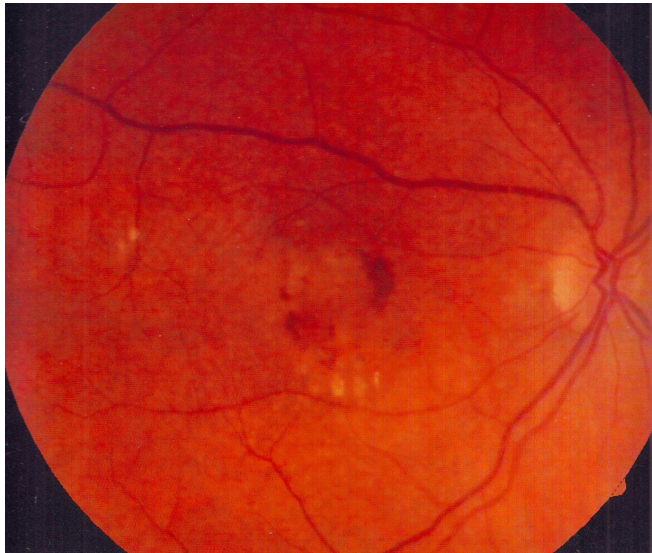Vidi se blokada retrofluorescencije hemoragijom i propuštanje kontrasta iz kombinirane CNV



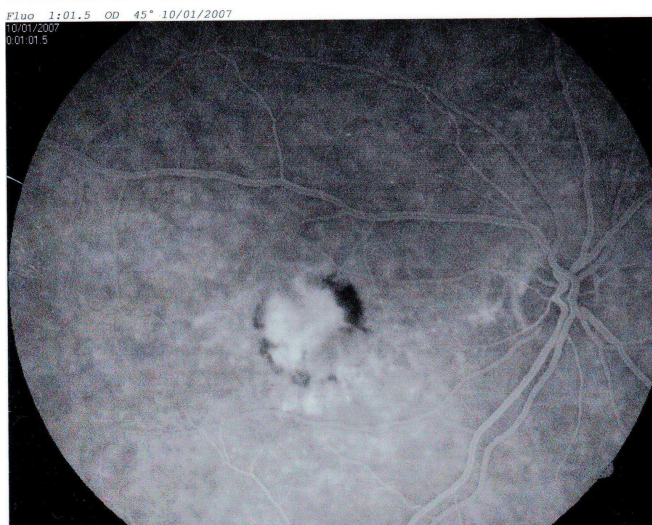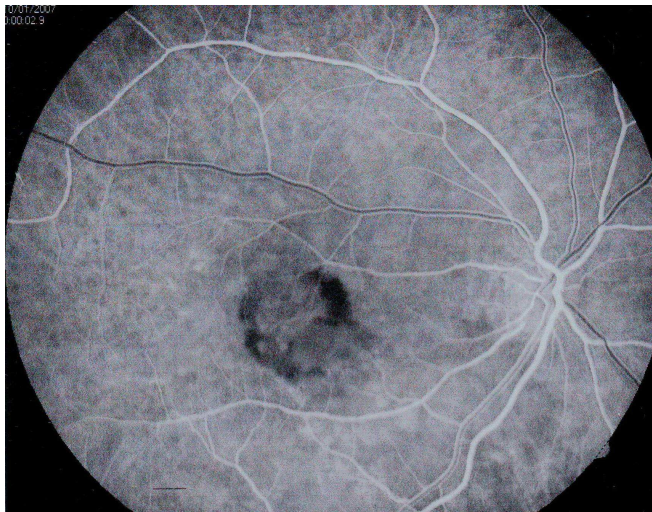
Slika 19: Pacijentica N.U. 76 g, OCT prikaz (Stratus II uređaj). Na slici se vidi nakupljanje intraretinalne i subepitelne tekućine prije početka liječenja.



Slika 20: Pacijentica N.U. 76 g, OCT prikaz (Optopol uređaj). Na slici se vidi rezolucija tekućine 3g nakon liječenja intravitrealnim bevacizumabom.

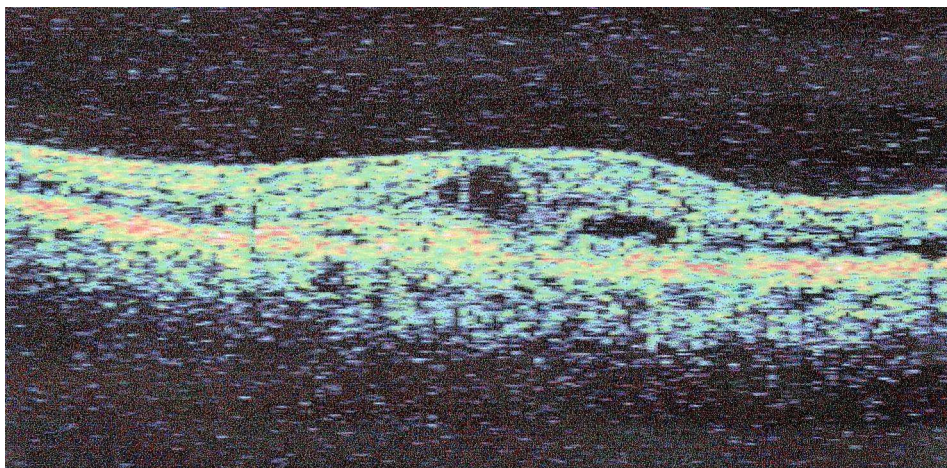


Slika 21: Pacijentica R.K. 74 g, nativni prikaz

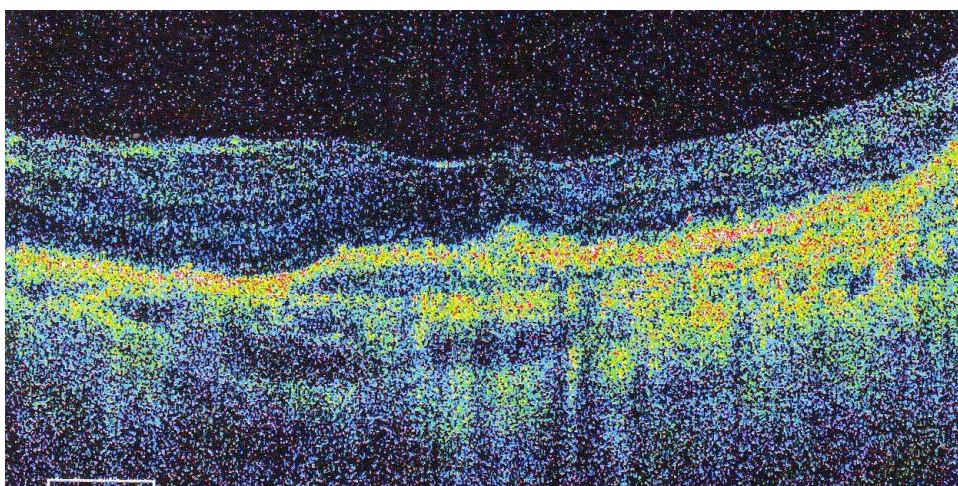


Slika 22: Pacijentica R.K. 74 g, prikaz na fluoresceinskoj angiografiji (rana i kasna faza).

Vidi se rubna hemoragija i propuštanje kontrasta iz kombinirane CNV.



Slika 23: Pacijentica R.K. 74 g, OCT prikaz (Stratus II uređaj). Na slici se vidi nakupljanje intraretinalne i subretinalne tekućine prije početna liječenja.



Slika 24: Pacijentica R.K. 74 g, OCT prikaz (Optopol uređaj). Na slici se vidi rezolucija tekućine 3g nakon kombiniranog liječenja intravitrealnim bevacizumabom i fotodinamskom terapijom verteporfinom.

5. RASPRAVA

Kombinacijsko liječenje kao dokazani koncept primjenjuje se u medicini u različitim područjima djelatnosti. Tako se u onkološkom liječenju kombiniraju različiti kemoterapeutici i citostatici da bi se pojačao učinak djelovanja na tumorske stanice i smanjila potrebna doza pojedinog kemoterapeutika i tako smanjile nuspojave liječenja. U liječenju arterijske hipertenzije sinergijski učinak na sniženje krvnoga tlaka postiže se kombinacijom antihipertenziva koji imaju djelovanje na različite segmente u patofiziološkom lancu arterijske hipertenzije (diuretici, inhibitori kalcijevih kanala, beta blokatori, inhibitori stvaranja angiotenzina). Isto tako u liječenju teških bakterijskih infekcija često se kombiniraju antibiotici različitog djelovanja da se pokrije širi spektar djelovanja ili da se ojača baktericidnost primjenjenih lijekova. Neovaskularna makularna degeneracija je bolest multiple i nejasne etiopatogeneze te je zbog takve prirode bolesti potencijalno moguće djelovati na različite poluge i faze patofiziologije same bolesti. Fotodinamska terapija verteporfinom (PDT) počela se primjenjivati prije 9 godina te je prva indikacija za ovu bolest bila u liječenju predominantno klasične neovaskularne membrane (CNV), odnosno tipa lezije u kojoj je klupko neovaskularnih žila smješteno subretinalno(57). Ovim liječenjem postignuto je usporavanje tijeka bolesti, po prvi se puta u povijesti učinkovito moglo djelovati na prirodni tijek ove bolesti te u značajnog broja pacijenata usporiti ili spriječiti nastup značajnog pada vidne oštrine. Samo djelovanje PDT-a na minimalno klasični ili okultni tip lezije gdje je neovaskularna membrana smještena u dubljim retinalnim slojevima ispod retinalnog pigmentnog epitela nije se pokazalo toliko učinkovito te je dovelo samo do stabilizacije stanja te poboljšanja tek u manjih lezija(58,59). S obzirom na dublju lokalizaciju okultnih i minimalno klasičnih membrana u odnosu na klasične membrane, time je njihova izloženost aktivacijskom svjetlu umanjena zbog okolinskih faktora (retinalni pigmentni

epitel, hemoragija, eksudat, ožiljno tkivo). S obzirom da je na taj način aktivacija lijeka u neovaskularnom tkivu otežana, time se može i djelom objasniti limitirajući učinak djelovanja fotodinamske terapije na ovaj tip lezije u usporedbi sa klasičnom lezijom. Način da se zaobiđe ova prepreka i postigne djelovanje na neovaskularno tkivo smješteno u dubljim slojevima jest primjena antiVEGF lijekova intravitrealno koji putem difuzije dopiru u dublje slojeve mrežnice(66). Regresija neovaskularne lezije može se postići osim primjenom fotodinamske terapije i primjenom antiVEGF lijekova(73,74), ali je bilo potrebno primjeniti intravitrealni ranibizumab svaki mjesec tijekom najmanje godine dana. Stoga postoji biološka logika da se koroidalna neovaskularna membrana tretira kombinacijom lijekova koji bi uništili neovaskularno tkivo koje je prisutno u leziji putem vazookluzije (PDT) te inhibirali novi rast patoloških žila inhibicijom signala potrebitih za njihov rast putem vaskularnog endotelnog čimbenika rasta (antiVEGF). Time bi se djelovalo na različite faze razvoja koroidalne neovaskularizacije. Brojne su studije dokazale da koncept kombinacijske terapije djeluje (101,102,103,104,105,106,107,108).

S obzirom da je uvođenjem antiVEGF lijekova u liječenje neovaskularne degeneracije makule postignut dodatni iskorak u funkcionalnom smislu, te je u velikog broja pacijenata na 2 godine zaustavljen pad vida, a u trećine došlo i do značajnijeg oporavka vidne funkcije (73,74), *conditio sine qua non* za primjenu kombinacijskog liječenja neovaskularne degeneracije makule prvenstveno mora biti postizanje rezultata koji neće biti funkcionalno inferiorniji u odnosu na monoterapiju antiVEGF lijekovima. Ukoliko se takav neinferiorniji učinak dokaže, nadalje je potrebno pokazati bi li liječenje kombinacijskim protokolom zahtijevalo manji ili barem isti broj retreatmana te bili imalo jednaki ili bolji sigurnosni profil. Tek ukoliko budu zadovoljena ova 3 faktora, kombinacijsko liječenje moglo bi preuzeti veliku ulogu u liječenju

neovaskularne makularne degeneracije. Upravo ovaj rad svojim rezultatima pridonosi odgovorima na ova tri važna pitanja.

Tijekom svih perioda praćenja u obje skupine pacijenata došlo je do poboljšanja najbolje korigirane vidne oštine (BCVA) i smanjenja središnje fovealne debljine (CFT). Tako je u bevacizumab skupini nakon godinu dana vidna oštrina poboljšana za 1,16 logMAR liniju što je značajno poboljšanje u odnosu na početnu vidnu oštrinu. Ovo statistički značajno poboljšanje u usporedbi sa početnom vidnom oštrinom održano je tijekom druge i treće godine praćenja uz blaže neznačajne varijacije. Iz ovih podataka vidljivo je da je primjena bevacizumab injekcija tijekom 3 godine praćenja uspjela popraviti vidnu oštrinu te održati postignuti rezultat. Time je još jednom pokazano da je intravitrealna primjena bevacizumaba učinkovita metoda liječenja neovaskularne degeneracija makule koja u dobrog dijela pacijenata dovodi do poboljšanja vidne funkcije te dostignuto poboljšanje održava na dostignutoj razini. Ovaj rezultat konzistentan je sa brojnim serijama pacijenata koje su ispitivale primjenu bevacizumaba u liječenju neovaskularne AMD (67,68,69,70,71). No da bi se zadržala postignuta vidna oštrina potrebno je pacijente redovito pratiti i po potrebi primjenjivati liječenje u slučaju kliničke i OCT verifikacije aktivnosti bolesti. Vidljivo je iz broja primjenjenih injekcija da je liječenje bilo potrebno nastaviti i tijekom druge i treće godine, a samo u malog broja pacijenata, došlo je do inicijalnog smirenja bolesti i dugotrajne remisije.

U kombinacijskoj skupini također je došlo do značajnog poboljšanja vidne oštine u odnosu na početnu vidnu oštrinu, tijekom prve godine praćenja i to za 1,32 logMAR liniju. Tijekom druge i treće godine došlo je do neznatnog slabljenja vidne oštine što nije bilo statistički značajno, pa se tako dostignuto poboljšanje vidne oštine u odnosu na početnu oštrinu održalo

tijekom sve tri godine praćenja. Rezultat je konzistentan sa drugim serijama koje su ispitivale kombinacijsko liječenje neovaskularne AMD (103,104,105,107). Rezultatima ove studije pokazalo se da je kombinacijsko liječenje kao i monoterapijsko liječenje bevacizumabom, učinkovito u poboljšanju vidne oštine u dobrog dijela pacijenata te da se postignuti rezultat može održati tijekom dužeg perioda praćenja od 3 godine, ali uz dodatnu primjenu injekcija bevacizumaba što je vidljivo iz broja potrebitih primjenjenih injekcija posebice tijekom druge i treće godine praćenja. Ovaj rezultat jasno pokazuje da fotodinamska terapija verteporfinom u kombinaciji sa bevacizumabom postiže bolji rezultat od same monoterapije verteporfinom koja je uspjela usporiti gubitak vidne oštine, ali ga ne i potpuno zaustaviti(57). Time je dodatno pokazano da je liječenje antiVEGF faktorima superiornije u odnosu na monoterapiju verteporfinom jer kod primjene antiVEGF lijekova u velike većine pacijenata dolazi do zaustavljanja daljnjeg gubitka vida, a u trećine i do poboljšanja (73,74). No kombinacija antiVEGF faktora i verteporfina također dovodi do zaustavljanja pada vidne oštine i stabilizacije dosegnutog poboljšanja tijekom 3 godine što jasno pokazuju ovi rezultati. Dakle iz ovih rezultata može se zaključiti da samo liječenje fotodinamskom terapijom nije odgovorno za usporavanje oporavka vidne funkcije, jer se dodatkom antiVEGF faktora postiže sličan trend poboljšanja i održanja postignutog poboljšanja kao u monoterapije antiVEGF-om.

Iz dobivenih rezultata jasno je vidljivo da oba terapijska protokola imaju jasan potencijal za poboljšanje vidne oštine i za održavanje postignutog poboljšanja tijekom dugog perioda praćenja. No da bi se postignuti pozitivni učinak održao potrebno je do nastupa remisije bolesti nastaviti primjenu lijekova te ponovo uključiti lijekove u slučaju recidiva. Takav pristup liječenju bolesti zahtijeva konstantno praćenje pacijenata, izlaže pacijente rizicima nuspojava te dovodi do slabije suradnje zbog zamora pacijenata tijekom dužeg perioda

liječenja. Biološki je razumljiva potreba za ponavljanjem liječenja. I PDT i bevacizumab djeluju na posljednju odnosno predposljednju fazu bolesti, kada je već kaskada za stvaranje koroidalne neovaskularizacije pokrenuta. Sami inicijalni momenti koji su doveli do aktivacije gena za produkciju VEGF-a i dalje su prisutni i nisu zahvaćeni danas dostupnim liječenjem. Stoga je moguće da bi dodatna kombinacija primjene faktora koji djeluju na ranije korake u fazi stvaranja VEGF-a (transkripcija gena, upala, hipoksija) sa postojećim liječenjem dovela do još boljih rezultata i produženja remisije.

Uspoređujući dostignuta poboljšanja vidne oštine tijekom prve, druge i treće godine između obje skupine, vidljivo je da je veće poboljšanje vidne funkcije nakon prve godine praćenja postignuto u skupini pacijenata liječenih kombinacijskim pristupom, no to dostignuto poboljšanje nije bilo statistički značajnije od poboljšanja postignutog u pacijenata liječenih samo primjenom bevacizumaba niti na jednom intervalu praćenja. Ovaj podatak pokazuje da bi mogao postojati određeni potencijal kombinacijskog liječenja da postigne sinergistički učinak u funkcionalnom smislu u odnosu na monoterapiju bevacizumabom, no analizirajući podatke iz ove studije, taj potencijal je skroman i nije postojala statistička značajnost. Da bi se dokazala eventualna statistička značajnost u postizanju sinergije u odnosu na funkcionalni rezultat očito bi trebalo uključiti dosta veći broj pacijenata što je moguće samo u multicentričnim studijama, no već i rezultat ove studije pokazuje da potencijal sinergije u funkcionalnom smislu kombinacijskog liječenja nije posebice izražen. Moguće je da bi velike multicentrične studije mogle dokazati određenu sinergiju, no očito je da bi ona bila sudeći po rezultatima ove studije, kao i nekih drugih studija(110) skromna. To gledište podupiru i studije koje su pokazale i određeni potencijal za funkcionalnu sinergiju(103,111). Dakle ako funkcionalna sinergija postoji, ona je skromna i u kliničkom smislu nedovoljna da bi se kombinacijsko liječenje primjenjivalo zbog funkcionalno boljih rezultata. No posebice je

bitno naglasiti da kombinacijsko liječenje u funkcionalnom smislu nije inferiornije od monoterapije antiVEGF lijekovima, što ostavlja značajan prostor da se kombinacijsko liječenje primjenjuje ukoliko postoje drugi značajni doprinosi ovog terapijskom protokola. U studijama o PDT-u pokazalo se da samo liječenje verteporfinom dovodi do hipoksije koriokapilarisa makule(57) te se time potaknula bojazan da svako uključivanje verteporfina u liječenje eksudativne degeneracije, iako sa velikom potencijalom za stabilizaciju stanja, nužno dovodi do slabije mogućnosti za rehabilitaciju i regeneraciju tkiva te time ograničava moguće poboljšanje vidne funkcije. Stoga su pokrenute određene kliničke serije (112,113) koje su upotrebljavale smanjenu energiju fotodinamskog protokola, da bi se umanjilo potencijalno oštećenje zdrave cirkulacije te time omogućila i regeneracija i poboljšanje vidne funkcije. Ova klinička studija, kao i druge kliničke studije(110) pokazale su da kombinacijsko liječenje u kojemu je verteporfinu dodana primjene antiVEGF faktora također dovodi do jednako superiornih rezultata kao i monoterapijsko liječenje antiVEGF faktorima, što jasno pokazuje da sama primjena verteporfina ne umanjuje potencijal za oporavak vidne funkcije.

Analizirajući broj injekcija koji je bilo potrebno primjeniti u obje skupine tijekom perioda praćenja od tri godine vidljivo je da je u svakoj od skupina bilo potrebno nastaviti liječenje tijekom svake godine praćenja i primijeniti dodatno liječenje da bi se postigla kontrola bolesti. Ovaj podatak jasno govori da terapijski protokoli koje imamo danas na raspolaganju, a prije svega monoterapija antiVEGF čimbenicima, ili kombinacija fotodinamske terapije verteporfinom sa antiVEGF čimbenicima, prije svega zahtjevaju dugotrajno kontinuirano liječenje. Time zapravo neovaskularna degeneracija makule poprima karakteristike kronične bolesti koja se može i mora redovito kontrolirati, a zadržavanje vidne funkcije moguće je samo ukoliko se liječenje redovito primjenjuje. Ovakav način liječenje predstavlja značajan teret za samoga pacijenta koji postaje ovisan o stalnoj primjeni lijekova te podložan

multiplikaciji mogućih nuspojava tijekom intraokularne primjene lijeka, koje u svakom trenutku mogu dovesti do vrlo teških i po vid opasnih posljedica. Ovaj kontinuirani i dugotrajni postupak liječenja dovodi i liječnike kliničare u situacije u kojima moraju balansirati i nijansirati između potrebe da se nastavi liječenje i zadrži postignuti funkcionalni učinak, te s druge strane rizika samog liječenja kao i želje da se samim pacijentima olakša cijeli postupak, te da se intervali između dolazaka pacijenata na liječenje produže te tako poveća suradnja (engl „compliance“). Nadalje, način liječenja koji zahtjeva kontinuiranu primjenu ovako skupih lijekova predstavlja također i teret za pojedinca koji sam snosi troškove liječenja ili za zdravstveni sustav koji ima zadaću da sve većem i većem broju pacijenata osigura i očuva vidna funkcija. Upravo je i cilj ovog rada stoga i bio utvrditi može li se kombinacijskim protokolom osim funkcionalne sinergije postići i smanjenje potrebe za ponavljanjem liječenja, što u konkretnom slučaju znači, smanjenje potrebnog broja injekcija odnosno produženje perioda remisije. Iako nije jasno dokazana funkcionalna sinergija u smislu dodatnog poboljšanja vidne oštine u kombinacijskoj skupini u odnosu na monoterapijsku skupinu, vrlo je značajno saznanje dobiveno analizom vidnih oština obje skupine pacijenata da kombinacijska skupina zadržava jednako dobar funkcionalni rezultat koji se postiže i monoterapijom bevacizumabom. S obzirom da nije postignut inferiorniji funkcionalni rezultat u kombinacijskom protokolu liječenja, upravo analiza potrebe ponavljanja liječenja, a u konkretnom slučaju dodatne primjene injekcija bevacizumaba, postaje ključno pitanje kombinacijskog protokola liječenja. U skupini pacijenata liječenih monoterapijom bevacizumabom bilo je potrebno 4,2 injekcije tijekom prve godine praćenja u usporedbi sa 3,3 injekcije u sklopu kombinacijskog protokola. Ovakav rezultat uz statističku značajnost ($p < 0,0001$) pokazuje potencijal kombinacijskog liječenja da smanji potrebu za dodatnom primjenom injekcija bevacizumaba u kombinaciji sa fotodinamskom terapijom verteporfinom. S obzirom da je prosječno smanjenje oko 1 injekcije tijekom prve godine, to

znači da je u određenog broja pacijenata postignuto i smanjenje od 2-3 injekcije ukoliko se u terapiji primjeni i liječenje verteporfinom. S druge strane to znači da u nekih pacijenata također nije bilo postignuto smanjenje broja injekcija u odnosu na monoterapiju bevacizumabom. I neke najnovije studije navode na zaključak da se kombinacijskim liječenjem može postići smanjenje broja potrebitih injekcija(111,113). Zadaća je dodatnih studija pokušati izdvojiti i analizirati koji su to kriteriji koji dovode do značajnijeg smanjenja potrebe za primjenom injekcija ukoliko se u liječenje uključi i fotodinamska terapija verteporfinom, kako bi se maksimalno iskoristio ovaj pozitivni učinak kombinacijskog liječenja. Potvrda sposobnosti fotodinamske terapije verteporfinom da uz jednaku funkcionalnu uspješnost, smanji potrebu za ponavljanjem liječenja, odnosno produženjem perioda remisije, može se uvidjeti i analizom broja potrebnih injekcija tijekom perioda praćenja od 2 godine. U skupini pacijenata liječenih bevacizumabom bilo je potrebno primijeniti 7,19 injekcija, a u kombinacijskoj skupini 6,68 injekcija, što je za 0,51 injekciju manje. Ovakav rezultat je granično statistički značajan ($p=0,035$). Moglo bi se zaključiti da se pozitivni učinak terapije verteporfinom na produženje remisije odnosno intervala bez potrebe za injekcijom gubi tijekom druge godine jer je prošao duži period vremena od same primjene verteporfina, te bi se moglo sugerirati da je potrebno ponoviti postupak fotodinamske terapije tijekom ponovljenog liječenja. Ovakav mogući terapijski protokol osim jasnog cilja da utvrdi bi li ponavljanje primjene fotodinamske terapije verteporfinom ponovo produžilo period remisije, također bi mogao imati i posljedice na vidnu funkciju. Moguće je da bi zbog izazivanja hipoksije koriokapilarisa(57), ponavljana primjena fotodinamske terapije, unatoč pozitivnom učinku na produženje intervala bez injekcija, mogla dovesti do slabljenja poboljšanja vidne funkcije u odnosu na monoterapiju. Upravo se odgovor na ovo pitanje očekuje dovršenjem velikih multicentričnih studija DENALI i RADICAL koje ispituju funkcionalni učinak i potrebu za ponavljanjem liječenja kod kombinacijske primjene

fotodinamske terapije verteporfinom i ranibizumaba (antiVEGF lijek istog djelovanja kao i bevacizumab). Ove studije imaju također osim osnovnog terapijskog protokola kakav je primjenjen u ovome radu, i modificirani protokol koji uključuje fotodinamsku terapiju manje energije (25mJ/m²), za razliku od standardne fotodinamske terapije (50mJ/m²) koja je primjenjivana u ovome radu. Smanjenjem apsorbirane energije ispituje se mogućnost da se smanji hipoksija koriokapilarisa i moguće neželjeno djelovanje na oksigenaciju makule, i time moguće oštećenje vidne funkcije, a s druge strane zadrži pozitívni okluzívni učinak samog liječenja na patološke žile koroidalne neovaskularne membrane koja leži u podlozi neovaskularne degeneracije makule. Osim toga RADICAL studija uključuje i dodatnu primjenu kortikosteroida uz samu fotodinamsku terapiju verteporfinom i ranibizumabom. Ovakva trojna terapija mogla bi imati dodatni pozitívni sinergistički efekt na samu vidnu funkciju i/ili produženje perioda remisije. Dokazano je da primjena fotodinamske terapije dovodi do trenutnog povećanog otpuštanja čimbenika VEGF, te do otpuštanja proinflatornih medijatora(114), što bi se moglo pokušati blokirati osim primjenom antiVEGF čimbenika i primjenom kortikosteroida. Već su i studije provedene prije antiVEGF ere, kada se fotodinamska terapija verteporfinom kombinirala sa intravitrealnom primjenom triamcinolona (depo preparat kortikosteroida) pokazale da se uz održani funkcionalni učinak, potreba za ponavljanjem liječenja smanjuje (97,98,99,100).

Osim mogućnosti dodavanja kortikosteroida u kombinacijski protokol, čiji će mogućí dodatni učinak biti poznat objavom rezultata RADICAL studije, te smanjenja apsorbirane energije tijekom fotodinamske terapije, također je moguće na eventualne neželjene učinke djelovati i smanjenjem doze intravenski primjenjenog verteporfina kao i smanjenje vremena tijekom primjene aktivacijskog svjetla. Svi ovi mogućí koraci imali bi za cilj zadržati pozitívne efekte

fotodinamske terapije, a pokušati smanjiti terapijom induciranu hipoksiju koriokapilarisa i makule odnosno moguće neželjene učinke.

Negativni učinak fotodinamske terapije na hipoksiju koriokapilarisa mogao bi se smanjiti i dodatnom selekcijom pacijenata te bi se kombinacijskim liječenjem tretirali pacijenti sa juxtafovealnim ili extrafovealnim lezijama. Na taj način eventualno izazvana hipoksija i cikatrizacija u području same lezije ne bi bila subfovealne lokacije, te time ne bi imala negativni učinak na vidnu funkciju, a dodatna primjena antiVEGF čimbenika smanjila bi eksudaciju iz postojeće lezije i blokirala osnovni i dodatno inducirani poticaj za stvaranje VEGF čimbenika te time produžila period remisije bolesti. Sama primjena antiVEGF lijekova bez PDT kod extrafovealne i juxtafovealne lokacije neovaskularne membrane, također bi mogla dovesti do jednako vrijednog funkcionalnog učinka, no moguće je da bi trebalo primjeniti dodatni broj injekcija da bi se postigla regresija postojeće membrane jer je teže postići regresiju zrelih krvnih žila samom primjenom antiVEGF lijekova(115).

Moguće je također da bi kombinacija fotodinamske terapije i antiVEGF lijekova mogla bolje djelovati u više uznapredovalim stadijima neovaskularne membrane kada su krvne žile već etablirane i zrele i kada više nije potrebna potpora novostvorenog VEGF-a za njihovo održavanje(36,37). U tom slučaju djelovanjem fotodinamske terapije uništavaju se zrele neovaskularizacije dok se antiVEGF terapijom sprječava nastanak novih neovaskularizacija i inhibira indukcija stvaranja dodatnog VEGF faktora samim djelovanjem verteprofina. U nekim eksperimentalnim studijama pokazano je da samo djelovanje antiVEGF lijeka nije dovoljno da dovede do vazookluzije(115) što bi moglo imati značajne kliničke reperkusije: to bi značilo da je u monoterapiji antiVEGF lijekovima postojeću leziju moguće održavati inaktivnom, a vid stabilnim samo kontinuiranom primjenom injekcija svaki mjesec. Ukoliko

se želi dovesti do izliječenja i prestanka potreba za injekcijama tada membranu treba uništiti vazookluzijom PDT-em ili će doći do spontane cikatrizacije kao prirodnog načina rezolucije u slučaju doziranja po potrebi u kojem je jasno da vid slabi(75) jer je doziranje po potrebi u biti hipodoziranje u odnosu na standarde postavljene MARINA studijom.

5.1 DOPRINOS OVOGA RADA

Ovim radom u kojem su pacijenti praćeni tijekom dugog vremenskog perioda te je praćen značajan broj pacijenata koji su sudjelovali u studiji, dan je doprinos u odgovoru na tri ključna pitanja koja su od velikog zanimanja za oftalmološku kliničku zajednicu. Prvo: kombinacijsko liječenje neovaskularne degeneracije makule primjenom fotodinamske terapije verteporfinom i intravitrealnim bevacizumabom pokazalo se jednako superiorno u funkcionalnom smislu kao monoterapija bevacizumabom, što znači da rezultat takvog kombinacijskog protokola nije inferiorniji u odnosu na dosegnuti standard funkcionalnog učinka same monoterapije antiVEGF lijekovima. Dodatne studije biti će potrebne da se utvrdi postoji li i dodatna funkcionalna sinergija u smislu poboljšanja vidne oštine, posebice smanjenjem primjenjene energije (low fluence), dodatkom kortikosteroida u kombinacijski protokol ili odgovarajućom selekcijom pacijenata s obzirom na dob, trajanje bolesti, veličinu, smještaj i tip lezije.

Drugo: pacijenti uključeni u ovu studiju, a liječeni kombinacijskim protokolom zahtijevali su statistički značajno manji broj intravitrealno primjenjenih injekcija bevacizumaba tijekom 1. i 2. godine praćenja, što ima dodatni značaj u odnosu na monoterapiju bevacizumabom, jer manji broj intravitrealno primjenjenih injekcija smanjuje rizike za nuspojave intravitrealnog liječenja, olakšava praćenje pacijenata jer se produžuje interval bez injekcije, te se time

pacijentima daje dodatna kvaliteta u liječenju ove bolesti što je posebice važno. Zbog narušene kvalitete života učestalim primjenama injekcija, koje nakon same primjene injekcija oko čine podraženim, vid nešto zamagljenim, a pacijente drže u zebnji hoće li doći do razvoja infektivnog ili toksičnog endoftalmitisa, te zahtijevaju profilaktičku primjenu lokalnih antibiotika tijekom 6 dana nakon primjene injekcije, pacijenti gube volju za liječenjem, smanjuje se njihov „compliance“, te se time i mogući teoretski dobar učinak liječenja umanjuje jer pacijenti tijekom vremena postaju zamoreni stalnom primjenom injekcija. Pacijenti sa makularnom degeneracijom su pacijenti treće životne dobi, opterećeni mnogim kroničnim bolestima koje ih same onemogućuju da se posvete samo liječenju očiju i mjesečnim dolascima radi intravitrealnih injekcija. Također zbog slabije pokretljivosti i visokih godina, mnogi od tih pacijenata zahtijevaju pomoć članova obitelji radi dolaska u kliniku, te se na taj način mnogi paramedicinski čimbenici upliću u redoviti protokol liječenja ove bolesti. Kliničke studije(75,76) potvrđuju ova klinička opažanja. Svako doziranje antiVEGF čimbenika koje bi pokušalo smanjiti broj injekcija u odnosu na MARINA studijom preporučeno mjesečno doziranje, nije postizalo tako superiorne rezultate kao mjesečno doziranje. Stoga smanjenje potrebitog broja intravitrealnih injekcija u kombinacijskom protokolu, uz održan funkcionalni učinak, može zbog svih ovih faktora koji smanjuju suradnju pacijenta čak rezultirati i nešto boljim funkcionalnim učinkom u odnosu na takvu neredovitu mjesečnu monoterapiju, jer zbog slabije suradnje pacijenti nisu u mogućnosti mnogo puta redovito primiti mjesečne intravitrealne injekcije. Osim ovih faktora potrebno je spomenuti i važan paramedicinski faktor troškova liječenja. Bilo da pacijenti sami snose troškove liječenja ili da lijekove dobivaju preko svog zdravstvenog osiguranja, smanjenje potrebitog broja primjenjenih injekcija, osim ranije jasno izraženih medicinskih prednosti, može dovesti do određene uštede.

Treće: kombinacijski protokol nije pokazao inferiorniji sigurnosni profil u odnosu na monoterapijsko liječenje, što je također važan preduvjet kod razmatranja primjene kombinacijskog liječenja. Biološki je opravdano razmišljati da bi na velikom broju slučajeva, smanjena primjena intravitrealnih injekcija mogla dovesti i do manjeg broja teških komplikacija na oku, koje ostavljaju ireverzibilne posljedice po vidnu funkciju.

Posebna podskupina koja bi mogla posebice dobro odgovoriti na kombinacijsko liječenje predstavlja skupinu takozvanih „non-respondera“ ili pacijenata koji su refrakterni na monoterapijsko liječenje antiVEGF čimbenicima(117,118). U podskupini pacijenata koji lošije odgovaraju na liječenje antiVEGF čimbenicima mogu se identificirati lezije koje imaju neprepoznatu polipoidalnu koroidalnu vaskulopatiju, retinalnu angiomatoznu proliferaciju, vaskularizirano pigmentno odignuće retinalnog pigmentnog epitela te serozno pigmentno odignuće retinalnog pigmentnog epitela(119,120). Dokazano je da kombinacijsko liječenje ima dobar učinak na polipoidnu koroidalnu vaskulopatiju(121). Također treba dokazati mogući učinak kombinacijskog liječenja na ostale spomenute lezije u non-respondera.

Koncept kombinacije fotodinamske terapije i antiVEGF faktora koji u ovom radu pokazuje smanjenje potrebe za ponavljanjem liječenja, odnosno produženje intervala bez injekcija, mogao bi pokazati svoj dodatni značaj uvođenjem novih potentnijih inhibitora VEGF-a(85). Takvi potentniji inhibitori VEGF čimbenika, od kojih je trenutno u kliničkim studijama „VEGF trap“ pripravak najbliže kliničkoj primjeni, imaju duži poluživot i veći afinitet te na taj način već samim time potencijal da se njihova intravitrealna primjena produži na duže intervale. U tom slučaju sama inicijalna terapija verteporfinom, kojom bi se izazvala okluzija već stvorenih neovaskularizacija koroidalne membrane, dovela bi do uništenja patoloških žila, a primjena potentnijeg antiVEGF inhibitora imala bi za cilj spriječavanje recidiva

neovaskularizacije. Dakle kombinacija PDT sa novim VEGF inhibitorima mogla bi imati još jasniji pozitivni učinak u produženju remisije jer bi se kombiniralo inicijalno uništenje koroidalne neovaskularne membrane i snažnija blokada poticaja za novom neovaskularizacijom.

Treba također naglasiti da identificiranjem rizičnih genetskih profila za razvoj degeneracije makule te mogućnošću da terapijski odgovor bude različit u osoba za različitim genotipom, moguće je da ćemo u budućnosti, kao što se genetsko tipiziranje određuje prije liječenja nekih onkoloških bolesti da bi se primjenio najdjelotvorniji kemoterapeutik, genetski tipizirati pacijente koji boluju od neovaskularne degeneracije makule i primjenjivati najprimjerenije liječenje pojedinom genetskom profilu: fotodinamsku terapiju, antiVEGF lijekove ili njihovu kombinaciju. Na taj način bi genetsko tipiziranje postalo integralni dio skrbi za pacijente koji boluju od ove bolesti.

6. ZAKLJUČCI

- Kombinacijsko liječenje neovaskularne degeneracije makule primjenom fotodinamske terapije verteporfinom i intravitrealnim bevacizumabom dovelo je do poboljšanja najbolje korigirane vidne oštine (BCVA) i smanjenja središnje fovealne debljine(CFT) tijekom perioda praćenja u odnosu na početne vrijednosti. U usporedbi sa dobivenim poboljšanjima BCVA i smanjenjem CFT koje je također postignuto u skupini liječenoj monoterapijom bevacizumabom, nije bilo statistički značajne razlike što jasno ukazuje na jednaku funkcionalnu učinkovitost kombinacijskog liječenja u odnosu na dosegnuti standard liječenja monoterapijom antiVEGF lijekovima. Dodatne studije biti će potrebne da se utvrdi eventualna funkcionalna sinergija u smislu poboljšanja vidne oštine primjenom modificiranih protokola: smanjenje energije PDT-a (engl. low fluence), dodatkom kortikosteroida u kombinacijski protokol ili odgovarajućom selekcijom pacijenata s obzirom na dob, trajanje bolesti, veličinu, smještaj i tip lezije.
- Pacijenti liječeni kombinacijskim protokolom zahtijevali su statistički značajno manji broj intravitrealno primjenjenih injekcija bevacizumaba tijekom prve i druge godine praćenja u odnosu na skupinu liječenu monoterapijom bevacizumabom, što ima poseban značaj jer manji broj intravitrealnih aplikacija smanjuje rizike za nuspojave intravitrealnog liječenja, olakšava praćenje pacijenata jer se produžuje interval bez injekcije, te se pacijentima pruža dodatna kvaliteta liječenja te na taj način povećava suradnja pacijenata. Dodatne studije biti će potrebne da se utvrdi bi li se modificiranim protokolom liječenja moglo dodatno produžiti period remisije: ponavljana primjena

PDT-a, smanjenje energije PDT-a, dodatak kortikosteroida ili odgovarajuća selekcija pacijenata.

- Kombinajski protokol pokazao se jednako sigurnim u odnosu na monoterapijsko liječenje. Moguće je da bi na znatno većem uzorku, smanjena primjena intravitrealnih injekcija u kombinacijskom protokolu mogla rezultirati smanjenjem teških komplikacija na oku koje su posljedica intravitrealne primjene lijeka (endofalmitis, hemoragija, ablacija retine).

7. REFERENCIJE

1. Age-Related Eye Disease Study Research Group. A randomized, placebo-controlled, clinical trial of high-dose supplementation with vitamins C and E, beta carotene, and zinc for age-related macular degeneration and vision loss: AREDS report no. 8. *Arch Ophthalmol* 2001;119(10):1417-36.
2. Bird AC, Bressler NM, Bressler SB, Chisholm IH, Coscas G, Davis MD, et al. An international classification and grading system for age-related maculopathy and age-related macular degeneration. The International ARM Epidemiological Study Group. *Surv Ophthalmol* 1995;39(5):367-74.
3. Klein R, Peto T, Bird A, Vannewkirk MR. The epidemiology of age-related macular degeneration. *Am J Ophthalmol* 2004;137(3):486-95.
4. Tan JS, Wang JJ, Flood V, Rochtchina E, Smith W, Mitchell P. "Dietary antioxidants and the long-term incidence of age-related macular degeneration: the Blue Mountain Eye Study". *Ophthalmology* 2008;115(2):334-41.
5. Bressler NM, Bressler SB, Congdon NG, Ferris FL 3rd, Friedman DS, et al. Potential public health impact of Age-Related Eye Disease Study results: AREDS report no. 11. *Arch Ophthalmol* 2003;121(11):1621-4.
6. Seddon JM, Ajani UA, Mitchell BD. Familial aggregation of age-related maculopathy. *Am J Ophthalmol* 1997;123(2):199-206.

7. Edwards AO, Ritter R 3rd, Abel KJ, Manning A, Panhuysen C, Farrer LA. Complement factor H polymorphism and age-related macular degeneration. *Science* 2005;308(5720):421-4.
8. Donoso LA, Vrabec T, Kuivaniemi H. The role of complement Factor H in age-related macular degeneration: a review. *Surv Ophthalmol* 2010;55(3):227-46.
9. Jakobsdottir J, Conley YP, Weeks DE, Mah TS, Ferrell RE, Gorin MB. Susceptibility genes for age-related maculopathy on chromosome 10q26. *Am J Hum Genet* 2005;77(3):389-407.
10. Yates JR, Sepp T, Matharu BK i sur. Complement C3 Variant and the Risk of Age-Related Macular Degeneration". *N Engl J Med* 2007; 357 (6):553–561.
11. Gold B, Merriam JE, Zernant J. Variation in factor B (BF) and complement component 2 (C2)genes is associated with age-related macular degeneration. *Nat Genet.* 2006;38:458-62.
12. Johnson LV, Leitner WP, Staples MK, Anderson DH. Complement activation and inflammatory processes in Drusen formation and age related macular degeneration. *Exp Eye Res* 2001;73(6):887-96.
13. Klein Robert J, Zeiss Caroline, Chew Emily Y i sur. Complement factor H polymorphism in age-related macular degeneration. *Science* 2005;308:385-9.

14. Haines Jonathan L, Hauser Michael A, Schmidt Silke i sur. Complement factor H variant increases the risk of age-related macular degeneration. *Science* 2005;308:419-21.
15. Johnson PT, Betts KE, Radeke MJ, Hageman GS, Anderson DH, Johnson LV. Individuals homozygous for the age-related macular degeneration risk-conferring variant of complement factor H have elevated levels of CRP in the choroid. *Proc Natl Acad Sci U S A* 2006;103(46):17456-61.
16. Grassi Michael A, Fingert John H, Scheetz Todd E i sur. Ethnic variation in AMD-associated complement factor H polymorphism p.Tyr402His. *Hum Mutat* 2006;27:921-5.
17. Gold Bert, Merriam Joanna E, Zernant Jana i sur. Variation in factor B (BF) and complement component 2 (C2) genes is associated with age-related macular degeneration. *Nat Genet* 2006;38:458-62.
18. Maller J, Fagerness J, Reynolds R, Neale B, Daly MJ, Seddon JM. Variation in complement factor 3 is associated with risk of age-related macular degeneration. *Nature Genetics* 2007;39(10):1200-1.
19. Kortvely E, Hauck SM, Duetsch G i sur. ARMS2 is a constituent of the extracellular matrix providing a link between familial and sporadic age-related macular degenerations. *Invest Ophthalmol Vis Sci* 2010;51(1):79-88.

20. An E, Sen S, Park SK, Gordish-Dressman H, Hathout Y. Identification of novel substrates for the serine protease HTRA1 in the human RPE secretome. *Invest Ophthalmol Vis Sci* 2010;51(7):3379-86.
21. Rudolf M, Malek G, Messinger JD, Clark ME, Wang L, Curcio CA. Sub-retinal drusenoid deposits in human retina: organization and composition. *Exp Eye Res* 2008;87(5):402-8.
22. Sarangarajan R, Apte SP. Melanin aggregation and polymerization: possible implications in age related macular degeneration. *Ophthalmic Research* 2005;37:136-141.
23. Age-Related Eye Disease Study Research Group. Risk factors associated with age-related macular degeneration. A case-control study in the age-related eye disease study: Age-Related Eye Disease Study Report Number 3. *Ophthalmology* 2000;107(12):2224-32.
24. Clemons TE, Milton RC, Klein R, Seddon JM, Ferris FL 3rd; Age-Related Eye Disease Study Research Group. Risk factors for the incidence of Advanced Age-Related Macular Degeneration in the Age-Related Eye Disease Study (AREDS) AREDS report no. 19. *Ophthalmology* 2005;112(4):533-9.
25. Glazer-Hockstein C, Dunaief JL. Could blue light-blocking lenses decrease the risk of age-related macular degeneration?". *Retina* 2006;26(1):1-4.

26. SanGiovanni JP, Chew EY, Clemons TE i sur. The relationship of dietary lipid intake and age-related macular degeneration in a case-control study: AREDS Report No. 20. *Arch Ophthalmol* 2007;125(5):671-9.
27. Esparza-Gordillo J, Soria JM, Buil A, Almasy L, Blangero J, Fontcuberta J. Genetic and environmental factors influencing the human factor H plasma levels. *Immunogenetics* 2004;56(2):77-82.
28. Sepp T, Khan JC, Thurlby DA, Shahid H, Clayton DG, Moore AT i sur. Complement factor H variant Y402H is a major risk determinant for geographic atrophy and choroidal neovascularization in smokers and nonsmokers. *Invest Ophthalmol Vis Sci* 2006;47(2):536-40.
29. Nozaki M, Raisler BJ, Sakuri E i sur. Drusen complement components C3a and C5a promote choroidal neovascularization. *Proc Natl Acad Sci USA* 2006;103:2328-33.
30. Mullins RF, Russell SR, Anderson DH i sur. Drusen associated with aging and age-related macular degeneration contain proteins common to extracellular deposits associated with atherosclerosis, elastosis, amyloidosis, and dense deposit disease. *FASEB J* 2000;14:835-46.
31. Ambati J, Ambati BK, Yoo SK i sur. Age-related macular degeneration: etiology, pathogenesis, and therapeutic strategies. *Surv Ophthalmol* 2003;48:257-93.

32. Ambati J, Anand A, Fernandez S. An animal model of age-related macular degeneration in senescent Ccl-2- or Ccr-2-deficient mice. *Nature Med* 2003; 9:1390-7.
33. Hageman GS, Luthert PJ, Chong VN i sur. An integrated hypothesis that considers drusen as biomarkers of immune-mediated processes at the RPE-Bruch's membrane interface in aging and age-related macular degeneration. *Prog Retin Eye Res* 2001;20:705-32.
34. Grossniklaus HE, Ling JX, Wallace TM i sur. Macrophage and retinal pigment epithelium expression of angiogenic cytokines in choroidal neovascularization. *Mol Vis* 2002;8:119-26.
35. Van der Schaft TL, Mooy CM, Bruihn WC i sur. Early stages of age-related macular degeneration: an immunofluorescence and electron microscopic study. *Br J Ophthalmol* 1993;77:657-61.
36. Benjamin LE, Hemo I, Keshet E. A plasticity window for blood vessel remodeling is defined by pericyte coverage of the preformed endothelial network and is regulated by PDGF-B and VEGF. *Development* 1998;125:1591-8.
37. Jo N, Mailhos C, Ju M. Inhibition of platelet-derived growth factor B signaling enhances the efficacy of anti-vascular endothelial growth factor therapy in multiple models of ocular neovascularization. *Am J Pathol* 2006;168:2036-53.

38. Guo P, Hu B, Gu W i sur. Platelet-derived growth factor-B enhances glioma angiogenesis by stimulating vascular endothelial growth factor expression in tumor endothelia and by promoting pericyte recruitment. *Am J Pathol* 2003;162:1083-93.
39. Darland DC, Massingham LJ, Smith SR i sur. Pericyte production of cell-associated BEGF is differentiation-dependent and is associated with endothelial survival. *Dev Biol* 2003;264:275-88.
40. Witmer AN, Vrensen GF, Van Noorden CJ, Schlingemann RO. Vascular endothelial growth factors and angiogenesis in eye disease. *Prog Retin Eye Res* 2003;22:1-29.
41. Holekamp NM, Bouck M, Volpert O. Pigment epithelium-derived factor is deficient in the vitreous of patients with choroidal neovascularization due to age-related macular degeneration. *Am J Ophthalmol*. 2002;134:220-7.
42. Ferrara N, Gerber HP, LeCouter J. The biology of VEGF and its receptors. *Nat Med* 2003;9:669-76.
43. Dvorak HF, Brown LF, Detmar M, Dvorak AM. Vascular permeability factor/vascular endothelial growth factor, microvascular hyperpermeability, and angiogenesis. *Am J Pathol* 1995;146:1029-39.
44. Penn JS, Madan A, Caldwell RB, Bartoli M, Caldwell RW, Hartnett ME. Vascular endothelial growth factor in eye disease. *Prog Retin Eye Res* 2008;27:331-371.

45. Ramasamy R, Vannucci SJ, Yan SSD, Herold K, Yan SF, Schmidt AM. Advanced glycation end products and RAGE:a common thread in aging, diabetes, neurodegeneration, and inflammation. *Glycobiology* 2005;15:16-28.
46. Allikmets R. AMD genetic studies focus on alternative complement pathway. *Retina Today*. 2008;7/8:39-40.
47. Lu M, Adamis AP. Molecular biology of choroidal neovascularization. *Ophthalmol Clin North Am* 2006;19:323-34.
48. Moshfeghi DM, Blumenkranz MS. Role of genetic factors and inflammation in age-related macular degeneration. *Retina* 2007;27:269-75.
49. Casten RJ, Rovner BW, Tasman W. Age-related macular degeneration and depression: a review of recent research. *Curr Opin Ophthalmol* 2004;15(3):181-3.
50. Coleman AL, Stone K, Ewing SK i sur. Higher risk of multiple falls among elderly women who lose visual acuity. *Ophthalmology* 2004;111(5):857-62.
51. Ferris FL, Davis MD, Clemons TE i sur. A simplified severity scale for age-related macular degeneration:AREDS Report No. 18. *Arch Ophthalmol* 2005;123(11):1570-4.
52. Macular Photocoagulation Study Group. Argon laser photocoagulation for neovascular maculopathy. Five-year results from randomized clinical trials. *Arch Ophthalmol* 1991;109(8):1109-14.

53. Macular Photocoagulation Study Group. Subfoveal neovascular lesions in age-related macular degeneration. Guidelines for evaluation and treatment in the macular photocoagulation study. Arch Ophthalmol 1991;109(9):1242-57.
54. Schmidt-Erfurth U, Laqua H, Schlotzer-Schrehard U, Viestenz A, Naumann GO. Histopathological changes following photodynamic therapy in human eyes. Arch Ophthalmol 2002;120:835-44.
55. Finger VH, Wieman TJ, Wiehle SA, Cerrito PB. The role of microvascular damage in photodynamic therapy: the effect of treatment on vessel constriction, permeability, and leukocyte adhesion. Cancer Res 1992;52(18):4914-21.
56. Treatment of age-related macular degeneration with photodynamic therapy (TAP) Study Group. Photodynamic therapy of subfoveal choroidal neovascularization in age-related macular degeneration with verteporfin: one-year results of 2 randomized clinical trials--TAP report. Arch Ophthalmol 1999;117:1329-45.
57. Treatment of Age-Related Macular Degeneration with Photodynamic Therapy Study Group. Photodynamic therapy of subfoveal choroidal neovascularization in age-related macular degeneration with verteporfin: two-year results of 2 randomized clinical trials--TAP report 2. Arch Ophthalmol 2001;119:198-207.

58. Azab M, Boyer DS, Bressler NM i sur. Verteporfin therapy of subfoveal minimally classic choroidal neovascularization in age-related macular degeneration: 2-year results of a randomized clinical trial. Arch Ophthalmol 2005;123(4): 448-57.
59. Bressler NM. Verteporfin therapy of subfoveal choroidal neovascularization in age-related macular degeneration: two-year results of a randomized clinical trial including lesions with occult with no classic choroidal neovascularization-verteporfin in photodynamic therapy report 2. Am J Ophthalmol 2002;133:168-9.
60. Barbazetto I, Burdan A, Bressler NM i sur.. Photodynamic therapy of subfoveal choroidal neovascularization with verteporfin: fluorescein angiographic guidelines for evaluation and treatment--TAP and VIP report No. 2. Arch Ophthalmol 2003;121:1253-68.
61. Graroudas ES, Adamis AP, Cunningham ET Jr i sur. Pegaptanib for neovascular age-related macular degeneration. N Engl J Med 2004;351(27):2805-16.
62. Kabbinavare F, Hurwitz HI, Fehrenbacher L i sur. Phase II, randomized trial comparing bevacizumab plus fluorouracil (FU)/leucovorin (LV) with FU/LV alone in patients with metastatic colorectal cancer. J Clin Oncol 2003; 21:60-5.
63. Hurwitz H, Fehrenbacher L, Novotny W i sur. Bevacizumab plus irinotecan, fluorouracil, and leucovorin for metastatic colorectal cancer. N Engl J Med 2004;350:2335-42.

64. Michels S S, Rosenfeld PJ, Puliafito CA i sur. Systemic bevacizumab (Avastin) therapy for neovascular age-related macular degeneration. Twelve-week results of an uncontrolled open-label clinical study. *Ophthalmology* 2005;112(6):1035-47.
65. Rosenfeld PJ, Moshfeghi AA, Puliafito CA. Optical coherence tomography findings after an intravitreal injection of bevacizumab (avastin) for neovascular age-related macular degeneration. *Ophthalmic Surg Lasers Imaging* 2005;36(4):331-5.
66. Shahar J, Avery RL, Heilwell G i sur. Electrophysiologic and retinal penetration studies following intravitreal injection of bevacizumab (Avastin). *Retina* 2006;26(3):262-9.
67. AveryRL, Pieramici DJ, Rabena MD i sur. Intravitreal bevacizumab (Avastin) for neovascular age-related macular degeneration. *Ophthalmology* 2006;113:363-72.
68. Spaide RF, Laud K, Fine HF i sur. Intravitreal bevacizumab treatment of choroidal neovascularization secondary to age-related macular degeneration. *Retina* 2006;26:383-90.
69. Aisenbrey S, Ziemssen F, Volker M i sur. Intravitreal bevacizumab (Avastin) for occult choroidal neovascularisation in age-related macular degeneration. *Graefes Arch Clin Exp Ophthalmol* 2007;245(7):941-8.

70. Lazic R, Gabric N. Intravitreally administered bevacizumab (Avastin) in minimally classic and occult choroidal neovascularization secondary to age-related macular degeneration. *Graefes Arch Clin Exp Ophthalmol* 2007;245(1):68-73.
71. Arevalo JF, Sánchez JG, Wu L i sur. Intravitreal Bevacizumab for Subfoveal Choroidal Neovascularization in Age-Related Macular Degeneration at Twenty-four Months: The Pan-American Collaborative Retina Study Group. *Ophthalmology* 2010; Članak u tisku.
72. Ferrara N, Damico L, Shams N i sur. Development of ranibizumab, an anti-vascular endothelial growth factor antigen binding fragment, as therapy for neovascular age-related macular degeneration. *Retina* 2006;26:859-70.
73. Rosenfeld PJ, Brown DM, Heier JS i sur. MARINA Study Group. Ranibizumab for neovascular age-related macular degeneration. *N Engl J Med* 2006;355:1419-31.
74. Brown DM, Kaiser PK, Michels M i sur. ANCHOR Study Group. Ranibizumab versus verteporfin for neovascular age-related macular degeneration. *N Engl J Med* 2006;355:1432-44.
75. Regillo CD, Brown DM, Abraham P i sur. Randomized, double-masked, sham-controlled trial of ranibizumab for neovascular age-related macular degeneration: PIER Study year 1. *Am J Ophthalmol* 2008;145(2): 239-48.

76. Lalwani GA, Rosenfeld PJ, Fung AE i sur. A variable-dosing regimen with intravitreal ranibizumab for neovascular age-related macular degeneration: year 2 of the PrONTO study. *Am J Ophthalmol* 2009;148(1):43-58.
77. Boyer DS, Heier JS, Brown DM i sur. A Phase IIIb study to evaluate the safety of ranibizumab in subjects with neovascular age-related macular degeneration. *Ophthalmology* 2009;116(9):1731-9.
78. Meyer CH, Eter N, Holz FD. SUSTAIN Study Group. Ranibizumab in Patients With Subfoveal Choroidal Neovascularization Secondary to Age-Related Macular Degeneration. Interim Results From the Sustain Trial. *Invest Ophthalmol Vis Sci* 2008;49: E-Abstract 273.
79. Brown DM, Wang OW, Scott LC. HORIZON extension trial of Ranibizumab for wet AMD: subanalysis of year 1 results. AAO/SOE Joint Annual Meeting 2008, Atlanta, Georgia, USA.
80. Gamulescu MA, Radeck V, Lustinger B, Fink B, Helbig H. Bevacizumab versus ranibizumab in the treatment of exudative age-related macular degeneration. *Int Ophthalmol* 2010;30(3):261-6.
81. Landa G, Made W, Doshi BV i sur. Comparative study of intravitreal bevacizumab (Avastin) versus ranibizumab (Lucentis) in the treatment of neovascular age-related macular degeneration. *Ophthalmologica* 2009;223(6):370-5.

82. Fong DS, Custis P, Howes J, Hsu JW. Intravitreal Bevacizumab and Ranibizumab for Age-Related Macular Degeneration: A Multicenter, Retrospective Study. *Ophthalmology* 2010;117(2):298-302.
83. Shaha AR, Del Priore LV. Duration of action of intravitreal ranibizumab and bevacizumab in exudative AMD eyes based on macular volume measurements. *Br J Ophthalmol* 2009;93(8):1027-32.
84. Holash J, Davis S, Papadopoulos N *et al*. VEGF-Trap: a VEGF blocker with potent antitumor effects. *Proc Natl Acad Sci USA* 2002;99(17):11393-8.
85. Nguyen QD, Shah SM, Hafiz G *et al*. A phase I trial of an IV-administered vascular endothelial growth factor trap for treatment in patients with choroidal neovascularization due to age-related macular degeneration. *Ophthalmology* 2006;113(9):1522.
86. Reich S, Fosnot J, Akiko K *et al*. Small interfering RNA (siRNA) targeting VEGF effectively inhibits ocular neovascularization in a mouse model. *Molecular Vision* 2003;9:210-6.
87. Tolentino MJ, Brucker AJ, Fosnot J *et al*. Intravitreal injection of vascular endothelial growth factor small interfering RNA inhibits growth and leakage in a nonhuman primate, laser-induced model of choroidal neovascularization. *Retina* 2004;24(4):660.

88. Shen J, Samul R, Silva RL i sur. Suppression of ocular neovascularization with siRNA targeting VEGF receptor 1. *Gene Ther* 2006;13(3):225-34.
89. Mabweesh NJ, Amir S. Hypoxia-inducible factor (HIF) in human tumorigenesis. *Histol Histopathol* 2007;22(5):559-72.
90. Hunter T. Signaling: 2000 and beyond. *Cell* 2000;100:113–27.
91. Robinson DR, Wu YM, Lin SF. The protein tyrosine kinase family of the human genome. *Oncogene* 2000;19:5548–57.
92. Blume-Jensen P, Hunter T. Oncogenic kinase signalling. *Nature* 2001;411:355–65.
93. Maier P, Unsoeld AS, Junker B i sur. Intravitreal injection of specific receptor kinase inhibitor PTK787/ZK222584 improves ischemia-induced retinopathy in mice. *Graefes Arch Clin Exp Ophthalmol* 2005;243(6):593-600.
94. Dawson DW, Volpert OV, Gillis P i sur. Vascular permeability factor/vascular endothelial growth factor and the significance of microvascular hyperpermeability in angiogenesis. *Curr Top Microbiol Immunol* 1999;237:97-132.
95. Stellmach V, Crawford SE, Zhou W, Bouck N. Prevention of ischemia-induced retinopathy by the natural ocular antiangiogenic agent pigment epithelium-derived factor. *Proc Natl Acad Sci USA* 2001;98:2593-7.

96. Mori K., Gehlbach P, Yamamoto S i sur. AAV-mediated gene transfer of pigment epithelium-derived growth factor inhibits choroidal neovascularization. Invest Ophthalmol Vis Sci 2002;43:1994-2000.
97. Augustin AJ, Schmidt-Erfurth U. Verteporfin therapy combined with intravitreal triamcinolone in all types of choroidal neovascularization due to age-related macular degeneration. Ophthalmology 2006;113:14 –22.
98. Spaide RF, Sorenson J, Maranan L. Photodynamic therapy with verteporfin combined with intravitreal injection of triamcinolone acetonide for choroidal neovascularization. Ophthalmology 2005;112(2):301-4.
99. Chan WM, Lai TY, Wong AL, Tong JP, Liu DT, Lam DS. Combined photodynamic therapy and intravitreal triamcinolone injection for the treatment of subfoveal choroidal neovascularisation in age related macular degeneration: a comparative study. Br J Ophthalmol 2006;90(3):337-41.
100. Schadlu R, Kymes SM, Apte RS. Combined photodynamic therapy and intravitreal triamcinolone for neovascular age-related macular degeneration: effect of initial visual acuity on treatment response. Graefes Arch Clin Exp Ophthalmol 2007;245(11):1667-72.
101. Lazic R, Gabric N. Verteporfin therapy and intravitreal bevacizumab combined and alone in choroidal neovascularization due to age-related macular degeneration. Ophthalmology 2007;114(6):1179-85.

102. Bakri SJ, Couch SM, McCannel CA, Edwards AO. Same-day triple therapy with photodynamic therapy, intravitreal dexamethasone, and bevacizumab in wet age-related macular degeneration *Retina* 2009;29(5):573-8.
103. Kaiser PK, Boyer DS, Garcia R i sur. Verteporfin photodynamic therapy combined with intravitreal bevacizumab for neovascular age-related macular degeneration. *Ophthalmology* 2009;116(4):747-55.
104. Shah GK, Sang DN, Hughes MS. Verteporfin combination regimens in the treatment of neovascular age-related macular degeneration. *Retina* 2009;29(2):133-48.
105. Maier M, Haas K, Feucht N i sur. Photodynamic therapy with verteporfin combined with intravitreal injection of bevacizumab for occult and classic CNV in AMD. *Klin Monatsbl Augenheilkd* 2008;225(7):653-9.
106. Ahmadieh H, Taei R, Soheilian M, Riazi-Esfahani M, Ahadi H. Single-session photodynamic therapy combined with intravitreal bevacizumab for neovascular age-related macular degeneration. *Eur J Ophthalmol* 2008;18(2):297-300.
107. Ladewig MS, Karl SE, Hamelmann V i sur. Combined intravitreal bevacizumab and photodynamic therapy for neovascular age-related macular degeneration. *Graefes Arch Clin Exp Ophthalmol* 2008;246(1):17-25.

108. Oner A, Gumus K, Arda H, Yuce Y, Karakucuk S, Mirza E. Pattern electroretinographic results after photodynamic therapy alone and photodynamic therapy in combination with intravitreal bevacizumab for choroidal neovascularization in age-related macular degeneration. *Doc Ophthalmol* 2009;119(1):37-42.
109. Verteporfin Roundtable Participants. Guidelines for using verteporfin (Visudyne) in photodynamic therapy for choroidal neovascularization due to age related macular degeneration and other causes: update. *Retina* 2005;25:119-34.
110. Rudnisky, C.J.Liu, C.,Ng, M. Weis, E. Tennant, M.T.S. Intravitreal bevacizumab alone versus combined verteporfin photodynamic therapy and intravitreal bevacizumab for choroidal neovascularization in age-related macular degeneration: Visual acuity after 1 year of follow-up. *Retina* 2010;30:548-54.
111. Mataix J, Palacios E, Carmen DM, Garcia-Pous M, Navea A .Combined ranibizumab and photodynamic therapy to treat exudative age-related macular degeneration. An Option For Improving Treatment Efficiency. *Retina* 2010;Članak u tisku.
112. Michels S, Hansmann F, Geitzenauer W, Schmidt-Erfurth U.Influence of treatment parameters on selectivity of verteporfin therapy.*Invest Ophthalmol Vis Sci* 2006;47(1):371-6.
113. Costagliola C, Romano MR, Rinaldi M i sur. Low fluence rate photodynamic therapy combined with intravitreal bevacizumab for neovascular age-related macular degeneration.*Br J Ophthalmol* 2010;94(2):180-4.

114. Michels SM, Schlötzer-Schrehard U, Naumann GO, Schmidt-Erfurth U. Photodynamic Therapy Induces Expression of Vascular Endothelial Growth Factor (VEGF) and Pigment Epithelial Derived Factor (PEDF). *Invest Ophthalmol Vis Sci* 2003;44:E-Abstract 2157.
115. Debeve E, Pegaz B, Ballini JP, van den Bergh H. Combination therapy using verteporfin and ranibizumab; optimizing the timing in the CAM model. *Photochem Photobiol* 2009;85(6):1400-8.
116. Jo N, Mailhos C, Ju M. Inhibition of platelet-derived growth factor B signaling enhances the efficacy of anti-vascular endothelial growth factor therapy in multiple models of ocular neovascularization. *Am J Pathol* 2006;168:2036-53.
117. Cho M, Barbazetto IA, Freund KB. Refractory neovascular age-related macular degeneration secondary to polypoidal choroidal vasculopathy. *Am J Ophthalmol* 2009;148:70-8.
118. Kokame GT, Yeung L, Lai JC. Continuous anti-VEGF treatment with ranibizumab for polypoidal choroidal vasculopathy: an interim 6-month report. *Br J Ophthalmol* 2010;94(3):297-301.
119. Lux A, Llacer H, Heussen F i sur. Non-responders to bevacizumab (Avastin) therapy of choroidal neovascular lesions. *Br J Ophthalmol* 2007;91(10):1318-22.

120. Rouvas A, Papakostas T, Vavvas D i sur. Intravitreal ranibizumab, intravitreal ranibizumab with PDT, and intravitreal triamcinolone with PDT for the treatment of retinal angiomatous proliferation: A prospective study. *Retina* 2009;29:536-44.

121. Sato T, Kishi S, Matsumoto H, Mukai R. Combined photodynamic therapy with verteporfin and intravitreal bevacizumab for polypoidal choroidal vasculopathy. *Am J Ophthalmol* 2010;149(6):947-54.

ŽIVOTOPIS

Mr.sc. Ratimir Lazić, dr.med.

OSNOVNO OBRAZOVANJE

- 1986 -1989. Matematičko-informatički obrazovni centar MIOC “V. Popović”
- 1989 -1990 Kirkwood High School , Saint Louis , Missouri , USA
- 1991 -1998. Medicinski fakultet Sveučilišta u Zagrebu
- 1999 -2000. Pripravnički staž za doktora medicine-OB “Sveti duh”
- 2000 -2001 Znanstveni novak na znanstvenom projektu ' Transplantacija rožnice – očna banka '
- 2001-2005 Specijalizacija iz oftalmologije pod mentorstvom Doc.dr.sc.Nikice Gabrića
- 2002-2004 Postdiplomski studij 'Fiziologija i imunobiologija', smjer biologija na PMF-u
- 2003-2004 Postdiplomski studij iz oftalmologije na Medicinskom fakultetu u Zagrebu

ZNANSTVENI RAD

- 2000-2003. Aktivno učešće u znanstvenom projektu 'Transplantacija rožnice – očna banka', autorstvo i koautorstvo na sažecima i znanstvenim radovima u sklopu spomenutog projekta
- 2008 Obrana magistarskog rada pred povjerenstvom Prirodoslovno- matematičkog fakulteta, Sveučilišta u Zagrebu
- 2010 Obrana teme doktorskog rada na Medicinskom fakultetu Sveučilišta u Rijeci

KLINIČKI RAD

2000-2003. Rad u Zavodu za oftalmologiju OB "Sveti Duh" - stručan rad u operaciji, na odjelu i u poliklinici. Poseban interes bolesti stražnjeg segmenta oka–fluoresceinska angiografija te argon laser za fotokoagulaciju mrežnice.

2004- Zaposlen u Klinici "Svjetlost" prvotno kao specijalizant poliklinike, a potom i specijalist oftalmolog

PUBLIKACIJE

Objavio u CC-u 9 radova te niz drugih radova i sažetaka.

SUDJELOVANJE NA MEĐUNARODNIM I DOMAĆIM SKUPOVIMA

Sudjelovao na skupovima Američkog retinološkog društva (Palm Springs, California, Maui Hawaii, New York, Vancouver, Kanada) te ostalim oftalmološkim skupovima Orebro(Švedska), Pariz, London, Prag, Bratislava, Ljubljana te u nizu gradova Hrvatske.

EDUKACIJA U INOZEMSTVU

2001. Međunarodni tečaj iz Vitreoretinalne kirurgije, Bukurešt, Rumunjska (travanj 2001).

2001. International federation of tissue and eye banks regional seminar –Quality assurance, Prag, Češka (lipanj 2001).

2002. International symposium on Frontiers in Ocular immunology: Inflammation & transplplantation, University College London, Velika Britanija (rujan)

2002. International federation of tissue and eye banks- regional seminar on Eye and Tissue Banking, Bratislava, Slovačka (listopad)

2005. Jednomjesečni boravak u Moorfields Eye Hospital, na odjelu za bolesti retine i vitreoretinalnu kirurgiju, London, Velika Britanija (srpanj).

2005. Jednotjedni edukacijski boravak na retinalnoj očnoj klinici, Retina Associates of Cleveland, Inc, Cleveland, USA (listopad)

2010 Jednotjedni edukacijski borovak u Moorfields Eye Hospital, na odjelu za bolesti retine i vitreoretinalnu kirurgiju, London, Velika Britanija (ožujak).

ČLANSTVO U DRUŠTVIMA

Američko društvo retinalnih specijalista (ASRS), Hrvatsko društvo za kirurgiju katarakte i refraktivnu kirurgiju (CSCRS), Europsko udruženje za kirurgiju katarakte i refraktivnu kirurgiju (ESCRC)

POPIS RADOVA INDEKSIRANIH u CC-u

1. Lazic R, Gabric N. Verteporfin therapy and intravitreal bevacizumab combined and alone in choroidal neovascularization due to age-related macular degeneration. *Ophthalmology*. 2007;114(6):1179-85.
2. Lazic R, Gabric N, Dekaris I, Gavric M, Bosnar D. Photodynamic therapy combined with intravitreal bevacizumab (Avastin) in treatment of choroidal neovascularization secondary to age-related macular degeneration. *Coll Antropol*. 2007;31 Suppl 1:71-5.
3. Lazic R, Gabric N, Dekaris I, Saric B, Gavric M. Intravitreal bevacizumab (Avastin) in treatment of neovascular age-related macular degeneration. *Coll Antropol*. 2007;31 Suppl 1:77-81.
4. Lazic R, Gabric N. Intravitreally administered bevacizumab (Avastin) in minimally classic and occult choroidal neovascularization secondary to age-related macular degeneration. *Graefes Arch Clin Exp Ophthalmol*. 2007;245(1):68-73.
5. Barisic A, Dekaris I, Gabric N, Bosnar D, Lazic R, Martinovic ZK, Krstonijevic EK. Blue light filtering intraocular lenses in phacoemulsification cataract surgery. *Coll Antropol*. 2007;31 Suppl 1:57-60.
6. Bosnar D, Dekaris I, Gabric N, Markotic A, Lazic R, Spoljaric N. Influence of interleukin-1alpha and tumor necrosis factor-alpha production on corneal graft survival. *Croat Med J*. 2006;47(1):59-66.

7. Dekaris I, Gabric N, Bosnar D, Gagro A, Markotic A, Lazic R. Interleukin-1alpha production in human corneal scars.Coll Antropol 2005;29 Suppl 1:81-4.

8. Lazic R, Gabric N, Dekaris I, Bosnar D, Boban-Blagaic A, Sikiric P. Gastric pentadecapeptide BPC 157 promotes corneal epithelial defects healing in rats.Coll Antropol. 2005;29(1):321-5.

9. Dekaris I, Gabric N, Mravicic I, Karaman Z, Katusic J, Lazic R, Spoljaric N.Multilayer vs. monolayer amniotic membrane transplantation for deep corneal ulcer treatment.Coll Antropol. 2001;25 Suppl:23-8.