

Liječenje defekta duge kosti rotacijom periosta i alogenim koštanim presadkom u kunića

Šantić, Veljko

Doctoral thesis / Disertacija

2002

Degree Grantor / Ustanova koja je dodijelila akademski / stručni stupanj: **University of Rijeka, Faculty of Medicine / Sveučilište u Rijeci, Medicinski fakultet**

Permanent link / Trajna poveznica: <https://um.nsk.hr/um:nbn:hr:188:731925>

Rights / Prava: [Attribution 4.0 International](#)/[Imenovanje 4.0 međunarodna](#)

Download date / Datum preuzimanja: **2024-07-12**



Repository / Repozitorij:

[Repository of the University of Rijeka Library - SVKRI Repository](#)



SVEUČILIŠTE U RIJECI
MEDICINSKI FAKULTET

Veljko Šantić

**LIJEČENJE DEFEKTA DUGE KOSTI
ROTACIJOM PERIOSTA I ALOGENIM KOŠTANIM
PRESADKOM U KUNIĆA**

Doktorska disertacija

Rijeka, 2002.

Mentor rada: Prof. dr. sc. Boris Nemeč

Doktorska disertacija obranjena je dana _____

na Medicinskom fakultetu Sveučilišta u Rijeci , pred povjerenstvom u sastavu:

1. _____

2. _____

3. _____

4. _____

5. _____

Rad ima 130 listova.

UDK Klasifikacija: 616-085:616.71-007.1:612-08:617.3

ZAHVALA

Posebnu zahvalnost dugujem mentoru prof.dr.sc. Borisu Nemecu koji me svojom nesebičnom stručnom pomoći i korisnim savjetima usmjeravao i podržavao tijekom izrade ovog rada.

Zahvaljujem se kolegici dr.sc. Sanji Zoričić na stručnoj pomoći i prijateljskoj podršci pri izradi ovog rada.

Mr.sc. Vladimiru Žmaku zahvalan sam na pomoći tijekom operacijskih zahvata na eksperimentalnim životinjama.

Prof.dr.sc. Damiru Matovinoviću, ravnatelju Klinike za ortopediju Lovran, i dr.sc. Borisu Lahu, voditelju I. odjela Klinike za ortopediju Lovran, zahvaljujem na podršci i razumijevanju tijekom pisanja ovog rada.

Dugujem zahvalnost prof.dr.sc. Dragici Bobinac, predstojniku Zavoda za anatomiju, kao i ostalim djelatnicima zavoda na pruženim savjetima i pomoći.

Zahvaljujem se svim kolegama i osoblju Klinike za ortopediju Lovran koji su mi na bilo koji način pomogli pri izradi ovog rada.

Najveću zahvalnost dugujem svojoj obitelji na beskrajnom strpljenju i razumijevanju.

SAŽETAK

Cilj rada. Poznato je da periost ima mogućnost stvaranja koštanog tkiva putem enhondralne osifikacije. U ovom radu istraživana je vrijednost vaskulariziranog periostalnog presadka u liječenju koštanog defekta duge kosti ispunjenog alogenim koštanim presadkom. Cilj je bio dokazati uspješnost primjene vaskulariziranog periostalnog presadka novom kirurškom metodom i utvrditi njegovu prednost u odnosu na nevaskularizirani periostalni presadak.

Materijal i metode. Istraživanje je izvršeno na 20 kunića. Dva su kunića korištena kao donori koštanog alogenog presadka, dok je ostalih 18 podijeljeno u dvije skupine po 9 kunića. U kontrolnoj skupini A, eksperimentalno učinjen koštani defekt na prijelazu proksimalne u srednju trećinu tibije kunića ispunjen je koštanim alogenim presadkom, a zatim prekriven nevaskulariziranim periostalnim presadkom. Kod eksperimentalne skupine B, defekt je ispunjen alogenim koštanim presadkom i prekriven rotacijskim vaskulariziranim periostalnim presadkom. Po 3 životinje iz svake skupine žrtvovane su nakon 2, 5 i 12 tjedana od operacijskog zahvata. Rezultati su analizirani radiološkom, histološkim i histomorfometrijskim metodama.

Rezultati. Analizom dobivenih rezultata nakon 2 i 5 tjedana od operacijskog zahvata, utvrđeno je bolje koštano cijeljenje defekta tibije u eksperimentalnoj skupini B, iako je defekt nakon 5 tjedana premošten u obje ispitivane skupine. Nakon 12 tjedana koštano je cijeljenje završilo i nema razlike između kontrolne skupine A i eksperimentalne skupine B.

Zaključci. Dobiveni rezultati potvrdili su uspješnost metode upotrebe rotacijskog vaskulariziranog periostalnog presadka u liječenju koštanog defekta tibije kunića. Boljom kvalitetom koštane pregradnje u ranoj fazi cijeljenja defekta kosti dokazana je prednost korištenja vaskulariziranog periostalnog presadka u odnosu na nevaskularizirani periostalni presadak

Ključne riječi: koštani presadak; kunić; osteotomija; periost; tibija.

SUMMARY

LONG BONE DEFECT TREATMENT WITH PERIOSTEUM ROTATION AND ALLOGENOUS BONE GRAFT IN RABBITS

Aim. It is well known that the periosteum is capable of bone formation by enchondral ossification. In the present study, the value of the vascularized periosteal graft in the treatment of the bone defect of long bones filled with allogeneous bone graft was studied. The aim of the study was to verify the efficiency of vascularized periosteal graft in the new surgical method as well as to prove its advantage when comparing to nonvascularized periosteal graft.

Material and Methods. The study was undertaken on 20 rabbits. Two rabbits served as allogeneous bone graft donors, while the remaining 18 were divided into two equal groups. In the control group A, the experimentally created bone defect on the junction of proximal and middle third of the rabbit tibia was filled with allogeneous bone graft and then covered with avascular periosteal graft. In the control group B, the allogeneous bone graft filled defect was covered with rotational vascular periosteal graft. Groups of three rabbits from each group were sacrificed after 2, 5 and 12 weeks following surgery. The results were evaluated with radiographical, histological and morphometric methods.

Results. The results obtained 2 and 5 weeks after surgery demonstrated better tibial bone defect healing in the experimental group B, even though the defect was bridged in both analysed groups after 5 weeks. After 12 weeks, bone healing is completed in both groups and there is no difference between the control group A and the experimental group B.

Conclusions. The obtained results have confirmed the efficiency of the method of rotational vascularized periosteal graft in the treatment of tibial bone defect in rabbits. The advantage of vascularized periosteal graft when comparing with avascular one has been proved by better quality of bone reconstruction in the early stage of bone defect healing.

Key words: bone transplantation; osteotomy; periosteum; rabbits; tibia.

SADRŽAJ

1. UVOD	1
1.1. OBLIK I GRAĐA KOSTI	1
1.1.1. Kompaktna koštana tvar	1
1.1.2. Spongiozna koštana tvar	2
1.1.3. Vlanknata i lamelarna kost	3
1.1.4. Periost i endost	4
1.1.5. Stanice koštanog tkiva	5
1.1.5.1. <i>Nediferencirane osteogene mezenhimalne stanice-osteoprogenitor stanice</i>	5
1.1.5.2. <i>Osteoblasti</i>	5
1.1.5.3. <i>Osteociti</i>	6
1.1.5.4. <i>Koštane rubne «lining» stanice</i>	7
1.1.5.5. <i>Osteoklasti</i>	7
1.1.6. Međustanični koštani matriks	8
1.1.6.1. <i>Organski matriks</i>	8
1.1.6.2. <i>Anorganski matriks</i>	9
1.1.7. Cirkulacija kosti	9
1.2. RAZVITAK KOSTIJU-OSTEOGENEZA	11
1.2.1. Enhondralna osifikacija	11
1.2.2. Intramembranozna osifikacija	12
1.2.3. Apozicijsko stvaranje kosti	12
1.2.4. Modeliranje i remodeliranje koštanog tkiva	13
1.3. BIOMEHANIKA PRIJELOMA KOSTI	15
1.4. PODJELA PRIJELOMA KOSTI	18
1.4.1. Podjela prijeloma po načinu djelovanja sile	18
1.4.2. Podjela prijeloma po dijelu ozlijeđene kosti	20
1.4.3. Podjela prijeloma u djece i adolescenata	23
1.4.4. Podjela otvorenih prijeloma	24
1.5. KOŠTANO CIJELJENJE	25
1.5.1. Stadiji cijeljenja prijeloma	27
1.5.2. Biokemijske promjene u kalusu tijekom koštanog cijeljenja	28
1.5.3. Biomehantičke karakteristike kalusa	30
1.6. POTPOMOGNUTO KOŠTANO CIJELJENJE	32
1.6.1. Indikacije za korištenje metoda potpomognutog cijeljenja	32
1.6.2. Biološke metode potpomaganja koštanog cijeljenja	33
1.6.2.1. <i>Osteogena metoda</i>	33
1.6.2.2. <i>Osteokonduktivna metoda</i>	34
1.6.2.3. <i>Osteoinduktivna metoda</i>	34
1.6.3. Fizikalne metode potpomaganja koštanog cijeljenja	36
1.6.3.1. <i>Mehanička stimulacija</i>	36
1.6.3.2. <i>Stimulacija elektromagnetskim valovima</i>	36
1.6.3.3. <i>Ultrazvučna stimulacija niskim valovima</i>	37
1.6.4. Genska terapija u potpomaganju koštanog cijeljenja	37
1.6.5. Potpomaganje koštanog cijeljenja periostom	38
1.7. LIJEČENJE KOŠTANIH PRIJELOMA	39
1.7.1. Liječenje prijeloma pločom	40
1.7.2. Liječenje prijeloma intramedularnim čavlom	41
1.7.3. Liječenje prijeloma vanjskom fiksacijom	42

2. CILJ ISTRAŽIVANJA	43
3. MATERIJAL I METODE RADA	44
3.1. <i>MATERIJAL</i>	44
3.1.1. Pokusne životinje	44
3.1.2. Priprema alogenog koštanog presadka	44
3.1.3. Operacijski zahvat prekrivanja defekta tibije kunića rotacijskim vaskulariziranim periostalnim presadkom	45
3.2. <i>METODE RADA</i>	50
3.2.1. Radiološka metoda	50
3.2.2. Fiksacija i uklapanje tkiva u metakrilatsku smolu	50
3.2.3. Histološka bojenja	51
3.2.3.1. <i>Histološko bojenje hematoksin eozin</i>	51
3.2.3.2. <i>Histološko bojenje toluidin blue</i>	51
3.2.3.3. <i>Histološko bojenje Von Kossa</i>	52
3.2.3.4. <i>Goldner trikromno bojenje</i>	52
3.2.4. Metode evaluacije cijeljenja defekta kosti	53
3.2.4.1. <i>Bodovni sistem za radiološko ocjenjivanje uspješnosti cijeljenja eksperimentalno izazvanog koštanog defekta</i>	53
3.2.4.2. <i>Histološki bodovni sistem za stupnjevanje uspješnosti cijeljenja eksperimentalno izazvanog koštanog defekta</i>	54
3.2.4.3. <i>Histomorfometrijska analiza</i>	56
4. REZULTATI	58
4.1. Radiološki nalaz	58
4.2. Rezultati ocjenjivanja uspješnosti cijeljenja eksperimentalno izazvanog defekta tibije kunića na temelju radioloških kriterija	63
4.3. Rezultati histološke analize tkivnih uzoraka	65
4.3.1. Cijeljenje defekta kosti nakon 2 tjedna	75
4.3.2. Cijeljenje defekta kosti nakon 5 tjedana	77
4.3.3. Cijeljenje defekta kosti nakon 12 tjedana	79
4.4. Rezultati analize histološkog bodovanja uspješnosti cijeljenja eksperimentalno izazvanog defekta tibije kunića	84
4.5. Rezultati histomorfometrijske analize	85
5. RASPRAVA	89
6. ZAKLJUČCI	100
7. LITERATURA	102
8. ŽIVOTOPIS	121

1. UVOD

1.1. OBLIK I GRAĐA KOSTI

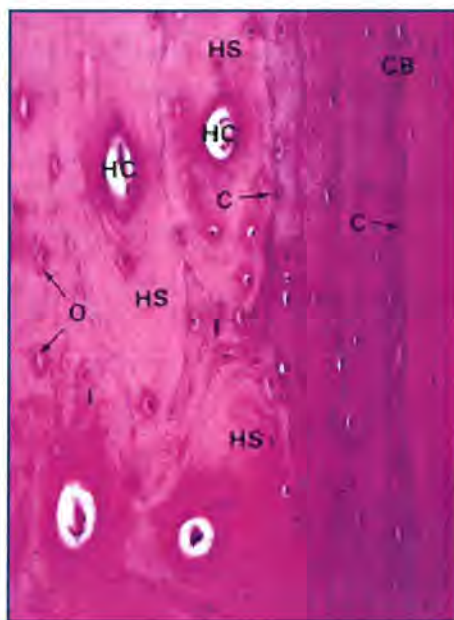
Unatoč velikim razlikama u izgledu pojedinih kosti one se po temeljnim značajkama oblika mogu svrstati u tri skupine (1). Duge kosti (*ossa longa*) imaju osobito izraženu jednu dimenziju: duljinu. U nekima od njih postoji razmjerno prostrana dugačka šupljina ispunjena koštanom srži, te se zbog sličnosti s cijevi nazivaju cjevaste kosti. Drugu skupinu čine pločaste kosti (*ossa plana*) koje imaju jače izražene dvije dimenzije, dok je treća dimenzija debljina mnogo manja. Takve kosti izgrađuju zidove šupljina u kojima su zaštićeni određeni organi npr. lubanjska šupljina. Treću skupinu čine kratke kosti (*ossa brevia*) kod kojih se ni jedna dimenzija osobito ne ističe i u svim smjerovima su podjednako razvijene, npr. trup kralješka.

Kosti su izgrađene od dvije različite tvari: kompaktne (*substantia compacta*) i spongiozne ili spužvaste (*substantia spongiosa*) koštane tvari (2,3,4). Kompaktna kost je zbijena i gusta, dok je spongiozna izgrađena od koštanih gredica koje se križaju u raznim smjerovima i tako tvore prostranu mrežu. Šupljini između gredica spongioze komuniciraju međusobno, a ispunjene su koštanom moždinom. Izuzev zglobne ploštine cijelu vanjsku površinu kosti oblaže periost (*periosteum*).

1.1.1. Kompaktna koštana tvar

Kompaktna koštana tvar čini oko 80% zrele kosti (5). Ona je izbušena s dvije vrste kanala radi prehrane koštanog tkiva, a radi povećanja potporne funkcije izgrađena je od četiri vrste lamela. Površina ovih kanala je sto puta veća od zajedničke površine endostalne i periostalne površine zrele kosti. Na poprečnom presjeku ističu se Haversovi kanali kao veći ili manji kružići zbog svog uzdužnog smjera (slika 1). Opažaju se i Volkmanovi kanali koji stoje uglavnom okomito na Haversove kanale. Oni međusobno povezuju Haversove kanale s periostom i endostom dovodeći im krvne i limfne žile te živce. U vanjskom području ispod periosta i usporedo s njim teku vanjske osnovne ili generalne lamele. Usporedno s unutarnjom površinom kompaktne kosti ispod endosta teku unutarnje osnovne ili generalne lamele. Kroz vanjske i unutarnje osnovne lamele probijaju se Volkmanovi kanali. Oko svakog Haversovog

kanala postoje koncentrične Haversove lamele kojih ima od 4 do 20. Jedan sistem Haversovih lamela zajedno s Haversovim kanalom, njegovim sadržajem i svim koštanim stanicama predstavlja osteon, kao osnovnu jedinicu kompaktne kosti. Na njegovoj granici nalazimo cementnu liniju koja ga obavija kao plašt (6). Između osteona prisutne su nepravilne, tzv. intersticijske lamele koje su nastale razgradnjom Haversovih lamela. Volkmanovi kanali nisu okruženi lamelama. Mreža svih kanala i lakuna predstavlja veliki ekstravaskularni prostor ispunjen tekućinom. Iz ovih se prostora pri mehaničkom opterećenju kosti otpuštaju ioni i tekućina uz stvaranje električnih potencijala na koje reagiraju koštane stanice (7).

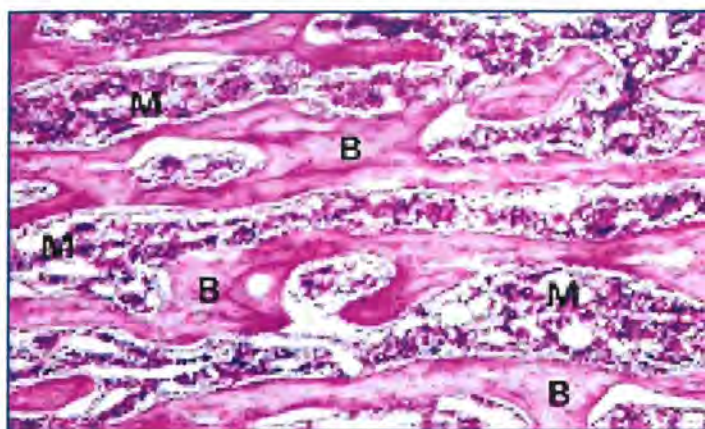


Slika 1. Mikroskopska slika kompaktne kosti prikazuje Haversove lamele (HS), Haversove kanale (HC), intersticijalne lamele (I), cementnu liniju (C), korteks (CB), osteocite (O) (Cormack DH. Introduction to histology, hemalaun eosin, povećanje mikroskopa 198 puta).

1.1.2. Spongiozna koštana tvar

Spongiozna koštana tvar sastoji se od koštanih gredica i listića različite debljine i oblika koji se međusobno križaju u svim pravcima (slika 2). Raspodjela i orijentacija koštanih gredica individualno se razlikuju, a njihova se količina povećava u područjima fiziološkog opterećenja (8). Osnovna razlika u odnosu na kompaktnu kost odnosi se na veću poroznost i prostornost unutar kosti. Zbog toga je spongiozna kost desetak puta slabija, ali i dvadesetak

puta veće površine u odnosu na jedinicu volumena kosti (9). Ukupna površina kosti u odrasle osobe iznosi oko $11,5 \times 10^6 \text{ mm}^2$, od čega je spongiozne površine $7 \times 10^6 \text{ mm}^2$ (10).



Slika 2. Mikroskopska slika spongiozne kosti prikazuje koštanu srž (M) i koštane trabekule (B) izgrađene od nepravilnih lamela s lakunama koje sadrže osteocite (Cormack DH. Introduction to histology, hemalaun eosin, povećanje mikroskopa 50 puta).

1.1.3. Vlanknata i lamelarna kost

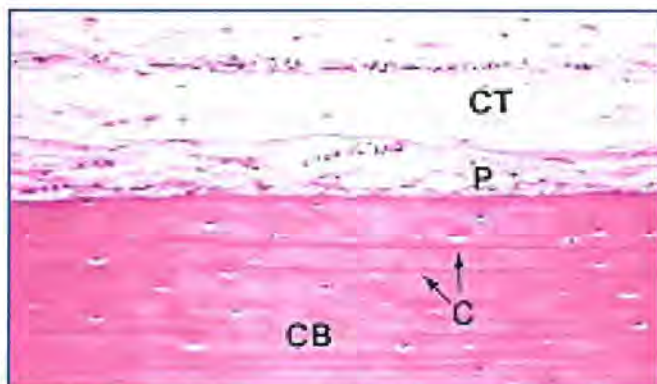
Kompaktna i spongiozna kost mogu biti izgrađene od vlaknate i/ili lamelarne kosti (11). Vlaknata, primarna ili nezrela kost izgrađuje skelet embrija koji kasnije biva resorbiran i zamjenjen zreloom kosti. U frakturnom kalusu nalazimo isti obrazac promjena (12). Nakon četvrtne godine života malenu količinu vlaknate kosti nalazimo na mjestima hvatišta tetiva i ligamenata, košćicama uha i zonama rasta kosti. Ona je građena od nejednoliko raspoređenih kolagenih fibrila, različito raspoređenih osteocita te neravnomjerne mineralizacije. Osteociti su nepravilna oblika i ima ih četiri puta više nego u lamelarnoj kosti. Stoga je vlaknata kost slabije čvrstoće, a uslijed toga i podložnija deformitetu u odnosu na lamelarnu kost (13).

Lamelarna, sekundarna ili zrela kost izgrađena je od lamela debljine 4 do 12 μm sastavljenih od gotovo jednakih, usporedo postavljenih kolagenih fibrila te pravilno raspoređenog mineraliziranog matriksa. Osteociti su uglavnom iste veličine, poredani u aksijalne redove i usporedni s kolagenim fibrilama matriksa. Ovakva struktura daje lamelarnoj kosti čvrstoću i rendgenološki vidljivu homogenost.

1.1.4. Periost i endost

Periost ili pokosnica predstavlja ovojnica koja pokriva u cijelosti vanjsku površinu kosti, osim u području intraartikularnog dijela gdje je ona prekrivena hrskavicom ili sinovijalnom membranom (14). Izgrađena je iz dva sloja: fibroznog na površini i dubljeg kambijskog ili osteogenog sloja koji neposredno prekriva kompaktno koštano tkivo (slika 3). Fibrozni sloj sastoji se uglavnom od kolagenih vlakana, a manje od stanica i krvnih kapilara. Dublji sloj sastoji se, naprotiv, manje od vlakana, a više od stanica i krvnih kapilara (12). Ovi se slojevi dobro raspoznaju u mlađih osoba, dok se u odraslih postupno spajaju u jednostruku fibroznu membranu (15). Periostalna membrana sadrži arteriole i kapilare koje se probijaju u korteks i medularni kanal (16). Veće krvne žile koje putem nutritivnog kanala ulaze u medularni kanal zovemo nutritivnim krvnim žilama. Periost dovodi i manje krvne žile koje putem Volkmanovih kanala opskrbljuju Haversove kanale.

Stijenke moždinske šupljine cjevastih kostiju obložene su, također, vezivnom membranom. Ova unutarnja membrana zove se endost. Ona je građena slično periostu, ali je tanja od njega. Vezivne stanice u kambijskom sloju obiju membrana posjeduju latentnu osteogenu moć koja se može aktivirati kod rasta ili prijeloma kosti (17). Obje se membrane uglavnom čvrsto vežu za kost, osobito periost kod kojeg u koštano tvar ulaze brojni snopići kolagenih vlakana, tzv. Sharpeyeva vlakna. Osim toga obje vezivne ovojnice zaštićuju koštano tvar od resorpcije. Na ogoljelim mjestima sa kojih je strgnut periost (deperiostacija), aktiviraju se osteoklasti koji onda vrše aktivnu resorpciju kosti.



Slika 3. Mikroskopska slika prikazuje periost (P), okolno vezivno tkivo (CT), cementne linije (C), korteks (CB) (Cormack DH. Introduction to histology, hemalaun eosin, povećanje mikroskopa 128 puta).

1.1.5. Stanice koštanog tkiva

Koštano tkivo ima potpornu ali i metaboličku funkciju. Stoga stanice koštanog tkiva uz održavanje oblika i čvrstoće kosti održavaju i mineralnu homeostazu, a da bi to uspjele one se razlikuju po svom obliku, funkciji i lokalizaciji. Prema porijeklu nastanka razlikuju se mezenhimalni i hematopoetski lanac stanica. Iz mezenhimalnog lanca nastaju nediferencirane osteogene stanice-osteoprogenitor stanice-preosteoblasti, osteoblasti, koštane rubne «lining» stanice i osteociti. Iz hematopoetskog lanca nastaju cirkulirajući ili moždinski monociti, preosteoklasti i osteoklasti.

1.1.5.1. Nediferencirane osteogene mezenhimalne stanice - osteoprogenitor stanice

To su nediferencirane stromalne stanice koje imaju mogućnost proliferacije i diferencijacije u osteoblaste (18,19). Nalazimo ih u koštanoj srži, endostu i periostu (20,21,22). Porijeklo ovih stanica još uvijek predstavlja predmet rasprave jer one mogu biti i perivaskularne mezenhimalne stanice odnosno endotelijalne stanice (23). Također nije jasno da li su osteogene, hondrogene ili fibrogene stanice produkt jednog ili više razvojnih staničnih puteva (24). Nediferencirane mezenhimalne osteogene stanice smještene su blizu površine kosti. One su tanke, izduženog ili vretenastog oblika s ovalnom jezgrom te blijedom i rijetkom citoplazmom uz malo staničnih organela.

1.1.5.2. Osteoblasti

Njihovo je porijeklo iz stromalnog sistema kosti i koštane srži (25). Oni su od začetka uključeni u proces intramembranoznog ili enhondralnog koštanog razvoja. Svaka stanica koja proizvodi kost tijekom razvoja, modeliranja, remodeliranja ili cijeljenja definira se kao osteoblast (26,27). Aktivnost ovih stanica vođena je opskrbom i potražnjom, odnosno potrebom izgradnje koštane mase (28). Osteoblasti su mononuklearne stanice veličine oko 20 μm čiji oblik ovisi o razini aktivnosti. Kad je osteoblast aktiviran u smislu produkcije koštanog matriksa, on je okruglastog ili kuboidnog oblika. U fazi mirovanja, on je plosnatog ili izduženog oblika. Tijekom sazrijevanja skeleta brojnost i veličina osteoblasta se smanjuju. Takav osteoblast u mirovanju posjeduje mogućnost odgovora na stimulus izazvan patološkim procesom poput osteoblasta u fetusu. Osteoblast predstavlja izvor u proizvodnji kolagena i mukopolisaharida kosti. Funkcionalno razdoblje osteoblasta je varijabilno. Ono može trajati

od 3 do 18 mjeseci u tijeku remodeliranja, a završava njegovom ugradnjom u kost te pretvorbom u osteocit. Ultrastrukturalne karakteristike osteoblasta potvrđuju njihovu funkciju sinteze i sekrecije proteina. Oni sadrže bogat i dobro razvijen endoplazmatski retikulum te Golgijev kompleks ispunjen sekrecijskim vakuolama. Brojne mitohondrije unutar citoplazme postaju vidljivije u tijeku povećanja stanične aktivnosti, pokazujući važnu ulogu kod odlaganja kalcija u međustanični matriks (29,30). Alkalna fosfataza kao produkt osteoblasta predstavlja osnovu u sintezi prokolagena, imajući na taj način važnu ulogu u procesu mineralizacije (31,32). U osteoblastu nalazimo i druge specifične enzime koji su histokemijski dokazani: fosforilaza, glikogen sintetaza i kolagenaza.

1.1.5.3. Osteociti

Osteociti se razvijaju iz preosteoblasta i osteoblasta, a čine 90% stanica od ukupnog broja stanica u zrelom skeletu (33). Osteoblasti u začetku prisutni na površini kosti bivaju zahvaćeni unutar koštanog tkiva te postaju osteociti. Osteociti leže unutar lakuna, granato proširujući kroz kanalikule svoje izdanke pomoću kojih kontaktiraju sa susjednim stanicama. Osteociti nemaju mogućnost proliferacije, pa je u svakoj lakuni prisutan samo jedan osteocit. Njihov životni vijek ovisi o koštanom tkivu unutar kojeg su smješteni. Životni vijek osteocita možemo podijeliti u tri faze: formativnu, resorptivnu i degenerativnu fazu (34). U formativnoj fazi osteociti djeluju poput aktivne sekretorne stanice zadržavajući mnoge strukturalne karakteristike osteoblasta. Strukturalno, uz veliku jezgru vidimo razvijeni endoplazmatski retikulum, široki Golgijev kompleks i veliki broj mitohondrija. U resorptivnoj fazi endoplazmatski retikulum i mitohondrij su manji, dok u degenerativnoj fazi dolazi do vakuolizacije citoplazme, mitohondrija i Golgijevog kompleksa. Uloga osteocita u održavanju okolnog koštanog matriksa olakšan je transportom minerala i tekućine putem kanalikula (35). Osteociti mogu, iako u znatno manjoj mjeri od osteoblasta, proizvoditi koštani matriks te obavljati koštanu absorpciju u procesu nazvanom osteocitna osteoliza. Ovaj proces sadržava u sebi aktivnu ulogu stanice koja svoj okolni matriks mijenja putem ekstrakcije specifičnih iona. Upravo ove osobitosti daju osteocitima mehanosenzornu ulogu tj. mogućnost pretvorbe biomehaničkih djelovanja na kost u završnu osteoblastičnu ili osteoklastičnu aktivnost u tijeku rane faze remodeliranja (36).

1.1.5.4. Koštane rubne «lining» stanice

Priroda ovih spljoštenih i izduženih stanica s vretenastim jezgrama koje linearno leže na površini kosti nije u potpunosti jasna. Smatra se da potječu iz staničnog reda osteoblasta. Svojim izdancima unutar kanalikula u dodiru su s osteocitima i tim kontaktom prenose se signali sa stanice na stanicu. Pridaje im se višestruka uloga u održavanju mineralne homeostaze, adaptivnom remodeliranju i mogućoj diferencijaciji u aktivne osteoblaste (37).

1.1.5.5. Osteoklasti

Osteoklasti su stanice veličine od 20 do 100 μm sa oko 10 jezgara te velikim brojem mitohondrija i lizosoma. Nastaju kao produkt stanica hematopoetskog reda i osnovna im je funkcija u resorpciji kosti (38,39,40,41). Točan način aktivacije osteoklasta nije u cijelosti poznat, a njihovo djelovanje možemo podijeliti u dva dijela. U prvom dijelu dolazi do sekrecije litičkih enzima uz modifikaciju strukture kolagena i mukopolisaharid, a u drugom dijelu dolazi do razgradnje inkorporiranog matriksa. Mjerenje nivoa hidroksiprolina i aminokiselina u serumu i urinu su korisni indikatori veličine razgradnje koštanog matriksa i aktivnosti osteoklasta. Kad su ove stanice aktivne, pod elektronskim mikroskopom pokazuju raščupani rub na strani resorpcije koštanog matriksa (42). Ta raščupanost je posljedica uvrnuća stanične membrane koja tako ograničava nepravilne citoplazmatske izdanke. Između tih izdanaka vide se sitni kristalići hidroksilapatita. Stvaraju se vakuole gdje se pomoću ionskih pumpi razina pH smanjuje sa 7 na 4, uslijed čega dolazi do otapanja koštanih minerala. Preostale organske dijelove razgrađuju kisele proteaze (43,44). Osteoklaste obično nalazimo u resorpcijskim uvalama kosti koje se nazivaju Howshipove lakune te na vrhovima resorpcijskog konusa. Pri završetku erozivnog procesa nalazimo smanjenje broja osteoklasta uz nestanak raščupane zone. Njihov je srednji životni vijek u čovjeka od 4 do 7 tjedana.

Zna se da veliki utjecaj na aktivnost osteoklasta imaju hormoni. Primjerice tijekom davanja paratireoidnog hormona dolazi do brze pojave raščupane zone (45), odnosno povlačenja i nestanka takve zone pri davanju kalcitonina (46). Osim toga 1,25 dihidroksi vit. D povećava diferencijaciju prekursor stanica u osteoklaste čime se povećava njihov broj i aktivnost. Osteoklasti mogu nastati i fuzijom stanica mononuklearnog fagocitnog reda. Stoga monociti iz krvi mogu resorbirati kost direktno, odnosno indirektno djelovanjem jakih koštano resorbirajućih faktora kao što su prostagladini, odnosno interleukin-1 (IL-1) i interleukin -6 (IL-6).

1.1.6. Međustanični koštani matriks

Međustanični koštani matriks čini glavnu masu koštanog tkiva. Odlikuje se čvrstoćom i elastičnošću na čemu počiva potporna uloga kosti. Sastoji se od vode koja čini oko 10%, organskog matriksa koji čini 20% te anorganskog matriksa koji čini 65-70% cjelokupne mase kosti (47).

1.1.6.1. Organski matriks

Organski dio koštanog matriksa izgrađen je od proteina, glikoproteina i polisaharida. Kolagen tipa I te male količine kolagena tipa V i XII čine oko 90% organskog matriksa kosti. Kolagena vlakna nastaju agregacijom štapićastih tropokolagenskih jedinica inkorporiranih u tri međusobno omotana polipeptidna lanca. Koštani kolagen karakteriziran je prisutnošću dva identična lanca i trećeg koji se razlikuje u sadržaju aminokiselina. Važne aminokiselinske komponente su hidroksilizin i hidroksiprolin. Galaktozin hidroksilizin predstavlja osnovni karbohidrat povezan na aminokiselinske komponente kolagena. Između kolagenih molekula kao i između njihovih krajeva postoje prostori veličine do 40 μm . U te je prostore uložen hidroksilapatit.

Ostale nekolagene proteinske molekule koje nalazimo su osteokalcin, osteonektin, koštani sialoprotein, koštani fosfoprotein i mali proteoglikani (48,49,50). Smatra se da one sudjeluju u mineralizaciji kosti iako specifični načini djelovanja još nisu jasni. U koštanom matriksu nalazimo i lokalne činitelje rasta: preobražavajući činitelj rasta tipa β (engl. transforming growth factor beta - TGF β), inzulinu sličan činitelj rasta I i II (engl. insulin-like growth factor - IGF I, IGF II), koštani morfogogenetski proteini (engl. bone morphogenetic proteins – BMPs) i fibroblastni činitelj rasta (engl. fibroblast growth factor-FGF). Većina ovih molekula nastaje lokalno kao produkt sinteze koštanih stanica iako postoji mogućnost njihovog sistemskog upliva u koštanu strukturu (51). Osim ovih citokina u širem koštanom matriksu nalazimo i druge činitelje rasta: činitelj rasta izoliran iz trombocita (engl. platelet derived stem cell factor- PDGF), činitelj stimuliranja kolonija (engl. colony stimulating factors- CSF), IL-1 i IL-6 (52).

1.1.6.2. Anorganski matriks

Anorganski dio koštanog matriksa ima ulogu rezervoara iona te održavanja čvrstoće i krutosti kostiju. U kostima se nalazi 99% kalcija, 85% fosfora te 40-60% natrija i magnezija od ukupne količine u organizmu. Održavanjem normalne razine ovih iona omogućene su brojne životne funkcije kao što su transmisija signala kroz živčano tkivo, mišićna kontrakcija te mnoge biokemijske reakcije (53). Sam anorganski dio sastoji se uglavnom od kalcijeva fosfata u obliku kristalića hidroksilapatita, kalcijeva florida i citrata te magneziji klorida. U tragovima nalazimo željezo, cink, bakar, olovo, aluminij i stroncij (54).

1.1.7. Vaskularizacija kosti

Složena mreža krvnih žila i kolateralnih optoka omogućava dobru krvnu opskrbu koštane moždine, koštanog tkiva i periosta (slika 4). Stoga i u gustoj kompaktnoj kosti niti jedna koštana stanica nije udaljena više od 300 μm od krvne žile (55). Raspodjelu krvne opskrbe važno je poznavati pri odabiru načina liječenja prijeloma kosti, operacijskog pristupa ili osteosintetskog materijala (56). Posebno je to važno kod liječenja prijeloma talusa, skafoida, dijafize tibije ili vrata-glave femura.

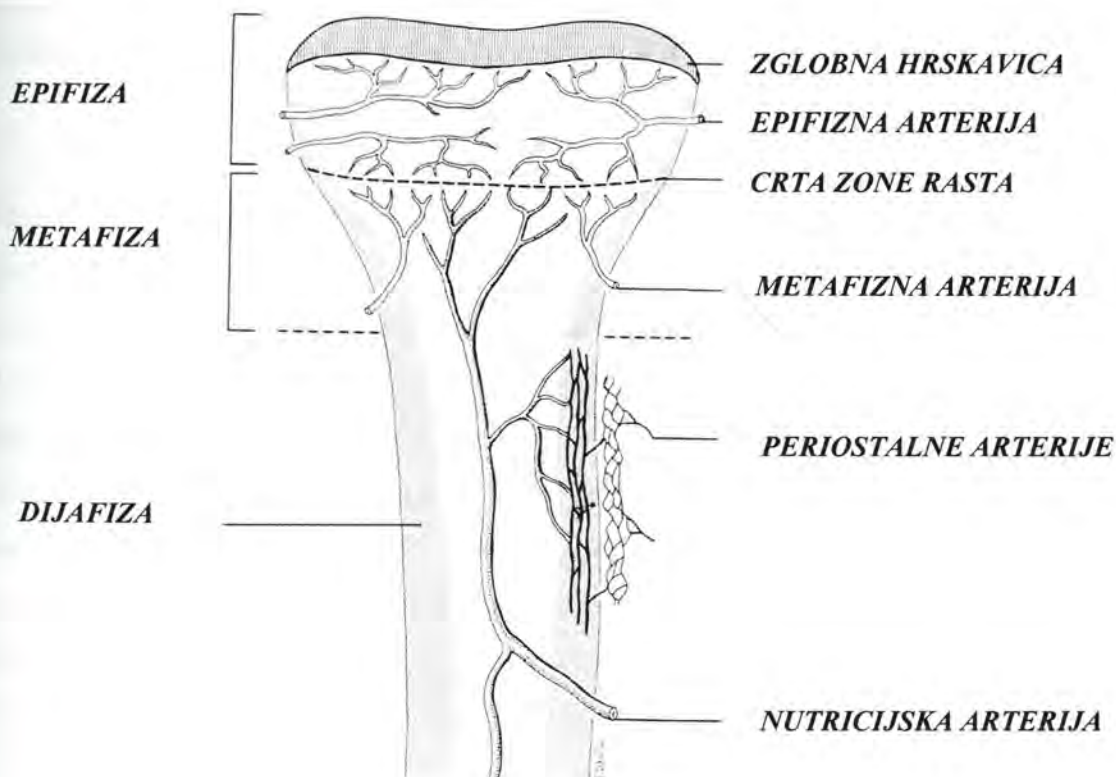
Tri su osnovna izvora krvne opskrbe dugih kostiju: nutritivne arterije, metafizne (epifizne) arterije i periostalne arterije (57). Nutritivna arterija prolazi kroz korteks dijafize, ulazi u medularni kanal i dijeli se na ascendentnu i descendentnu granu. One anastomoziraju sa granama metafiznih arterija čineći medularni arterijski sistem. U periostu nalazimo dva međusobno povezana vaskularna pleksusa: vanjski, unutar fibroznog sloja, kojemu krv dovode krvne žile okolnih skeletnih mišića i unutarnji, u kambijskom sloju, koji opskrbljuje krvlju dio korteksa (58). Starenjem se u periostalnom sistemu smanjuje broj krvnih žila tijekom fuzije dvaju slojeva. Periostalni sistem je putem koštanih kanalića spojen sa medularnim arterijskim sistemom.

U tijeku rasta krvne žile ne prelaze zonu rasta, zbog čega epifize imaju vlastitu opskrbu putem epifiznih krvnih žila. Zatvaranjem zona rasta ovo područje dobiva novu cirkulaciju ali i nedovoljnu kolateralnu povezanost za potpunu opskrbu. Stoga su ozljede zaostalih epifiznih krvnih žila odgovorne za nekrozu glave femura ili humerusa.

U normalnim uvjetima medularni arterijski sistem opskrbljuje cijeli medularni kanal i dvije unutrašnje trećine korteksa. U nekim regijama opskrbljuje krvlju i cijeli korteks. Stoga

govorimo o centrifugalnom protoku krvi. U dijafizarnim dijelovima gdje se na kost pripajaju tetive, ligamenti ili interosalne membrane periostalni optok opskrbljuje i više od vanjske trećine korteksa. Iako periostalni optok pri ozljedi medularnog arterijskog sistema (npr. proširenje kanala svrdlom pri implantaciji čavla) ne može u potpunosti nadoknaditi njegovu funkciju on je od izuzetne važnosti. Njegova je važnost u tome što omogućava stvaranje kosti i nakon odvajanja periosta od korteksa, kao i prehranu mišića kod ozljeda njegove krvne žile ili «crush» ozljeda (59). Kliničku potvrdu nalazimo kod prijeloma kosti s jačim oštećenjem mekih tkiva, prekidom medularnog arterijskog sistema i periostalnog optoka, što dovodi do odloženog zaraštavanja kosti ili razvoja pseudartroze.

U tijeku prijeloma dolazi do promjene dinamike cirkulacije. Odmah nakon ozljede dolazi do naglog pada cirkulacije kao posljedice prekida krvnih žila na rubovima koštanih ulomaka. Međutim, već nakon nekoliko sati započinje porast lokalne cirkulacije koji dolazi do svog maksimuma nakon dva tjedna. Zatim cirkulacija postupno pada do dvanaestog tjedna kada doseže razinu od vremena prije prijeloma.



Slika 4. Shematski prikaz cirkulacije kosti.

1.2. RAZVITAK KOSTIJU - OSTEOGENEZA

Iako su veličina i oblik svake kosti određeni genetskim programom razvoja, konačni oblik kosti ovisit će o kretanju i djelovanju vanjske mehaničke sile (60,61,62). U morfo-genetskoj fazi mehanički stres utječe na pojavu i progresiju osifikacije, a time i na razvoj unutarnje arhitekture kosti. Iako postoji jedinstveni mehanizam nastanka kosti, kost se može razvijati na bazi hrskavice (enhondralno), unutar vezivnog tkiva (intramembranozno, dezmalno) i dodavanjem nove kosti na postojeću kost (apozicijski). Kralješnički stup, baza lubanje i ekstremiteti formirani su enhondralnom osifikacijom. Većina kostiju lica, lubanje i zdjelice formirane su intramembranoznom osifikacijom. Neke kosti mogu biti formirane kombinacijom mehanizama, npr. klavikula koja je centralno nastala intramembranoznom, a na krajevima enhondralnom osifikacijom. Stvaranje periostalne kosti i modeliranje kosti ovisi o procesima apozicijskog rasta (63).

1.2.1. Enhondralna osifikacija

Enhondralna osifikacija omogućava rast kosti u dužinu. Ona započinje nakupljanjem nediferenciranih stanica koje se diferenciraju u hondroците i izlučuju hrskavični matriks (11,64). U određenim područjima dijelovi hrskavice se počinju mineralizirati, a hondrociti se povećavaju. Uraštanjem krvožilnih pupoljaka u hrskavicu, dolazi do resorpcije centralnog dijela hrskavice i stvaranja moždinske šupljine. Osteoprogenitor stanice se diferenciraju u osteoblaste i stvaraju koštani matriks u mineraliziranoj hrskavici. Osteoklasti resorbiraju kalcificiranu hrskavicu i nezrelu kost, a zatim osteoblasti zamjenjuju tu masu kalcificirane hrskavice i nezrele kosti zrele kosti. Nakon stvaranja dugih kostiju (osim klavikule, kratkih kosti i epifizarnih centara osifikacije) enhondralno nastajanje kosti nastavlja se u epifizama do koštane zrelosti. Takav način stvaranja kosti nalazimo i kod prirodnog cijeljenja prijeloma, te kod operacijskih metoda koje ne koriste interfragmentarnu kompresiju.

1.2.2. Intramembranozna osifikacija

Za razliku od enhondralne osifikacije u intramembranoznom stvaranju kosti ne postoji hrskavični model po kojem se kost stvara. Proces započinje nakupljanjem nediferenciranih mezenhimalnih stanica u slojeve uz vezivne membrane (11,65). Ove stanice sintetiziraju labav organski matriks koji obično sadrži krvne žile, fibroblaste i osteoprogenitorne stanice. Osteoprogenitorne stanice se diferenciraju u osteoblaste i luče tračke i otočiće organskog matriksa kosti koji se mineralizira. Osteoblasti nakon toga pokrivaju površinu tračaka i otočića i brzo nadodaju novi koštani matriks. Osteoblasti ulovljeni unutar koštanog matriksa postaju osteociti i pružaju duge stanične izdanke kako bi mogli uspostaviti i održavati kontakt s drugim stanicama. Intramembranozni razvoj kosti nalazimo u vrijeme embrionalnog razvoja velikih plosnatih kostiju lubanje i zdjelice, za vrijeme cijeljenja prijeloma na rubu periostalnog hematoma te na rubu malignog tumora koji odiže periost od koštane površine. Stvaranje kosti za vrijeme distrakcijske osteogeneze zbiva se izravno unutar kolagenog vaskulariziranog matriksa bez prethodnog stvaranja hrskavice. Distrakcijska osteogeneza je zapravo mehanički potaknuta intramembranozna osifikacija između dvije jatrogeno odvojene živuće koštane površine (66).

1.2.3. Apozicijsko stvaranje kosti

Apozicijsko stvaranje kostiju događa se za vrijeme periostalnog zadebljanja kostiju, te za vrijeme koštanog modeliranja i remodeliranja. Za razliku od enhondralnog i intramembranoznog stvaranja kostiju ono započinje nakupljanjem osteoblasta na rubu već postojeće kosti, dovodeći do rasta kosti u širinu. Periostalni osteoblasti nadodaju novu kost lučenjem osteoida na vanjsku površinu kosti, tako da samu kost povećavaju sloj po sloj.

1.2.4. Modeliranje i remodeliranje koštanog tkiva

Modeliranje ili oblikovanje predstavlja proces stvaranja određenog oblika kosti. Remodeliranje ili pregradnja naziv je za promjene unutarnje strukture kosti bez promjene vanjskog oblika. Obično se oba procesa odvijaju istovremeno. Tijekom prve godine ti su procesi najintenzivniji, tako da se u tom vremenu modeliranjem i remodeliranjem izmjeni cijeli skelet. Ovaj se proces značajno usporava do završetka rasta i to za otprilike 10% godišnje. Zatim se istim intenzitetom odvija tijekom daljnjeg života (67,68). Ovi procesi nisu posljedica djelovanja jedne vrste stanica (osteoblasti ili osteoklasti) ili jednog procesa (resorpcija ili stvaranje kosti), već su posljedica koordiniranog djelovanja svih tih procesa (69,70,71,72). Tijekom života remodeliranje se odvija ne mijenjajući oblik ili gustoću kostiju i nazivamo ga fiziološko remodeliranje kosti. Ono se odvija unutar i na površini kosti.

Unutarnje ili osteonalno remodeliranje počinje aktivnošću osteoklasta koji presjecaju tunele kroz kost obično prolazeći kroz stare osteonalne sustave. Tako se stvaraju velike resorpcijske šupljine koje se vide i na običnim rendgenogramima kao prosvjetljenja unutar kortikalne kosti. Cementne linije obilježavaju mjesta gdje je resorpcija kosti zaustavljena i gdje je započelo novo stvaranje kosti unutar samog resorpcijskog konusa. Dokazano je da je otprilike 50 osteoblasta potrebno da bi zamjenilo količinu kosti koju razgradi jedan osteoklast tijekom cijelog dana. Osteoblasti se u slojevima poslože iza osteoklasta uz površinu resorpcijske šupljine i luče lamele novog koštanog matriksa. Slijedi mineralizacija osteoidnih slojeva. Osteoblasti dodaju nove lamele sužavajući resorbirani prostor na promjer centralnog osteonalnog kanala. Nakon koštane zrelosti unutarnje fiziološko remodeliranje najlakše je uočljivo u korteksu. Stalno unutarnje remodeliranje započinje nakon zamjene vlaknate kosti lamelarnom. Tako se gotovo cijela kortikalna kost sastoji od osteona i zaostataka osteona koji su bili parcijalno resorbirani i zamjenjeni konusima novostvorene kosti.

Remodeliranje trabekularne endostalne i periostalne površine zbiva se na sličan način kao unutarnje remodeliranje kortikalne kosti. Proces je različit samo po tome što osteoklasti leže na površini kosti i stvaraju udubine koje nazivamo Howshipovim lakunama (73). Kad osteoklasti završe svoju resorptivnu aktivnost odmaknu se s mjesta resorpcije ili se podijele u mononuklearne stanice. Zatim aktivni osteoblasti prijanjaju na resorbiranu površinu i luče osteoid. Mineralizacijom osteoida završava proces remodeliranja.

Fiziološko remodeliranje kosti služi zamjeni koštanog matriksa u kojem se dogodi defekt kod normalnih svakodnevnih opterećenja. Na taj način remodeliranje sprječava prijelome zamora te održava mineralnu homeostazu kalcija i fosfora u tijelu (37).

Adaptivno modeliranje predstavlja odnos težine tijela, veličine kosti i mehaničkog opterećenja. Wolf je uočio da se živa kost mijenja pod različitim opterećenjima te da to čini sukladno matematičkim izračunima. Tako pri uklanjanju dijafize tibije u psa, fibula postaje deblja kako bi preuzela njenu funkciju. Takav adaptivni odgovor mnogi nazivaju Wolfovim zakonom (74,75).

Remodeliranje se mijenja tijekom životne dobi. Nakon postizanja maksimuma koštane mase u dekadi nakon koštane zrelosti, žene izgube polovicu spongiozne i trećinu kompaktne koštane mase do sedmog desetljeća života. Muškarci izgube trećinu spongiozne i kompaktne koštane mase u istom razdoblju. Vjeruje se da je za ovu razliku odgovoran pad razine estrogena u postmenopauzalnoj dobi žena (76).

1.3. BIOMEHANIKA PRIJELOMA KOSTI

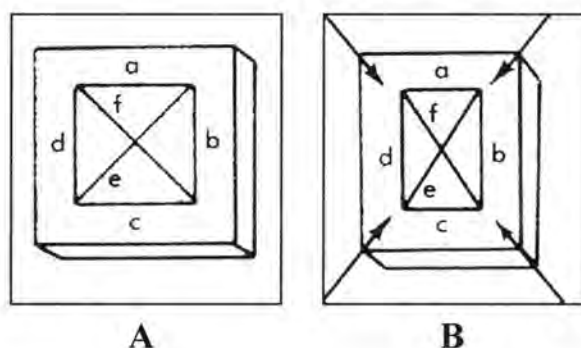
Prijelom ili fraktura kosti može nastati na četiri načina:

1. sudar ljudskog tijela u mirovanju sa drugim tijelom ili predmetom u pokretu
2. sudar ljudskog tijela u pokretu sa drugim tijelom ili predmetom u mirovanju
3. sudar ljudskog tijela u pokretu sa drugim tijelom ili predmetom u pokretu
4. preopterećenjem dijela ljudskog tijela u pokretu

U svakom od ovih slučajeva različite su biomehaničke karakteristike nastanka prijeloma.

Biomehanika nastalog prijeloma određena je djelovanjem vanjskih i unutrašnjih čimbenika:

1. Vanjski čimbenik predstavlja silu koja izvana djeluje na neko tijelo (kost) (77,78). Ona je određena veličinom, smjerom i vremenom trajanja. Njenim djelovanjem dolazi do udara, guranja ili povlačenja tijela uz posljedicu pomaka ili promjene oblika-deformacije tijela (F (sila) = m (masa) \times a (akceleracija)). Vektorskim prikazom djelovanja sile možemo izračunati da li će doći do pomaka ili deformacije tijela. U slučajevima kada ne dolazi do promjene oblika ili položaja tijela znamo da je ono djelovalo istovjetnom silom ali u suprotnom smjeru (treći Newtonov aksiom). Naprezanje je dio unutrašnje sile tijela koji otpada na jedinicu površine poprečnog presjeka tijela i izražava se u N/cm^2 . S obzirom na položaj i smjer vanjske sile prema osi tijela razlikujemo: naprezanje na vlak, tlak, odrez ili smik, savijanje, torziju ili uvijanje. Smjerom djelovanja sile dolazi do rastezanja, kompresije ili deformacije tijela (slika 5). U prva dva slučaja dolazi do smanjenja ili povećanja dužine tijela. U trećem slučaju dolazi do relativnog pomicanja između dvije točke perpendikularno na crtu njihovog spajanja što dovodi do angularne deformacije. Ova se tri načina djelovanja sile međusobno ne isključuju te mogu djelovati i istovremeno.



Slika 5. Shematski prikaz promjene oblika tijela nakon djelovanja sile kompresije. (A) oblik tijela prije djelovanja sile, (B) oblik tijela nakon djelovanja sile.

2. Unutrašnjim čimbenicima (79,80,81) smatramo one karakteristike kosti koje utječu na sklonost ka prijelomima :

- a) kapacitet apsorpcije energije,
- b) modul elastičnosti (Jangov modul),
- c) zamor materijala,
- d) gustoća materijala.

a) Djelovanjem sile na neko tijelo dolazi do prijenosa energije na to tijelo. U zavisnosti od količine apsorbirane energije nakon njenog djelovanja dolazi do povratka tijela u prvobitno stanje ili dolazi do trajne deformacije tijela odnosno do prijeloma kosti (82). Ukoliko je apsorpcija energije brza, dolazi do tzv. eksplozijskih reakcija s razvojem kominutivnih prijeloma ili prijeloma visoke energije. U slučajevima kad sila djeluje sporo nastaju kratki poprečni ili kosi prijelomi tj. prijelomi niske energije.

Pri izračunavanju kapaciteta apsorpcije energije kosti moramo voditi računa i o mekotkivnim strukturama kojima je kost okružena (periost, mišići, fascije, koža). Ove će strukture apsorbirajući određenu količinu energije, zaštititi kost te u nekim slučajevima neće doći do prijeloma kosti. To možemo dokazati primjerom djelovanja sile na vrat bedrene kosti. Sila veličine 60 kg/cm^2 dovodi do prijeloma izoliranog vrata bedrene kosti, ali ne i u slučajevima kad je on okružen mekim tkivima. Ova apsorpcija mekog tkiva u starijoj dobi progresivno slabi što predstavlja jedan od predisponirajućih čimbenika prijeloma vrata bedrene kosti.

b) Svaki materijal ima svoj određeni modul elastičnosti (Jangov modul) (83). To možemo najlakše objasniti na primjeru savijanja elastičnog štapa. Prilikom savijanja štapa dolazimo do krajnje točke iz koje će se štap nakon prestanka djelovanja sile vratiti u prvobitni oblik, tu fazu nazivamo elastičnom. Ukoliko nastavimo sa savijanjem štapa on nakon otpuštanja ostaje trajno deformiran. Tu fazu nazivamo plastičnom sve do točke kada sila dovodi do njegovog loma.

c) Kost zbog svoje građe, u odnosu na kovano željezo, ima tri puta manju težinu i deset puta veću elastičnost, iako im je veličina otpora na rastezanje ista. Kost je izgrađena od dvije različite vrste materijala: organskog matriksa čiji je glavni sastojak kolagen i minerala koje uglavnom čini hidroksiapatit. Koštana mineralna tvorevina je rigidnija i lakše podnosi kompresiju nego rastezanje. Suprotno tome kolagen kosti ima vrlo slabu mogućnost otpora na kompresiju, ali pet puta veću rastezljivost. Kombinacija ovih dviju struktura unutar kosti omogućava opterećenje sile rastezljivosti od oko 140 MN/m^2 i sile kompresije od 200

MN/m^2 . Stoga je Jangov modul elastičnosti znatno veći kod longitudinalnog djelovanja sile, nego u kosom i poprečnom smjeru. Osim toga kost može u plastičnoj fazi apsorbirati šest puta veću količinu energije do točke loma nego u elastičnoj fazi (84). To i objašnjava zašto može doći do loma kosti kad je podvrgnemo cikličkim opterećenjima (stresovima), iako je sila djelovanja znatno manja nego ona pri jednokratnom lomu materijala. Takav fenomen nazivamo lomom prenaprezanja, odnosno stres prijelomom.

d) Mineralizacija te količina i kvaliteta kolagena također utječu na čvrstoću kosti (85,86). Rizik od prijeloma raste za dva puta na svaku jedinicu standardne devijacije kad je gustoća koštanog tkiva (engl. bone mineral densiti - BMD) ispod granica vrijednosti normalne populacije (87,88). Stoga osteoporoza, osteomalacija i skorbut povećavaju mogućnost prijeloma. Međutim, i povećana gustoća kosti mijenja njene biomehaničke karakteristike te dovodi do lakšeg loma, kao npr. u osteopetroze ili Paget-ovoj bolesti.

1.4. PODJELA PRIJELOMA KOSTI

Svaki bolesnik s prijelomom kosti mora biti dobro anamnestički, klinički i radiološki obraden. U anamnezi treba obratiti pozornost na podatak o smjeru, vrsti i načinu djelovanja sile te položaju ozlijeđenog dijela tijela da bi se moglo učiniti biomehaničku analizu prijeloma. Kliničkom obradom utvrđuje se prisutnost otvorene rane i hematoma, stabilnost koštanih ulomaka na mjestu prijeloma, neuralne ili cirkulatorne lezije. Radiološka obrada podrazumijeva snimanje u frontalnoj ravnini (anterior-posterior smjer, a-p), sagitalnoj ravnini (latero-lateral smjer, l-l), kose snimke i tomograme, kompjuteriziranu tomografiju te nuklearnu magnetsku rezonancu.

Obradom prikupljenih podataka, prijelomi se mogu podijeliti prema načinu djelovanja sile, dijelu zahvaćene kosti i/ili zgloba te oštećenju okolnih struktura mekih tkiva.

1.4.1. Podjela prijeloma po načinu djelovanja sile

U zavisnosti o načinu djelovanja sile na ozlijeđeni dio kosti (89,90), prijelomi se dijele na direktne i indirektne:

1. Direktne prijelome možemo podijeliti na tri vrste : "tapping", "crush" i strijelne prijelome.

a) "Tapping" prijelomi nastaju djelovanjem sile manje količine energije na vrlo malo područje kosti. Klasična slika takvog prijeloma je lokalna palpatorna bolnost uz rendgenološki vidljivu poprečnu prijelomnu pukotinu. Takav prijelom obično nastaje na ekspaniranim kostima koje nisu zaštićene okolnim mekim tkivima npr. pri udarcu u prednji dio potkoljenice.

b) Kod "crush" prijeloma dolazi do prijenosa velike količine energije na veliko područje. Stoga kod njih nalazimo kominutivne poprečne prijelome često praćene velikim oštećenjem mekih tkiva. Za razliku od "tapping" prijeloma ovdje su gotovo uvijek zahvaćene obje kosti potkoljenice ili podlaktice.

c) Strijelni prijelomi, nastaju djelovanjem velike sile na malo područje. Najčešće se radi o ozljedama uzrokovanim projektilima iz vatrenog oružja. Razlikujemo projektele velike i male brzine. Granica između ove dvije vrste projektila je oko 350 m/s. Kod projektila velike brzine zbog prijenosa velike količine kinetičke energije na kost dolazi do mrvljenja kosti i stvaranja sekundarnih projektila uz dodatno oštećenje okolnog tkiva.

2. Indirektni prijelomi nastaju djelovanjem sile na područja udaljena od mjesta nastanka prijeloma. Možemo ih podijeliti na: traksijske, angularne, spiralne, kompresivne i kose prijelome.

a) Traksijski prijelomi najčešće nastaju u području olekranona i patele. Njihov mehanizam nastanka je prekomjerna sila fleksije u trenutku maksimalne napetosti mišića ekstenzora zgloba lakta odnosno koljena. Na sličan način nastaje izolirani prijelom medijalnog maleola gdje distalni dio maleola ostaje zadržan na deltoidnom ligamentu prilikom everzije i abdukcije stopala. Prijelomne pukotine obično su okomite na djelovanje traksijskih sila iako ponekad mogu biti nagnute i do 45° u odnosu na njih.

b) Angularne prijelome možemo objasniti na modelu savijanja štapa. Kada neku polugu savijamo onda na konveksnoj strani dolazi do rastezanja, a na konkavnoj strani do kompresije. Srednji dio poluge ostaje u jednom neutralnom položaju i on održava kompaktnost poluge. Daljnjim povećanjem sile dolazi prvo do prijeloma na mjestu rastezanja koje se preko srednjeg dijela širi na mjesto kompresije. Rendgenološki je vidljiva poprečna prijelomna pukotina na mjestu istezanja te kosa pukotina na mjestu kompresije ponekad uz leptirasti ulomak kosti.

c) Spiralni prijelomi nastaju djelovanjem rotacijske sile oko aksijalne osi kosti. Rendgenološki nalazimo kosi prijelom koji spiralno obuhvaća cijeli opseg kosti, obično u dužini većoj od dvostruke dužine promjera dijafize kosti.

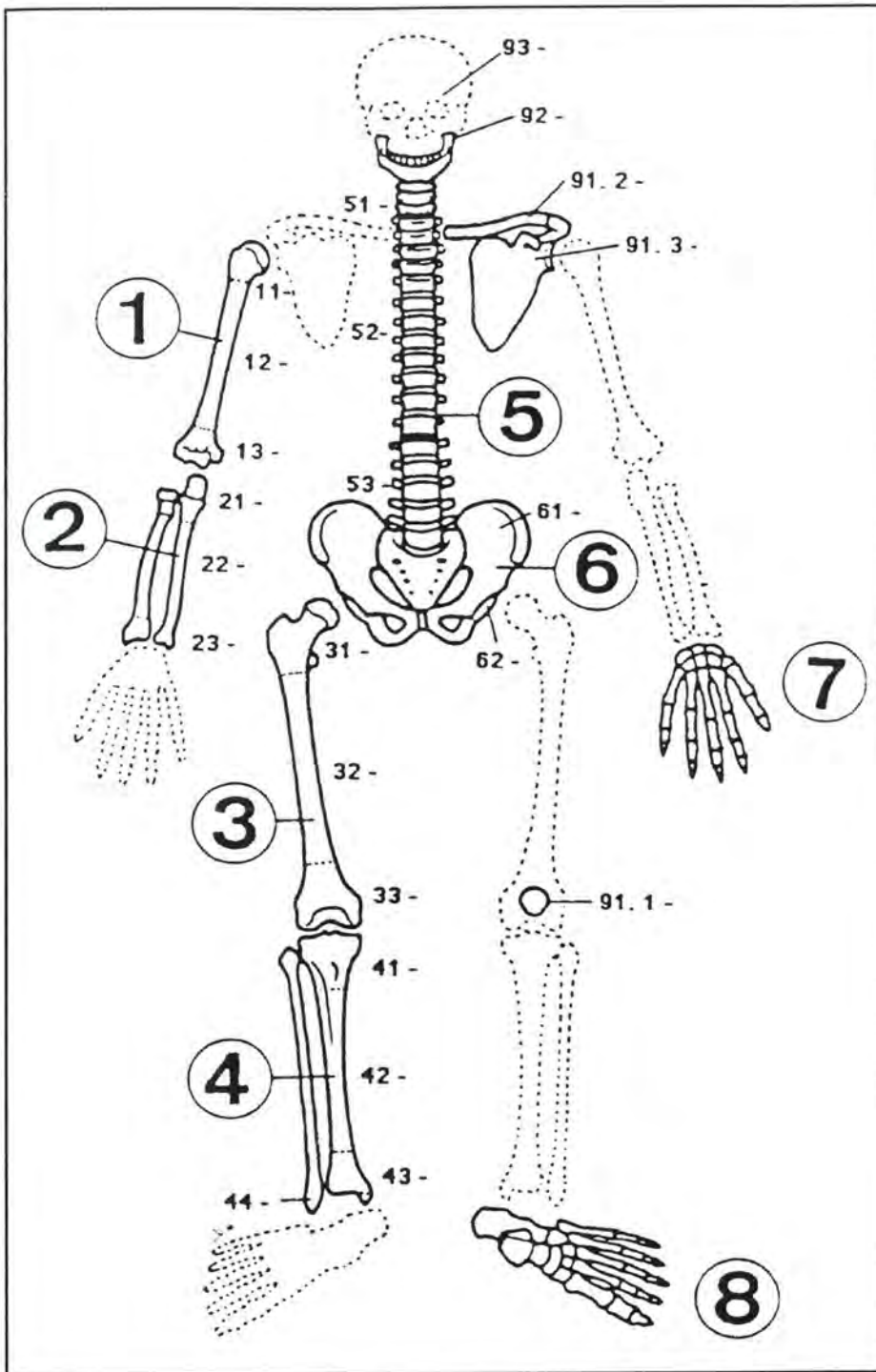
d) Kompresivni prijelomi teoretski nastaju kompresijom u aksijalnom smjeru kosti. Budući da ljudske kosti nisu pravilni cilindri pritom se uz kompresiju razvijaju i sile savijanja i tenzije što dovodi do tzv. "T" ili "Y" fraktura. Prijelomna crta čini obično kut od 45° na aksijalnu os kosti. Primjer takvog prijeloma je kad se dijafiza femura ubacuje unutar kondila femura i odvaja ih medijalno i lateralno.

e) Kosi prijelomi nastaju djelovanjem kombinacije sila savijanja, rotacije i aksijalne kompresije. Njih moramo razlikovati od spiralnih prijeloma koji su nastali djelovanjem samo rotacijske sile. Rendgenološki ovi su prijelomi puno kraći i obično imaju tupe krajeve. Osim toga, ako se radi o spiralnom prijelomu, nećemo niti jednom rendgenskom snimkom uspjeti prikazati prijelomnu pukotinu kroz cijeli dijametar kosti.

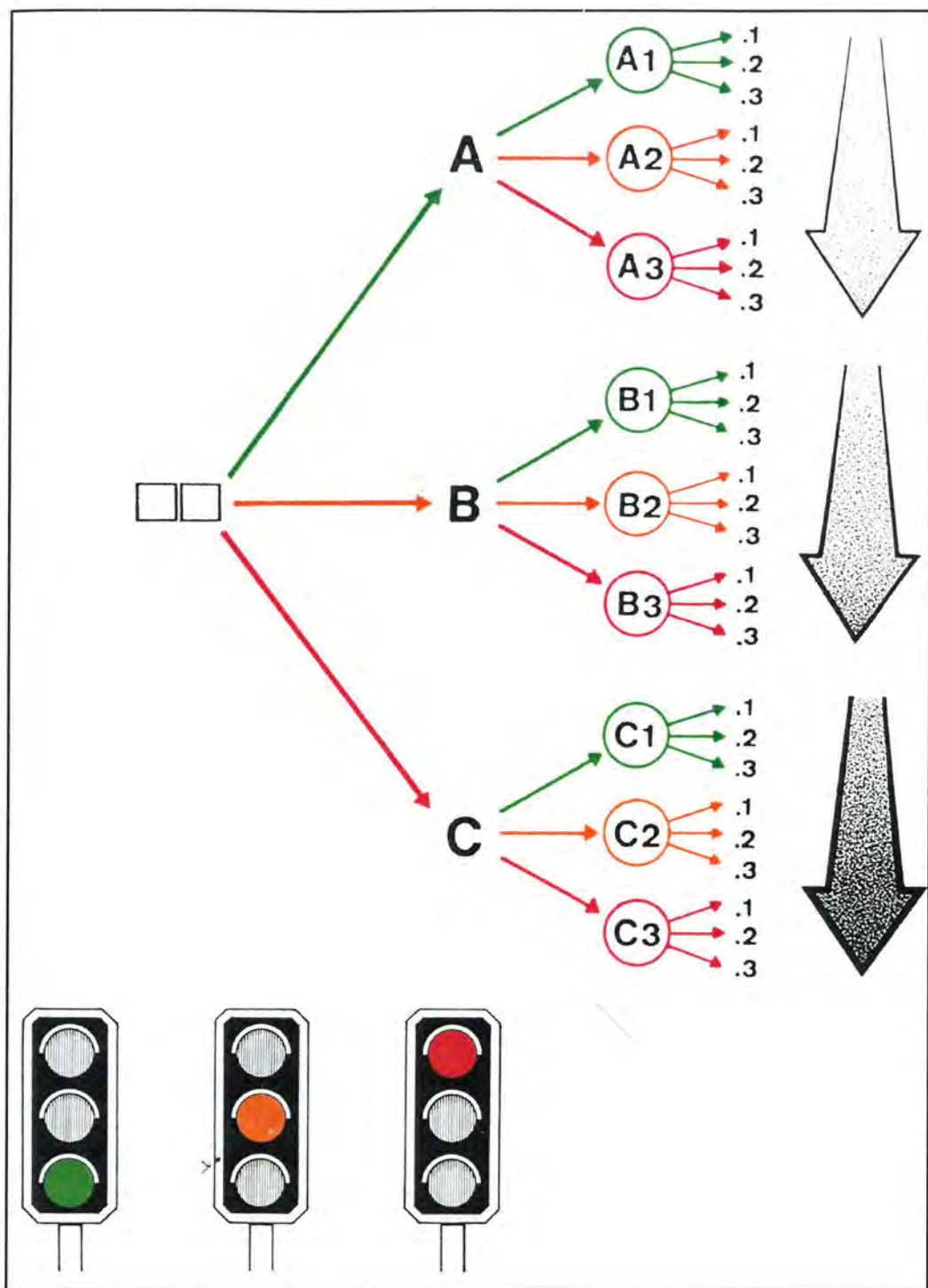
1.4.2. Podjela prijeloma po dijelu ozlijeđene kosti

Ova se podjela zasniva na anatomskim karakteristikama oblika i dijelova kosti koji su zahvaćeni prijelomom. Tako razlikujemo prijelome kratkih i dugih kostiju, pločastih i cjevastih te onih koje pripadaju glavi, trupu ili ekstremitetima. Kod dugih kostiju još razlikujemo prijelome dijafize, metafize i epifize. Glavna prednost ovih podjela je zasebni prikaz zglobnih prijeloma kao osnovne indikacije za operacijsko liječenje.

Na načelima liječenja prijeloma metodom unutrašnje fiksacije (njem. *arbeitsgemeinschaft für ostosynthesefragen – AO*) razvijena je danas najprihvaćenija AO podjela prijeloma (91,92). Ona nam omogućava izbor načina liječenja prijeloma, predviđanje mogućih teškoća i komplikacija u tijeku liječenja te obradu rezultata liječenja. AO podjela zasniva se na određivanju morfoloških karakteristika i lokaciji prijeloma (slika 6). Morfološke karakteristike određuju se odgovorom na tri osnovna pitanja: koji tip, koja grupa i koja podgrupa. Tip prijeloma određen je slovom A, B ili C, dok su grupa i podgrupa određene brojkama 1, 2 i 3 (slika 7). Tako se podjela prijeloma sastoji od devet grupa poredanih po težini ozljede. Slovo A podrazumjeva jednostavni, B leptirasti, a C kompleksni prijelom. Kod prijeloma tipa B i C radi se o multifragmentarnim prijelomima. Brojkama se označava lokacija i vrsta (spiralni, kosi, transverzalni, segmentalni) prijeloma.



Slika 6. Shematski prikaz AO podjele kostiju skeleta i njihovih segmenata (proksimalni dio , dijafiza, distalni dio): humerus (1), radijus i ulna (2), femur (3), tibija i fibula (4), kralješnica (5), zdjelica (6), šaka (7), stopalo (8), ostale kosti (patela, klavikula, skapula,mandibula, kosti lica, lubanja) (9) (Muller ME, Nayarian S, Koch P, Schatyker J. The comprehensive classification of fractures of long bones).



Slika 7. Shematski prikaz AO podjele prijeloma kosti i njezinih segmenata. Tip prijeloma (A,B,C), grupa prijeloma (A1,A2,A3,B1,B2,B3,C1,C2,C3), podgrupa prijeloma (.1,.2,.3), zelena, žuta i crvena boja prikazuju stupanj težine prijeloma poput oznaka na semaforu, zatamnjenje strelice također prikazuje povećanje težine prijeloma (Muller ME, Nayarian S, Koch P, Schatyker J. The comprehensive classification of fractures of long bones).

1.4.3. Podjela prijeloma u djece i adolescenata

Posebnost ove podjele zasniva se na otvorenim zonama rasta u djece i adolescenata. Postoji više podjela, a jedna od najprihvaćenijih je Salter -Harrisova podjela (93,94) koja uzima u obzir položaj prijelomne pukotine i prijelomnih ulomaka u odnosu na crtu zone rasta (slika 8). Ona razlikuje pet tipova prijeloma:

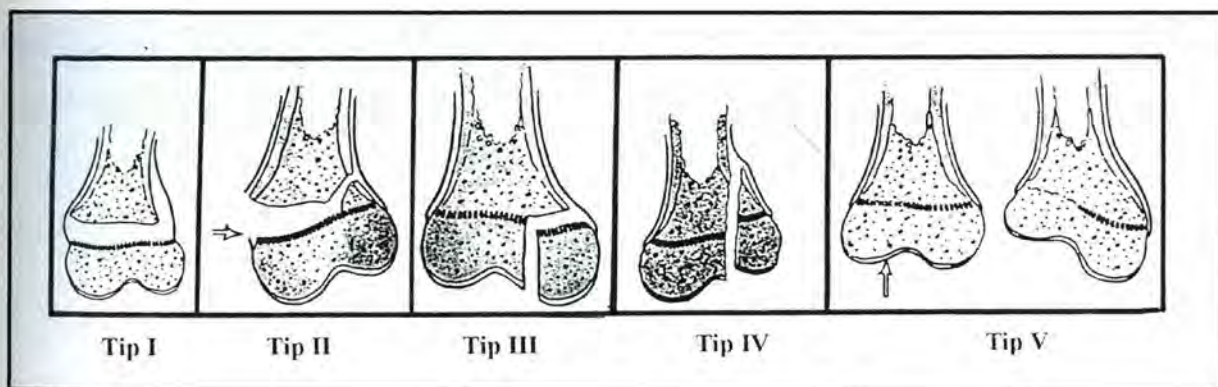
Salter-Harris I: epifiza se potpuno odvojila od metafize bez rendgenološki koštano vidljivog dijela kosti metafize.

Salter-Harris II: prijelom prolazi kroz epifiznu hrskavicu, te zatim skreće zahvaćajući obično jedan trokutasti dio metafize. Ovaj se ulomak zove Hollandov znak po autoru koji je prvi uočio njegovu važnost u repoziciji prijeloma.

Salter Harris III: prijelom koji se proteže kroz epifiznu hrskavicu, a zatim skreće kroz epifiznu do u zglob.

Salter-Harris IV: prijelomna crta ide okomito na zonu rasta prolazeći kroz metafizu i epifiznu do u zglob.

Salter -Harris V: ovaj oblik pretpostavlja nagnječenje dijela zone rasta bez prijeloma ili pomaka zone rasta.



Slika 8. Shematski prikaz podjele prijeloma adolescenata i djece po Salter-Harrisu

1.4.4. Podjela otvorenih prijeloma

Vrlo često uz prijelom kosti nalazimo i ozljede mekih tkiva koja okružuju kost. One mogu biti posljedica direktnog djelovanja vanjske sile ili djelovanja razbijenih koštanih ulomaka. Pri tome može doći do ozljede krvnih žila, živaca, mišića, tetiva i kože. Kod ozljede krvnih žila posljedica je krvarenje sa mogućim razvojem kompartment sindroma pa sve do hemoragijskog šoka. Ozljeda živca može biti akutna ili kronična u zavisnosti da li je došlo do presijecanja ili pritiska na živac. Mišić može biti djelomično ili potpuno rupturiran uz gubitak funkcije. Međutim, tek oštećenjem kože prijelomi se dijele na zatvorene i otvorene. Kod otvorenih prijeloma možemo očekivati bakterijsku infekciju, stoga je i način liječenja drugačiji nego kod zatvorenih prijeloma. Najprihvaćenija je podjela otvorenih prijeloma po Gustilo-Andersonu (95), koja dijeli otvorene prijelome u tri stupnja:

I stupanj: veličina rane do 1cm nastala djelovanjem niske količine energije. Obično nastaje kao penetrantna rana kosti iznutra prema van, rjeđe penetrantnom silom izvana. Bez obzira na veličinu rane moguće je zagađenje rane, ozljeda živca, žile, tetive ili mišića.

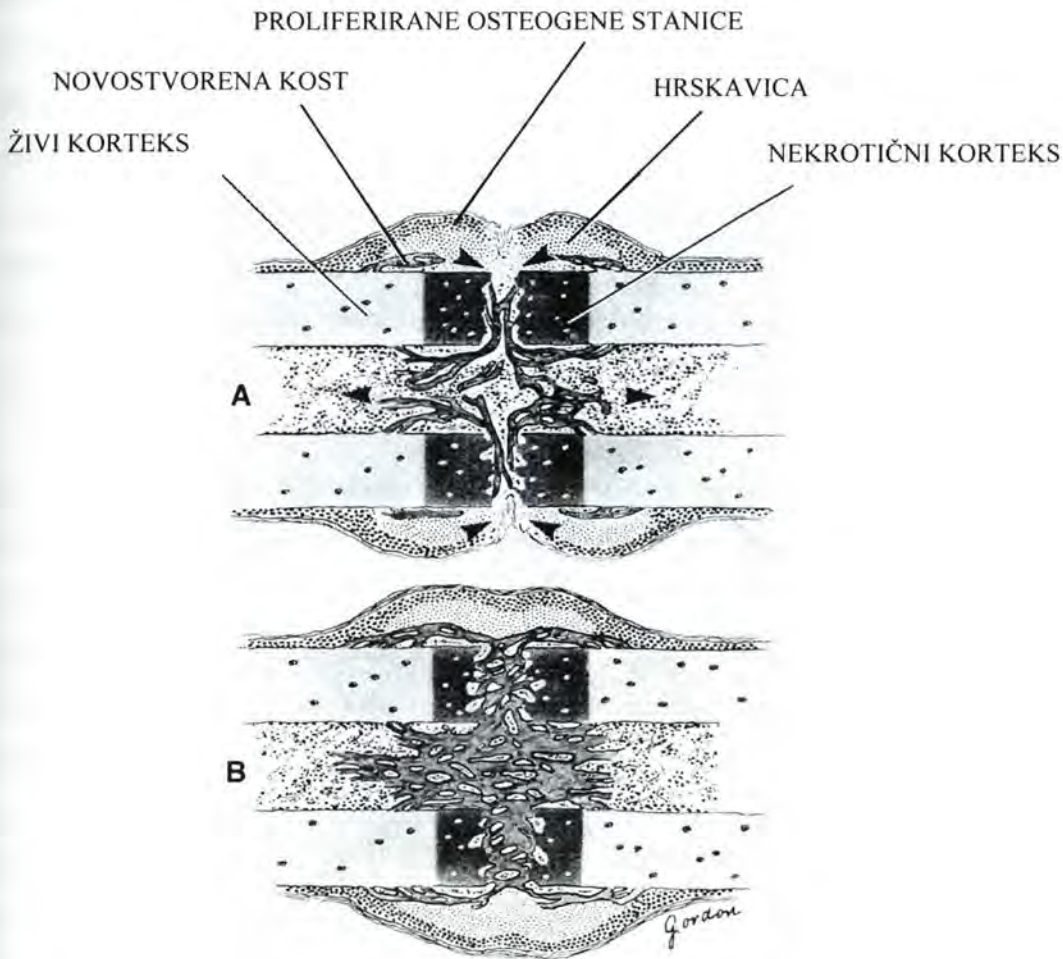
II stupanj: veličina rane od 1 do 10 cm, uz srednje oštećenje mekih tkiva nastalo djelovanjem veće količine energije.

III stupanj: rana veća od 10 cm, uz veliko oštećenje, često i defekt mekog tkiva, s kominutivnim prijelomom kosti nastaloim zbog djelovanja sile velike količine energije.

Ova podjela omogućava nam procjenu stanja rane te izbor načina liječenja i prognozu njegovog uspjeha.

1.5. KOŠTANO CIJELJENJE

Koštano cijeljenje složeni je fiziološki proces koji podrazumijeva koordinirano djelovanje većeg broja stanica i njihovih prekursora. Za razliku od mnogih drugih tkiva koja cijele ožiljkom, kost cijeli potpunom obnovom jednakovrijednog koštanog tkiva (*restitutio ad integrum*). U načelu, potpuno koštano zacijeljenje nalazimo samo u djece, dok kod odraslih nalazimo remodeliranu novostvorenu kost čvrste lamelarne strukture. Kako bi u potpunosti shvatili procese koji sudjeluju u koštanom cijeljenju, potrebno je znati da u tijeku cijeljenja dolazi do reakcije četiri različita čimbenika: koštane srži, kosti, periosta i okolnog mekog tkiva. Ovisno o vrsti i lokalizaciji prijeloma te primjenjene metode liječenja, ovi čimbenici daju vremenski različit sinergistički odgovor.



Slika 9. Shematski prikaz stvaranja kalusa tijekom sekundarnog koštanog cijeljenja. Početak stvaranja koštanog kalusa oko i unutar prijelomne pukotine (A), koštanim kalusom ispunjena prijelomna pukotina (B), smjerovi razvoja koštanog kalusa (►).

Do promjene normalnog sastava koštane srži dolazi već nekoliko sati nakon nastanka prijeloma. Koštana srž reorganizira se u regije visoke i niske stanične gustoće (96,97). U regiji visoke stanične gustoće polimorfne-endotelijalne stanice transformiraju se unutar jednog dana u osteoblastični tip stanica (98,99).

Koštanu reakciju, histološki gledano, možemo podijeliti u primarno i sekundarno koštano cijeljenje:

1. Primarno cijeljenje ili primarno kortikalno cijeljenje je premoštavanje prijeloma korteksa (100,101). Taj proces može nastati samo ako je pri liječenju uspostavljena anatomska repozicija prijelomnih ulomaka, a stabilnost postignuta rigidnom internom fiksacijom uz interfragmentarnu kompresiju. Na mjestu gdje su koštani ulomci u kontaktu dolazi do prodiranja Haversovih kanala duž longitudinalne osi kosti, odnosno do tzv. kontaktnog cijeljenja. Oko ovih mjesta direktnog kontakta zaostaju pukotine unutar kojih se razvija tzv. pukotinsko cijeljenje. Nove krvne žile i osteoblasti deponiraju osteoid unutar pukotine tijekom prvih osam dana fiksacije bez prethodne resorpcije osteoklastima. Laminarna kost koja se tu stvara usmjerena je pod pravim kutem na longitudinalnu os kosti. Zatim aksijalno orijentirani osteoni premošćuju perpendikularno stvoreni osteoid tijekom remodeliranja. Rast sekundarnih osteona započinje otprilike nakon četiri tjedna. Ovo odloženo djelovanje nastaje zbog «čišćenja» nekrotičnog tkiva na rubovima prijeloma (102,103).

2. U sekundarno cijeljenje prijeloma uključene su reakcije kosti, periosta i okolnog mekog tkiva. Vjerojatno najvažniju ulogu ima upravo periost (104,105,106). Udružene osteoprogenitorne i nediferencirane mezinhimalne stanice dovode do cijeljenja pokretanjem procesa intramembranozne i endohondralne osifikacije (107). Odgovor periosta predstavlja osnovnu reakciju kosti na ozljedu, u smislu brzog premoštenja defekta veličine do pola dijametra dijafize kosti (104). Ona je podržana pomacima određene veličine i inhibirana rigidnom fiksacijom. Kost formiranu intramembranoznom osifikacijom nalazimo u perifernom dijelu prijeloma s razvojem tzv. tvrdog kalusa. To je i razlog vrlo rane pojave strukturnih proteina u tvrdom kalusu. S druge strane, kalus formiran enhondralnom osifikacijom nalazimo unutar prijelomne pukotine, uz prethodno stvaranje hrskavice koja će nakon kalcifikacije biti zamijenjena koštanim tkivom.

Odgovor okolnog mekog tkiva nalazimo u istovremenoj staničnoj reakciji u ranom razvoj kalusa koji premošćuje i stabilizira prijelomne ulomke. Vrsta tkiva koja se stvara djelovanjem okolnog mekog tkiva razvija se kroz proces enhondralne osifikacije

regrutiranjem nediferenciranih mezenhimalnih stanica, koje se diferenciraju u stanice hrskavičnog tipa (108).

1.5.1. Stadiji cijeljenja prijeloma

Kod velikog broja prijeloma nije potrebno aktivno liječenje ili se koristimo metodama koje dopuštaju nekoliko stupnjeva pomaka koštanih ulomaka (imobilizacija gipsom, vanjska fiksacija, intramedularna fiksacija). Stoga većina prijeloma cijeli procesom kombinacije intramembranozne i enhondralne osifikacije. Taj proces možemo podijeliti u šest diskretnih stupnjeva koštanog cijeljenja. Prvi je tzv. inicijalni stadij unutar kojeg se formira hematom i protuupalna reakcija. Slijedi stadiji angiogeneze, tri sukcesivna stadija kalcifikacije hrskavice, apsorpcija hrskavice i formiranje kosti. Na kraju postoji još i stadij kroničnog koštanog remodeliranja.

Inicijalni stadij krvarenja dovodi do stvaranja fibrinskog ugruška između prijelomnih ulomaka uz uspostavljanje slabe početne mehaničke stabilnosti. On predstavlja izvor molekularnih signala koji dovodi do kaskade staničnih promjena važnih u cijeljenju prijeloma, npr. upalne stanice secerniraju citokine kao IL-1 i IL-6, koji su važni u regulaciji rane pojave koštanog cijeljenja (109,110). Uz to degranulacijom mastocita dolazi do oslobađanja signalnih molekula kao što su TGF- β i PDGF, koje su važne u regulaciji stanične proliferacije i diferencijacije mezenhimalnih stanica. Osim toga, neki od ovih citokina potiču procese kemotaksije i angiogeneze (111), putem kojih se stvaraju nove krvne žile i uspostavlja cirkulacija kao osnovni preduvjet koštanog cijeljenja (112).

Sredinom drugog tjedna obilni hrskavični kalus premošćuje prijelomnu pukotinu. Kalus se sada dijeli na tvrdi s razvojem intramembranozne i meki s razvojem enhondralne osifikacije. Kalcifikacija hrskavičnog kalusa započinje procesom koji je identičan onom u zoni rasta. Oko devetog dana nakon prijeloma nalazimo obilje izduženih proliferiranih hondrocita u stanju mitoze. Krajem drugog tjedna opada stanična proliferacija i hipertrofični hondrociti postaju dominantni stanični tip u hrskavičnom kalusu. Elektronskom mikroskopskom pretragom hipertrofičnih hondrocita, u njima nalazimo membranske strukture koje formiraju vezikule. Stanične vezikule izbacuju svoj sadržaj u ekstracelularni matriks sudjelujući u regulaciji kalcifikacije (113). One sadrže u sebi enzime koji su potrebni za proteolitičku modifikaciju matriksa kao neophodni korak u pripremi stanica za kalcifikaciju. Osim toga, sadrže fosfate koji su potrebni za razgradnju matriksnih fosfodiestera iz kojih se oslobađaju fosfatni ioni za precipitaciju sa kalcijem (114). Kvantitativna ekspresija aktivnosti

proteaza je najviša četrnaestog dana, s maksimalnim djelovanjem alkalne fosfataze oko tri dana kasnije. Ova vremenska raspodjela enzima u sukladnosti je s teorijom da veliki proteini i proteoglikani u ekstracelularnom matriksu kalusa inhibiraju kalcifikaciju do njihove biokemijske modifikacije. Osim pripreme matriksa, hipertrofični hondrociti imaju i mogućnost stvaranja kosti promjenom svog fenotipa, povećavajući time stabilnost kalusa. Ovi otočići kosti imaju karakteristike isprepletene kosti s aktivnom kiselim fosfatazom i prisustvom koštanog sialoproteina, razlikujući se time od osteoblastične kosti (115).

Kada je hrskavica kalcificirana dolazi do zarobljavanja i propadanja hondrocita. Radi se o genetski programiranom razvoju, hipertrofiji i staničnoj smrti (apoptozi) hondroblasta (116). U takvo tkivo dolazi do urastanja krvnih žila koje sa sobom donose perivaskularne stanice kao progenitore osteoblasta. Stoga je kalcificirana hrskavica u kalusu gotovo identična primarnoj spongiozi nađenoj u zoni rasta. Ona biva resorbirana hondroklastima i osteoklastima te zamijenjena isprepletenom kosti koja je gotovo identična sekundarnoj spongiozi u zoni rasta. Na ovom stupnju cijeljenja smatra se da je prijelom zacijelio te slijede procesi remodeliranja.

1.5.2. Biokemijske promjene u kalusu tijekom koštanog cijeljenja

Tijekom enhondralnog koštanog cijeljenja u ekstracelularnom matriksu kalusa nalazimo dva osnovna tipa proteoglikana. Dermatan sulfat nalazimo kao produkt fibroblasta u ranom razvojnom kalusu, dok tijekom drugog tjedna kao produkt hondrocita nalazimo u velikim količinama hondroitin 4 sulfat. Početkom trećeg tjedna količina proteoglikana i njihovih agregata se smanjuje, a započinje mineralizacija kalusa. Kolagenaze, gelatinaze i stromelizin su proteolitički enzimi koji cijepaju komponente ekstracelularnog matriksa i pripremaju kalus za kalcifikaciju. Aktivnost alkalne fosfataze također raste prije same mineralizacije. Citokini imaju značajnu ulogu u samom cijeljenju. Možemo ih podijeliti u tri grupe (117,118):

1. citokini koji primarno uzrokuju stvaranje kosti:

a) IGF-I i IGF-II

b) BMP

2. citokini koji primarno uzrokuju resorpciju kosti:

a) IL-6

b) CSF

3. citokini koji u različitim koncentracijama i uvjetima mogu uzrokovati i stvaranje i resorpciju kosti:

- a) TGF- β
- b) PDGF
- c) IL-1.

Histokemijska lokalizacija kalcija u frakturnom kalusu sugerira da mitohondriji imaju važnu ulogu u kalcifikaciji matriksa hrskavičnog kalusa. Ove intracelularne organele služe kao spremište kalcija u hondrocitima kalusa. Kako raste kalcifikacija hrskavičnog matriksa tako pada nivo kalcija u mitohondrijima hondrocita (119,120). Početno mjesto kalcifikacije matriksa unutar kalusa moglo bi biti unutar ili na matriksnim vezikulama, kolagenim fibrilama ili dezintegriranim proteoglikanima.

Tip I kolagena kao dominantan kolagen kostiju prisutan je u malim količinama tijekom početnih stadija cijeljenja, a raste tijekom osteoblastične transformacije hrskavice u vlaknatu kos, postajući dominantan kolagen već četrnaestog dana od prijeloma. Obilna ekspresija kolagena tipa II kao produkt proliferiranih hondrocita u mekom kalusu i periostu posustaje nakon devetog dana, kada u hipertrofičnom hondrociću više ne nalazimo prokolagen tipa II (121,122).

Ostali kolageni, iako ih nalazimo u manjim količinama, igraju važnu ulogu u cijeljenju kosti. Tip III kolagena kao proizvod fibroblasta nalazimo na periostalnoj površini, a služi kao substrat za migraciju osteoprogenitor stanica i kapilarnog urastanja (123).

Tip V kolagena kojeg nalazimo u fibroznom tkivu uz krvne žile prisutan je u mekom i tvrdom kalusu tijekom koštanog cijeljenja, pa sve do faze remodeliranja. Najveće nakupljanje tipa V kolagena nalazimo u stanicama subperiostalnog kalusa gdje se odvija intramembranozna osifikacija. Tip V i XI kolagena imaju sličnu strukturu i djelovanje u različitim tkivima. Smatra se da oni reguliraju rast i orijentaciju tipa I i II kolagenih vlakana u hrskavičnim i nehrskavičnim tkivima. Tip IX kolagena nalazimo na površini tipa II kolagenih vlakana, a uloga mu je u održavanju mehaničke stabilnosti strukture tipa II kolagena. Tip X kolagen nije vlaknati kolagen, a kao produkt hipertrofičnih hondrocita prethodi kalcifikaciji matriksa (124).

Tip XI kolagena sastavljen je od tri različita lanca molekula koje polimeriziraju s molekulama tipa II i IX kolagena. Dijametar ovih kolagenih vlakana određen je omjerom tipa XI i tipa II kolagenih molekula. Povećanje omjera dovodi do stanjenja, a smanjenje do zadebljanja vlakana (125,126).

U koštano cijeljenje uključena su i četiri nekolagena proteina ekstracelularnog matriksa: osteonektin, osteokalcin, osteopontin i fibronektin.

Osteonektin doseže najvišu razinu u kalusu devetog dana od dana prijeloma. Budući da ga nalazimo u početku intramembranozne i hondralne osifikacije, kad su prisutni i kolageni tipa I i V, on je vjerojatno odgovoran zajedno sa drugim faktorima za formiranje vlakana. Nalazimo ga u proliferiranim i hipertrofiranim hondrocitima, ali ne i u hrskavičnom matriksu, zbog čega je vjerojatnije da utječe na staničnu funkciju nego na stabilizaciju matriksa (127).

Osteokalcin je koštani specifični protein ovisan o K vitaminu, koji sadrži tri gama karboksiglutamin kiselinu koja omogućuje spajanje kalcijevih iona i hidroksiapatitne površine. U modelima cijeljenja zatvorenog prijeloma osteokalcin se javlja kao osteoblastični produkt u subperiostalnoj kosti nastaloj intramembranoznom osifikacijom. Pojavljuje se od 9 do 11 dana, a najvišu razinu postiže 15 dana od dana prijeloma (128,129).

Osteopontin predstavlja protein ekstracelularnog matriksa koji ima važnu ulogu u staničnom povezivanju. Nalazimo ga u osteocitima, ali i u osteoprogenitor stanicama subperiostalnog tvrdog kalusa. On stvara interakcije sa CD 44 multifunkcionalnim glikoproteinima površine stanica na koji se vežu hijaluronska kiselina, kolagen tip I i fibronektin (130). Proizvodi se u fibroblastima, hondrocitima i osteoblastima kalusa.

Fibronektin nalazimo u frakturnom hematomu unutar tri dana nakon prijeloma, a zatim u fibroznom i kasnije u nešto manjem broju u hrskavičnom matriksu. S obzirom na veću količinu u ranijoj fazi cijeljenja smatra se da je njegova uloga važna kod ulaganja vlakana u hrskavični matriks (131).

1.5.3. Biomehaničke karakteristike kalusa

Biomehaničke karakteristike kalusa ovise o kvaliteti i veličini stvorenog kalusa. Znamo da osim bioloških procesa na kvalitetu kalusa utječu i mehanički čimbenici. Iako smo upoznati s rezultatima različitog mehaničkog opterećenja, način i put njihovog djelovanja nisu jasni. Jedan od načina djelovanja obrazložio je Pauwels (132). Upotreba sile različitog smjera (kompresija, istezanje, deformacija) na površinu stanice uvjetuje diferencijaciju stanice. Kasnija razrada ove teorije na molekularnom nivou ipak nije u potpunosti mogla obrazložiti sve promjene (133,134).

Cijeljenje prijeloma u tijeku svih stadija vrlo je osjetljivo na mehaničke čimbenike koji dovode do interfragmentarnih pomaka (135,136). Interfragmentarna napetost koja se

razvija tijekom ovih pomaka odgovorna je za vrstu tkiva koje će se razviti između koštanih ulomaka. Granulacijsko tkivo dobro tolerira i do 100% stresa, zbog čega ga i nalazimo u ranom stadiju cijeljenja. Fibrozno i hrskavično tkivo, koje nalazimo u slijedećim stadijima razvoja kalusa, podnose mnogo manji stres, dok koštano tkivo može izdržati samo oko 2% stresa. Interfragmentarna napetost je obrnuto proporcionalna veličini prijelomne pukotine. Kad je prijelomna pukotina mala, i tek naznačeni interfragmentarni pomaci mogu dovesti do većeg naprezanja koje neće dopustiti stvaranje granulacijskog tkiva. Uslijed toga dolazi do resorpcije rubnog dijela prijelomnih ulomaka s posljedičnim povećanjem prijelomne pukotine i istovremenim smanjenjem naprezanja (101,137,138). Razvojem granulacijskog, a nakon toga i hrskavičnog tkiva dolazi do daljnjeg smanjenja naprezanja. To dovodi do odlaganja kalcija i razvoja koštanog kalusa.

Vrsta staničnog odgovora izravno je u zavisnosti o stupnju stabilnosti prijelomnih ulomaka tijekom cijeljenja. Kad je mehanička stabilnost između prijelomnih ulomaka dobra i kada su ulomci u vrlo bliskom kontaktu stvorit će se malo hrskavice, a tanki sloj čvrstog kalusa razvit će se iz direktnog Haversovog remodeliranja. Kad nema dovoljne mehaničke stabilnosti ne razvija se čvrsti kalus, već se između prijelomnih ulomaka razvija obilni hrskavični kalus. On će se, kad dosegne dovoljnu razinu stabilnosti, transformirati enhondralnom osifikacijom u kost (139). Međutim, ako tijekom kalcifikacije mekog kalusa ne postoji dovoljna stabilnost prijelomnih ulomaka ili postoji velika prijelomna pukotina može doći do poremećaja koštanog cijeljenja (140).

1.6. POTPOMOGNUTO KOŠTANO CIJELJENJE

Proces koštanog cijeljenja predstavlja biološki optimum uz određeno prosječno vrijeme trajanja kod prijeloma različitih kostiju. Međutim, u 5 do 10% slučajeva dolazi do poremećenog koštanog cijeljenja s posljedicom produženog cijeljenja ili stvaranja lažnog zgloba–pseudartroze (141). Uzroci mogu biti sistemski (diabetes melitus, malnutricijska oboljenja, pušenje) ili lokalni (veća oštećenja mekih tkiva, opekotine, primarne infekcije). Poremećeno koštano cijeljenje može se javiti i kao posljedica lošeg načina liječenja. U tim slučajevima zbog nedovoljne stabilnosti prijelomnih ulomaka ili oštećenja lokalne cirkulacije pri izboru operacijske tehnike dolazi do poremećaja koštanog cijeljenja (142).

1.6.1. Indikacije za korištenje metoda potpomognutog cijeljenja

U slučajevima kad od prijeloma ili kirurškog zahvata nije došlo do koštanog cijeljenja unutar 4 do 6 mjeseci, govorimo o produženom cijeljenju, odnosno nakon 8 mjeseci govorimo o pseudartrozi. Klinički je nemoguće procijeniti količinu osteogenog materijala (osteoblasta) na mjestu cijeljenja te se lokalna prokrvljenost i stabilnost smatraju ključnim čimbenicima za odabir pravilnog liječenja. U odnosu na ova dva čimbenika pseudartroze možemo podijeliti na biološki vitalne i avitalne pseudartroze (143). Biološki vitalne pseudartroze mogu biti: hipertrofične (obilan kalus tzv. slonovsko stopalo), hipotrofične (oskudni kalus tzv. konjsko stopalo) i atrofične (bez kalusa sa zaobljenim rubovima). Biološki avitalne pseudartroze mogu biti: distrofične (slične atrofičnim), nekrotične (prisutnost jednog ili više ulomaka bez cirkulacije) i defekt pseudartroze (nedostatak čitavog segmenta) (144).

Na osnovu ove ili slične podjele moguće je odabrati odgovarajuću metodu ili operacijski zahvat u smislu unapređenja koštanog cijeljenja. U kirurškom smislu, koristimo se promjenom fiksacije prijeloma, koštanom elongacijom i dekortikacijom, sa ili bez dodatnih metoda unaprjeđenja koštanog cijeljenja. Metode koje u takvim slučajevima stimuliraju koštano cijeljenje možemo podijeliti u biološke i fizikalne metode (145,146).

1.6.2. Biološke metode potpomaganja koštanog cijeljenja

1.6.2.1. Osteogena metoda

Osteogena metoda podrazumijeva korištenje prirodnih materijala kao što su autogena koštana srž, autogeni ili alogeni koštani presadak u svrhu unapređenja cijeljenja prijeloma.

Koštana srž sadrži osteogene prekursore koji sudjeluju u stvaranju kosti. Zahvaljujući toj spoznaji počela je njena primjena u kliničkoj praksi kod augmentacije osteogenog odgovora prilikom implantacije koštanog alogenog presadka (147,148,149). Izolirano korištenje koštane srži započelo je u liječenju nesraslih dijafizarnih prijeloma dugih kostiju. Jedna od prvih kliničkih studija obradila je dvadeset prijeloma tibije, pri čemu je uz imobilizaciju perkutano lokalno injicirana autogena koštana srž (150). Pacijenti su u prosjeku liječeni 10 mjeseci nakon ozljede. Kod 17 takvih bolesnika došlo je do koštanog cijeljenja po kliničkim i radiološkim kriterijima.

Autogeni koštani presadak predstavlja dio koštanog materijala koji se prenese s jednog na drugi dio skeleta iste osobe u tijeku operacijskog zahvata. On predstavlja tzv. zlatni standard jer se osim koštanog materijala, ako se transplantacija učini unutar dvadesetak minuta, prenosi i veći broj živućih osteogenih stanica (151,152). Njegova prednost sastoji se u tome što nema reakcije odbacivanja, a bolja je i ugradnja presadka. Nažalost, njegova je količina ograničena pa često zbog nedostatka treba posegnuti za dodatnim izvorima kosti.

Alogeni koštani presadak predstavlja koštani ulomak uzet od druge osobe-donora. Za njegovo korištenje potrebna je koštana banka (153). Ona omogućava uzimanje, skladištenje i primjenu koštanih presadaka. Kad bi se oni ugrađivali svježi, doveli bi do jake upalne reakcije i specifičnog imunog odgovora domaćina. Osim toga, postoji i mogućnost prijenosa nekih oboljenja (hepatitis, AIDS) (154). Metodom «deep freezing» presadci se pothlađuju na temperaturu od -80°C kod koje dolazi do razgradnje staničnih proteina i gubitka aktivnosti proteolitičkih enzima. U ovom obliku presadci se mogu čuvati i nekoliko godina. U nekim koštanim bankama koriste se metode zračenja presadaka, «deep frozen» ili stvaranja liofilizirane kosti (155). Obje vrste koštanih presadaka primjenjujemo kod unapređenja cijeljenja prijeloma, artrodeza, reinplantacija zglobnih proteza, ispunjenja cističnih defekata i nadomjestaka skeletnog deficita nakon traumatskog gubitka ili ablacije tumora (156,157).

Koštani presadci mogu se koristiti kao spongiozni, kortikalni ili kortiko-spongiozni presadci, što uglavnom ovisi o veličini defekta i očekivanom opterećenju presadka. Njihova pregradnja ovisi o obliku ali i o vaskularno-osteogenom potencijalu mjesta ugradnje.

Inicijalna faza pregradnje identična je za svježi nevascularizirani autogeni kortikalni i spongiozni presadak. U početnoj fazi kost biva uložena unutar hematoma. Nekroza presadka dovodi do lokalne upalne reakcije sa stvaranjem fibrovaskularne strome. Ona dovodi krvne žile i osteogene prekursor stanice do presadka. U tom trenutku čak i mali broj preživjelih stanica u presadku ima veliku ulogu u daljnjem razvoju pregradnje. U tome se sastoji najveća razlika između pregradnje autogenih i alogenih koštanih presadaka (154,158). Spongiozni koštani presadci razlikuju se od kortikalnih po brzini i omjeru pregradnje. Veća poroznost dopušta bržu revaskularizaciju, a novostvorena kost na transplantiranim trabekulama ima mnogo veću površinu i jaču resorptivnu aktivnost nego u kortikalnog presadka. Brža pregradnja u zavisnosti je i od metode fiksacije (159). Dokazano je da rigidna fiksacija koštanih presadaka unapređuje osteogenezu uslijed boljeg kontakta između površine presadka i mjesta ugradnje, skraćivanja resorptivne faze te stimulacije apozicijskog rasta kosti. Fiksacija je posebno važna u ranom razdoblju nakon spongioplastike.

1.6.2.2. Osteokonduktivna metoda

Osteokondukcija je proces koji podržava urastanje kapilara i osteoprogenitor stanica domaćina unutar trodimenzionalne strukture ugrađene tvari. Te tvari na svojoj površini omogućavaju prijanjanje, dijeljenje i diferencijaciju koštanih stanica. Kako one djeluju samo unutar koštanog tkiva mora se paziti da prilikom primjene dopuštaju vaskularizaciju, izgradnju i remodeliranje kosti. Veličina pora trodimenzionalne strukture kreće se u rasponu od 100–500 μm (160,161). U tu svrhu danas se koriste keramike na bazi kalcija kao što su hidroksiapatit, trikalcium fosfat i bioaktivno staklo. Ovi se materijali koriste samostalno, ali i u kombinaciji zbog udruživanja nekih svojstava. Kao najbolja pokazala se kombinacija hidroksiapatita (60%) i trikalcium fosfata (40%) s dobrim svojstvima čvrstoće i resorpcije. Iako ovi materijali imaju dobre osteokonduktivne karakteristike njihova je primjena još uvijek ograničena na liječenje manjih koštanih defekata (162,163).

1.6.2.3. Osteoinduktivna metoda

Osteoindukcija je proces koji podržava mitogenezu nediferenciranih perivaskularnih mezenhimalnih stanica u formirane osteoprogenitor stanice s mogućnošću stvaranja nove kosti. Ovakva stanična aktivnost pod utjecajem je oslobođenih citokina i čimbenika rasta. To su glikoproteinske molekule niske molekularne težine koje možemo podijeliti na signalne

(TGF- β , BMP2,3,4,7, PDGF, FGF) i imunomodulatorne molekule (IL-1, IL-6) (164,165). Njih nalazimo u krvi i ugrušku između prijelomnih ulomaka te u samoj kosti.

Tijekom zgrušavanja i agregacije trombocita dolazi do oslobađanja TGF- β i PDGF (166). TGF- β predstavlja obitelj molekula kao produkt bliskih gena (167,168,169). One sudjeluju u normalnoj staničnoj aktivnosti, embriogenezi, upalnim reakcijama i cijeljenju tkiva. Gotovo sve stanice imaju njihove receptore. Njihova je osnovna funkcija u djelovanju na diferencijaciju mezenhimalnih stanica u hondroците, osteoblaste i osteoklaste. PDGF su molekule koje cirkuliraju u serumu, a u ranoj fazi zaraštavanja imaju važnu ulogu jer potiču proliferaciju fibroblasta te migraciju monocita i makrofaga na mjesto ozljede (170,171).

Sama kost oslobađa nekoliko čimbenika rasta: BMP, TGF- β , PDGF, IGF -I, IGF-II i FGF. FGF u ranim fazama zaraštavanja potiče angiogenezu te mitogenezu endotelijalnih stanica i fibroblasta. U kasnijoj fazi potiče i mitogenezu osteoblasta (172,173).

BMP jedini je poznati faktor koji inducira stvaranje heterotopne koštane tvari inducirajući diferencijaciju nediferenciranih mezenhimalnih stanica u osteoblaste. Izoliran je prvi puta 1965. g iz demineraliziranog koštanog matriksa, a danas se može proizvesti i genetskim putem (174). On djeluje na mezenhimalne stanice aktivirajući kaskadu molekula preko dvije vrste različitih staničnih receptora serin/treonin kinaza. Ovi receptori su enzimi koji fosforiliraju i aktiviraju proteinske Smad molekule (izvedeno iz Sma i Mad, nazivi dva laboratorijski ispitivana gena). Postoji ukupno osam Smad molekula. BMP aktivira molekule Smad 1,5 i 8, dok molekula TGF- β aktivira molekule Smad 2 i 3. Ove se aktivirane Smad molekule translociraju u staničnu jezgru gdje potiču transkripcijsku aktivnost ekspresije gena koji sudjeluju u formiranju hrskavice i kosti (175). Nalazimo ga u tkivima mnogih organa kao što su srce, pluća, bubrezi te periferni i centralni nervni sistem gdje također ima snažno morfogenetsko djelovanje (176). U ekperimentalnim radovima BMP je dokazao svoje djelovanje u promociji koštanog cijeljenja u velikim koštanim defektima kunića, ovce i pasa, te u modelima spinalne fuzije pasa i majmuna (177,178). Također je pokazao pozitivan efekt u kombinaciji sa svježom koštanom srži u pokrivanju koštanih defekata kranijuma u miševa (179). U kliničkim studijama BMP se koristio kod liječenja nesraslih prijeloma te segmentalnih koštanih defekata. Pokazao se uspješan u liječenju femoralnih koštanih defekata većih od 2 cm u kombinaciji s koštanim autolognim presadkom te u liječenju otvorenih prijeloma tibije (180,181,182,183). Nove studije usmjerene su na sistem raspodjele BMP koji bi omogućio njegovo sporije otpuštanje, duže djelovanje te manju dozu aplikacije (184).

1.6.3. Fizikalne metode potpomaganja koštanog cijeljenja

1.6.3.1. Mehanička stimulacija

Osnovna spoznaja u liječenju prijeloma je da odmjereno mehaničko opterećenje ubrzava koštano cijeljenje (185). Ono predstavlja vrlo važan čimbenik razvoja kvalitete kalusnog tkiva. Osim toga takav proces nalazimo u procesu remodeliranja i adaptacije koštanog tkiva pri svakodnevnom opterećenju. Osteogeni odgovor javlja se uglavnom na dinamično opterećenje, a tek je neznatno izražen kod statičkog opterećenja (186). Mehanička uloga izuzeta je kod rigidne stabilizacije prijeloma, kad očekujemo primarno koštano cijeljenje. Suprotno tome, kod prejakih opterećenja dolazi do pomicanja koštanih ulomaka i obrnute reakcije. Tada zbog prekida angiogeneze dolazi do stvaranja hipertrofične pseudartroze (187). Jedna od mogućnosti liječenja kontroliranim mehaničkom stimulacijom je i dinamizirani vanjski fiksator koji je pokazao dobre rezultate u liječenju prijeloma tibije (188).

1.6.3.2. Stimulacija elektromagnetskim valovima

U trenutku kada je kost podvrgnuta mehaničkom stresu dolazi do prenašanja energije koju dijelom prihvaća i intersticijalna tekućina kosti. To dovodi do pomaka tekućine kroz koštane kanalikule iz regije većeg u regiju manjeg tlaka (189). Ekspozirana membrana osteocita reagira na taj stres ionskom difuzijom koja razvija električne potencijale. Smatra se da taj električni potencijal potiče staničnu mehanotransdukciju (190). Postavljanjem prijeloma unutar elektromagnetskog polja želi se oponašati opisani proces kako bi su ubrzalo cijeljenje. In vitro, postavljanje osteoblasta u elektromagnetsko polje stimulira sekreciju BMP 2 i 4, TGF-B i IGF II. Razlikujemo invazivne metode (perkutane ili implantirane elektrode) te neinvazivne metode postavljanjem mjesta prijeloma unutar magnetskog polja (191). Iako procesi djelovanja nisu u potpunosti razjašnjeni, elektromagnetski valovi koriste se u kliničkoj praksi. Najčešće se koriste u liječenju pseudartroza tibije, gdje su do sada dobiveni najbolji rezultati (192).

1.6.3.3. Ultrazvučna stimulacija niskim valovima

Dugogodišnja primjena ultrazvučne stimulacije niskim valovima na svježe prijelome pokazala je pozitivan utjecaj na unapređenje koštanog cijeljenja (193). Ipak, eksperimentalna istraživanja na životinjama, kao i klinička istraživanja još uvijek nisu dovela do spoznaje o točnom mehanizmu djelovanja ultrazvučnih valova. In vitro, ultrazvučni valovi niske frekvencije djeluju direktno na odlaganje kalcijevih iona u kulturi hrskavičnih i koštanih stanica. Također dovode do pojačanog stvaranja hrskavičnog kalusa, izlučivanja IGF-a i TGF- β te stimuliraju gene uključene u proces cijeljenja (194). Današnje liječenje svodi se na primjenu valova od 30 mW/cm^2 u vremenu od 20 min svakodnevno tijekom prvih deset dana od dana prijeloma. Dosadašnji radovi pokazali su dobre rezultate u liječenju prijeloma tibije i radijusa (195).

1.6.4. Genska terapija u potpomaganju koštanog cijeljenja

Genska terapija predstavlja novu mogućnost u unapređenju koštanog cijeljenja (196). Ona se zasniva na manipulaciji endogenih stanica u proizvodnji specifičnih proteina. Za postizanje tog cilja potrebno je ispuniti četiri osnovna koraka: transdukciju, transkripciju, translaciju i ekspresiju gena (197). Transdukcija predstavlja proces unošenja i integracije gena u DNK ciljne stanice. Tijekom transkripcije proizvede se mRNA koja u tijeku translacije služi kao podloga ribosomima za proizvodnju proteina. Ekspresija predstavlja produkt ciljne stanice na osnovi djelovanja gena. Da bi se ostvarila transdukcija postoje vektori ili prenositelji gena. Dijelimo ih na virusne: RNA retrovirusi, DNK adenovirusi i DNK adenoasocirani virusi (198). U nevirusne vektore ubrajamo liposome, DNK, DNK plazmide i DNK ligadne komplekse. (199). Izbor vektora ovisi o željenom vremenskom razdoblju djelovanja ciljne stanice, mjestu prijeloma te izboru upotrijebljene metode aplikacije (in vivo ili ex vivo). In vivo predstavlja direktno ubrizgavanje u mjesto prijeloma ili sistemsko ubrizgavanje, dok ex vivo predstavlja lokalno ubrizgavanje prethodno laboratorijski genetski obrađene koštane srži domaćina. Drugi način je bolji jer nam pruža mogućnost izbora ubrizganih stanica nastalih diferencijacijom (osteoblasti, hondroblasti, fibroblasti). Navedena metoda eksperimentalno se pokazala vrlo korisnom u liječenju femoralnih defekata u miša (200). Svakako da će ove metode upotpunjene genetskim inženjeringom predstavljati budućnost u liječenju velikih koštanih defekata (201).

1.6.5. Potpomaganje koštanog cijeljenja periostom

Dokazi o vrijednosti periosta u stvaranju i očuvanju koštanog tkiva potječu još iz devetnaestog stoljeća (202,203). Ta su saznanja kasnije nadopunjena i potvrđena u brojnim eksperimentalnim radovima na životinjama (204,205,206). U glavnini tih eksperimenata dokazivala se vrijednost kambijskog sloja kao osteoinduktivnog čimbenika koštanog cijeljenja (207).

Sredinom prošlog stoljeća periost se počinje koristiti u eksperimentalnim radovima kao nevaskeularizirani slobodni presadak u liječenju prijeloma kosti (208,209,210). Kasnije je na eksperimentalnim životinjama dokazano i njegovo djelovanje u kombinaciji sa spongioznom koštanim presadkom u cijeljenju defekata dugih kostiju (211,212). Međutim tek se ispitivanjem vaskulariziranih periostalnih presadaka njegova primjena približila kliničkoj praksi (213,214).

Vaskularizirane periostalne presadke možemo podijeliti na translacijske i transpozicijske. Translacijski se vaskularizirani periostalni presadci premještaju sa jednog dijela iste kosti na drugi dio ili se rotacijom premještaju na paralelnu kost npr. sa radijusa na ulnu. Transpozicijski se vaskularizirani periostalni presadci premještaju tako da se preko krvožilne peteljke spajaju na lokalne krvne žile (215).

Skoog je prvi primijenio periostalni presadak u tijeku operacijskog liječenja, koristeći ga u prekrivanju nepčanih defekata (216). Razvojem operacijske tehnike, naročito mikrokirurške, periostalni presadak počeo se koristiti i u potpomaganju cijeljenja prijeloma podlaktice, defekata kalvarije te defekata zglobnih hrskavica (217,218,219).

Iako su opisani rezultati dobri, primjena periostalnih presadaka nije našla mjesto u svakodnevnoj kliničkoj praksi. Najvažniji razlozi za to su složena operacijska tehnika te dužina trajanja operacijskog zahvata. Ipak može se reći da je svijest o važnosti očuvanja periosta prilikom operacijskog liječenja prijeloma dovela do njegove neizravne primjene u tzv. biološkoj osteosintezi (220).

1.7. LIJEČENJE KOŠTANIH PRIJELOMA

U zavisnosti o načinu nastanka prijeloma, veličini koštanog i mekotkivnog defekta te anatomskej regiji, donosi se odluka o načinu liječenja. Razlikujemo neoperacijsko (konzervativno) i operacijsko liječenje (221,222).

Ukoliko se radi o vanzglobnom prijelomu sa inaktiranim koštanim ulomcima ili jakim ligamentarnim okruženjem potrebna je mala podrška u osiguranju stabilnosti prijeloma. U takvim slučajevima koristimo se konzervativnom terapijom. Ona podrazumijeva rasterećenje ili imobilizaciju ozlijeđenog dijela tijela (223,224).

Ipak, veliki broj prijeloma zahtijeva dodatnu unutarnju ili vanjsku fiksaciju. Fiksacija služi kao pripomoć normalnom biološkom cijeljenju prijeloma, a podrazumijeva uz liječenje kosti i liječenje okolnih struktura. Osnovni postulati AO metode zastupaju upravo takav način liječenja uz moto «Život je pokret, pokret je život». Na taj način izbjegava se tzv. bolest prijeloma kod koje dolazi do razvoja kroničnog edema, atrofije mekih česti, poremećaja pregradnje kosti (osteoporoze) i kontrakture zglobova. Kako bi se brzo uspostavila funkcija ozlijeđenog ekstremiteta AO metoda zahtijeva : anatomsku repoziciju , pažljivu operacijsku tehniku bez oštećenja cirkulacije, stabilnu osteosintezu te ranu aktivnu i bezbolnu mobilizaciju (225). Ova načela nisu se mijenjala kod zglobnih prijeloma, dok su se u nekim drugim slučajevima promijenila. Primjerice kod višeivernih prijeloma dijafiza danas se koristimo tehnikom biološke osteosinteze (226,227). Ona podrazumijeva uspostavu dužine, oblika i ispravne rotacije kosti uz premoštavanje mjesta prijeloma prilikom osteosinteze. Na taj način ne dolazi do daljnjeg oštećenja lokalne cirkulacije.

Sredstva koja koristimo u stvaranju stabilne osteosinteze su: vijci, žice, ploče, medularni čavli i vanjski fiksatori (228,229). Izborom osteosintetskog materijala određujemo vrstu osteosinteze (interfragmentarna kompresija, navođenje ili njihova kombinacija) te vrstu cijeljenja (primarno ili sekundarno koštano cijeljenje)

1.7.1. Liječenje prijeloma pločom

Ploče razlikujemo po obliku i funkciji. Po obliku razlikujemo ravne ploče, žljebaste ploče, dinamično-kompresivne ploče (engl. dynamic compression plate-DCP, limited contact dynamic compression plate-LC-DCP, point contact fixator-PC-Fix), specijalne ploče («T» i «L» ploče, trolisne i žličaste ploče), kutne i kondilarne ploče (230,231,232). Po funkciji one mogu biti kompresivne (statičke i dinamičke), neutralizacijske i potporne. Za njihovu primjenu postoje posebni vijci i instrumentariji.

Na mjestu primjene rigidne interfragmentarne kompresije dolazi do tzv. primarnog koštanog cijeljenja. Da bi došlo do primarnog cijeljenja moraju se ispuniti tri uvjeta: egzaktna redukcija, stabilna fiksacija i dobra lokalna cirkulacija (233,234). Interfragmentarna kompresija u području osteotomije postepeno se smanjuje, tako da pada na 50% vrijednosti nakon dva mjeseca. Taj fenomen nalazimo i na neosteotomiranim kostima i posljedica je remodeliranja kosti oko vijaka, i nije uzrokovana resorpcijom prijelomnih ulomaka (235).

Ponekad nasuprot ploči možemo vidjeti tek naznačeni kalus. To je znak da dolazi do pomicanja između prijelomnih ulomaka. Ako se ono nastavi, često dolazi do povećanja kalusa i cikličkih opterećenja ploče uz mogućnost njenog loma (233). Stoga je važno poznavati metodologiju korištenja različitih vrsta i oblika ploča pri određenoj vrsti prijeloma te načina fiksacije vijcima. Postoje dvije vrste vijaka koje razlikujemo po veličini narezanih navoja: spongiozni vijci koje koristimo u metafizama i kortikalni vijci koje koristimo u dijafizama. Po načinu primjene oni imaju funkciju neutralnog ili priteznog vijka. Broj korištenih vijaka određen je mjestom primjene i oblikom ploče. Cirkulacija ispod ploče reducirana je kompresijom tako da nalazimo oslabljeni korteks koji po vađenju ploče zahtijeva određeno vrijeme pregradnje. Da bi se izbjegla ta komplikacija dizajnirana je PC-Fix ploča koja minimalno oštećuje cirkulaciju pod pločom zadržavajući čvrstoću osteosinteze (236).

1.7.2. Liječenje prijeloma intramedularnim čavlom

Intramedularni čavao koji potječe od Kuntschera (1940.g) preuzela je i dalje usavršavala AO grupa (237). Pedesetih godina uvodi se fiksacija čavlom nakon bušenja intramedularnog kanala zbog što boljeg prijanjanja čavla i time stabilnije fiksacije. Daljnji razvoj predstavlja uvođenje tzv. interlocking sistema u smislu smanjenja rotatorne nestabilnosti postavljanjem poprečnih vijaka. Na presjeku čavao ima oblik trolista, iako može biti i okrugao. Za njegovu primjenu postoji poseban instrumentarij. Razlikujemo zatvorenu i otvorenu metodu primjene čavla. Kod zatvorene metode repoziciju vršimo pod rendgenskom kontrolom, dok kod otvorene prikazujemo mjesto prijeloma i repoziciju učinimo pod kontrolom oka. Danas je zatvorena intramedularna fiksacija poprečnih ili kratkih kosih prijeloma femura i tibije u srednjoj trećini metoda izbora (238,239).

Kod čavla s primarnim uklinjavanjem cirkulacija se vrlo brzo regenerira iz prostora gdje čavao nije u kontaktu s endostalnom površinom (240,241). U slučajevima kada bušimo intramedularni kanal dolazi do oštećenja cirkulacije. Ta oštećenja odgovaraju onima koja vidimo kod ligature nutritivne arterije i metafiznih arteriola. Oštećenje se javlja odmah po prvom bušenju, što dovodi do nekroze unutarnjeg dijela korteksa (242,243). Daljnja bušenja nemaju većeg udjela u oštećenju kortikalne cirkulacije jer ona dolazi iz periosta.. Revaskularizacija nekrotičnog korteksa razvija se iz dva izvora: prvi je regenerirana endostalna membrana koja dovodi male arteriole, a drugi su arteriole koje dovode krv iz novo stvorene ekstraostalne cirkulacije. Krvne žile prolaze kroz cijelu debljinu kalusa kako bi podržale osteoklastično djelovanje u smislu odstranjenja nekrotičnog korteksa. Ova periostalna krvna opskrba razlikuje se od one duž zdravog korteksa. Ove arteriole predstavljaju tzv. tranzitorni fenomen u tijeku koštanog cijeljenja. Nakon 12 tjedana nutritivne arterije preuzimaju na sebe glavnu krvnu opskrbu. Zbog toga postoji veća mogućnost pojave poremećenog koštanog cijeljenja ako je kod otvorenog prijeloma došlo do prekida cirkulacije i odmicanja periosta.

1.7.3. Liječenje prijeloma vanjskom fiksacijom

Primjenu vanjske fiksacije nalazimo kod liječenja gotovo svih vrsta prijeloma, planiranih osteotomija ili artrodeza. Ipak, najčešće se ona koristi kod liječenja otvorenih prijeloma, osteomijelitisa, postraumatskih deformiteta i kongenitalnih anomalija (244,245).

Razlikujemo dvije glavne vrste vanjskih fiksatora u zavisnosti o načinu fiksacije: tradicionalni tip vanjske fiksacije i vanjska fiksacija po Ilizarovu.

1. Kod tradicionalnog tipa vanjskog fiksatora služimo se krutim pinovima pri ostvarivanju stabilnosti (246). Svrdom se prethodno učini rupa u kosti, a zatim u nju postavi pin. Pinovi imaju samonarezujuće vrhove i različite su debljine. Debljina kosti na mjestu primjene određuje debljinu korištenog pina. Mogu se postaviti u jednu ili dvije ravnine. Korištenjem u jednoj ravnini smanjuje se transfiksacija mekih tkiva i veličina fiksatora, što predstavlja glavnu prednost ove vrste fiksatora. Postavljanjem fiksatora u dvije ravnine značajno se povećava stabilnost, a poželjan kut između pinova je 45° . Korištenjem tubularnih spojeva između pinova zadržava se čvrstoća, a smanjuje ukupna težina fiksatora. Važno je prilikom postavljanja pinova izbjeći nekrozu kože koja dovodi do lokalne sekrecije, infekcije i ranije labavosti pinova. Hoće li doći do primarnog ili sekundarnog cijeljenja zavisit će o čvrstoći, odnosno rigidnosti sistema vanjske fiksacije (247). Neki sistemi podržavaju tu rigidnost dok drugi omogućavaju veću elastičnost. U nekim slučajevima koristimo se njihovom kombinacijom, tako da u početku imamo rigidnu fazu, a zatim popuštanjem dijela sistema veću elastičnost s jačim razvojem kalusa (248,249).

2. Ilizarov tip vanjskog fiksatora predstavlja cirkularni ili semicirkularni sistem koji potrebnu stabilnost postiže napinjanjem postavljenih Kirschnerovih žica (250). Ovaj se fiksator sastoji od prstenova koji su fiksirani za kost poprečno postavljenim žicama. Ponekad se koriste i posebne olivarne žice koje imaju na sebi okruglasto zadebljanje. Ti su prstenovi međusobno spojeni šipkama koje dopuštaju aksijalni i lateralni pomak. Međusobni kut žica, napetost žica kao i položaj centralnog prstena u odnosu na mjesto prijeloma važni su u smislu održavanja stabilnosti fiksatora (251). Ovaj se fiksator najviše koristi kod liječenja velikih koštanih defekata tehnikom distrakcijske osteogeneze. Distrakcijska osteogeneza predstavlja stvaranje nove kosti između koštanih površina nakon kortikotomije. Za vrijeme distrakcije fibrovaskularna ploha se postavlja usporedno sa smjerom distrakcijskog vlaka te tako nastaju kolumne nove kosti popunjavajući pukotinu (252,253).

2. CILJ ISTRAŽIVANJA

Cilj ovog istraživanja je utvrditi pozitivan utjecaj rotacijskog vaskulariziranog periostalnog presadka u potpomaganju cijeljenja koštanog defekta ispunjenog spongioznim alogenim presadkom te fiksiranog pločom i vijcima. Rezultati ispitivanja trebaju dokazati uspješnost i jednostavnost nove operacijske tehnike prekrivanja koštanog defekta rotacijskim vaskulariziranim presadkom.

Pretpostavka i ideja ovog istraživanja temelji se na spoznaji da je cijeljenje koštanog defekta ispunjenog spongioznim alogenim presadkom brže i kvalitetnije u slučaju kada se on prekrije vaskulariziranim periostalnim presadkom. Tim načinom dvostruko je stimulirana osteogeneza na mjestu defekta kosti: jednim dijelom iz kosti donora, a drugim dijelom iz autogenog vaskulariziranog periostalnog presadka. Pretpostavka je da su uloga i utjecaj periostalnog presadka na cijeljenje veći u slučaju da je on zadržao cirkulaciju.

Potvrda ovih pretpostavki u pokusu na životinjama omogućila bi primjenu ove metode u liječenju: produženog koštanog cijeljenja, aseptički nesraslih prijeloma-pseudartroza i koštanih defekata u ljudi.

3. MATERIJAL I METODE RADA

3.1. MATERIJAL

3.1.1. Pokusne životinje

U pokusu je korišteno 20 mužjaka orijaških kunića, starosti od 4 do 5 mjeseci, mase od 4 do 5 kg uzgojenih i čuvanih u štali Zavoda za farmakologiju Medicinskog fakulteta u Rijeci. Životinje su hranjene standardnom hranom, osigurana je voda za piće *ad libidum* i normalan 12-satni ciklus tame i svjetla. Pokus na životinjama izveden je u skladu sa svim etičkim načelima, a učinjenim je postupcima patnja životinja svedena na najmanju moguću mjeru.

Pokusne životinje podijeljene su u dvije skupine s obzirom na vrstu primjenjene operacije. U kontrolnoj skupini A, eksperimentalno izazvani defekt na tibiji kunića ispunjen je alogenim koštanim presadkom i prekriven nevaskulariziranim periostalnim presadkom, dok je u eksperimentalnoj skupini B, eksperimentalno izazvan defekt na tibiji kunića ispunjen alogenim koštanim presadkom i prekriven rotacijskim vaskulariziranim periostalnim presadkom. U svakoj skupini bilo je 9 životinja. Iz svake skupine životinja, žrtvovane su po 3 životinje 2., 5. i 12. tjedana nakon operacijskog zahvata.

3.1.2. Priprema alogenog koštanog presadka

Dvije pokusne životinje korištene su kao donori koštanog presadka. Životinje su žrtvovane prekomjernom dozom anestetika Ketalara® (ketaminhydrochloridi). U kirurški sterilnim uvjetima uzet je koštani materijal iz zdjeličnih, femoralnih i tibijalnih kosti kunića. Zatim je uzeti koštani materijal usitnjen na komadiće veličine od 2 do 3 mm i uložen u sterilne epruvete. Epruvete su odmah nakon toga uskladištene, na temperaturi od -80°C tijekom 6 tjedana, u koštanoj banci Klinike za ortopediju Lovran.

3.1.3. Operacijski zahvat prekrivanja defekta tibije kunića rotacijskim vaskulariziranim periostalnim presadkom

Operacijski zahvat na pokusnim životinjama proveden je u eksperimentalnom laboratoriju Zavoda za anatomiju Medicinskog fakulteta u Rijeci. Zahvat je izveden u skladu sa svim standardima asepsa i antiseptičke. Životinje su uvedene u kontroliranu kontinuiranu intravensku anesteziju i analgeziju Ketalarom[®] preko marginalne ušne vene. Zatim su životinje postavljene na posebno postolje u položaju ležeći na leđima i fiksiranih ekstremiteta. Operacijsko polje je pripremljeno šišanjem krzna i dvostrukom dezinfekcijom operacijskog polja pomoću Plivasept pjenušavi (11/45 g klorheksidingslukonata) i Plivasept blue (100 l/0,8 g klorheksidingslukonata u 80% etilnog alkohola). Operacijsko polje zaštićeno je sterilnim kompresama (slika 10). Prednjim uzdužnim kožnim rezom pristupi se na tibijalnu kost. Prikaže se prednji rub kosti uz koji se lateralno odigne mišić. Lateralno se postavi DCP ploča koja se učvrsti sa četiri kortikalna vijka. Zatim se na granici proksimalne i srednje trećine tibije, odnosno između dva srednja kortikalna vijka, učini pomoću zubarske freze poprečna osteotomija uz defekt od 3 mm (slika 11). U koštani defekt uloži se određena količina alogenog spongioznog koštanog presadka iz koštane banke (slika 12).

U kontrolnoj skupini životinja A, defekt se pokrije četvrtastim nevaskulariziranim periostalnim presadkom iz proksimalnog dijela tibije. Presadak se na krajevima učvrsti resorbirajućim šavima.

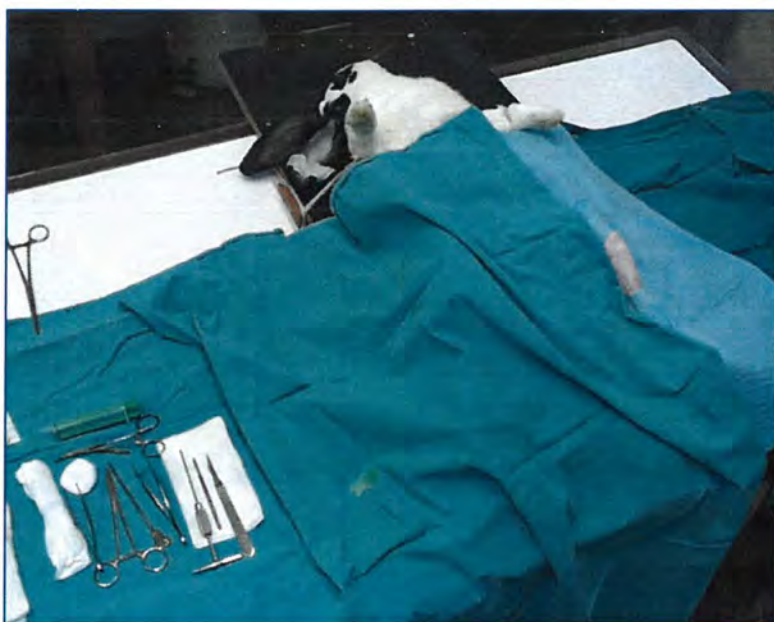U eksperimentalnoj skupini životinja B odigne se s proksimalnog dijela tibije vaskularizirani periostalni presadak u obliku slova «L» (slika 13). Presadak se zakrene za 90°, položi preko mjesta osteotomije i učvrsti na krajevima pomoću resorbirajućih šavova (slika 14). Pritom je presadak pažljivo oslonjen i učvršćen bez napetosti, da prilikom zakretanja ne bi došlo do zatvaranja krvnih žila u spojnom dijelu.

Po završetku operacije učini se hemostaza, rana ispere fiziološkom otopinom i sašije po slojevima (slike 15,16). Perioperativno, životinjama je kao antibiotska zaštita injiciran Kefzol[®] i.m. (cefazolinum). Životinje su se spontano probudile. Smještene su u kaveze i praćen je njihov oporavak tijekom čitavog pokusnog razdoblja.

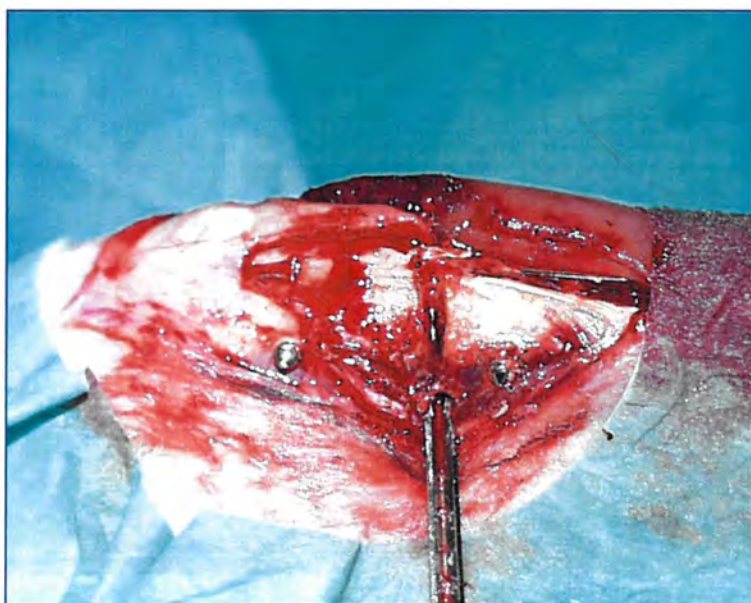
Opisani operacijski zahvat na svim pokusnim životinjama učinila je u cijelosti uvijek ista osoba (V.Š.)

Nakon određenog vremena (2, 5, 12 tjedana), životinje su žrtvovane prekomjernom dozom anestetika. Za analizu je uzet dio tibijalne kosti u dužini od 0,5 cm obostrano povrh

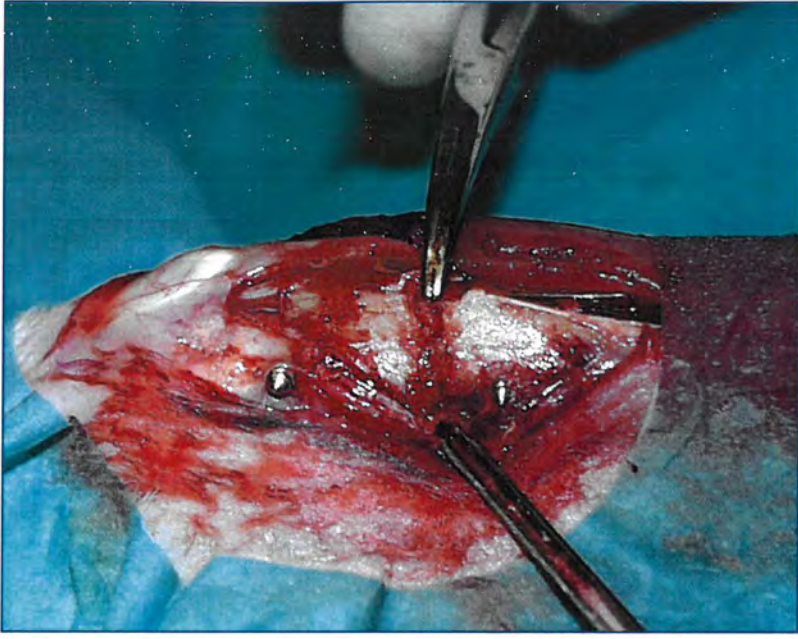
ploče za osteosintezu. Pritom je pažljivim prepariranjem u cijelosti ostavljen periost (slika 17). Tkivni su uzorci zatim pripremani za histološku obradu.



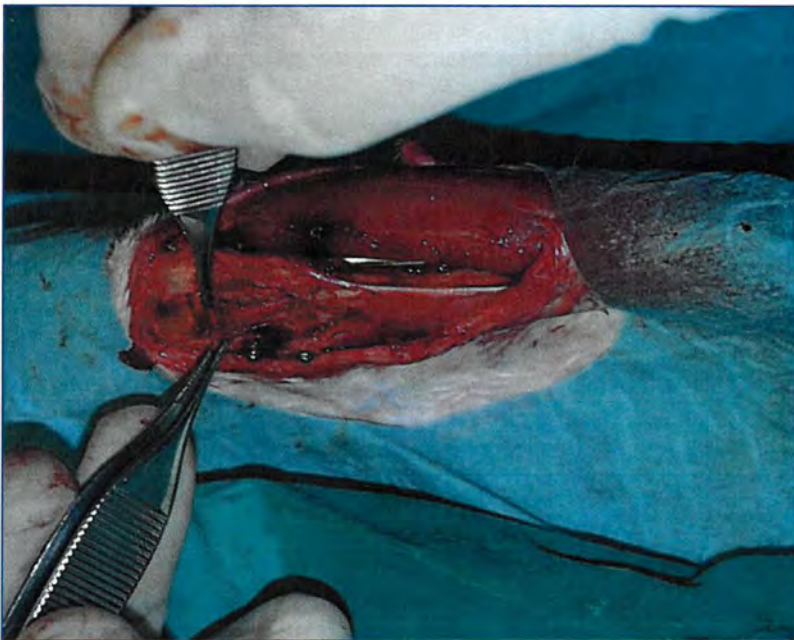
Slika 10. Fotografija prikazuje kunića položenog na posebno postolje nakon pripreme operacijskog polja, neposredno pred operacijski zahvat.



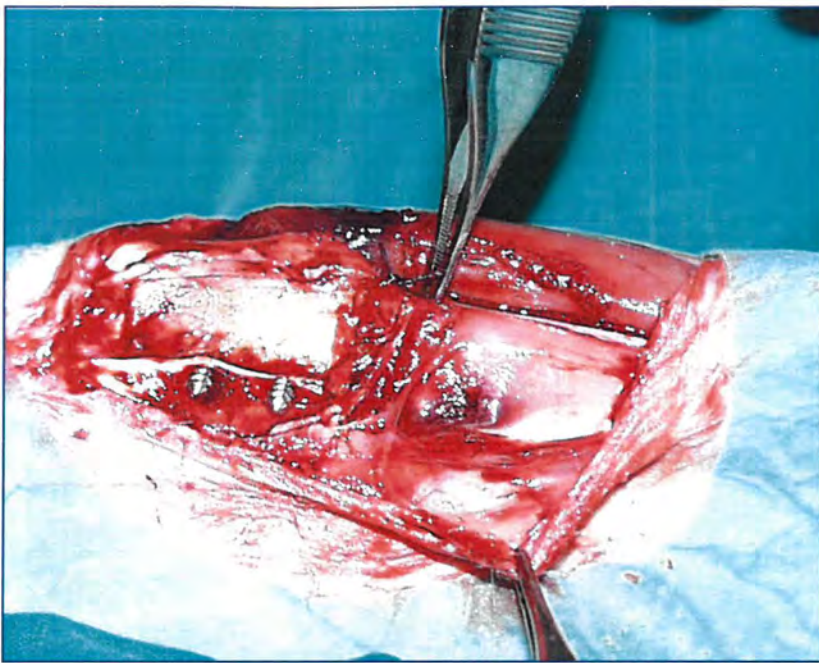
Slika 11. Fotografija prikazuje eksperimentalno izazvan poprečni defekt na tibiji kunića nakon osteosinteze pločom i vijcima.



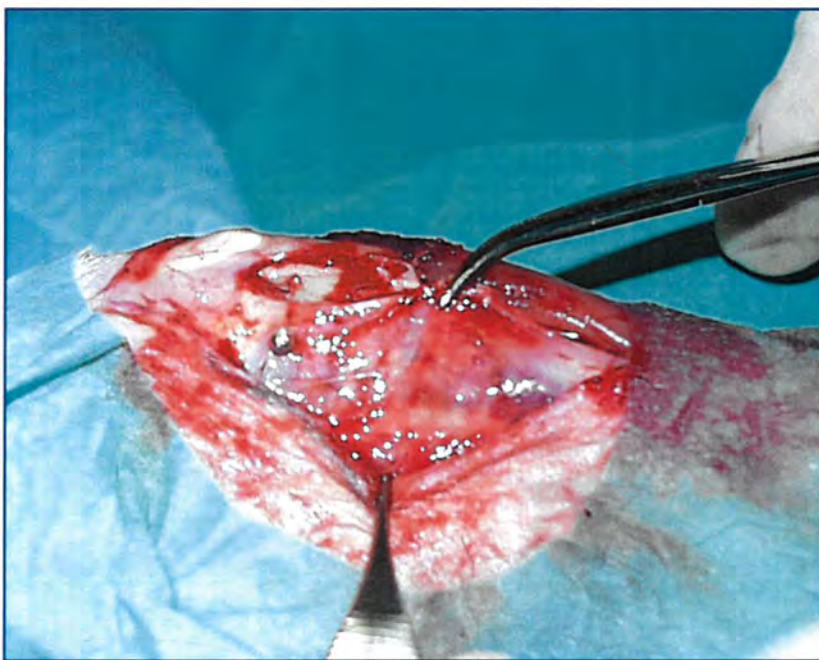
Slika 12. Fotografija prikazuje eksperimentalno izazvan defekt na tibiji kunića ispunjen alogenim koštanim presadkom.




Slika 13. Fotografija prikazuje, instrumentima pridržavan, odignuti vaskularizirani periostalni presadak sa proksimalnog dijela tibije kunića.



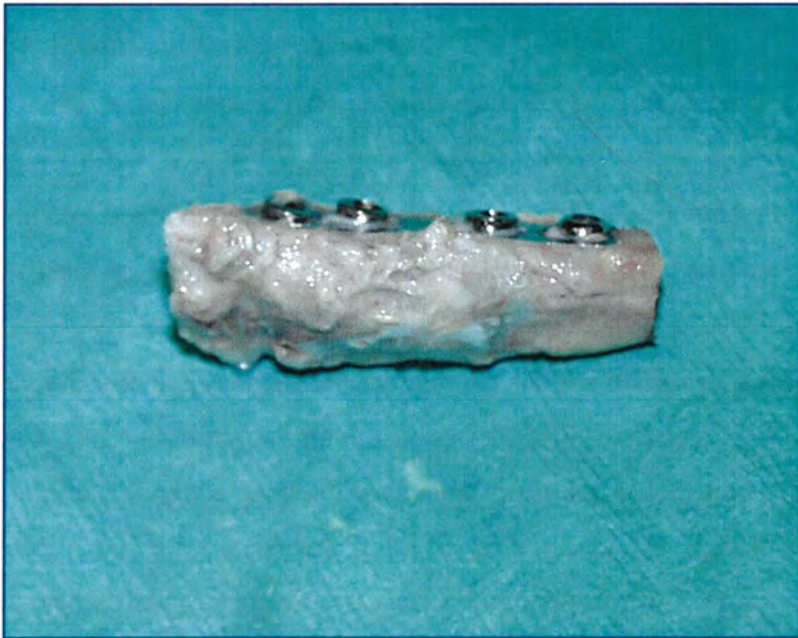Slika 14. Fotografija prikazuje poprečno položen vaskularizirani periostalni presadak povrh eksperimentalno izazvanog defekta na tibiji kunića.



Slika 15. Fotografija prikazuje šivanje fascije potkoljenice kunića prilikom zatvaranja rane.



Slika 16. Fotografija prikazuje sašivenu operacijsku ranu nakon operacijskog zahvata.



Slika 17. Fotografija prikazuje uzorak tkiva nakon fiksacije u alkoholu tijekom pripreme za histološku obradu

3.2. METODE RADA

3.2.1. Radiološka metoda

Životinje su u kontroliranoj intravenskoj anesteziji radiološki obrađene 2., 5. i 12. tjedna od operacijskog zahvata. Učinjene su standardne snimke potkoljenice u a-p i l-l smjeru s udaljenosti cijevi od 1,1 m, uz 40 KV i 4 mAs u Klinici za ortopediju Lovran.

Procjena cijeljenja koštanog defekta radiološkom metodom utvrđena je od strane dva neovisna promatrača (V.Š., D.L.). U analizi je primijenjen bodovni sistem za radiološko ocjenjivanje stupnja cijeljenja eksperimentalno izazvanog koštanog defekta.

3.2.2. Fiksacija i uklapanje tkiva u metakrilatsku smolu

Tkivo je po uzimanju isprano fiziološkom otopinom, fiksirano u 4% paraformaldehidu kroz nekoliko sati, dehidrirano u seriji etanola rastućih koncentracija, prožeto ksilolom te nedekalcinirano uklopljeno u metil-metakrilatsku smolu po slijedećem protokolu:

1. otopina 80 ml metil metakrilata (metyl methacrylate, 800590, Merck) i 20 ml dibutilftalata (dibutyl phtalate, D 2270, Sigma) tijekom 24 sata na + 4 ° C,
2. otopina 80 ml metil metakrilata, 20 ml dibutilftalata i 1 g benzoil peroksida (benzoyl peroxid, 801641, Merck) tijekom 24 sata na + 4 ° C,
3. otopina 80 ml metil metakrilata, 20 ml dibutilftalata i 3 g benzoil peroksida tijekom 96 sati na + 4 ° C,
4. tkivo je spremljeno u staklenu bočicu i preliveno otopinom navedenom pod rednim brojem te ostavljeno do polimerizacije metakrilatske smole u termostatu na 37 ° C kroz nekoliko dana,
5. nakon završene polimerizacije metakrilatske smole, staklena bočica je razbijena i dobiveni su metakrilatski blokovi uklopljenog tkiva spremni za daljnju obradu.

Prema navodima iz literature ovakvo uklapanje uzoraka kosti, hrskavice i vezivnih struktura dobro sačuva antigenu strukturu tkiva te je pogodno za imunohistokemijska i histokemijska istraživanja (254).

Blokovi tkiva uklopljeni u metakrilatsku smolu izrezani su rotacionim mikrotomom za kost Leica RM 2155, opremljenim tungsten karbidnim nožem za rezanje tvrdih i mineraliziranih tkiva. Pripremljeni su serijski rezovi debljine 3 do 4 μ m u intervalima od 500

um kroz čitav volumen ugrađenog usadka. Od svakog uzorka tkiva prosječno su narezana 4 niza po 10 uzastopnih serijskih rezova (40 serijskih rezova po uzorku tkiva). Rezovi su montirani na silanizirana stakla (Silane-Prep slides, Sigma S 4651) i sušeni pod pritiskom u termostatu na 37 ° C do histološke obrade bojenja za mikroskopiju.

3.2.3. Histološka bojenja

Tkivni rezovi bojeni su standardnim histološkim bojenjima hemalaun-eozin, toluidin blue, Von Kossa i Goldner trikrom prema protokolima opisanim u nastavku.

3.2.3.1. Histološko bojenje hematoksilin eozin

Tkivni rezovi su deplastificirani acetonom, rehidrirani u seriji alkohola padajućih koncentracija (100%,96%,75%) i dovedeni do vode. Nakon toga rezovi su bojeni Ehrlichovim mehatoksilinom kroz 10 minuta i isprani tekućom vodom te kiselim alkoholom (HCl-etanol). Zatim su tkivni rezovi obojeni Gelblichovim eozinom kroz 5 minuta i isprani vodom. Postupak je dovršen dehidracijom rezova u seriji alkohola rastućih koncentracija i bistrenjem obojenih rezova u ksilolu te uklapanjem u balzam.

Rezultat bojenja hematoksilinom i eozinom je plavo obojenje jezgara i ružičasto obojenje citoplazme stanica. Stanice koje su jako metabolički aktivne pokazuju bazofiliju citoplazme. Matriks kosti boji se intenzivno crveno eozinom, a matriks hrskavice modro hematoksilinom.

3.2.3.2. Histološko bojenje toluidin blue

Tkivni rezovi su deplastificirani acetonom, rehidrirani u seriji alkohola padajućih koncentracija (100%,96%,75%) i dovedeni do vode. Nakon toga tkivni rezovi su bojeni 1%-inom otopinom toluidin blue kroz 5 minuta i isprani vodom. Izvršena je dehidracija tkivnih rezova u acetonu, a ne u alkoholu jer se toluidin blue boja otapa u alkoholu. Nakon bistrenja u ksilolu, obojeni rezovi uklopljeni su u balzam.

Rezultat bojenja toluidin blue bojom je modro ljubičasto bojenje međustanične tvari bogate proteoglikanima (hrskavica), svijetlo plavo bojenje citoplazme i tamno plavo bojenje jezgre stanica.

3.2.3.3. Histološko bojenje Von Kossa

Tkivni rezovi deplastificirani su acetonom, rehidrirani u seriji alkohola padajućih koncentracija (100%,96%,75%) i dovedeni do vode. Nakon toga rezovi su stavljeni u 5% otopinu srebrnog nitrata 30 minuta na svjetlu i potom isprani destiliranom vodom. Pozom su tretirani 5% otopinom tiosulfata kroz 3 minute i isprani destiliranom vodom. Na kraju obojeni su nuclear fast red bojom kroz 5 minuta, isprani, dehidrirani u seriji alkohola rastućih koncentracija, izbistreni u ksilolu te uklopljeni u balzam.

Rezultat bojenja Von Kossa je crno obojenje mjesta gdje se nalaze kalcijeve soli. Jezgre i citoplazma stanica boje se ružičasto.

3.2.3.4. Goldner trikromno bojenje

Tkivni rezovi deplastificirani su acetonom, rehidrirani u seriji alkohola padajućih koncentracija (100%,96%,75%) i dovedeni do vode.

Nakon toga rezovi su stavljeni u radnu otopinu (Weigert I i II) u trajanju od 20 minuta, a zatim isprani destiliranom i tekućom vodom. U nastavku rezovi su stavljeni u Ponceau Fuchsin kroz 20 minuta i isprani 1% octenom kiselinom. Na kraju su obojeni Orange G bojom kroz 20 minuta, isprani 1% octenom kiselinom, obojeni Light Green bojom i opet isprani 1% octenom kiselinom. Konačno, rezovi su kratko isprani u alkoholu, i ksilolu.

Rezultat Goldner metode trikromnog bojenja je narančasto obojenje mjesta gdje se nalazi nemineralizirani osteoid. Jezgre i citoplazma stanica boje se zeleno.

3.2.4. Metode evaluacije cijeljnjia defekta kosti

3.2.4.1. Bodovni sistem za radiološko ocjenjivanje uspješnosti cijeljenja eksperimentalno izazvanog koštanog defekta

Operirani ekstremitet pokusnih životinja radiološki je obrađen neposredno nakon operacijskog zahvata, 2., 5. i 12. tjedna nakon operacijskog zahvata. Prilikom analize rendgenskih snimaka uočavani su i bilježeni slijedeći elementi radiololoških promjena tijekom koštanog cijeljenja eksperimentalno izazvanog defekta kosti: resorpcija alogenog koštanog presadka, porast rendgenološke gustoće na mjestu defekta kosti i kalusno premoštenje rubova korteksa. U svrhu određivanja stupnja uspješnosti cijeljenja eksperimentalno izazvanog defekta kosti, svaka je rendgenska snimka analizirana i numerički ocijenjena prema bodovnom sistemu prikazanom u tablici 1 (182,255,256,257).

Tablica 1. Bodovni sistem ocjenjivanja uspješnosti cijeljenja eksperimentalno izazvanog defekta kosti na temelju analize rendgenskih snimaka

Elementi ocjenjivanja rendgenskih promjena	ocjena
Bez promjena u odnosu na neposredni poslijeoperacijski izgled	0
Diskretan porast rendgenske gustoće koji se može razlikovati od presadka	1
Prepoznatljiv porast rendgenske gustoće, premoštenje jednog korteksa s formiranjem nove kosti na presadku	2
Premoštenje barem jednog korteksa s materijalom nejednake rendgenske gustoće, rana inkorporacija presadka na što ukazuje zatamnjenje rubova presadka	3
Premoštenje defekta na medijalnoj i lateralnoj strani kosti uniformne rendgenske gustoće, odrezani krajevi korteksa još su uvijek vidljivi, presadak i nova kost otežano se razlikuju	4
Kao kod ocjene 3, s najmanje jednim od četiri korteksa zatamnjenim novom kosti	5
Defekt premošten uniformnom novom kosti, odrezani krajevi korteksa više se ne mogu razlikovati, presadak se više ne vidi	6

3.2.4.2. Histološki bodovni sistem za stupnjevanje uspješnosti cijeljenja eksperimentalno izazvanog koštanog defekta

Na temelju morfološkog izgleda uzoraka tkiva, ocjenjivana je uspješnost i napredovanje procesa cijeljenja pomoću bodovnog sistema koji se temelji na ocijeni pojedinih morfoloških karakteristika cijeljenja. Tijekom morfološke analize i obrade rezultata pokusa, utvrđeno je da postoji nekoliko ključnih elemenata presudnih za uspješnost i napredovanje procesa cijeljenja te su isti uključeni u histološki bodovni sistem. To su sljedeći elementi:

1. koštani presadak,
2. rubovi korteksa osteotomirane kosti,
3. premoštenje rubova defekta osteotomirane kosti,
4. kalus,
5. kvaliteta novostvorene kosti,
6. periost.

Bodovni sistem kojim se ocjenjivana uspješnost procesa cijeljenja tijekom pokusa modificiran je prema sličnim sistemima korištenim u drugim studijama (182,258) koje su prikazane u tablici 2. Analizu su izvršila dva neovisna istraživača (S.Z.,V.Š.) da bi se dobila objektivna ocjena promatranog tkivnog uzorka. Maksimalna ocjena koja ukazuje na uspješnost procesa cijeljenja koštanog defekta iznosi 15.

Tablica 2. Morfološki kriteriji ocjenjivani tijekom histološke analize tkivnih uzoraka.

Elementi ocjenjivanja	kvaliteta	ocjena
Inkorporacija koštanog presadka	intaktni, bez znakova resorpcije	0
	resorpcijska aktivnost na površini	1
	apozicija novostvorene kosti	2
	potpuno inkorporirani u novu kost	3
Korteks osteotomirane kosti	bez jasnih znakova aktivnosti	0
	resorpcijska aktivnost	1
	apozicija novostvorene kosti	2
	premoštenje s okolnim tkivom	3
Kalus	vezivni	0
	hrskavični	1
	koštani	2
Premoštenje defekta kosti	zakovi premoštenja ne postoje	0
	premoštenje vezivnim tkivom	1
	premoštenje vezivnim i hrskavičnim	2
	premoštenje koštanim tkivom	3
Kvaliteta novostvorene kosti	nema novostvorene kosti	0
	početno nakupljanje osteoblasta	1
	grubo vlaknata koštana struktura	2
	lamelarna koštana struktura	3
Periost	nevaskulariziran	0
	vaskulariziran	1

3.2.4.3. Histomorfometrijska analiza

Histomorfometrijska analiza izvršena je svjetlosnim mikroskopom (Olimpus BX50, Japan) na koji je adaptirana kamera (8TMC 76s Pulnix, Japan) pomoću koje su snimljene mikrofotografije histoloških rezova. Mikrofotografije su zatim prenesene na monitor kompjuterskog sistema za kvantitativnu analizu mikroskopske slike i morfometrijski obrađene kompjuterskim programom Sform (VAMS, Zagreb). Mjerenja su izvršena na 3 vidna polja svakog pojedinačnog serijskog reza.

Određivani su histomorfometrijski pokazatelji koji omogućuju procjenu veličine koštane izgradnje i pregradnje u uzorcima cijelećih prijeloma. Morfometrijski parametri koji su određivani su slijedeći:

1. volumen kosti u području defekta tibije (%),
2. volumen kosti u području medularnog kanala oko ležišta kortikalnih vijaka (%),
3. broj osteoblasta; Nob ($/\text{mm}^2$),
4. debljina periostalnog kambijskog sloja nad kalusom (μ),
5. broj periostalnih stanica u periostu nad kalusom.

1./ 2. Volumen kosti u području defekta tibije i medularnog kanala oko ležišta kortikalnih vijaka, određivan je na 5 vidnih polja svakog od 10 serijskih rezova u intervalima od 500 μm . Mjerenje je izvršeno pod povećanjem mikroskopa od 40 puta tako da površina pojedinačnog analiziranog vidnog polja serijskog reza iznosi 5 683 216 μm^2 . Na mikrofotografiji analiziranog vidnog polja programskom alatkom ocrtni su obrisi kosti te je izmjerena površina ocrtnih obrisa. Volumen kosti u analiziranom području izračunat je kao postotak ukupne površine vidnog polja koju zauzima ocrtni obris koštanog tkiva. Na osnovu dobivenih mjerenja i izračunavanja dobiven je krajnji rezultat postotka ukupne površine promatranog serijskog reza koji čini koštano tkivo, a koji prema stereometrijskim zakonitostima prezentira postotak volumena kosti (VK). Rezultati mjerenja su statistički analizirani i izraženi kao srednja vrijednost uz prikaz standardne pogreške.

3. Broj osteoblasta (Nob) također je određivan na serijskim rezovima u istim intervalima od 500 μm pod povećanjem mikroskopa 200 puta. Pod ovim povećanjem mikroskopa veličina

analiziranog vidnog polja iznosi $213\ 192\ \mu\text{m}^2$. Na mikrofotografiji analiziranog vidnog polja programskom alatom pojedinačno je označena svaka analizirana stanica (osteoblast) i izračunat je njihov broj (broj stanica na $213\ 192\ \mu\text{m}^2$). Rezultat dobiven pojedinačnim brojanjem određenih stanica množen je koeficijentom pretvorbe 4,69, a konačni je rezultat izražen kao broj određenih stanica na mm^2 površine histološkog reza usadka. Na osnovu dobivenih mjerenja i izračunavanja dobiven je krajnji rezultat broja osteoblasta (Nob), na mm^2 površine histološkog reza usadka. Rezultati mjerenja su statistički analizirani i izraženi kao srednja vrijednost broja stanica na kvadratnom milimetru površine serijskog reza uz prikaz standardne pogreške rezultata.

4. Debljina kambijskog sloja periosta nad kalusom (μ) mjerena je također na serijskim rezovima pod povećanjem mikroskopa 40 puta. Mjerenje je izvršeno na 5 jednako udaljenih mjesta. Debljina je označena na mikrofotografiji serijskog reza programskom alatom koja ocrta najkraće linije između vanjskog slobodnog ruba, odnosno površine vezivne membrane i unutrašnjeg ruba koji je u kontaktu sa podležecim sadržajem kalusa. Rezultat mjerenja debljine kambijskog sloja periosta statistički je analiziran i izražen kao srednja vrijednost uz prikaz standardne pogreške srednje vrijednosti.

5. Broj periostalnih stanica u periostu nad kalusom mjereno je na serijskim rezovima pod povećanjem 100 puta. Mjerenje je izvršeno na 5 susjednih vidnih polja svakog serijskog reza i izražen je kao srednja vrijednost uz prikaz standardne pogreške srednje vrijednosti.

Mikrofotografije prikazane u rezultatima izrađene su pomoću aparata za fotografiranje (OM-4 Ti, Olympus, Japan) adaptiranog na svjetlosni mikroskop.

Rezultati radiološke obrade statistički su analizirani Fischerovim egzaktnim testom dvosmjernog testiranja.

Histomorfometrijski rezultati statistički su analizirani T student testom.

Statistička analiza rezultata radiološke, histološke i histomorfometrijske analize učinjena je pomoću kompjuterskog programa Statistica for Windows.

4. REZULTATI

4.4. Radiološki nalaz

Na rendgenskim snimkama potkoljenice pokusnih životinja analizirani su razvoj i pojava nekih osnovnih značajki tijekom koštanog cijeljenja eksperimentalno izazvanog defekta tibije.

Tako se koštani alogeni presadak mogao identificirati kao nepravilna sjena koštanog intenziteta unutar eksperimentalno izazvanog defekta. Prisutnost alogenog koštanog presadka tijekom cijeljenja ovisna je o brzini i intenzitetu njegove pregradnje. Stoga identifikacijom njegove prisutnosti možemo razlikovati uspješnost pregradnje između uspoređivanih skupina u istom vremenskom razoblju od početka koštanog cijeljenja.

Premoštenje eksperimentalno izazvanog koštanog defekta je očekivani ishod cijeljenja kosti. Praćeno je kalusno premoštenje sa rubova koštanih ulomaka defekta, opisujući pritom i promjene samih rubova. Ukoliko dolazi do vremenskog kašnjenja premoštenja ili ono izostane može se zaključiti da je osteokonducijska i osteoinducijska vrijednost koštanog i periostalnog presadka slaba ili da je nema.

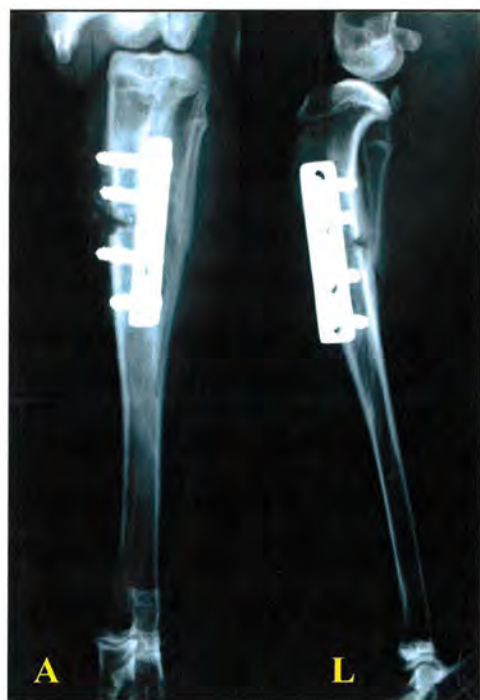Kako odabir i način primjene osteosintetskog materijala utječe na vrstu i ishod koštanog cijeljenja praćena je njegova postojanost.

Uspoređivana je uspješnost koštanog cijeljenja eksperimentalno izazvanog defekta u istim vremenskim razmacima, odnosno nakon 2, 5 i 12 tjedana od operacijskog zahvata.

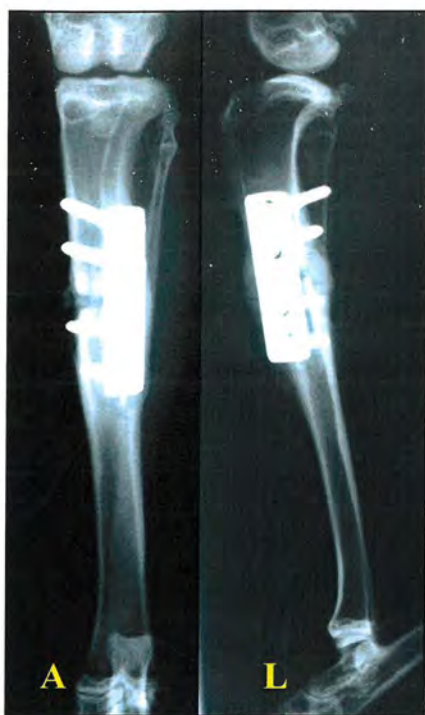Uspoređujući rezultate dva tjedna nakon operacijskog zahvata opažene su vidljive razlike između kontrolne skupine A (slika 18) i eksperimentalne skupine B (slika 19). U većini uzoraka kontrolne skupine A nije bilo promjena u smislu napretka koštanog cijeljenja, dok se u eksperimentalnoj skupini B na svim rendgenskim snimkama mogla utvrditi pojačana koštana gustoća te stvaranje nove kosti oko alogenog koštanog presadka.

Nakon pet tjedana došlo je do premoštenja eksperimentalno izazvanog defekta u kontrolnoj skupini A (slika 20) i eksperimentalnoj skupini B (slika 21). Međutim u kontrolnoj skupini A na nekim je rendgenskim snimkama još uvijek vidljiva prisutnost alogenog koštanog presadka.

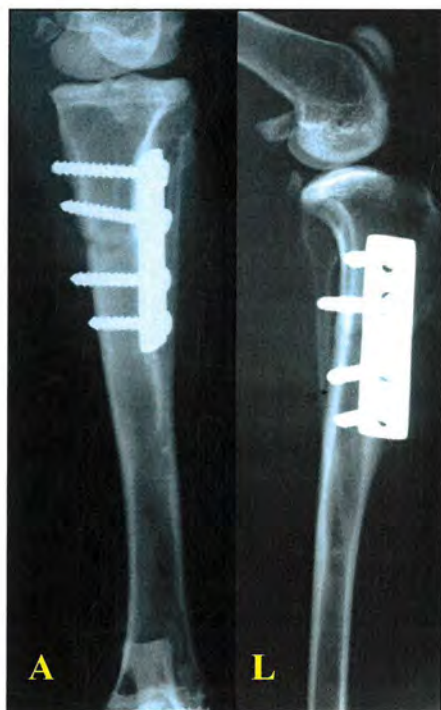Nakon dvanaest tjedana eksperimentalno izazvani koštani defekt potpuno je prerastao u kontrolnoj skupini A (slika 22) i eksperimentalnoj skupini B (slika 23). U obje je skupine vidljiv kontinuitet kortikalne kosti, ali samo se na snimkama eksperimentalne skupine B vidi i pojava rekanalizacije medularnog kanala (slike 24,25).



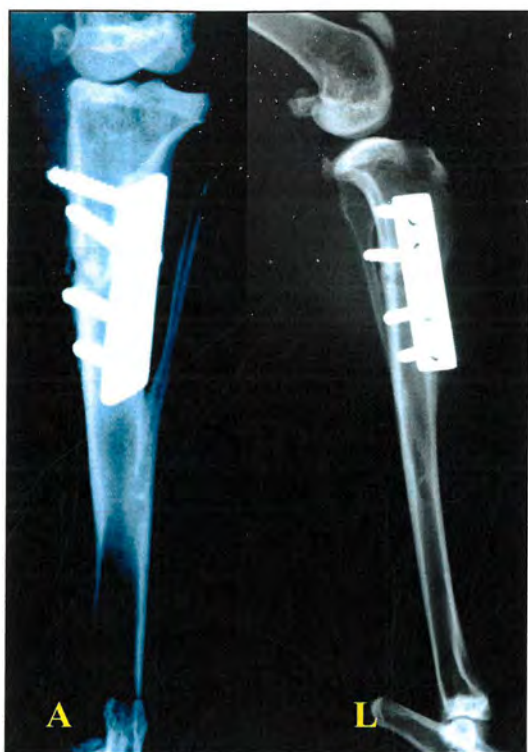
Slika 18. Rendgenska snimka tibije kunića kontrolne skupine A, 2 tjedna nakon operacijskog zahvata (A-snimka u a-p smjeru, L-snimka u l-l smjeru).



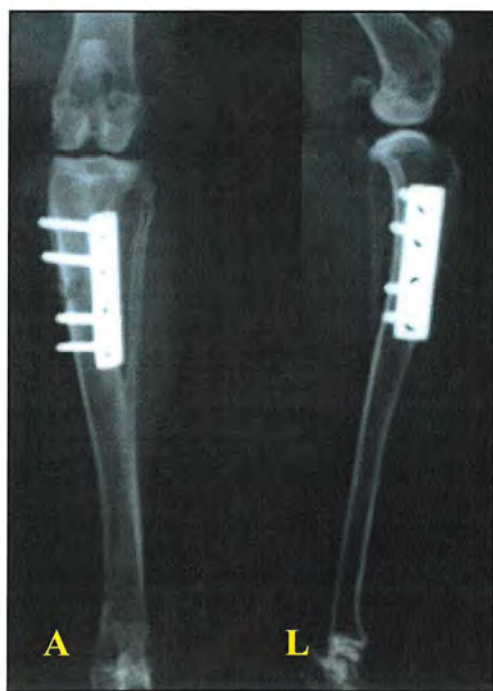
Slika 19. Rendgenska snimka tibije kunića eksperimentalne skupine B, 2 tjedna nakon operacijskog zahvata (A-snimka u a-p smjeru, L-snimka u l-l smjeru).



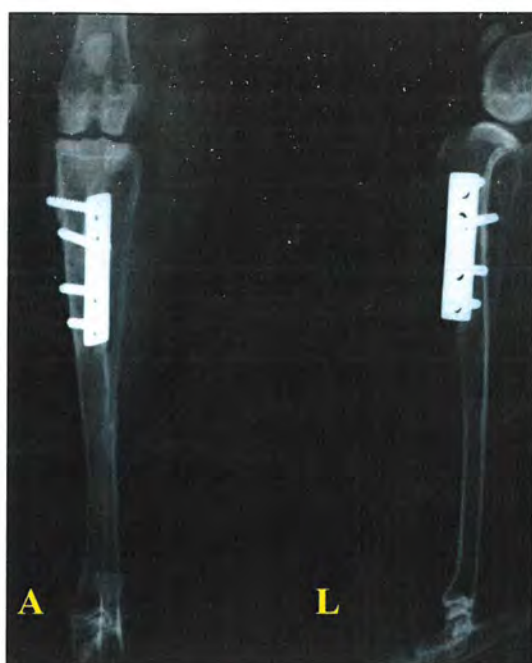Slika 20. Rendgenska snimka tibije kunića kontrolne skupine A, 5 tjedana nakon operacijskog zahvata (A-snimka u a-p smjeru, L-snimka u l-l smjeru)



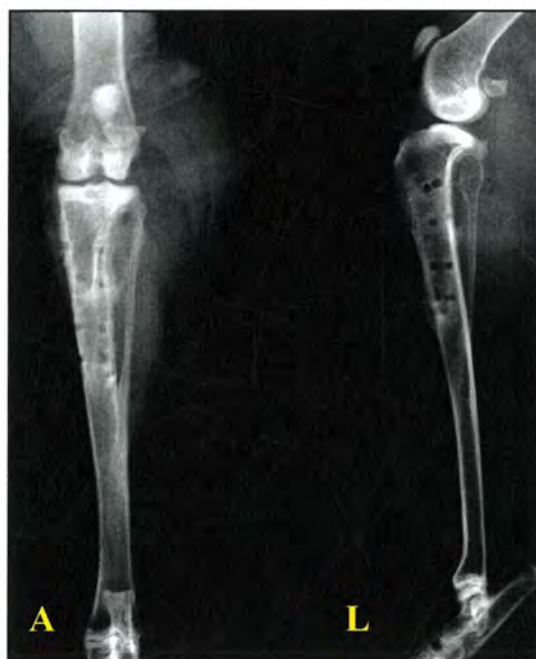Slika 21. Rendgenska snimka tibije kunića eksperimentalne skupine B, 5 tjedana nakon operacijskog zahvata (A-snimka u a-p smjeru, L- snimka u l-l smjeru).



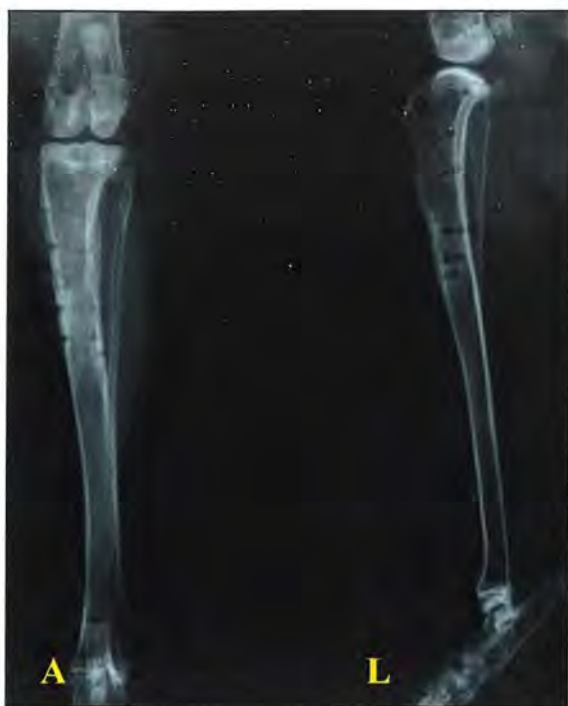Slika 22. Rendgenska snimka tibije kunića kontrolne skupine A, 12 tjedana nakon operacijskog zahvata (A-snimka u a-p smjeru, L-snimka u l-l smjeru).



Slika 23. Rendgenska snimka tibije kunića eksperimentalne skupine B, 12 tjedana nakon operacijskog zahvata (A-snimka u a-p smjeru, L-snimka u l-l smjeru)



Slika 24. Rendgenska snimka tibije kunića kontrolne skupine A nakon vađenja osteosintetskog materijala, 12 tjedana od operacijskog zahvata (A-snimka u a-p smjeru, L-snimka u l-l smjeru)



Slika 25. Rendgenska snimka tibije kunića eksperimentalne skupine B nakon vađenja osteosintetskog materijala, 12 tjedana od operacijskog zahvata (A-snimka u a-p smjeru, L-snimka u l-l smjeru)

4.2. Rezultati ocjenjivanja uspješnosti cijeljenja eksperimentalno izazvanog defekta tibije kunića na temelju radioloških kriterija

Uspješnost cijeljenja eksperimentalno izazvanog defekta ocjenjena je od strane dva neovisna promatrača, na temelju analize rendgenskih snimaka tibije svih pokusnih životinja.. Dobiveni rezultati, za kontrolnu skupinu A i eksperimentalnu skupinu B, razvrstani su po vremenu proteklom od operacijskog zahvata i prikazani su u tablici 3.

Razlika rezultata uspješnosti cijeljenja eksperimentalno izazvanog defekta nakon 2 tjedna od operacijskog zahvata, između kontrolne skupine A i eksperimentalne skupine B, izračunata Fisherovim egzaktnim testom dvosmjernog testiranja statistički je značajna ($p < 0,05$). Cijeljenje je nakon 2 tjedna od operacijskog zahvata uspješnije u eksperimentalnoj skupini B.

Razlika rezultata uspješnosti cijeljenja eksperimentalno izazvanog defekta nakon 5 tjedana od operacijskog zahvata, između kontrolne skupine A i eksperimentalne skupine B, nije pokazala statističku značajnost. Cijeljenje je u obje ispitivane skupine pokusnih životinja doseglo istu razinu nakon 5 tjedana od operacijskog zahvata.

Rezultati su u kontrolnoj skupini A i eksperimentalnoj skupini B bili isti nakon 12 tjedana od operacijskog zahvata i nisu statistički analizirani.

Tablica 3. Rezultati ocjene uspješnosti cijeljenja eksperimentalno izazvanog defekta tibije kunića dobiveni analizom rendgenskih snimaka kontrolne skupine A i eksperimentalne skupine B. Fisherovim egzaktnim testom dvosmjernog testiranja dobivena je statistički značajna razlika uspješnosti cijeljenja defekta u skupini B nakon 2 tjedna (* vs. Skupina A) od operacijskog zahvata ($p < 0,05$).

Vrijeme proteklo od operacijskog zahvata	Kontrolna skupina A		Eksperimentalna skupina B	
	broj životinja	ocjena	broj životinja	ocjena
2 tjedna	7	0	3	1 (*)
	2	1	6	2
5 tjedana	3	4	2	4
	3	5	4	5
12 tjedana	3	6	3	6

4.3. Rezultati histološke analize tkivnih uzoraka

Na serijskim presjecima tkivnih uzoraka svih pokusnih skupina životinja identificirani su rubovi osteotomirane kosti, među kojima se nalazi pukotina eksperimentalno izazvanog defekta ispunjena mekim tkivom (slika 26).

Pukotinu defekta ispunjavaju ostaci komadića ugrađenog koštanog presadka, koje okružuje određena količina vezivnog tkiva. Djelići alogenog koštanog presadka razlikuju se od kosti životinje primaoca po svojem nepravilnom obliku, oštrim i nepravilnim rubovima, orijentaciji koštanih lamela i uglavnom praznim osteocitnim lakunama (slika 27), te različitom stupnju resorpcije kojoj su podvrgnute tako da su uglavnom okružene većim ili manjim brojem osteoklasta (slika 28). Međutim, na površini presadka uočava se i direktno taloženje novostvorene kosti tako da su dijelovi presadka uklopljeni u novostvorenu kost (slika 29), a ponegdje se u bliskom kontaktu sa komadićima presadka uočava i stvaranje hrskavice koja enhondralno osificira (slika 30).

Na određenoj udaljenosti od pukotine defekta nalaze se pravilni poprečno postavljeni kanali koji predstavljaju ležišta ugrađenih kortikalnih vijaka (slika 31). Kod većine presjeka tkivnih uzoraka nailazimo na tkivne tunele četiri kortikalna vijaka koji probijaju kortikalnu kost postavljenu sučelice. U neposrednoj okolini tunela kortikalnih vijaka, u samom medularnom kanalu tibije, nalazi se novostvorena nezrela kost i ostaci novonastale hrskavice (slika 32). Novostvorena kost oko ležišta kortikalnih vijaka u kontinuitetu je s endostalno nastalom kosti (slika 33), a isto tako postoji kontinuitet i s periostalnom kosti (slika 34).

Prema periferiji tunela, dakle na većoj udaljenosti od postavljenih vijaka, gustoća novonastalog koštanog tkiva postupno se smanjuje i na određenoj većoj udaljenosti, medularni kanal je ispunjen masnim vezivnim tkivom (slika 35). Na osnovu odljeva smjera navoja kortikalnih vijaka moguće je odrediti mjesto eksperimentalno izazvanog defekta koji je s vanjske strane prekriven različitim vrstama periostalnog presadka; nevaskulariziranog i vaskulariziranog.


Periostalna membrana koja prekriva mjesto eksperimentalno izazvanog defekta u svim je tkivnim uzorcima stopljena s masom tkiva koje vezivno organizira mjesto oštećenja sa vanjske slobodne strane defekta i podležećim tkivom kalusa (slika 36). Unatoč tome rubovi periostalne membrane mogli su se dobro diferencirati tako da je mjerenje njene debljine bilo moguće. Duboko položena površina periostalne membrane je građena od različitog broja stanica fibroblastnog tipa položenih u više slojeva, dok je vanjska površina pretežno vlaknatog tipa veziva i direktno se nastavlja i spaja sa okolnim vezivom (slika 37). U

području periostalne membrane uočava se različiti broj krvnih žila, od kapilara do većih arteriola (slika 38).

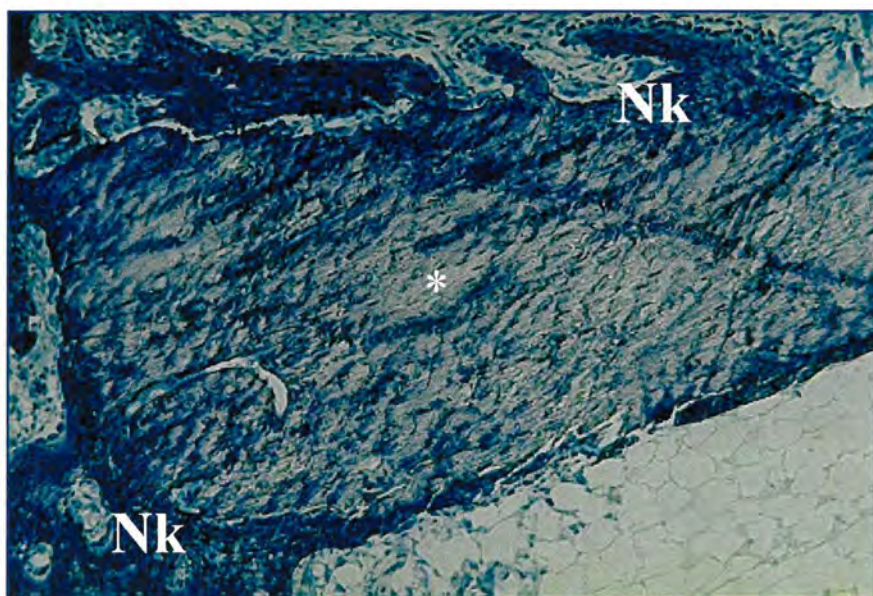
Kalus vretenastog oblika nalazi se isključivo s jedne strane kortikalne kosti i kod većine uzoraka je koštani, iako je u nekim uzorcima i vezivno-hrskavični (slika 39). Na suprotnoj se strani (područje ispod DCP pločice) ne nalazi jače razvijeni kalus, ali se ipak uočava periostalna reakcija i bujanje novostvorene kosti nezrelog tipa. Ova periostalna reakcija osobito je izražena na rubovima koštanih tunela u kojima su bili uloženi kortikalni vijci (slika 40). Također se uočava i slabija ili jača endostalna reakcija, ali samo u neposrednoj blizini eksperimentalno izazvanog defekta, odnosno prijelomne pukotine (slika 41). Na nekim uzorcima endostalna reakcija je tako izražena da novostvorena kost u potpunosti zatvara medularni kanal u području oko defekta.

Prethodno iznesen morfološki opis rezultata cijeljenja eksperimentalno izazvanog defekta defekta tibije predstavlja zajedničku karakteristiku svih proučavanih uzoraka nakon 2 i 5 tjedna od operacijskog zahvata, bez obzira o kojem se tipu periostalnog presadka radi. No, među pojedinim uzorcima postoje veće ili manje razlike u smislu prevladavanja određenih karakteristika, koje su navedene u nastavku. Na osnovu subjektivnog kvalitativnog opisa ne može se utvrditi njihova značajnost i razlika između kontrolne i eksperimentalne skupine životinja, ali ih je bitno spomenuti radi razumijevanja daljnjeg prikaza rezultata histomorfometrije i numeričke evaluacije procesa morfoloških elemenata bitnih u procesu cijeljenja defekta kod pokusnih životinja.

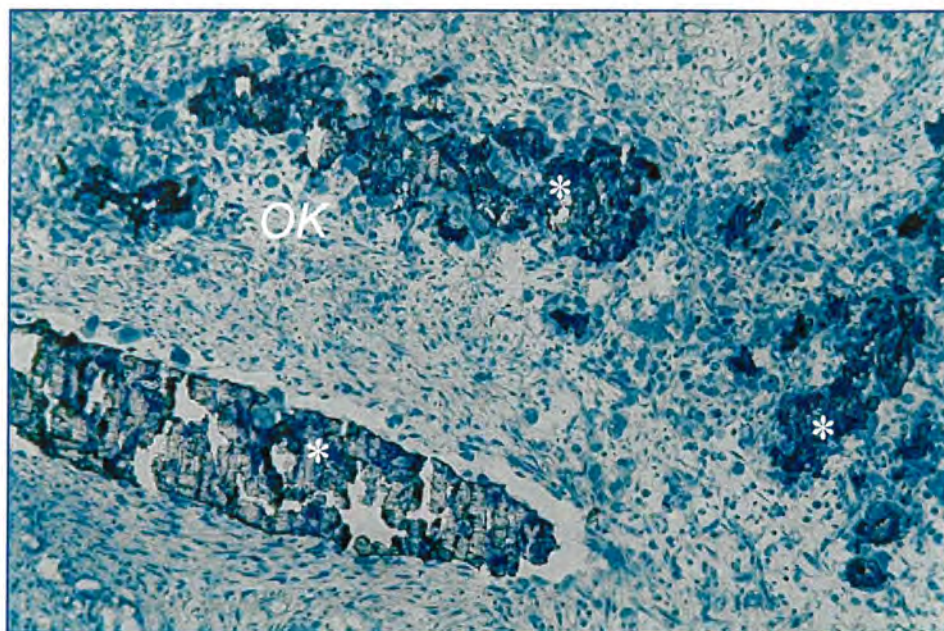
Uzorci tkiva pokusnih životinja kod kojih je proces cijeljenja eksperimentalno izazvanog defekta tibije trajao 12 tjedana značajno se morfološki razlikuju od prethodno navedenih uzoraka nakon 2 i 5 tjedana te ih posebno navodimo. Naime, nakon 12 tjedana cijeljenja eksperimentalno izazvanog defekta tibije, došlo je do gotovo potpune regeneracije kosti i završetka procesa remodeliranja, iako postoje ostaci pojedinih elemenata koji upućuju na to da se na proučavanom uzorku odvijao proces cijeljenja




Slika 26. Mikrofotografija serijskog reza tibije koja prikazuje tipičan defekt kosti 2 tjedna nakon operacijskog zahvata. Pukotina među rubovima osteotomirane kosti (↓) je ispunjena vezivnim tkivom (*) u kome se nalaze komadići presadka (p) (toluidin blue, povećanje mikroskopa 40 puta).



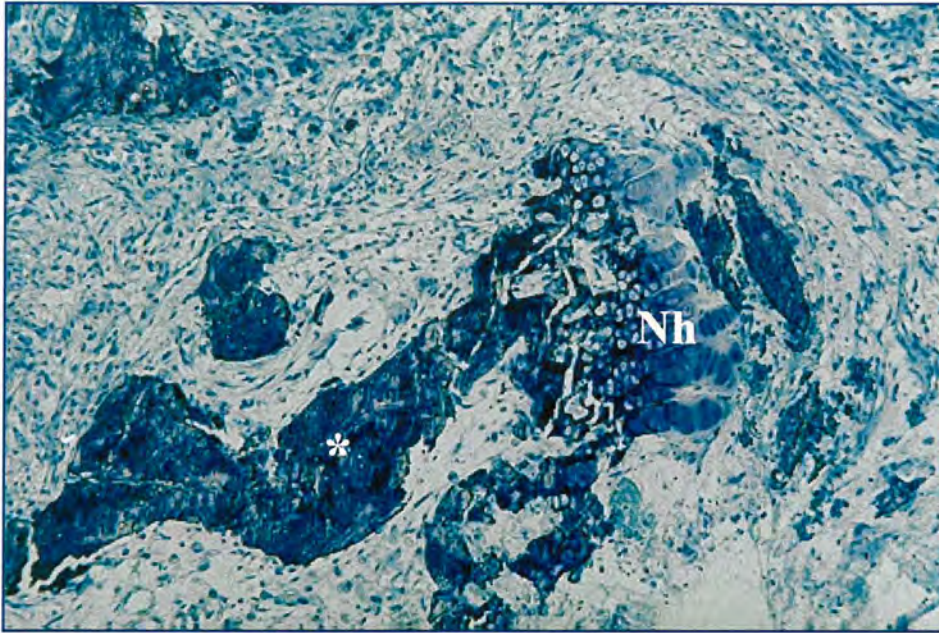
Slika 27. Mikrofotografija serijskog reza uzorka tkiva prikazuje komadić presadka (*) sa okružujućim novostvorenim koštanim tkivom (Nk) na kojoj se može utvrditi jasna razlika među njima (toluidin blue, povećanje mikroskopa 200 puta).



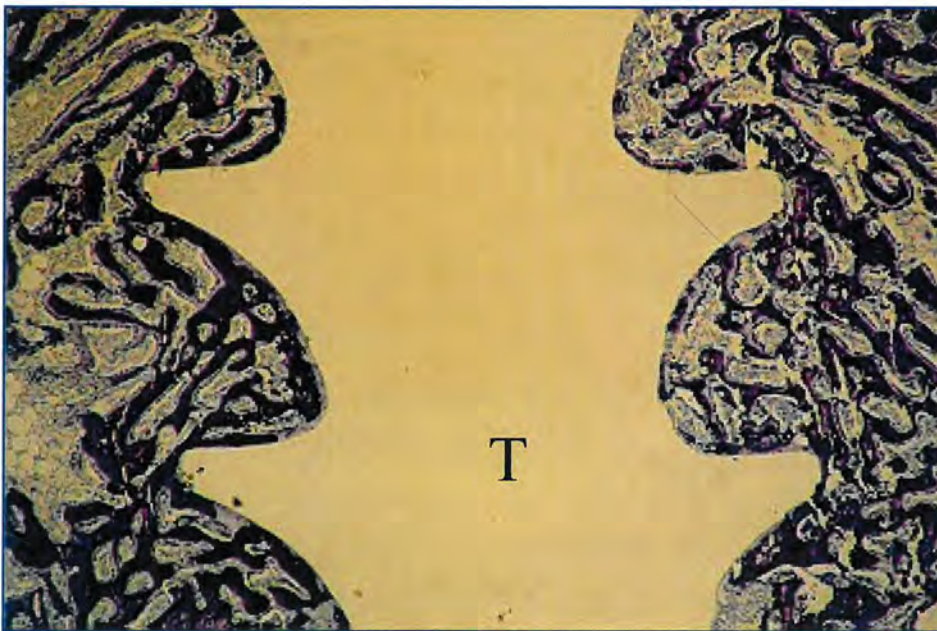
Slika 28. Mikrofotografija serijskog reza uzorka tkiva prikazuje komadiće presadka kosti (*) okruženih staničnim infiltratom. Zapažaju se znakovi resorptivne aktivnost osteoklasta (OK), (toluidin blue, povećanje mikroskopa 200 puta).



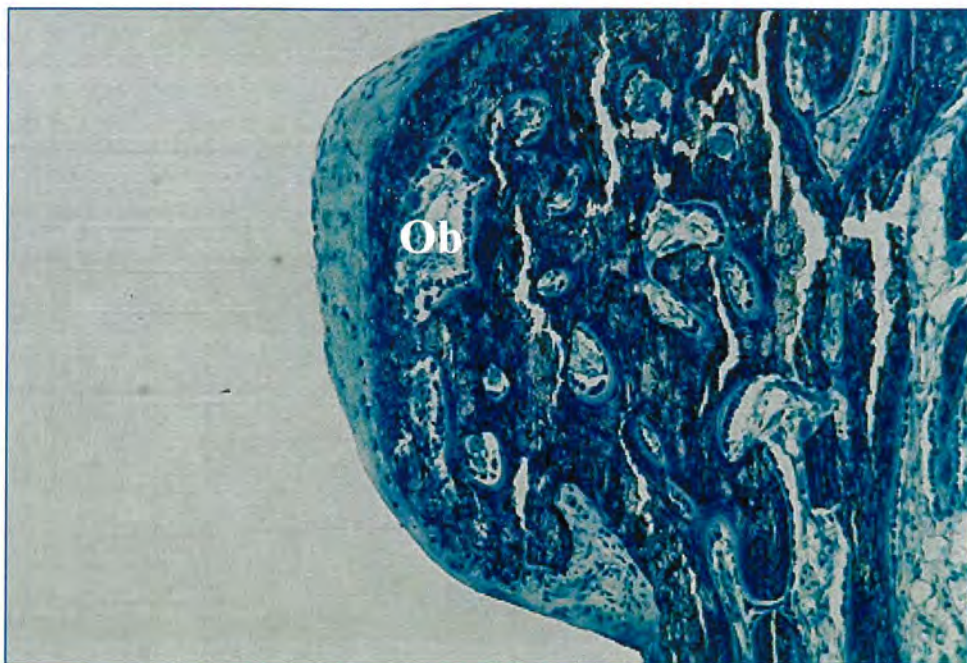
Slika 29. Mikrofotografija serijskog reza uzorka tkiva prikazuje komadiće presadka kosti (*) okruženih gredicama novostvorene nezrele grubo vlaknate kosti (Nk) (toluidin blue, povećanje mikroskopa 200 puta).



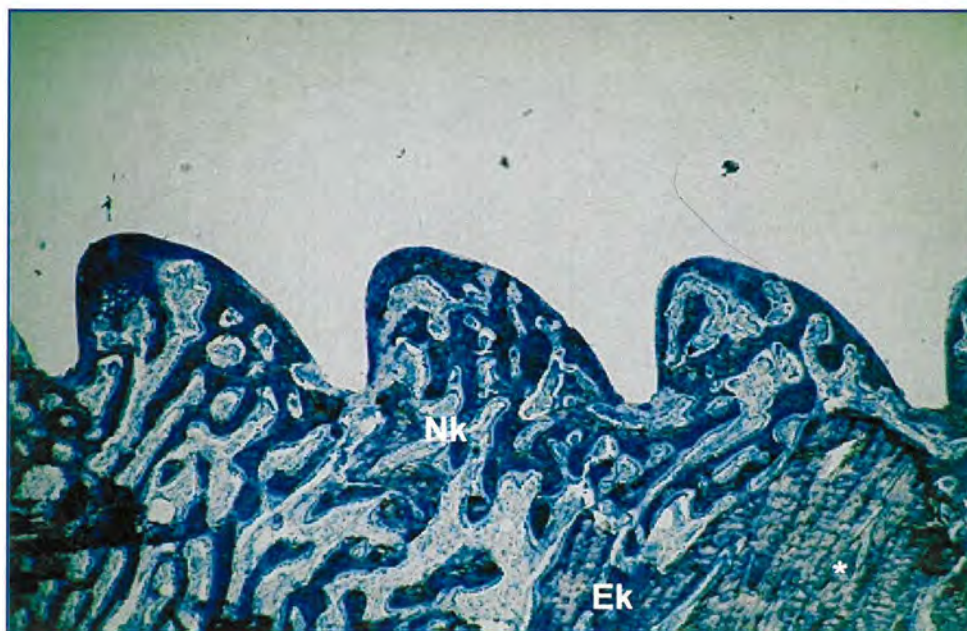
Slika 30. Mikrofotografija serijskog reza uzorka tkiva prikazuje komadiće presadka kosti (*) djelomično resorbirane i okružene staničnim infiltratom, a na jednom dijelu površine novonastala je hrskavica (Nh) podvrgnuta enhondralnoj osifikaciji (toluidin blue, povećanje mikroskopa 200 puta).



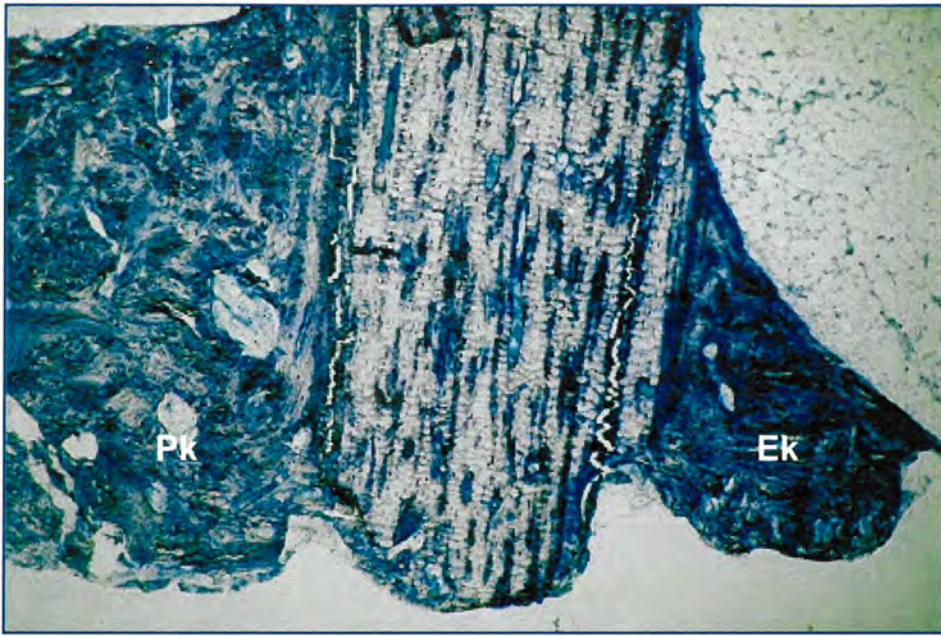
Slika 31. Mikrofotografija serijskog reza uzorka tkiva prikazuje kanal kroz kost koji predstavlja ležište ugrađenog kortikalnog vijka (T). Ovi tuneli pravilni su odljevi vijaka (toluidin blue, povećanje mikroskopa 40 puta).



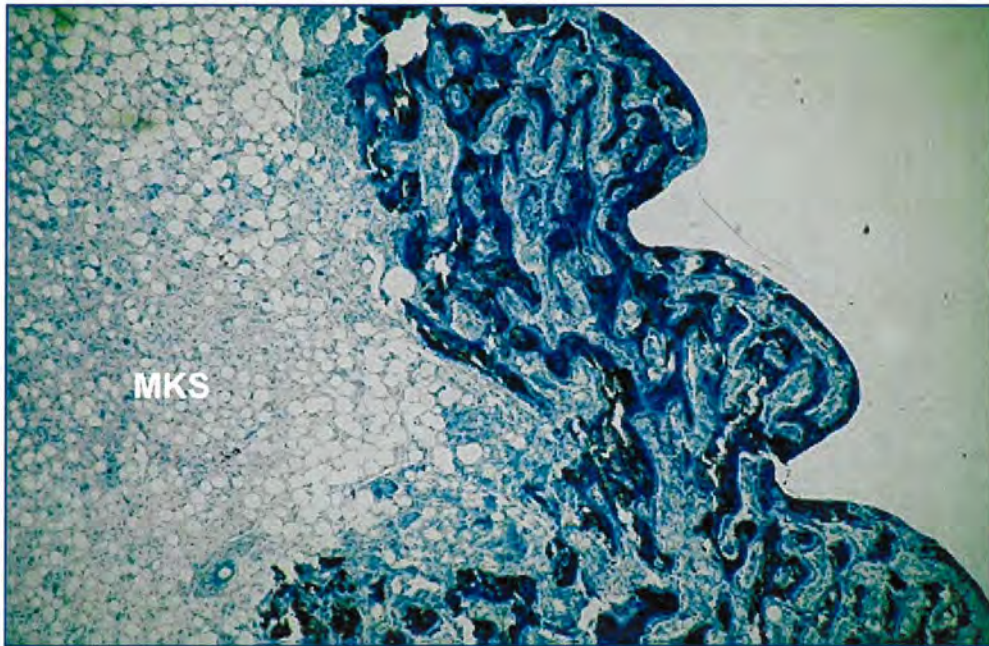
Slika 32. Mikrofotografija serijskog reza prikazuje gustu mrežu gredica novostvorene kosti u stijenci tunela kortikalnih vijaka. Koštana je površina prekrivena izuzetno velikim brojem aktivnih osteoblasta (Ob) (toluidin blue, povećanje mikroskopa 100 puta).



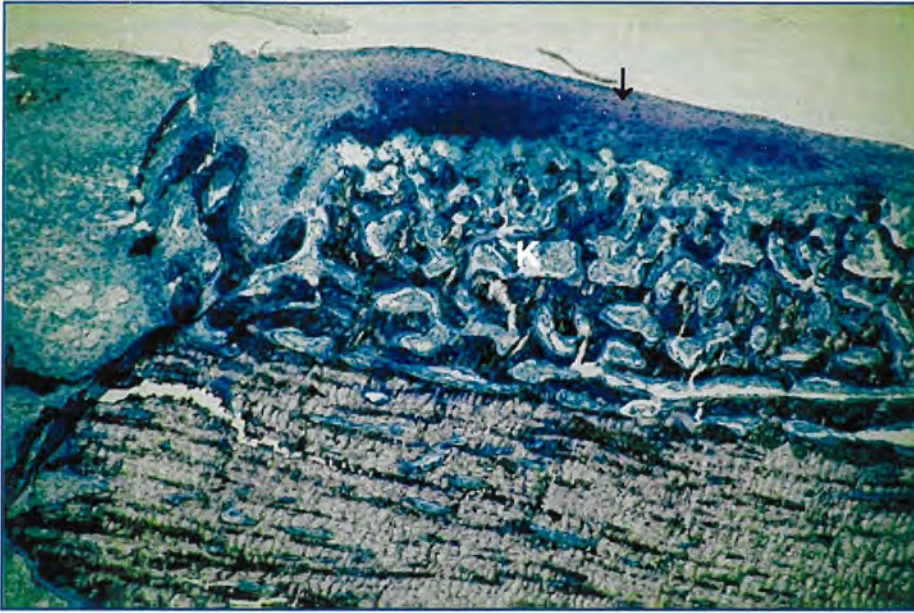Slika 33. Mikrofotografija serijskog reza uzorka tkiva prikazuje detalj stjenke tunela kortikalnog vijka. Uočava se novostvoreno koštano tkivo (Nk) u kontinuitetu sa endostalno novonastalom kosti (Ek) i kortikalna kost (*) (toluidin blue, povećanje mikroskopa 40 puta)



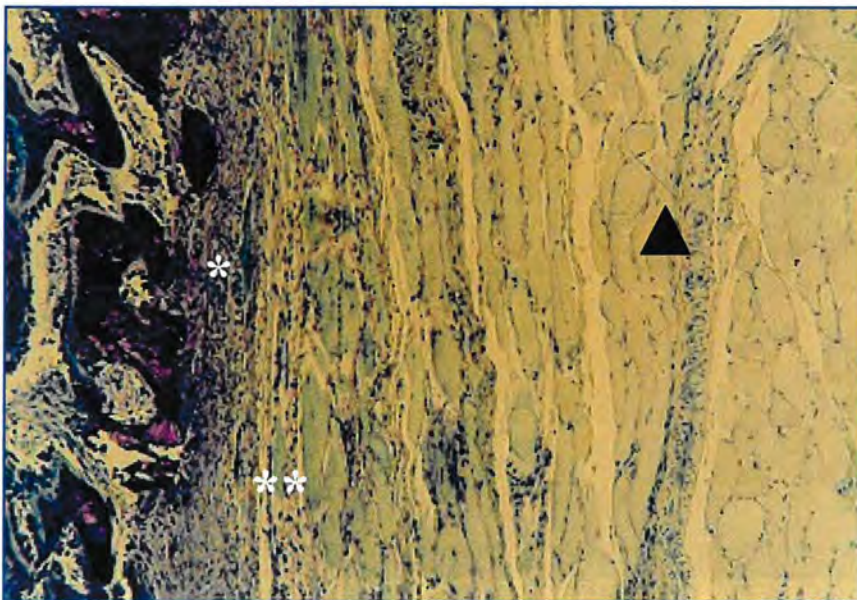
Slika 34. Mikrofotografija serijskog reza prikazuje kontinuitet kosti nastale oko vijaka i endoendostalno (Ek) i periostalno (Pk) nastale kosti (toluidin blue povećanje mikroskopa 100 puta).



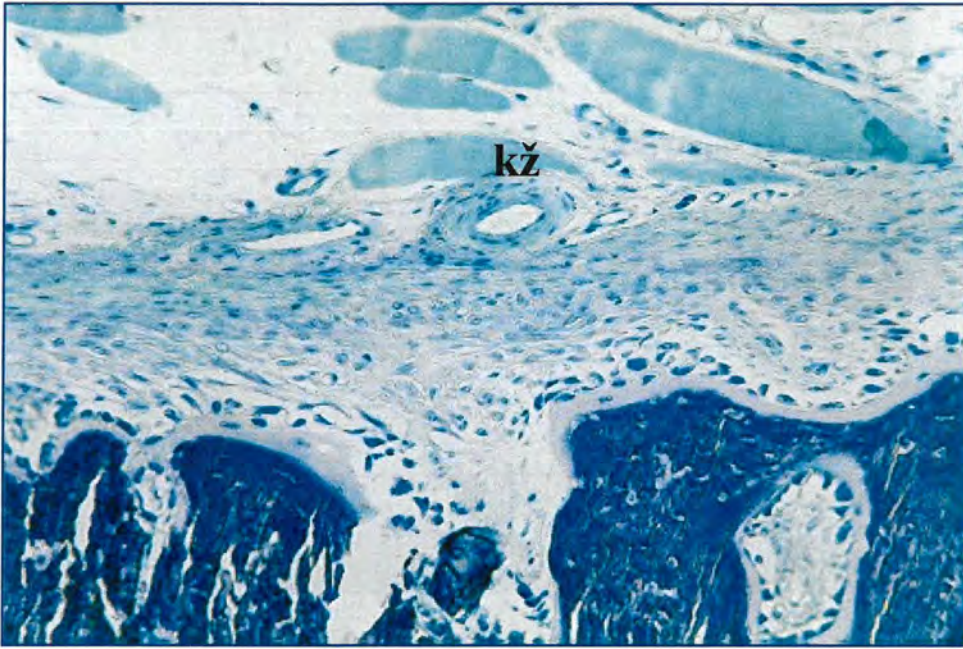
Slika 35. Mikrofotografija serijskog reza uzorka tkiva prikazuje tkivo medularne šupljine. To je masna koštana srž (MKS) koja ispunjava prostore među novostvorenim koštanim tkivom u stijenci tunela kortikalnih vijaka (toluidin blue, povećanje mikroskopa 40 puta)



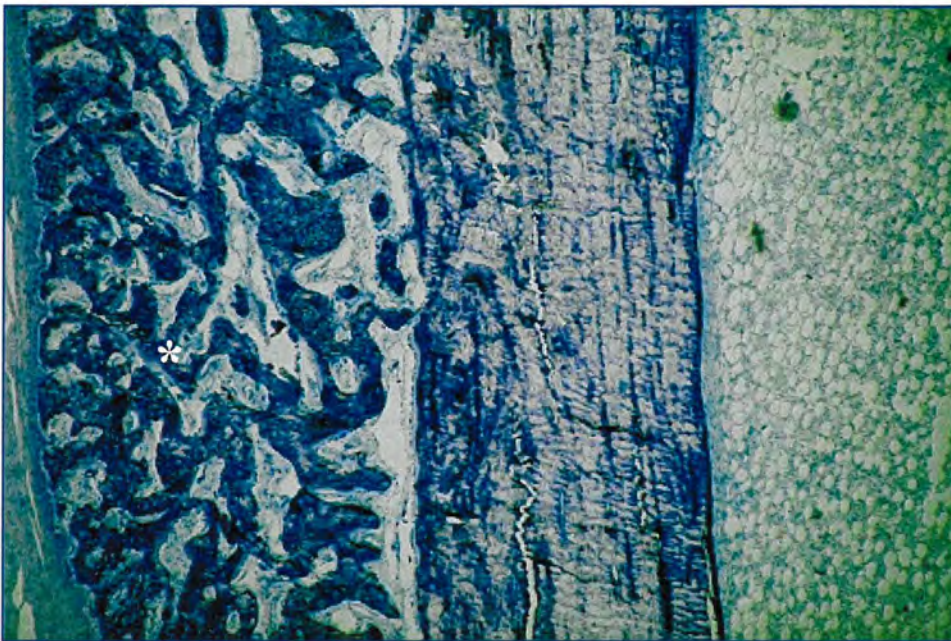
Slika 36. Mikrofotografija serijskog reza uzorka tkiva prikazuje periostalno tkivo i okolno regenerativno tkivo (\downarrow) koje prekriva vanjsku slobodnu površinu kalusa (K) nastalog nad defektom (toluidin blue, povećanje mikroskopa 200 puta).



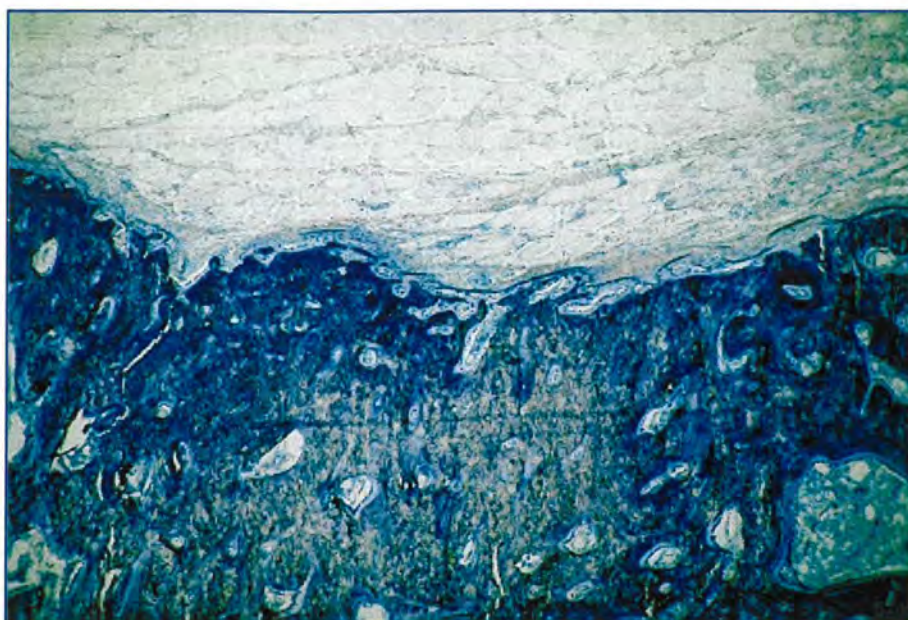
Slika 37. Mikrofotografija serijskog reza uzorka tkiva prikazuje slojeve tkiva koje prekriva područje defekta: stanični kambijski sloj periosta (*), vlaknati sloj periosta (**), okolno vezivno tkivo i mišićne stanice (Δ) (toluidin blue, povećanje mikroskopa 40 puta).



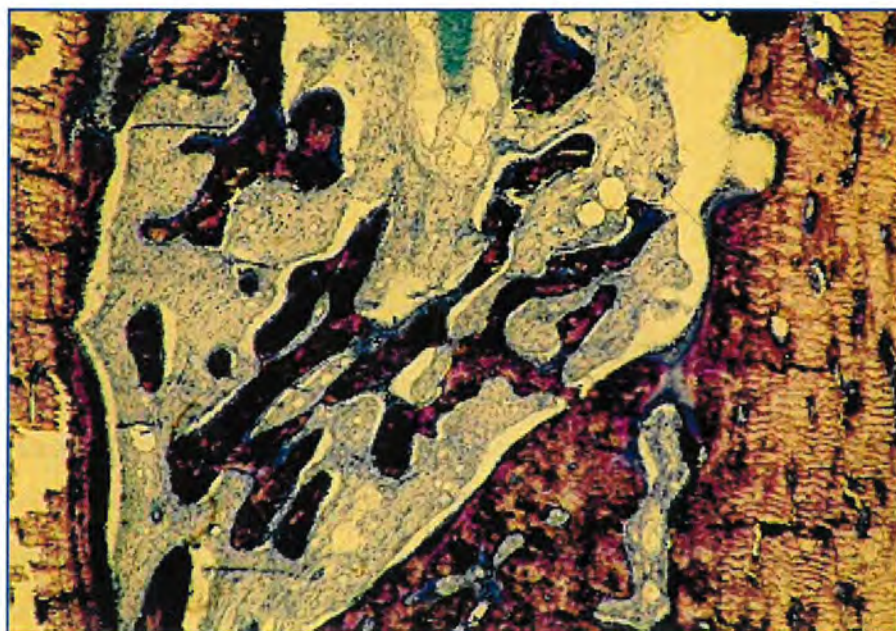
Slika 38. Mikrofotografija serijskog reza uzorka tkiva u području periostalne membrane koja prikazuje brojne krvne žile (kž) (toluidin blue, povećanje 400 puta).



Slika 39. Mikrofotografija serijskog uzorka tkiva u kome je dobro formirani koštani kalus (*) (toluidin blue, povećanje mikroskopa 40 puta).



Slika 40. Mikrofotografija serijskog reza uzorka tkiva prikazuje periostalnu reakciju tijekom cijeljenja defekta kosti (toluidin blue, povećanje mikroskopa 40 puta).



Slika 41. Mikrofotografija serijskog reza uzorka tkiva prikazuje endostalnu reakciju tijekom cijeljenja defekta kosti (toluidin blue, povećanje mikroskopa 100 puta).

4.3.1. Cijeljenje defekta kosti nakon 2 tjedna

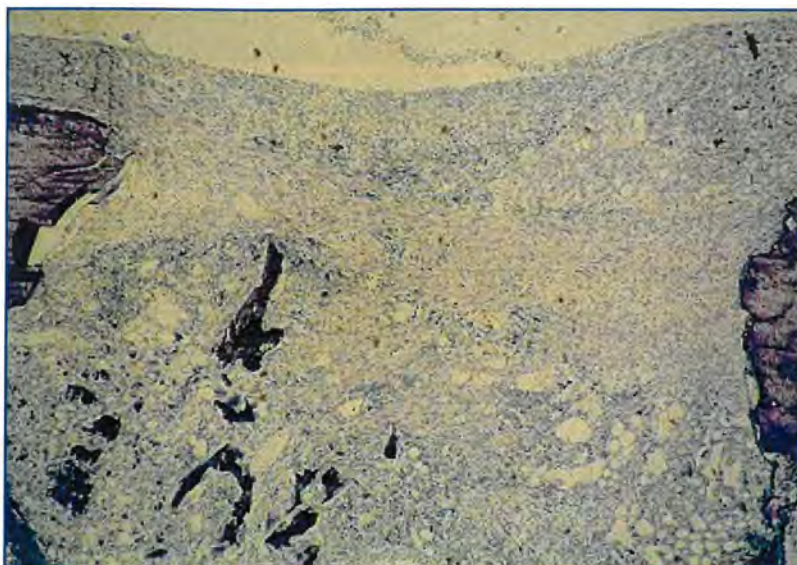
U analiziranim tkivnim uzorcima obje skupine životinja identificirani su svi elementi opisani u prethodnom opisu. Razlike koje se mogu uočiti između uzoraka pojedinih skupina životinja su sljedeće:

Kontrolna skupina A

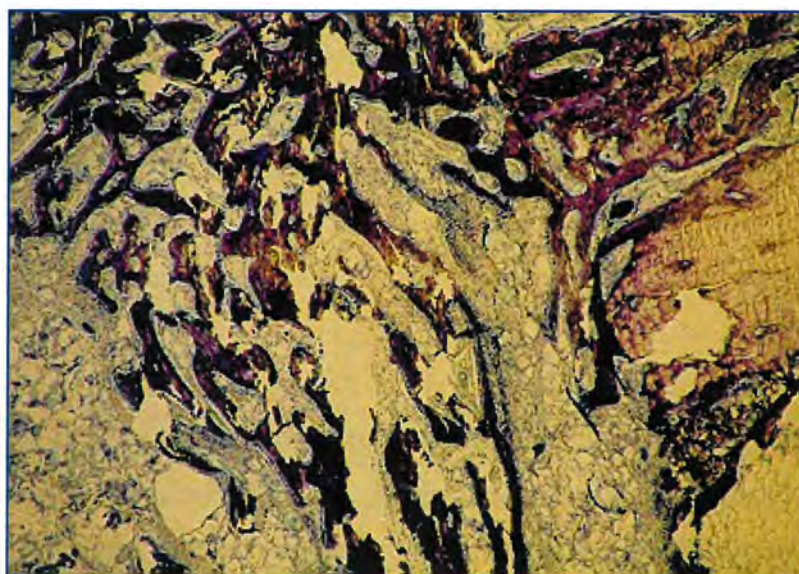
Pukotina defekta kosti u uzoraka kosti kod kojih je izvršen operacijski postupak tipa A (nevaskularizirani periostalni presadak) u potpunosti je ispunjena gustim vezivnim tkivom. U vezivnom tkivu nalaze se pojedini komadići neresorbiranog presadka te pojedini komadići okruženi većim brojem osteoklasta u kojih se uočavaju jasni znakovi resorpcijskog djelovanja. U istom području pukotine eksperimentalno izazvanog defekta kosti uočava se mali broj gredica novonastale kosti. Gredice nezrele kosti nepravilno su raspoređene i ne uspostavljaju kontakt s kortikalnom kosti u okolici defekta. Periostalna reakcija u okolini defekta je dobro uočljiva, na vanjskoj površini kortikalne kosti razvijen je hrskavično koštani kalus. Endostalna reakcija je odsutna. Veći dio medularnog kanala ispunjava masna koštana srž. Stijenku tunela postavljenih kortikalnih vijaka sačinjava mala količina veziva, hrskavice i nježne gredice novostvorene kosti. Periostalna membrana prekriva kalusno tkivo (slika 42).

Eksperimentalna skupina B

U uzorcima tkiva skupine životinja kod kojih je izvršen operacijski postupak tipa B (vaskularizirani periostalni presadak), pukotina defekta ispunjena je također gustim vezivom, ali u masi tkiva koja ispunjava defekt uočava se znatna količina nove kosti. U nekim je uzorcima tkiva zamijećeno da novonastale koštane gredice premošćuju defekt kortikalne kosti kao i da povezuju sučelice postavljene kortikalne kosti. Periostalna reakcija je u ovim uzorcima znatnije izražena, kao i veličina kalusa. Za razliku od prethodne skupine, endostalna reakcija je znatno izražena. Rubovi osteotomirane kosti u uzorcima kod kojih je izvršen operacijski postupak tipa B, podvrgnuti su remodeliranju i na njima se uočava jasna apozicija novostvorene kosti. U medularnom kanalu kao i u stijenkama tunela postavljenih kortikalnih vijaka uočava se znatna količina hrskavičnog i novonastalog koštanog tkiva (slika 43).



Slika 42. Mikrofotografija serijskog reza defekta tibije 2 tjedna nakon operacijskog zahvata u životinje iz kontrolne skupine A prikazuje pukotinu defekta ispunjenu vezivom i komadićima neresorbiranog alogenog presadka. Novostvorene kosti praktički nema, a rubove osteotomirane kosti povezuje samo vezivni kalus. Endostalna i periostalna reakcija su vrlo oskudne (toluidin blue, povećanje mikroskopa 40 puta).



Slika 43. Mikrofotografija serijskog reza defekta tibije 2 tjedna nakon operacijskog zahvata u životinje iz eksperimentalne skupine B. Pukotina eksperimentalno izazvanog defekta je ispunjena gustim vezivnim tkivom u kome se uočava veća količina novostvorene kosti, ali koštani kontinuitet među rubovima osteotomirane kosti još nije uspostavljen. Endostalna i periostalna reakcija su dobro izražene (toluidin blue, povećanje mikroskopa 40 puta).

4.3.2. Cijeljenje defekta kosti nakon 5 tjedana

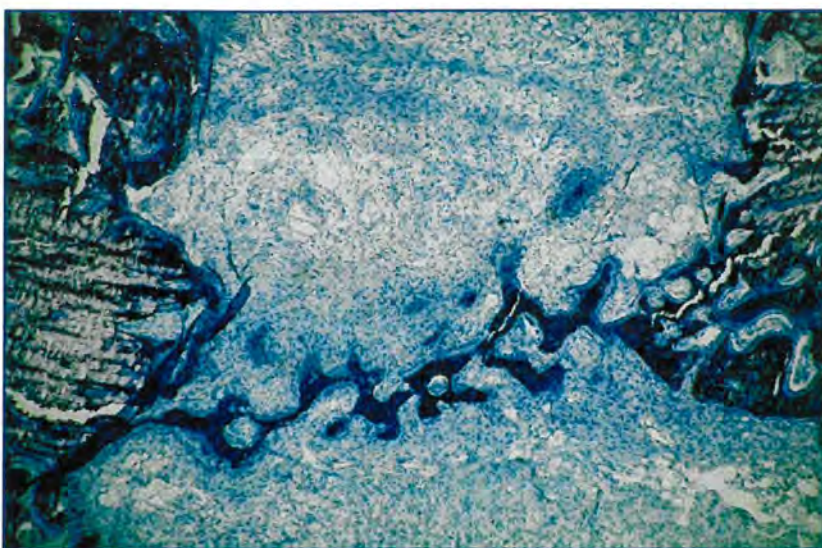
U uzorcima kosti pokusnih životinja kod kojih je proces cijeljenja eksperimentalno izazvanog defekta kosti trajao 5 tjedana uočene su manje razlike u odnosu na prethodno opisanu skupinu životinja kod kojih je proces cijeljenja kosti trajao 2 tjedna. Također su uočene i međusobne razlike kontrolne skupine A i eksperimentalne skupine B kako slijedi u opisu.

Kontrolna skupina A

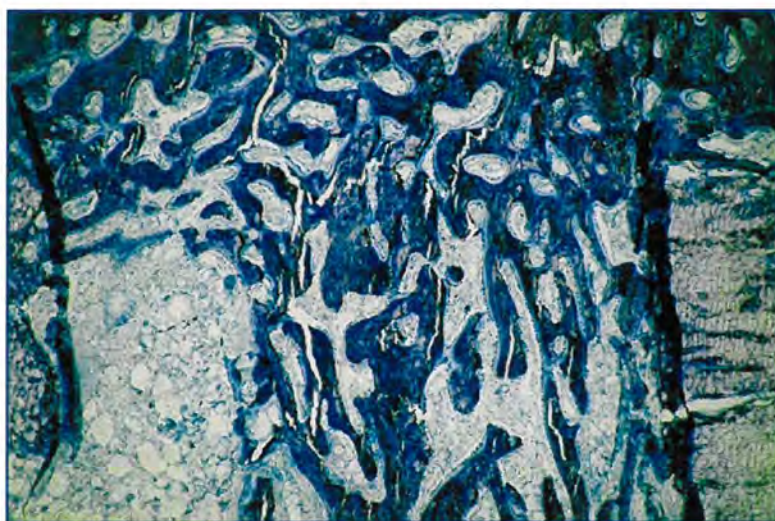
Pukotina defekta dobro se uočava i ispunjena je većom količinom u vezivo inkorporiranih ostataka koštanog presadka, većih gredica novostvorene kosti i ostataka hrskavice. Gređice novostvorene kosti su nezrelog grubo vlaknatog tipa i čine prostornu mrežu spongioznog tipa kosti. Mreža novostvorenih koštanih gredica ponegdje je u kontinuitetu sa endostalno nastalom kosti i vrlo malo sa remodeliranom kortikalnom kosti. Rubovi osteotomirane kosti su podvrgnute remodeliranju tako da se pojedine gređice novostvorene kosti povezuju s rubovima defekta, no među ulomcima osteotomirane kosti nema uspostave kontinuiteta. Periostalna reakcija u okolini defekta je izražena kao i dobro formirani hrskavično koštani kalus. Endostalna reakcija je prisutna. Veći dio medularnog kanala ispunjava također novostvoreno koštano tkivo, pretežno uz stijenku tunela postavljenih kortikalnih vijaka (slika 44).

Eksperimentalna skupina B

U uzorcima tkiva skupine životinja kod kojih je izvršen operacijski postupak tipa B (vaskularizirani periostalni presadak), pukotina eksperimentalno izazvanog defekta ispunjena je znatnom količinom novostvorene kosti. U većine uzoraka tkiva novonastale koštane gređice premošćuju defekt kortikalne kosti u potpunosti, povezujući tako i suprotno orijentirane i susjedne dijelove kortikalne kosti. Periostalna reakcija je izražena kao i veličina pretežno koštanog kalusa. Endostalna reakcija je znatno izražena. Rubovi osteotomirane kosti znatnije su remodelirani i dobro povezani s novonastalim koštanim tkivom (apozicija kosti) tako da se granica stare i nove kosti slabo uočava. U medularnom kanalu kao i u stijenkama tunela postavljenih kortikalni vijaka uočava se znatna količina novonastalog koštanog tkiva (slika 45).



Slika 44. Mikrofotografija serijskog reza eksperimentalno izazvanog defekta tibije 5 tjedna nakon operacijskog zahvata u životinje iz kontrolne skupine A. Pukotina je ispunjena gustim vezivnim tkivom, a u njemu se uočavaju djeliće neresorbiranog presadka i mala količina novostvorene kosti. Rubovi osteotomirane kosti podvrgnuti su remodeliranju i povezuju se sa pojedinim novostvorenim gredicama ali pravi koštani kontinuitet nije uspostavljen. Endostalna i periostalna reakcija su uočljive (toluidin blue, povećanje mikroskopa 40 puta).



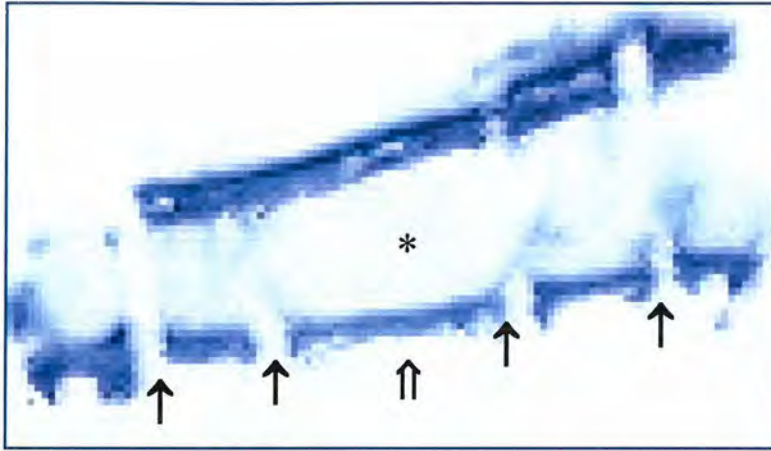
Slika 45. Mikrofotografija serijskog reza eksperimentalno izazvanog defekta tibije 5 tjedna nakon operativnog zahvata u životinje iz eksperimentalne skupine B. Pukotina je ispunjena većom količinom novostvorene kosti koja je formirala gustu mrežu. Pojedine gredice premošćuju rubove osteotomirane kosti i povezuju se sa kortikalnom kosti uspostavljajući tako koštani kontinuitet među ulomcima (toluidin blue, povećanje mikroskopa 40 puta).

4.3.3. Cijeljenje defekta kosti nakon 12 tjedana


Na uzorcima tkiva cijeljenja eksperimentalno izazvanog defekta kosti tijekom 12 tjedana od operacijskog zahvata u obje skupine pokusnih životinja, gotovo da se ne vidi defekt kosti (slika 46). Naime, sučelice postavljene kortikalne kosti u potpunosti posjeduju kontinuitet na mjestu gdje bi trebalo nalaziti eksperimentalno izazvani defekt. Mjesto gdje bi se trebao nalaziti eksperimentalno izazvani defekt identificira se pomoću srednja dva tunela u kojima su bili postavljeni kortikalni vijci kroz kost. Kortikalna kost ipak pokazuje neke morfološke značajke koje upućuju na zaključak da su se upravo na tom mjestu odvijale izvjesne promjene. Uočene su sljedeće promjene:

1. kortikalna kost nije u potpunosti kompaktna već posjeduje veće šupljine koje joj daju izgled spogioznog lamelnog koštanog tkiva (slika 47),
2. s vanjske strane kortikalne kosti postoji uleknuće kroz koje okolno vezivo s krvnim žilama prodire prema unutrašnjosti kortikalne kosti ali ne dopire do medularne šupljine jer je suprotno orijentirana površina kortikalne kosti intakna i kontinuirana (slika 48),
3. s vanjske strane istog kortikalisa postoje ostaci koštanog kalusa koji daje dojam dvostrukog kortikalisa, međutim ovo je koštano tkivo u očitoj resorpciji (slika 49),
4. endostalna reakcija u potpunosti izostaje (slika 50),
5. tuneli kortikalnih vijaka nisu okruženi koštanim tkivom već se u njihovoj okolini mogu naći samo ostaci reorbirane demineralizirane koštane mase, u medularnom kanalu prisutna je masna koštana srž (slika 51),
6. periostalna membrana je tanka i ne pokazuje znakove aktivnosti stanica dubokog kambijskog sloja (slika 52). Na mjestu uleknuća vanjske strane kortikalne kosti, identificiranog kao mjesta prethodno postojećeg defekta kosti, periostalna membrana šalje vezivne tračke unutar kortikalne kosti (slika 53).

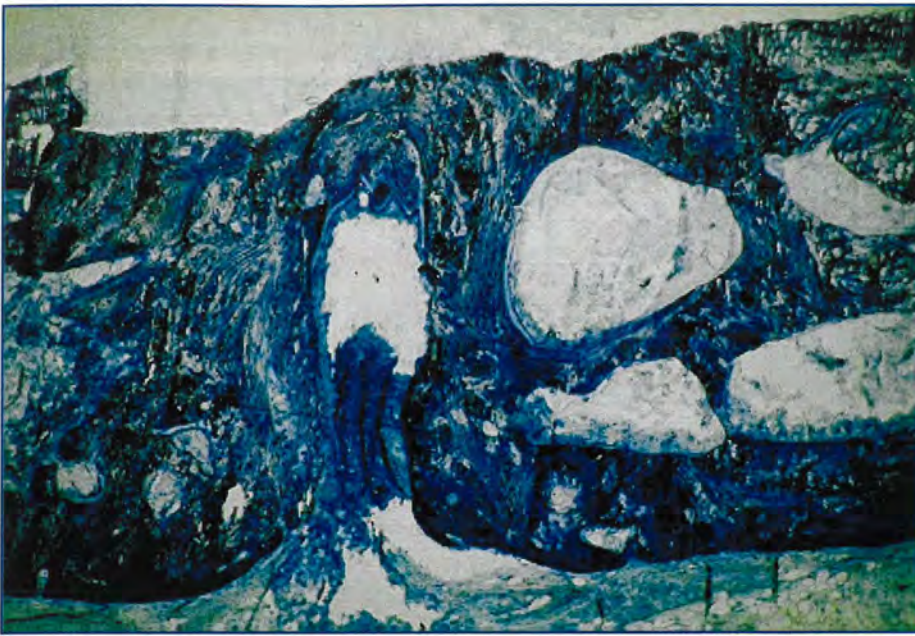Među pokusnim skupinama životinja nema razlike u opisanim morfološkim elementima tijekom histološke analize cijeljenja eksperimentalno izazvanog defekta kosti.




Slika 46. Fotografija serijskog reza defekta tibije 12 tjedana nakon operacijskog zahvata, u životinje iz eksperimentalne skupine B, prikazuje područje trupa kosti gdje je bio izazvan defekt. Na histološkom rezu vidi se da defekt više ne postoji i da su ulomci kosti potpuno premošteni: tuneli kortikalnih vijaka (↑), rekanalizirani medularni kanal (*) te mjesto prethodno eksperimentalno izazvanog defekta (↕) (toluidin blue, serijski rez tkivnog uzorka).



Slika 47. Mikrofotografija serijskog reza defekta tibije 12 tjedana nakon operacijskog zahvata u životinje iz eksperimentalne skupine B prikazuje dio kortikalne kosti gdje je došlo do premoštenja, ali je taj dio još uvijek u procesu remodeliranja (toluidin blue, povećanje mikroskopa 100 puta)



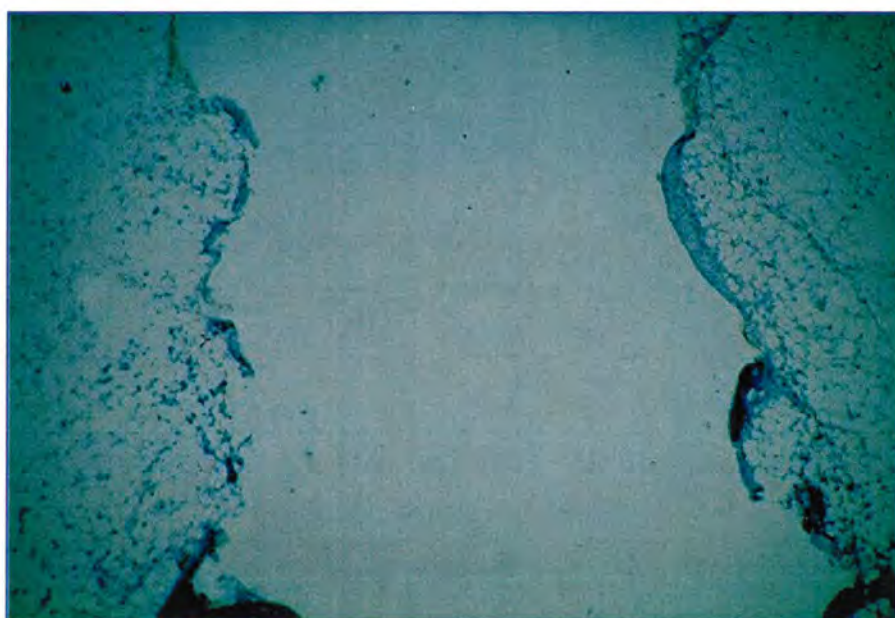
Slika 48. Mikrofotografija serijskog reza defekta tibije 12 tjedana nakon operacijskog zahvata u životinje iz eksperimentalne skupine B prikazuje uleknuće kortikalne kosti na mjestu prethodno eksperimentalno izazvanog defekta (toluidin blue, povećanje 100 mikroskopa puta).



Slika 49. Mikrofotografija serijskog reza defekta tibije 12 tjedana nakon operacijskog zahvata u životinje iz eksperimentalne skupine B prikazuje ostatke koštanog kalusa koji je reduciran i u resorpciji (toluidin blue, povećanje mikroskopa 100 puta).



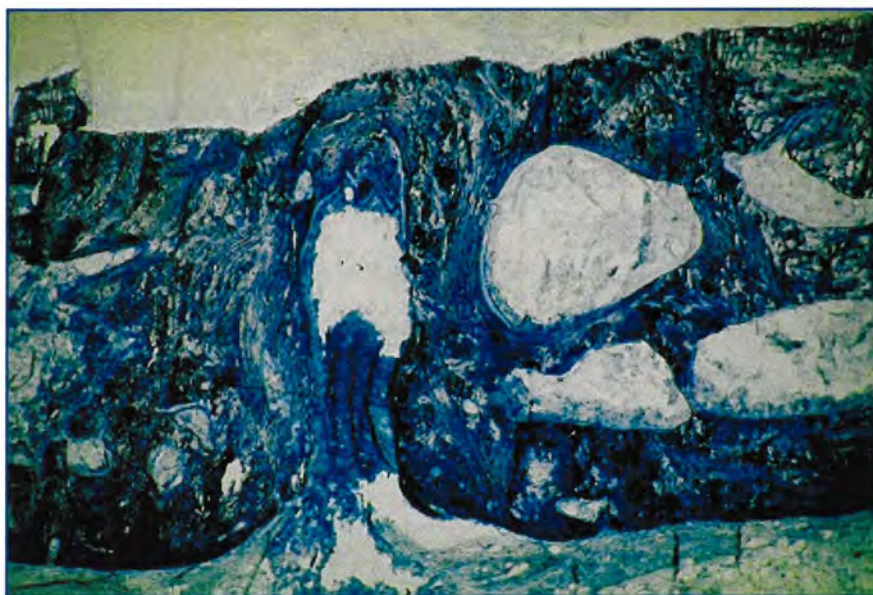
Slika 50. Mikrofotografija serijskog reza defekta tibije 12 tjedana nakon operacijskog zahvata u životinje iz eksperimentalne skupine B prikazuje endostalnu površinu kortikalne kosti koja je mirna (toluidin blue, povećanje mikroskopa 100 puta).



Slika 51. Mikrofotografija serijskog reza defekta tibije 12 tjedana nakon operacijskog zahvata u životinje iz eksperimentalne skupine B prikazuje tunele kroz kost u kojima su bili postavljeni kortikalni vijci (toluidin blue, povećanje mikroskopa 40 puta).



Slika 52. Mikrofotografija serijskog reza defekta tibije 12 tjedana nakon operacijskog zahvata u životinje iz eksperimentalne skupine B prikazuje periostalnu površinu kortikalne kosti; može se jasno uočiti da su stanice periostalne membrane mirne i da ne pokazuju veće aktivnosti (toluidin blue, povećanje mikroskopa 100 puta).



Slika 53. Mikrofotografija serijskog reza defekta tibije 12 tjedana nakon operacijskog zahvata u životinje iz eksperimentalne skupine B prikazuje uleknuće kortikalne kosti unutar koje periostalna membrana šalje svoje tračke zajedno sa krvnim žilama (toluidin blue, povećanje mikroskopa 100 puta).

4.4. Rezultati analize histološkog bodovanja uspješnosti cijeljenja eksperimentalno izazvanog defekta tibije kunića

Ključne morfološke elemente u tijeku cijeljenja eksperimentalno izazvanog koštanog defekta analizirala su i ocijenila dva neovisna promatrača. Uspješnost cijeljenja kosti nakon 2 tjedna od operacijskog zahvata ocijenjena je srednjim bodovnim zbrojem $5 (\pm 0,9)$ u životinja kontrolne skupine A, a višim srednjim bodovnim zbrojem $9 (\pm 1,2)$ u životinja eksperimentalne skupine B. Nakon 5 tjedana cijeljenja defekta kosti uspješnost cijeljenja prema morfološkim kriterijima ocijenjena je većim srednjim bodovnim zbrojem u obje skupine životinja u odnosu na 2 tjedna cijeljenja i iznosila je $8 (\pm 0,85)$ za životinje kontrolne skupine A, a $14 (\pm 2,8)$ za životinje eksperimentalne skupine B.

Kao što je u prethodnom poglavlju opisano, nakon 12 tjedana cijeljenja došlo je praktički do potpune pregradnje osteotomirane kosti i potpunog zacijeljenja eksperimentalno izazvanog defekta te su morfološki kriteriji koji su ocjenjivani, kao što je npr. Kvaliteta novostvorene kosti ili premoštenje defekta, u svih uzoraka ocijenjeni maksimalnim brojem bodova i nisu se razlikovali u životinja kontrolne skupine A i eksperimentalne skupine B. Rezultati histološkog bodovanja uspješnosti cijeljenja defekta tibije prikazani su u tablici 4.

Tablica 4. Rezultati histološke analize i bodovanja stupnja uspješnosti cijeljenja eksperimentalno izazvanog koštanog defekta tibije u životinja kontrolne skupine A i eksperimentalne skupine B. Rezultati su prikazani kao srednja vrijednost \pm standardna pogreška aritmetičke sredine. T student testom utvrđena je statistički značajna razlika u ocjeni uspješnosti cijeljenja defekta u skupini B nakon 2 tjedna (* vs. skupina A) i 5 tjedana (** vs. skupina A) od operacijskog zahvata ($p < 0,05$).

	ocjena histološke uspješnosti cijeljenja eksperimentalno izazvanog koštanog defekta		
	2 tjedna	5 tjedana	12 tjedana
skupina A	$5 \pm 0,9$	$8 \pm 0,85$	15 ± 0
skupina B	$9 \pm 1,2$ (*)	$14 \pm 2,8$ (**)	15 ± 0

4.5. Rezultati histomorfometrijske analize

Tijekom cijeljenja eksperimentalno izazvanog defekta kosti, u području pukotine došlo je do formiranja nove kosti. Na temelju histomorfometrijskog mjerenja i računanja volumena novostvorene kosti u navedenom području eksperimentalno učinjenog defekta utvrđeno je da je tijekom 2 tjedna cijeljenja u kontrolnoj skupini životinja A došlo do stvaranja manje količine kosti čija volumna gustoća unutar pukotine iznosi 12,22 % ($\pm 4,5$) u odnosu na eksperimentalnu skupinu životinja B kod kojih je došlo do stvaranja nove kosti koja sačinjava 25,66 % ($\pm 3,2$) volumena tkiva u pukotini. Nakon 5 tjedana cijeljenja količina novostvorene kosti u pukotini defekta približno je jednaka u obje skupine životinja i iznosi 49,66 % ($\pm 7,5$) za kontrolnu skupinu A, odnosno 51,504 % ($\pm 5,8$) tkiva pukotine za eksperimentalnu skupinu B (tablica 5).

Kao što je izneseno u prethodnom poglavlju rezultata, nakon 12 tjedana cijeljenja došlo je do potpunog zacjeljenja eksperimentalno izazvanog defekta kosti, bez ostataka regenerativne kosti. Osim toga došlo je i do ponovne uspostave medularnog kanala u obje ispitivane skupine životinja te se ovaj morfometrijski parametar nije računao.

Tablica 5. Rezultati mjerenja volumena kosti u području defekta tibije (%) kod životinja kontrolne skupine A i eksperimentalne skupine B. Rezultati su prikazani kao srednja vrijednost \pm standardna pogreška aritmetičke sredine. T student testom utvrđena je statistički značajna razlika u volumenu novostvorene kosti u skupini B nakon 2 tjedna (* vs. skupina A) od operacijskog zahvata ($p < 0,05$).

	volumen kosti u području defekta tibije (%)		
	2 tjedna	5 tjedana	12 tjedana
skupina A	12,22 % \pm 4,5	49,667 % \pm 7,5	/
skupina B	25,66 % \pm 3,2 (*)	51,504 % \pm 5,8	/

Novostvorena kost u području pukotine defekta nezrelog je grubo vlaknatog tipa izuzetno velike celularnosti. Aktivnost novostvorene kosti procijenjena je na osnovi broja aktivnih osteoblasta na slobodnoj površini novostvorenih koštanih gredica. Na temelju histomorfometrijskog mjerenja i računanja broja osteoblasta utvrđeno je da je nakon 2 tjedna cijeljenja u kontrolnoj skupini životinja A broj osteoblasta manji i iznosi 924,2 po mm^2 ($\pm 20,2$) u odnosu na eksperimentalnu skupinu B u kojoj iznosi 1028,7 osteoblasta po mm^2 ($\pm 18,3$). Nakon 5 tjedana cijeljenja, broj osteoblasta na slobodnoj površini novostvorene kosti u pukotini defekta približno je jednak u obje skupine životinja i iznosi 890,4 po mm^2 ($\pm 20,8$) za kontrolnu skupinu A, odnosno 908,8 po mm^2 ($\pm 40,3$) za eksperimentalnu skupinu B, i statistički se ne razlikuje značajno (tablica 6).

Budući da je nakon 12 tjedana cijeljenje eksperimentalnog defekta završeno u obje ispitivane skupine pokusnih životinja, te nema ostataka novostvorene regenerativne kosti niti pukotine defekta, u tih se životinja ovaj morfometrijski parametar nije računao.

Tablica 6. Rezultati mjerenja broja osteoblasta novostvorenog koštanog tkiva u području defekta tibije ($/\text{mm}^2$) u životinja skupine A i B. Rezultati su prikazani kao srednja vrijednost \pm standardna pogreška aritmetičke sredine.

	broj osteoblasta novostvorene kosti unutar defekta ($/\text{mm}^2$)		
	2 tjedna	5 tjedana	12 tjedana
skupina A	924,2 \pm 20,2	890,4 \pm 20,8	/
skupina B	1028,7 \pm 18,3	908,8 \pm 40,3	/

U pokusnih je životinja tijekom cijeljenja eksperimentalno izazvanog defekta kosti došlo do stvaranja nove kosti u području zidova kanala u kojima su bili postavljeni kortikalni vijci. Nastanak ove kosti povezan je s osteokonduktivnim efektom materijala kortikalnih vijaka. Računanjem volumena gustoće kosti u tom području nisu zamijećene veće razlike između pokusnih životinja nakon 2, 5 ili 12 tjedana, iako se ona razlikuje uspoređujući li se međusobno različiti vremenski intervali cijeljenja.

U ovom slučaju, za razliku od prethodno navedenih morfometrijskih mjerenja parametara novostvorene kosti, nakon 12 tjedana postoje ostaci novostvorene kosti u

zidovima kanala kortikalnih vijaka iako je njena količina znatno smanjena. Rezultati mjerenja prikazani su u tablici 7.

Tablica 7. Rezultati mjerenja volumena kosti u medularnom kanalu tibije oko ležišta kortikalnih vijaka (%). Rezultati su prikazani kao srednja vrijednost \pm standardna pogreška. Nema statistički značajne razlike u volumenu novonastale kosti oko ležišta kortikalnih vijaka.

	volumen kosti u medularnom kanalu oko kortikalnih vijaka (%)		
	2 tjedna	5 tjedana	12 tjedana
skupina A	26,98 % \pm 4,5	50,889 % \pm 4,8	4,5 % \pm 2,3
skupina B	32,45 % \pm 5,6	51,600 % \pm 4,8	2,9 % \pm 1,4

Periostalna membrana transplantirana u dva oblika, kao slobodni nevaskularizirani periostalni presadak ili kao rotacijski vaskularizirani periostalni presadak, imala je izuzetan značaj u ovom radu. Morfometrijskim mjerenjima debljine periostalnog sloja nad defektom kosti, kao i mjerenjem broja osteogenih periostalnih stanica kambijskog sloja pokušali smo utvrditi razliku u njihovom djelovanju. Rezultati su pokazali da postoji samo inicijalna razlika u debljini i broju stanica kambijskog sloja nakon 2 tjedna od operacijskog zahvata, dok se u 5 i 12 tjednu ovi morfometrijski parametri ne razlikuju značajno. Rezultati su prikazani u tablici 8 i tablici 9.

Tablica 8. Rezultati mjerenja debljine periostalnog kambijskog sloja nad kalusom (μm). Rezultati su prikazani kao srednja vrijednost \pm standardna pogreška.

	debljina periostalnog kambijskog sloja nad kalusom		
	2 tjedna	5 tjedana	12 tjedana
skupina A	198,3 $\mu\text{m} \pm 29,3$	104,2 $\mu\text{m} \pm 12,5$	45,3 $\mu\text{m} \pm 12,6$
skupina B	235,7 $\mu\text{m} \pm 19,6$	90,8 $\mu\text{m} \pm 15,9$	43,9 $\mu\text{m} \pm 14,9$

Tablica 9. Rezultati mjerenja broja osteoblasta novostvorenog koštanog tkiva u području defekta tibije ($/\text{mm}^2$). Rezultati su prikazani kao srednja vrijednost \pm standardna pogreška.

	broj periostalnih stanica u kambijskom sloju nad kalusom ($/\text{mm}^2$)		
	2 tjedna	5 tjedana	12 tjedana
skupina A	3000,4 $\pm 211,3$	2280,5 $\pm 268,5$	400 $\pm 29,6$
skupina B	3280,9 $\pm 189,6$	2500,3 $\pm 362,2$	380 $\pm 45,9$

5. RASPRAVA

Većim dijelom prošlog stoljeća, liječenje prijeloma podrazumijevalo je manuelnu repoziciju koštanih ulomaka uz koštanu trakciju ili gipsanu imobilizaciju. Takav način liječenja zahtijevao je dugotrajno mirovanje. Vodilo se računa samo o koštanom cijeljenju dok se zanemarivalo stanje okolnih mekih tkiva i zglobova. Stoga su, unatoč dobrom zaraštavanju, funkcionalni rezultati takvog liječenja bili loši prvenstveno zbog posljedične kontrakture zglobova i atrofije mišića (222). Nezadovoljna takvim rezultatima liječenja, pedesetih godina prošlog stoljeća, grupa stručnjaka osniva AO udruženje. Osnovni cilj AO grupe sastojao se u razvoju tehnike unutrašnje fiksacije pločom i vijcima u liječenju koštanih prijeloma. Na taj način započela je nova era u liječenju koštanih prijeloma (225). Kasnije je ova metoda nadopunjena korištenjem intramedularnog čavla i vanjske fiksacije.

Danas smo suočeni s pravom epidemijom prijeloma kostiju ekstremiteta, čije uzroke možemo tražiti u novonastalim uvjetima življenja, odnosno povećanom intenzitetu prometa, složenoj tehnologiji rada te želji za postizanjem vrhunskih sportskih dostignuća i rezultata. U Hrvatskoj se godišnje dogodi prosječno oko 12500 prometnih nezgoda s ozljedom sudionika kod kojih je u većini slučajeva ozlijeđen i dio lokomotornog sistema (259). Kod takvih politraumatiziranih bolesnika dugotrajno mirovanje vezano je uz pojavu niza posljedičnih komplikacija tijekom liječenja. Stoga osposobiti što prije bolesnika za kretanje, znači i bolje ga liječiti.

Međutim, unatoč unapređenju operacijskih tehnika i kvalitetnijeg liječenja, tijekom hospitalizacije i rehabilitacije na putu do konačnog oporavka moguće su i pojave komplikacija. Tako na primjer, u liječenju prijeloma dijafize kosti, pojava odloženog zaraštavanja ili razvoj pseudartroza nije rijedak nalaz u kliničkom radu. U Sjedinjenim Američkim Državama oko 33 milijuna ljudi godišnje ozljedi lokomotorni sistem, od čega u oko 6,2 milijuna osoba dolazi do prijeloma kosti (141). Osim toga, kod kirurškog liječenja prijeloma u 5 do 10 % slučajeva dolazi do poremećaja koštanog cijeljenja, što često zahtijeva dodatne operacijske zahvate, povećava troškove liječenja i produžuje radnu nesposobnost bolesnika. Stoga, zbog mogućih komplikacija tijekom liječenja prijeloma, postojeće metode potpomaganja koštanog cijeljenja potrebno je stalno unaprijedivati. Posebnu važnost pridajemo novim saznanjima i rezultatima istraživanja na polju koštane biologije.

Jedan od načina unaprijeđenja koštanog cijeljenja predstavlja upotreba periostalnog presadka, čija je osteogena moć dobro poznata. Prekrivanjem defekta kosti periostalnim presadkom, dovode se u područje koštanog cijeljenja stanice koje mogu stvarati kost. Na taj način potpomaže se proces cijeljenja kosti povećanjem broja stanica koje su u mogućnosti da stvaranjem kosti dovedu do premoštenja prijelomne pukotine. Uglavnom se do sada periostalni presadak koristio kao slobodni nevaskularizirani presadak ili vaskularizirani periostalni presadak na krvožilnoj peteljci s kontralateralne strane. Međutim, zbog složenosti operacijske tehnike kod ovakve primjene periostalnih presadaka, oni se u kliničkoj praksi vrlo rijetko koriste.

Ovim eksperimentalnim radom željelo se ispitati uspješnost operacijskog liječenja defekta dijafize duge kosti rotacijskim vaskulariziranim periostalnim presadkom u kombinaciji sa alogenim koštanim presadkom te utvrditi prednosti upotrebe vaskulariziranog u odnosu na nevaskularizirani periostalni presadak. Namjera je bila, dokazati prednosti ove jednostavne operacijske tehnike u odnosu na dosad primjenjene kirurške metode uporabe periostalnih presadaka u eksperimentalnim i kliničkim radovima.

Eksperimentalni model na kuniću izabran je iz više razloga. Prije svega, rad sa kunićem predstavlja pogodan model za ispitivanje osteoindukcije i osteokondukcije, zbog čega je i korišten u većini sličnih eksperimentalnih istraživanja (209,210,212). Operacijski pristup i operacijska tehnika na tibiji kunića idejno su i tehnički primjenjivi na tibiji čovjeka. Uz to postoje i neke druge pogodnosti u odnosu na druge laboratorijske eksperimentalne životinje.

Tehničko izvođenje pokusa na miševima teško je zbog malih dimenzija kosti na kojima bi se obavljalo ispitivanje. Kad se zahvat obavlja na femuru ili tibiji kao nosivim kostima, mora se uz stvaranje defekta kosti učiniti i stabilna osteosinteza, kako bi se uklonila moguća nestabilnost prijelomnih ulomaka kao uzrok poremećenog cijeljenja kosti. Stabilna osteosinteza na tako malim kostima tehnički je gotovo neizvediva. Nenosive kosti ne zahtijevaju osteosintezu, ali su premalene, a osim toga isključuju i mehanički čimbenik u unapređenju koštanog cijeljenja.

Od ostalih laboratorijskih životinja potencijalno bi se mogli koristiti psi i ovce koji imaju podjednako dobar osteogenetski potencijal kao i kunići. Međutim, troškovi smještaja, prehrane i nadzora na tako velikim životinjama znatno su veći, a ne mogu se opravdati boljim rezultatima u eksperimentalnom radu.

Poremećeno koštano cijeljenje može biti posljedica osteogenog, cirkulacijskog ili mehaničkog poremećaja na mjestu prijeloma (142). Uzroci poremećaja mogu biti povezani s vrstom i mjestom nastalog prijeloma, veličinom koštanog defekta na mjestu prijeloma, načinom nastanka prijeloma (udarac, prostrijel, eksplozivni udar), teškim općem stanjem bolesnika, lošom operacijskom tehnikom te krivim izborom osteosintetskog materijala. Poseban problem čine primarno ili sekundarno inficirani prijelomi koji osim dodatnog operacijskog liječenja zahtijevaju i liječenje antibioticima.

Kod liječenja aseptičnih nesraslih prijeloma ili defekt pseudartroza koristimo se različitim operacijskim tehnikama. U zavisnosti o uzroku poremećenog cijeljenja koristimo se promjenom vrste i oblika osteosinteze, spongioplastikom (autologna i alogena), alogenim masivnim koštanim presadcima i vanjskom fiksacijom odnosno translacijom koštanih ulomaka -Ilizarov metodom.

Često su, međutim, reosteosinteza i spongioplastika samostalno ili u kombinaciji, nedovoljne te je potrebno dodatno potpomognuti cijeljenje prijeloma. Liječenje alogenim masivnim presadkom ili vanjskom fiksacijom po Ilizarovu uglavnom se koristi kod ekstremno velikih defekata kosti. Njihova je primjena tehnički i operacijski vrlo složena, a sami ih bolesnici teže podnose (260).

Usljed toga počelo se u eksperimentalnom i kliničkom radu ispitivati i koristiti periost u unapređenju cijeljenja prijeloma ili osteotomije kosti. Krajem devetnaestog i početkom dvadesetog stoljeća eksperimentalnim radovima potvrđena je osteogena moć kambijskog dijela periosta (202,203,204,205). Ova su se istraživanja zasnivala na ispitivanju mogućnosti izoliranog periosta u stvaranju kosti. Tako je dokazano mezenhimalno porijeklo periostalnih stanica koje su u mogućnosti proliferacijom dovesti do stvaranja hrskavičnog tkiva i njegove transformacije u kost (261,262).

U daljnjim istraživanjima periost se koristio kao slobodni nevaskularizirani presadak, s idejom iskorištavanja osteogene moći kambijskog sloja u prekrivanju koštanih defekata. Na tim temeljima Skoog prvi koristi maksilarni periostalni presadak u prekrivanju nepčanog defekta (216). Kasnije se slobodni nevaskularizirani periostalni presadak koristio osim u prekrivanju defekta nepca kod kongenitalnih i traumatskih defekata kalvarije, defekata zglobne hrskavice i defekta hrskavice traheje (208,212,263,264). Dokaze o tome da slobodni nevaskularizirani periostalni presadak stvara kost Ritsila upotpunjava kvantitativnim utvrđivanjem stvaranja veće količine kosti unutar dobro prokrvljenog mišića nego unutar fascije. Stvaranjem kosti unutar odignutog i u tubu zatvorenog periosta kao modela liječenja

pseudartroze tibije postavlja se temelj o važnosti cirkulacije periosta (265).

Prekretnicu u primjeni periostalnih presadaka predstavlja rad Finleya (213). On je u svom radu prekrivanja defekta tibije psa koristio rebrani revaskularizirani periostalni presadak spojen preko interkostalnih krvnih žila na lokalne krvne žile mišića. Uspoređujući odvojenu polovicu presadka bez cirkulacije i revaskulariziranu polovicu presadka dokazao je osteogene prednosti revaskulariziranog presadka. U kasnijim radovima korišteni su i osteoperiostalni revaskularizirani presadci gdje se uz periost uzima i tanki sloj kortikalne kosti kako bi se očuvao kambijski sloj periosta. Rezultati tih istraživanja samo su potvrdili osteogene vrijednosti vaskulariziranog periostalnog presadka (266,267,268).

Spomenute metode primjene vaskulariziranih periostalnih presadaka vrlo su složene i zahtijevaju zavidnu mikrokiruršku vještinu zbog čega se znatno produžuje vrijeme trajanja operacijskog zahvata. Stoga su ove metode unatoč odličnoj teorijskoj osnovi i dobrim eksperimentalnim rezultatima teško primjenjive u svakodnevnoj praksi.

U usporedbi s dosad korištenim tehnikama upotrebe vaskulariziranih periostalnih presadaka, operacijska tehnika primjenjena u ovom radu relativno je jednostavna. Osim toga, neprekinuta cirkulacija periostalnog presadka u najvećoj mogućoj mjeri čuva postojeći osteogeni potencijal. Odabir periostalnog presadka na tibiji učinjen je na osnovi anatomskih studija koje dopuštaju mogućnost ovakvog načina korištenja (269,270,271,272). Uz to, tibijalni presadak pokazao se boljim u pokrivanju koštanih defekata nego presadak uzet sa rebara, mandibule ili kalvarie (273).

Jaroma i Ritsila (207) prvi su iskoristili slobodni periostalni presadak u kombinaciji sa alogenim spongioznim presadkom u liječenju koštanog defekta (274). U svom su eksperimentu alogeni spongiozni presadak prekrili nevaskulariziranim periostalnim presadkom i dokazali da on inhibira resorpciju spongioze i potiče stvaranje nove kosti. Pretpostavka da uspješnost pregradnje koštanog presadka ovisi i o stupnju lokalne vaskularizacije (275), potvrđena je u eksperimentalnim radovima koji su koristili vaskularizirani periostalni presadak (215,276). Međutim, kako kvaliteta pregradnje koštanog tkiva ovisi o kvaliteti periosta, tako i razina ostoindukcije periosta ovisi o materijalu prijanjanja. Najveća se osteoindukcija stvara kod prijanjanja na spongiozu, manja na kortikalis, a gotovo je inhibirana ako je periost prislonjen na sintetski materijal (214).

U ovom eksperimentu korišten je alogeni spongiozni presadak kunića iz koštane banke u popunjavanju eksperimentalno izazvanog defekta na tibiji kunića. Na taj način skraćeno je vrijeme trajanja operacijskog zahvata, izbjegnuto dodatni kirurški rez, a dobiveni rezultati

moгу se maksimalno objektivno usporediti iz nekoliko razloga: korištena je spongioza kao najbolji koštani materijal u odnosu kost-periost; nije postojala mogućnost nedostatka spongioze i korištena je uvijek ista količina; korištenjem alogenog spongioznog presadka postoji samo osteokonduktivno djelovanje presadka, koje bi u slučaju autologne spongioplastike bilo potpomognuto djelovanjem osteogenih stanica. Ovako dokazano osteoinduktivno djelovanje na mjestu cijeljenja prijeloma potiče uglavnom iz periosta (215,277).

Prekrivanjem koštanog defekta periostalnim presadkom omogućen je "mir" u pregradnji koštanog presadka. Tako izoliran spongiozni presadak zaštićen je od resorpcije i konkurentnog urastanja fibroznog tkiva iz okoline. Naime, pri praćenju koštanog cijeljenja na mjestu svrdlom učinjene rupe u korteksu duge kosti, utvrdilo se da koštanoj pregradnji prethodi zatvaranje rupe fibroznim slojem periostalne ovojnice (278).

U ovom eksperimentu korištene su dvije vrste periostalnih presadaka u prekrivanju eksperimentalno izazvanog koštanog defekta na tibiji kunića. U kontrolnoj skupini A korišten je nevaskularizirani periostalni presadak, dok je u eksperimentalnoj skupini B korišten translacijski vaskularizirani periostalni presadak. Stoga u kontrolnoj skupini A postoji prekid periostalne cirkulacije na mjestu eksperimentalno izazvanog defekta u trajanju od oko dva tjedna, kad dolazi do revaskularizacije periostalnog presadka. U eksperimentalnoj skupini B prisutna je jednakovrijedna cirkulacija periosta na mjestu eksperimentalno izazvanog defekta već od prvog dana. Ta činjenica neobično je važna jer u početnom stadiju koštanog cijeljenja interakcija između hematoma prijelomne pukotine i periosta potiče hondrogenezu i enhondralnu osifikaciju (279). Osim toga, vaskularizirani periostalni presadak podliježe i poznatoj krivulji vaskularne hiperemije mjesta prijeloma. Oko trećeg dana nakon ozljede dolazi do porasta lokalne cirkulacije koja doseže svoj maksimum na kraju drugog tjedna, a zatim postupno pada na razinu od prije ozljede nakon dvanaest tjedana (280,281,282,283).

Ispitivanje cijeljenja koštanog defekta potpomognutog periostalnim presadkom pokazalo je da mehaničko opterećenje značajno utječe na tijek cijeljenja. Tako je dokazan veći utjecaj periostalnog presadka na koštano cijeljenje kod defekta dijafize tibije nego kod defekta ulne i kalvarije psa (213,277,284). Zbog toga je u ovom radu ispitivano koštano cijeljenje eksperimentalno izazvanog defekta na tibiji kunića, kako bi se na njoj kao nosivoj kosti iskoristio ovaj mehanički čimbenik u poboljšanju koštanog cijeljenja.

Stabilnost koštanih ulomaka jedan je od osnovnih preuvjeta normalnog koštanog cijeljenja, pa se izboru osteosintetskog materijala pridala velika važnost. Uporaba pogrešnog

osteosintetskog materijala omogućila bi aksijalne ili rotacijske pomake na mjestu prijeloma te dovela do poremećaja cijeljenja ili ponovnog loma kosti. U ovom eksperimentu osteosinteza je učinjena po načelima AO metode, neutralizirajućom čvrstom DCP pločom i kortikalnim vijcima. Primjenjena je osteosinteza omogućila dovoljnu stabilnost osteotomiranih ulomaka, pa su eksperimentalne životinje mogle odmah nakon operacijskog zahvata opterećivati operirani ekstremitet.

Normalno koštano cijeljenje prijeloma ima svoje optimalno biološko vrijeme trajanja. Čimbenici koji utječu na vremensko trajanje koštanog cijeljenja su: osteogenetski potencijal kosti, periosta i koštane srži, lokalna prokrvljenost na mjestu prijeloma i određena stabilnost koštanih ulomaka. Iako su im uloge različite, ovi čimbenici djeluju sinergistički tijekom cijeljenja. Ispitivanje djelovanja pojedinog čimbenika u tijeku koštanog cijeljenja analizira se metodama histološkog, histomorfometrijskog, arteriografskog, izotopnog, denzitometrijskog ili radiološkog ispitivanja. Ocjenjujući važnost svakog pojedinog čimbenika moramo uvijek voditi računa i o utjecaju ostalih čimbenika, čije je djelovanje u eksperimentalnom istraživanju potrebno standardizirati kako bi rezultat bio ovisan samo o promjenama ispitivanog čimbenika. Navedeni uvjeti u ovom su radu zadovoljeni primjenom različitih periostalnih presadaka u tijeku istovjetnih operacijskih zahvata na eksperimentalnim životinjama, podijeljenih na kontrolnu skupinu A i eksperimentalnu skupinu B.

Rezultati sličnih eksperimentalnih studija kontrolirani su i vrednovani na različite načine. Na temelju tih iskustava, dobiveni su rezultati u ovom radu analizirani radiološkom i histološkom metodom.

Životinje su žrtvovane 2., 5. i 12. tjedna od operacijskog zahvata, vodeći računa o dva osnovna parametra. Prvi se odnosi na očekivano vrijeme razvoja koštanog cijeljenja eksperimentalno izazvanog defekta u kunića, kako bi se mogle ocijeniti razlike između kontrolne skupine A i eksperimentalne skupine B. Drugi parametar se odnosio na uobičajene vremenske razmake kontrole bolesnika tijekom liječenja koštanih prijeloma, kako bi se rezultati mogli približiti svakodnevnoj kliničkoj praksi.

Metoda ocjenjivanja i praćenja cijeljenja koštanog prijeloma putem standardnih rendgenskih snimaka čini osnovu u svakodnevnoj kliničkoj praksi. Iako sama radiološka obrada nije dovoljno precizna metoda, u kombinaciji s kliničkim pregledom omogućava dobru procjenu tijeka koštanog cijeljenja (285,286). Stoga ona predstavlja dobar putokaz za daljnje liječenje prijeloma kosti. Kako bi se analiza rendgenske snimke standardizirala i time učinila objektivnom, određeni su osnovni parametri za praćenje koštanog cijeljenja. Na

rendgenskim snimkama u dva osnovna smjera, frontalnom i sagitalnom, utvrđuje se položaj koštanih ulomaka, cijeljenje prijelomne ili osteotomirane pukotine, prisutnost periostalnog kalusa, pregradnja koštanog presadka, promjena kosti ispod ploče za fiksaciju te pojava novostvorene kosti oko vijaka i ploče.

U ovom istraživanju, rezultati radiološke obrade koštanog cijeljenja eksperimentalno izazvanog defekta tibije kunića prikazani su na dva načina: opisno i putem ocjene uspješnosti cijeljenja defekta (182).

Tijekom radiološke obrade primjećene su razlike između kontrolne skupine A i eksperimentalne skupine B u rendgenskoj gustoći i prisutnosti alogenog koštanog presadka unutar eksperimentalno izazvanog defekta na tibiji kunića. Nakon 2 tjedna od operacijskog zahvata, uočena je veća rendgenska gustoća i bolja resorpcija alogenog koštanog presadka u eksperimentalnoj skupini B u odnosu na kontrolnu skupinu A. Nakon 5 tjedana, razlike u rendgenskoj gustoći između ispitivanih skupina gotovo nema, iako se na nekim rendgenskim snimkama kontrolne skupine A još može naći sjena kvalitete alogenog koštanog presadka. Praćenje premoštenja eksperimentalno izazvanog defekta pokazalo je nakon 2 tjedna bolje rezultate u eksperimentalnoj skupini B, dok je premoštenje nakon 5 i 12 tjedana bilo identično u obje ispitivane skupine.

Radiološka ocjena uspješnosti cijeljenja eksperimentalno izazvanog defekta tibije kunića razlikuje se u kontrolnoj skupini A i eksperimentalnoj skupini B, nakon 2 i 5 tjedana od operacijskog zahvata. Bolji rezultati u uspješnosti cijeljenja kod eksperimentalne skupine B pokazali su statističku značajnost ($p < 0,05$) nakon 2 tjedna, dok nakon 5 tjedana razlika nije statistički značajna. Ova razlika u ocjeni kvalitete koštanog cijeljenja podudara se sa iznijetim opisnim promjenama na rendgenskim snimkama. Može se zaključiti da je radiološki praćeno premoštenje eksperimentalno izazvanog defekta tibije kunića vremenski teklo podjednako, ali uz bolju kvalitetu koštanog cijeljenja u eksperimentalnoj skupini B. U prilog ovom zaključku govori i činjenica da je nakon 12 tjedana u oba slučaja eksperimentalno izazvani defekt potpuno zacijelio, ali da je u eksperimentalnoj skupini B u sva tri slučaja postojala već radiološki vidljiva rekanalizacija medularnog kanala. To bi značilo da u eksperimentalnoj skupini B dolazi ranije do adaptacijske pregradnje kosti. U praksi, time se otvara mogućnost da se operirani ekstremitet odnosno kost ranije optereti većom težinom kod operacije primjenjene u eksperimentalnoj skupini B.

Histološke i histomorfometrijske analize i ocjene rezultata koštanog cijeljenja osjetljivije su i objektivnije od radioloških ocjena rezultata. Stoga je i njihova interpretacija u

procjeni koštanog cijeljenja mnogo pouzdanija.

U ovom eksperimentu koristili smo se histološkom kvalitativnom i polukvantitativnom metodom bodovanja te histomorfometrijskom analizom (258). Na proučavanim presjecima koštanih uzoraka tibije kunića pratili smo određene karakteristike koštanog cijeljenja. Nakon identifikacije rubova osteotomirane kosti eksperimentalno izazvanog defekta tibije kunića, pratili smo promjene unutar i oko pukotine osteotomije. Unutar eksperimentalno izazvanog defekta pratili smo resorpciju alogenog koštanog presadka i veličinu taloženja novostvorene kosti oko presadka, odnosno unutar pukotine. Oko tunela zaostalih nakon vađenja kortikalnih vijaka evidentirano je postojanje novostvorene nezrele kosti uz ostatke novonastale hrskavice. Posebna je pozornost posvećena analizi kvalitete različitih periostalnih presadaka u kontrolnoj skupini A i eksperimentalnoj skupini B. Na mjestu prekrivanja eksperimentalno izazvanog defekta periostalnim presadkom, praćena je njegova debljina i vaskularnost. Analizirana je i endostalna reakcija u neposrednoj blizini eksperimentalno izazvanog defekta. Kvalitativnom i kvantitativnom analizom ovih zajedničkih karakteristika dokazane su određene razlike u pojedinim uzorcima različitih skupina životinja.

U analiziranim tkivnim uzorcima cijeljenja eksperimentalno izazvanog defekta kosti nakon 2 tjedna uočena je razlika u veličini resorpcije alogenog koštanog presadka, količini novostvorene kosti te veličini periostalne i endostalne reakcije između ispitivanih skupina. Tako je u eksperimentalnoj skupini B došlo do jače resorpcije alogenog koštanog presadka, stvaranja veće količine novostvorene kosti te obilnije periostalne i endostalne reakcije u odnosu na kontrolnu skupinu A.

Nakon 5 tjedana, uočena razlika u tkivnim uzorcima mnogo je manje izražena. U eksperimentalnoj skupini B eksperimentalno izazvani defekt je cijeli ispunjen novonastalom kosti, a alogeni koštani presadak resorbiran. Vrlo sličan nalaz imamo i u kontrolnoj skupini A, iako kod nekih tkivnih uzoraka još uvijek nalazimo poneki otočić koštanog alogenog presadka. Debljina periosta u eksperimentalnoj skupini B i kontrolnoj skupini A gotovo se izjednačila, iako se još uočava razlika u odnosu na debljinu normalnog periosta udaljenog od mjesta eksperimentalno izazvanog defekta. Osim toga u kontrolnoj skupini A i eksperimentalnoj skupini B došlo je do koštane pregradnje eksperimentalno izazvanog defekta.

Nakon 12 tjedana od operacijskog zahvata u obje ispitivane skupine pokusnih životinja gotovo da se ne vidi mjesto eksperimentalno izazvanog koštanog defekta. Periostalna membrana je tanka i ne pokazuje znakove aktivnosti stanica dubokog kambijskog

sloja, iako ispod nje na vanjskoj strani kortikalisa nalazimo ostatke koštanog kalusa u resorpciji. Endostalne reakcije nema, a kortikalna kost u potpunosti posjeduje kontinuitet na mjestu defekta. Ipak kortikalis nije u potpunosti kompaktna kost jer posjeduje manje otočiće spongioznog lamelnog koštanog tkiva.

Rezultati histomorfometrijske analize pokazali su statistički značajno ($p < 0,05$) veću količinu novostvorene kosti unutar pukotine defekta nakon 2 tjedna kod eksperimentalne skupine B. Iako se i ostali ispitivani rezultati razlikuju u kontrolnoj skupini A i eksperimentalnoj skupini B oni nisu pokazali statističku značajnost.

Unošenjem svih histomorfometrijskih rezultata u sistem bodovanja ocjene histološke uspješnosti cijeljenja eksperimentalno izazvanog defekta tibije kunića pokazala se razlika između ispitivanih skupina. Tako su rezultati histološke uspješnosti koštanog cijeljenja defekta u eksperimentalnoj skupini B bili znatno bolji nego u kontrolnoj skupini A, uz statistički značajnu razliku ($p < 0,05$) nakon 2 i 5 tjedana od operacijskog zahvata. Rezultati histomorfometrijske i histološke ocjene uspješnosti cijeljenja eksperimentalno izazvanog defekta nakon 12 tjedana od operacijskog zahvata bili su isti.

Dobiveni rezultati radiološkom te histološkom i histomorfometrijskom metodom poklapaju se nakon 2 i 12 tjedana od operacijskog zahvata. Nakon 5 tjedana histološka ocjena uspješnosti cijeljenja u eksperimentalnoj skupini B bila je bolja, dok se radiološki nije značajno razlikovala od skupine A. Oslanjajući se na histološku metodu, kao objektivniju i precizniju metodu ocjene uspješnosti cijeljenja eksperimentalno izazvanog defekta, uočavamo jasnu razliku u dinamici koštanog cijeljenja između kontrolne skupine A i eksperimentalne skupine B. Možemo zaključiti da je koštano cijeljenje brže i kvalitetnije u eksperimentalnoj skupini B, iako je konačni rezultat cijeljenja isti nakon 12 tjedana.

Opisani radiološki i histološki rezultati uspješnosti koštanog cijeljenja odnosno liječenja eksperimentalno izazvanog koštanog defekta vaskulariziranim periostalnim presadkom slažu se s konačnim rezultatima dobivenim u sličnim eksperimentalnim istraživanjima, iako se zbog različite metodologije eksperimentalnog rada ne mogu izravno usporediti.

Tako je Finley u svom eksperimentalnom radu koristio transpozicijski revaskularizirani i nevasikularizirani slobodni periostalni presadak, izoliran s rebra, u prekrivanju segmentalnog defekta tibije psa (213). Rezultati su pokazali da je u slučaju korištenja vaskulariziranog periostalnog presadka došlo do pregradnje koštanog defekta nakon 6 tjedana, a da je ona izostala prilikom korištenja nevasikulariziranog presadka u istom vremenskom razdoblju.

Takato i sur. (276) u eksperimentalnom su radu ispitivali vrijednost dvaju različitih oblika periostalnih presadaka. U prvom slučaju uzet je vaskularizirani periostalni presadak s prednjeg i proksimalnog dijela tibije kunića koji je s pripadajućim krvnim žilama spojen na karotidne žile i prislonjen u područje mišića masetera. U drugom slučaju ostavljen je periost tibije kunića na poplitealnoj arteriji nakon koštane amputacije potkoljenice, te zatim prekriven mišićima i kožom potkoljenice. Nakon 6 tjedana u jednom i drugom slučaju radiološkom i histološkom metodom dokazano je stvaranje koštanog tkiva kao posljedice djelovanja vaskulariziranog periosta.

Van den Wildenberg i sur. (267) ispitivali su vrijednost revaskulariziranog periostalnog presadka na koštanom defektu tibije koze. Uzeti periostalni presadak je vraćen na mjesto i spojen na tibijalnu arteriju nakon ishemične faze od oko sat i pol vremena. Radiološkim i histološkim metodama dokazana je potpuna pregradnja defekta nakon 8 tjedana.

Hertel i sur. (287) ispitivali su vrijednost kombinacije vaskulariziranog periosta i koštanog presadka u odnosu na koštani presadak prekrivan mišićem kod cijeljenja defekta tibije ovce. Rezultati su pokazali značajno uspješnije cijeljenje pri korištenju vaskulariziranog periostalnog presadka, s potpunim premoštenjem defekta i mogućim punim opterećenjem ekstremiteta nakon 11 tjedana.

U usporedbi s opisanim eksperimentalnim radovima, rezultati uspješnosti cijeljenja koštanog defekta rotacijom vaskulariziranog periosta i alogenim koštanim presadkom dobiveni u ovom radu gotovo su isti. Međutim, dobiveni rezultati u ovom radu daju nam uvid i u različitu dinamiku cijeljenja eksperimentalno izazvanog koštanog defekta, između ispitivanih skupina. Rezultati su nam pokazali bolju kvalitetu koštanog cijeljenja u eksperimentalnoj skupini B nakon 2 i 5 tjedana, dok je nakon 12 tjedana eksperimentalno izazvan defekt potpuno zacijelio u obje skupine. Zahvaljujući ovim rezultatima možemo točno procijeniti čvrstoću mjesta eksperimentalno izazvanog koštanog defekta u tijeku cijeljenja, što olakšava odluku o jačini opterećenja kosti, odnosno ozlijeđenog ekstremiteta. To je u svakodnevnoj kliničkoj praksi tijekom liječenja koštanih prijeloma jako važan podatak. Za bolesnika nije nevažno da li pri hodu mora koristiti jednu ili dvije štake, odnosno da li može hodati s punim opterećenjem ekstremiteta. Postupak liječenja koštanog defekta duge kosti rotacijom vaskulariziranog periostalnog presadka i alogenim koštanim presadkom tehnički je jednostavno izvediv, a osim toga dopušta i usporednu primjenu gotovo svih drugih metoda potpomaganja koštanog cijeljenja.

Stoga se može zaključiti da bi primjena ove metode liječenja pridonijela uspješnom cijeljenju koštanih prijeloma u zonama primarno loše cirkulacije (npr. prijelomi distalnog dijela tibije), kod prijeloma s većim oštećenjem okolnog mekog tkiva i u slučajevima poremećenog koštanog cijeljenja.

5. ZAKLJUČCI

1. Na temelju morfoloških karakteristika koštanog cijeljenja, potpomognutog vaskulariziranim periostalnim i alogenim koštanim presadkom u eksperimentalno izazvanom defektu tibije kuniča, možemo reći da defekt cijeli zadovoljavajuće unutar 12 tjedana. Glavni procesi osteokondukcije kosti mogu se utvrditi u području medularnog kanala odnosno ležišta kortikalnih vijaka, dok se procesi osteoindukcije mogu uočiti u području oko komadića koštanih presadaka i periferno u području kalusa. Morfološki, oba procesa stvaranja nove kosti i cijeljenja defekta odvijaju se po tipu enhondralne osifikacije, što dokazuje veće ili manje količine hijaline hrskavice koje zaostaju na opisanim područjima.

2. Morfologija periosta kojim je prekriven eksperimentalno izazvani defekt ispunjen alogenim koštanim presadkom, pokazuje razlike između ispitivanih skupina samo u početnom razdoblju cijeljenja od dva tjedna. Vidljive su razlike u debljini i broju stanica, kao i u sadržaju krvnih žila vaskulariziranog i nevaskulariziranog presadka. Nakon 5 odnosno 12 tjedana ove se razlike postupno gube, što znači da vaskularizirani periostalni presadak u početnom razdoblju cijeljenja brže aktivira procese koštane pregradnje, a to je i potvrđeno histomorfometrijskim mjerenjima.

3. Veća količina novostvorene kosti pri korištenju vaskulariziranog periostalnog presadka nakon dva tjedna od operacijskog zahvata, predstavlja najuočljiviju razliku između ispitivanih skupina. To ukazuje da je proces aktivacije cijeljenja koštanog defekta brži kod primjene vaskulariziranog periostalnog presadka.

4. Alogeni koštani presadak potpuno je resorbiran odnosno pregrađen nakon 5 tjedana kada je korišten u kombinaciji sa vaskulariziranim periostalnim presadkom, dok se kod korištenja nevaskulariziranog periostalnog presadka još uvijek nađu njegovi ostaci. Nakon 12 tjedana u obje ispitivane skupine alogeni koštani presadak je resorbiran. Možemo zaključiti da su procesi osteogeneze jače izraženi prilikom korištenja vaskulariziranog periostalnog presadka.

5. Cijeljenje eksperimentalno izazvanog defekta tibije kunića brže je u slučaju kada se uz koštani alogeni presadak u potpomaganju cijeljenja koristio vaskularizirani periostalni presadak, iako je konačni rezultat cijeljenja isti. Zaključak je potvrđen statistički značajnom razlikom u histološkoj ocjeni koštanog cijeljenja nakon 2 i 5 tjedana od operacijskog zahvata.

6. Opisana se operacijska tehnika rotacije vaskulariziranog periostalnog presadka pokazala uspješnom u potpomaganju koštanog cijeljenja eksperimentalno izazvanog defekta tibije kunića. Stoga se može zaključiti da bi njena primjena u kliničkoj praksi mogla pridonijeti uspjehu liječenja koštanih prijeloma u zonama primarno loše cirkulacije, prijeloma s većim oštećenjem okolnih mekih tkiva ili u slučajevima poremećenog koštanog cijeljenja.

7. LITERATURA

1. Križan Z, Bačić V. Opća anatomija. Zagreb: Školska knjiga; 1982, str.62-67.
2. Duančić V. Osnove histologije čovjeka. Zagreb: Medicinska knjiga; 1986, str.72-75.
3. Cormack DH. Introduction to histology. Philadelphia, JB Lippincott Company; 1984, str.164-191.
4. Martín RB, Burr DB. Structure, Function and Adaptation of Compact Bone. New York: Raven Press; 1989.
5. Recker RR. Embryology , anatomy and microstructure of bone. Disorders of Bone and Mineral Metabolism. Edited by F.L.Con and M.J.Favus. New York: Raven Press; 1992, str. 219-240.
6. Ardizzoni A. Osteocyte lacunar size-lamellar thickness relationships in human secondary osteons. *Bone* 2001;28(2):215-9.
7. Kowalchuck RM, Pollack SR. Stress-generated potential in bone: effects of bone fluid composition and kinetics. *J Orthop Res* 1993;11:874-883.
8. Jacobs CR. The mechanobiology of cancellous bone structural adaptation. *J Rehabil Res Dev* 2000;37(2):209-16.
9. McLeod KJ, Rubin CT, Otter MW, Qin YX. Skeletal cell stresses and bone adaptation. *Am J Med Sci* 1998;316(3):176-83.
10. Jee WAA. The skeletal tissue , in L.Weiss, L. Lansing (Eds):*Histology: Cell and Tissue Biology*, 5th Ed. Copyright by Elsevier Science Publishing Co. 1983, str.221.
11. Buckwalter JA. Musculoskeletal tissue and the musculoskeletal sytem. In Tureks *Orthopaedics: Principles and their application*, edited by SL Weinstein and JA Buckwaltwr, 5th Ed. Philadelphia, B. Lipincott; 1994, str.13-67.
12. Buckwalter JA, Cruess R. Healing of musculoskeletal tissues. In Rockwood and Greens *fractures in Adults*, Edited by CA Rockwood Jr, DP Green and RW Bucholz. Philadelphia, J. Lippincott 1991;str.181-222.
13. Rubin CT, Gross TS, Mc Leond KJ, Bain SD. Morphologic stages in lamellar bone formation stimulated by a potent mechanical stimulus. *J Bone Miner Res* 1995;10(3):488-95.
14. Eurell JC, Van Sickle DC. Conective and support tissue. In Dellman HD, Eurell JC (eds): *Textbook of Veterinary Histology*, ed 5. Baltimore, Williams and Wilkins; 1998.

15. ODriscoll SW, Saris DB, Ito Y, Fitzsimmons JS. The chondrogenic potential of periosteum decrease with age. *J Orthop Res* 2001;19(1):95-103.
16. Whiteside L. Circulation in bone. In *Surgery of the musculoskeletal system*, Edited by C.McC.Evarts. New York: Churchill Livingstone; 1983, str.51-63.
17. Ito Y, Fitzsimmons JS, Sanyal A, Mello MA, Mukherjee N, ODriscoll SW. Localization of chondrocyte precursors in periosteum. *Osteoarthritis Cartilage* 2001;9(3):215-23.
18. Kuznetsov SA, Mankani MH, Gronthos S, Satomura K, Bianco P, Robey PG. Circulating skeletal stem cells. *J Cell Biol* 2001;153(5):1133-40.
19. Mark SC, Popoff SN. Bone cell biology: The regulation of development , structure and function in skeleton. *Am J Anat* 1988;183:1-9.
20. Dahir GA, Cui Q, Anderson P, Simon C, Triffit JT, Balian G. Pluripotential mesenchymal cells repopulate bone marrow and retain osteogenic properties. *Clin Orthop* 2000;(379 Suppl):S134-45.
21. Haynesworth SE, Goshima J, Goldberg VM, Caplan AI. Characterization cells with osteogenic potential from human marrow . *Bone* 1992;13:81-88.
22. Bianco P, Riminucci M, Gronthos S, Robey PG. Bone marrow stromal cells: nature, biology and potential applications. *Stem Cells* 2001;19(3):180-92.
23. Doherty MJ, Ashton BA, Walsh S, Beresford JN, Grant ME, Canfield AE. Vascular pericytes express osteogenic potential in vitro and in vivo. *J Bone Miner Res* 1998;13(5):828-38.
24. Yoo JU, Johnstone B. The role of osteochondral progenitor cells in fracture repair. *Clin Orthop* 1998;(355Suppl):S73-81.
25. Wlodarski KH. Properties and origin of osteoblasts. *Clin orthop* 1990; (252):276-93.
26. Aubin JE. Advances in the osteoblast lineage. *Biochem Cell Biol* 1998;76(6):899-910.
27. Rodan GA. Introduction to bone biology. *Bone* 1992;13(Suppl 1):3-6.
28. Marie PJ. Cellular and molecular alterations of osteoblasts in human disorders of bone formation. *Histol Histopathol* 1999;14(2):525-38.
29. Lian JB, Stein GS. Osteoblast biology. an Marcus R., Feldman D, Kelsey J: Osteoporosis. USA, San Diego, Clifornia, Academic Press Inc 1996.
30. Lind M. Growth factor stimulation on bone healing. Effects on osteoblast, osteotomies and inplants fixation. *Acta Orthop Scand* 1998; 283(69):1-37.
31. Golub EE. Enzymes in mineralizing systems: state of art. *Connect Tissue Res* 1996;35(1-4):183-8.

32. Toesca A, Pagnotta A, Specchia N. Characterization of human bone cells in culture. *Ital J Anat Embryol* 2001;106(1):13-26.
33. Bonewald LF. Establishment and characterization of an osteocyte-like cell line, MLOY4. *J Bone Miner Metab* 1999;17(1):61-5.
34. Martin RB. Does osteocyte formation cause the nonlinear refilling of osteons? *Bone* 2000;26(1):71-8.
35. Jade SS, Belanger LF. The life cycle of the osteocyte. *Clin Orthop* 1973; 94:281.
36. Nomura S, Takano-Jamamoto T. Molecular events caused by mechanical stress in bone. *Matrix Biology* 2000;19:91-96.
37. Martin RB. Toward a unifying theory of bone remodeling. *Bone* 2000; 26(1):1-6.
38. Blair HC. How the osteoclast degrades bone. *Bioessays* 1998;20(10):837-46.
39. Chambers TJ. Regulation of the differentiation and function of osteoclasts. *J Pathol* 2000;192(1):4-13.
40. Roodman GD. Cell biology of the osteoclast. *Exp Hematol* 1999;27(8):1229-41.
41. Roodman GD. Osteoclast differentiation and activity. *Biochem Soc Trans* 1998;26(1):7-13.
42. Vaananen HK, Zhao H, Mulari M, Halleen JM. The cell biology of osteoclast function. *J Cell Sci* 2000;113(Pt 3):377-81.
43. Baron R, Neff L, Louvard D, Courtoy PJ. Cell-mediated extracellular acidification and bone resorption: evidence for low pH in resorbing lacunae and localization of a 100-kD lysosomal membrane protein in the osteoclast ruffled border. *J Cell Biol* 1985;101: 2210-2222.
44. Blair HC, Teitelbaum SL, Ghiselli R, Gluck S. Osteoclastic bone resorption by polarized vacuolar proton pump. *Science* 1989;245:855-857.
45. Calvi LM, Sims NA, Hunzelman JL et al. Activated parathyroid hormone/parathyroid hormone -related protein receptor in osteoblastic cells differentially affects cortical and trabecular bone. *J Clin Invest* 2001;107(3):277-86.
46. Farley J, Dimai HP, Stilt-Coffing B, Farley P, Pham T, Mohan S. Calcitonin increases the concentration of insulin-like growth factors in serum-free cultures of human osteoblast-line cells. *Calcif Tissue Int* 2000;67(3):247-54.
47. Triffitt JT. The organic matrix of bone tissue. In *Fundamental and Clinical Bone Physiology*. Edited by MR Urist. Philadelphia: JB Lippincott; 1980, str. 45-82.
48. Sodek J, Ganss B, McKee MD. Osteopontin. *Crit Rev Oral Biol Med* 2000;11(3):279-303.

49. Chen J, Zhang Q, McCulloch CA, Sodek J. Immunohistochemical localization of bone sialoprotein in foetal porcine bone tissues: comparisons with secreted phosphoprotein 1 (SPP-1, osteopontin) and SPARC (osteonectin). *Histochem J* 1991;23:281-289.
50. Nanci A. Content and distribution of noncollagenous matrix proteins in bone and cementum: relationship to speed formation and collagen packing density. *J Struct Biol* 1999;126(3):256-69.
51. Khan SN, Bostrom MP, Lane JM. Bone growth factors. *Orthop Clin North Am.* 2000;31(3):375-88.
52. Mohan S, And Baylink DJ. Bone growth factors. *Clin Orthop* 1991;263: 30-48.
53. Glimcher MJ. The nature of the mineral component of bone and the mechanisms of calcification. In *Disorders of Bone and Mineral Metabolism*. Edited by FL Coe and MJ Favus. New York: Raven Press; 1992, str. 265-286.
54. Potts JT Jr, Deftos LJ. Parathyroid hormone, calcitonin, vitamin D, bone and bone mineral metabolism. In PK Bondy, LE Rosenberg (Eds): *Duncans Diseases of Metabolism*, 7 th Ed. Vol .II Endocrinology, Philadelphia, WB Saunders Co.; 1974, str.1225.
55. Arlet J, Ficat RP, Hungerford DS. *Bone circulation*. Baltimore: Wiliams and Wilkins; 1984.
56. Kanamiya T, Naito M, Ikari N, Hara M. The effect of surgical dissections on blood flow to the tibial tubercule. *J Orthop Res* 2001;19(1):113-6.
57. Oni OO, Gregg PJ. The relative contribution of individual osseous circulations to diaphyseal cortical blood supplay. *J Ortop Trauma* 1990;4:441-448.
58. Strachan RK, McCarthy I, Fleming R, Higes SPF. The role of the tibial nutrient artery. Microsphere estimation of blood flow in the osteotomised canine tibia. *J Bone and Joint Surg* 1990;72-B(3): 391-394.
59. Landry PS, Marino AA, Sadasivan KK, Albright JA. Effect of soft-tissue trauma on the early periosteal response of bone to injury. *J Trauma* 2000;48(3):479-83.
60. Forwood MR. Mechanical effects on the skeleton: are there clinical implications? *Osteoporos Int* 2001;12(1):77-83.
61. Sommerfeldt DW, Rubin CT. Biology of bone and how it orchestrates the form and function of the skeleton. *Eur Spine J* 2001;10 Suppl 2:S86-95.
62. Olsen BR, Reginato AM, Wang W. Bone development. *Annu Rev Cell Dev Biol* 2000;16:191-200.

63. Ringo D, Jupiter JB. Complex fractures of the distal humerus and their complications. *J Shoulder Elbow Surg* 1999;8(1):85-97.
64. Cohen MM Jr. Merging the old skeletal biology with new. I. Intramembranous ossification, ectopic bone, secondary cartilage, and pathologic considerations. *J Craniofac Genet Dev Biol* 2000;20(2):84-93.
65. Ballabriga A. Morphological and physiological changes during growth : an update. *Eur J Clin Nutr* 2000;54 Suppl:1-6.
66. Shearer JR, Roaech HI, Parsons SW. Histology of a lengthened human tibia. *J Bone Joint Surg* 1992;74-B(1):39-44.
67. Avioli LV, Lindsay R. The female osteoporotic syndrome(s). In *metabolic Bone Disease and Clinically Related Disorders*. Edited by L.V. Avioli and S.M. Krane, Philadelphia: WB Saunders; 1990, str. 397-451.
68. Russell G, Mueller G, Shipman C, Croucher P. Clinical disorders of bone resorption. *Novartis Foun Symp* 2001;232:251-67.
69. Hauge EM, Qvesel D, Eriksen EF, Mosekilde L, Melsen F. Cancellous bone remodeling occurs in specialized compartments lined by cells expressing osteoblastic markers. *J Bone Miner Res* 2001;16(9):1575-82.
70. Burger EH, Klein-Nulen J. Responses of bone cells to biomechanical forces in vitro. *Adv Dent Res* 1999;13:93-8.
71. Jacobs CR. The mechanobiology of cancellous bone structural adaptation. *J Rehabil Res Dev* 2000;37(2):209-16.
72. Kurata K, Uemura T, Nemoto A, Tateishi T, Murakami T. Mechanical strain effect on bone-resorbing activity and messenger RNA expressions of marker enzymes in isolated osteoclast culture. *J Bone Miner Res* 2001;16(4):722-30.
73. Buckwalter JA, Glimcher RR, Cooper RR, Recker R. Bone biology Part II: Formation, form, remodeling and regulation cell function. *J Bone Joint Surg* 1995;77-A(8):1276-89.
74. Martin RB. Is all cortical bone remodeling initiated by microdamage? *Bone* 2002;30(1):8-13.
75. Burger EH, Klein-Nulen J. Responses of bone cells to biomechanical forces in vitro. *Adv Dent Res* 1999;13:93-8.
76. Gallagher JC. Role of estrogens in the management of postmenopausal bone loss. *Rheum Dis Clin North Am* 2001;27(1):143-62.

77. Frankel VH, Burstein AH. Orthopaedic Biomechanics. Philadelphia: Lea and Fiberg; 1970.
78. CarterHulse D, Hyman B. Fracture biology and biomechanics. In: Slattter D. (ed) Textbook of small animal surgery. 2nd Ed. Philadelphia: W.B. Saunders; 1993, str.1595-1603.
79. Turner CH, Burr DB. Basic biomechanical measurements of bone : a tutorial. Bone 1993 ;14(4):595-608.
80. Johner R, Staubli HU, Gunst M, Cordeyb J. The point of the clinician: A prospective study of the mehanism of accidents and the morphology of tibial and fibular shaft fractures, Injury 2000;(31): 45-49.
81. Autefage A. The point of view of the veterinary surgeon: bone and fracture. Injury 2000; (Suppl 6):50-55.
82. Provenzani S, de Peretti R, Giordano PP, Boileau P, Argenson C. Recouvrement par lambeau des fractures ouevertes du segment jambier par haute energie. Rev Chir Orthop 1993;78:99-110.
83. Alfirević I. Nauka o čvrstoći. Zagreb: ITP Tehnička knjiga; 1995, str.89-98.
84. Sevostianov I, Kachanov M. Impact of the porous microstructure on the overall elastic peoperties of the osteonal cortical bone. J Biomech 2000;33(7):881-8.
85. Uchiyama T, Tanizawa T, Muramatsu H, Endo N, Takahashi HE, Hara T. Three-dimensional microstructures analysis of human trabecular bone in relation to its mechanical properties. Bone 1999;25(4):487-91.
86. Reilly DT, Burstein AH. The elastic and ultimate properties of compact bone tissue. J Biomech 1975;8:393-95.
87. Grutter R, Cordey J, Whal D, Koller B, Regazzoni P. A biomechanical enigma: Why are the tibial fractures not more frequent in the elderly? Injury 2000;31(S3): 72-77.
88. Melton III LJ, Riggs BL. Epidemiology of age-related fractures. In: Avioli L.V. (ed) The osteoporotic syndrome. Detection, prevention and treatment. New York: Grunne and Stratton; 1983, str. 45-72.
89. Bucholz WR, Heckman JD. Rockwood and Green s Fractures in adults, Fifth Edition. Lippincott Williams and Wilkins; 2001.
90. Van Court RB, Byron SE, Ali SJ, Caldawell BD. Fracture mechanics. A comparision study of torsional stress on bone. J Am Podiatr Med Assoc 2000;90.
91. Muller ME, Nayarian S, Koch P, Schatyker J. The comprehensive classification of fractures of long bones. Berlin/Heidelberg : Springer; 1990.

92. Muller ME. Klassifikation und internationale AO-Dokumentation der Femurfrakturen. *Unfallheilkunde* 1980;83:251-259.
93. Aitken AP. Fractures of epiphyses. *Clin Orthop* 1965;41:19-23.
94. Salter RB, Harris WR. Injuries involving the epiphyseal plate. *J Bone Joint Surg* 1965;45A: 387-622.
95. Gustilo RB, Anderson JT. Prevention and infection in treatment of one thousand and twenty-five open fractures of long bones. *J Bone Joint Surg* 1976;58A:453.
96. Remedios A. Bone and bone healing. *Veter Clin North Am: Small animal practice* 1999;29(5):1029-44.
97. Brighton CT, Hunt RM. Early histological and ultrastructural changes in medullary fracture callus. *J Bone Joint Surg* 1991;73A:832-847.
98. Johnstone B, Hering TM, Caplan AI, Goldberg VM, Yoo JU. In vitro chondrogenesis of bone marrow-derived mesenchymal progenitor cells. *Exper Cell Res* 1998;238:265-272.
99. Yoo JU, Barthel TS, Nishimura K. et al. The chondrogenic potential of human bone-marrow derived mesenchymal progenitor cells. *J Bone Joint Surg Am* 1998;80(12):1745-57.
100. Rahn BA, Gallinaro P, Baltensperger A, Perren SM. Primary bone healing. An experimental study in the rabbit. *J Bone Joint Surg Am* 1971;53(4):783-6.
101. Perren SM. Physical and biological aspects of fracture healing with special reference to internal fixation. *Clin Orthop* 1979;138:175-196.
102. Wiltfang J, Merten HA, Rieger M, Luhr HG. Scanning electron microscopic study of primary fracture healing. *Mund Kiefer Gesichtschir* 1997;1(3):165-8.
103. Willenegger H, Perren SM, Schenk R. Primary and secondary healing of bone fractures. *Chirurg* 1971;42(6):241-52.
104. McKibbin B. The biology of fracture healing in long bones. *J Bone Joint Surg* 1978;60B:150-162.
105. Oni OO. The early stages of the repair of adult human diaphyseal fractures. *J Bone Joint Surg* 1997;28(8):521-5.
106. Iwaki A, Jingushi S, Oda Y. et al. Localization and quantification of proliferating cells during rat fracture repair: detection of proliferating cell nuclear antigen by immunohistochemistry. *J Bone Miner Res* 1997;12(1):96-102.
107. Kusuzaki K, Kageyama N, Shinjo H et al. Development of bone canaliculi during bone repair. *Bone* 2000; 27(5):655-9.

108. Einhorn TA. The cell and Molecular Biology of fracture Healing. *Clin Ortho* 1998; 355S:7-21.
109. McCarthy TL, Ji C, Centrella M. Links among growth factors, hormones and nuclear factors with essential roles in bone formation. *Crit Rev Oral Biol Med* 2000;11(4):409-22 .
110. Einhorn TA, Majeska RJ, Rush EB et al. The expression of cytokine activiti by fracture callus. *J Bone Miner Res* 1995;10:1272-1281.
111. Alini M, Marriott A, Chen T. A novel angiogenic molecule produced at the time of chondrocyte hypertrophy during endochondral bone formation. *Dev Biol* 1996;176:124-132.
112. Glowacki J. Angiogenesis in fracture repair. *Clin Orthop* 1998;355S:82-89.
113. Anderson HC. Molecular biology of matrix vesicles. *Clin Orthop* 1995;(314):266-80.
114. Wang D, Canaff L, Davidson D et al. Alterations in the sensing and transport of phosphate and calcium by differentiating chondrocytes. *J Biol Chem Sep* 2001 7;276(36):3395-4005
115. Bianco P, Cancedda FD, Riminucci M, Cancedda R. Bone formation via cartilage models: the "borderline" chondrocyte. *Matrix Biol* 1998;17(3):185-92.
116. Lee FYH , Choi YW, Behrens FF, De Fouw DO, Einhorn A.T. Programmed removal of chondrocytes during endochondral fracture healing. *J Orthop Res* 1998;16:144-150.
117. Mandracchia VJ, Nelson SC, Barp EA. Current concepts of bone healing. *Clin Podiatr Med Surg* 2001;18(1):55-77.
118. Miyazono K. TGF-beta signaling by Smad proteins. *Cytokine Growth Factor Rev* 2000;11(1-2):15-22.
119. Iannotti JP, Brighton CT, Stambough JE. Subcellular regulation of the ionized calcium pool in isolated growth-plate chondrocytes. *Clin Orthop* 1989;(242):285-93.
120. Wassen MH, Lammens J, Tekoppele et al. Collagen structure regulates fibril mineralization in osteogenesis as revealed by cross- link patterns in calcifying callus. 2000;15(9):1776-85.
121. Bland YS, Critchlow MA, Ashhurst DE. The expression of fibrillar collagen gens during fracture healing: heterogenity of the matrices and differentiation of the osteoprogenitor cells. *Histochem J* 1999;31(12):797-809.
122. Kurdy NM, Bowels S, Marsh DR, Davies A, France M. Serology of collagen Types I and III in normal healing of tibial shaft fractures. *J Orthop Trauma* 1998;12(2):122-6

123. Knight DP. Unconventional collagens. *J Cell Sci* 2000;113 (Pt23):4141-2.
124. Suttmuller M, Bruijn JA, de Heer E. Collagen Types VIII and X , two non fibrillar , short-chain collagens. Structure homologies, functions and involvement in pathology. *Histol Histopathol* 1997;12(2):557-66.
125. Yamazaki M, Majeska RJ, Yoshioka H, Moriya H, Einhorn TA. Spatial and temporal expression of fibril-forming minor collagen genes (Types V and XI) during fracture healing. *J Orthop Res* 1997;15(5):757-64.
126. Wassen MH, Lammens J, Tekoppele JM et al. Collagen structure regulates fibril mineralization in osteogenesis as revealed by cross-link patterns in calcifying callus. *J Bone Miner Res* 2000;15(9):1776-85.
127. Nakase T, Sugimoto M, Sato M et al. Switch of osteonectin and osteopontin mRNA expression in the process of cartilage to bone transition during fracture repair. *Acta Histochem* 1998;100(3):287-95.
128. Stafford HJ, Roberts MT, Oni OO, Gregg P. Localisation of bone –forming cells during fracture healing by osteocalcin immunocytochemistry:an experimental study of rabbit tibia. *J Orthop Res* 1994;12(1):29-39.
129. Giachelli CM, Steitz S. Osteopontin: a versatile regulator of inflammation and biomineralization. *Matrix Biol* 2000;19(7):615-22.
130. Yamazaki M, Nakajima F, Ogasawara A, Moriya H, Majeska RJ, Einhorn TA. Spatial and temporal distribution of CD 44 and osteopontin in fracture callus. *J Bone Joint Surg Br* 1999;81(3): 508-15.
131. Hietaniemi K, Lehto MU, Paavolainen P. Major fibrillar collagens and fibronectin in an experimental nonunion: an immunohistochemical study. *Acta Ortop Scand* 1998; 69(5):545-9.
132. Pauwels F. *Biomechanics of Locomotor Apparatus*. Berlin, Springer-Verlag; 1980.
133. Humphrey JD. Stress, strain and mehanotransduction in cells. *J Biomech Eng* 2001; 123(6):638-41.
134. Carter DR, Beaupre GS, Giori NJ, Helms JA. *Mechanobiology of Skeletal regeneration*. *Clin Ortop* 1998;355S:41-55.
135. Le AX, Miclau T, Hu D, Helms JA. Molecular aspects of healing in stabilized and non-stabilizad fractures. *J Orthop Res* 2001;19(1):78-84.
136. Claes LE, Heigle CA. Magnitudes of local stress and strain along bony surfaces predict the course and type of fracture healing. *J Biomech* 1999;32(3):255-66.

137. Claes LE, Wolf S, Augat P. Mechanical modification of callus healing. *Chirurg* 2000; 71(9):989-94.
138. Claes LE, Heigele CA, Neidlinger-Wilke C et al. Effects of mechanical factors on the fracture healing process. *Clin Orthop* 1998;(355 Suppl):132-47.
139. Hankemeier S, Grassel S, Plenz G, Spiegel HU, Bruckner P, Probst A. Alteration of fracture stability influences chondrogenesis, osteogenesis and immigration of macrophages. *J Orthop Res* 2001;19(4):531-8.
140. Marsh D. Concepts of fracture union, delayed union and nonunion. *Clin Orthop* 1998;355S:S22-S30.
141. Praemer A, Furner S, Rice DP. Musculoskeletal conditions in the United States. Park Ridge, Illinois, The Am Academy of Orth Surgeons 1992;85-124.
142. Hayda RA, Brighton CT, Esterhai JL. Pathophysiology of Delayed Healing. *Clin Orthop* 1998;355S:31-40.
143. Pećina M i sur. *Ortopedija*. Zagreb: Naklada Naprijed; 1996, str. 81-89.
144. Runkel M., Rommens PM. Pseudarthrosen. *Unfallchirurg* 2000;103:51-63.
145. Einhorn TA. Current concepts review. Enhancement of fracture healing. *J Bone Joint Surg* 1995;77-A,6:940-956.
146. Hannouche D, Petite H, Sedel L. Current trends in the enhancement of fracture healing. *J Bone Joint Surg* 2001;83-B:157-64.
147. Connolly JF. Clinical use of marrow osteoprogenitor cells to stimulate osteogenesis. *Clin Orthop* 1998;355S:257-266.
148. Bruder SP, Fox BS. Tissue engineering of bone: cell based strategies. *Clin Orthop* 1999; S367:68-83.
149. Bianco P, Gehron RP. Marrow stromal stem cells. *J Clin Invest* 2000;105:1663-8.
150. Garg NK, Gaur S, Sharm S. Percutaneous autogenous bone marrow grafting in 20 cases of ununited fracture. *Acta Orthp Scand* 1993;64:671-672.
151. Perry CR. Bone repair techniques, bone graft and bone graft substitutes. *Clin Orthop* 1999;(360):71-86.
152. Stevenson S. Enhancement of fracture healing with autogenous and allogenic bone grafts. *Clin Orthop* 1998;355:239-246.
153. Tomford WW, Mankin HJ. Bone banking. Update on methods and materials. *Orthop Clin North Am* 1999;30(4):565-70.
154. Friedlaender GE. Current concepts review. Bone grafts. The basic science rationale for clinical applications. *J Bone Joint Surg* 1987;69-A:786-790.

155. Cornu O, Banse X, Docquier PL, Luckx S, Delloye C. Effect of freeze-drying and gamma irradiation on the mechanical properties of human cancellous bone. *J Orthop Res* 2000; 18(3):426-31.
156. Enneking WF, Campanacci DA. Retrieved human allografts: a clinicopathological study. *J Bone Joint Surg Am* 2001;83-A(7):971-86.
157. Leopold SS, Jacobs JJ, Rosenberg AG. Cancellous allograft in revision total hip arthroplasty. *Clin Orthop* 2000;371:86-97.
158. Stevenson S, Shaffer JW, Goldberg VM. The humoral response to vascular and non vascular allografts of bone. *Clin Orthop* 1996;323:86-95.
159. Kroon FH, Perren SM, van den Hoof A. Behavior of cortical bone grafts under different types of fixation. *Int J Oral Surg* 1977;6(3):131-40.
160. Koshino T, Murase T, Takagi T, Saito T. New bone formation around porous hydroxyapatite wedge implanted in opening wedge high tibial osteotomy in patients with osteoarthritis. *Biomaterials* 2001;22(12):1579-82.
161. Bauer TW, Muschler GF. Bone grafts materials: an overview of the basic science. *Clin Orthop* 2000;317:10-27.
162. Block JE, Thorn MR. Clinical indications of calcium-phosphate biomaterials and related composites for orthopaedic procedures. *Calcif Tissue Int* 2000;66:234-8.
163. Delecrin J., Takahashi S., Gouin F., Passuti N. A synthetic porous ceramic as a bone graft substitute in the surgical management of scoliosis: a prospective randomized study. *Spine* 2000;25:563-9.
164. Solheim E. Growth factors in bone. *Int Orthop* 1998;22(6):410-6.
165. Barnes LG, Kostenuik PJ, Gerstenfeld CJ, Einhorn TA. Perspective: Growth factor regulation of fracture repair. *J Bone and Mineral Res* 1999;14(11):1805-15.
166. Bolander ME. Regulation of fracture repair by growth factors. *Proc Soc Exp Biol Med* 1998;200:165-170.
167. Tatsuyama K, Maezawa Y, Baba H, Imamura Y, Fukuda M. Expression of various growth factors for cell proliferation and cytodifferentiation during fracture repair of bone. *Eur J Histochem* 2000;44:269-278.
168. Rosier RN, Okeefe RJ, Hicks DG. The potential role of transforming growth factor beta in fracture healing. *Clin Orthop* 1998;355S:294-S300.
169. Bostrom MPG, Saleh KJ, Einhorn TA. Osteoinductive growth factors in preclinical fracture and long bone defects models. *Orthop Clin North Am* 1999;30(4):647-58.

170. Nash TJ, Howlett CR, Martin C, Steele J, Johnson KA, Hicklin DJ. Effect of platelet-derived growth factor on tibial osteotomies in rabbits. *Bone* 1994;15:203-208.
171. Heldin CH, Ostman A, Ronstrand L. Signal transduction via platelet-derived growth factor receptors. *Biochim Biophys Acta* 1998;1378:79-113.
172. Kotev-Emeth S, Savion N, Pri-Chen S, Pitaru S. Effect of maturation on the osteogenic response of cultured stromal bone marrow cells to basic fibroblast growth factor. *Bone* 2000;27(6):777-83.
173. Radomsky LM, Thompson AY, Spiro CR, Poser WJ. Potential role of fibroblast growth factor in enhancement of fracture healing. *Clin Orthop* 1998;355S:283-293.
174. Urist MR. Bone: formation by autoinduction. *Science* 1965;150:893-899.
175. Reddi AH. Bone morphogenetic proteins: From basic science to clinical application. *J Bone Joint Surg* 2001;83A,Suppl.1:1-6.
176. Ripamonti U, Duneas N. Tissue morphogenesis and regeneration by bone morphogenetic proteins. *Plast Reconstr Surg* 1998;101:227-39.
177. Cook DS, Salkeld SL, Brinker MR, Wolfe MW, Rugger DC. Use of osteoinductive biomaterial (RhOP-1) in healing large segmental bone defects. *J Orthop Trauma* 1998;12:407-12.
178. Zdeblick TA, Ghanayem AJ, Rapoff AJ. Cervical interbody fusion cages: an animal model with and without bone morphogenetic protein. *Spine* 1998;23:758-65.
179. Arnaud E, De Pollak C, Meunier A. Osteogenesis with coral is increased by BMP and BMC in rat cranioplasty. *Biomaterials* 1999;20:1909-18.
180. Vukicevic S, Stavljevic A, Pecina M. Discovery and clinical applications of bone morphogenetic proteins. *Eur J Clin Chem Clin Biochem* 1995;33:661-71.
181. Johnson EE, Urist MR. Human bone morphogenetic protein allografting for reconstruction of femoral nonunion. *Clin Orthop* 2000;371:61-74.
182. Salkeld LS, Patron PL, Barrack LR, Cook DS. The effect of osteogenic protein-1 on the healing of segmental bone defects treated with autograft or allograft bone. *J Bone Joint Surg* 2001;83-A 6:803-16.
183. Friedlander GE, Perry CR, Cole JD. Osteogenic protein -1 (Bone morphogenetic protein -7) in the treatment of tibial nonunions. *J Bone Joint Surg* 2001;Suppl.1:151-58.
184. Seeherman H. The influence of delivery vehicles and their properties on the repair of segmental defects and fractures with osteogenic factors. *J Bone Joint Surg* 2001;83-A Suppl1:79-81.

185. Buckwalter JA, Grodzinsky AJ. Loading of healing bone, fibrous tissue and muscle: implications for orthopaedic practice. *J Am Acad Orthop Surg* 1999;7(5):291-9.
186. Hsieh YF, Turner CH. Effects of loading frequency on mechanically induced bone formation. *J Bone Miner Res* 2001;16(5):918-24.
187. Wallace AI, Draper ER, Strachan RK, Mc Carthy ID, Huges SP. The vascular response to fracture micromovement. *Clin Orthop* 1994;301:281-90.
188. Kenwright J, Garder T. Mechanical influences on tibial fracture healing. *Clin Orthop* 1998;355S:179-190.
189. Otter MW, McLeod KJ, Rubin CT. Effects of electromagnetic fields in experimental fracture repair. *Clin Orthop* 1998;355S:90-104.
190. Fredericks DC, Nepola JV, Baker JT, Abbott J, Simon B. Effect of pulsed electromagnetic fields on bone healing in a rabbit tibial osteotomy model. *J Orthop Trauma* 2000;14(2):93-100.
191. Trock DH. Electromagnetic fields and magnets: investigational treatment for musculoskeletal disorders. *Rheum Dis Clin North Am* 2000;26:51-62.
192. Scott G, King JB. A prospective double blind trial of electrical capacitive coupling in treatment of nonunion of long bones. *J Bone Joint Surg* 1994;76A:820-6.
193. Nolte PA, van der Krans A, Patka P, Janssen IM, Ryaby JP, Albers GH. Low-intensity pulsed ultrasound in the treatment of nonunions. *J Trauma* 2001;51(4):693-702.
194. Hadjiargyrou M, McLeod K, Ryaby JP, Rubin C. Enhancement of fracture healing by low intensity ultrasound. *Clin Orthop* 1998;355S:216-9.
195. Rubin C, Bolander M, Ryaby JP, Hadjiargyrou M. Current concepts review, The use of low-intensity ultrasound to accelerate the healing of fractures. *J Bone Joint Surg* 2001; 83A: 259-270.
196. Anderson WF. Human gene therapy. *Nature* 1998;392:25-30.
197. Evans CH, Robinson PD. Current concepts review: Possible orthopaedic applications of gene therapy. *J Bone Joint Surg* 1995;77A:1103-1114.
198. Baltzer AWA, Latterman C, Whalen JD, Ghivizzani S. Potential role of direct adenoviral gene transfer in enhancing fracture repair. *Clin Orthop* 2000;379S:120-125.
199. Goldstein SA. In vivo nonviral delivery factors to enhance bone repair. *Clin Orthop* 2000; 379S:113-119.
200. Feighan JE, Davy D, Prewett AB, Stevenson S. Induction of bone by demineralized bone matrix gel: A study in rat femoral defects model. *J Orthop Res* 1995;13:881-891.

201. Oakes DA, Lieberman JR. Osteoinductive applications of regional gene therapy. *Clin Orthop* 2000;379S:101-112.
202. Ollier L. *Traite experimental et clinique de la regeneration des os et de la production artificielle du tissu osseux*. Paris, Masson and Fils;1867.
203. Morpurgo B. Die Vita Propria der Zellen des Periostes. *Virchows Arch* 1899;157:172.
204. Burman MS, Urmansky M. An experimental study on free periosteal transplants wrapped around tendon. *J Bone Joint Surg* 1930;12:579.
205. Cohen J, Lacroix P. Bone and cartilage formation by periosteum: Assay of experimental autogenous grafts. *J Bone Joint Surg* 1955;37A:717.
206. Weng D, Hurzeler MB, Quinones CR, Ohlms A, Caffesse RG. Contribution of the periosteum to bone formation in guided bone regeneration. A study in monkeys. *Clin Oral Implants Res* 2000;11(6):546-54.
207. Jaroma HJ, Ritsila VA. Behavior of cancellous bone graft with and without periosteal isolation in striated muscle. *Scand J Plast Reconstr Surg* 1988;22:47-51.
208. Ritsila V, Alhopuro S, Rintala A. Bone formation with free periosteum. *Scand J Plast Reconstr Surg* 1972;6:51-56.
209. Poussa M, Ritsila V. The osteogenic capacity of free periosteal and osteoperiosteal grafts. *Acta Orthop Scand* 1979;50:491-499.
210. Reynders P, Becker JH, Broos P. Osteogenic ability of free periosteal autografts in tibial fractures with severe soft tissue damage: an experimental study. *J Orthop Trauma* 1999;13(2):121-8.
211. Zucman J, Maurer P, Brbesson C. The effect of autografts of bone and periosteum in recent diaphyseal fractures. *J Bone Joint Surg* 1968;50B,(2):409-422.
212. Lee FYI, Hazan EJ, Gebhardt MC, Mankin HJ. Experimental model for allograft incorporation and allograft fracture repair. *J Orthop Res* 2000;18(2):303-306.
213. Finley JM, Acland RD, Wood MB. Revascularized periosteal grafts- a new method to produce functional new bone without bone grafting. *J Plast Reconstr Surg* 1978;61(1):1-6.
214. Canalis FR, Burstein FD. Osteogenesis in vascularized periosteum. *Acta Otolaryngol* 1985;11:511-16.
215. Romana MC, Masquelet AC. Vascularized periosteum associated with cancellous bone graft: An experimental study. *J Plast Reconstr Surg* 1990;85(4):587-92.
216. Skoog T. The use of periosteal flaps in the repair of clefts of the primary palate. *J Cleft Palate* 1965;2:332-339.

217. Sakai K, Doi K, Kawai S. Free vascularized thin corticoperiosteal grafts. *J Plast Reconstr Surg* 1988;83(2):290-298.
218. Raphael B, Morand B, Bettega G, Lesne V, Lesne C, Lebeau J. Bilateral labio-maxillo-palatal clefts. Therapeutic evaluation. *Rev Stomatol Chir Maxillofac* 2001;102(3-4):182-9.
219. O'Driscoll SW. Technical considerations in periosteal grafting for osteochondral injuries. *Clin Sports Med* 2001;20(2):379-402.
220. Karnezis IA. Biomechanical considerations in «biological» femoral osteosynthesis: an experimental study «bridging» and «wave» plating techniques. *Arch Orthop Trauma Surg* 2000;120(5-6):272-5.
221. Krackhardt T, Eingartner C, Weise K. Basic principles and methods of conservative fracture treatment. *Unfallchirurg* 2001;104(10):998-1007.
222. Browner BD, Alberta FG, Mastella DJ. A new era in orthopedic trauma care. *Surg Clin North Am* 1999;79(6):1431-48.
223. Sarmineto A, Latta LL. Functional fracture bracing manual. Lippincott Williams and Wilkins; 2002.
224. Karladani AH, Granhed H, Karrholm J, Styf J. The influence of fracture etiology and type on fracture healing : a review of 104 consecutive tibial shaft fractures. *Arch Orthop Trauma Surg* 2001;121(6):325-8.
225. Ruedi TP, Murphy WM. AO principles of fracture management. Stuttgart /New York , Thieme; 2000.
226. Krettek C, Schandlmaier P, Miclau T, Tscherne H. Minimally invasive percutaneous plate osteosynthesis (MIPPO) using the DCS in proximal and distal femoral fractures. *Injury* 1997;28,Sppl(1):A20-30.
227. Collings CA, Sanders RW. Percutaneous Plating in the lower Extremity. *J Am Academy Orthop Surg* 2000;8 (4):211-216.
228. Weller S, Hierholzer G. Die Platten-osteosynthese. *OP-Journal* 1997;3(13).
229. Perren SM. AO Scientific Supplement to Injury deals with the different implant materials used in treatment of locomotor trauma and disease. *Injury* 2000;31Suppl:4.
230. Perren SM. The biomechanics and biology of internal fixation using plates and nails. *Orthopedics* 1989;12(1):21-34.
231. Miclau R, Martin RE. The evolution of modern plate osteosynthesis. *Injury* 1997;28Suppl:3-6.

232. Borgeaud M, Cordey J, Leyvraz PE, Perren SM. Mechanical analysis of the bone to plate interface of the LC-DCP and of the PC-FIX on human femora. *Injury* 2000;31Suppl3:29-36
233. Stoffel K, Klaue K, Perren SM. Functional load of plates in fracture fixation in vivo and its correlate in bone healing. *Injury* 2000;31 Suppl 2:B37-50.
234. Klaue K, Fengels I, Perren SM. Long-term effects of plate osteosynthesis : comparison of four different plates. *Injury* 2000;31 Suppl 2:B51-62.
235. Terjensen T. Plate fixation of tibial fractures in the rabbit. Corelation of bone strenght with duration of fixation. *Acta Orthop Scand* 1984;55(4):452-6.
236. Fernandez DellOca AA, Tepic S, Frigg R, Meisser A, Haas N, Perren SM. Treating forearm fractures usin an internal fixator: a prospective study. *Clin Orthop* 2001; (389):196-205.
237. Kuntscher G. Die marknagelung von knochenbruchen. *Arch Klin Chir* 1940;200:443.
238. Winquist RA, Hansen STJr, Clawson DK. Closed intramedullary nailing of femoral fractures : A report of five hundred twenty cases. *J Bone Joint Surg* 2001; 83A(12):1912
239. Krettek C. Principles of intramedullary fracture stabilization. *Unfallchirurg* 2001; 104(7):639-51.
240. Runkel M, Wenda K, Ritter G, Rahn B, Perren SM. Bone healing after unreamed intramedullary nailing. *Unfallchirurg* 1994;97(1):1-7.
241. Brumback RJ, Virkus WW. Intramedullary nailing of the femur:reamed versus nonreamed. *J Am Acad Orthop Surg* 2000;8(2):83-90.
242. Hupel TM, Aksenov SA, Schemitsch EH. Effect of limited and standard reaming on cortical bone blood flow and early strenght of union following segmental fracture. *J Orthop Trauma* 1998;12(6):400-6 .
243. Bhandari M, Guyatt GH, Tong D, Adili A, Shaughnessy SG. Reamed versus nonreamed intramedullary nailing of lower extremity long bonr fractures: a systematic overview and meta-analysis *J Orthop Trauma* 2000;14(1):2-9.
244. Fernandez A. *Modular External Fixation in Emergency using the A.O. Tubular System*. Montevideo, Uruguay: Editorial Mar Adentro; 1991.
245. Johnson AL, DeCamp CE. External skeletal fixation. Linear fixators. *Vet Clin North Am Small Anim Pract* 1999;29(5):1135-52.
246. Moroni A, Toksvig-Larsen S, Maltarello MC, Orienti L, Stea S, Giannini S. Acomparision of hydroxyapatite-coated, titanium-coated and uncoated tapered

- external-fixation pins. An in vivo study in sheep. *J Bone Joint Surg* 1998;80A(4):547-54.
247. Terjesen T, Johnson E. Effects of fixation stiffness on fracture healing. External fixation of tibial osteotomy in rabbit. *Acta Orthop Scand* 1986;57(2):146-8.
248. Hente R, Cordey J, Rahn BA, Maghsudi M, von Gumpfenberg S, Perren SM. Fracture healing of the sheep tibia treated using a unilateral external fixator. Comparison of static and dynamic fixation. *Injury* 1999;30 Suppl 1:44-51.
249. Larsson S, Kim W, Caha VL, Egger EL, Inoue N, Chao EY. Effect of early axial dynamization on tibial bone healing: a study in dogs. *Clin Orthop* 2001;388:240-51.
250. Ilizarov GA, Ledayev VI, Shtin VP. Experimental studies of bone lengthening. *Exp Khir Anesth* 1969;14(6):3.
251. Catagni MA, Malzev V, Kirienko A. Ilizarov aparat prednosti novih konstrukcija. Liječenje prijeloma, pseudartroza, produživanja, korekcije deformiteta. Zagreb: ASAMI Croatia; 1995.
252. Liu Z, Luyten FP, Lammens J, Dequeker J. Molecular signaling in bone fracture healing and distraction osteogenesis. *Histol Histopathol* 1999;14(2):587-95.
253. Pavolini B, Maritato M, Turelli, D Arienzo M. The Ilizarov fixator in trauma: a 10-year experience. *J Orthop Sci* 2000;5(2):108-13.
254. Erben RG. Embedding of bone samples in methylmethacrylate: an improved method suitable for bone histomorphometry, histochemistry and immunohistochemistry. *J Histochem Cytochem* 1997;45(2):307-13.
255. Cook SD, Baffes GC, Wolfe MW, Sampath TK, Ruger DC, Whitecloud TS. The effect of recombinant human osteogenic protein-1 on healing of large segmental bone defects. *J Bone Joint Surg* 1994;76:827-38.
256. Cook SD, Baffes GC, Wolfe MW, Sampath TK, Ruger DC. Recombinant human bone morphogenetic protein-7 induces healing in canine long-bone segmental defect model. *Clin Orthop* 1994;301:302-12.
257. Cook SD, Salkeld SL, Brinker MR, Wolfe MW, Rueger DC. Use of an osteoinductive biomaterial (rhOP-1) in healing large segmental bone defects. *J Orthop Trauma* 1998;12:407-12.
258. Zoričić S, Bobinac D, Lah B i sur. Study of the healing process after transplantation of pasteurized bone grafts in rabbits. *Acta Medica Okayama* 2002 (in press)
259. Balen M. Bilten o sigurnosti cestovnog prometa. Ministarstvo unutarnjih poslova Republike Hrvatske, 1999.

260. Paley D, Maar DC. Ilizarov bone transport treatment for tibial defects. *J Orthop Trauma* 2000;14(2):76-85.
261. Ueno T, Kagawa T, Mizukawa N, Nakamura H, Sugahara T, Yamamoto T. Cellular origin of endochondral ossification from grafted periosteum. *Anat Rec* 2001;264(4):348-57.
262. Rintala AE, Ranta R. Periosteal flaps and grafts in primary cleft repair: a follow-up study. *J Plast Reconstr Surg* 1989;83(1):17-22.
263. Ritsila V, Alhopuro S. Reconstruction of experimental tracheal cartilage defects with free periosteum. *Scand J Plast Reconstr Surg* 1973;7:116-119.
264. Ito Y, Fitzsimmons JS, Sanyal A, Mello MA, Mukherjee N, O'Driscoll SW. Localization of chondrocyte precursors in periosteum. *Osteoarthritis Cartilage* 2001;9(3):215-23.
265. King KF. Periosteal pedicle grafting in dogs. *J Bone Joint Surg* 1976;58-B(1):117-121.
266. Vogelin E, Brekke JH, Jones NF. Heterotopic and orthotopic bone formation with vascularised periosteal flap, a matrix and rh-BMP-2 (bone morphogenetic protein) in the rat model. *Mund Kiefer Gesichtschir* 2000;2:S454-8.
267. Wildenberg FA, Goris RJ, Tutein MB. Free revascularised periosteum transplantation: an experimental study. *Br J Plast Surg Br* 1984;37:226-235.
268. Camilli JA, Penteadó CV. Bone formation by vascularized periosteal and osteoperiosteal grafts. *Arch Orthop Trauma Surg* 1994;114:18-14.
269. Crock JG, Morrison WA. A vascularised periosteal flap: anatomical study. *Br J Plast Surg* 1992;45:474-478.
270. Penteadó CV, Masquelet, Romana MC, Chevrel JP. Periosteal flaps: anatomical bases of site of elevation. *Surg Radiol Anat* 1990;12:3-7.
271. Brownlow HC, Reed A, Joyner C, Simpson AH. Anatomical effects of periosteal elevation. *J Orthop Res* 2000;18(3):5000-2.
272. Morand B, Bettega G, Rebeau J, Raphael B. Transplantation of the tibial periosteum. Harvesting technics. *Rev Stomal Chir Maxillofac* 2001;102(3-4):201-5.
273. Uddstromer L, Ritsila V. Osteogenic capacities of periosteal grafts. *Scand J Plast Reconstr Surg* 1978;12:207.
274. Waris P. Torsional strenght of cortical and cancellous bone grafts after rigid plate fixation. *Acta Orthop Scand* 1981;52:249-255.

275. Albrektsson T. In vivo studies of bone grafts. The possibility of vascular anastomoses in healing bone. *Acta Orthop Scand* 1980;51:9-17.
276. Takato T, Harii K, Nakatsuka T, Kazuki U, Ootake T. Vascularized Periosteal grafts: An experimental study using two different forms of tibial periosteum in rabbits. *J Plast Reconstr Surg* 1986;78(4): 489-497.
277. Puckett CL, Hurvitz JS, Metzler MH, Silver D. Bone formation by revascularized periosteal and bone grafts, compared with traditional bone grafts. *J Plast Reconstr Surg* 1979;64(3):361-365.
278. Landry PS, Marino AA, Sadasivan KK, Albright JA. Bone Injury Response *Clin Orthop* 1996;332:260-273.
279. Ozaki A, Tsunoda M, Kinoshita S, Saura R. Role of fracture hematoma and periosteum during fracture healing in rats: interaction of fracture hematoma and periosteum in the initial step of the healing process. *J Orthop Sci* 2000;5(1):64-70.
280. Trueta J. The role of the vessels in osteogenesis *J Bone Joint Surg* 1963;45B:402.
281. Takato T, Harii K, Nakatsuka T. Osteogenic capacity of vascularised periosteum: experimental study using rib periosteum in rabbits. *Br J Plast Surg* 1988;41:528-532.
282. Svinland O, Nordsletten L, Reikeras O, Skjeldal S. Periosteal response to transient ischemia. *Acta Orthop Scand* 1995;66(5):468-72.
283. Ishida H, Tamai S, Yajima H, Inoue K, Ohgushi H, Dohi Y. Histologic and biochemical analysis of osteogenic capacity of vascularized periosteum. *J Plast Reconstr Surg* 1996;97(3):512-8.
284. Cullen DM, Smith RT, Akhter MP. Time course for bone formation with long-term external mechanical loading. *J Appl Physiol* 2000;88(6):1943-8.
285. Paavolainen P, Karaharju E, Slatis P, Waris P. Radiographic evaluation of fracture healing after rigid plate fixation. *Acta Radiol Diagnosis* 1981;22(6):697-702.
286. Wade R, Richardson J. Outcome in fracture healing: a review. *Injury* 2001;32(2):109-14.
287. Hertel R, Gerber A, Schlegel U, Cordey J, Ruegsegger P, Rahn BA. Cancellous bone graft for skeletal reconstruction Muscular versus periosteal bed-Preliminary report. *Injury* 1994;25(Suppl):59-70.

8. ŽIVOTOPIS

Mr. sc. Veljko Šantić, dr. med.

specijalist ortoped

Datum i mjesto rođenja

11. studeni 1961., Pula

Školovanje

1976.-1978. Prva gimnazija u Rijeci

1978.-1980. Centar usmjerenog obrazovanja ekonomskih, upravnih, informatičkih i matematičkih kadrova u Rijeci

1980.-1987. Medicinski fakultet Sveučilišta u Rijeci, diplomirao 21. svibnja 1987. godine

1988.-1990. Poslijediplomski studij iz Kliničke patofiziologije

1993.-1997. Specijalizacija iz ortopedije na Klinici za ortopediju Lovran Medicinskog fakulteta Sveučilišta u Rijeci (16. lipnja 1997. u Zagrebu položio specijalistički ispit pri Ministarstvu zdravstva Republike Hrvatske)

Zaposlenje

1987.-1988. Dom zdravlja Rijeka, pripravnički staž; 24. studenog 1988. godine položio državni stručni ispit za samostalan rad na poslovima doktora medicine,

1989.-1992. Dom zdravlja Rijeka, liječnik opće prakse

od 1992. Klinika za ortopediju Lovran Medicinskog fakulteta Sveučilišta u Rijeci.

Akademski stupanj

Magistar medicinskih znanosti (magistarski rad obranio 15. travnja 1994. godine)

Članstvo u strukovnim udruženjima

Hrvatski liječnički zbor (od 1987.)

Hrvatska liječnička komora (od 1996.)

Hrvatsko ortopedsko društvo (od 1997.)

New York Academy of Sciences (od 2000.)

Nastavna djelatnost

Izvođenje dodiplomske nastave u obliku vježbi iz ortopedije za studente opće medicine

Sudjelovanje u nastavi elektivnog predmeta «Sportske ozljede lokomotornog aparata»

Nagrade i priznanja

Priznanje HLZ za iznimni doprinos u Domovinskom ratu (12.prosinac 1992.)
Spomenica Domovinskog rata (odlukom Predsjednika Republike dr. Franje Tuđmana od 15.veljače 1995.godine)

Ostale djelatnosti

1996., 1. simpozij «Nogomet i medicina», Opatija, tajnik i član Organizacijskog odbora Simpozija
1998., AO Course, Principles of operative fracture treatment, Zagreb, 22.-24.svibnja 1998., demonstrator i instruktor liječenja prijeloma unutarnjom fiksacijom.
1998., 2. simpozij «Sport i medicina», Opatija, 16.-17. listopada 1998., tajnik i član Organizacijskog odbora Simpozija

Publikacije

1. Kvalifikacijski rad

Šantić V. Hepatitis B i multipla skleroza, Magistarski rad, Medicinski fakultet Sveučilišta u Rijeci, 1994.

2. Znanstveni radovi

a) znanstveni rad objavljen u časopisu citiranom u tercijarnim publikacijama

Nemec B, Šantić V, Matovinović D, Gulan G. War wounds to the foot. Milit Med 2000;165(1):18-20.

b) znanstvena kongresna priopćenja

1. Šantić V, Sepčić J, Rukavina D, Materljan E. Viral Hepatitis, type B and multiple sclerosis. Period biol 1990;92(Supp3):91.
2. Marić I, Zoričić S, Bobinac D, Nemec B, Šantić V. Tartarat rezistentna kisela fosfataza - biokemijski i histokemijski pokazatelj aktivnosti osteoklasta. Reumatizam 1997;45:51.
3. Zoričić S, Marić I, Bobinac D, Nemec B, Šantić V. Građa osteofita glave femura u čovjeka Reumatizam 1997;45:52.
4. Zoričić S, Marić I, Bobinac D, Šantić V. Human osteophytes produce BMP-3 and BMP-7. First european conference on bone morphogenetic proteins 1998, str.39.

3. Stručni radovi

a) stručni rad u časopisu

Šantić V, Sepčić J, Milohanović S. Patofiziologija idiopatskog facijalnog hemispazmusa. Acta Fac Med Flumin 1987;12(1-4):58-63.

b) stručna kongresna priopćenja

1. Nemeč B, Matovinović D, Legović D, Šantić V. Proksimalna osteotomija tibije u varus artroza koljena. Reumatizam 1994;41:109.
2. Nemeč B, Matovinović D, Mihelić R, Šantić V. Rani rezultati nakon ugradnje kinematičke endoproteze koljena. Reumatizam 1994;41:111.
3. Matovinović D, Nemeč B, Šantić V, Legović D. Rezultati ugradnje totalne proteze kuka u bolesnika sa reumatoidnim artritismom. Reumatizam 1994;41:112.
4. Nemeč B, Šantić V, Matovinović D. Rehabilitacija nakon zatvorene-artroskopske rekonstrukcije prednje ukrižene sveze ligamentom patele. I. kongres fizikalne medicine i rehabilitacije, 1996.
5. Nemeč B, Rubinić D, Lah B, Šantić V, Matovinović D. Liječenje ratnih ozljeda stopala. Kongres Hrvatskog udruženja ortopeda i traumatologa, 1996.
6. Nemeč B, Rubinić D, Mihelić R, Matovinović D, Šantić V. Rezultati zamjene koljenskog zgloba cementiranom endoprotezom. Kongres hrvatskog udruženja ortopeda i traumatologa, 1996.
7. Šantić V, Mihelić R, Nemeč B, Matovinović D. Artroskopski asistirana osteosinteza kondila tibije. IV. Hrvatski kongres endoskopske kirurgije s međunarodnim sudjelovanjem, 1997.
8. Mihelić R, Šantić V, Nemeč B, Matovinović D. Indikacije za artroskopiju ramena. IV. Hrvatski kongres endoskopske kirurgije s međunarodnim sudjelovanjem, 1997.

Nastavni tekst

Šantić V. Monografija "Športska medicina", 6.7. Ozljede potkoljenice i gležnja, Poslijediplomski studiji iz športske medicine HOO