

# Djelovanje fokusiranog i radijalnog udarnog vala na cijeljenje koštanih prijeloma i okolnih mekih tkiva u štakora

---

**Avancini-Dobrović, Viviana**

**Doctoral thesis / Disertacija**

**2014**

*Degree Grantor / Ustanova koja je dodijelila akademski / stručni stupanj:* **University of Rijeka, Faculty of Medicine / Sveučilište u Rijeci, Medicinski fakultet**

*Permanent link / Trajna poveznica:* <https://um.nsk.hr/um:nbn:hr:188:312712>

*Rights / Prava:* [Attribution-NonCommercial-NoDerivatives 4.0 International/Imenovanje-Nekomercijalno-Bez prerada 4.0 međunarodna](#)

*Download date / Datum preuzimanja:* **2025-03-15**



*Repository / Repozitorij:*

[Repository of the University of Rijeka Library - SVKRI Repository](#)



**SVEUČILIŠTE U RIJECI  
MEDICINSKI FAKULTET**

**Viviana Avancini – Dobrović**

**DJELOVANJE FOKUSIRANOG I RADIJALNOG  
UDARNOG VALA NA CIJELJENJE KOŠTANIH  
PRIJELOMA I OKOLNIH MEKIH TKIVA U  
ŠTAKORA**

**Doktorski rad**

**Rijeka, 2013.**

**SVEUČILIŠTE U RIJECI  
MEDICINSKI FAKULTET**

**Viviana Avancini – Dobrović**

**DJELOVANJE FOKUSIRANOG I RADIJALNOG  
UDARNOG VALA NA CIJELJENJE KOŠTANIH  
PRIJELOMA I OKOLNIH MEKIH TKIVA U  
ŠTAKORA**

**Doktorski rad**

**Rijeka, 2013.**

Mentori rada: prof. dr. sc. Tea Schnurrer-Luke Vrbanić, dr. med.

prof. dr. sc. Dragica Bobinac, dr. med.

Doktorski rad obranjen je dana \_\_\_\_\_ na Medicinskom  
fakultetu Sveučilišta u Rijeci, pred povjerenstvom u sastavu:

1. \_\_\_\_\_

2. \_\_\_\_\_

3. \_\_\_\_\_

Rad ima \_\_\_\_\_ listova

UDK:

## **PREDGOVOR**

Najiskrenije se zahvaljujem mojim mentorima prof. dr. sc. Dragici Bobinac i prof. dr. sc. Tei Schnurrer-Luke Vrbanić na dragocijenim savjetima i ustrajnoj pomoći pri izradi doktorskog rada.

Zahvaljujem svim djelatnicima Zavoda za anatomiju Medicinskog fakulteta u Rijeci bez čije pomoći ovaj rad ne bi bilo moguće izraditi. Također se zahvaljujem svim dragim prijateljima i kolegama na iskrenoj podršci i korisnom savjetima.

Veliku zahvalnost dugujem mojoj obitelji na podršci, strpljenju i razumijevanju.

## **SAŽETAK**

### **Uvod**

Terapija udarnim valom (engl. extracorporeal shock wave therapy, ESWT) pronašla je svoje mjesto u liječenju raznih bolesti lokomotornog sustava, kao što su: akutni prijelom, ne zacjeljujući prijelom, kronični tendinitis i pseudoartroza. Fokusirani udarni val (engl. focused extracorporeal shock wave, fESW) omogućuje maksimalnu energiju u terapijskoj zoni kao i mogućnost podešavanja dubine penetracije. Radijalni udarni val (engl. radial extracorporeal shock wave, rESW) najviše djeluje na površna tkiva, a energija opada sa udaljenošću od aplikatora.

### **Cilj istraživanja**

Cilj je bio analizirati kvalitetu tkiva tijekom cijeljenja kosti, mišića i tetive te ispitati razliku u učinkovitosti primjene radijalnog i fokusiranog udarnog vala na cijeljenje.

### **Materijal i metode**

Istraživanje je provedeno na 84 Wistar štakora, ženskog roda, podijeljenih u fESWT skupinu (n=36), rESWT skupinu (n=36) i kontrolnu skupinu (n=12). Životinje su tretirane fESW različite gustoće energije te rESW različitog pritiska. U imunohistokemijskoj analizi kalusa korištena su poliklonalna zečja protutijela: anti - BMP - 7, anti - GDF - 5 i anti - VGF - A, a u analizi tetive korišteno je anti - VGF - A protutijelo. Površina poprečnog presjeka kalusnih tkiva mjerena je metodom histomorfometrije.

### **Rezultati**

U ESWT skupini nađena je veća površina koštanih gredica u odnosu na kontrolu. Post-hoc analizom utvrđena je najveća površina poprečnog presjeka (PPP) koštanih gredica ( $1.7 \text{ mm}^2$ ), a najmanja površina hrskavice ( $0.04 \text{ mm}^2$ ), u rESWT skupini 22. dan. Histološka analiza oporavka mišića upućuje na dobru organizaciju mišićnih vlakana 15. dan cijeljenja rESW i 22.

dan cijeljenja fESW. Tijekom cijeljenja tetive se 15. dan cijeljenja rESW opaža značajno umnažanje kolagenih vlakana, kakvo se vidi 22. dan cijeljenja fESW. Djelovanjem na kost štakora rESW utvrđen je najveći postotak VEGF - A pozitivnih vaskularnih prostora i BMP - 7 pozitivnih fibrocita/fibroblasta 15. dan cijeljenja. Imunohistokemijskom analizom tetive štakora nađena je najveća ekspresija VEGF - A pozitivnih vaskularnih prostora 15. dan cijeljenja rESW.

### **Zaključak**

Reparacija koštanog prijeloma duge kosti je poboljšana u ESWT grupi. Usporedbom između fESW i rESW utvrđeno je da rESW jače stimulira procese okoštavanja kalusa nego fESW. rESW se pokazao najučinkovitijim u procesu cijeljenja prijeloma trupa fibule štakora te u poticanju oporavka m. peroneusa i patelarne tetive.

**Ključne riječi:** Cijeljenje kosti; Prijelom fibule; Štakori; Udarni val.

## **SUMMARY**

### **Background**

Extracorporeal shock wave therapy (ESWT) has found its place in the medical treatment of various diseases of the locomotor system such as: acute fracture, nonunion, chronic tendinitis and pseudoarthrosis. Focused ESWT (fESWT) enables maximum energy in the therapeutic zone and depth of penetration can be adjusted. Radial, unfocused pressure shock wave therapy (rESWT) is the most efficient on the superficial tissues, and its energy decreases by the distance of the applicator.

### **Aim**

The aim was to analyze the quality of the tissue during healing of the bone, muscle and tendon, and to examine the difference in the effectiveness of the application of rESW and fESW on healing.

### **Materials and methods**

For the purpose of this investigation 84 female Wistar rats were divided in fESWT group (n=36), rESWT group (n=36) and controls (n=12). Animals were treated with fESW of the different density of energy and rESW with different pressures. In immunohistochemical analysis of the callus, rabbit polyclonal antibodies: anti - BMP - 7, anti - GDF - 5 and anti - VGF - A were used, and in the analysis of the tendon anti - VGF - A antibody was used. Cross-sectional area (CSA) of the tissues in the callus was measured by histomorphometry.

### **Results**

ESWT group had the largest CSA of the bone trabeculae compared to controls. Post-hoc analyses revealed the largest CSA of the bone trabeculae ( $1.7 \text{ mm}^2$ ) and the smallest CSA of the cartilage ( $0.04 \text{ mm}^2$ ) at 22<sup>nd</sup> day of the rESWT group. Histological analyses of muscle recovery points to a good organization of muscle fibers on the 15<sup>th</sup> day of the healing by the rESW and on



the 22<sup>nd</sup> day of the healing by the fESW. During tendon healing, significant amplification of collagen fibers was observed on the 15<sup>th</sup> day by the rESW healing, as seen on the 22<sup>nd</sup> day by the fESW healing. By acting on bone with rESW, the highest percentage of the VEGF - A positive vascular space and BMP - 7 positive fibrocyte / fibroblast was found on 15<sup>th</sup> day of healing. Immunohistochemical analysis of the rat's tendon revealed the highest expression of the VEGF - A positive vascular spaces on 15<sup>th</sup> day of the healing by rESW.

### **Conclusion**

Long bone fracture repair is enhanced in ESWT group. Comparison between fESW and rESW suggests that rESW strongly stimulates processes of the callus ossification than fESW. rESW is the most effective during process of healing of fractures of the rat's fibula and in stimulating recovery of the m. peroneus and patellar tendon.

**Key words:** Bone fracture healing; Fibula fracture; Rats; Shock wave

## SADRŽAJ:

1. UVOD.....	1
1.1. STVARANJE KOŠTANOG TKIVA I KOŠTANO CIJELJENJE.....	2
1.2. CIJELJENJE MIŠIĆA I TETIVA.....	25
1.3. UDARNI VAL.....	28
2. CILJ ISTRAŽIVANJA .....	46
3. MATERIJAL I METODE.....	47
3.1. MATERIJAL.....	47
3.2. METODE.....	48
3.2.1. UDARNI VAL.....	48
3.2.2. PRIPREMANJE UZORKA.....	48
3.2.3. HISTOLOŠKA BOJANJA.....	49
3.2.4. HISTOMORFOMETRIJSKA ANALIZA.....	50
3.2.5. IMUNOHISTOKEMIJSKA ANALIZA.....	50
3.3. ETIČKI ASPEKTI ISTRAŽIVANJA.....	51
3.4. STATISTIČKA OBRADA PODATAKA.....	51
4. REZULTATI.....	52
4.1. HISTOMORFOMETRIJSKA ANALIZA CIJELJENJA KOSTI.....	52
4.2. HISTOLOŠKE PROMJENE TIJEKOM CIJELJENJA MIŠIĆA I TETIVE.....	58

4.3. IMUNOHISTOKEMIJSKA ANALIZA CIJELJENJA FIBULE ŠTAKORA .....	59
4.4. IMUNOHISTOKEMIJSKA ANALIZA CIJELJENJA TETIVE.....	69
5. RASPRAVA.....	73
5.1. UDARNI VAL I CIJELJENJE KOSTI.....	73
5.2. TERAPIJSKE MOGUĆNOSTI RADIJALNOG UDARNOG VALA .....	77
5.3. TERAPIJSKE MOGUĆNOSTI FOKUSIRANOG UDARNOG VALA.....	78
5.4. UTJECAJ UDARNOG VALA NA CIJELJENJE MIŠIĆA I TETIVE.....	80
6. ZAKLJUČCI.....	82
7. LITERATURA.....	84

## 1.UVOD

70-tih godina dvadesetog stoljeća počeo se uspješno upotrebljavati udarni val sa svrhom litotripsije, dakle, u neoperativnom razbijanju urinarnih kamenaca, poznat po nazivu „*Extracorporeal shockwave lithotripsy- ESWL*“. Kasnije se počeo upotrebljavati također za razbijanje žučnih i salivarnih kamenaca. Glavna uloga udarnog vala bila je ciljano uništiti kamence u organizmu, bez štetnog djelovanja na okolna tkiva. Tijekom kasnih osamdesetih godina udarni val – *ESWT, Extracorporeal shockwave therapy*, počeo se primjenjivati u liječenju raznih kroničnih stanja na mekim tkivima lokomotornog sustava, kao što su kronični sindromi prenaprezanja, ponajprije na tendinopatije, sa ili bez kalcificirajućih depozita. 1992. god. Dahmen je prvi opisao udarni val u liječenju kalcificirajućih tendinopatija (1).

Ovisno o načinu stvaranja udarnog vala razlikujemo dvije vrste udarnih valova: fokusirani – *fESWT* (engl. *focused extracorporeal shockwave therapy*) i radijalni – *rESWT* (engl. *radial extracorporeal shockwave therapy*) udarni val.

Za razliku od jasnog mehanizma destrukcije urolita, do danas točan mehanizam djelovanja udarnog vala na koštano cijeljenje i meka tkiva lokomotornog sustava nije potpuno jasan i još je u fazi eksperimentalnih istraživanja sa često kontradiktornim rezultatima. Najčešće spominjani biološki učinci jesu reaktivna hiperemija, angiogeneza, stimulacija fibroblasta, tenocita, osteoblasta i hondrocita, te mehanizam mehanodestrukcije (1,2). Istraživanja su se provodila većinom sa fokusiranim oblikom udarnog vala, izborom raznolikih fizikalnih parametara vala. Rezultati djelovanja radijalnog udarnog vala istraživani su sporadično.

## 1.1. STVARANJE KOŠTANOG TKIVA I KOŠTANO CIJELJENJE

Kost je dinamično tkivo koje se tijekom života neprestano pregrađuje. Uloga koštanog sustava u organizmu vrlo je važna: daje tijelu oblik i potporu, zajedno sa mišićnim tkivom omogućava kretanje, štiti vitalne organe, rezervoar je mnogih kemijskih tvari nužnih za normalno funkcioniranje organizma (poput iona kalcija i fosfora). Zbog specifičnosti u svojoj građi koštano tkivo se odlikuje čvrstoćom i tvrdoćom te složenom arhitekturom. Ono može odoljeti različitim mehaničkim opterećenjima, tlačnim i vlačnim silama, torziji, savijanju i smicanju, a hrskavično tkivo ima veću sposobnost pružanja otpora stresu.

Koštano tkivo izgrađeno je od stanica i puno veće mase tvrde, mineralizirane međustanične tvari- *matriksa*, koja je odgovorna za sve funkcionalne značajke koštanog tkiva kao potpornog tkiva. Koštano tkivo sadrži tri vrste stanica: osteoblaste, osteocite i osteoklaste.

***Osteoblasti*** nastaju iz vezivne strome. Potječu od osteoprogenitorskih stanica iz koštane srži. To su mononuklearne stanice koje nemaju sposobnost dijeljenja, ali stvaraju oko sebe međustaničnu tvar. Uvijek su smješteni na površini koštanog tkiva, poredani u jednoslojnom nizu, poput stanica jednoslojnog epitela. Sadrže koštani izoenzim alkalne fosfataze, receptore za parathormon (PTH) i vitamin D3 (1,25-dihidroksikolekalciferol). Nakon obavljene funkcije osteoklasta, osteoblasti se smještaju na površini koštane gredice. U šupljinu na površini kosti koja je nastala resorptivnom aktivnošću osteoklasta, osteoblasti sintetiziraju nove organske sastojke međustanične koštane tvari: kolagen tipa I, proteoglikane i glikoproteine. Izlučuju i osteonektin i osteokalcin koji su važni u procesu mineralizacije koštanog matriksa. Tijekom procesa sinteze koštanog matriksa, osteoblasti su kubičnog ili prizmatičnog oblika, izrazito bazofilne citoplazme s velikom koncentracijom alkalne fosfataze. Smanjenjem njihove aktivnosti, opada bazofilija citoplazme i smanjuje se količina alkalne fosfataze. Funkcijom

osteoblasta nastaje sloj novog još neovapnjelog matriksa koji se naziva *osteoid*. Osteoid se postepeno mineralizira odlaganjem kalcijevih soli (3).

Kada se osteoblast potpuno okruži tek izlučenim matriksom postaje *osteocit*. Osteociti su najbrojnije stanice koštanog tkiva. Osteociti su izdužene i spljoštene stanice, oblika poput koštica bundeve, s brojnim dugačkim, citoplazmatskim izdancima, a nalaze se u malim šupljinama unutar mineralizirane koštane međustanične tvari (lat. *lacunae osseae*) (4). Svaka lakuna sadrži samo jedan osteocit. Citoplazmatski izdanci se pružaju kroz uske koštane kanaliće u svim smjerovima i tako međusobno stanice komuniciraju. Kroz kanale i kanaliće struji tkivna tekućina koja nastaje iz okolnih kapilara. To je put prehrane osteocita, a s druge strane putem sustava kanala i kanalića osteociti komuniciraju međusobno i sa površinom kosti na koju djeluju mišićne i ostale sile i tako se prenosi signal s površine u dubinu do svih koštanih stanica. Ti podražaji održavaju život koštanih stanica. Stare stanice propadaju te započinje proces razgradnje kosti. Svojim metabolizmom osteociti održavaju koštani matriks, a njihovim propadanjem matriks se resorbira. Apoptoza osteocita je znak za početak koštane razgradnje. Događa se fiziološki tijekom uredne koštane pregradnje dok u patološkim uvjetima se događa ili odgođeno ili pojačano.

*Osteoklasti* su stanice koje su odgovorne za resorpciju kosti uklanjanjem mineraliziranog matriksa i razgradnjom organskog dijela kosti. Nastaju stapanjem više monocita iz krvi te pripadaju mononuklearnom fagocitnom sustavu. To su velike, multinuklearne stanice (mogu imati od 5 do 50 jezgara), pokretne, s mnogo izdanaka. Izlučuju kiselu tartarat rezistentnu fosfatazu - TRAP (engl. *tartarat resistant acid phosphatase*) i katepsin - K. Sposobnost izazivanja resorpcije ovisi o pokretljivosti osteoklasta i njihovoj sposobnosti stvaranja kisele sredine u okolini stanice. Diferencirani osteoklasti priliježu uz koštanu površinu nabranim rubom stanične membrane, kojeg karakteriziraju nepravilni, razgranati izdanci koji

povećavaju aktivnu resorptivnu površinu. Na tim mjestima izlučuju kolagenazu i druge proteolitičke enzime koji razgrađuju koštani matriks. Na mjestima razgradnje kosti nastaju udubljenja koja se zovu Howshipovim lakunama (3). Aktivnost osteoblasta i osteoklasta je neophodna za procese rasta kosti (koštano modeliranje) i trajno održavanje koštane strukture i funkcije, a to je koštana pregradnja.

**Međustanična tvar** (koštani matriks) je oblikovana u formi lamela između kojih se nalaze slojevi osteocita. Sastoji se od organskog i anorganskog dijela. Gotovo 90 % organskog dijela matriksa čine kolagena vlakna (koja izgrađuje kolagen tipa I), a preostalih 10 % organskog matriksa čine mala količina proteoglikana, nekolageni proteini (osteonektin, osteokalcin) i glikoproteini. Na anorganski dio međustanične tvari otpada oko 50 % suhe mase koštanog matriksa. Najviše ima kalcija i fosfora koji tvore kristale hidroksiapatita, a sadržava i bikarbonate, citrate, kalij, natrij i magnezij. Kristali hidroksiapatita odloženi su duž kolagenih vlakana i okruženi su amorfnom osnovnom tvari. Ioni na površini hidroksiapatita su hidratirani te se oko kristala nalazi sloj vode i iona. To je hidratacijska ljuska, koja olakšava izmjenu iona između kristala i tjelesnih tekućina. Mineralna tvar u matriksu daje kosti potrebnu tvrdoću te se kost ne može stisnuti ili saviti, dok kolagena vlakna daju kosti čvrstoću i elastičnost (4).

➤ **Principi stvaranja koštanog tkiva jesu:**

- *intramembransko* stvaranje kosti je stvaranje kosti direktno iz mezenhima. Osifikacija je bez intermedijarnog stvaranja hrskavice. Karakteristično je za kosti krova lubanje, neke kosti lica i veći dio ključne kosti. Odigrava se veoma brzo i karakteristično je za kosti od kojih se iziskuje zaštita (kao npr. pljosnate kosti krova lubanje).

- *enhondralno* stvaranje kosti, dešava se na prethodnom hrskavičnom modelu. Odigrava se u kostima baze lubanje, nekim kostima lica, kralježnici, zdjelici i kostima ekstremiteta. Mnogo je sporiji proces od intramembranskog stvaranja kosti. U primarnim centrima osifikacije postepeno se hrskavica zamjenjuje koštanim tkivom, proces napreduje prema periferiji, tj. kod dugih kostiju, od dijafize prema epifizi.

***Koštani prijelom*** je djelomično ili potpuno narušenje neprekidnosti kosti kao posljedica djelovanja mehaničkih sila, redovito udružen s oštećenjem mekih tkiva različitog stupnja. Kost može prsnuti pod izravnim djelovanjem velike sile ili pak učinkom manjih vanjskih sila različitih smjerova koji djeluju združeno. Mehaničke sile što djeluju na kost rezultiraju kinetičkom energijom koja uzrokuje naprezanja i izobličenje koštanog tkiva a kada vanjska sila nadvlada kohezijske sile koštanog tkiva nastaje raskinuće cjelovitosti koštane građe te se govori o prijelomu. Ukoliko je mjesto djelovanja mehaničke sile udaljeno od mjesta prijeloma, govorimo o posrednom (indirektnom) koštanom prijelomu. Što se oblika prijeloma tiče, višeiverni prijelom je posljedica strižućih sila, kosi prijelom je posljedica savijanja, torzijski prijelom nastaje djelovanjem zavijajućih sila, a prijelomi u obliku slova T i Y posljedica su uzdužnog djelovanja sila na kost. Ovisno o pomičnosti koštanih ulomaka prijelom će biti stabilan, odnosno nestabilan. Minimalna nestabilnost rezultira pojačanim stvaranjem kalusa, dok povećana nestabilnost reapsorpcijom krajeva koštanih ulomaka što će još više povećati već postojeći instabilitet. Ako takvo stanje potraje duže vremena, izgledi za koštano cijeljenje su minimalni i često takav prijelom prelazi u pseudoartrozu (3).

➤ ***Koštano cijeljenje*** veoma je spor proces koji ovisi o nizu faktora. Predstavlja kompleksni fenomen u koji su uključeni razni stanični i molekularni procesi, pod utjecajem faktora rasta, biomehaničkih sila i drugih sistemskih faktora. Ovisno o stupnju mirovanja koštanih ulomaka, kost će cijeliti primarno ili sekundarno ili uopće neće zacijeliti.



- *primarno koštano cijeljenje* nastaje u idealno reponiranih te međusobno stabilno fiksiranih koštanih ulomaka bez mogućnosti pomaka. Znači, potrebna je anatomska repozicija i apsolutno mirovanje kada ne postoje niti mikrokretnje unutar frakturne pukotine. Prisutno je kod zglobnih i jednostavnih prijeloma. Takvo je koštano cijeljenje u životinja prvi opazio Krompecher 1935. god. i nazvao ga *primarnim ili angiogenim koštanim cijeljenjem*. Poslije su, 1963. godine, Schenk i Willenegger dokazali primarno koštano cijeljenje na eksperimentalnim životinjama i u čovjeka (5). Ovisno o tome jesu li koštani ulomci u kontaktu ili među njima postoji pukotina, primarno koštano cijeljenje može biti kontaktno ili pukotinsko. Bez obzira na tip primarnog koštanog cijeljenja, osnovna karakteristika koja razlikuje primarno koštano cijeljenje od sekundarnog je izostanak stvaranja periostalne reakcije odnosno kalusa (lat. callus, ožiljak), te izostanak resorpcije prijelomne površine.

*a. kontaktno primarno koštano cijeljenje:* sastoji se od izravnog urastanja osteona iz jednog koštanog ulomka u drugi. Ono progredira kao normalno osteonalno koštano remodeliranje. Osteon nastaje uzajamnim djelovanjem osteoblasta i osteoklasta i uvjet je za normalno koštano cijeljenje. Osteoklasti, koji se nalaze na vrhu osteona, otapaju koštano tkivo i stvaraju kanal u koji uraštava krvna kapilara. Iz pratećeg pluripotentnog vezivnog tkiva diferenciraju se osteoblasti koji stvaraju osteoid u koji se odlažu mineralne soli i stvara se lamelarna kost. Takvo se koštano cijeljenje naziva *Haversovom pregradnjom*, a sastoji se u istodobnom spajanju i rekonstrukciji kosti.

*b. pukotinasto primarno koštano cijeljenje:* pukotina se ispunjava koštanim tkivom, a zatim pregrađuje po principu Haversove pregradnje kao i tijekom kontaktnog primarnog koštanog cijeljenja. Što je pukotina među koštanim ulomcima veća, to je proces koštanog cijeljenja duži. Zbog navedenog treba težiti anatomske repoziciji ulomaka, kako bi među njima bilo što manje pukotina a što više zona kontakta. Iako je prema nekim autorima

primarno koštano cijeljenje cilj liječenja prijeloma, ono ne predstavlja osobitu prednost u odnosu na sekundarno jer je vrlo sporo, osobito kod odraslih (5).

- ***sekundarno koštano cijeljenje*** naziva se i cijeljenje posredovano stvaranjem kalusa. To je prirodni način cijeljenja kosti. Prisutno je kod dijafizarnih i kominutivnih prijeloma. Osnovna je značajka sekundarnog koštanog cijeljenja da koštani ulomci nisu u stanju mirovanja već su međusobno pomični. Kod sekundarnog cijeljenja važna je funkcijska repozicija i relativna stabilnost. O veličini te nestabilnosti ovisi daljnja sudbina prijeloma. Ako je nestabilnost minimalna, kost će na nestabilnost reagirati pojačanim stvaranjem kalusa – to je sekundarno koštano cijeljenje. Stvaranje kalusa omogućuje mirovanje frakturnih ulomaka, što omogućuje proces osteonalnog remodeliranja kao i kod primarnog koštanog cijeljenja kroz mjesto prijeloma, nakon čega slijedi resorpcija periostalnog kalusa. Ako je nestabilnost iznad bioloških granica imobilizacije i cijeljenja, kost će reagirati resorpcijom krajeva koštanih ulomaka, što će još više povećati prvobitnu nestabilnost. Ako navedeno stanje potraje duže, izgledi za koštano cijeljenje su minimalni i takav prijelom ili osteotomija prelazi u pseudoartrozu. Sekundarno cijeljenje kosti se odvija u tri preklapajuće faze: upalna, reparativna i faze remodeliranja (5).

*Upalna faza* počinje upalnom reakcijom koja imobilizira prijelom: bol uzrokuje da bolesnik štiti ozlijeđeni dio. Uslijed ozlijede dolazi do propadanja koštanih stanica i oštećenja međustanične tvari. Na mjestu prijeloma, kao posljedica traume, pucaju brojne krvne žile što rezultira većim ili manjim izljevom krvi, stvara se tzv. *frakturni hematom*. U pojedinim slučajevima (pri multiplim prijelomima, prijelomima zdjelice i bedrene kosti) on može uzrokovati i teška krvarenja pa i hemoragični šok. Hematomi se mogu spustiti duž intermuskularnih septa i u udaljena distalna područja. Neposredno nakon ozlijede javlja se

vegetativni podražaj terminalnih ogranaka krvnih žila traumatizirane regije što rezultira vazokonstrikcijom i stazom u kapilarnom krvotoku. Cirkulacija se postupno ponovno uspostavlja i već na kraju drugog dana zamjećuju se znakovi izdašne opskrbe ozlijeđene regije. Razvije se posljedična reaktivna hiperemija koja obično traje i do nekoliko tjedana (6). Kod prijeloma bez dislokacije medularna cirkulacija može ostati netaknuta te u vrijeme cijeljenja ima glavnu ulogu, dok je reakcija periostnog krvožilja i okolnog mišićja neznatna. Ako je pak nastala dislokacija ulomaka s ozljedom medularne cirkulacije, javlja se snažna reakcija krvožilja okoline. Osobita se važnost pridaje krvnim žilama koje dolaze iz mišića. Krvne žile periosta i muskulature se proširuju, uz pojavu i novih krvnih žila koje penetriraju u kompaktno koštano tkivo (korteks) stvarajući anastomoze s ostacima medularne cirkulacije. Prema Holdenu (6) u procesu revaskularizacije vrlo velika uloga pripada adaptacijskoj sposobnosti krvnih žila koštanog sustava. Naime, centrifugalni tip cirkulacije krvi unutar kompaktnog koštanog tkiva mijenja se u centripetalni. Na taj način krvna opskrba ozlijeđenog područja primjetno poraste, a proces sanacije se ubrza. Uz postupnu normalizaciju cirkulacije iščezava i centripetalna reakcija. Ako osim nutritivskom činitelju dodamo i izravni udio angioblasta u osteogenezi, možemo zaključiti da je upravo za krvožilje koštanog sustava vezan najveći dio zbivanja u procesu sanacije prijeloma. Vaskularno oštećenje je od najveće važnosti za tijek cijeljenja. Osteociti ostaju bez metaboličkog supstrata i odumiru. Time oba kraja prijelomne pukotine odumiru jer ne sadrže žive stanice. Teško oštećeni periost i koštana moždina, kao i okolna meka tkiva, mogu doprinijeti stvaranju dodatne količine nekrotičnog materijala. Upravo prisutnost obimnog nekrotičnog materijala potiče akutni upalni odgovor. Na tkivnoj razini, upalna faza jednaka je tipičnom upalnom odgovoru većine tkiva na traumatski događaj. Vazodilatacija i hiperemija, posredovani histaminom, prostaglandinima i raznim citokinima, prati invaziju mjesta ozljede neutrofilima, bazofilima i fagocitima koji sudjeluju u čišćenju nekrotičnog debrisa. Fraktorni hematomi organiziraju se kao razvijajuća

fibrinska mreža koja stvara puteve za staničnu migraciju. Vršak upalne faze je unutar 48 sati i gotovo potpuno nestaje tjedan dana nakon prijeloma.

*Reparativna faza* započinje unutar nekoliko dana nakon prijeloma i traje nekoliko mjeseci. Glavna značajka ove faze je stvaranje reparativnog tkivnog kalusa unutar i oko mjesta prijeloma, koji postepeno prelazi u hrskavično tkivo, a potom u kost. Kalus se sastoji od hrskavice, vezivnog tkiva, osteoida, nezrele, vlaknaste kosti i krvnih žila. U ozlijeđenu regiju urašta granulacijsko tkivo, uraštaju krvne žile, dopremaju se stanični elementi (angioblasti, fibroblasti), vezivne stanice izlučuju kolagena vlakna. Nastaje lokalna nekroza kosti. Umnažaju se osteoklasti i započinju razgradnju nekrotične kosti. Hematom se postepeno razgrađuje, a granulacijsko tkivo zamjenjuje gredicama hrskavičnih stanica. Tako nastaje hrskavični kalus (enhondralno okoštavanje) koji fiksira mobilne krajeve kosti. Postepeno dolazi do odlaganja mineralnih soli u međustaničnu tvar hrskavice čime prestaje difuzija i dolazi do propadanje hondrocita. Slijedi osteogena faza stvaranja koštanog tkiva. Prema hipertrofičnim i propalim hondrocitima zarobljenim u mineraliziranom matriksu (luče alkalnu fosfatazu) bujaju mezenhimatske stanice koje se diferenciraju u hondroklaste odnosno osteoklaste i za sobom dovode krvne stanice odnosno krvne kapilare. Osteoklasti resorbiraju ostatke hrskavice i u nastale šupljine uraštaju krvne žile koje vuku oko sebe i mezenhimatske stanice koje se diferenciraju kao osteoprogenitorne stanice u osteoblaste. U ovoj fazi krvne žile se intenzivno formiraju i oko njih nastaje novo primarno koštano tkivo.

Kalcifikacija kalusa teče od osteoblasta kao direktna koštana formacija ili kao enhondralna osifikacija, što ovisi o koncentraciji i količini kisika. Tipično, rast velikog kalusa brži je od rasta urastajućih krvnih žila, što uzrokuje prevladavanje enhondralne osifikacije. Kod malih, mehanički stabilnih defekata, kao kod rupe nakon bušenja kosti, prevladava primarna intramembranozna vlaknasta (nezrela) formacija kosti.

Stanične komponente kalusa uglavnom potječu od koštane moždine i periosta. Broj osteoblasta i osteocita prisutnih u trenutku prijeloma nije dovoljan da zadovolji visoke anaboličke zahtjeve rastućeg kalusa. Diferencijacija pluripotentnih mezenhimalnih stanica, fibroblasta i hondroblasta glavni je izvor kalusnih stanica.

Gredice primarnog koštanog tkiva su nepravilne te se naziva i *nezrelo koštano tkivo*. U krajnjoj, *remodelirajućoj fazi*, nezrelo koštano tkivo se postepeno procesom remodeliranja zamjenjuje sekundarnim ili *zrelim koštanim tkivom* (7). Rezultat remodelirajuće faze je postepena modifikacija frakturnog područja, pod utjecajem mehaničkog opterećenja sve dok se ne postigne optimalni oblik, sličan obliku koji je kost imala prije prijeloma.

U svim tkivima zrelih jedinki prisutne su *matične stanice* koje su presudne za zdravlje, održavanje (očuvanje) zdravlja i odgovor na ozljedu ili bolest tijekom života. Matične stanice razvijaju se u *progenitorske stanice* i razlikuju se od njih po svojem kapacitetu samoobnove procesom asimetrične stanične diobe. Progenitorske stanice, po definiciji, imaju limitiranu mogućnost samoobnove i općenito se diferenciraju u jedan ili više fenotipa. Matične i progenitorske stanice su uzlazne komponente sistema kontinuiranog staničnog obnavljanja u svim humanim tkivima. Taj proces je najevidentniji u tkivima koja se brzo obnavljaju, kao što su epitelne stanice gastroenterološkog trakta (obnavljaju se svaka 3 dana) ili kože (svaka 2 tjedna). U kostima je obnova mnogo sporija. Osteociti, stanice koje karakteriziraju koštano tkivo, mogu preživjeti u humanoj koštanoj moždini 20 godina. Kontinuirano remodeliranje zahtijeva stvaranje mnogih novih osteoblasta. Osteoblasti se kontinuirano stvaraju od brojčano mnogo manjih preosteoblasta i osteoprogenitor (koštano progenitorskih) stanica. Broj odgovarajućih matičnih stanica potrebnih za taj proces je vrlo malen (u prosjeku manje od jedne stanice za 20 000 stanica sa jezgrom u koštanoj srži). Kod ozljeda, kao što su prijelomi kosti, postoji veoma ubrzana aktivacija matičnih stanica i

proliferacija koštanih progenitor stanica u nove osteoblaste. Friedenstein je dokazao da je nova kost formirana od stanica nastalih proliferacijom stanica koštane srži sličnih fibroblastima (8). Zanimljivost mnogih tkiva, uključujući mišičnokoštani sustav, jeste da su progenitorske stanice često multipotentne. Matične stanice proizašle iz kosti, koštane moždine, peritrabekularnih tkiva u spongioznoj kosti, periosta, hrskavice, mišića, masnog tkiva, sposobne su diferencirati se u mnoge fenotipe, uključujući kost, hrskavicu, tetive, ligamente, mast, mišiće i živce. To je veoma važno u konceptu tkivnog inženjeringa, u kojem stanice proizašle iz jednog tkiva mogu biti korisne u stvaranju drugih vrsta tkiva. Progenitorske stanice vezivnog tkiva proizašle iz koštane moždine sposobne su diferencirati se u širok raspon fenotipova, uključujući kost, vezivno tkivo, mast, mišiće, hrskavicu, moguće i živčano tkivo, jetru i srčani mišić (9-14).

U stvaranju kalusa sudjeluju svi elementi vezivnog tkiva u području prijeloma. Već postojeći fraktorni hematomi predstavljaju medij u koji urašćuje granulacijsko tkivo i gdje preko fibroznog veziva i vezivne hrskavice ulaganjem kristala apatita na kolagene fibrile nastaje mrljasta kost. Ove promjene su posljedica aktivnosti osteoblasta koji nastaju iz pluripotentnih mezenhimalnih stanica. Kada se stvori čvrsta veza među koštanim ulomcima, dolazi do kalcifikacije hrskavice koja se nalazi među ulomcima. Krvne žile urašćuju iz periferije i s pomoću osteoklasta i osteoblasta dolazi do koštane pregradnje. Stvaranje kalusa prirodan je mehanizam imobilizacije koštanih ulomaka bez koje ne može doći do Haversove pregradnje kosti.

Prijelomi dugih kosti donjih ekstremiteta često podliježu riziku produženog koštanog cijeljenja ili razvoju pseudoartroza. Rizik je učestaliji kod bolesnika sa metaboličkim poremećajima kao što su dijabetičari, alkoholičari, kod bolesnika sa osteoporozom, koji se liječe zbog imunodeficijentnih bolesti, uzimaju imunosupresivne lijekove (transplantirani

bolesnici), kod bolesnika sa perifernom vaskulopatijom, malnutricijom. Produženo koštano cijeljenje se manifestira bolovima zbog čega postoji nemogućnost punog opterećenja ozlijeđenog ekstremiteta i otežana pokretljivost. Radiološki se dokaže smanjeno stvaranje kalusa i konsolidacije kosti. Većina prijeloma zaraste unutar 6 mjeseci od ozlijede. Ako nakon 6 mjeseci perzistira navedena simptomatologija, govorimo o *produženom koštanom cijeljenju*. Ako nakon 9-12 mjeseci uz postojeće simptome rentgenološki dokažemo odsutne znakove konsolidacije, govorimo o *pseudoartrozi*.

Osim klasičnog radiološkog snimanja kosti, u današnje vrijeme se sve češće koristi i kompjuterizirana tomografija (CT), tomografsko ili slojevno snimanje kosti pomoću rendgenskih zraka te imunohistokemijske pretrage u svrhu dokazivanja angiogeneze i osteogeneze na osnovi indikatora rasta i proliferacije. Cijelokupni metabolizam kosti, stvaranje i resorpcija koštanog tkiva, reguliran je brojnim sistemskim i lokalnim činiteljima (15,16).

**VEGF** (engl. *vascular endothelial growth factor*), vaskularni endotelialni činitelj rasta, poznat i kao **VPF** (engl. *vascular permeability factor*) vaskularni faktor propustljivosti i kao **VEGF-A**, snažan je mediator angiogeneze i vaskulogeneze fetusa i odraslih jedinki. Stimulira proliferaciju novih krvnih žila. Pripada PDGF/VEGF obitelji (engl. *platelet-derived growth factor/vascular endothelial growth factor*)- faktor rasta izveden iz trombocita/vaskularni endotelialni faktor rasta (16,17). Često postoji u obliku disulfid-vezanog homodimera. VEGF - A je važan protein koji specifično djeluje na stanice endotela. Sudjeluje u vaskulogenezi ( u *de novo* stvaranju krvožilnog sustava embrija) i angiogenezi (razvoju novih krvnih žila iz već postojećih). Dio je sustava koji omogućava dostavu kisika tkivima kod neadekvatne prokrvljenosti. Kod nedostatka kisika, stanica stvara **HIF** (engl. *hypoxia-inducible factor*), hipoksijom inducirani faktor. HIF stimulira oslobađanje VEGF - A,

uz ostale radnje (uključujući povećanu eritropoezu). Cirkulirajući VEGF - A veže se na VEGF receptore na stanicama endotela, stimulirajući tirozin-kinazu koja vodi u angiogenezu. Njegova uobičajena funkcija je tvorba novih krvnih žila tijekom embriogenog razvoja, nakon ozljeda, te kolateralne cirkulacije nakon učinjene prenosnice. Povećava vaskularnu permeabilnost, potiče angiogenezu, vaskulogenezu i rast endotelialnih stanica, promiče migraciju stanica, inhibira apoptozu i utječe na tumorski rast. Također je i vazodilatator koji povećava mikrovaskularnu permeabilnost.

Povećano stvaranje VEGF - A može dovesti do bolesti. Solidni tumori ne mogu rasti iznad određenih granica bez adekvatne prokrvljenosti; tumori koji mogu stvarati VEGF - A imaju sposobnost rasta i stvaranja metastaza (18). VEGF - A se također oslobađa u upalnim reumatskim bolestima kao što je reumatoidni artritis kao odgovor TNF-u, povećavajući propusnost endotela i pojavu otekline, te stimulirajući angiogenezu (formiranje kapilara) (19). Lijekovi poput bevacizumaba inhibiraju stvaranje VEGF - A.

Kod koštanih prijeloma, veće količine VEGF - A nađene su u ranoj fazi cijeljenja u frakturnom hematoma, dok u kasnijim fazama nisu nađene. Izlučuju ga endotelijalne stanice i osteoblasti, te osim angiogeneze također podržava osteoblastičnu funkciju. Dokazano je da osteoblasti sadrže receptore za VEGF - A (20,21). Dakle, VEGF - A ne posreduje samo u vaskularizaciji koštanog tkiva, već također utječe i na diferencijaciju progenitor stanica u osteoblaste i hipertrofične hondroците (22). Dokazano je da VEGF - A sudjeluje u konverziji hrskavičnog u koštani kalus tijekom koštanog cijeljenja. In vitro ispitivanjima su pokazala da VEGF - A djeluje kao autokrini faktor na diferencijaciju osteoblasta, ali također utječe na rast endotelialnih stanica dokazujući time svoj parakrini utjecaj na razvoj novih krvnih žila (23).



**BMPs** (engl. *bone morphogenetic proteins*), koštani morfogenetski proteini su novootkriveni činitelji rasta i diferencijacije (24-29). Pridaje im se posebna pažnja zbog njihove moguće kliničke primjene. Izolirani su iz koštanog matriksa različitih vrsta sisavaca, ali su pronađeni i u dentinu te u koštanim tumorima. Imaju jedinstvenu sposobnost poticanja stvaranja nove kosti *in vivo* (30-33). Unatoč maloj koncentraciji (1 µg/kg kosti) oni su snažni autokrini i parakrini lokalni činitelji koji mogu potaknuti stvaranje kosti na mjestu defekta, ali i na ektopičnom mjestu (34-36). Imaju važnu ulogu u embrionalnom razvoju brojnih tkiva, daju induktivni signal za diferencijaciju mnogih vrsta stanica kao npr. osteoblasta, hondroblasta, epitelnih stanica i dr. te stoga reguliraju ranu organogenezu (37-43). U postnatalnom životu sposobni su obnoviti izgublenu kost i to tako da ponove isti mehanizam aktiviranja stanica kao i u embrionalnom razvoju (30). Prisustvo osteogenih proteina u kosti sposobnih da potaknu enhondralno stvaranje kosti, prvi je opisao Urist 1965. god. (44). Pokazalo se da koštano morfogenetski proteini, prisutni u matriksu demineralizirane kosti, uzrokuju diferencijaciju i proliferaciju mezenhimalnih matičnih stanica u osteogene stanice koje sudjeluju u koštanom cijeljenju. Ovo svojstvo je dovelo do korištenja BMPs u terapijske svrhe kod bolesti i ozljeda skeleta (45-49).

Stanični odgovor na BMP započinje njihovim vezanjem za transmembranske receptore, čija citoplazma se fosforilira u specifične serin i treonin rezidue, te se uslijed toga aktivira intracelularni odgovor (50).

Yang i Jin (51) su dokazali da su BMP poredani duž kolagenih vlakana u normalnoj kosti, u stanicama periosta i mezenhimalnim stanicama koštane srži. Nešto BMP može se naći u koštanim stanicama lamelarne kosti ili u kalcificiranom koštanom matriksu. BMP je nađen i u citoplazmi tumorskih stanica osteosarkoma i hondrosarkoma (51).

*In vitro*, u avaskularnim uvjetima, niske doze BMP-a stimuliraju nezrele mezenhimske stanice da se diferenciraju u hrskavicu; visoke doze BMP-a induciraju diferencijaciju stvaranja kosti bez hrskavične međufaze (52). U koštanom tkivu BMPs djeluju na perivaskularne nediferencirane matične stanice iz strome koštane srži.

Također sudjeluju u morfogenezi i organogenezi mnogih drugih neskeletnih tkiva i organa (bubreg, mozak, zubi, srce, koža). Imaju višestruku ulogu ne samo tijekom embriogeneze već i postnatalno tijekom cijeljenja i regeneracije tkiva i organa, prvenstveno kosti, ali i drugih tkiva i organa koji se stvaraju putem mezenhimsko-epitelijalnog međudjelovanja (53-57).

Izolirano je 15 članova BMP obitelji od kojih je za 9 utvrđeno da pojedinačno potiču stvaranje hrskavice i kosti *in vivo* i *in vitro* (58-66) (tablica 1). Svi članovi BMP obitelji, osim BMP - 1, pripadaju nadobitelji preobražavajućeg činitelja rasta tipa beta, TGF  $\beta$  (engl. *transforming growth factor beta*) (67, 68).

Tablica 1. Obitelj koštanih morfogenetskih proteina

podobitelj BMP	generičko ime	BMP oznaka
BMP - 2 / -4	BMP - 2A BMP - 2B	BMP - 2 BMP - 4
BMP - 3	Osteogenin GDF - 1	BMP - 3 BMP - 3B
BMP - 7 (OP - 1)	- Vgr - 1 OP - 1 OP - 2 OP - 3 GDF - 2 - GDF - 11	BMP - 5 BMP - 6 BMP - 7 BMP - 8 BMP - 8B BMP - 9 BMP - 10 BMP - 11
GDF -5, - 6, - 7	CDMP - 3 / GDF - 7 CDMP - 2 / GDF - 6 CDMP - 1 / GDF - 5 -	BMP - 12 BMP - 13 BMP - 14 BMP - 15

U koštano cijeljenje su uključeni brojni lokalni i sistemni regulatorni činitelji. Tijekom rane faze koštanog cijeljenja, samo manji broj primitivnih stanica odražavaju koštane morfogenetske proteine u košanom kalusu. Kako proces enhondralne osifikacije napreduje, prisutnost koštanih morfogenetskih proteina i njihovih receptora dramatično se povećava,

naročito u nezrelim mezenhimalnim stanicama i hondrocitima. Kako hrskavica sazrijeva, sve je manje nezrelih stanica te posljedično i sve manje stanica sa ekspresijom koštanih morfogogenetskih proteina. Kako se u hrskavičnom matriksu počinju odlagati osteoblasti, ti osteoblasti ispoljavaju koštane morfogogenetske proteine i njihove receptore. Međutim, BMP počinju opadati kako koštano tkivo sazrijeva i poprima lamelarnu strukturu. Slično se događa i kod intramembranozne osifikacije. Na početku koštanog cijeljenja, stanice periosta i osteoblasti pokazuju jaku ekspresiju koštanih morfogogenetskih proteina i njihovih receptora. Kako se nezrelo koštano tkivo zamjenjuje sa zrelim lamelarnim koštanim tkivom, ekspresija koštanih morfogogenetskih proteina opada (50,68-77).

Koštani morfogogenetski protein **BMP - 7** ili **OP - 1** (engl. *osteogenic protein-1*), osteogeni protein - 1, je osteoinduktivni morfogogen koji sudjeluje u skeletogenezi embrija i u koštanom cijeljenju. BMP - 7 je osteogenetski BMP koji igra važnu ulogu u transformaciji mezenhimalnih stanica u osteogene i hondrogene stanice. U ljudi je BMP - 7 lokaliziran u periostu i perihondriju embrija, hipertrofičnim hondrocitima, područjima oko intervertebralnih diskusa, osteoblastima, periostu i centrima osifikacije. U koštanim modelima bez koštanog cijeljenja, lokalna ugradnja rekombiniranog humanog OP - 1 (rhOP - 1) dovodi do potpunog cijeljenja. Den Boer i sur. (78) ispitali su sposobnost rhOP - 1 da ubrza fiziološko koštano cijeljenje. Kao model poslužile su koze sa prijelomom tibije fiksiranim vanjskim fiksatorom. Injiciran im je rhOP - 1, kolageni matriks i rhOP - 1 sa kolagenim matriksom. U 2. i 4. tjednu evaluirano je koštano cijeljenje rentgenološki, trodimenzionalnim CT- om, denzitometrijski, biomehaničkim testovima i histološki. U 2. tjednu dijametar i volumen kalusa, te mineralni sastav kosti bio je značajno veći u grupama tretiranim sa rhOP - 1. Kao znak ubrzanog sazrijevanja kalusa, savijanje i torzijska snaga su bile jače, te koštano premoštavanje frakturne pukotine veće u grupi tretiranoj sa rhOP - 1. Grupa tretirana sa rhOP

- 1 i kolagenim matriksom nije pokazala bolja biomehanička svojstva ili koštano premoštavanje u 2. tjednu. U 4. tjednu nije bilo razlike među grupama, izuzev većeg volumena kalusa u grupi koja je dobila rhOP - 1 i kolageni matriks u usporedbi sa kontrolnom skupinom. Sve grupe su pokazale uznapredovali stadij cijeljenja u 4. tjednu. To dokazuje da se koštano cijeljenje može ubrzati lokalnom aplikacijom rhOP - 1.

Ishemija kod koštanih prijeloma dovodi do odgođenog zaraštavanja ili nezaraštavanja. Lu i sur. (79) su ispitali djelovanje BMP - 7 na koštano cijeljenje u ishemičnim uvjetima. Miševima je učinjena resekcija femoralne arterije te potom prijelom tibije. Neposredno nakon kirurškog zahvata u područje prijeloma apliciran je rekombinirani humani BMP - 7 (rhBMP - 7) u dozi od 50 µg. Sedam dana nakon ozlijede uočili su bolju vaskularizaciju u prijelomima tretiranim sa rhBMP - 7. Histomorfometrijske analize su pokazale da rhBMP - 7 izaziva veće stvaranje hrskavice u 7. danu, više koštanog kalusa 14. i 28. dana, te više masnog tkiva i vezivnog tkiva 7, 14. i 28. dana u usporedbi sa kontrolnom skupinom. Svi prijelomi tretirani sa rhBMP - 7 su zarasli 28. dana, dok su kod kontrolne grupe samo tri od pet pokazali nježno koštano premoštavanje. Dokazali su da rhBMP - 7 značajno povećava količinu hrskavice potvrđujući i njegovo hondrogeno djelovanje. Presađivanjem koštane srži, nisu dokazani osteociti ili hondrociti donatora u rhBMP - 7 tretiranim prijelomima, što sugerira da rhBMP - 7 ne regrutira mezenhimalne matične stanice iz koštane srži u područje prijeloma. Zaključno tome, dokazali su da je rhBMP - 7 obećavajući način liječenja u prijelomima sa ozbiljnim poremećajima opskrbe krvlju.

Marsell i Einhorn (80) nalaze da BMP - 2 i BMP - 4 imaju već ranu ekspresiju u početnoj upalnoj fazi, ali se nalaze i u hondrogenoj fazi cijeljenja. BMP - 3b (GDF 1) i BMP - 6 pokazuju najveću količinu 7. dana, kada se obilno nalaze i BMP - 3, 4 i 5. U osteogenoj fazi visok nivo ekspresije pokazuju BMP - 1, 2, 3, 3b, 4, 5, 6, 7 i 8A. U osteogenoj fazi BMP - 3 i

BMP - 4 pokazuju svoj najviši nivo, BMP - 7 i 8A se gotovo isključivo nalaze između 14. i 21. dana cijeljenja.

Ishidou i sur. (81) su utvrdili da 7. dana nakon koštanog prijeloma, BMP - 2, BMP - 4 i BMP - 7 intenzivno rastu u hondroprogenitornim stanicama te se povećava broj hondrocita uz frakturnu pukotinu gdje se zbiva enhondralno okoštavanje, a opada s daljnjim sazrijevanjem hondrocita. Bojenje na BMP - 7 je vrlo oskudno, a ponekad i odsutno, u hondrocitima hrskavičnih otočića 14. dana prijeloma. Međutim ekspresija BMP - 2 i BMP - 4 je prisutna stalno u hrskavičnom tkivu do kasne faze koštanog cijeljenja. To dokazuje da BMP - 2 i BMP - 4 imaju važnu ulogu u koštanom cijeljenju i remodeliranju kosti. BMP - 7 je također prisutan ali sa različitom vremenskom ekspresijom, što sugerira da pojedini BMP imaju različite uloge u hondroosteogenezi.

Ishidou i sur. (81) su imunohistokemijskim tehnikama ispitali i ekspresiju BMP receptora tijekom koštanog cijeljenja u štakora. Kod zdrave kosti ekspresija BMP tip IA i tip IB receptora se uočava u osteoblastima periosta. Kod prijeloma bedrene kosti, 3 dana nakon ozlijede ekspresija BMP tip IA i tip IB receptora je pod nadzorom osteogenih stanica periosta blizu krajeva koštanih ulomaka. To je ista lokacija gdje su Bostrom i sur. (82) i Ishidou i sur. (81) uočili pojačanu ekspresiju BMP-a, a Nakase i sur. (83) porast BMP4 mRNA. U toj ranoj fazi uočeni su tip IA receptori i u fibroblastima. Sedmog dana nakon ozlijede, tip IA i tip IB receptori uočeni su u vretenastim stanicama sličnim fibroblastima, hondrocitima i centrima enhondralne osifikacije te u osteoblastima novostvorene trabekularne kosti. Ekspresija BMP tip IA receptora je bila jača od BMP tip IB receptora u osteogenom sloju 3. dana te u osteoblastima trabekularne kosti 7. dana. Imunohistokemijsko bojenje hondrocita bilo je manjeg intenziteta nakon diferencijacije. Ekspresija tip IA receptora pokazala se 14. dana nakon ozlijede na istim lokacijama, ali manjeg intenziteta. Bojenje tip II receptora je bilo

manje intenzivno od BMP tip IA i tip IB receptora. Receptori za aktivin- aktivin receptor I, aktivin receptor IB, aktivni receptor II i aktivin receptor IIB imali su različitu ekspresiju u nezrelim i zrelim hondrocitima hrskavice uz frakturnu šupljinu gdje se aktivin slabo oboji. Aktivin receptori, izuzev aktivin receptor IB, mogu djelovati kao receptori za koštane morfogenetske proteine. Isti rezultati sugeriraju da BMP receptori, naročito BMP tip I receptori, ostvaruju interakcije različitih koštanih morfogenetskih proteina tijekom koštanog cijeljenja.

Hu i sur. (84) su opisali djelovanje BMP - 7 na stvaranje kalusa *ex vivo* na štakorima sa prijelomom mandibule sa usporenom osteogenezom. Štakori su podijeljeni u tri grupe: prvoj grupi u području distrakcije mandibule su injicirane autologne mezenhimalne matične stanice koštane moždine obilježene sa BMP - 7, drugoj neobilježene mezenhimalne matične stanice, a trećoj fiziološka otopina. Štakori su žrtvovani nakon 2 i 6 tjedana, te su učinjene radiološke, histološke i imunohistokemijske pretrage, skenirajuće analize elektronskim mikroskopom, te je mjereno omjer kalcij/fosfor. Grupa A je pokazala veće stvaranje kalusa i raniju mineralizaciju kalusa, dok između grupa B i C nije bilo razlike. Ekspresija BMP - 7 je bila mnogo jača u A grupi. Rezultati ove studije sugeriraju da BMP - 7 apliciran putem mezenhimalnim matičnim stanicama može ubrzati stvaranje kalusa kod produženog koštanog cijeljenja te olakšava konsolidaciju. Lokalna genska terapija može biti alternativno ili dopunsko liječenje kod produženog koštanog cijeljenja, pogotovo kod bolesnika kod kojih je osteogeni potencijal kompromitiran npr. osteoporozom, teškim traumama, terapijom zračenjem kod onkoloških bolesnika.

**BMP - 14** je manje poznati hondrogenetski BMP iz skupine činitelja rasta i diferencijacije GDF (engl. *growth and differentiation factor*) koji su izolirani iz hrskavičnog matriksa te su nazvani i hrskavično proizašlim proteinima CDMP (engl. *cartilage derived*

*morphogenetic proteins*). Poznat je i kao **GDF - 5** ili **CDMP - 1**. Izoliran je iz zglobne hrskavice goveda i pokazuje homologiju sa grupom BMP - 5, - 6 i - 7. Osim što je poznata njegova uloga u stvaranju kosti i cijeljenju tetiva, dokazano je da utječe na enhondralnu osifikaciju (85). Budući da je enhondralno cijeljenje prirodni način cijeljenja kostiju, kada su koštani ulomci pomični, vjerojatno je da će deficit BMP - 14 usporiti koštano cijeljenje. Dokazano je da njegova ektopična implantacija intramuskularno uzrokuje stvaranje hrskavice i kosti (86). BMP - 14 potiče proliferaciju i hipertrofiju hondrocita (85,87).

Cheng i sur. (88) su dokazali da BMP-14 može potaknuti osteogenezu u zrelih osteoblasta. Brahipodi (bp) miševi imaju mutaciju u genu za BMP - 14. Bp miševi pokazuju anomalije u dužini i broju kostiju ekstremiteta, ali bez anomalija aksijalnog skeleta. Ekspresija BMP - 14 je naglašena u području budućih sinovijalnih zglobova (89). Posljedično tome, u bp miševa se uočavaju dislokacije u koljenom i nožnom zglobu. Smatra se da su te koštane anomalije, barem djelomično, uzrokovane poremaćajima u hondrogenezi (90).

Chabra i sur. (91) su ispitali utjecaj BMP - 14 na koštano cijeljenje prijeloma bedrene kosti u bp miševa. Prijelom je stabiliziran intramedularnim čavlom. Kontrolnu grupu činili su zdravi, heterozigotni miševi. Ispitivanja su učinjena 4, 7, 10, 14, 21, 28, 35. i 42. dan. Histološka analiza potvrdila je radiološke i biokemijske analize, dokazujući razliku u cijeljenju grupe bp miševa i kontrolne grupe. Dokazana je razlika u količini hrskavice i zastupljenosti stanica između ispitane i kontrolne grupe u svim vremenskim razdobljima, ali najveća razlika se uočavala 7. i 10. dan. U bp grupi 7. dan dokazan je znatan kalus, većinom sačinjen od fibroblasta i upalnih stanica, rijetki hondrociti i vrlo malo hrskavičnog tkiva. U kontrolnoj grupi kalus je bio sačinjen uglavnom od hondrocita, obilna crveno obojena hrskavica i početno stvaranje nove kosti. U kontrolnoj grupi 10. dan većinu kalusa činile su guste nakupine hondrocita okružene slojem novoformirane kosti. Kalus je bio izraženije



crveno obojen nego 7. dana, pokazujući hipertrofiju hondrocita i povećano stvaranje hrskavice. U bp grupi 10. dan kalus je vrlo malo sazrio, sa neznatno više hondrocita. U kontrolnoj grupi 14. dan kalus je bio formiran od trabekularne neorganizirane kosti, sa ostacima hrskavice u središtu koštanog kalusa. U bp grupi 14. dan uočavalo se početno stvaranje koštanog tkiva, koje je bilo dezorganizirano, s još obilnim prisustvom hrskavičnih i vezivnih stanica. Kontrolna grupa 21. dan pokazala je daljnju progresiju koštanog cijeljenja i uspostave kontinuiteta kosti, te potpunu resorpciju kalusa 35. dan. U bp grupi potpuno spajanje koštanih fragmenata se nije uočilo do 28. dana, normalna koštana arhitektura se nije uspostavila do kraja studije sa još prisutnim koštanim defektom 42. dan. Biokemijske analize su pokazale porast glukozaminoglikana 7. dana, maksimalne vrijednosti 10. dana te pad vrijednosti 14. dana u obje grupe. Međutim, kontrolna grupa je imala 3x veću maksimalnu vrijednost glukozaminoglikana od bp grupe. Također je uočena statistički značajna razlika između bp i kontrolne grupe 7. i 10. dana. Radiološke pretrage također su pokazale u kontrolnoj grupi brže i veće stvaranje kalusa. U bp grupi je zapažen manji kalus koji se počeo formirati 1 do 2 tjedna kasnije od kontrolne grupe. Najveća razlika između dviju grupa uočena je 14. dana. Zaključno, kod BMP - 14-deficitnih miševa dokazano je radiološki, histološki i biokemijski usporeno koštano cijeljenje. Radiološke pretrage su pokazale kvalitativno i kvantitativno usporeno stvaranje kalusa. Histološki, kod BMP - 14-deficitnih miševa kalus je bio dezorganiziran, sadržavao je više vezivnih i upalnih stanica, manje hrskavičnog matriksa, s odgođenim stvaranjem kosti. Ove razlike su bile najevidentnije u ranoj fazi cijeljenja. Resorpcija kalusa prosječno je bila odgođena 2 tjedna, kod bp grupe završno 42 dana, kod kontrolne grupe 28 dana. Dobiveni rezultati dokazuju važnu ulogu BMP - 14 u koštanom cijeljenju.

U ranoj fazi cijeljenja manjak BMP - 14 može promijeniti staničnu zastupljenost i diferencijaciju hondrocita i time promijeniti uobičajeni mehanizam koštanog cijeljenja. Manjak BMP - 14 dovodi do abnormalnosti u hondrogenezi i sazrijevanju hondrocita. Zna se da BMP - 14 utječe na hondrogenezu tako da povećava proliferaciju hondrocita kao i staničnu adheziju u ranoj hondrogenezi (90).

Dosadašnja istraživanja potvrđuju da BMP - 14 pokazuje ekspresiju u ranijoj fazi cijeljenja za vrijeme trajanja hondrogeneze dok BMP - 7 pokazuje najjaču ekspresiju u fazi osteogeneze za vrijeme najintenzivnijeg formiranja kosti i resorpcije kalcificirane hrskavice (92). BMP - 14 utječe na enhondralno koštano cijeljenje. Deficit BMP - 14 sprječava koštano cijeljenje time što usporava, odgađa staničnu obnovu i diferencijaciju hondrocita (91).

Tsumaki i sur. (93) su ispitivanjem na miševima utvrdili da BMP - 14 inducira hipertrofiju hondrocita. U toj studiji je dokazano da BMP - 14 ima jaku ekspresiju kod ne-hipertrofičnih hondrocita, te u manjoj mjeri kod hipertrofičnih hondrocita, osteoblasta i ponekih osteocita.

Kwong i sur. (94) su ispitali regionalnu i staničnu distribuciju BMP - 2 i BMP - 14, te njihovih inhibitora noggina i chordina, u koštanog prijeloma kod bolesnika koji su podvrgnuti kirurškom liječenju. Histološke analize su pokazale heterogenost koštanog cijeljenja. Prikazana su područja hematoma, vezivnog tkiva, nezrelog koštanog tkiva i zrele lamelarne kosti, te hrskavice. Zato je stvaranje kalusa grupirano u 3 stadija: 1. stadij hematoma i granulacijskog tkiva; 2. stadij definitivno stvorenog matriksa sa stvaranjem hrskavice i /ili kosti; 3. stadij remodeliranja matriksa. Imunohistokemijske analize su pokazale povećanu ekspresiju sva četiri proteina u području enhondralne osifikacije, sa nešto varijacija u staničnoj zastupljenosti. Oba BMP inhibitora, noggin i chordin, pokazali su jaču ekspresiju u

područjima formiranja hrskavice i nije bilo značajne razlike u u njihovoj ekspresiji između hipertrofičnih i ne-hipertrofičnih hondrocita. Međutim, ekspresija noggina pokazala se u aktivnim osteoblastima u području formiranja kosti te je njegova ekspresija bila također izražena u endotelnim stanicama novostvorenih krvnih žila u koštanom kalusu. Ekspresija chordina u osteoblastima je bila minimalna. Ekspresija BMP - 2 i BMP - 14 bila je jače izražena u područjima stvaranja hrskavice dok je u području formiranja kosti bila slabijeg intenziteta. Unutar područja formiranja hrskavice, ekspresija BMP - 2 i BMP - 14 bila je jače izražena u ne-hipertrofičnim hondrocitima. Od sva četiri proteina BMP - 14 je pokazao najjaču ekspresiju u koštanom cijeljenju. Veći broj ne-hipertrofičnih hondrocita bilo je imunopozitivno na BMP - 14 i intenzitet bojanja također jači nego u hipertrofičnih hondrocita, sa statistički značajnom razlikom. Ekspresija BMP - 14 prikazana je i u osteoblastima i fibroblastima, ali je najjača ekspresija ipak bila u područjima stvaranja hrskavice.

U 1. i 3. stadiju cijeljenja nije uočena ekspresija BMP ili njihovih inhibitora. Tu ukazuje da ne postoji endogena ekspresija BMP - 2 i BMP - 14, noggina i chordina u fazi hematoma i remodeliranja matriksa. Ekspresija BMP - 2 i BMP - 14 bila je stalno izražena kod osteoblasta te povremeno i osteocita. Ekspresija noggina, te u manjoj mjeri i chordina, također je bila u osteoblasta, dok nije bila evidentirana u osteocita. Ekspresija odnosa BMP i BMP inhibitora bila je jača u područjima u kojima su dominirali ne-hipertrofični hondrociti, uspoređujući sa područjima gdje su dominirali hipertrofični hondrociti. Kwong i sur. na osnovi dobivenih rezultata ekspresije BMP i njihovih inhibitora u područjima formiranja hrskavice, zaključuju da postoji sniženi gradijent BMP liganda kada hondrociti mijenjaju morfologiju iz ne-hipertrofičnih u hipertrofični fenotip. Zaključuju da odnos BMP i njihovih inhibitora može utjecati na trajanje enhondralnog koštanog cijeljenja.

Osim što je važan faktor u razvoju kostiju i zglobova, BMP - 14 ima važnu ulogu i u razvoju središnjeg živčanog sustava. Povećava preživljavanje neurona koji reagiraju na neurotransmitter dopamin što se potencijalno može iskoristiti u liječenju Parkinsonove bolesti (95).

## **1.2. CIJELJENJE MIŠIĆA I TETIVA**

Nakon ozljede tetive uslijedi upalna reakcija, zatim reparatorni procesi i procesi remodeliranja novog tkiva. Ozljeda tetive rezultira oštećenjem stanica i matriksa, što dovodi do upale tetive. Upala uključuje vaskularni i celularni odgovor koji brani organizam od infekcije, uklanja nekrotično tkivo i potiče procese cijeljenja. U početnoj, upalnoj fazi, eritrociti i ostale upalne stanice, naročito neutrofilni, migriraju u mjesto ozljede. U prva 24 sata nakon ozljede, dominiraju monociti i makrofazi, te se odvija fagocitoza nekrotičnog tkiva. Oslobađaju se vazoaktivne i kemotaksične supstance te povećava vaskularna permeabilnost, započinje angiogeneza, stimulira se proliferacija tenocita i mobilizira više upalnih stanica. Jedan od središnjih procesa u cijeljenju tkiva predstavlja angiogeneza, tj. nastanak krvnih žila iz već postojećih. Jedan od najvažnijih čimbenika koji modulira angiogenezu je VEGF - A. Tenociti postepeno putuju prema mjestu povrede, te započinje sinteza kolagena tipa III. Nakon nekoliko dana započinje proliferativna faza. Sinteza kolagena tipa III doseže svoj vrhunac i traje par tjedana. Povećana je koncentracija glukozaminoglikana i vode. Nakon otprilike šest tjedana započinje faza pregradnje kada opada broj stanica i smanjuje se sinteza kolagena i glukozaminoglikana. Ova treća faza može se podijeliti u fazu konsolidacije i fazu sazrijevanja. Faza konsolidacije započinje oko 6. tjedna i traje do 10. tjedna. U tom razdoblju sve je manje celularnih elemenata a sve više fibroznih vlakana. Metabolizam tenocita je povišen, te se tenociti i kolagena vlakna nalaze raspoređeni duž crte ozljede. U tom razdoblju stvara se više kolagena tip I. Nakon 10 tjedana nastupa faza sazrijevanja kada se vezivno

tkivo postepeno zamijenjuje ožiljkastim tkivom tetive i traje oko godinu dana. U drugoj polovici ove faze opada vaskularizacija i metabolizam tenocita (96-105).

U cijeljenju se aktivira čitavi niz isprepletenih radnji a sve započinje nakupljanjem fibrina koji popunjava nastali defekt u tetivnom tkivu. Daljnjim procesima dolazi do stvaranja kolagenog vlakna, a tkivni makrofagi potiču neovaskularizaciju i transformaciju fibrina u fibrovaskularno granulacijsko tkivo. Ozljeđeno tkivo bude prožeto fibroznim tkivom koje ima malu snagu rastezanja tetive. Krajnji rezultat cijeljenja, odnosno reparacije je formiranje vezivnotkivnog ožiljka s longitudinalno usmjerenim vlaknima kolagena tipa I. Kolagen tipa I proizvod je diferenciranih tenocita. Ovo tkivo može vratiti tetivi njen kontinuitet, ali joj ne osigurava dovoljno snage i elasticiteta. Također postoji mogućnost nastanka adhezija koje potom ugrožavaju fiziološku funkciju tetive. Cijeljenje obuhvaća i niz reakcija tkiva koje okružuje ozljeđenu tetivu. Rezultat je fibroplazija mase kolagenog ožiljkastog tkiva.

Cijeljenje tetive se odvija proliferacijom tenocita ili prodorom stanica iz susjedne sinovije. Tenociti proizvode veće količine i zrelija kolagena vlakna od stanica epitenona (106). Stanice epitenona sintetiziraju kolagen na početku cijeljenja tetive, dok stanice endotenona sintetiziraju kolagen u kasnijoj fazi (107,108).

Proces cijeljenja mišića također započinje upalnom reakcijom na mjestu ozljede koja dovodi do uklanjanja oštećenog tkiva nakon čega se nastavljaju procesi cijeljenja. Krvarenje koje nastaje u području ozljede predstavlja osnovu za proces zaraštanja ozlijeđenih mišićnih vlakana. U ranoj fazi mišićne ozljede, aktiviraju se mononuklearne stanice, prvenstveno upalne stanice. Aktivacijom upalnih stanica u ozlijeđenom mišiću odašilje se kemotaksični signal i cirkulirajućim upalnim stanicama (109,110). Kao i kod ozljede tetive, neutrofilni su prve upalne stanice koje se pojavljuju u ozlijeđenom mišiću, a potom dominiraju makrofagi.

Makrofagi infiltriraju ozlijeđeno područje i fagocitiraju stanični detritus te utječu na mišićnu regeneraciju aktivirajući miogene stanice (111,112). Slijede procesi reparacije u kojima stanična proliferacija ima važnu ulogu. Uslijedi aktivacija miogenih stanica koje proliferiraju, diferenciraju, što rezultira stvaranjem novih miofibrila. Novija istraživanja podupiru vjerojatnu ulogu matičnih stanica u procesu regeneracije mišića. Matične stanice proizašle iz koštane srži i mišića doprinose stvaranju satelitskih stanica i novih miofibrila nakon ozljede. Aktivacija odraslih satelitskih stanica je ključni element u ovom procesu. Satelitske stanice, ili miosatelitske stanice, su male vretenaste stanice sa jednom jezgrom, gotovo bez citoplazme, koje se uslijed podražaja (npr. ozljede) aktiviraju te stapaju u nova mišićna vlakna. Nalaze se u zrelom mišiću, u staničnoj membrani (sarkolemi), stisnute između vanjskog (bazalne membrane) i unutrašnjeg sloja (stanična membrana ili plazmalema) stanične membrane. Sposobne su povećati postojeća mišićna vlakna kao i stvoriti nova vlakna. One predstavljaju najstariju znanu matičnu stanicu. Uključene su u normalan razvoj mišića kao i u regeneraciju mišića nakon ozljede ili bolesti. U zdravom, neoštećenom mišiću, većina satelitskih stanica miruje, dok se kod ozljeda one aktiviraju. Kada se mišićno vlakno ošteti i propadne satelitske stanice prežive. Oslobađaju se mirne satelitske stanice koje se nalaze ispod bazalne membrane, postaju aktivne i uključuju se u stanični ciklus. Dije se i diferenciraju u nove forme. IGF - 1 (engl. *insulin-like growth factor-1*), inzulinu-sličan čimbenik rasta, potiče proliferaciju satelitskih stanica. Jedna od prvih opisanih uloga IGF - 1 bila je uloga u proliferaciji i diferencijaciji satelitskih stanica. Iz satelitskih stanica nastaju mioblasti koji se onda spoje u miotubus i iz toga nastaje novo vlakno. Stvaraju se nova mišićna vlakna. Temeljne morfološke karakteristike vidljive na poprečnom presjeku mišića su novostvorene miofibrile koje su manjeg promjera i centralno smještene jezgre. Često su bazofilne, što odražava visoku sintezu proteina. U kasnijoj fazi reparacije mišića, miofibrile su većeg promjera a jezgra putuju prema periferiji mišićnog vlakna.

### 1.3. UDARNI VAL

Tijekom kasnih osamdesetih godina udarni val počeo se primjenjivati u liječenju raznih kroničnih stanja na mekim tkivima lokomotornog sustava - za kronične sindrome prenaprezanja, ponajprije za inzerzijske i neinzerzijske tendinopatije, sa ili bez kalcificirajućih depozita. Najčešće je primjenjivan kod bolnog ramena (sindrom rotatorne manžete, kalcificirajući tendinitis), epikondilitisa lakta, plantarnog fascitisa, petnog trna, upale Ahilove tetive (113-117). Kasnije se udarni val počeo primjenjivati i kod odgođenog koštanog cijeljenja, pseudoartroza, aseptične nekroze glave nadlaktične kosti i glave bedrene kosti, osificirajućeg miozitisa (118-125). Za razliku od liječenja u urologiji, glavni terapijski cilj u fizijatriji i ortopediji nije destrukcija tkiva već stimulirati regeneraciju tkiva. To je moguće zahvaljujući mogućnošću konverzije mehaničke stimulacije u niz bioloških reakcija na tkivnom nivou. Taj mehanizam se ispoljava u svim stanicama koje reagiraju na fizičku stimulaciju. Udarni valovi proizvode mikrotraume koje potiču biološke procese obnove tkiva: povećava se sposobnost samoobnove tkiva, poboljšava se metabolizam, povećava vaskularizacija te se ozlijeđeno tkivo regenerira.

Udarni valovi su u osnovi zvučni valovi koji putuju kroz tkivnu tekućinu brzinom zvuka. To su zvučni valovi visoke energije, proizvedeni od specifičnih generatora koji se putem posebnog prijenosnog sistema prenose u tijelo i precizno se fokusiraju na područje koje se želi tretirati. To su zvučni valovi poput npr. zvuka groma, buke eksplozije, aplauza mase, zrakoplova koji probija zvučni zid.

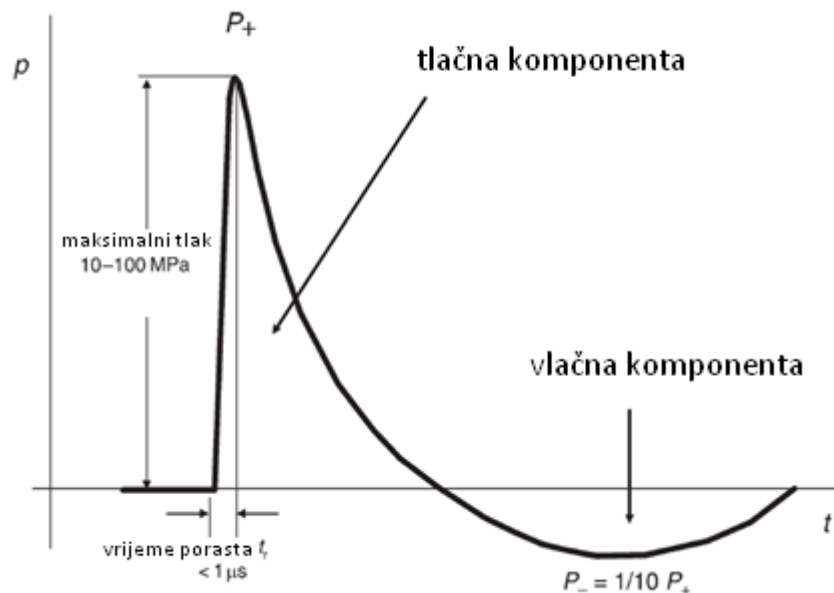
Od klasičnog ultrazvuka se razlikuju po frekvenciji i po tome što mogu doseći mnogo veće gradijente tlaka, i do 1000 puta veće. Kinetička energija se pretvara u akustičnu energiju valova visoke amplitude, kratkog trajanja i naglog povećanja tlaka. Karakterizirani su

velikim pozitivnim i malim negativnim tlakom (slika 1). Specifični su po brzom porastu amplitude vala i kratkom trajanju (u milisekundama). Definiraju se kao puls tlaka slijedećih karakteristika:

- veliki pozitivni-mali negativni tlak
- nagli porast amplitude vala, tj. naglo povećanje tlaka (u vremenu od 5-10 ns)
- kratko vrijeme trajanja (1  $\mu$ s do 20  $\mu$ s)
- visoka pozitivna amplituda tlaka

10 do 100 MPa = 100 do 1000 bar (1 bar =  $10^5$  Pa)

- niska negativna amplituda tlaka (do - 10 MPa)
- širok spektar frekvencija od 1 Hz do 1 MHz



Slika 1. Karakteristike udarnog vala (1)



Puls tlaka velike amplitude generira se izvan pacijentova tijela, a njegova se energija koncentrira na ciljano područje u tijelu. Bez većih gubitaka prolazi kroz vodeni medij (gel) i prodire u meko tkivo. Pozitivna amplituda udarnog vala općenito je mnogo veća od negativne. Za terapijsku primjenu ove vrijednosti su niže, posebno maksimalna amplituda tlaka iznosi otprilike 15 MPa, duljina impulsa od 10 do 20  $\mu$ s, a frekvencija od 1 do 25 Hz. Postoje više vrsta uređaja koji proizvode fESW i rESW, sa mogućnošću pojedinačne i kombinirane primjene (slika 2). Tretman se u pravilu provodi bez lokalne anestezije i traje od oko 15 do 30 minuta. Preporučeni broj tretmana je 3 - 5, frekvencija tretmana unutar 5 - 10 dana (1).



Slika 2. Prikazan je uređaj SWISS DUOCLAST® (EMS - Electro Medical Systems), koji ima dva aplikatora: DOLORCLAST za radijalni udarni val i PIEZOCLAST za fokusirani udarni val. Generator fokusiranog udarnog vala je piezoelektrični.

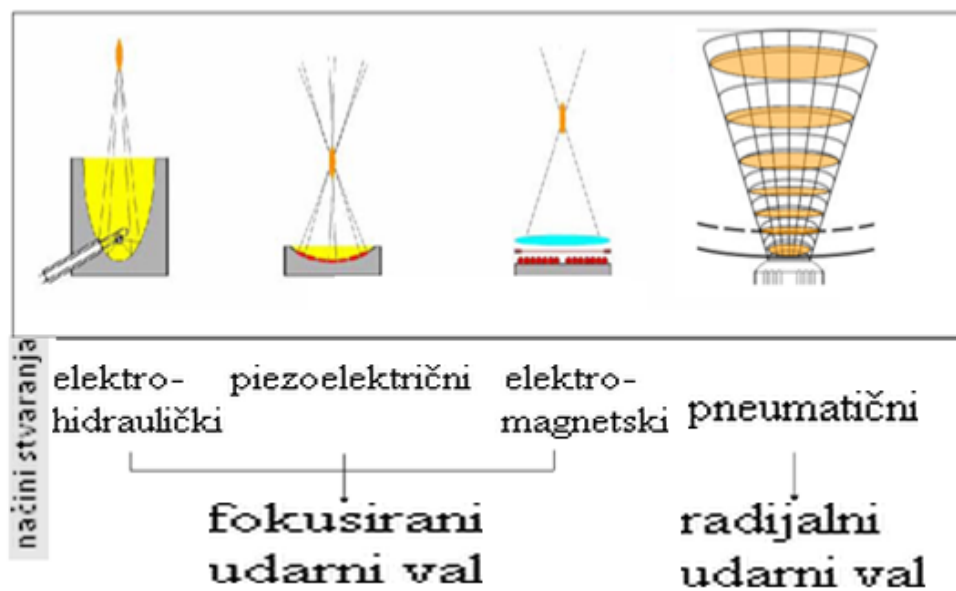Postoje četiri načina stvaranja udarnog vala (slika 3).

fESW stvaraju se:

- elektrohidraulički
- elektromagnetski i
- piezoelektrički,

a rESW stvaraju se

- pneumatskim kompresorom



Slika 3. Načini stvaranja udarnog vala

*Elektrohidraulički generator* - sustav sačinjavaju dvije elektrode smještene unutar komore ispunjene vodom. Uključenje elektroda u strujni krug dovodi do trenutne evaporacije vode sa formiranjem pozitivnog tlačnog vala koji se potom reflektira na tretirano područje.

Ovi su generatori relativno jeftini, ali mogu tretirati manje površine zbog čega se postižu veće koncentracije energije u tkivima kroz koja prolazi val da bi dostigao ciljano područje. Također dolazi do trošenja elektroda što ima kao posljedicu nepravilnu produkciju udarnog vala.

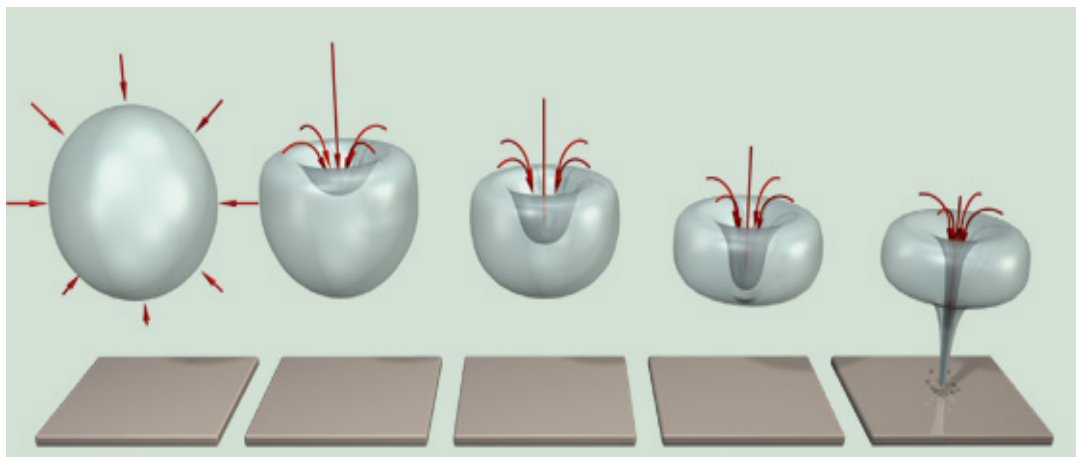
*Elektromagnetski generator* - sustav sačinjavaju pločasta ili cilindrična bobina. Prolaz struje kroz bobinu putem indukcije magnetskog polja izaziva ekspanziju membrane koja ju okružuje. fESW fokusira se na ciljano područje.

*Piezoelektrični generator* - sustav sačinjavaju piezokeramički elementi smješteni na jednoj hemisferi. Djelovanjem električnog polja na kristale uzrokuju se mehaničke deformacije koje generiraju udarne valove. Raspored piezoelektričnih elementa na površinu oblika hemisfere omogućuje fokusiranje valova, sa smanjenjem energije dalje od fokusa.

Najveću razliku među generatorima čini veličina fokusa. Što je manji fokus preciznija je isporuka energije točno na mjesto oštećenja uz minimalni rasap energije na okolno tkivo.

fESW, stvoreni od raznih generatora, konvergiraju u centralnu točku zvanu *spot* (engl. mjesto, mrlja; fokus, ciljna točka) u kojoj se emitira maksimalna tlačna energija. Spot predstavlja terapijsku zonu. Spot može biti različitih veličina i oblika, ovisno o upotrebljenoj tehnologiji raznih aparata udarnih valova. Spot je trodimenzionalni volumen, npr. ovoidan ili cilindričan, koji ima jednu veću os i dvije manje osi sličnih dimenzija. To ne znači da se fizički utjecaji fESW odražavaju samo u području spota, već se odražavaju i izvan njega, ali manjeg intenziteta. Pozitivan visoki tlak i brzi uspon vala odgovorni su za direktno djelovanje ESW i odražava se u području tkiva različitih gustoća, kao što su npr. meka tkiva i mineralizirana tkiva. Pošto kalcifikati ne posjeduju jednu organiziranu strukturu tipa protein-minerali, fragilniji su od koštanog tkiva. Visoki tlak i kratko vrijeme porasta amplitude uzrokuju vrlo veliku napetost na površini te se struktura materijala lomi. Negativan tlak je


odgovoran za indirektan učinak. Negativan val dovodi do lokalne redukcije tlaka te nastaju kavitacijski mjehurići. Pod utjecajem velikog pozitivnog tlaka komprimira se mjehur radijusa 1 mm unutar nekoliko  $\mu\text{s}$ . Kada se mjehur komprimira, tlak unutar mjehura raste te može doći do prskanja mjehura. Mjehuri nekontrolirano kolabiraju, a ti kolapsi generiraju nove udarne valove. Interakcija između udarnih valova i mjehura naslonjenih na površinu tkiva generira tzv. „water jets“ (engl. mlazove tekućine) (slika4). Ako tako kreirani mlaz tekućine dođe u dodir sa površinom materijala (ili tkiva) kreirat će otvor u površini.



Slika 4. Kavitacijski mjehuri - visoki pozitivan tlak i brzi porast amplitude vala izazivaju veliku napetost na površini mjehura. Kada se mjehur komprimira, tlak unutar mjehura raste te može doći do prskanja mjehura. Negativan tlak uzrokuje lokalnu redukciju tlaka, stvaraju se kavitacijski mjehuri koji zbog produženog negativnog tlaka rastu.

fESW se apliciraju putem aplikatora (slika5). Između aplikatora i terapijskog područja postavi se *transmitter*, tj. vrećica ispunjena vodom ili gelom, koja ima ulogu prijenosa udarnih

valova, ali i regulacije dubine prodiranja. Pojedini aparati imaju mogućnost mijenjanja količine tekućine u transponderu, dok drugi imaju mogućnost mijenjanja samog transpondera raznih veličina i oblika, da bi se postigla željena dubina prodiranja udarnih valova. Dubina prodiranja može se precizno odrediti u zoni između 5-60 mm ispod površine kože. To ovisi o veličini transpondera, ali i o gustoći energije udarnog vala.



Slika 5. Aplikator za fokusirani udarni val

*TERAPIJSKI PARAMETRI fESW:*

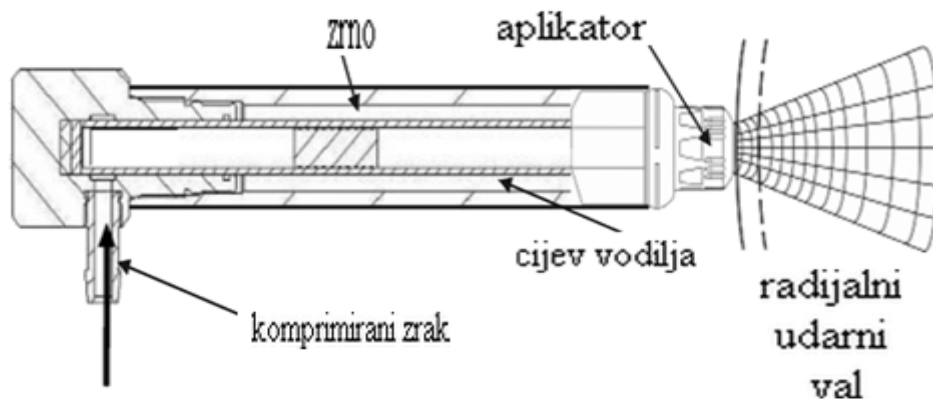
- *gustoća energije* - izražava energiju prenešenu po jedinici površine na terapijsku zonu (spot). Mjeri se u  $\text{mJ}/\text{mm}^2$ . Na osnovi gustoće energije ESW se dijele na *udarne valove male energije, srednje energije i velike energije* (tablica 2).

Tablica 2. Gustoća energije fokusiranog udarnog vala

<b>Energija</b>	<b>mJ/mm<sup>2</sup></b>
mala	0.005 – 0.12
srednja	0.12 – 0.28
velika	0.28 – 1.5

- *broj udara* - po tretmanu mora biti programiran, uobičajeno od 1000 – 5000 udara. Ovisi o patologiji i o tkivu koje se tretira. Kod upalnih bolesti upotrebljava se manji broj udara (1000 - 2000), a veći (> 3000) kod npr. pseudoartroza.
- *frekvencija* - generatori mogu dostaviti impulse različitih frekvencija, što je važno zbog bolje podnošljivosti bolesnika u tretmanima sa velikom gustoćom energije. U tim slučajevima bolesnik može manifestirati nelagodu ili bol, te je omogućeno da se smanji bol smanjivanjem frekvencije impulsa. Frekvencija impulsa varira uglavnom od 1 - 10 Hz.
- *dubina prodiranja* - 0 - 60 mm, regulira se putem transmitera.

U novijem vrijeme počinju se koristiti aplikatori koji proizvode nefokusirani ili rESW. *Pneumatični kompresor* proizvodi balistički zračni udar koji potiskuje zrno u aplikatoru na njegovu površinu (npr. proizvodi se isti balistički zračni udar kao kod ubrzavanja metka u cijevi oružja) (slika 6).



Slika 6. Balistička tehnika stvaranja radijalnog udarnog vala

Energija se radijalno raspršuje iz aplikatora u dodirno tkivo. Najveća energija proizvodi se na površini aplikatora pa je snažan atak na samu kožu i potkožje, a proporcionalno opada sa udaljenošću od aplikatora (slika 7). Aplikator se pomiče po bolnim točkama aficiranog segmenta. Radijalnom primjenom se iskorištavaju prvenstveno trofičke sposobnosti i izazivanje hiperemije, a manje destruktivne sposobnosti udarnog vala. Cilj tretmana je pojačati vaskularizaciju i pospješiti prirodni „wash-out“ organizma- otplavljuju se štetne a donose hranjive tvari.



Slika 7. Aplikator za radijalni udarni val

*TERAPIJSKI PARAMETRI rESW:*

- *gustoća energije* – varira od 0,01 - 0,23 mJ/mm<sup>2</sup>
- *tlak* - 1 - 4 bara
- *broj udara* – po tretmanu od 10 - 2000 udara ukupno. Uglavnom se aplicira od 400 do 500 udara po točki aplikacije.
- *frekvencija* - 1 - 10 Hz
- *dubina prodiranja* - 0 - 35 mm, regulira se putem transmitera.

Prednosti liječenja ESW su što je to neinvazivna metoda liječenja koja se dobro podnosi, tijelo se ne oštećuje lijekovima (osim kratkotrajnog učinka ev. lokalne anestezije), pruža mogućnost izbjegavanja kirurških zahvata i popratnih rizika.



Moguće *nuspojave* nakon tretmana udarnim valom su:

- crvenilo i oteklina na tretiranom području
- privremeni gubitak osjeta i svrbež
- trenutno pojačanje boli odmah nakon tretmana
- hematom, petehije, oštećenje kože ukoliko su se prije terapije udarnim valom koristili kortikosteroidi.

Nuspojave nastaju najčešće zbog djelovanja povećane gustoće energije na vaskularno i živčano tkivo, koje se samim tretmanom mogu oštetiti. Zbog toga se udarni val ne smije koristiti u blizini kičmene moždine, na kranijumu i grudnom košu. Kod tretmana gdje se koristi veća gustoća energije, npr. kod primjene na koštano tkivo, na mjesto aplikacije mogu se stvoriti manja potkožna krvarenja (petehije). Zbog djelovanja na nervne strukture moguće su hiperestezije u području inervacije dotičnog živca. Ipak, u većine slučajeva ne registriraju se nuspojave.

*Kontraindikacije* primjene ESW su :

- prisutnost umjetnog elektrostimulatora srca
- blizina struktura osjetljivih na ultrazvuk kao što su mozak, kičmena moždina, gonade, epifize
- trudnoća, infekcije, neoplazme, koagulopatije, tromboflebitisi, i sl.
- kortikosteroidna ili antikoagulantna terapija

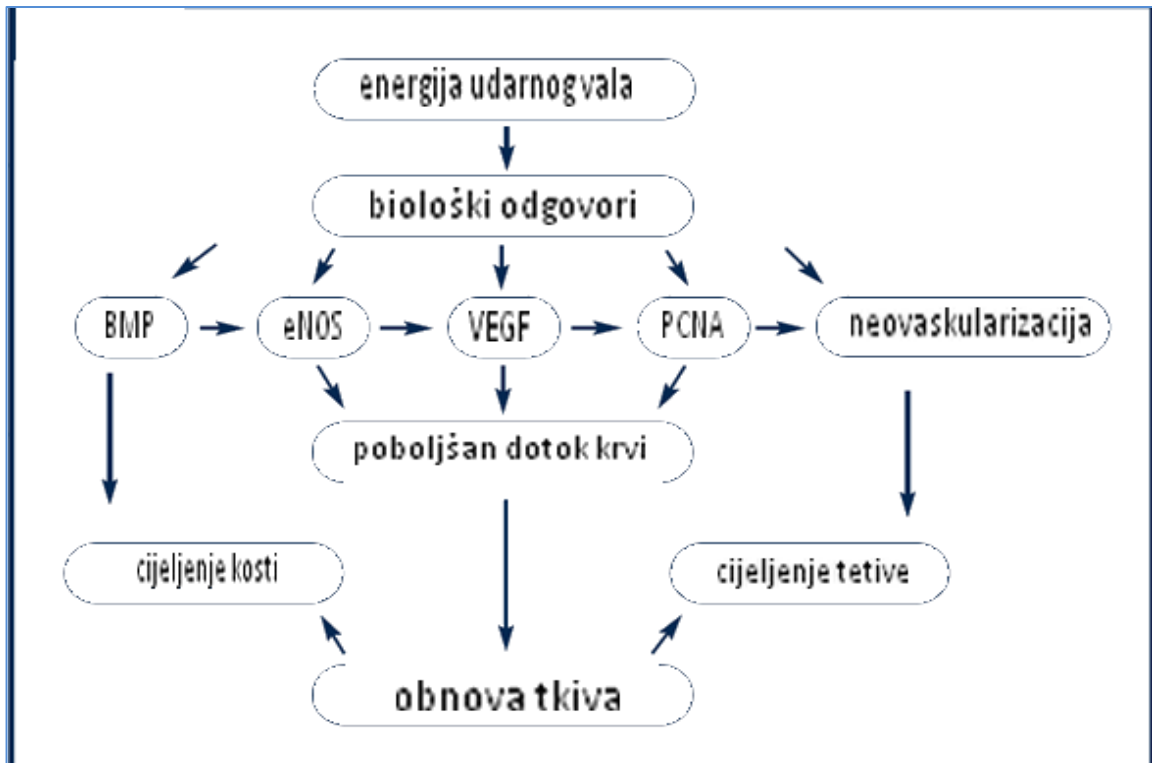
Kada se aplicira na mišiće ili tetive tretman je manje bolan ili čak bezbolan, ali kada udarni val pogađa koštano tkivo može biti bolan zbog nadražaja periosta koji je posebno bolno osjetljiv. Uglavnom se intenzitet boli neposredno nakon tretmana smanjuje, da bi se

nakon nekoliko sati (u večernjim satima i tijekom noći) ponovno povećao, te slijedećih dana po tretmanu progresivno smanjivao. Redukcija bolne komponente prethodi biološkom oporavku tkiva što treba imati na umu, pogotovo kod sportaša, prilikom fizičkih i sportskih aktivnosti.

Do danas točan mehanizam djelovanja ESW na meka tkiva lokomotornog sustava nije potpuno jasan (za razliku od jasnog mehanizma destrukcije urolita). Najčešće spominjani biološki učinci jesu reaktivna hiperemija, angiogeneza, stimulacija fibroblasta, tenocita, osteoblasta i hondrocita, te mehanizam mehanodestrukcije (1). Pozitivan visoki tlak i kratko vrijeme porasta vala odgovorni su za direktni efekt- stvara se vrlo velika napetost na površini tako da se struktura materijala lomi. Analgetski učinak ESW objašnjava se hiperstimulacijskom analgezijom.

Mehanički poticaj izaziva niz bioloških reakcija na nivou tkiva (slika 8). Jedan od glavnih bioloških odgovora na mehaničku stimulaciju ESW jeste stvaranje dušičnog oksida (nitric oxide, NO), koji potiče angiogenezu (stvaranje novih krvnih žila iz već postojećih kapilara) (126). Angiogeneza je sama po sebi važna faza u cijeljenju tkiva a uzrokovana je raznim faktorima rasta i angiogenim faktorima (127).

Pojedine studije sugeriraju da mehanički poticaj stvoren ESW- om može imati direktni učinak na izvanstanični matriks, što kasnije izaziva reakcije citoplazme i jezgre, ovisne o eksperimentalnom modelu, gustoći energije, broju impulsa i vrsti stanica (128). ESW može izazvati razne biokemijske reakcije stanica, koje utječu na rast, razvoj, diferencijaciju, regulaciju apoptoze i ekspresiju gena (129).



Slika 8. Biološki mehanizmi kao posljedica djelovanja udarnog vala na mišićnokoštano tkivo

Endotelne stanice su posebno osjetljive na mehaničke podražaje. Mehanički podražaji induciraju hemodinamski odgovor endotelnih stanica u različitim vremenskim periodima:

- rani odgovor: unutar nekoliko sekundi/minuta, karakteriziran aktivacijom ionskih kanala i sekundarnih glasnika, kao np. NO;

- intermedijarni odgovor: unutar nekoliko minuta/sati, karakteriziran endocitozom, staničnom diobom, genskom regulacijom;

- kasni odgovor: unutar nekoliko sati/dana, kada se prati strukturalna i funkcionalna prilagodba endotelnih stanica posredovana NO (130).

U literaturi postoji mnogo radova o rezultatima liječenja entezopatija, ali nedovoljno o djelovanju ESW na koštano cijeljenje, uglavnom učinjena na eksperimentalnim životinjama (131-133).

Kod pseudoartroza koje su liječene udarnim valom početno je dokazano odvajanje periosta sa stvaranjem mikrofisura u kortikalnoj kosti i pucanje trabekula spongiozne kosti, te subperiostalne hemoragije i stvaranje hematoma u moždinskoj šupljini. U kasnijem tijeku zbog hiperemije i neoangiogeneze izraženo je protu-upalno djelovanje („wash-out“ sistem - otplavljaju se štetne a donose hranjive tvari) (1,134).

Wang i sur. (131) svojim istraživanjima su dokazali da fESW značajno poboljšava koštano cijeljenje nakon prijeloma. U ispitivanju na zečevima sa prijelomom bedrene kosti, fiksiran intramedularnom Kirschnerovom žicom, primijenjen je fESW gustoće energije  $0,47 \text{ mJ/mm}^2$ , 2000 impulsa. Životinje su žrtvovane u 12. tjednu. Dokazana je značajno veća jakost kosti i povećano stvaranje kortikalne kosti, pojačana neovaskularizacija i angiogeneza. Imunohistokemijske pretrage pokazale su povišene faktore angiogeneze i osteogeneze - VEGF - A, eNOS, PCNA i BMP - 2.

Wang i sur. (132) također su evaluirali djelovanje različitih doza fokusiranog udarnog vala na koštanu masu i koštanu jakost nakon prijeloma bedrene kosti u zečeva. Podjeljeni su u dvije grupe- grupu koja je dobivala ESW srednje energije  $0,18 \text{ mJ/mm}^2$ , 2000 impulsa i grupu koja je dobivala ESW velike energije  $0,47 \text{ mJ/mm}^2$ , 4000 impulsa. Učinjena je radiološka evaluacija, mjerena mineralna gustoća kosti, biomehanička testiranja, mjerena količina kalcija. U grupi koja je dobivala ESW velike energije dokazano je veće stvaranje kalusa i više kalcija nego u grupi koja je dobivala ESW srednje energije i u kontrolnoj grupi.

Biomehanička mjerenja također su pokazala veću čvrstoću i elastičnost u grupi koja je dobivala ESW velike energije. Učinak ESW pokazao se ovisan o primijenjenoj dozi.

Hsu i sur. (133) ispitali su djelovanje fESW na zečevima sa prijelomom tibije. Tretirani su fESW energije 0,32 mJ/mm<sup>2</sup>, 5000 impulsa, frekvencije 1 - 2,5 Hz. Zečevi su podijeljeni u nekoliko grupa ovisno o broju tretmana- 2 odnosno 3, te ovisno o vremenu žrtvovanja. Učinjena su biomehanička testiranja, radiografska evaluacija, mjerena mineralna gustoća kosti te histološke analize. Dokazano je pozitivno djelovanje fESW na rano cijeljenje koštanih prijeloma, dok su za kasnije djelovanje fESW potrebna daljnja ispitivanja. Nije bilo statistički značajne razlike između druge i treće primjene udarnog vala. Biomehanička testiranja također su pokazala povoljno djelovanje fESW u ranijoj fazi, ali bez statistički značajne razlike kod kasnijih ispitivanja.

Poznato je da ESW stimulira diferencijaciju mezenhimalnih matičnih stanica u osteoprogenitorske stanice i inducira ekspresiju osteogenih činitelja rasta. Van der Jagt i sur. (135) ispitali su da li i kako ESW djeluje na koštanu izgradnju, mikroarhitekturu kosti i na mehanička svojstva zdrave kosti u štakora. Na tibiji je primijenjen fESW jakosti 0,3 mJ/mm<sup>2</sup>, 1000 udara, frekvencije 3 Hz. Učinjen je SPECT i mikro-CT, histološke analize. Mjerena je koštana izgradnja pomoću tehnecijum metilen difosfonata (99mTc - MDP). ESW je doveo do izraženog porasta 99mTc - MDP. Mikro-CT je pokazao porast trabekularne i kortikalne kosti što je rezultiralo u povećanoj jakosti kosti. Histološke analize pokazale su oštećenje mekih česti intramedularno i *de novo* stvaranje kosti sa aktivnim osteoblastima i osteoidom u koštanoj moždini. Analiza koštanih mikrofraktura tretirane i kontrolne grupe nije pokazala signifikantnu razliku.

Van der Jagt i sur. (136) ispitivali su mogućnost upotrebe udarnog vala u liječenju osteoporoze. Ispitivanje je izvršeno na štakorima kod kojih je učinjena ovarijektomija u cilju simuliranja osteoporoze ili je učinjena lažna-ovarijektomija, te fraktura fibule. Analizirano je djelovanje fokusiranog udarnog vala jakosti  $0,16 \text{ mJ/mm}^2$ , 5 Hz, 1000 i 2000 impulsa, na koštano cijeljenje kod ovarijektomiranih i lažno-ovarijektomiranih životinja. Učinjeni su mikro - CT i histološka ispitivanja. Dobiveni rezultati ukazali su na pozitivno djelovanje nefokusiranog udarnog vala u ostepeniji i osteoporozi.

Wang i sur. (137) evaluirali su i djelovanje udarnog vala na ljudima . U bolesnika sa prijelomima donjih udova (bedrena i goljenična kost), kirurški liječeni vanjskim ili unutarnjim fiksatorom, primijenjen je udarni val velike energije  $0,62 \text{ mJ/mm}^2$ , 6000 impulsa. Ispitan je intenzitet boli VAS skalom, hod bolesnika (tj. korištenje štaka). Standardna rentgenološka i CT obrada pokazala je bolje i brže zaraštavanje kao i manji postotak razvoja pseudoartroze nakon 12 mjeseci. Također su ispitali djelovanje udarnog vala na koncentraciju dušičnog oksida, angiogene (VEGF, vWF, FGF i TGF - beta1), osteogene (BMP - 2, osteokalcin, AF, DKK - 1, IGF) i protuupalne faktore (sICAM, sVCAM) (138). Ispitivanje je izvršeno na bolesnicima sa osteonekrozom glave bedrene kosti, apliciran je udarni val 6000 impulsa. Dobiveni rezultati pokazali su signifikantno povišene vrijednosti NO, angiogenih, osteogenih i protuupalnih faktora mjesec dana od primjene udarnog vala, ali bez statistički značajnih razlika nakon 3, 6 i 12 mjeseci. Drugi radovi također su dokazali djelotvornost udarnog vala na koštano cijeljenje (139,140).

Waguespack i sur. (141) evaluirali su djelovanje udarnog vala na akcesorni ligament tetive dubokog fleksora prsta na konjima. Učinjena je lezija tetive injiciranjem kolagenaze tipa I. Nakon ehografske analize, primijenjen je udarni val jakosti  $0,15 \text{ mJ/mm}^2$ , 1000 udara. Nakon 15 tjedana ispitana je mikrostruktura, razina mRNA kolagena tipa I i III, te sadržaj

kolagena i glukozaminglikana. U grupi koja je dobivala udarni val dokazana je signifikantno veća razina kolagena tip I mRNA dok ostali ispitani parametri nisu pokazali signifikantne razlike.

Silveira i sur. (142) su ispitali djelovanje udarnog vala na cijeljenje površnih rana na prednjim ekstremitetima konja, u projekciji III metakarpalne kosti. Primijenjen je radijalni udarni val, 625 udara. Biopsija mekih česti učinjena je tjedno tijekom 6 tjedana te je evaluirana epitelizacija, fibroplazija, neovaskularizacija, upalna reakcija a imunohistokemijski obrađeni miofibroblasti. Udarni val nije ubrzao tijek cijeljenja ali tretirane životinje su imale manje granulacijskog tkiva sa manje izraženom kroničnom upalnom reakcijom, što dovodi do zaključka potrebne daljnjih studija.

VEGF - A i SDF - 1 (engl. *stromal cell-derived factor 1*) bitni su u aktivaciji cirkulirajućih EPCs (engl. *endothelial progenitor cells*), endotelnih progenitornih stanica, tijekom akutne ishemije. Međutim u kroničnoj ishemiji njihova ekspresija je manje izražena, što rezultira nedovoljnom mobilizacijom EPC u zahvaćenom tkivu. Aicher i sur. (143) ispitali su na štakorima dali djelovanje fokusiranog udarnog vala, 0,05 mJ/mm<sup>2</sup>, 500, 1000 i 2000 impulsa, dovodi do bolje mobilizacije EPC u zdravom i kronično ishemičnom tkivu. Tretirani su stražnji ekstremiteti. Ekspresije mRNA SDF - 1 faktora bila je značajno povećana nakon tretmana sa 1000 i 2000 udara. Histološki broj VEGF - A u miocitima signifikantno je porastao nakon tretmana udarnog vala od 2000 udara. U zdravom tkivu kao i kronično ishemičnom tkivo, tretiranim udarnim valom, dolazi do aktivacije EPCs, što može koristiti u liječenju kronične ishemije.

Hausdorf i sur. (144) ispitali su djelovanje udarnog vala klinički i *in vitro* na označenim stanicama poput fibroblasta i osteoblasta kod koštanih prijeloma. Fibroblasti i

osteoblasti podvrgnuti su udarnom valu 250/500 udara, intenziteta 25 kV. Razina faktora rasta FGF - 2 i TGF -  $\beta$  (1) određena je ELISA testom. Fibroblasti i osteoblasti nakon tretiranja udarnim valom proizveli su veću količinu FGF - 2, kao važnog faktora rasta u formiranju nove kosti. Razina TGF -  $\beta$  (1) nije pokazala statistički značajne razlike.



## 2. CILJ ISTRAŽIVANJA

Dosadašnja istraživanja ukazuju na povoljno djelovanje ESW na cijeljenje koštanih prijeloma, kao i pretpostavku da veći broj udara ESW ima bolji utjecaj na koštano cijeljenje.

Cilj našeg istraživanja bio je:

- (1) ispitati utjecaj udarnog vala na tijek cijeljenja duge kosti štakora u odnosu na fiziološko cijeljenje kosti
- (2) histološkom i imunohistokemijskom metodom analizirati kvalitetu tkiva tijekom cijeljenja kosti, mišića i tetive
- (3) ispitati razliku u učinkovitosti primjene radijalnog i fokusiranog udarnog vala na cijeljenje kosti i mekih tkiva (mišić i tetiva)
- (4) ispitati razliku u primjeni različitih jakosti radijalnog i fokusiranog udarnog vala.

### 3. MATERIJAL I METODE

#### 3.1. MATERIJAL

Ispitivanje je provedeno na laboratorijskim životinjama, na grupi od 84 Wistar štakora, ženskog spola, starosti 3 mjeseca, prosječne tjelesne težine 250 g. Kao ciljni organ korištena je lisna kost (fibula) te okolno meko tkivo - patelarni ligament (lig. patellae) i peronealni mišići (m. peroneus longus i m. peroneus brevis). Nakon što su životinje anestezirane 3,6% kloral hidratom, zarezana je koža i potkožno tkivo kirurškim nožem br. 10. Oštrim dvozubim kukicama razmaknuto je tkivo te se pristupilo fibuli s lateralne strane. Preparir škarama- po Metzenbaum-Fino, zakrivljenosti  $5^{3/4}$ “, učinjen je prijelom fibule (dijametra 1mm) na mjestu trupa kosti. S obzirom da fibula nije nosiva kost, nije bilo potrebno nakon prijeloma fiksirati koštane ulomke da bi se potaknulo cijeljenje. Također je prerezan i patelarni ligament oštrim nožem br. 11. Koža je šivana trobridom oštrom iglom za kožu, vel. 19 mm, zakrivljenost  $3/8$ , standardnim iglodržaćem od 14,5 cm. Upotrebljen je sintetski kožni konac, neresorptivni 4/0, monofilamentni.

Životinje su podijeljene u 2 eksperimentalne i kontrolnu grupu:

1. Eksperimentalna grupa 1 sastojala se od 36 životinja, podjeljenih u 3 podgrupe od po 12 životinja, tretirane fokusiranim udarnim valom različite gustoće energije.
2. Eksperimentalna grupa 2 sastojala se od 36 životinja, podjeljenih u 3 podgrupe od po 12 životinja, tretirane radijalnim udarnim valom različitog tlaka.

Kod obje grupe primijenjena su 3 tretmana u vremenskom razmaku od 5 dana - 3, 8. i 13. postoperativni dan. Tretirano područje kosti i okolnih tkiva iznosi 3 cm. Iz svake podgrupe pola životinja je žrtvovano 15. te ostale životinje 22. postoperativni dan.

3. Kontrolna grupa sastojala se od 12 životinja kod kojih je također učinjen prijelom fibule te ozlijeđeno okolno meko tkivo ali nisu tretirane udarnim valom. Grupa je također podijeljena u 2 podgrupe od po 6 životinja. 6 životinja prve podgrupe je žrtvovano 15.dan, preostalih 6 životinja druge podgrupe 22.dan.

### **3.2. METODE**

#### *3.2.1. Udarni val*

Za terapiju udarnim valom korišten je uređaj SWISS DUOCLAST® (EMS - Electro Medical Systems) koji ima dva aplikatora: DOLORCLAST aplikator za rESW i PIEZOCLAST za fESW. Generator fESW je piezoelektrični a korištene su različite gustoće energije: male gustoće 0,1 mJ/mm<sup>2</sup>; srednje gustoće 0,2 mJ/mm<sup>2</sup>; velike gustoće 0,3 mJ/mm<sup>2</sup>, 500 udara po tretmanu, frekvencije 5 Hz. Koristili smo aplikator sa transmitterom čime smo postigli dubinu prodiranja valova od 15 mm, sa djelovanjem na okolna tkiva u radijusu od 30 mm. U terapiji rESW koristili smo različite tlakove: 1,6; 2,2; 3,0 bara, 500 udara po tretmanu, frekvencije 5 Hz. Koristili smo aplikator dijametra 15 mm.

#### *3.2.2. Pripremanje uzorka*

Pojačanom dozom anestetika, životinje su žrtvovane i uzet je proksimalni dio fibule te okolni dio mišića i dio patelarnog ligamenta. Koštani uzorci su podvrgnuti procesu dekalcinacije. Mišićni i tetivni uzorci su odmah fiksirani u 4% paraformaldehidu nakon čega su uklapani u parafin i rezani u serijske rezove debljine 5 µm.

Nakon što su dekalcinirani u Osteodek-u (Biooptika), koštani uzorci su sukcesivno ispirani u fiziološkoj tekućini, a potom fiksirani u 4% paraformaldehidu i dehidrirani u seriji etanola rastućih koncentracija (50%, 75%, 80%, 90%, 100% etanol). Na kraju su prožeti sa ksilolom, te uklopljeni u parafin. Nakon uklapanja u parafin, blokovi tkiva izrezani su pomoću Leica RM550 rotacionog mikrotoma. Serijski uzdužni rezovi, debljine 5  $\mu\text{m}$  napravljeni su u intervalima od 150  $\mu\text{m}$  u srednje dijelu uzorka te su se koristili za imunohistokemiju i histologiju. Dobiveni rezovi montirani su na silanizirana stakla i sušeni u termostatu na 37°C do obrade za mikroskopiju.

### *3.2.3. Histološka bojenja*

Tkivni rezovi su bojeni standardnim histološkim bojenjem toluidin blue i hemalaun eozin po slijedećem protokolu:

➤ Tkivno bojanje toluidin blue

Tkivni rezovi se deparafiniziraju, rehidriraju u seriji alkohola padajućih koncentracija (100% 96% 75%) i dovedu se do vode. Slijedi bojenje tkivnih rezova 1% otopinom toluidin blue kroz 5 minuta i ispiranje vodom. Dehidratacija tkivnih rezova vrši se u acetonu, a ne u alkoholu jer se boja otapa u alkoholu. Nakon bistrenja u ksilolu, obojeni rezovi se uklapaju u balzam. Rezultat bojenja je modro ljubičasto bojenje međustanične tvari bogate proteoglikanima (kost), citoplazma stanica se boji svijetlo plavo, jezgre tamno plavo.

➤ Tkivno bojanje hemalaun eozin

Tkivni rezovi se deparafiniziraju, rehidriraju u seriji alkohola padajućih koncentracija (100% 96% 75%) i dovedu se do vode. Slijedi bojenje tkivnih rezova 1% otopinom hematoksilina kroz 2 minute i ispiranje vodom. Dehidratacija tkivnih rezova vrši se u acetonu.

Nakon bistrenja u ksilolu, obojeni rezovi se uklapaju u balzam. Rezultat je crveno bojenje citoplazme stanica a jezgre se boje tamno plavo.

#### *3.2.4. Histomorfometrijska analiza*

Histomorfometrija je učinjena pomoću svjetlosnog mikroskopa Olympus BHA (Olympus, Tokyo, Japan) na koji je adaptirana digitalna Sony kamera (Sony, Yokohama, Kanagawa). Pomoću ove kamere snimljene mikrografije histoloških rezova prenesene su na monitor kompjuterskog sistema za kvantitativnu analizu mikroskopske slike. Mikrografije su obrađene korištenjem kompjuterskog programa Issa (VAMS, Zagreb, Croatia). Mjerena je površina poprečnog presjeka (PPP, u mm<sup>2</sup>): hrskavice, mineralizirane hrskavice, koštanih gredica u hrskavici, koštanih gredica i kalusa. U 5 vidnih polja se prvo označilo 100 % stanica od interesa, a među njima je utvrđen postotak imunopozitivnih stanica.

#### *3.2.5. Imunohistokemijska analiza*

Za imunohistokemijsku analizu, tkivne rezove postavili smo na predmetna stakla obložena s 3-aminopropiltrioksolanom (APES, Sigma, St. Louis, MO, USA) i potom su sušeni u termostatu na 40°C preko noći. Stakla su se čuvala na sobnoj temperaturi do postupka bojanja metodom indirektno imunoperoksidaze. Postupak bojanja obuhvaća deparafiniranje tkivnih rezova u ksilolu i postupno rehidriranje u alkoholu. Slijedi 0,5 M TrisEDTA pH 9 kroz 10 min. na 60°C. Nespecifično vezivanje protutijela je blokirano u 10% ne-imunom svinjskom serumu kroz 15 min. Tkivni uzorci su potom inkubirani s primarnim protutijelom preko noći na +4°C. Korištena su slijedeća protutijela: primarna poliklonalna zečja anti-BMP-7 protutijela (Santa Cruz, CA, USA), anti-VEGF-A protutijela i anti-GDF-5 protutijela (Abcam PLC, Cambridge, UK) u razrjeđenju 1:200. Nakon ispiranja uslijedila je inkubacija sa sekundarnim biotiniziranim protutijelom te blokada aktivnosti endogene peroksidaze. Nakon

toga je primjenjen DAB (DakoCytomation, Denmark) koji služi za vizualizaciju. Jezgre se kontrastno boje hematoksilinom. Preparat se uklapa u entelan i može se mikroskopirati.

### **3.3. ETIČKI ASPEKTI ISTRAŽIVANJA**

Istraživanje je bilo u skladu s važećim zakonskim propisima te bioetičkim standardima o provođenju pokusa na eksperimentalnim životinjama (izbjegavanje nepotrebnih pokusa i patnje eksperimentalne životinje) te u skladu s osnovama tzv. 3R pristupa: *Replacement* (nadmještanje životinja), *Reduction* (smanjenje broja životinja) i *Refinement* (oplemenjivanje postupaka prema životinjama).

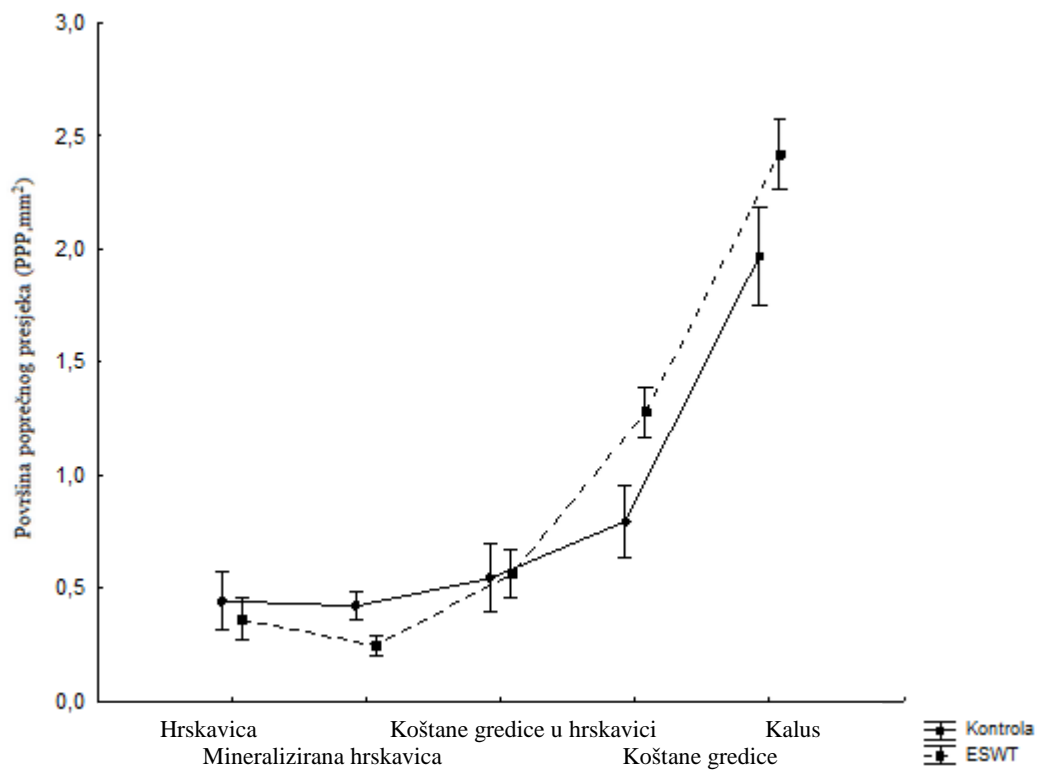
### **3.4. STATISTIČKA OBRADA PODATAKA**

Statistička analiza provedena je uz pomoć kompjutorskog programa Statistica 10. (StatSoft, Inc, Tulsa, US). Rezultati su prikazani kao srednje vrijednosti uz *95%- tne granice pouzdanosti*. Nakon što je utvrđena normalna distribucija rezultata pristupilo se statističkoj analizi parametrijskim testovima. Za svaki parametar, razlike među grupama testirane su uporabom analize varijanci *One-way ANOVA* i *Repeated measures ANOVA*. Korišten je *Fisher Highly Significant Difference (HSD)* test za *post hoc* analizu kako bi se utvrdile specifične razlike između skupina. Rezultati su smatrani statistički značajnima na razini  $p < 0.01$ .

## 4. REZULTATI

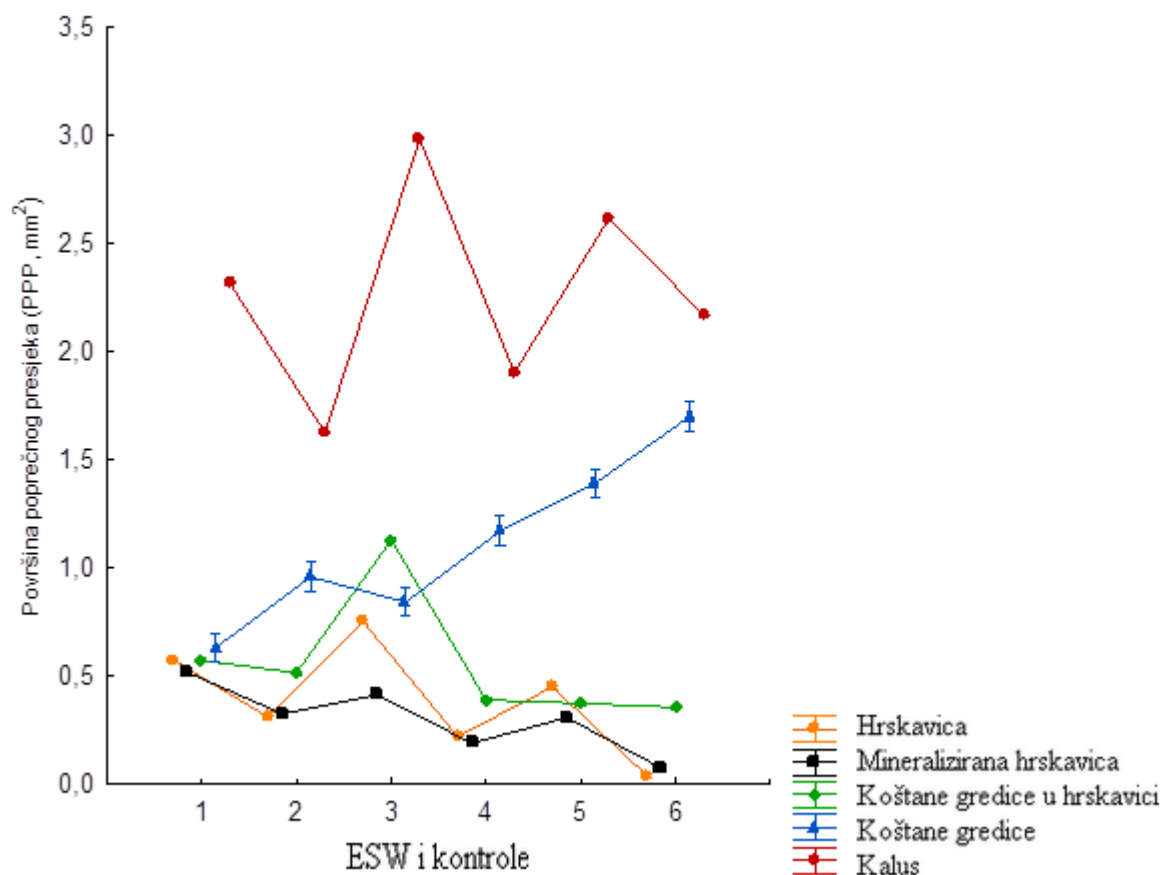
### 4.1. HISTOMORFOMETRIJSKA ANALIZA CIJELJENJA KOSTI

Mjerena je površina poprečnog presjeka (PPP): hrskavice, mineralizirane hrskavice, koštanih gredica u hrskavici, koštanih gredica i kalusa. Statističkom analizom ponovljenih mjerenja utvrđeno je da se vrijednosti površina poprečnog presjeka u skupini životinja tretiranih udarnim valom, kao i u kontrolnoj skupini značajno razlikuju ( $F_{(4, 144)} = 176$  ;  $p < 0.01$ , slika 9). Statistički značajne razlike ( $p < 0,01$ ) utvrđene su 15. i 22. dan između kontrolne skupine i životinja tretiranih fESW ili rESW te između skupine tretirane fESW i skupine tretirane rESW ( $F_{(5, 35)} = 579.51$ ) (slika 10). Općim trendom utvrđena je najveća PPP kalusa 15. dan cijeljenja kosti fESW (slika 11A), dočim je najmanja PPP hrskavice opažena 22. dan cijeljenja kosti rESW (slika 12B).



Slika 9. Srednje vrijednosti površine poprečnog presjeka hrskavice, mineralizirane hrskavice, koštanih gređica u hrskavici, koštanih gređica i kalusa u grupama tretiranim fokusiranim i radijalnim udarnim valom te kontrole





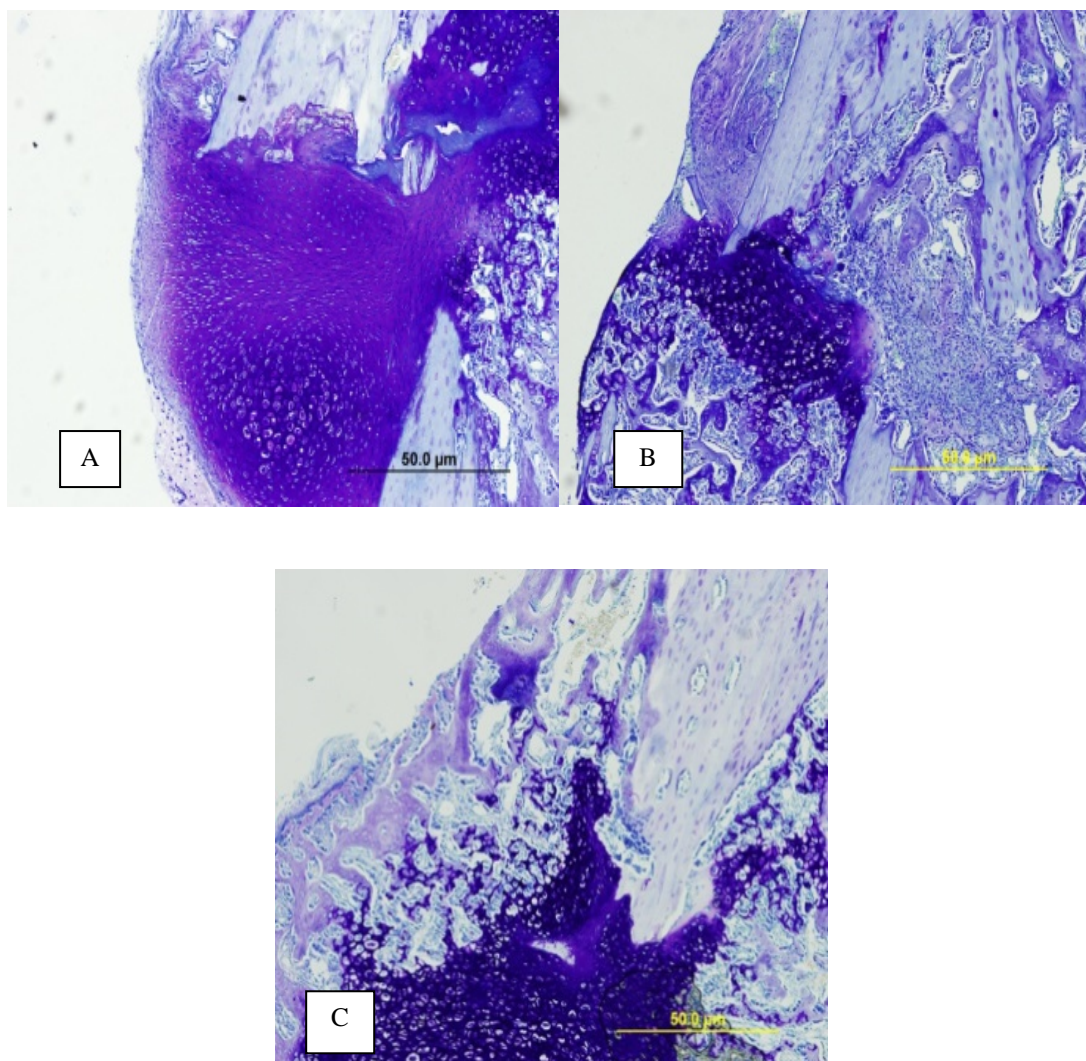
Slika 10. Srednje vrijednosti PPP u skupini fokusiranog i radijalnog udarnog vala i u kontroli

kontrola 15. dan (1); kontrola 22. dan (2); fESW 15. dan (3); fESW 22. dan (4); rESW 15. dan(5); rESW 22. dan(6)

fESW – fokusirani udarni val, rESW – radijalni udarni val

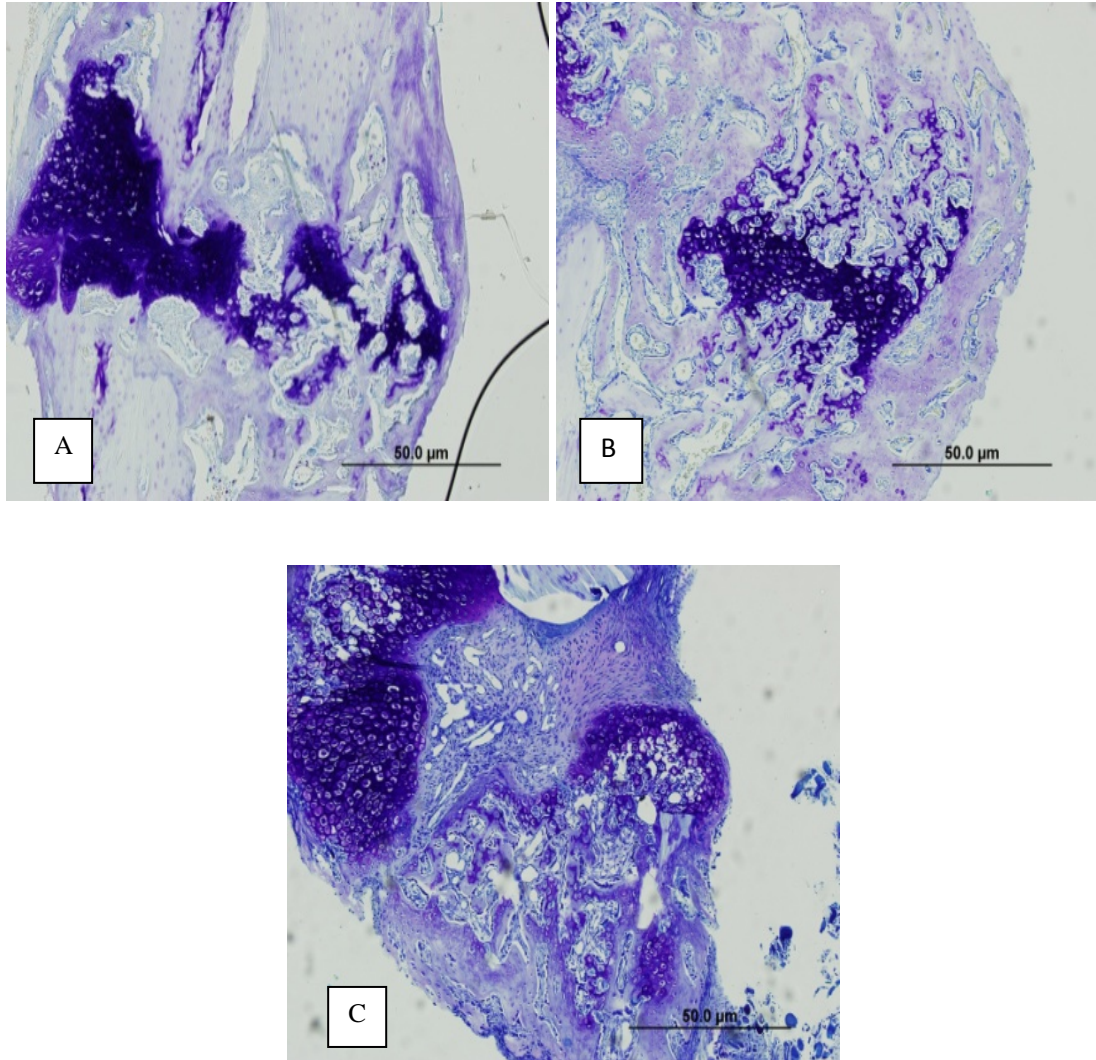
Najmanja PPP hrskavice ( $PPP = 0.04 \text{ mm}^2$ ) i najmanja PPP kalusa ( $PPP = 2.17 \text{ mm}^2$ ) utvrđeni su 22. dan cijeljenja kosti rESW, što je statistički značajno različito ( $p < 0,01$ ) u odnosu na cijeljenje kosti fESW i kontrolnu skupinu te u odnosu na 15. dan cijeljenja kosti rESW (tablica 3, slike 10,11,12). Najveća PPP mineralizirane hrskavice opažena je 15. dan cijeljenja kontrole ( $PPP = 0.52 \text{ mm}^2$ ), što se statistički značajno razlikuje ( $p < 0,01$ ) u odnosu na cijeljenje kosti fESW i rESW te u odnosu na 22. dan cijeljenja kontrole (tablica 3, slika 10). Najveća vrijednost PPP koštanih gređica u hrskavici izmjerena je 15. dan cijeljenja kosti

fESW (PPP = 1.13 mm<sup>2</sup>), što je statistički značajno različito ( $p < 0,01$ ) u odnosu na kontrolu, rESW te u odnosu na 22. dan cijeljenja fESW (tablica 3, slika 10).



Slika 11. Histološki nalaz 15. dana cijeljenja fibule štakora, bojenje Toluidin blue, povećanje 100x

A) Fokusrani udarni val; B) Radijalni udarni val; C) Kontrola



Slika 12. Histološki nalaz 22. dana cijeljenja fibule štakora, bojenje Toluidin blue, povećanje 100x

A) Fokuserani udarni val; B) Radijalni udarni val; C) Kontrola

Tablica 3. Prikaz srednjih vrijednosti mjerenih površina poprečnog presjeka preparata

PPP (mm <sup>2</sup> )	Kontrola 1	Kontrola 2	fESW 1	fESW 2	rESW 1	rESW 2	P - vrijednost
<b>Hrskavica</b>	0.58±0.23	0.31±0.1	0.75±0.23 <sup>#</sup>	0.22±0.15*	0.45±0.12 <sup>#</sup>	0.04±0.02*	P < 0.01
<b>Mineralizirana hrskavica</b>	0.52±0.12	0.33±0.15	0.41±0.15 <sup>#</sup>	0.19±0.23*	0.3±0.11 <sup>#</sup>	0.08±0.01*	P < 0.01
<b>Koštane gredice u hrskavici</b>	0.57±0.22	0.52±0.11	1.13±0.13 <sup>#</sup>	0.39±0.22*	0.38±0.13 <sup>#</sup>	0.36±0.12*	P < 0.01
<b>Koštane gredice</b>	0.63±0.17	0.96±0.21	0.84±0.11 <sup>#</sup>	1.17±0.15*	1.39±0.21 <sup>#</sup>	1.7±0.24*	P < 0.01
<b>Kalus</b>	2.31±0.18	1.63±0.14	2.98±0.1 <sup>#</sup>	1.9±0.22*	2.62±0.22 <sup>#</sup>	2.17±0.3*	P < 0.01

**fESW** – fokusirani udarni val, **rESW** – radijalni udarni val; **1** – 15. dan; **2** – 22. dan

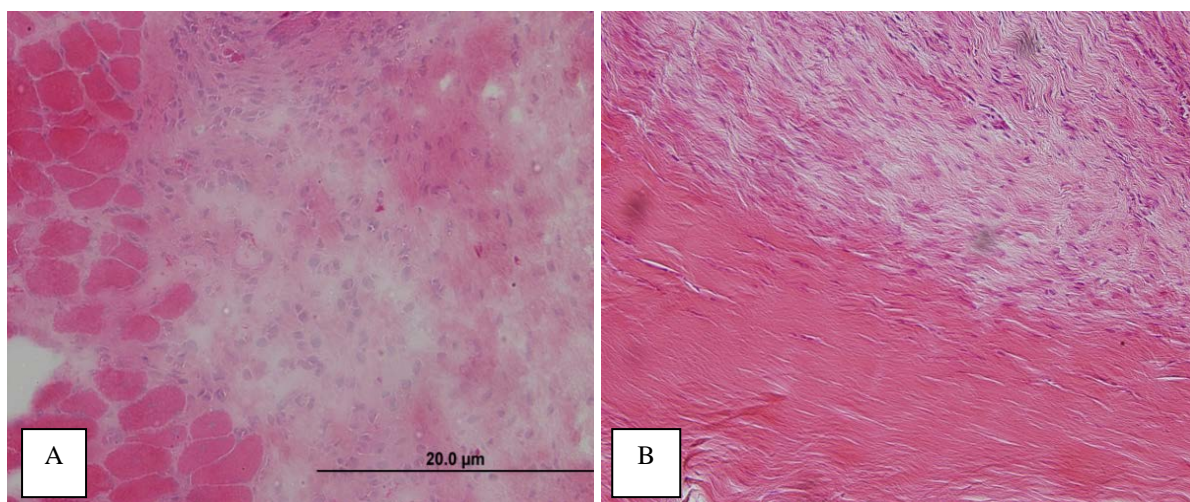
statistički značajna razlika **kontrole 1** u odnosu na **fESW** i **rESW** 15. dan cijeljenja kosti (<sup>#</sup>)

statistički značajna razlika **kontrole 2** u odnosu na **fESW** i **rESW** 22. dan cijeljenja kosti (\*)

Najveća vrijednost PPP koštanih gredica izmjerena je 22. dan cijeljenja kosti rESW (PPP = 1.7 mm<sup>2</sup>), što je statistički značajno različito u odnosu na fESW i kontrolu te u odnosu na 15. dan cijeljenja kosti rESW.

#### 4.2. HISTOLOŠKE PROMJENE TIJEKOM CIJELJENJA MIŠIĆA I TETIVE

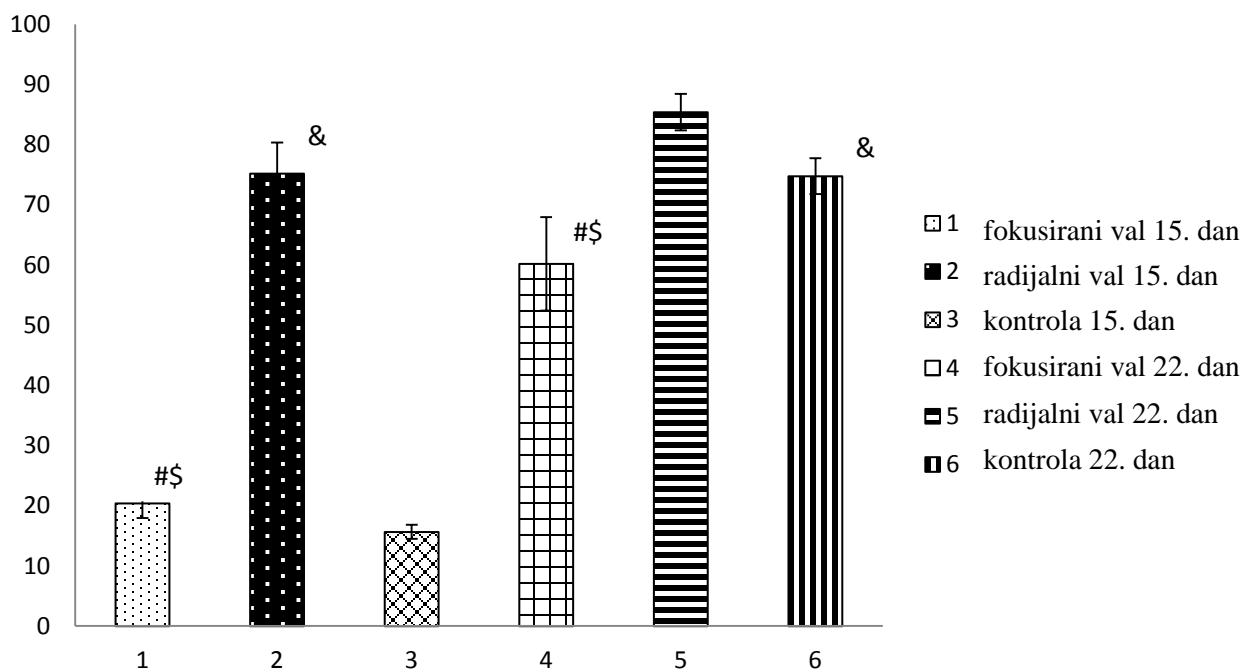
Rezultati histološke analize oporavka mišića upućuju na dobru organizaciju mišićnih vlakana 15. dan cijeljenja rESW. Takva se organizacija mišićnih vlakana postiže tek 22. dan cijeljenja fESW (slika 13A). Sličan nalaz utvrđen je tijekom cijeljenja tetive, gdje se 15. dan cijeljenja rESW opaža značajno umnažanje kolagenih vlakana, kakvo se vidi tek 22. dan cijeljenja fESW (slika 13B). Umnažanje kolagenih vlakana je u skupini životinja tretiranoj udarnim valom značajno veće nego u kontrolnoj skupini.



Slika 13. Histološki nalaz 15. dana cijeljenja fokusiranim udarnim valom, povećanje 200x .  
Bojenje Hemalaun-eozin. A) mišić; B) tetiva

### 4.3. IMUNOHISTOKEMIJSKA ANALIZA CIJELJENJA FIBULE ŠTAKORA

Statističkim analizom mjereno je postotak VEGF-A pozitivnih vaskularnih prostora, BMP-7 pozitivnih osteocita, osteoblasta i fibroblasta te GDF-5 pozitivnih hondrocita kalusa kosti tretirane fESW i rESW te kalusa kontrolne skupine.



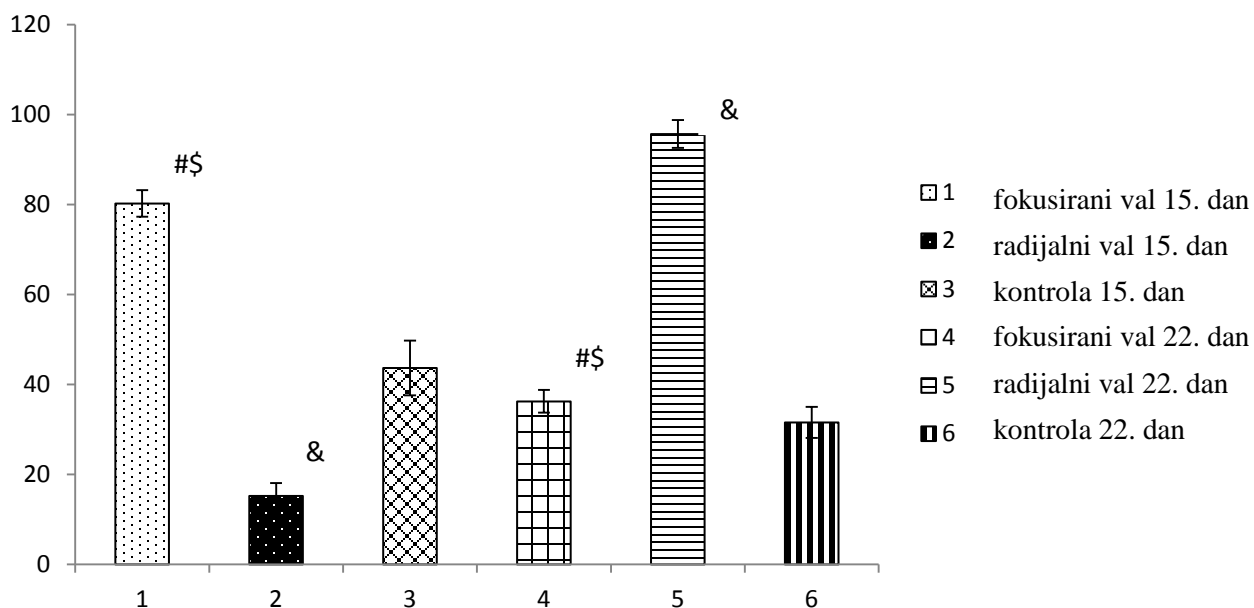
Slika 14. Postotak VEGF - A pozitivnih vaskularnih prostora u kalusu

# - statistički značajna razlika između fokusiranog i radijalnog udarnog vala

\$ - statistički značajna razlika između fokusiranog udarnog vala i kontrole

& - statistički značajna razlika između radijalnog udarnog vala i kontrole

Petnaesti dan cijeljenja kosti utvrđen je statistički značajno veći broj VEGF-A pozitivnih vaskularnih prostora kalusa tretiranog rESW u odnosu na kalus tretiran fESW ( $p < 0,01$ ). Nadalje, utvrđen je statistički značajno veći ( $p < 0,01$ ) broj VEGF-A pozitivnih vaskularnih prostora kalusa tretiranog fESW i rESW u odnosu na kontrolu (slika 14). I 22. dan cijeljenja kosti utvrđen je statistički značajno veći broj VEGF-A pozitivnih vaskularnih prostora kalusa tretiranog rESW u odnosu na kalus tretiran fESW ( $p < 0,01$ ). Nadalje, utvrđen je statistički značajno veći broj VEGF-A pozitivnih vaskularnih prostora kalusa kontrolnih životinja u odnosu na kost tretiranu fESW ( $p < 0,01$ ) te statistički značajno veći ( $p < 0,01$ ) broj VEGF-A pozitivnih vaskularnih prostora kalusa tretiranog rESW u odnosu na kontrolu (slika 14).



Slika 15. Postotak BMP - 7 pozitivnih osteocita u kalusu

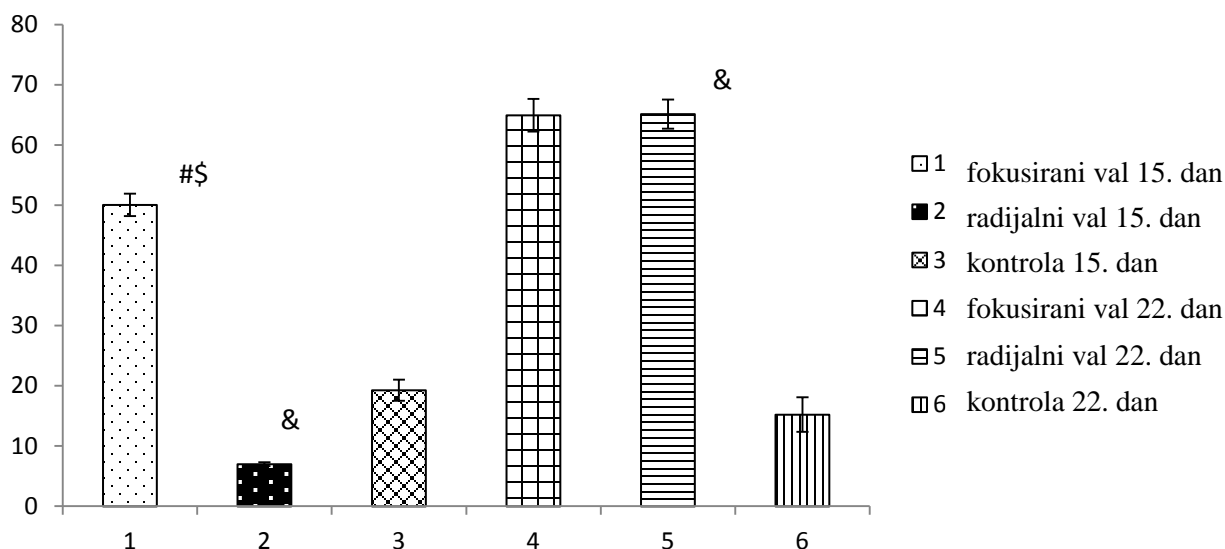
# - statistički značajna razlika između fokusiranog i radijalnog udarnog vala

\$ - statistički značajna razlika između fokusiranog udarnog vala i kontrole

& - statistički značajna razlika između radijalnog udarnog vala i kontrole

Petnaesti dan cijeljenja kosti utvrđen je statistički značajno veći broj BMP-7 pozitivnih osteocita kalusa tretiranog fESW u odnosu na kalus tretiran rESW te u odnosu na kalus kontrolne skupine ( $p < 0,01$ ). Nadalje, utvrđen je statistički značajno veći ( $p < 0,01$ ) broj BMP-7 pozitivnih osteocita kontrole u odnosu na kalus tretiran rESW (slika 15). 22. dan cijeljenja kosti utvrđen je statistički značajno veći broj BMP-7 pozitivnih osteocita kalusa tretiranog rESW u odnosu na kalus tretiran fESW i kontrolu ( $p < 0,01$ ). Nadalje, utvrđen je statistički značajno veći ( $p < 0,01$ ) broj BMP-7 pozitivnih osteocita kalusa tretiranog fESW u odnosu na kontrolu (slika 15).





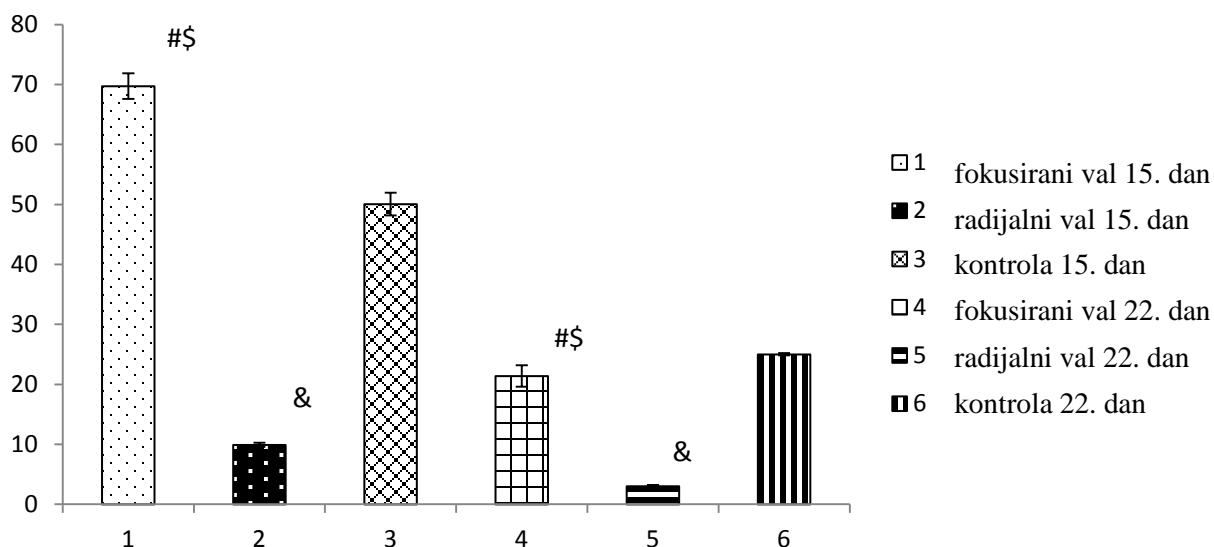
Slika 16. Postotak BMP - 7 pozitivnih osteoblasta u kalusu

# - statistički značajna razlika između fokusiranog i radijalnog udarnog vala

\$ - statistički značajna razlika između fokusiranog udarnog vala i kontrole

& - statistički značajna razlika između radijalnog udarnog vala i kontrole

Petnaesti dan cijeljenja kosti utvrđen je statistički značajno veći broj BMP-7 pozitivnih osteoblasta kalusa tretiranog fESW u odnosu na kalus tretiran rESW i u odnosu na kontrolnu skupinu ( $p < 0,01$ ). Nadalje, utvrđen je statistički značajno veći ( $p < 0,01$ ) broj BMP-7 pozitivnih osteoblasta kalusa kontrolne skupine u odnosu na kalus tretiran rESW (slika 16). 22. dan cijeljenja kosti nije utvrđena statistički značajna razlika broja BMP-7 pozitivnih osteoblasta kalusa tretiranog fESW u odnosu na kalus tretiran rESW ( $P = 0,856$ ). Utvrđen je statistički značajno veći broj BMP-7 pozitivnih osteoblasta kalusa tretiranog fESW ( $p < 0,01$ ) i rESW ( $p < 0,01$ ) u odnosu na kontrolu (slika 16).



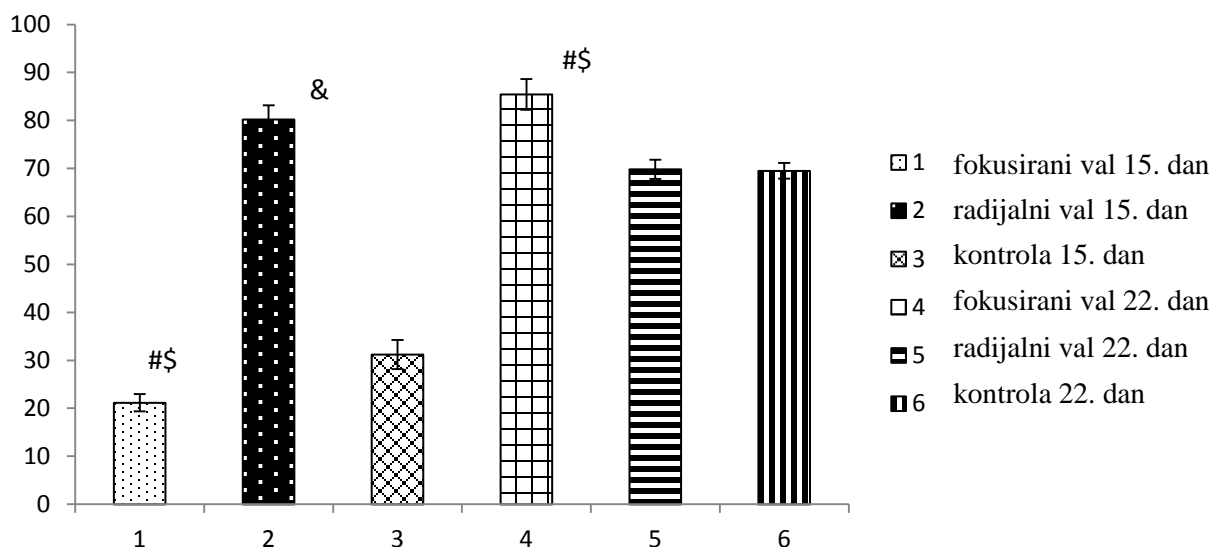
Slika 17. Postotak GDF-5 pozitivnih hondrocita/hondroblasta u kalusu

# - statistički značajna razlika između fokusiranog i radijalnog udarnog vala

\$ - statistički značajna razlika između fokusiranog udarnog vala i kontrole

& - statistički značajna razlika između radijalnog udarnog vala i kontrole

Petnaesti dan cijeljenja kosti utvrđen je statistički značajno veći ( $p < 0,01$ ) broj GDF-5 pozitivnih hondrocita kalusa tretiranog fESW u odnosu na kalus tretiran rESW i kontrolnu skupinu (slika 17). Nadalje, utvrđen je statistički značajno veći ( $p < 0,01$ ) broj GDF-5 pozitivnih hondrocita kalusa kontrolne skupine u odnosu na kalus tretiran rESW (slika 17). 22. dan cijeljenja kosti utvrđen je statistički značajno veći broj GDF-5 pozitivnih hondrocita kalusa tretiranog fESW u odnosu na kalus tretiran rESW ( $p < 0,01$ ) te je utvrđen statistički značajno veći ( $p < 0,01$ ) broj GDF-5 pozitivnih hondrocita kontrolne skupine u odnosu na kalus tretiran fESW i kalus tretiran rESW (slika 17).



Slika 18. Postotak BMP-7 pozitivnih fibrocita/fibroblasta u kalusu

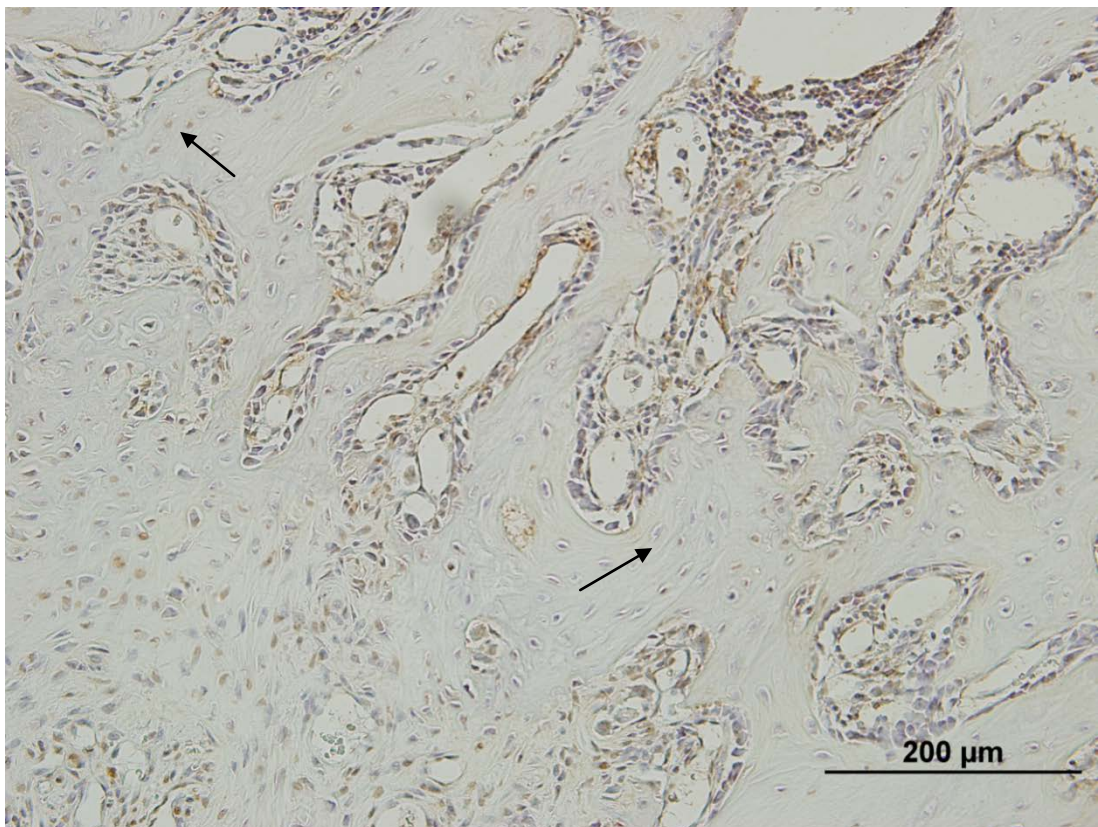
# - statistički značajna razlika između fokusiranog i radijalnog udarnog vala

\$ - statistički značajna razlika između fokusiranog udarnog vala i kontrole

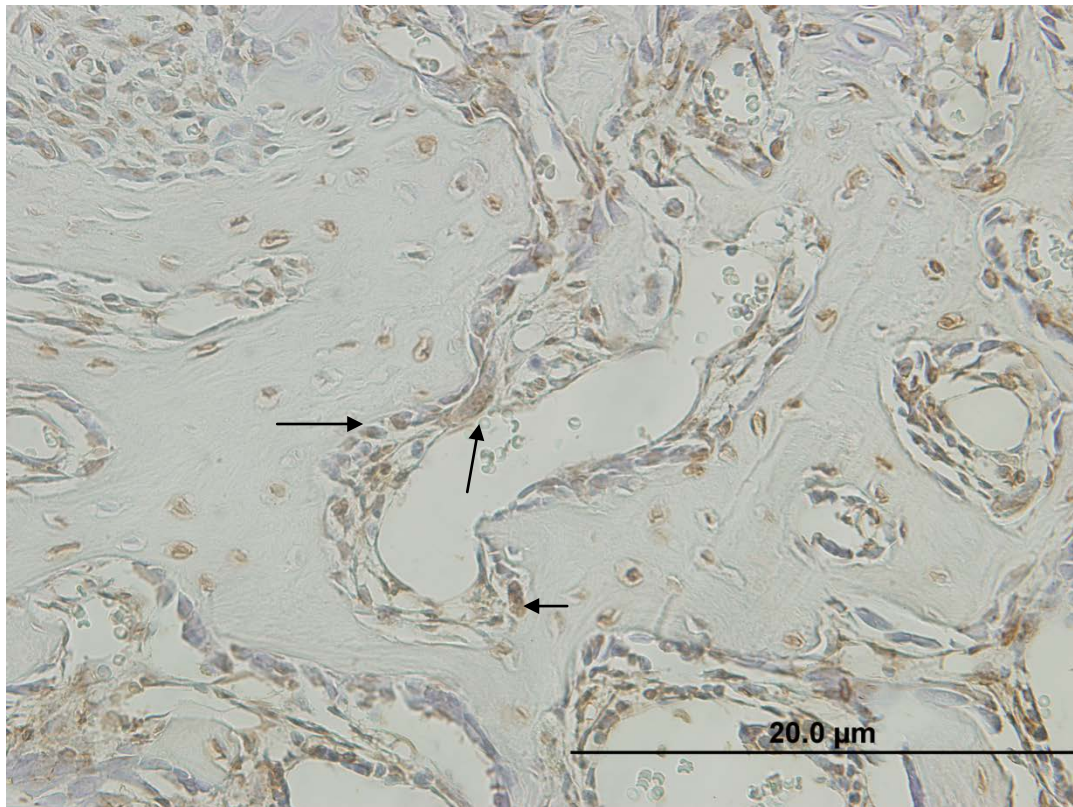
& - statistički značajna razlika između radijalnog udarnog vala i kontrole

Petnaesti dan cijeljenja kosti utvrđen je statistički značajno veći ( $p < 0,01$ ) broj BMP-7 pozitivnih fibrocita kalusa tretiranog rESW u odnosu na kalus tretiran fESW i kontrolnu skupinu (slika 18). Nadalje, utvrđen je statistički značajno veći ( $p < 0,01$ ) broj BMP-7 pozitivnih fibrocita kontrole u odnosu na fESW (slika 18). 22. dan cijeljenja kosti utvrđen je statistički značajno veći broj BMP-7 pozitivnih fibrocita kalusa tretiranog fESW u odnosu na kalus tretiran rESW i u odnosu na kontrolnu skupinu ( $p < 0,01$ ). Nije utvrđena statistički značajna razlika ( $p = 0,669$ ) u broju BMP-7 pozitivnih fibrocita između kalusa tretiranog rESW i kontrolne skupine (slika 18).

Histomorfometrijskom analizom i imunohistokemijskom analizom nisu utvrđene razlike u kvaliteti tkiva (kost, mišić, tetiva) nakon primjene energije različite gustoće fESW te nakon primjene različitog pritiska rESW.

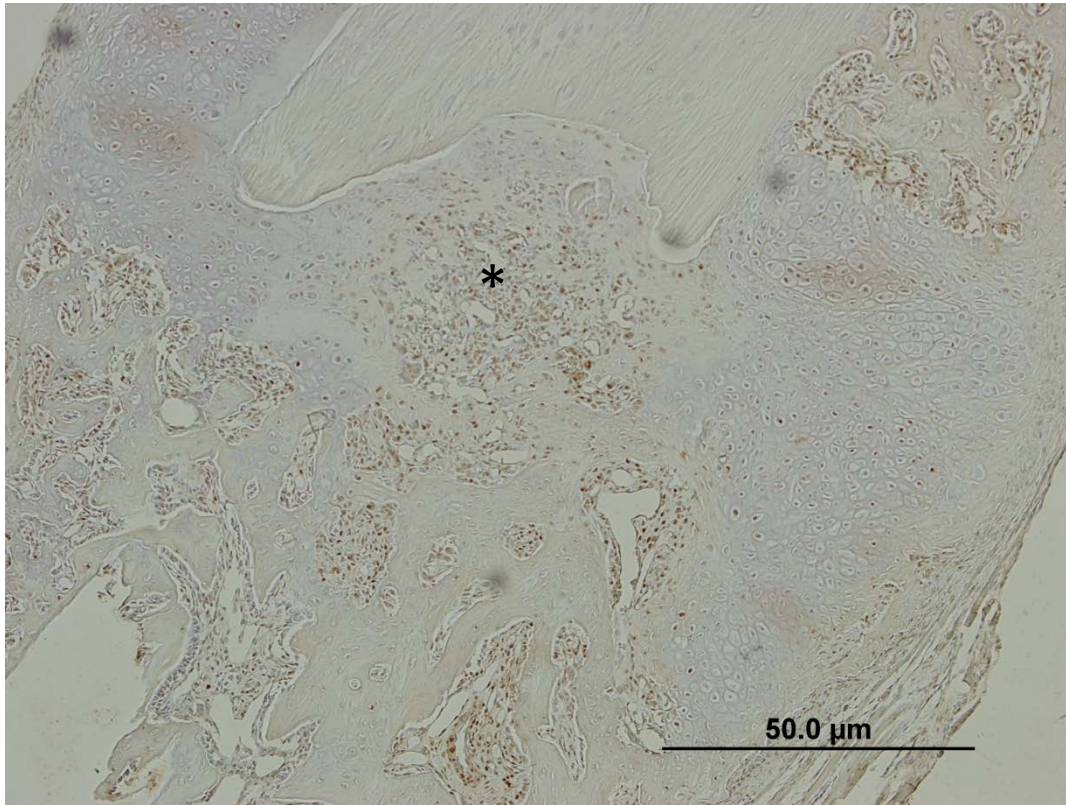


Slika 19. Prikazano je područje kalusa 15. dan cijeljenja fibule štakora tretirane fokusiranim udarnim valom. Kontrastno bojenje DABom. Povećanje 200X. Strelica pokazuje BMP-7 pozitivne osteocite u novostvorenim koštanim gredicama.



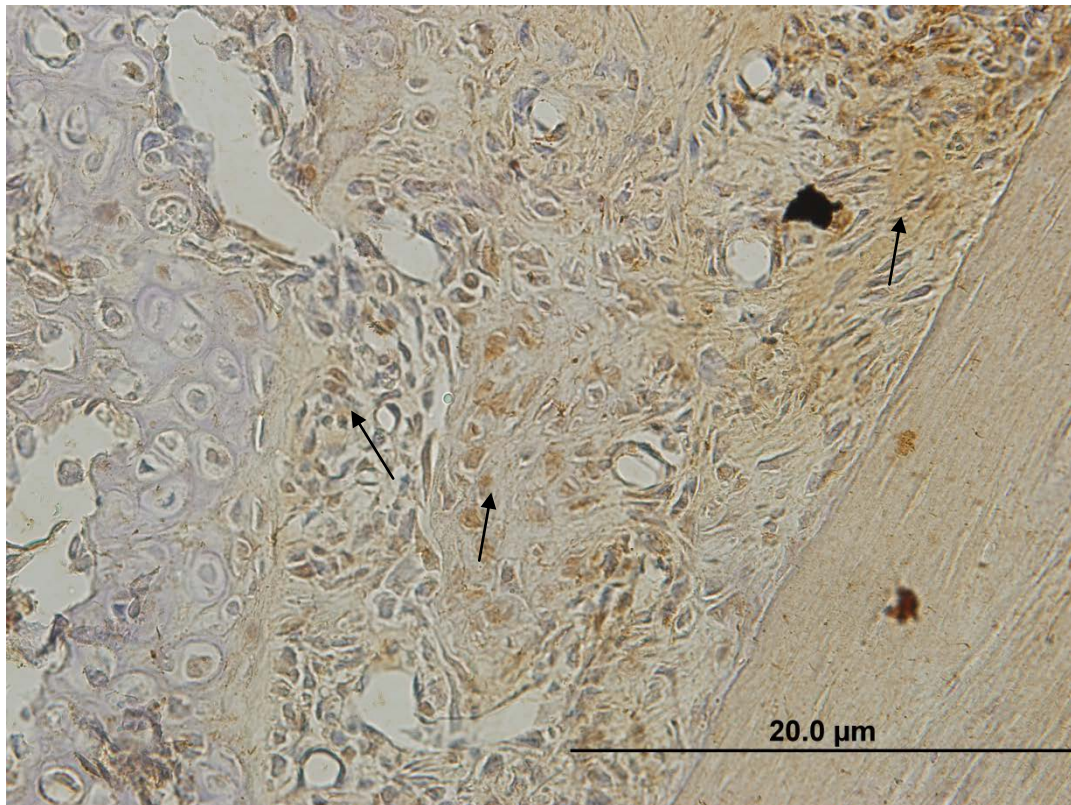
Slika 20. Prikazano je područje kalusa 15. dan cijeljenja fibule štakora tretirane radijalnim udarnim valom. Kontrastno bojenje DABom. Povećanje 400X.

Slikom dominiraju novostvorene koštane gredice u kojima su BMP-7 pozitivni osteociti ukopani u lakunama. Strelica pokazuje BMP-7 pozitivne osteoblaste na površini koštanih gredica.



Slika 21. Prikazano je područje kalusa 22. dan cijeljenja fibule štakora tretirane fokusiranim udarnim valom. Kontrastno bojenje DABom. Povećanje 100X.

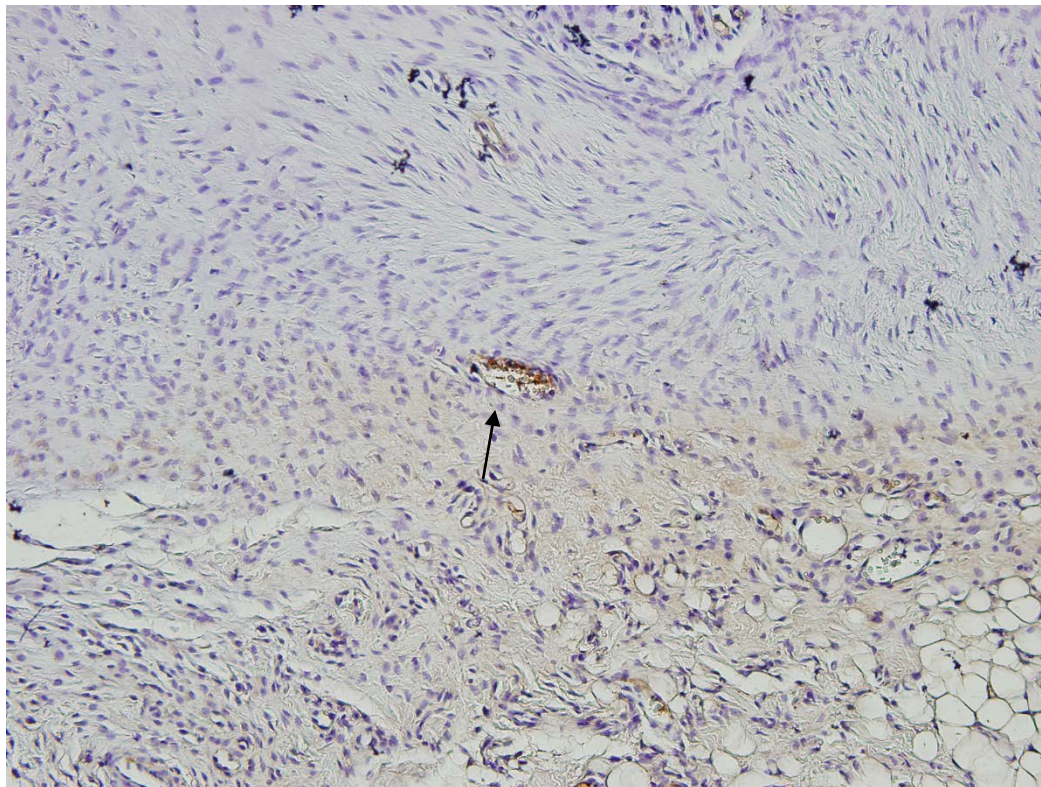
U središnjem dijelu kalusa dominiraju BMP-7 imunopozitivni progenitori (\*).



Slika 22. Prikazano je područje kalusa 22. dan cijeljenja fibule štakora tretirane radijalnim udarnim valom. Kontrastno bojenje DABom. Povećanje 200X.

U kalusu dominiraju BMP-7 imunopozitivni progenitori koji ispunjavaju periferno područje prema staroj kosti. Hrskavično tkivo je reducirano.

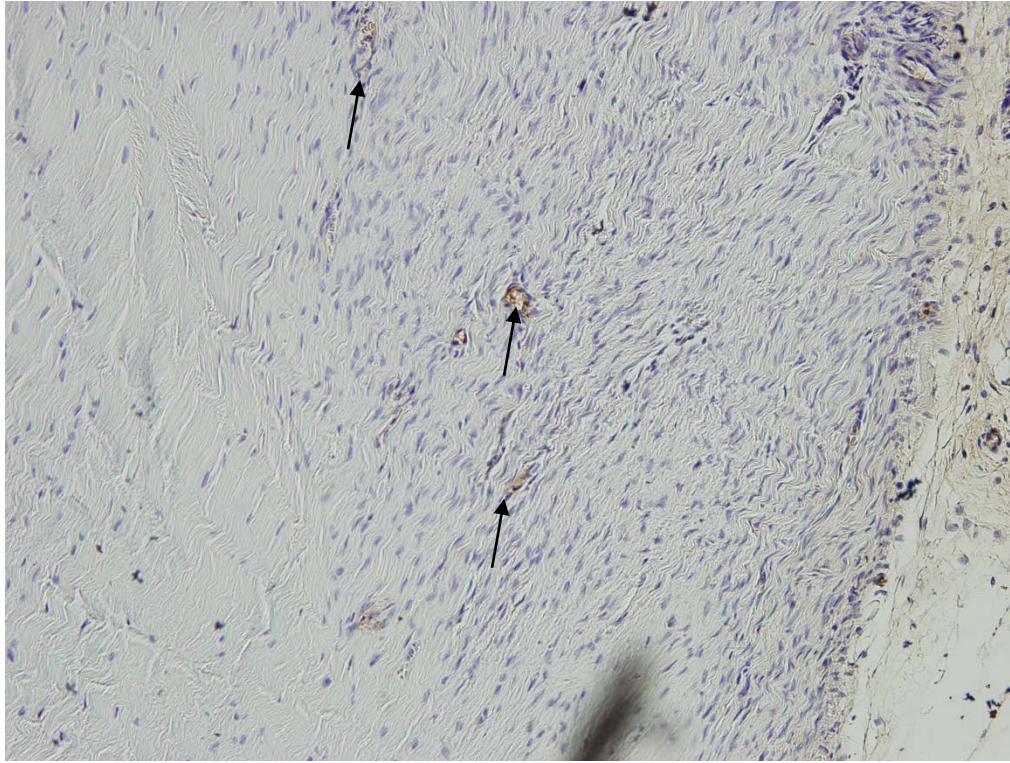
#### 4.4. IMUNOHISTOKEMIJSKA ANALIZA CIJELJENJA TETIVE



Slika 23. Prikazano je područje cijeljenja tetive 15. dan nakon tretiranja fokusiranim udarnim valom. Kontrastno bojenje DABom. Povećanje 200X.

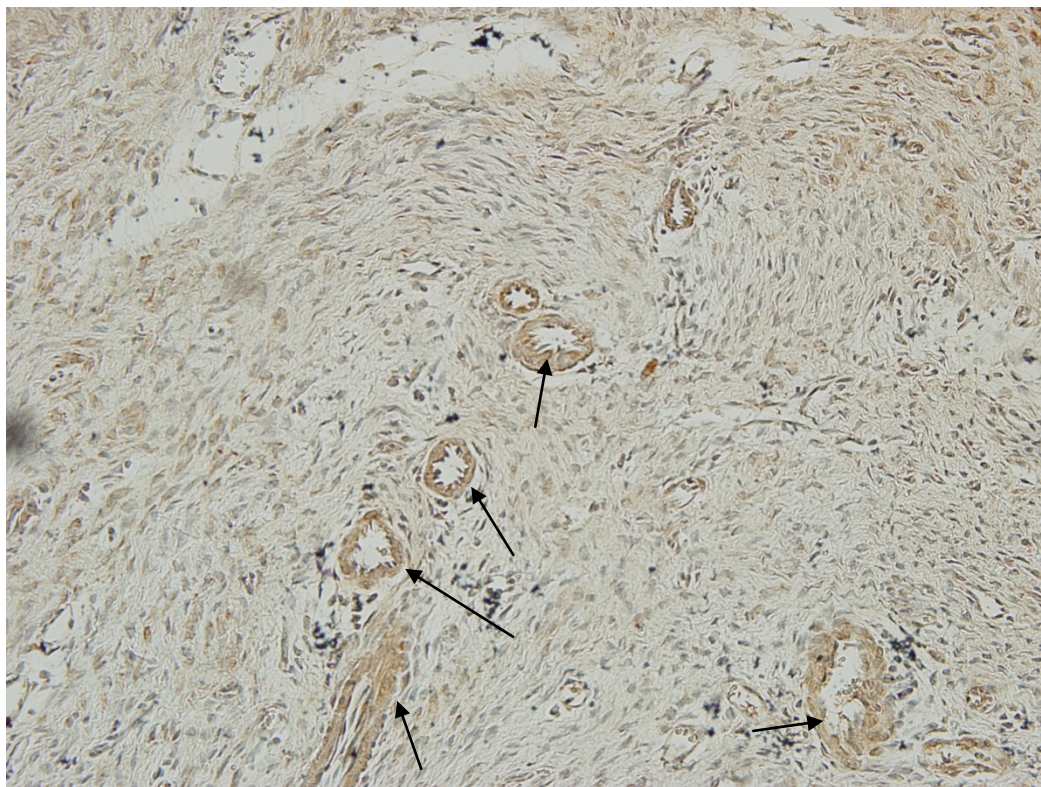
Na mjestima intenzivnog umnažanja kolagenih vlakana nađene su VEGF-A pozitivne krvne žile.





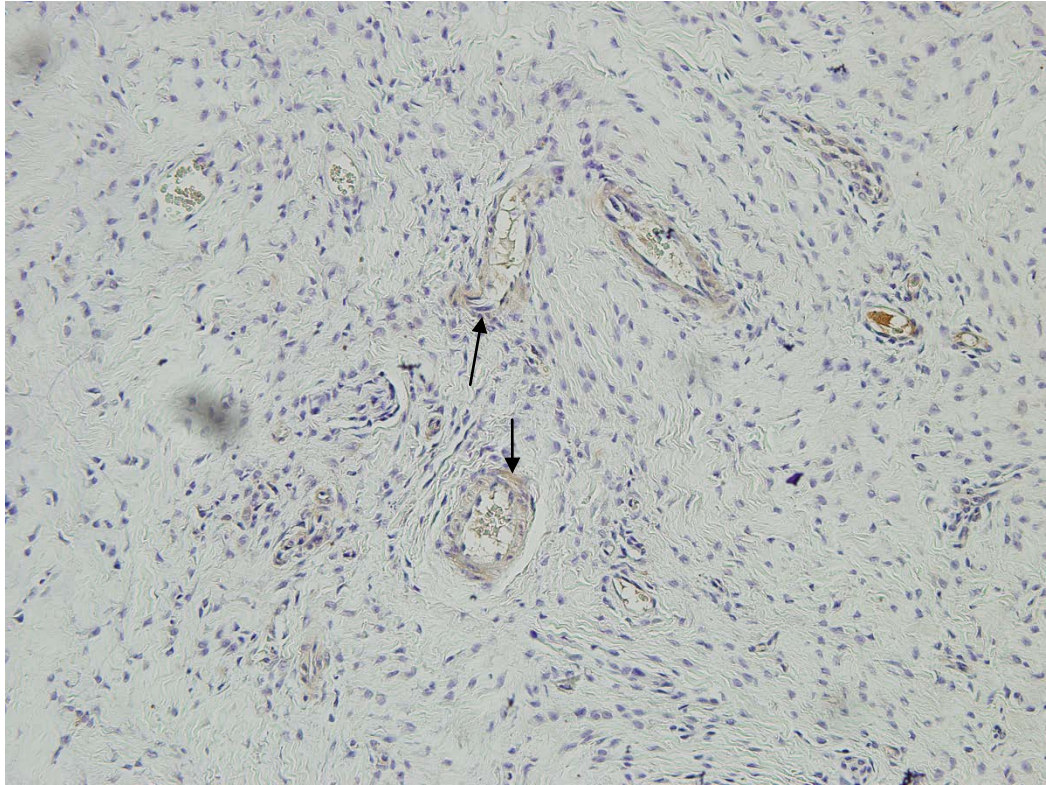
Slika 24. Prikazano je područje cijeljenja tetive 22. dan nakon tretiranja fokusiranim udarnim valom. Kontrasno bojenje DABom. Povećanje 200X.

Na mjestima intenzivnog umnažanja kolagenih vlakana vidi se veći broj VEGF-A pozitivnih krvnih žila nego 15. dan cijeljenja fESW.



Slika 25. Prikazano je područje cijeljenja tetive 15. dan nakon tretiranja radijalnim udarnim valom. Kontrastno bojenje DABom. Povećanje 200X.

U odnosu na fESW intenzitet bojanja VEGF-A pozitivnih stanica je jači. Na mjestima umnažanja kolagenih vlakana vide se brojne VEGF-A pozitivne krvne žile (strelica).



Slika 26. Prikazano je područje cijeljenja tetive 22. dan nakon tretiranja radijalnim udarnim valom. Kontrastno bojenje DABom. Povećanje 200X.

Intenzitet reakcije je slabiji nego 15. dan tretiranja rESW. Kolagena vlakna su brojnija a VEGF-A pozitivnih krvnih žila je manje (strelica).

## 5. RASPRAVA

Histomorfometrijskom analizom utvrđena je najmanja PPP hrskavice ( $PPP = 0.04 \text{ mm}^2$ ) i najmanja PPP kalusa ( $PPP = 2.17 \text{ mm}^2$ ) 22. dan cijeljenja kosti rESW. Najveća PPP mineralizirane hrskavice opažena je 15. dan cijeljenja kosti kontrolne skupine ( $PPP = 0.52 \text{ mm}^2$ ), dočim je najveća vrijednost PPP koštanih gredica u hrskavici izmjerena 15. dan cijeljenja fESW ( $PPP = 1.13 \text{ mm}^2$ ). Najveća vrijednost PPP koštanih gredica utvrđena je 22. dan cijeljenja rESW ( $PPP = 1.7 \text{ mm}^2$ ).

Imunohistokemijskom analizom utvrđen je najveći postotak VEGF – A pozitivnih vaskularnih prostora cijeljenjem kosti rESW. Tako je 15. dan cijeljenja kosti utvrđeno 75% a 22. dan cijeljenja 85% pozitivnih vaskularnih prostora. Najveći postotak BMP – 7 pozitivnih osteocita (80%) nađen je 15. dan cijeljenja kosti fESW (slika 19) i 22. dan cijeljenja kosti rESW (95%). Najveći postotak BMP-7 pozitivnih osteoblasta utvrđen je 15. dan cijeljenja kosti fESW (50%). Najveći postotak GDF – 5 pozitivnih hondrocita / hondroblasta nađen je 15. dan cijeljenja kosti fESW (70%), a najveći postotak BMP – 7 pozitivnih fibrocita/fibroblasta 22. dan cijeljenja fESW (85%).

### 5.1. UDARNI VAL I CIJELJENJE KOSTI

U dosada objavljenoj literaturi malo je podataka o djelovanju ESW na cijeljenje kosti čovjeka. Ispitivanja su učinjena uglavnom na eksperimentalnim životinjama. Rijetke su studije kao ona koju su proveli Wang i sur. (137) kada su evaluirali djelovanje ESW u bolesnika s prijelomima donjih udova (bedrene i goljenične kosti). Na prijelom kosti, kirurški liječen vanjskim ili unutarnjim fiksatorom, primijenjen je fESW velike energije  $0,62 \text{ mJ/mm}^2$ , 6000 impulsa. Standardna rentgenološka i CT obrada pokazala je bolje i brže zaraštavanje kao i manji postotak razvoja pseudoartroze nakon 12 mjeseci.

Brojnim eksperimentalnim studijama utvrđena je djelotvornost ESW na koštano cijeljenje (131-136,139,140). Većina do sada objavljenih rezultata odnosi se na utjecaj fESW na cijeljenje duge kosti životinje. Malo je istraživanja kojima se ispitalo djelovanje rESW na cijeljenje kosti, a gotovo da i ne postoje podaci cijeljenja kosti kojima se usporedilo učinkovitost djelovanja fESW u odnosu na rESW.

Ovom studijom uspoređujemo djelovanje fESW i rESW na cijeljenje prijeloma duge kosti štakora. Histomorfometrijskom analizom kvantificirali smo PPP hrskavičnih i koštanih struktura, čija dinamika promjena upućuje na brzinu okoštavanja kalusa. Do sada objavljene slične studije na životinjama svojim rezultatima višestruko potvrđuju da ESW djeluje povoljno na cijeljenje duge kosti.

Naš rezultat najveće vrijednost PPP koštanih gredica u hrskavici, 15. dan cijeljenja kosti fESW usporediv je s rezultatom Wanga i sur. (131) te Hsua i sur. (133) koji su metodom radiografije, koštanom denzitometrijom i biomehaničkim testiranjima potvrdili da kost bolje cijeli tretmanom fESW u odnosu na kontrolu.

Nadalje, ovim smo istraživanjem utvrdili najveću vrijednost PPP koštanih gredica ( $PPP = 1.7 \text{ mm}^2$ ), najmanju PPP hrskavice ( $PPP = 0.04 \text{ mm}^2$ ) i najmanju PPP kalusa ( $PPP = 2.17 \text{ mm}^2$ ) 22. dan cijeljenja kosti rESW.

Do sada nije provedena eksperimentalna studija kojom bi se kvantificiralo promjene cijeljenja duge kosti rESW te je stoga naš rezultat jako važan posebno što se rESW u usporedbi s fESW i kontrolom pokazao najboljim tijekom cijeljenja fibule štakora.

Tijekom cijeljenja duge kosti eksprimirane su molekule koje imaju ključnu ulogu u usmjeravanju cijeljenja prema fazi koja slijedi. Najbolje istražene molekule su angiogene kao što je VEGF - A; osteogene kao što su BMP - 2 i -7, osteokalcin te hondrogene kao što je GDF - 5.

Angiogeneza, tj. nastanak krvnih žila iz već postojećih, predstavlja središnji proces u cijeljenju kosti. Najvažniji čimbenik koji modulira angiogenezu je VEGF - A.

Ovim smo istraživanjem utvrdili najveći postotak VEGF-A pozitivnih vaskularnih prostora cijeljenjem kosti rESW. Tako je 15. dan cijeljenja kosti utvrđeno 75%, a 22. dan cijeljenja 85% pozitivnih vaskularnih prostora. Tijekom prve faze cijeljenja duge kosti, koja je upalna faza i traje od 0-5 dana, uslijed hematoma koji je nastao, zbog oštećenja krvnih žila, buja vezivno tkivo s krvnim kapilarama, krvna opskrba ozlijeđenog područja primjetno poraste, a proces sanacije se ubrza. Dopremaju se stanični elementi (angioblasti, fibroblasti). Potom se stvara granulacijsko tkivo te povezuje ulomke kosti i premošćuje mjesto oštećenja. Vezivne stanice izlučuju kolagena vlakna. Hematom se postepeno razgrađuje, a granulacijsko tkivo zamjenjuje gredicama hrskavičnih stanica.

U prvoj fazi fiziološkog cijeljenja kosti, očekivan je visoki postotak VEGF - A pozitivnih vaskularnih prostora. Naš nalaz velikog postotka VEGF - A pozitivnih krvnih žila 15. dan cijeljenja kosti rESW, povezan je s novim stvaranjem i prodiranjem krvnih žila u hrskavični model kalusa. U najvećem postotku krvne žile dolaze iz periosta. Posljedice toga su veliki dotok kisika i progenitornih stanica koje krvnim žilama dolaze u to područje. Veliki postotak krvnih žila indirektno potvrđuje nalaz velikog postotka (80%) BMP - 7 pozitivnih fibrocita/fibroblasta (slika 18). To su mezenhimatske stanice koje se diferenciraju u hondroklaste, odnosno osteoklaste i za sobom dovode krvne stanice odnosno krvne kapilare.

Krvlju u hrskavični kalus dolaze brojni autokrino – parakrini, ali i sistemski faktori koji usmjeravaju cijeljenje prema osteogenezi (slika 20). Tu se prvenstveno misli na koštane morfogenetske proteine, među kojima izrazita osteoinduktivna svojstva imaju BMP – 7 te BMP – 2 i – 4 (slika 21). Slijedom toga, 22. dan cijeljenja kosti rESW dolazi do nagle proliferacije i diferencijacije BMP – 7 pozitivnih osteoblasta (65%) (slika 16). Postotak BMP

– 7 pozitivnih osteocita (95%) odgovara postotku osteoblasta, što ide u prilog direktnoj ili dezimalnoj osifikaciji, odnosno bržem cijeljenju duge kosti štakora (slika 22).

Iako kronično nedostaje dokaza kojima bismo potkrijepili gore navedene rezultate cijeljenja kosti rESW, naš nalaz visokog postotka osteocita i osteoblasta koji značajno doprinose dezimalnoj osifikaciji, indirektno potkrijepljuje činjenica da BMP - 7 apliciran putem mezenhimalnih matičnih stanica može ubrzati stvaranje kalusa kod produženog koštanog cijeljenja (84).

Imunohistokemijskom analizom utvrđen je mali postotak VGF – A pozitivnih krvnih žila (20%) 15. dan cijeljenja kosti fESW. Međutim 15. dan cijeljenja kosti fESW, utvrđen je veliki postotak GDF – 5 pozitivnih hondroblasti (70%).

GDF - 5 dokazano pokazuje ekspresiju u ranijoj fazi cijeljenja za vrijeme trajanja hondrogeneze, a najjaču ekspresiju pokazuje u fazi osteogeneze za vrijeme najintenzivnijeg formiranja kosti i resorpcije kalcificirane hrskavice (92). Manjak GDF – 5 inhibira koštano cijeljenje, usporava staničnu obnovu i diferencijaciju hondrocita. Stoga GDF – 5 ima važnu ulogu tijekom enhondralnog koštanog cijeljenja.

Visoki postotak GDF – 5 pozitivnih hondrocita/hondroblasti te rezultat najveće PPP koštanih gredica u hrskavici 15. dan cijeljenja fESW (slike 10 i 17, tablica 3), zajedno podupiru činjenicu da je najjača ekspresija GDF - 5 za vrijeme najintenzivnijeg formiranja kosti.

Mali postotak VEGF - A pozitivnih vaskularnih prostora ide u prilog slabom dotoku kisika i progenitora u hrskavični model kalusa. Napredovanjem vaskularizacije s 20 % 15. dan cijeljenja kosti fESW na 65 % 22. dan cijeljenja dolazi do značajnog pada hondroprogenitora.

To se događa u središnjem dijelu kalusa (slika 12) kojim dominiraju otočići hrskavice. Subperiostalno povećan je broj BMP – 7 pozitivnih fibroblasta (85%). Ovdje opisana dinamika staničnih zbivanja govori u prilog tomu da tretmanom fESW fibula štakora cijeli hondralnom osifikacijom.

Ovim istraživanjem smo utvrdili da učinak ESW nije ovisan o primijenjenoj dozi. Za tretman fESW korištene su frekvencije različitih gustoća (male gustoće 0,1 mJ/mm<sup>2</sup>; srednje gustoće 0,2 mJ/mm<sup>2</sup>; velike gustoće 0,3 mJ/mm<sup>2</sup>, 500 udara po tretmanu, frekvencije 5 Hz), a za tretman rESW korišten je različit tlak (1,6; 2,2; 3,0 bara, 500 udara po tretmanu, frekvencije 5 Hz).

Do sada objavljeni rezultati su kontradiktorni pa su tako Wang i sur. (132) našli različite promjene tijekom cijeljenja duge kosti zeca nakon primjene fESW velike energije 0,47 mJ/mm<sup>2</sup>, 4000 impulsa, u odnosu na val srednje energije 0,18 mJ/mm<sup>2</sup>, 2000 impulsa. Drugi autori slično nama, nisu našli razlike u cijeljenju duge kosti životinje, ovisno o jačini primjenjene energije fESW (133,139,140).

## **5.2. TERAPIJSKE MOGUĆNOSTI RADIJALNOG UDARNOG VALA**

Nefokusiranim ili rESW energija se radijalno raspršuje iz površine aplikatora u dodirno tkivo. Kako se najveća energija proizvodi na površini aplikatora, najjači je udar na samu kožu i potkožje, a proporcionalno opada s udaljenošću od aplikatora. Tako se primjenom rESW iskorištavaju njegove trofičke sposobnosti i izazivanje hiperemije. U terapiji rESW cilj je pojačati vaskularizaciju i prirodni „wash – out“ organizma (otplavljuju se štetne a donose hranjive tvari). Dosada su provedena istraživanja kojima je utvrđeno da se rESW mogu liječiti stanja kao što su: epikondilitis, kalcificirajući tendinitis i kronični plantarni fascitis.



Poznato je da udarni val stimulira diferencijaciju mezenhimalnih matičnih stanica u osteoprogenitorske stanice i inducira ekspresiju osteogenih činitelja rasta. Stoga se opravdano postavlja pitanje moguće terapijske primjene udarnog vala u bolestima koštanog deficita kao što su osteopenija i osteoporoza.

U istraživanju koje su proveli Van der Jagt i sur. (136) ispitana je mogućnost upotrebe udarnog vala u liječenju osteoporoze. Ispitivanje je izvršeno na štakorima kod kojih je učinjena ovarijektomija da se simulira osteoporoza ili je učinjena lažna-ovarijektomija, te fraktura fibule. Analizirano je djelovanje rESW jakosti  $0,16 \text{ mJ/mm}^2$ , 1000 i 2000 impulsa, 5 Hz, na koštano cijeljenje kod ovarijektomiranih i lažno-ovarijektomiranih životinja. Učinjeni su mikro-CT i histološka ispitivanja. Dobiveni rezultati upućuju na pozitivno djelovanje rESW u osteopeniji i osteoporozi. U osteoporozi je regeneracijski potencijal koštanog tkiva smanjen te akumulirajuće mikrofrakture u trabekularnom pretincu kod povećanih biomehaničkih zahtjeva rezultiraju s prijelomom kosti. Obzirom da rESW djeluje površno i dokazano dovodi do hiperemije, mogao bi naći primjenu u palijativnom liječenju osteoporoze, djelujući na istureni dio skeleta, recimo na podlakticu i/ili vrat bedrene kosti.

Za očekivati je da rESW potiče periostalno stvaranje kortikalne kosti, što je važno u osteoporozi a posebno u starijoj životnoj dobi kada kortikalna kost preuzima više od 70% biomehaničkog opterećenja duge kosti.

### **5.3. TERAPIJSKE MOGUĆNOSTI FOKUSIRANOG UDARNOG VALA**

Dubina prodiranja fESW može se precizno odrediti u zoni između 5 – 60 mm ispod površine kože (1), s time da se najveća energija postiže ispod kože, na željenoj dubini dok su sama koža i potkožje pošteđeni od iritacije visokih energija. Najvažniji terapijski parametar predstavlja gustoća energije.

Histomorfometrijskom analizom smo utvrdili najveće površine presjeka: hrskavice ( $PPP = 0.75 \text{ mm}^2$ ), koštanih gredica u hrskavici ( $PPP = 1.13 \text{ mm}^2$ ) i kalusa ( $PPP = 2.98 \text{ mm}^2$ ), 15. dan cijeljenja kosti fESW, što uz imunohistokemijski nalaz visokog postotka GDF – 5 pozitivnih hondrocita, ide u prilog hondralnoj osifikaciji.

fESW djeluje dubinski i dokazano potiče koštano tkivo na reparaciju, izazivanjem mikrofraktura, što je lokalni poticaj remodeliranja. Tome u prilog idu rezultati istraživanja koje su proveli Van der Jagt i sur. (135). Ovi su istraživači ispitali da li i kako ESW djeluje na koštanu izgradnju, mikroarhitekturu kosti i na mehanička svojstva zdrave kosti u štakora. Na tibiji je primijenjen fESW jakosti  $0,3 \text{ mJ/mm}^2$ , 1000 udara, frekvencije 3 Hz. Učinjen je SPECT i mikro-CT, histološke analize. Mjerena je koštana izgradnja pomoću tehnecijum metilen difosfonata ( $^{99m}\text{Tc-MDP}$ ). fESW doveo je do izraženog porasta  $^{99m}\text{Tc-MDP}$ . Mikro-CT pokazao je porast trabekularne i kortikalne kosti što je rezultiralo u povećanoj jakosti kosti. Histološke analize pokazale su oštećenje mekih česti intramedularno i *de novo* stvaranje kosti sa aktivnim osteoblastima i osteoidom u koštanoj moždini. Analiza koštanih mikrofraktura tretirane i kontrolne grupe nije pokazala signifikantnu razliku.

Imajući na umu rezultate potonjeg istraživanja, moguće je razmišljati da se tijekom cijeljenja kosti javljaju mikrofrakture novostvorene kosti koje predstavljaju kontinuirani podražaj za remodeliranje, a u konačnici i kvalitetniju kost. Time bismo mogli objasniti visoki postotak fibroprogenitora (85%) 22. dan cijeljenja kosti te najveću PPP kalusa 15. dan cijeljenja kosti fESW.

Pretpostavljajući moguću primjenu fESW u liječenju bolesti koštanog deficita, pozitivan odgovor se očekuje u osteopeniji (136), gdje je remodeliranje promijenjeno, ali koštane stanice još uvijek imaju fiziološki potencijal reparacije mikrofraktura.

#### 5.4. UTJECAJ UDARNOG VALA NA CIJELJENJE MIŠIĆA I TETIVE

Nakon ozljede tetive uslijedi upalna reakcija, zatim reparatorni procesi i procesi remodeliranja novog tkiva. Ozljeda tetive rezultira oštećenjem stanica i matriksa, što dovodi do upale tetive. Upala i ovdje kao i kod cijeljenja kosti uključuje vaskularni i celularni odgovor. Oslobađaju se vazoaktivne i kemotaksične supstance te se povećava vaskularna permeabilnost, započinje angiogeneza, stimulira se proliferacija tenocita i mobilizira više upalnih stanica. Jedan od središnjih procesa u cijeljenju tetive je angiogeneza a indikator angiogeneze je VEGF - A (slike 23, 24). Nakon toga slijedi proliferativna faza karakterizirana ubrzanom sintezom kolagena tipa III (102-108).

Proces regeneracije mišića također započinje upalnom reakcijom na mjestu ozljede koja dovodi do uklanjanja oštećenog tkiva nakon čega se nastavljaju procesi regeneracije. Krvarenje koje nastaje u području ozljede predstavlja osnovu za proces zaraštanja ozlijeđenih mišićnih vlakana.

Do danas točan mehanizam djelovanja ESW na meka tkiva lokomotornog sustava nije potpuno jasan. Najčešće spominjani biološki učinci jesu reaktivna hiperemija, angiogeneza, stimulacija fibroblasta, tenocita, osteoblasta i hondrocita, te mehanizam mehanodestrukcije (1). Veliki pozitivan tlak i nagli porast amplitude vala odgovorni su za direktni efekt- stvara se vrlo velika napetost na površini tako da se struktura materijala lomi.

Rezultati histološke analize oporavka mišića upućuju na dobru organizaciju mišićnih vlakana 15. dan cijeljenja kosti rESW. Takva se organizacija mišićnih vlakana postiže tek 22. dan cijeljenja fESW. Sličan nalaz utvrđen je i tijekom cijeljenja tetive, gdje se 15. dan cijeljenja rESW opaža značajno umnažanje kolagenih vlakana, kakvo se vidi tek 22. dan cijeljenja fESW (slike 25, 26). Umnažanje kolagenih vlakana je u grupi tretiranoj ESW značajno veće nego u kontrolnoj skupini.

Potonji rezultat u skladu je s istraživanjem koje su proveli Waguespack i sur. (141). Ovi istraživači su evaluirali djelovanje udarnog vala na akcesorni ligament tetive dubokog fleksora prsta na konjima. Učinjena je lezija tetive injiciranjem kolagenaze tipa I. Nakon ehografske analize, primijenjen je ESW jakosti 0,15 mJ/mm<sup>2</sup>, 1000 udara. Nakon 15 tjedana ispitana je mikrostruktura, razina mRNA kolagena tipa I i III, te sadržaj kolagena i glukozaminglikana. U grupi koja je dobivala ESW dokazana je signifikantno veća razina kolagena tip I mRNA dok ostali ispitani parametri nisu pokazali signifikantne razlike.

Orhan i sur. (145) ispitali su djelovanje udarnog vala u liječenju parcijalne rupture Ahilove tetive kod štakora. Korišten je ESW jednokratno drugi postoperativni dan, 500 udara, intenziteta 15 kV. Histopatološke studije pokazale su obilno stvaranje granulacija sa gustim infiltracijama upalnih stanica i mnogobrojnim multinuklearnim gigantskim stanicama. Također je dokazan bolji tijek cijeljenja sa smanjenjem fibrilarne dezorganizacije, jačom infiltracijom limfocita i histiocita. Povećana je razina hidroksiprolina, kao markera regeneracije tkiva. Biomehaničke analize također su pokazale bolje rezultate u tretiranoj grupi.

Naš rezultat imunohistokemijske analize tetive upućuje na najjaču ekspresiju VEGF - A pozitivnih krvnih žila 15. dan tretmana rESW (slika 25). VEGF - A pozitivne krvne žile se pojavljuju na mjestima umnažanja kolagenih vlakana, što govori da angiogeneza prati proliferacijsku fazu cijeljenja tetive štakora.

## 6. ZAKLJUČCI

1. Djelovanjem na kost štakora fESW utvrđen je mali postotak VEGF – A pozitivnih krvnih žila te veliki postotak GDF – 5 pozitivnih hondroblasta 15. dan cijeljenja, što ide u prilog slabom dotoku kisika i progenitora u hrskavični model kalusa. 22. dan cijeljenja kosti dolazi do značajnog pada hondroprogenitora te je subperiostalno povećan broj BMP – 7 pozitivnih fibroblasta. Ovakva dinamika staničnih zbivanja govori u prilog tomu da tretmanom fESW kost cijeli hondralnom osifikacijom.

2. Histomorfometrijskom analizom 15. dan cijeljenja kosti štakora utvrđene su najveće PPP kalusa kojega čine hrskavica i koštane gredice u hrskavici što zajedno sa imunohistokemijskim pokazateljima dodatno potvrđuje nalaz enhondralnog okoštavanja.

3. Djelovanjem na kost štakora rESW utvrđen je najveći postotak VEGF – A pozitivnih vaskularnih prostora i BMP - 7 pozitivnih fibrocita/fibroblasta 15. dan cijeljenja, što govori u prilog stvaranju i prodiranju novih krvnih žila, a s njima kisika, progenitornih stanica i osteoinduktivnih proteina u hrskavični model kalusa. Potvrda je 22. dan cijeljenja kada je utvrđen najveći postotak BMP – 7 pozitivnih osteoblasta i osteocita u kalusu. Ovakav tijek staničnih zbivanja govori u prilog tomu da tretmanom rESW kost cijeli brže tj. direktnom ili dezmalnom osifikacijom.

4. Histomorfometrijskom analizom utvrđene su najveće PPP koštanih gredica 15. dan i 22. dan cijeljenja kosti štakora, što uz najmanju PPP hrskavice 15. dan i 22. dan, dodatno potvrđuje da tretiranje kalusa rESW dovodi do bržeg cijeljenja kosti.

5. Analiza oporavka mišića i tetive upućuje da se najbolji oporavak postiže nakon tretmana rESW.

6. Imunohistokemijskom analizom tetive štakora nađena je najveća ekspresija VEGF – A pozitivnih vaskularnih prostora 15. dan cijeljenja rESW. Ovaj nalaz je potvrda važnosti angiogeneze za dobar oporavak tetive štakora.

7. rESW se pokazao najučinkovitijim u procesu cijeljenja prijeloma trupa fibule štakora te u poticanju oporavka m. peroneusa i tetive.

## 7. LITERATURA

1. Zati A, Valent A. Nuove tecnologie in Medicina Riabilitativa. Torino: Minerva Medica; 2006, str. 90-104.
2. Vezeridis PS, Semeins CM, Chen Q, Klein-Nulend J. Osteocytes subjected to pulsating fluid flow regulate osteoblast proliferation and differentiation. *Biochem Biophys Res Commun* 2006;348:1082-8.
3. Junqueira LC, Carneiro J. Osnove histologije. 10. izdanje, Zagreb, Školska knjiga, 2005, str. 94-125.
4. Bobinac D, Dujmović M. Osnove anatomije. 2. izdanje, Rijeka, Glosa; 2007, str.31-39.
5. Pećina M. i sur. Ortopedija, Zagreb, Naprijed; 1996, str. 81-9.
6. Smiljanić B. Traumatologija. Zagreb: Školska knjiga; 2003, str. 6-15.
7. Bruder SP, Fox BS. Tissue engineering of bone. Cell based strategies. *Clin Orthop Relat Res* 1999;367:S68-83.
8. Friedenstein AJ. Precursor cells of mechanocyte. *Int Rev Cytol* 1976;47:327-59.
9. Muschler GF, Midura RJ. Connective tissue progenitors: practical concepts for clinical applications. *Clin Orthop Relat Res* 2002;395:66-80.
10. Muschler GF, Midura RJ, Nakamoto C. Practical modeling concepts for connective tissue stem cell and progenitor compartment kinetics. *J Biomed Biotechnol* 2003;3:170-93.
11. Owen M, Friedenstein AJ. Stromal stem cells: marrow-derived osteogenic precursors. *Ciba Found Symp* 1988;136:42-60.
12. Aubin JE. Advances in the osteoblast lineage. *Biochem Cell Biol* 1998;76:899-910.
13. Caplan AI. Mesenchymal stem cells. *J Orthop Res* 1991;9:641-50.

14. Pittenger MF, Mosca JD, McIntosh KR. Human mesenchymal stem cells: progenitor cells for cartilage, bone, fat and stroma. *Curr Top Microbiol Immunol* 2000;251:3-11.
15. Canalis E. Osteoporosis. San Diego-California: Academic Press Inc; 1996, 30-55.
16. Canalis E, McCarthy TL, Centerella M. Growth factors and cytokines in bone cell metabolism. *Ann Rev Med* 1991;42:17-24.
17. Deckers MM, Karperien M, van der Bent C i sur. Expression of vascular endothelial growth factors and their receptors during osteoblast differentiation. *Endocrinology* 2000;141:1667-74.
18. Klein M, Vignaud JM, Hennequin V. i sur. Increased expression of the vascular endothelial growth factor is a pejorative prognosis marker in papillary thyroid carcinoma. *J Clin Endocrinol Metab* 2001;86:656-8.
19. Malemud CJ. Growth hormone, VEGF and FGF: involvement in rheumatoid arthritis. *Clin Chim Acta* 2007;375:10-9.
20. Deckers MM, van Bezooijen RL, van der Horst G i sur. Bone morphogenetic proteins stimulate angiogenesis through osteoblast-derived vascular endothelial growth factor A. *Endocrinology* 2002;143:1545-53.
21. Maers C, Stockmans I, Moermans K i sur. Soluble VEGF isoforms are essential for establishing epiphyseal vascularization and regulating chondrocyte development and survival. *J Clin Invest* 2004;113:188-99.
22. Peng H, Wright V, Usas A i sur. Synergistic enhancement of bone formation and healing by stem cell-expressed VEGF and bone morphogenetic protein-4. *J Clin Invest* 2002;110:751-9.
23. Kannus P, Jozsa L, Jarvinnen M. Principles and practice of orthopaedic sports medicine. Philadelphia: Lippincott Williams and Wilkins; 2000, str. 21-37.



24. Wozney JM, Rosen V, Celeste AJ i sur. Novel regulators of bone formation. Molecular clones and activities. Science 1988; 242:1528-34.
25. Wozney JM. Cellular and molecular biology of bone. San Diego-California: Academic Press; 1993, str. 131-67.
26. Sampath TK, Reddi AH. Dissociative extraction and reconstitution of extracellular matrix components involved in local bone differentiation. Proc Natl Acad Sci USA 1981;78:7599-603.
27. Reddi AH. Bone and cartilage differentiation. Curr Opinion Genet Dev 1994;4:737-44.
28. Reddi AH, Cunningham NS. Initiation and promotion of bone differentiation by bone morphogenetic proteins. J Bone Min Res 1993;2:S499-502.
29. Wozney JM, Rosen V. Bone morphogenetic protein and bone morphogenetic gene family in bone formation and repair. Clin Orthop 1998;346:26-37.
30. Reddi AH, Muthukumar N, Ma S, Carrington JL, Luyten FP, Paralkar VM, Cunningham NS. Initiation of bone development by osteogenin and promotion by growth factors. Connective Tiss Res 1989;20:301-12.
31. Reddi AH. Role of morphogenetic protein sin skeletal tissue engineering and regeneration. Nature Biotechnology 1998;16:247-52.
32. Reddi AH. BMP-1: resurrection as procollagen C-proteinase. Science 1996;271:463.
33. Wang EA, Rosen V, D Alessandro JS i sur. Recombinant human bone morphogenetic protein induces bone formation. Proc Natl Acad Sci USA 1990;87:2220-24.
34. Kawamura M, Urist MR. Induction of callus formation by implants of bone morphogenetic proteins and associated bone matrix noncollagenous proteins. Clin Orthop 1988;236:240-48.
35. Sasano Y, Ohtani E, Narita K i sur. BMPs induce direct bone formation in ectopic sites independent of the endochondral ossification in vivo. Anat Rec 1993;236:373-80.

36. Tabaoka K, Nakahara H, Yoshikawa H, Masuhara K, Tsuda T, Ono K. Ectopic bone induction on and in porous hydroxiapatite combined with collagen and bone morphogenetic protein. *Clin Orthop* 1988;234:250-54.
37. Lyons KM, Pelton RW, Hogan BLM. Organogenesis and pattern formation in the mouse: RNA distribution patterns suggest a role for bone morphogenetic protein 2A (BMP-2A). *Development* 1990;109:833-44.
38. Jena N, Martin-Seisdedos C, McCue P, Croce CM. BMP-7 null mutation in mice: developmental defects in skeleton, kidney and eye. *Exp Cell Res* 1997;230:28-37.
39. Dudley AT, Lyons KM, Robertson EJ. A requirement for bone morphogenetic protein-7 during development of the mammalian kidney and eye. *Genes Dev* 1995;9:2795-807.
40. Helder MN, Karg H, Bervoets TJ *in situ*. Bone morphogenetic protein-7 (osteogenic protein-1, OP-1) and tooth development. *J Dental Res* 1998;77:545-54.
41. Helder MN, Ozkaynak E, Sampath TK *in situ*. Expression pattern of the osteogenic protein-1 (bone morphogenetic protein -7) in human and mouse development. *J Histochem Cytochem* 1995;43:1035-44.
42. Jones CM, Lyons KM, Hogan BLM. Involvement of bone morphogenetic protein -4 (BMP-4) and Vgr-1 in morphogenesis and neurogenesis in the mouse. *Development* 1991;111:531-42.
43. Lou G, Hoffman M, Bronckers ALJ, Sohuki M, Bradley A, Karsenty G. BMP-7 is an inducer of morphogenes and is also required for eye development and skeletal patterning. *Genes Dev* 1995;9:2808-20.
44. Urist MR. Bone: formation by autoinduction. *Science* 1965;150:893-9.
45. Mohan S, Baylink DJ. Bone growth factors. *Clin Orthop* 1991;263:30-48.
46. Mundy GR. Local control of bone formation by osteoblasts. *Clin Orthop Rel Res* 1995;313:19-26.

47. Taipale J, Keski-Oja J. Growth factors in the extracellular matrix. *FASEB Journal* 1997;11: 51-59.
48. Goldring SR, Goldring MB. Cytokines and skeletal physiology. *Clin Orthop Rel Res* 1996;324:13-23.
49. Canalis E. Effect of growth factors on bone cell replication and differentiation. *Clin Orthop* 1985;193:246-63.
50. Jortikka L. Bone morphogenetic proteins: biology, biochemistry and reconstructive surgery. San Diego-California: Academic Press Inc; 1996, str. 99-120.
51. Yang LJ, Jin Y. Immunohistochemical observations on bone morphogenetic protein in normal and abnormal conditions. *Clin Orthop Relat Res* 1990;257:249-56.
52. Kawamura M, Urist MR. Growth factors, cytokines and bone morphogenetic protein in induced chondrogenesis in tissue culture. *Developmental Biology* 1998;130:435-42.
53. Celeste AJ, Iannazzi JA, Taylor RC i sur. Identification of transforming growth factor  $\beta$  family members present in bone-inductive protein purified from bovine bone. *Proc Natl Acad Sci USA* 1990;87:9843-47.
54. Cunningham NS, Paralkar V, Reddi AH. Osteogenin and recombinant bone morphogenetic protein -2B are chemotactic for human monocytes and stimulate transforming growth factor beta 1 mRNA expression. *Proc Natl Acad Sci USA* 1992;89:11740-44.
55. Chen D, Zhao M, Mundy GR. Bone morphogenetic proteins. *Growth Factors* 2004;22:233-41.
56. Schlegel KA, Thorwarth M, Plesinac A, Wiltfang J, Rupperecht S. Expression of bone matrix proteins during the osseous healing of topical conditioned implants: an experimental study. *Clin Oral Implants Res* 2006;17:666-72.

57. Schliephake H, Aref A, Scharnweber D, Bierbaum S, Roessler S, Sewing A. Effect of immobilized bone morphogenetic protein 2 coating of titanium implants on peri-implant bone formation. *Clin Oral Implants Res* 2005;16:563–9.
58. Chang SC, Hoangs B, Thomas JT i sur. Cartilage derived morphogenetic proteins. New members of the transforming growth factor beta superfamily predominantly expressed in long bones during human embryonic development. *J Biol Chem* 1994;269:28227-34.
59. Chen P, Vukičević S, Sampath TK, Luyten FP. Bovine articular chondrocyte do not undergo hypertrophy when cultured int he presence of serum and osteogenic protein-1. *Biochem Biophys Res Commun* 1993;197:1253-59.
60. Chen P, Vukičević S, Sampath TK, Luyten FP. Osteogenic protein -1 promotes growth and maturation of chick sternal chondrocytes in serum free cultures. *J Cell Science* 1995;108: 105-14.
61. Luyten FP. Cartilage-derived morphogenetic proteins. Key regulator sin chondrocyte differentiation. *Acta Orthop Scand* 1995;66:51-54.
62. Luyten FP, Chen P, Paralkar V, Reddi AH. Recombinant bone morphogenetic protein -4, transforming growth factor beta-1 and activin A enhance the cartilage phenotype of articular chondrocytes in vitro. *Exp Cell Res* 1994;210:224-29.
63. Luyten FP, Cunningham NS, Ma S i sur. Purification and partial amino acid sequence of osteogenin, a protein initiating bone diferentiation. *J Biol Chem* 1989;264:13377-80.
64. Riley EH, Lane JM, Urist MR, Lyons KM, Lieberman JR. Bone morphogenetic protein -2. Biology and application. *Clin Orthop Rel Res* 1996;324:39-46.
65. Ripamonti U, Reddi AH. Growth and morphogenetic factors in bone induction: role of osteogenin and related bone morphogenetic protein sin craniofacila peridental bone repair. *Crit Rev Oral Biol Med* 1992;3:1-14.

66. Vukičević S, Stavljenić A, Pećina M. Discovery and clinical applications of bone morphogenetic proteins. *Eur. J Clin Chem Clin Biochem* 1995;33:661-71.
67. Centerella M, Canalis E. Local regulators of skeletal growth: A perspective. *Endocr Rev* 1985;6:544-51.
68. Reddi AH. Role of morphogenetic proteins in skeletal tissue engineering and regeneration. *Nature Biotechnology* 1998;16:247-52.
69. Canalis E, Centerella M, Burch W, McCarthy TL. Insulin-like growth factor-1 mediates selective anabolic effect of parathyroid hormone in bone cell cultures. *J Clin Invest* 1989;83: 60-65.
70. Cancedda R, Cancedda FD, Castagnola P: Chondrocyte differentiation. *Internat Rev Cytol* 1995;159: 265-358.
71. Erlebacher A, Filvaroff EH, Gitelman SE, Derynck R. Toward a molecular understanding of skeletal development. *Cell* 1995;80:371-78.
72. Kawamura M, Urist MR. Growth factors, cytokines and bone morphogenetic protein in induced chondrogenesis in tissue culture. *Developmental Biology* 1998;130:435-42.
73. Sumner DR, Turner TM, Purchio AF, Gombotz WR, Urban RM, Galante JO. Enhancement of bone ingrowth by transforming growth factor  $\beta$ . *J Bone Joint Surg* 1995;77:1135-47.
74. Heinegard D, Oldberg A. Structure and biology of cartilage and bone matrix noncollagenous macromolecules. *FASEB Journal* 1989;3:2042-51.
75. Zhang D, Ferguson CM, O'keefe RJ, Puzas JE, Rosier RN, Reynolds PR. A role for the BMP antagonist chordin in enchondral ossification. *J Bone Miner Res* 2002;17:293-300.
76. Kwong FNK, Hoyland JA, Evans ChH, Freemont AJ. Regional and cellular localisation of BMPs and their inhibitors' expression in human fractures. *Inter orthop* 2009;33:281-88.

77. Bostrom MPG. Expression of bone morphogenetic proteins in fracture healing. Clin Orthop and Related Research 1998;355S:116-23.
78. Den Boer FC, Bramer JA, Blokhuis TJ i sur. Effect of recombinant human osteogenic protein-1 on the healing of a freshly closed diaphyseal fracture. Bone 2002;31:158-64.
79. Lu C, Xing Z, Yu Y-y, Colnot C, Miclau T, Marcucio RS. Recombinant human bone morphogenetic protein-7 enhances fracture healing in an ischemic environment. J Orthop Res 2010; 28:687-96.
80. Marsell R, Einhorn TA. The role of endogenous bone morphogenetic proteins in normal skeletal repair. Injury 2009;3:S4-7.
81. Ishidou Y, Kitajama I, Obama H i sur. Enhanced expression of type I receptors for bone morphogenetic proteins during bone formation. J Bone Miner Res 1995;10:1651-59.
82. Bostrom MPG, Lane JM, Berberian WS i sur. Immunolocalization and expression of bone morphogenetic protein 2 et 4 in fracture healing. J Orthop Res 1995;13:357-67.
83. Nakase T, Nomura S, Yoshikawa H i sur. Transient and localized expression of bone morphogenetic protein 4 messenger RNA during fracture healing. J Bone Miner Res 1994;9:651-59.
84. Hu J, Qi MC, Zou SJ, Li JH, Luo E. Callus formation enhanced by BMP-7 ex vivo gene therapy during distraction osteogenesis in rats. J Orthop Res 2007;25:241-51.
85. Tsumaki N, Tanaka K, Arikawa-Hirasawa E i sur. Role of CDMP-1 in skeletal morphogenesis: promotion of mesenchymal cell recruitment and chondrocyte deifferentiation. J Cell Biol 1999;144:161-73.
86. Hotten GC, Matsumoto T, Kimura M i sur. Recombinant human growth/differentiation factor 5 stimulates mesenchyme aggregation and chondrogenesis responsible for the skeletal development of limbs. Growth Factors 1996;13:65-74.

87. Merino R, Macias D, Ganan Y i sur. Expression and function of Gdf-5 during digit skeletogenesis in the embryonic chick leg bud. *Dev Biol* 1999;206:33-45.
88. Cheng H, Wei J, Phillips FM i sur. Osteogenic activity of the fourteen types of human bone morphogenic proteins (BMPs). *J Bone Joint Surg Am* 2003;85:1544-52.
89. Storm EE, Kingsley DM. Joint patterning defects caused by single and double mutations in members of the bone morphogenetic protein (BMP) family. *Development* 1996;122:3969-79.
90. Francis-West PH, Abdeelfattah A, Chen P i sur. Mechanisms of GDF-5 action during skeletal development. *Development* 1999;126:1305-15.
91. Chhabra A, Zijerdi D, Zhang J, Kline A, Balian G, Hurwitz S. BMP-14 deficiency inhibits long bone fracture healing: a biochemical, histologic, and radiographic assessment. *J Orthop Trauma* 2005;19:629-34.
92. Cho TJ, Gerstenfeld LC, Einhorn TA. Differential temporal expression of members of the transforming growth factor  $\beta$  superfamily during murine fracture healing. *J Bone Mineral Research* 2002;17:513-12.
93. Tsumaki N, Tanaka K, Arikawa-Hirasawa E i sur. Role of CDMP-1 in skeletal morphogenesis: promotion of mesenchymal cell recruitment and chondrocyte differentiation. *J Cell Biol* 1999;144:161-73.
94. Kwong FNK, Hoyland JA, Evans CH, Freemont AJ. Regional and cellular localisation of BMPs and their inhibitors expression in human fractures. *Int Orthop* 2009;33:281-88.
95. Sullivan A, O'Keeffe G. The role of growth/differentiation factor 5 (GDF5) in the induction and survival of midbrain dopaminergic neurones: relevance to Parkinson's disease treatment. *J Anat* 2005;207: 219–26.
96. O'Brien M. Structure and metabolism of tendons. *Scand J Med Sci Sports* 1997;7:55-61.

97. Hess GP, Cappiello WL, Poole RM, Hunter SC. Prevention and treatment of overuse tendon injuries. *Sports Med* 1989;8:371-84.
98. Jozsa L, Lehto M, Kannus P i sur. Fibronectin and laminin in Achilles tendon. *Acta Orthop Scand* 1989;60:469-71.
99. Jozsa L, Kannus P, Balint JB, Reffy A. Three-dimensional ultrastructure of human tendons. *Acta Anat* 1991;142:306-12.
100. Lawler J. The structural and functional properties of thrombospondin. *Blood* 1986;67:1197-209.
101. Miller RR, McDevitt CA. Thrombospondin in ligament, meniscus and intervertebral disc. *Biochim Biophys Acta* 1991;1115:85-8.
102. Murphy PG, Loitz BJ, Frank CB, Hart DA. Influence of exogenous growth factors on the synthesis and secretion of collagen types I and III by explants of normal and healing rabbit ligaments. *Biochem Cell Biol* 1994;72:403-9.
103. Oakes BW. Tissue healing and repair. Boston: Blackwell Science; 2003, str. 56-98.
104. Tillman LJ, Chasan NP. Management of common musculoskeletal disorders: physical therapy principles and methods. Philadelphia: Lippincott; 1996, str. 8-21.
105. Abrahamsson SO. Matrix metabolism and healing in the flexor tendon. Experimental studies on rabbit tendon. *Scand J Plast Reconstr Surg Hand Surg* 1991;23:1-51.
106. Fujita M, Hukuda S, Doida Y. Experimental study of intrinsic healing of the flexor tendon: collagen synthesis of the cultured flexor tendon cells of the canine. *Nippon Seikeigeka Gakkai Zasshi* 1992;66:326-33.
107. Ingraham JM, Hauck RM, Ehrlich HP. Is the tendon embryogenesis process resurrected during tendon healing? *Plast Reconstr Surg* 2003;112:844-54.



108. Russell JE, Manske PR. Collagen synthesis during primate flexor tendon repair in vitro. *J Orthop Res* 1990;8:13-20.
109. Rappolee DA, Werb Z. Macrophage-derived growth factors. *Curr Top Microbiol Immunol* 1992;181:87-140.
110. Tidball JG. Inflammatory cell response to acute muscle injury. *Med Sci Sports Exercise* 1995;27:1022-32.
111. Lescaudron L, Pettekian E, Fontaine-Perus J i sur. Blood borne macrophages are essential for the triggering of muscle regeneration following muscle transplant. *Neuromuscular Disorders* 1999;9: 72-80.
112. Robertson TA, Maley MA, Grounds MD, Papadimitriou JM. The role of macrophages in skeletal muscle regeneration with particular reference to chemotaxis. *Exp Cell Res* 1993;207: 321-31.
113. Spacca G, Negozione G, Cacchio A. Terapia con onde d'urto radiali nell' epicondilite laterale: studio prospettico randomizzato e controllato in singolo cieco. *Eur Med Phys Suppl* 2005; 1:36-41.
114. Avancini-Dobrović V, Frlan-Vrgoč Lj, Stamenković D, Pavlović I, Schnurrer-Luke Vrbanić T. Radial extracorporeal shock wave therapy in the treatment of shoulder calcific tendinitis. *Coll Antropol* 2011; 2:221-5.
115. Speed CA, Richards C, Nichols D i sur. Extracorporeal shock-wave therapy for tendinosis of the rotator cuff. A double blind, randomised, control trial. *J Bone Joint Surg Br* 2002; 84 (4):509-12.
116. Hsu CJ, Wang DY, Tseng KF, Fong YC, Hsu HC, Jim YF. Extracorporeal shock wave therapy for calcifying tendinitis of the shoulder, *J Shoulder Elbow Surg.* 2008;17:55-9.

117. Mouzopoulos G, Stamatakos M, Mouzopoulos D, Tzurbakis M. Extracorporeal shock wave treatment for shoulder calcific tendonitis: a systematic review. *Skeletal Radiol* 2007;36:803-11.
118. Valchanou VD, Michailov P. High energy shock waves in the treatment of delayed and nonunion of fractures. *Int Orthop* 1991;15:181-4.
119. Wang CJ, Liu HC, Fu TH. The effects of extracorporeal shockwave on acute high-energy long bone fractures of the lower extremity. *Arch Orthop Trauma Surg* 2006;127:137-42.
120. Forriol F, Solchaga L, Moreno JL, Canãdell J. The effect of shockwaves on mature and healing cortical bone. *Int Orthop* 1994;18:325-9.
121. Wang CJ, Huang HY, Chen HH, Pai CH, Yang KD. Effect of shock wave therapy on acute fractures of the tibia: a study in a dog model. *Clin Orthop Relat Res* 2001;3:112-8.
122. Bosch G, Lin YL, van Schie HT, van De Lest CH, Barneveld A, van Weeren PR. Effect of extracorporeal shock wave therapy on the biochemical composition and metabolic activity of tenocytes in normal tendinous structures in ponies. *Equine Vet J* 2007;39:226-31.
123. Qin L, Wang L, Wong MW i sur. Osteogenesis induced by extracorporeal shockwave in treatment of delayed osteotendinous junction healing. *J Orthop Res* 2010;28:70-6.
124. Uslu MM, Bozdogan O, Güney S i sur. The effect of extracorporeal shock wave treatment (ESWT) on bone defects. An experimental study. *Bull Hosp Jt Dis* 1999;58:114-8.
125. Krokowicz L, Mielniczuk M, Drews M, Siemionow M. Long-term follow up of the effects of Extracorporeal Shockwave Therapy (ESWT) on microcirculation in a denervated muscle flap. *Pol Przegl Chir* 2011;83:325-33.

126. Mariotto S, Cavaliere E, Amelio E i sur. Extracorporeal Shock Waves: from lithotripsy to antiinflammatory action by NO production. *Nitric Oxide* 2005;12:89-96.
127. Cooke JP, Losordo DW. Nitric Oxide and Angiogenesis. *Circulation* 2002;105:2133-35.
128. Speed CA. Extracorporeal Shock Wave Therapy in Management of Chronic Soft-tissue Conditions. *J Bone Joint Surg* 2004;86:165-71.
129. Tarbell JM, Weinbaum S, Kamm RD. Cellular Fluid Mechanics and Mechanotransduction. *Ann Biomed Eng* 2005;12:1719-23.
130. Resnick N and Gimbrone MA Jr. Hemodynamic forces are complex regulators of endothelial cell gene expression. *The FASEB Journal* 2002;9:874– 82.
131. Wang C-J, Wang F-S, Yang KD. Biological effects of extracorporeal shockwave in bone healing: a study in rabbits. *Arch Orthop Trauma Surg* 2008;128:879-84.
132. Wang CJ, Yang KD, Wang FS, Hsu CC, Chen HH. Shock wave treatment shows dose-dependent enhancement of bone mass and bone strength after fracture of the femur. *Bone* 2004;34:225-30.
133. Hsu R.W-W, Tai C-L, Chen C. Y-C, Hsu W-H, Hsueh S. Enhancing mechanical strength during early fracture healing via shockwave treatment: an animal study. *Clinical Biomechanics* 2003;18:33-39.
134. Van der Jagt OP, Piscoer TM, Schaden W i sur. Unfocused extracorporeal shock waves induce anabolic effects in rat bone. *The Journal of Bone & Joint Surgery* 2011;93:38-48
135. Van der Jagt OP, Piscoer TM, Schaden W i sur. Unfocused extracorporeal shock waves induce anabolic effects in rat bone. *The Journal of Bone & Joint Surgery* 2011;93:38-48.

136. Van der Jagt O.P, van der Linden J.C, Schaden W i sur. Unfocused extracorporeal shock wave therapy as potential treatment for osteoporosis. *Journal of Orthopedic Research* 2009;90:1528-33.
137. Wang C.J, Liu H.C, Fu T.H. The effects of extracorporeal shockwave on acute high-energy long bone fractures of the lower extremity. *Arch Orthop Trauma Surg* 2007;127:137-42.
138. Wang C.J, Yang K.D, Ko J.Y, Huang C.C, Huang H.Y, Wang F. S. The effects of shockwave on bone healing and systemic concentrations of nitric oxide (NO), TGF-beta 1, VEGF and BMP-2 in long bone non-unions. *Nitric Oxide* 2009;55:298-303.
139. Delius M, Draenert K, Al Diek Y, Draenert Y. Biological effects of shock waves: in vivo effects of high energy pulses on rabbit bone. *Ultrasound Med Biol* 1995;21:1219-25.
140. Wang CJ, Yang YJ, Huang CC. The effects of shockwave on systemic concentrations of nitric oxide level, angiogenesis and osteogenesis factors in hip necrosis. *Rheumatol Int* 2011;31:871-7.
141. Waguespack RW, Burba DJ, Hubert JD i sur. Effects of extracorporeal shock wave therapy on desmitis of the accessory ligament of the deep digital flexor tendon in the horse. *Vet Surg* 2011;40:450-6.
142. Silveira A, Koenig JB, Arroyo LG i sur. Effects of unfocused extracorporeal shock wave therapy on healing of wounds of the distal portion of the forelimb in horses. *Am J Vet Res* 2010;71:229-34.
143. Aicher A, Heeschen C, Sasaki K, Urbich C, Zeiher AM, Dimmeler S. Low-energy shock wave for enhancing recruitment of endothelial progenitor cells: a new modality to increase efficacy of cell therapy in chronic hind limb ischemia. *Circulation* 2006;114:2823-30.

144. Hausdorf J, Sievers B, Schmitt-Sody M, Jansson V, Maier M, Mayer-Wagner S. Stimulation of bone growth factor synthesis in human osteoblasts and fibroblasts after extracorporeal shock wave application. Arch Orthop Trauma Surg 2011;131:303-9.
145. Orhan Z, Ozturan K, Guven A, Cam K. The effect of extracorporeal shock waves on a rat model of injury to tendo Achillis. J Bone Joint Surg 2004;8:613-8.

## **ŽIVOTOPIS**

### **OPĆI PODACI**

Ime i prezime: Viviana Avancini-Dobrović

Adresa: Sv. Petar 30, Poljane

Datum rođenja: 24.03.1960.

51414 Ičići

Mjesto rođenja: Rijeka

tel.704-565, 098-443321

Nacionalnost: Talijanka

e-mail: viviana.avancini@gmail.com

Bračno stanje: udata, jedno dijete.

### **ŠKOLOVANJE:**

1966-1974. osnovna škola

1974-1978. Prva riječka gimnazija

1978-1985. Medicinski fakultet Sveučilišta u Rijeci

### **RADNO ISKUSTVO:**

1986. pripravnički staž KBC Rijeka

1987-1993. zaposlena kao liječnik opće prakse u DZ Koper-Slovenija.

od 1993- do danas zaposlena u KBC-u Rijeka u Centru za fizikalnu i rehabilitacijsku medicinu.

### **STRUČNO USAVRŠAVANJE:**

1987. položila stručni ispit u Rijeci

1995-2000. obavljanje specijalističkog staža iz fizikalne medicine i rehabilitacije

1998-1999. odslušala te položila sve zakonom propisane ispite stručnog poslijediplomskog studija iz fizikalne medicine i rehabilitacije

2000. stekla naziv specijalist fizikalne medicine i rehabilitacije

1998. tečaj manuelne medicine pod vodstvom dr. Barak-Smešny.

2003. tečaj UTZ-a lokomotornog aparata u Klinici za traumatologiju u Zagrebu.

2007. tečaj akupunktura u Ljubljani (International society for traditional medicine Belladonna).

### **ZNANSTVENO USAVRŠAVANJE:**

Završila poslijediplomski studij iz Kliničke patofiziologije te 1998. god. obranila magistarski rad pod naslovom „Promjene na koži bolesnika s reumatoidnim artritismom“.

### **JEZICI:**

Aktivno- hrvatski, talijanski, slovenski

Pasivno-engleski

### **ZNANSTVENA DJELATNOST**

#### **1.1. Kvalifikacijski radovi:**

1. Avancini-Dobrović V. „Promjene na koži bolesnika s reumatoidnim artritismom“.  
Magistarski rad, Medicinski fakultet Sveučilišta u Rijeci, 1998.

#### **1.2. Izvorni znanstveni i pregledni radovi u CC časopisima :**

1. Avancini-Dobrović V, Schnurrer-Luke Vrbanić T, Kukuljan M, Stamenković D, Cicvarić T, Jurdana H, Dobrović D. Spontaneous serial fractures of metatarsal bones in female patient with rheumatoid arthritis on long-term steroid therapy: a case report, Coll Antropol 34(2010) 3: 1123-1126.

2. Avancini-Dobrović V, Frlan-Vrgoč Lj, Stamenković D, Pavlović I, Schnurrer-Luke Vrbanić T. Radial extracorporeal shock wave therapy in the treatment of shoulder calcific tendinitis. Coll Antropol 35(2011) 2: 221-225.
3. Avancini-Dobrović V, Cvijanović O, Schnurrer-Luke-Vrbanić T, Bazdulj E, Crnčević-Orlić Ž, Dobravac D, Bičanić N, Bobinac D. Effect of the Focused Extracorporeal Shock Wave Therapy and Radial Shock Wave Therapy on the Long Bone Fracture Repair. Coll Antropoll 2013.
4. Štiglić-Rogoznica N, Stamenković D, Frlan-Vrgoč Lj, Avancini-Dobrović V. Analgesic effect of high intensity laser therapy in knee osteoarthritis. Coll Antropol 35 (2011) 2:183-185.

### **1.3. Stručni rad objavljen u zborniku radova s međunarodnog stručnog skupa:**

1. Avancini-Dobrović V, Frlan-Vrgoč Lj, Štiglić-Rogoznica N, Grubišić-Karavanić V. Rehabilitacija nakon ozljede oba ramena. U: Knjiga sažetaka, Kongres hrvatskog udruženja ortopeda i traumatologa s međunarodnim sudjelovanjem. Zagreb; 2003:832.
2. Frlan-Vrgoč Lj, Štiglić M, Avancini-Dobrović V, Štiglić-Rogoznica N. Naša iskustva u ranoj rehabilitaciji bolesnika sa Guillain-Barre sindromom U: Med. Vjesnik 2004.. Supplement 1:18. I hrvatski kongres iz neurorehabilitacije i restauracijske neurologije s međunarodnim sudjelovanjem. Osijek 2004.
3. Štiglić M, Štiglić-Rogoznica N, Frlan-Vrgoč Lj, Grubišić-Karavanić V, Stamenković D, Avancini-Dobrović V. Rana rehabilitacija u bolesnika s hemiparezom i frakturom kuka U: Med. Vjesnik 2004. Supplement 1:20. I hrvatski kongres iz neurorehabilitacije i restauracijske neurologije s međunarodnim sudjelovanjem. Osijek 2004



4. Štiglić-Rogoznica N, Štiglić M, Stamenković D, Grubišić-Karavanić V, Avancini-Dobrović V, Frlan-Vrgoč Lj. Utjecaj spola na razinu funkcijske osposobljenosti nakon prijeloma gornjeg okrajka bedrene kosti. U: Knjiga sažetaka. II hrvatski traumatološki kongres s međunarodnim sudjelovanjem. Zagreb; 2005:157.

#### **1.4. Stručni rad objavljen u zborniku radova s domaćeg stručnog skupa**

1. Štiglić-Rogoznica N, Štiglić M, Grubišić-Karavanić V, Frlan-Vrgoč Lj, Stamenković D, Avancini-Dobrović V. Naša iskustva u liječenju bolesnika s reumatoidnim artritism kombiniranom terapijom i sulfasalazinom U:Reumatizam 2001; 48(2):49 III godišnji kongres Hrvatskog reumatološkog društva. Sažeci. Cavtat 2001.
2. Frlan-Vrgoč Lj, Avancini-Dobrović V, Grubišić-Karavanić V. Uspješnost rehabilitacije po prijelomu humerusa i leziji radijalisa U: Knjiga sažetaka. Kongres hrvatskog udruženja ortopeda i traumatologa. Zagreb, 2003:86.
3. Frlan-Vrgoč Lj, Avancini-Dobrović V, Grubišić-Karavanić V. Učestalost amputacije stopala u ispitanika s amputacijom donjih udova U: Knjiga sažetaka. Kongres hrvatskog udruženja ortopeda i traumatologa ,Zagreb, 2003:86.
4. Avancini-Dobrović V, Dobrović D, Štiglić-Rogoznica N, Štiglić M, Stamenković D, Frlan-Vrgoč Lj, Grubišić-Karavanić V. Učestalost kardiovaskularnih i cerebrovaskularnih bolesti u oboljelih od reumatoidnog artritisa. U: Reumatizam 2004; 51(2):67. VI Kongres Hrvatskog reumatološkog društva. Hvar.
5. Stamenković D, Štiglić-Rogoznica N, Štiglić M, Grubišić-Karavanić V, Avancini-Dobrović V, Miletić D. Cerebrotendinozna ksantomatoza-prikaz bolesnika U: Reumatizam 2004; 51(2):73. VI Kongres Hrvatskog reumatološkog društva
6. Štiglić-Rogoznica N, Štiglić M, Stamenković D, Grubišić- Karavanić V, Avancini-Dobrović V. Evaluacija funkcijskog statusa radno aktivnih bolesnika nakon kirurškog

liječenja degenerativnih promjena slabinske kralježnice II Hrvatski kongres fizikalne medicine i rehabilitacije. Opatija 2004.

7. Štiglić M, Frlan-Vrgoč Lj, Štiglić-Rogoznica N, Stamenković D, Avancini-Dobrović V. Rana rehabilitacija u osoba s amputacijom donjih udova U: Fizikalna medicina i rehabilitacija. III hrvatski kongres fizikalne medicine i rehabilitacije. Opatija 2004:99
8. Stamenković D, Štiglić-Rogoznica N, Avancini-Dobrović V, Kirin I. Scapula alata: prikaz slučaja. III hrvatski kongres fizikalne medicine i rehabilitacije. Opatija 2004.
9. Štiglić-Rogoznica N, Štiglić M, Stamenković D, Grubišić-Karavanić V, Avancini-Dobrović V, Frlan-Vrgoč Lj. Učinkovitost primjene lokalne terapije u bolesnika s osteoartritisom koljena U: Reumatizam 2005; 52(2):72-7. VII godišnji kongres Hrvatskog reumatološkog društva. Sažeci. Rovinj.
10. Frlan-Vrgoč Lj, Štiglić-Rogoznica N, Štiglić M, Avancini-Dobrović V, Grubišić-Karavanić V. Ishod rehabilitacije u bolesnika s Guillain-Barreovim sindromom. U: Neurologia croatica. IV hrvatski neurološki kongres. Osijek; 2005. Vol. 54, Suppl. 4:146.
11. Frlan-Vrgoč Lj, Štiglić-Rogoznica N, Štiglić M, Stamenković D, Grubišić-Karavanić V, Avancini-Dobrović V. Naša iskustva u rehabilitaciji bolesnika s poliradikuloneuritisom. U: Zbornik sažetaka. IV Hrvatski kongres fizikalne i rehabilitacijske medicine. Varaždinske toplice, 2008:65.

#### **1.5. Sudjelovanje na međunarodnom stručnom skupu:**

1. Avancini-Dobrović V, Kukuljan M, Stamenković D, Cicvarić T, Jurdana H. Fractures of metatarsal bones in female patient with rheumatoid arthritis on long-term

steroid therapy. U: Clinical and Experimental Rheumatology. XIII Mediteranski reumatološki kongres. Sažeci. Cavtat; 2009: vol.27 no. 5

2. Stamenković D, Štiglić-Rogoznica N, Štiglić M, Avancini-Dobrović V, Grubišić-Karavanić V, Frlan-Vrgoč Lj, Radović E. Anti-cyclic citrullinated peptide antibodies in patients with rheumatoid arthritis and comorbidity U: Clinical and Experimental Rheumatology. XIII Mediteranski reumatološki kongres. Sažeci. Cavtat; 2009: vol.27 no. 5

#### **1.6. Sudjelovanje na domaćem stručnom skupu:**

1. Štiglić-Rogoznica N, Stamenković D, Avancini-Dobrović V. Pojava reumatskog oboljenja nakon cijepljenja protiv gripe. U: Reumatizam 2000; 47(2):42
2. Štiglić-Rogoznica N, Štiglić M, Grubišić-Karavanić V, Stamenković D, Avancini-Dobrović V. Osteoporoza u bolesnika s reumatoidnim artritisom i osteoartritisom U: Reumatizam 2003; 50(2):60
3. Frlan-Vrgoč Lj, Grubišić-Karavanić V, Štiglić M, Avancini-Dobrović V, Vukas D. Amputacija potkoljenice zbog vaskulitisa u sklopu MCTD-a (prikaz bolesnika). U: Reumatizam 2003; 50(2):69
4. Štiglić-Rogoznica N, Avancini-Dobrović V, Grubišić-Karavanić V, Stamenković D, Štiglić M, Frlan-Vrgoč Lj. Učinkovitost Durogesica u liječenju kronične boli u degenerativnih i upalnih reumatskih bolesti U: Reumatizam 2005; 52(2):73

#### **1.7. Izvorni znanstveni članak:**

1. Viviana Avancini-Dobrović, Ivan Pavlović, Ljubinka Frlan-Vrgoč, Tea Schnurrer-Luke Vrbanić. Klinička primjena ekstrakorporalnog udarnog vala u liječenju

calcificirajućeg tendinitisa ramena: fokusirani vs. radijalni udarni val. // Medicina fluminensis, 2012.

#### **1.8. Znanstvena društva**

1. Hrvatski liječnički zbor (član)
2. Hrvatsko društvo za fizikalnu medicinu i rehabilitaciju (član)
3. Hrvatsko društvo reumatologa (član)