

# Povezanost čimbenika rizika s nastankom pneumotoraksa u tijeku kompjutorskom tomografijom vođene perkutane iglene biopsije plućnih lezija

---

**Kukuljan, Melita**

**Doctoral thesis / Disertacija**

**2012**

*Degree Grantor / Ustanova koja je dodijelila akademski / stručni stupanj:* **University of Rijeka, Faculty of Medicine / Sveučilište u Rijeci, Medicinski fakultet**

*Permanent link / Trajna poveznica:* <https://um.nsk.hr/um:nbn:hr:188:290219>

*Rights / Prava:* [Attribution-NonCommercial-NoDerivatives 4.0 International/Imenovanje-Nekomercijalno-Bez prerada 4.0 međunarodna](#)

*Download date / Datum preuzimanja:* **2025-01-28**



*Repository / Repozitorij:*

[Repository of the University of Rijeka Library - SVKRI Repository](#)



**SVEUČILIŠTE U RIJECI  
MEDICINSKOG FAKULTETA**

**Melita Kukuljan**

**POVEZANOST ČIMBENIKA RIZIKA S NASTANKOM PNEUMOTORAKSA U  
TIJEKU KOMPJUTORSKOM TOMOGRAFIJOM VOĐENE PERKUTANE  
IGLENE BIOPSIJE PLUĆNIH LEZIJA**

**Doktorski rad**

**Rijeka, 2012. godine**

Mentor doktorskog rada: prof. dr. sc. Damir Miletić

Doktorski rad obranjen je dana \_\_\_\_\_ na Medicinskom fakultetu Sveučilišta u Rijeci, pred povjerenstvom u sastavu:

1. doc. dr. sc. Dubravka Matanić Lender

2. prof. dr. sc. Ksenija Lučin

3. prof. dr. sc. Ivica Mažuranić

4. prof. dr. sc. Damir Miletić

Rad ima 106 listova, 58 slika i 21 tablicu.

UDK: \_\_\_\_\_

## **Zahvala**

Zahvaljujem se mojem mentoru prof. dr. sc. Damiru Miletiću na stručnoj pomoći tijekom izrade ovog doktorskog rada, a posebno na tome što me je uveo u interventnu torakalnu radiologiju.

Veliko hvala kolegama, kao i svim djelatnicima Kliničkog Zavoda za radiologiju KBC-a Rijeka, koji su na različite načine kroz protekle godine pridonjeli mom stručnom usavršavanju.

Posebno hvala mojoj porodici na bezrezervnoj ljubavi i podršci, a posebno mami i tati, koji su me naučili kojim putem treba ići kroz život.

## SAŽETAK

**Cilj istraživanja:** Procjeniti dijagnostičku točnost kompjutorskom tomografijom (CT) vođene nekoaksijalne perkutane biopsije plućnih lezija, kakvu mi provodimo te utvrditi incidenciju pneumotoraksa i identificirati čimbenike koji povećavaju rizik od pneumotoraksa.

**Ispitanici i metode:** Ovo je retrospektivna analiza 226 CT-om vođenih transtorakalnih biopsija plućnih lezija. Kod svih bolesnika biopsija je provedena nekoaksijalnom tehnikom, iglama debljine od 18 ili 16 G. Čimbenike rizika potencijalno odgovorne za nastanak pneumo-toraksa podjelili smo u tri grupe. Čimbenici vezani za bolesnike su dob, spol, prisustvo emfizema i položaj bolesnika tijekom biopsije. Čimbenici vezani za leziju su veličina, dubina, lokalizacija i kavitacija u leziji, a oni vezani za proceduru su trajanje i kut pod kojim igla penetrira pleuru.

Svi bolesnici praćeni su 2 do 12 mjeseci nakon biopsije u cilju provjere točnosti patohistološke dijagnoze te uvršteni u četiri skupine: skupine s točno pozitivnom i lažno pozitivnom dijagnozom te s točno negativnom i lažno negativnom dijagnozom, u cilju izračunavanja osjetljivosti, specifičnosti, dijagnostičke točnosti, pozitivne i negativne prediktivne vrijednosti.

**Rezultati:** Pneumotoraks je utvrđen u 68 (30,1%) bolesnika. Potrebe za inzercijom torakalnog drena nije bilo ni kod jednog bolesnika. Bivarijantne analize su pokazale da su veličina i dubina lezije te trajanje procedure značajno povezane s incidencijom pneumotoraksa ( $p < 0,001$ ). Binarnom logističkom regresijskom analizom smo dokazali da je jedini prediktor pneumotoraksa dubina lezije ( $p < 0,001$ ). Dijagnostička točnost transtorakalne biopsije u našem istraživanju je bila 96% (osjetljivost 95%, specifičnost 100%, pozitivna prediktivna vrijednost 100% i negativna prediktivna vrijednost 74%).

**Zaključak:** CT-om vođena nekoaksijalna perkutana iglena biopsija plućnih lezije je učinkovit i siguran postupak s visokom dijagnostičkom točnošću i prihvatljivom stopom pneumotoraksa. Čimbenici rizika za nastanak pneumotoraksa su veličina i dubina lezije te trajanje procedure.

**Ključne riječi:** čimbenici rizika; perkutana transtorakalna iglena biopsija, kompjutorska tomografija; pneumotoraks; rezajuće igle za biopsiju.

## SUMMARY

**Objective:** This study aimed to assess the diagnostic accuracy of computed tomography (CT) - guided noncoaxial percutaneous cutting biopsies of lung lesions, the incidence of pneumothorax, and to identify risk factors for pneumothorax.

**Subject and Methods:** This was a retrospective analysis of 226 computed tomography-guided single needle (noncoaxial) transthoracic biopsies of lung lesions. The potential risk factors for pneumothorax were divided into three subgroups: patient-related, lesion-related, or procedure-related. All patients were followed for 2-12 months after the biopsy to verify the accuracy of the histopathological diagnosis and were divided into four groups: true and false-positive and true and false-negative. The sensitivity, specificity, diagnostic accuracy, and positive and negative predictive values were calculated.

**Results:** Pneumothorax was reported in 68 patients (30.1%). No patient required a chest tube. Bivariate analysis showed the size and depth of the lesion and the duration of the procedure were significantly associated with the incidence of pneumothorax ( $P < 0.001$ ). Binary logistic regression analysis determined the only predictor of pneumothorax was the depth of the lesion ( $P < 0.001$ ). The diagnostic accuracy of transthoracic biopsy was 96% (95% sensitivity, 100% specificity, 100% and 74% positive and negative predictive value, respectively).

**Conclusion:** CT-guided noncoaxial percutaneous biopsies of lung lesions is an effective and safe procedure with a high diagnostic accuracy and an acceptable rate of pneumothorax. The risk factors for highest pneumothorax rate are the size and depth of the lesion and duration of the procedure.

**Key words:** Risk factors; Percutaneous transthoracic needle biopsy, computed tomography; Pneumothorax; Cutting needle.

# SADRŽAJ

<b>1. UVOD I PREGLED PODRUČJA ISTRAŽIVANJA</b>	1
<b>1.1. UVOD</b>	1
<b>1.1.1. PERKUTANA IGLENA BIOPSIJA PLUĆNIH LEZIJA</b>	1
1.1.1.1. Definicija	1
1.1.1.2. Povijest.	1
1.1.1.3. Indikacije	2
1.1.1.4. Kontraindikacije	5
1.1.1.5. Uloga bolesnika tijekom perkutane iglene biopsije	8
1.1.1.6. Slikovne metode za vodstvo perkutane iglene biopsije.	9
1.1.1.7. Tehnike perkutane iglene biopsije	11
1.1.1.8. Planiranje pristupa plućnoj leziji	13
1.1.1.9. Komplikacije perkutane iglene biopsije	14
1.1.1.9.1. Pneumotoraks	15
1.1.1.9.2. Intrapulmonalno krvarenje	17
1.1.1.9.3. Hematoraks	19
1.1.1.9.4. Zračna embolija	20
1.1.1.9.5. Širenje maligne neoplazme kroz punkcijski kanal	21
1.1.1.9.6. Kardijalna tamponada	22
1.1.1.9.7. Plućna torzija	23
1.1.1.9.8. Letalni ishod	24
1.1.1.10. Dijagnostički doprinos perkutane iglene biopsije plućnih lezija	25



<b>1.1.2. PREGLED PODRUČJA ISTRAŽIVANJA</b>	26
<b>2. CILJEVI ISTRAŽIVANJA</b>	28
<b>3. ISPITANICI I METODE.</b>	30
<b>3.1. ISPITANICI</b>	30
<b>3.2. METODE</b>	32
<b>3.3. STATISTIKA</b>	43
<b>4. REZULTATI ISTRAŽIVANJA</b>	44
4.1. Incidencija pneumotoraksa u bolesnika podvrgnutih CT-om vođenoj perkutanoj iglenoj biopsiji	44
4.2. Povezanost incidencije pneumotoraksa sa životnom dobi bolesnika podvrgnutih CT-om vođenoj perkutanoj iglenoj	45
4.3. Korelacija veličine pneumotoraksa sa životnom dobi bolesnika podvrgnutih CT-om vođenoj perkutanoj iglenoj biopsiji	46
4.4. Povezanost incidencije pneumotoraksa sa spolom bolesnika podvrgnutih CT-om vođenoj perkutanoj iglenoj biopsiji	47
4.5. Povezanost veličine pneumotoraksa sa spolom bolesnika podvrgnutih CT-om vođenoj perkutanoj iglenoj biopsiji	49
4.6. Povezanost incidencije pneumotoraksa s emfizemom u režnju u kojem je lokalizirana lezija podvrgnuta CT-om vođenoj perkutanoj iglenoj biopsiji	49
4.7. Povezanost veličine pneumotoraksa s emfizemom u plućnom režnju u kojem je lokalizirana lezija podvrgnuta CT-om vođenoj perkutanoj iglenoj biopsiji	51
4.8. Povezanost incidencije pneumotoraksa s položajem bolesnika tijekom CT-om vođene perkutane iglene biopsije	51
4.9. Povezanost veličine pneumotoraksa s položajem bolesnika tijekom CT-om vođene perkutane iglene biopsije	53
4.10. Povezanost incidencije pneumotoraksa s lokalizacijom plućne lezije podvrgnute CT-om vođenoj perkutanoj iglenoj biopsiji	53

4.11. Povezanost veličine pneumotoraksa s lokalizacijom plućne lezije podvrgnute CT-om vođenoj perkutanoj iglenoj biopsiji	55
4.12. Povezanost incidencije pneumotoraksa s kavitacijom u plućnoj leziji podvrgnutoj CT-om vođenoj perkutanoj iglenoj biopsiji	56
4.13. Povezanost veličine pneumotoraksa s kavitacijom u plućnoj leziji podvrgnutoj CT-om vođenoj perkutanoj iglenoj biopsiji	56
4.14. Povezanost incidencije pneumotoraksa s veličinom plućne lezije podvrgnute CT-om vođenoj perkutanoj iglenoj biopsiji	57
4.15. Korelacija veličine pneumotoraksa s veličinom plućne lezije podvrgnute CT-om vođenoj perkutanoj iglenoj biopsiji	58
4.16. Povezanost incidencije pneumotoraksa s dubinom plućne lezije podvrgnute CT-om vođenoj perkutanoj iglenoj biopsiji	58
4.17. Korelacija veličine pneumotoraksa s dubinom plućne lezije podvrgnute CT-om vođenoj perkutanoj iglenoj biopsiji	61
4.18. Povezanost incidencije pneumotoraksa s dužinom trajanja CT-om vođene perkutane iglene biopsije	61
4.19. Korelacija veličine pneumotoraksa s dužinom trajanja CT-om vođene perkutane iglene biopsije	63
4.20. Povezanost incidencije pneumotoraksa s veličinom kuta pod kojim igla penetrira pleuru tijekom CT-om vođene perkutane biopsije	64
4.21. Korelacija veličine pneumotoraksa s veličinom kuta pod kojim igla penetrira pleuru tijekom CT-om vođene perkutane iglene biopsije	65
4.22. Rezultati patohistološke/citološke analize uzoraka dobivenih CT-om vođenom perkutanom iglenom biopsijom plućnih lezija	66
<b>5. RASPRAVA</b>	72
<b>6. ZAKLJUČCI</b>	91
<b>7. REFERENCIJE</b>	92

# **1.UVOD I PREGLED PODRUČJA ISTRAŽIVANJA**

## **1.1. UVOD**

### **1.1.1. PERKUTANA IGLENA BIOPSIJA PLUĆNIH LEZIJA**

#### **1.1.1.1. Definicija**

Perkutana transtorakalna iglena biopsija je invazivna radiološka metoda koja se koristi u dijagnostici patoloških stanja u toraksu, uključivši pluća, medijastinum, pleuru i torakalnu stijenku. Pod vodstvom slikovnih metoda, kao što su dijaskopija, kompjutorska tomografija (CT) ili ultrazvuk (UTZ) uz pomoć različitih igala, koje se uvode u ciljnu leziju, pribavlja se stanični ili tkivni uzorak na osnovu kojeg se citopatološkom i /ili histopatološkom analizom dolazi do definitivne dijagnoze, koja je neophodna za određivanje strategije liječenja. Postigla je veliku popularnost budući da ju karakterizira mala invazivnost, precizno uzimanje uzorka te visoka točnost u utvrđivanju dijagnoze različitih intratorakalnih patoloških promjena (1,2).

Centralno smještene intrapulmonalne lezije su najčešće u doseg transbronhalne biopsije tijekom bronhoskopije, dok se CT-om vođena perkutana iglena biopsija smatra metodom izbora u dijagnostici perifernih i paracentralnih plućnih lezija. Uvođenjem ove dijagnostičke metode u svakodnevnu praksu mogu se izbjeći invazivnije alternativne dijagnostičke procedure, kao što su torakoskopija, medijastinoskopija ili eksplorativna torakotomija, čime se skraćuje boravak u bolnici, umanjuje broj komplikacija, odnosno smanjuju ukupni troškovi liječenja.

#### **1.1.1.2. Povijest**

Najranija izvješća o iglenoj biopsiji pluća su publicirana krajem 19. stoljeća. Leyden je 1883. godine prvi puta izvršio iglenu biopsiju konsolidacije u donjem režnju desnog plućnog krila kod moribundnog bolesnika starog 48 godina. U uzorku dobivenom iglenom biopsijom identificirane su bakterije i leukociti na osnovu čega je dijagnosticirana pneumonija. Na žalost, bolesnik je umro jedan dan kasnije (3). Menetrier izvještava o bolesniku starom 51 godinu, koji je 25. svibnja 1885. godine zaprimljen u bolnicu zbog produktivnog kašlja i povišene

temperature. Fizikalnim pregledom ustanovljen je nalaz na lijevoj plućnoj bazi. Bolesnik je 14. srpnja podvrgnut perkutanoj transtorakalnoj biopsiji. Uz pomoć debele igle aspirirano je 150 mililitara gnoja iz kojeg je izoliran *Streptococcus pyogenes*. Bolesnik je umro 19. listopada iste godine. Obdukcijom je kod bolesnika utvrđen organizirani empijem pleure u bazalnom dijelu lijevog prsišta (3).

Tijekom prve polovice 20. stoljeća, biopsija pluća se uglavnom koristila za utvrđivanje mikrobiološke dijagnoze lako dostupnih i opsežnih upalnih infiltrata. U tom periodu transtorakalna iglena biopsija nije bila široko prihvaćena zbog neprihvatljivo visoke stope komplikacija, uzrokovanih velikim kalibrom igle. Najčešće komplikacije su bile pneumotoraks i hematotoraks.

Šezdesetih godina 20. stoljeća Nordenstrom i Zajicek u Karolinskoj bolnici u Stockholmu popularizirali su tehniku transtorakalne biopsije tankom iglom. Stopa pneumotoraksa dramatično je smanjena korištenjem tankih igala, iako je stopa nereprezentativnog staničnog materijala i lažno negativnih nalaza ustrajala u rasponu od 15 do 25 %. Stopa lažno pozitivnih nalaza nije prelazila 2 % (4).

U posljednjih dvadesetak godina, povećanjem mogućnosti sve boljih slikovnih metoda, kao i poboljšanjem tehnika biopsije, moguće je dobiti uzorke većine intratorakalnih lezija, uključivši i vrlo male nodozne lezije pluća, promjera manjeg od jedan centimetar. U istom razdoblju citolozi i patolozi su razvili iznimnu preciznost u tumačenju citoloških preparata i malih fragmenata tkiva, tako da je moguće koristiti tanje (i sigurnije) igle bez gubitka dijagnostičke točnosti.

### **1.1.1.3. Indikacije**

Perkutana biopsija pluća bi se trebala provoditi samo kod onih bolesnika kod kojih postoji jasna indikacija pod uvjetom da moguća korist nadilazi rizike.

Rak pluća oduvijek se smatrao jednim od najgorih vrsta tumora. Iako sigurno postoje puno agresivniji tumori u ljudskom tijelu, rak pluća je zasigurno najveći javnozdravstveni problem u onkologiji na početku 21. stoljeća.

Liječenje raka pluća oduvijek se smatralo uzaludnim. Još se i danas starije kolege sjećaju da se rak pluća nekada nazivao «bolest 100 dana», jer se nije očekivalo da bi bolesnik koji nije bio

operiran mogao živjeti dulje od nekoliko mjeseci. Pomaci se počinju događati 80-ih godina prošlog stoljeća. Do tada su se bolesnici liječili potpornom skrbi, odnosno pokušavalo im se tek ublažiti simptome bolesti, a očekivano preživljavanje bilo je 2-5 mjeseci. Osamdesetih godina 20. stoljeća u terapiju raka pluća uključeni su spojevi platine. To je bila prva aktivna terapija koja je kod određenog broja bolesnika uspjela smanjiti tumor ili zaustaviti njegov rast. Uporabom platine srednje preživljavanje inoperabilnih bolesnika povećalo se na 5-8 mjeseci.

Devedesetih godina 20. stoljeća liječenje raka pluća se dodatno unaprijedilo dolaskom citostatika treće generacije (gemcitabin, docetaxel, paklitaksel).

Sve je veću ulogu u izboru liječenja raka pluća preuzela histologija/citologija. Ako se prije dvadeset godina rak pluća vodio kao jedna bolest, sada su se počeli strogo razlikovati rak pluća malih stanica i rak pluća ne-malih stanica. Citologija, odnosno histologija je postala još važnija početkom 21. stoljeća, kada se i terapija počela optimizirati prema određenom histološkom subtipu raka pluća. Upravo zbog toga glavna indikacija transtorakalne iglene biopsije je utvrđivanje prirode solitarne nodozne lezije ili infiltrata vidljivih na radiogramu grudnih organa. Iduća radiološka pretraga koja slijedi nakon takvog nalaza na radiogramu je CT toraksa pomoću kojeg se osim mogućnosti utvrđivanja točne lokalizacije lezije, može s velikom vjerojatnošću pretpostaviti i njezin karakter. Većina autora djeli mišljenje da se bolesnike s perifernim lezijama prethodno ne podvrgava bronhoskopiji, budući da je vjerojatnije da će se do dijagnoze jednostavnije doći transtorakalnom iglenom biopsijom (5).

Pojedini autori zastupaju mišljenje da transtorakalna biopsija nikako nije indicirana u onih bolesnika koji imaju resektabilan solitarni nodus. Njihovi argumenti protiv transtorakalne biopsije u ovakvim slučajevima su slijedeći: ukoliko se biopsijom utvrdi da je solitarni plućni nodus malignan isti mora biti kirurški uklonjen no isto tako mora biti kirurški odstranjen i onaj plućni nodus kod kojeg transtorakalnom biopsijom nije dokazana malignost, pod pretpostavkom da je rezultat biopsije lažno negativan. Kako prema njihovom mišljenju i jedan i drugi rezultat biopsije vodi ka operaciji, smatraju da je podvrgavanje bolesnika transtorakalnoj biopsiji nepotrebno (6). Međutim, ovaj argument je imao smisla samo u ranim danima citopatologije kada se specifična dijagnoza benignih lezija vrlo rijetko postavljala.

I danas će se većina autora složiti da bi kod bolesnika koji je dobar kandidat za operaciju, a ima plućni nodus s CT karakteristikama malignog tumora prvi korak trebao biti kirurški zahvat. Međutim takav stav nije sasvim ispravan, ako se uzme u obzir da solitarni plućni nodus može

odgovarati karcinomu malih stanica, a poznato je da kod takvog histološkog tipa plućnog karcinoma operativni zahvat nije indiciran. Kod mnogih bolesnika je kirurški zahvat kontraindiciran zbog drugih razloga, kao što su slabija funkcija pluća, opsežni plućni emfizem, prethodna pulmektomija i sl. i u takvim slučajevima transtorakalna biopsija je neophodna, budući da se samo nakon postavljanja definitivne patohistološke dijagnoze može isplanirati daljnje liječenje.

Slijedeće indikacije za provođenje transtorakalne iglene biopsije su multipli noduli u bolesnika kod kojih nije poznata maligna bolest ili kod onih koji su u dužoj remisiji. Postupno povećanje nodoznih lezija ili multiple novonastale nodozne tvorbe na radiogramu grudnih organa se mogu pojaviti u brojnih dobroćudnih bolesti, uključujući reumatski artritis, granulomatozne bolesti, Wegenerovu granulomatozu ili infekcije (osobito gljivične) u imunokompromitiranih bolesnika, a mogu se dijagnosticirati rezajućom transtorakalnom iglenom biopsijom (7,8). Multiple lezije različite veličine najvjerojatnije će biti maligne, ako se radi o bolesnicima s poznatim primarnim tumorom i malo je vjerojatno da će rezultat biopsije promjeniti pretpostavljenu dijagnozu metastaza. U ovakvim slučajevima u različitim medicinskim ustanovama se postupa na različite načine. Neki autori smatraju da takve bolesnike ne treba nepotrebno izlagati transtorakalnoj biopsiji, dok drugi djele mišljenje da se terapija ne smije bazirati na pretpostavkama, ma koliko one utemeljene bile, već isključivo na patohistološkom nalazu. Većina autora smatra da je transtorakalna biopsija neophodna kod bolesnika kod kojih se pojavi jedna ili više nodoznih lezija, a kod kojih je nakon inicijalne terapije maligne bolesti uslijedila duža remisije, kao i kod onih koji imaju više od jedne maligne bolesti (5).

Kavitirane lezije su također vrlo česta indikacija za transtorakalnu biopsiju, ukoliko se kliničkim i radiološkim nalazom ne može sa sigurnošću zaključiti dali se radi o abscesu ili kavitiranom tumoru. Pa čak i kada je jasno da se radi o abscesu ponekad je indicirana aspiracijska iglena biopsija radi uzimanja materijala za bakteriološku analizu, u cilju pravilnog odabira antibiotske terapije (5).

Jedna od indikacija za transtorakalnu biopsiju su i infiltrati koji imaju karakteristike upale, a ne regrediraju na terapiju i kod kojih uzročnik nije utvrđen kulturom sputuma, aspiratom bronha, hemokulturom ili nekom drugom dijagnostičkom tehnikom. U takvim slučajevima transtorakalna biopsija se provodi najčešće u cilju uzimanja bakteriološkog materijala (9).

Opravdanost ove indikacije je to veća ako se ima na umu da se nerjetko kod bolesnika s konsolidacijom, koja ima radiološke karakteristike upalnog infiltrata, a ne regredira na terapiju, transtorakalnom biopsijom utvrdi fokalni bronhioloalveolarni karcinom (7).

Nerjetko se transtorakalna iglena biopsija provodi u cilju potvrde dijagnoze benignih intratorakalnih lezija, potom u dijagnostici difuznih bolesti pluća, koje se prezentiraju nodoznim lezijama ili konsolidacijama, u dijagnostici pleuralnih lezija u formi plaka ili nodula te u cilju procjene proširenosti bolesti kod bolesnika sa širenjem neoplazme u hilus, medijastinum, pleuru ili torakalni zid (5).

Druga polovica prvog desetljeća 21. stoljeća donijela je značajan napredak u liječenju raka pluća ne-malih stanica pojavom tzv. ciljane terapije, odnosno inhibitora tirozin kinaze (TKI). Naime, nove genetske mutacije, kao što su mutacije u receptoru za epidermalni čimbenik rasta (EGFR mutacija) pronađene u nepušača s rakom pluća ne-malih stanica, mogu se liječiti ciljano inhibitorima tirozin kinaze.

Učinkovitost ciljane, individualizirane terapije dovela je do otkrića brojnih novih putova u stanicama koji utječu na razvoj i rast tumora. Brojni su lijekovi usmjereni na blokiranje tih putova i uskoro se očekuju rezultati kliničkih ispitivanja. Zbog navedenih iskoraka u ciljanoj terapiji, perkutana iglena biopsija ima dominantnu ulogu u pribavljanu tkiva za genetska i imunološka testiranja (10).

#### **1.1.1.4. Kontraindikacije**

Jedine apsolutne kontraindikacije za izvođenje perkutane transtorakalne iglene biopsije su odbijanje potpisivanja «informiranog pristanka» i nekooperabilnost bolesnika. Kod nekooperabilnih bolesnika postoji pojačan rizik od različitih komplikacija, a najozbiljnija je sistemska zračna embolija.

Vaskularne lezije, kao što su aneurizme ili arteriovenske malformacije se relativno jednostavno mogu identificirati CT-om i razumljivo je da se ne smiju podvrgnuti biopsiji. Biopsija neprepoznate vaskularne lezije može dovesti do opsežnog krvarenja (11).

Biopsiji se ne smiju podvrgnuti ni ehinokokne ciste, medijastinalne meningokele ili medijastinalni feokromocitom, koji se također uspješno mogu dijagnosticirati slikovnim metodama i/ili laboratorijskim testovima (11).

Povećan rizik od krvarenja postoji u bolesnika s poremećajem faktora zgrušavanja, slučajevima koji utječu na funkciju trombocita (trombocitopenija, kronično zatajivanje bubrega, korištenje aspirina), potom kod patoloških stanja s inherentnim vaskularnim strukturama, primjerice kod kronično upalno promjenjenih kavitacija s vidljivim dilatiranim bronhijalnim arterijama u zidu, potom kod karcinoida ili vaskularnih metastaza. Kada je biopsija neophodna, unatoč povećanog rizika od krvarenja, preporuča se biopsija s tankom iglom. Biopsija s rezajućom iglom ili automatskim pištoljem se smatra prevelikim i stoga neprihvatljivim rizikom (11).

S obzirom da su poremećaji koagulacije kontraindikacija za transtorakalnu biopsiju, glavni preduvjet koji treba biti zadovoljen kod svakog bolesnika kod kojeg postoji potreba za ovom dijagnostičkom metodom je uredan nalaz koagulograma, ne stariji od sedam dana..

U literaturi nema specifičnih uputa o tome koje testove za utvrđivanje poremećaja hemostaze treba izvršiti prije no što se bolesnika podvrgne perkutanoj biopsiji plućne lezije. Postupa se u skladu s preporukama Britanskog torakalnog društva (*British Thoracic Society Guidelines*), u kojima se navode testovi za procjenu hemostaze koji moraju prethoditi svakoj dijagnostičkoj fleksibilnoj bronhoskopiji (12). To su: broj trombocita, protrombinsko vrijeme (PV), parcijalno trombotoplastinsko vrijeme (PTV) i aktivirano parcijalno trombotoplastinsko vrijeme (APTV). U smjernicama za perkutanu biopsiju plućnih lezija prihvaćeno je da navedeni testovi za procjenu hemostaze moraju prethoditi svakoj transtorakalnoj iglenoj biopsiji (4-6). Protrombinsko vrijeme odražava interrekcije između faktora zgrušavanja koji sudjeluju u vanjskom putu zgrušavanja: fibrinogena, F II, F V, F VII i F X. Parcijalno trombotoplastinsko vrijeme procjenjuje brzinu stvaranja fibrina u unutarnjem putu zgrušavanja. Produženo PTV opaža se u bolesnika s manjkom jednog ili više faktora zgrušavanja. Modifikacija ovog testa je aktivirano parcijalno trombotoplastinsko vrijeme, koje je standardizirano potpunom aktivacijom kontaktnih faktora zgrušavanja. To je najbolji pregledni test kojim se ispituje da li bolesnik ima hemofiliju (A ili B). U pojedinim ustanovama, uključivši našu, pored gore navedenih testova, ispituje se još i vrijeme krvarenja (VK), vrijeme zgrušavanja (VZ) i koncentracija fibrinogena. Vrijeme krvarenja mjeri primarnu hemostazu ovisnu o stijenci krvnih žila i funkciji trombocita. Na VK utječe prokrvljenost tkiva, temperatura, debljina kože i veličina krvne žile. VK je produženo u trombocitopenijama, trombocitopatijama, nakon uzimanja analgetika, u teškim hipofibrinogenemijama i disfibrinogenemijama. Vrijeme zgrušavanja je jednostavan test kojim



se procjenjuje unutarnji put zgrušavanja. Test nije niti osjetljiv niti specifičan. Produženo VZ opaža se samo u bolesnika s jakim nedostatkom faktora koji sudjeluju u unutarnjem putu zgrušavanja, kao npr. u hemofiliji.

Nema jedinstvenog stava o tome koji rezultati ovih testova dozvoljavaju provođenje transtorakalne iglene biopsije bez rizika od krvarenja. Izvješća pojedinih autora pokazala su da je razina trombocita ispod 50 000/ml bila povezana s povećanim rizikom od krvarenja (13). Stoga se relativnim kontraindikacijama smatraju:

- razina trombocita < 100 000/ml
- PT omjer ili APTV omjer > od 1,4
- PV < 0,15

Ukoliko postoji bilo koji poremećaj koagulacije potrebno ga je korigirati prije transtorakalne iglene biopsije. Ukoliko to nije moguće u potpunosti tada se odluka o eventualnoj transtorakalnoj biopsiji donosi u dogovoru s hematologom (14).

S bolesnicima koji su na oralnoj antikoagulantnoj terapiji postupa se prema publiciranim smjernicama za prijeoperacijsku pripremu koje je uspostavio Britanski odbor za standarde u hematologiji (*British Committee for Standards in Haematology*). Prema tim smjernicama barem četiri dana prije operacije, odnosno prije transtorakalne biopsije, treba obustaviti uzimanje oralnih antikoagulansa i kontrolirati INR (*International Normalized Ratio*) (15). PV-INR je univerzalna mjera izražavanja PV-a u pacijenata na stabiliziranoj oralnoj antikoagulantnoj terapiji, koja liječniku olakšava tumačenje nalaza i prilagođavanje terapije. Terapijsko područje izraženo kao INR obično je 2-4. Niže vrijednosti PV-a u postotku odgovaraju višim vrijednostima INR.

CT pregled toraksa koji prethodi svakoj transtorakalnoj biopsiji i povjest bolesti su ključni. Informacije prikupljene na taj način mogu utjecati na tehničke aspekte procedure. Naprimjer, ukoliko na temelju CT-a pretpostavimo da bi transtorakalna biopsija mogla dovesti do velikog pneumotoraksa moguće je otopinom lidokaina infiltrirati paraspinalni prostor i ekstrapleuralnim putem pristupiti medijastinalnoj masi (11).

Mnogi autori relativnim kontraindikacijama, koje se dovode u vezu s nastankom pneumotoraksa, smatraju ozbiljne opstruktivne bolesti pluća i emfizem, poglavito bulozni (16-20). Neizbježna direktna punkcija površne bule u većini slučajeva rezultira brzim razvojem pneumotoraksa (20).

Rezultati istraživanja korelacije funkcijskih testova pluća s incidencijom pneumotoraksa tijekom transtorakalne biopsije su kontradiktorni pa je danas sve više onih autora koji smatraju da funkcijski testovi pluća ne trebaju biti obvezni dio predbiopsijskog protokola.

Postoje izvješća o većoj stopi biopsijom induciranog pneumotoraksa u bolesnika sa stečenom imunodeficijencijom (AIDS) (21).

Kontralateralna pulmektomija se također smatra relativnom kontraindikacijom za provođenje transtorakalne biopsije. Kod pacijenata s pulmektomijom može se provoditi transtorakalna biopsija, ali kao i kod svih bolesnika s ekstremno velikim rizikom, poželjno je prije procedure preparirati kožu za drenažu pneumotoraksa i pripremiti sistem za drenažu (11,16).

Daljnja relativna kontraindikacija je mehanička ventilacija s pozitivnim tlakom budući da može povećati rizik od pneumotoraksa ili uzrokovati nastanak bronhovenozne fistule te tako dovesti do pojave sistemske zračne embolije (14).

Teška plućna hipertenzija se općenito ne smatra kontraindikacijom za perkutanu biopsiju plućnih lezija, ali se smatra relativnom kontraindikacijom za iglene biopsije hilarnih masa (22).

Kod svakog bolesnika s nekom od relativnih kontraindikacija treba na multidisciplinarnim sastancima procijeniti rizik transtorakalne biopsije u usporedbi s rizicima eventualnih alternativnih dijagnostičkih metoda kao i procijeniti da li moguća korist nadilazi rizik.

### **1.1.1.5. Uloga bolesnika tijekom perkutane iglene biopsije**

Bolesnik je interventnom radiologu tijekom transtorakalne biopsije važan suradnik, stoga prije intervencije mora biti detaljno upoznat sa svrhom biopsije, tehnikom biopsije i sa svim komplikacijama. Poželjno je incidenciju komplikacija izraziti u postocima, temeljenim na vlastitom iskustvu. Posebno treba naglasiti realnu mogućnost nastanka pneumotoraksa, budući da je isti najčešća komplikacija transtorakalne biopsije. Nadalje treba bolesnika upoznati i s tretmanom postbiopsijskog pneumotoraksa, posebice s drenažom toraksa pomoću torakalnog drena koji se uvodi u prsište. Tek nakon što je dobio potpunu informaciju i odgovore na sva eventualna pitanja bolesnik ili njegov staratelj, ukoliko pristaje na intervenciju, mora potpisati «informirani pristanak», bez kojeg se ni jednog bolesnika ne smije podvrgnuti transtorakalnoj biopsiji.

Neposredno prije same intervencije neobično je važno bolesniku detaljno objasniti tehniku biopsije te naglasiti koliko je važna njegova suradnja za uspjeh intervencije. Bolesniku treba dati razumljive upute o disanju tijekom biopsije i po potrebi ga uvježbati. Treba ga upozoriti, razumljivim riječnikom o mogućim ozbiljnim komplikacijama do kojih može doći ukoliko ne surađuje.

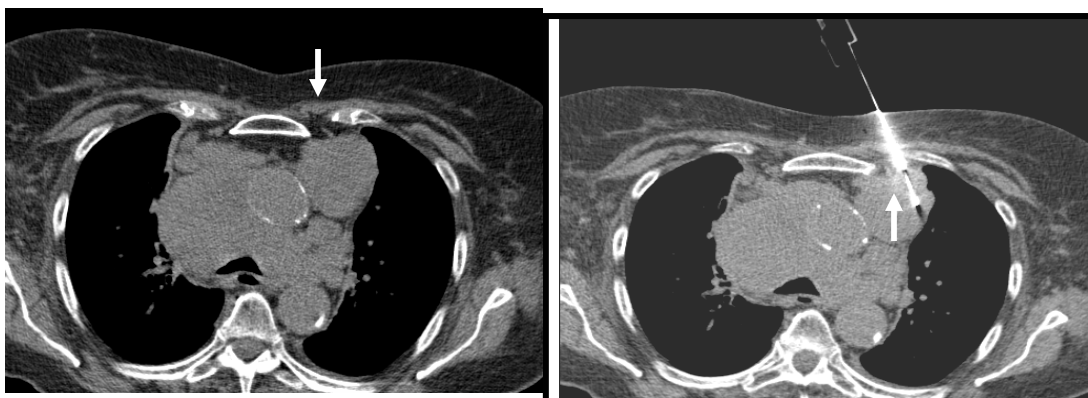
Udobnost bolesnika u odgovarajućem položaju je ključna budući da je neobično važno da bolesnik tijekom biopsije ostane potpuno miran. Za udoban namještaj bolesnika mogu se koristiti jastuci u različitim veličinama, plahte ili klinovi. Ukoliko je bolesnik jako prestrašen i uznemiren moguća je primjena sedativa. Isto tako, ukoliko trpi jaču bol moguća je primjena analgetika.

Iskustvo je pokazalo da bolesnik bolje podnosi intervenciju ako mu se tijekom procedure unaprijed najavi svaki postupak kojem će biti podvrgnut. Općenito, uz primjenu adekvatne lokalne anestezije i dobar «partnerski odnos» transtorakalna iglena biopsija za bolesnika nije osobito traumatičan niti bolan postupak (11).

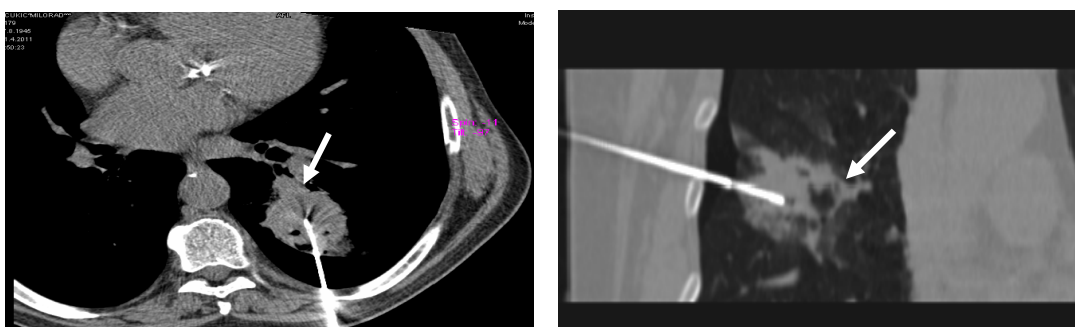
#### **1.1.1.6. Slikovne metode za vodstvo perkutane iglene biopsije**

Uobičajene slikovne metode za vodstvo transtorakalne iglene biopsije su dijaskopija (fluoroskopija) i kompjutorska tomografija. Kod bolesnika kod kojih je CT-om utvrđeno da imaju normalan plućni parenhim, prema nekim autorima, fluoroskopija u dvije projekcije pruža neke prednosti. Najveća prednost je mogućnost izravne kontrole svake manipulacije s iglom. Nadalje, budući da fluoroskopija omogućava dobru vizualizaciju rebara i njihovog odnosa s ciljnom lezijom, u svakom trenutku tijekom procedure moguće je prilagoditi disanje bolesnika potrebama operatera. Pobornici fluoroskopskog vodstva transtorakalne biopsije plućnih lezija smatraju ovaj način jednostavnijim i bržim (11). Međutim, u novije doba transtorakalne biopsije se sve rjeđe provode pod vodstvom dijaskopije. Danas je modalitet izbora za vodstvo transtorakalnih biopsija kompjutorska tomografija. Kompjutorska tomografija se smatra najboljom metodom za vođenje perkutane biopsije intratorakalnih lezija zato što omogućava vizualizaciju čitavog toraksa i preciznu lokalizaciju ciljne lezije, uključujući njezin odnos prema većim vaskularnim strukturama i vitalnim organima (slika 1,2). Nadalje, omogućava objektivnu procjenu gustoće ciljne lezije, odnosno pouzdan prikaz nekrotičnih područja,

postopstruktivnog pneumonitisa, kavitacija i pneumobronhograma unutar lezije (slika 3,4). Osim toga, CT u svakom trenutku tijekom intervencije omogućava pouzdan prikaz položaja biopsijske igle. Sve navedeno je preduvjet za planiranje najboljeg i najsigurnijeg pristupa leziji (1,2,3).



Slika 1 i 2. Aksijalni CT presjeci učinjeni tijekom transtorakalne biopsije pokazuju položaj biopsijske igle u odnosu na vaskularne strukture (strelica pokazuje a. mammaris int.)



Slika 3 i 4. Aksijalni CT presjeci učinjeni tijekom transtorakalne biopsije pokazuju položaj biopsijske igle u odnosu na pneumobronhogram i kavitaciju u leziji (strelice).

Godine 1993. Katada i sur. (23) u intervencijsku radiologiju uvode CT fluoroskopiju (CT dijaskopiju). U usporedbi s konvencionalnim CT-om uporaba CT-dijaskopskog uređaja za vodstvo transtorakalne iglene biopsije dovela je do skraćivanja trajanja procedure, što bi trebalo utjecati na smanjenje incidencije komplikacija, poglavito pneumotoraksa (24,25). Međutim, u nekoliko studija autori su usporedili učestalost pneumotoraksa nakon biopsije pluća vođene CT fluoroskopijom i konvencionalnim CT uređajem i došli do zaključka da korištenje CT fluoroskopije značajno ne utječe na razvoj postproceduralnog pneumotoraksa, iako se na taj način smanjuje broj pleuralnih punkcija i skraćuje vrijeme potrebno za dobivanje uzorka (23-26).

Unatoč tome što CT dijaskopijom nije značajno reducirana rizik od pneumotoraksa, veći broj autora preferira ovaj modalitet vodstva transtorakalne iglene biopsije. Najveća prednost ove slikovne metode je mogućnost dobivanja slike u realnom vremenu, što olakšava proceduru, poglavito kod malih i dubljih lezija, što značajno umanjuje stres liječnika. Nasuprot tome veliki nedostatak CT fluoroskopije je veće izlaganje zračenju kako bolesnika, tako i liječnika. Da bi se smanjilo direktno ozračivanje ruku radiologa, mnogi tijekom intervencije biopsijsku iglu u toraks uvode pincetom (23-27).

Ultrazvuk (UTZ) se može koristiti isključivo za vodstvo perkutane iglene biopsije subpleuralnih lezija (28).

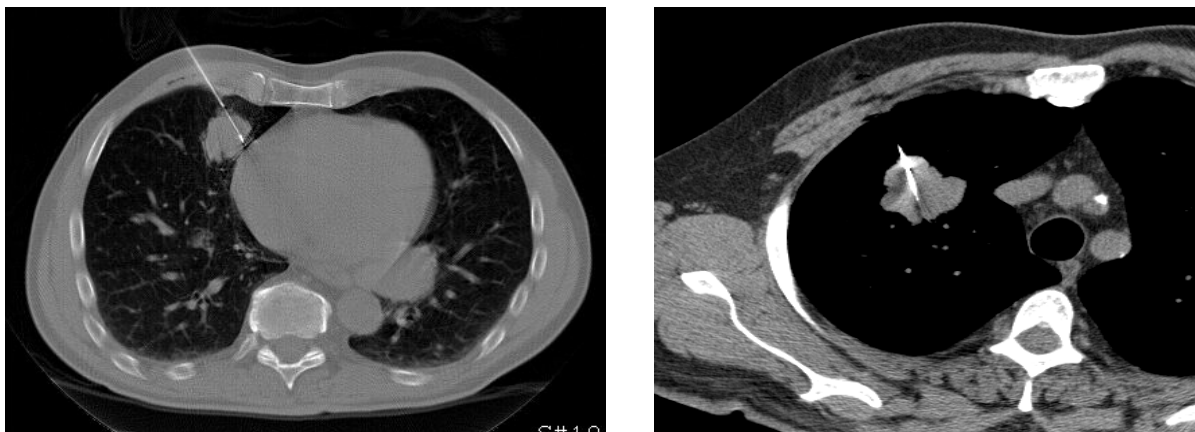### **1.1.1.7. Tehnike perkutane iglene biopsije**

Biopsija plućnih lezija se može provoditi tankim iglama za aspiracijsku biopsiju (*Fine-needle aspiration-FNA*), kojima se dobiva uzorak za citopatološku i mikrobiološku analizu. Druga mogućnost je uporaba debljih, rezajućih igala (*cutting needle; core biopsy needle*), kojima se dobiva uzorak pogodan i za citopatološku i histopatološku analizu (2). Ranija istraživanja različitih autora ukazuju na manju točnost citologije u odnosu na histologiju u određivanju tipova malignih, a napose benignih tumora (3, 29, 31). Zbog toga se danas u mnogim centrima pa tako i u našem, preferira perkutana core biopsija intratorakalnih lezija (3,29,31,32). Tkivni cilindar dobiven ovom metodom osim citopatološke i histopatološke analize omogućava i dodatne dijagnostičke postupke, primjerice imunohistokemiju i analizu površinskih tumorskih markera, što povećava specifičnost dijagnostike. Provode se različite tehnike perkutane transtorakalne iglene biopsije. Većina autora primjenjuje tzv. koaksijalnu tehniku CT-om vođene perkutane transtorakalne iglene biopsije (*coaxial percutaneous biopsy technique*), koja podrazumjeva korištenje koaksijalnog sustava, koji se sastoji od vodilice ili stabilizatora igala i igala za aspiracijsku i /ili «core» biopsiju te uzimanje većeg broja uzoraka. Koaksijalna tehnika transtorakalne biopsije se preferira zbog pretpostavke da jednostruka penetracija pleure smanjuje incidenciju pneumotoraksa. Međutim prema našem saznanju studije nisu pokazale povezanost stope pneumotoraksa s brojem penetracija pleure tijekom biopsije (27). Pojedini autori, koji prakticiraju koaksijalnu tehniku biopsije, koriste samo jednu vrstu biopsijskih igala (20,27,29,33,34), a pojedini obje, čak i za vrijeme iste intervencije

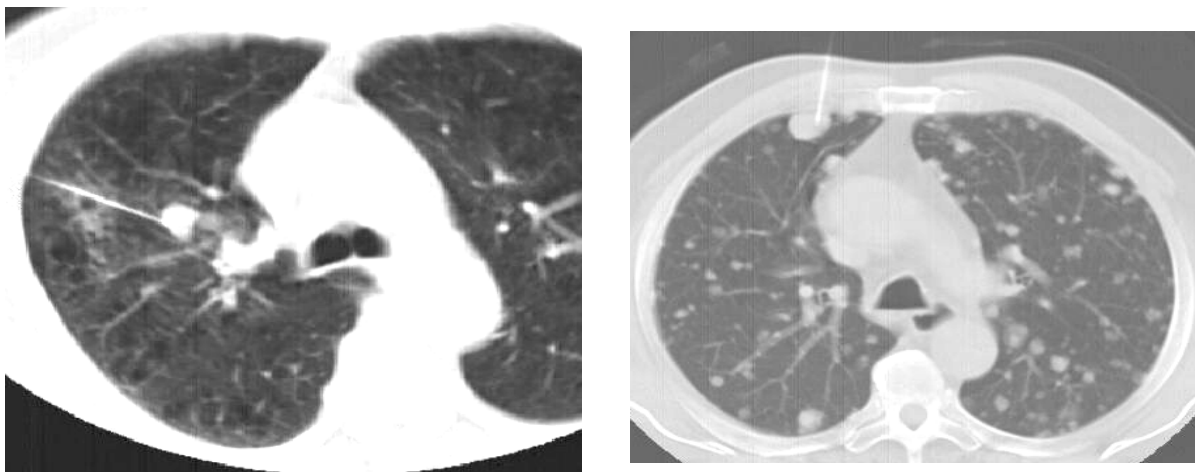
(4,35,36,37,38). Debljina stabilizatora igala, koji se najčešće rabe je 18 ili 19 gauge (G), što automatski podrazumjeva tanje aspiracijske i/ili rezajuće igle za uzorkovanje (20, 21 ili 22 G). Poneki autori u svojim istraživanjima koriste biopsijske igle bez prethodnog uvođenja vodilica, a pri tome upotrebljavaju samo igle za aspiracijsku biopsiju (20) ili kombiniraju igle za aspiracijsku i rezajuću biopsiju (4). Pregledom literature, zapaženo je da se daleko češće koriste tanke igle za aspiracijsku biopsiju, bez obzira na to dali se prakticira koaksijalna ili nekoaksijalna tehnika (8,9,11,20,21,29,37)

U nekim medicinskim centrima su tijekom transtorakalne biopsije prisutni citolog i/ili patolog, koji na licu mjesta kontroliraju dobiveni materijal i ukoliko utvrde da je neadekvatan biopsija se ponavlja (33,36).

Tehnika CT-om vođene perkutane transtorakalne biopsije, koju smo mi provodili u ovom istraživanju, je modificirana i razlikuje se od gore navedenih. Podrazumjeva direktnu iglenu biopsiju plućnih lezija (*single needle technique*), bez prethodnog uvođenja vodilice te uzimanje samo jednog tkivnog uzorka. Koristili smo isključivo igle za rezajuću biopsiju, debljine 18 ili 16 G (slika 5,6,7 i 8).



Slika 5 i 6. Aksijalni CT presjeci učinjeni tijekom rezajuće transtorakalne biopsije (18G) periferne i para-centralne plućne lezije.



Slika 7 i 8. Aksijalni CT presjeci učinjeni tijekom rezajuće transtorakalne biopsije (18 G) centralne plućne lezije i jedne od multiplih intrapulmonalnih lezija.

Tijekom protekla dva desetljeća ima sve više autora koji zagovaraju korištenje tanjih biopsijskih igala, 19 G ili manje. Potaknuti su novijim izvješćima o klinički značajnim krvarenjima, koja su povezana s debljim rezajućim iglama te o neprihvatljivo velikim stopama pneumotoraksa (37). U istom razdoblju objavljeno je nekoliko studija u kojima je ispitivan učinak debljine biopsijske igle na stopu pneumotoraksa. Primjerice, Geraghty i sur. (37) su zabilježili dramatičan pad stope pneumotoraksa, za čak 50%, kod koaksijalnih procedura, koja se provode vodilicama od 19 G, u odnosu na one koje se provode vodilicama od 18 G.

#### **1.1.1.8. Planiranje pristupa plućnoj leziji**

Pravilo kojeg se treba držati kod planiranja pristupa ciljnoj leziji je izbjegavati prolazak iglom kroz transparentni plućni parenhim, kada god je to moguće, jer se na taj način značajno smanjuje rizik od pneumotoraksa, ali i od ostalih komplikacija. To je najčešće ostvarivo kada su lezije subpleuralne lokalizacije, odnosno u neposrednom kontaktu s površinom pleure. Kod dublje smještenih lezija takva mogućnost se pruža samo ukoliko je ciljna lezija kombinirana s postopstruktivnom atelektazom. U tom slučaju preporuča se iglu postupno uvoditi do ciljne lezije kroz kolabirani plućni parenhim (38).

Kod biopsija centralnije smještenih lezija, koje su najčešće udružene s postopstruktivnom atelektazom i pneumonitisom preporuča se neposredno prije biopsije učiniti CT pregled s

uporabom kontrastnog sredstva. Takvim pregledom jasno se markiraju velike krvne žile i vrlo često se omogućava razlikovanje ekspanzivnog procesa od postopstruktivnog pneumonitisa, budući da se isti prezentira kao zona konsolidacije unutar koje se jasno razabiru kontrastom ispunjene krvne žile te dilatirani, tekućim sadržajem ispunjeni bronhi (38).

Kod multiplih lezija uvijek se bira ona koja je dorzalne lokalizacije budući da takva lokalizacija podrazumjeva položaj pronacije za bolesnika, koji se preferira, zato što u tom položaju bolesnik ne vidi iglu ni ostali instrumentarij, čime se umanjuje njegov strah i omogućava bolja suradnja (38).

Prethodna torakotomija, zbog postoperativnih priraslica, također smanjuje rizik od pneumotoraksa i u tom slučaju preporuča se uvoditi iglu do lezije kroz pleuralne adhezije. Sam ožiljak na koži i potkožju treba izbjegavati budući da se radi o tvrdom vezivnom tkivu koje otežava manipulaciju s iglom (38).

Potrebno je voditi računa i o položaju igle s obzirom na rebra. Preporuča se putanja igle uz gornji rub rebra, pošto je neurovaskularni snop lokaliziran uz njegov donji rub. Postoje dva razloga zašto treba izbjegavati izravan kontakt igle s rebrom: iritacija periosta može dovesti do vagalne stimulacije, a kontakt igle s rebrom kasnije tijekom biopsije ograničava rukovanje s iglom (38).

Sve biopsije se planiraju tako da se izbjegniju veće krvne žile i bronhi te ukoliko je moguće, emfizematozne bule i interlobarne fisure.

Kod biopsije većih lezija poželjno je plasirati iglu u njezin periferni dio budući da je centralni dio lezije najčešće nekrotičan pa čak i onda kada se nekroza jasno ne vidi na CT presjecima (38).

### **1.1.1.9. Komplikacije perkutane iglene biopsije**

Komplikacije transtorakalne biopsije se najčešće dijele na «manje ozbiljne i ozbiljnije». Manje ozbiljne komplikacije, koje su ujedno i najčešće, su pneumotoraks i hemoptiza (2-4,14,26,27,29,31-37). Ozbiljnije komplikacije, kao što su hematotoraks, sistemska zračna embolija, širenje neoplazme kroz punkcijski kanal, kardijalna tamponada, plućna torzija i letalni ishod su iznimno rijetke (4,32-35,37-44).



### 1.1.1.9.1. Pneumotoraks

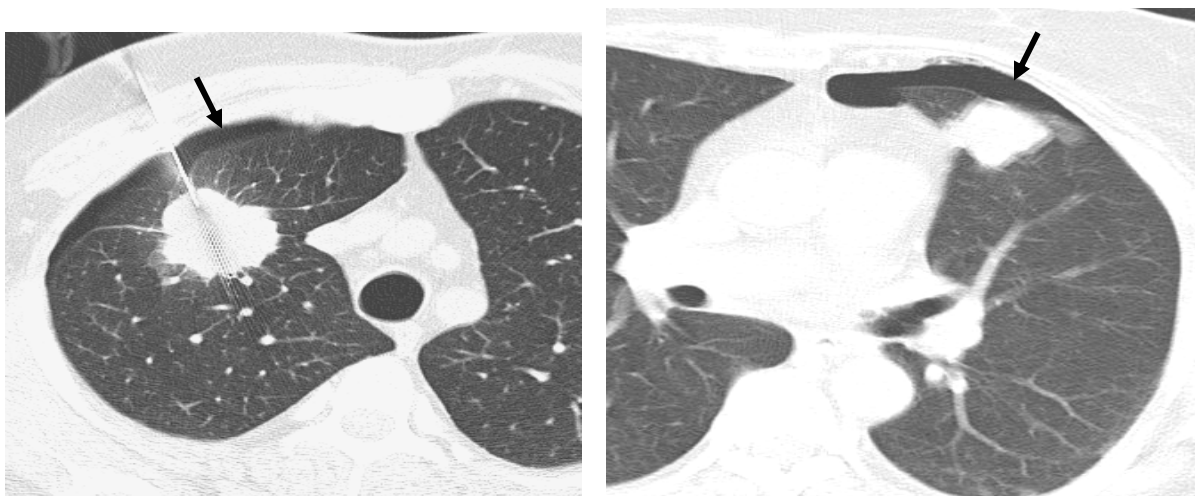
Pneumotoraks je definitivno najčešća komplikacija transtorakalne iglene biopsije. Definira se kao nakupljanje zraka u pleuralnom prostoru. U normalnim okolnostima u pleuralnom prostoru vlada negativan tlak od -5 cm vode, koji drži pluća rastegnutim. Ovome se suprotavlja elastična sila pluća koja teži da se ona stisnu. Ako zrak iz bilo kojeg razloga, bilo kroz torakalni zid, ili što je najčešće kroz visceralnu pleuru, proдре u pleuralni prostor, nastupa gubitak negativnog tlaka, koji raste dok se ne izjednači s atmosferskim. Elastična sila pluća, kojoj se više ne opire negativni intrapleuralni tlak, uzrokuje tada kolaps plućnog parenhima. Ovisno o porastu tlaka u pleuralnom prostoru, plućni parenhim može kolabirati samo djelomično (parcijalni pneumotoraks) ili potpuno (kompletni pneumotoraks). Ako je otvor na visceralnoj pleuri širok, intrapleuralni tlak se održava na razini atmosferskog uz potpuni kolaps plućnog parenhima. Ako je malen i zatvori se, zrak se postepeno iz intrapleuralnog prostora resorbira i pluća se spontano reekspandiraju. Treća mogućnost je da se na otvoru razvije ventilni mehanizam koji omogućuje da zrak u inspiriju ulazi u pleuralni prostor, ali u ekspiriju ne može izaći. Tada se postupno u pleuralnom prostoru povećava tlak i potiskuje mediјastinalne organe na suprotnu stranu, komprimirajući zdravo plućno krilo. Disanje postaje nemoguće i nastupa smrt ako se brzo ne intervenira. Pomoć se sastoji u uvođenju igle kroz interkostalni prostor na strani pneumotoraksa, što omogućava izlaženje zraka i dekompresiju pleuralnog prostora. Ako zrak proдре ispod parijetalne pleure, otvoren mu je put u mediјastinum, uzrokujući pneumomediјastinum ili u potkožje prsnog koša, vrata i glave, uzrokujući potkožni emfizem, koji ponekad može poprimiti enormne razmjere.

Etiološki, pneumotorakse djelimo na spontane, iјatrogene i traumatske. Najčešći uzrok spontanog pneumotoraksa su kongenitalno nastale subpleuralne emfizematozne bule, koje mogu prsnuti i izazvati pojavu pneumotoraksa. Liječi se kirurškim odstranjenjem bula ili kemijskom pleurodezom, odnosno uvođenjem različitih supstancija (najčešće talka) kroz torakoskop u pleuralnu šupljinu. Spontani pneumotoraks može nastati i u drugim bolestima pluća, kao što su za života stečeni bulozni emfizem, difuzne intersticijske fibroze, apscedirajuća pneumonija i karcinom.

Traumatski pneumotoraks nastaje nakon perforantne ozljede prsnog koša ili, češće, zbog razderotine pleure nakon frakture rebara. Ozljede traheje i velikih bronha, koji se nalaze ekstrapleuralno, dovode do prodora zraka u medijastinum te kasnije u potkožje vrata i lica.

Ijatrogeni pneumotoraks nastaje najčešće u vrijeme pleuralne punkcije, transtorakalne iglene biopsije, transbronhalne biopsije pluća ili kateterizacije vene supklavije.

Dijagnostika pneumotoraksa obično ne zadaje većih problema. Javlja se tahipneja i smanjena pokretljivost prsnog koša na strani pneumotoraksa. Perkusijom nad njim nalazimo timpanizam, a auskultatorno je disanje oslabljeno ili sasvim nečujno. Na radiogramu pluća nalazimo djelomično ili potpuno kolabiran plućni parenhim s gubitkom plućnog crteža u području nakupljenog zraka. Najsigurniji dijagnostički postupak za identifikaciju pneumotoraksa pa čak i onog širine svega jedan do dva milimetra je CT toraksa, budući da se tako mali pneumotoraks na konvencionalnom radiogramu ne vidi (slika 9 i 10)



Slika 9 i 10. Kontrolni aksijalni CT presjeci učinjeni tijekom i nakon transtorakalne biopsije pokazuju parcijalni pneumotoraks (strelice).

Terapija pneumotoraksa ovisi o etiološkom čimbeniku i mehanizmu nastanka. Mali pneumotoraks ne zahtjeva liječenje, budući da je asimptomatski i relativno brzo se resorbira, uz uvjet strogog mirovanja bolesnika. U slučaju većeg pneumotoraksa, koji dovodi do respiratorne insuficijencije, potrebna je drenaža prsnog koša (flotirajuća Heimlichova valvula), koji propušta zrak samo prema van. Ako je fistula velika, potrebna je drenaža sa sukcijom ili pak kirurško zatvaranje otvora na visceralnoj pleuri.

U tijeku transtorakalne iglene biopsije, prolaskom igle kroz pleuru i parenhim pluća dolazi do različitog stupnja njihovog oštećenja i ulaska različito velike količine zraka u pleuralni prostor. Eventualni čimbenici rizika koji se dovode u vezu s nastankom pneumotoraksa tijekom transtorakalne iglene biopsije predmet su istraživanja u proteklih dvadesetak godina no rezultati tih studija su vrlo često kontradiktorni, što potiče daljnja istraživanja na sve većem broju bolesnika. Incidencija pneumotoraksa u toku transtorakalne iglene biopsije je različita u različitim studijama i kreće se u rasponu od 8 do 64 % (3,36,37), 8-69% (35), 5-61% (39), 8-61% (31, 36), 19-60% (45), 10-40% (46), 17,9-54,3% (47). Postotak bolesnika kod kojih je postojala potreba za inzercijom torakalnog drena je također različit prema različitim izvješćima i varira od 10,4-17,4% (31), 0- 15% (36,37), 2-15% (46), 3,3-15% (47) .

Pojedini autori smatraju da su mogući uzroci ovako širokog raspona incidencije pneumotoraksa tijekom transtorakalne biopsije različite tehnike perkutane biopsije, a one ovise prvenstveno o iskustvu radiologa i raspoloživim sredstvima (33- 36).

Osim unilateralnog pneumotoraksa, koji se javlja na strani biopsije, u literaturi su opisani i slučajevi bilateralnog pneumotoraksa, nastalog tijekom transtorakalne biopsije. U normalnim okolnostima lijeva i desna pleuralna šupljina su odvojene, međutim dokazano je da u nekim situacijama mogu komunicirati. Bilateralni pneumotoraks je opisan u nekoliko bolesnika koji su ranije podvrgnuti sternotomiji. Naime, prilikom ovog operativnog zahvata često se stvori umjetna komunikacija između lijeve i desne pleuralne šupljine. Opisan je i slučaj bilateralnog pneumotoraksa kod bolesnika s kontralateralnom hernijacijom plućnog krila, kod kojeg je tijekom biopsije iglom istovremeno ledirana pleura lijevog i desnog prsišta. Objavljen je i slučaj postbiopsijskog bilateralnog pneumotoraksa u bolesnika koji prethodno nije operiran. Naime, u nekih pojedinaca postoji razvojna anatomska varijacija u vidu komunikacije između lijevog i desnog pleuralnog prostora. (48)

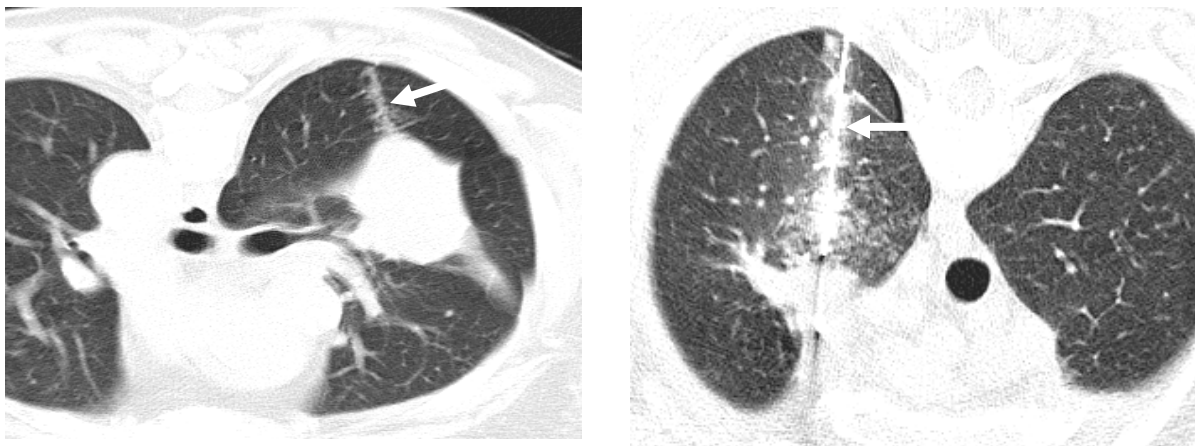
#### **1.1.1.9.2. Intrapulmonalno krvarenje**

Intrapulmonalno krvarenje može biti praćeno hemoptizom i/ili hemoptoom. Hemoptiza, podrazumjeva primjese krvi u iskašljanom sadržaju, a hemoptoa, naglo iskašljavanja veće količine krvi. Izvor krvarenja jesu oštećene krvne žile sistemskog krvotoka dišnih putova ili malog optoka u plućnom tkivu. Bronhalno krvarenje najčešće je obilježeno naglim početkom i

završetkom iskašljavanja svjetlije (arterijske) ili tamnije (venske) krvi, a plućno postupnim iskašljavanjem u početku svijetle i pjenušave krvi, a zatim još danima tamnijih ugrušaka. Učestalost pojave hemoptiza i hemoptoa etiološki se razlikuje, ovisno o dobnim skupinama promatranih bolesnika i aktualnoj regionalnoj patologiji pluća. Tako su, primjerice, u dječjoj i adolescentnoj dobi najčešće povezane s akutnim upalama, a u odraslih i starijih osoba s kroničnim upalama, deformacijama i ektazijama bronha, tumorima, tuberkulozom i bolestima cirkulacije. Hemoptiza i/ili hemoptoa može biti i ijtrogena, a najčešće je uzrokovana bronhoskopijom, transtorakalnom iglenom biopsijom ili transbronhalnom biopsijom pluća.

Hemoptiza i/ili hemoptoa nastala tijekom transtorakalne biopsije uzrokovana je direktnim oštećenjem gore navedenih krvnih žila biopsijskom iglom. Smatra se da krvarenja najčešće nastaju dijapedezom, a da su rupturi krvnih žila rijedak uzrok obilnih krvarenja. U literaturi se navodi i mogućnost većih krvarenja tijekom transtorakalne biopsije u onim slučajevima kad je zbog upalnog ili tumorskog procesa dođe do stvaranja većih prekapilarnih anastomoza između bronhijalne i plućne cirkulacije. Incidencija intrapulmonalnog krvarenja bez hemoptize, tijekom transtorakalne iglene biopsije, se kreće u rasponu od 5-16,9%, dok se intrapleuralna hemoragija s hemoptizom javlja u 1,25 - 5% bolesnika (47,49-51). Dubina lezije je identificirana kao najvažniji faktor rizika nastanka intrapulmonalnog krvarenja. Pojedini autori smatraju da je kod biopsija plućnih lezije, koje su udaljene od pleure više od 20 mm, značajno veći rizik od intrapulmonalnog krvarenja (40). Plućna hemoragija bez hemoptize podrazumjeva manje krvarenje u punkcijski kanal, koje je asimptomatsko, a detektira se isključivo kompjutorskom tomografijom toraksa (slika 11 i 12).

Kod plućne hemoragije s hemoptizom i/ili hemoptoom, iako je količina iskašljane krvi rijetko veća od 300-400 ml, često se kod bolesnika javlja osjećaj straha i panike, što može dovesti do jačih vazomotornih poremećaja pa i sinkope. Krvarenje samo izuzetno može biti uzrok smrti. Kod većih krvarenja, poglavito ako dođe do aspiracije krvi u dišne puteve i alveole, dolazi do poremećaja ventilacije i difuzije plinova, što rezultira hipoksijom, odnosno osjećajem nedostatka zraka.



Slika 11 i 12. Kontrolni aksijalni CT presjeci učinjeni tijekom i nakon transtorakalne biopsije pokazuju krvarenje u punkcijski kanal (strelice).

Hemoptize obično spontano prestaju. Dovoljno je bolesnika umiriti i postaviti u bočni položaj s biopsijskim mjestom okrenutim prema dolje. Izuzetno rijetko je potrebna kirurška intervencija. Kod većih krvarenja u nekim centrima postoji mogućnost selektivne bronhijalne intubacije ili zaštite suprotne strane s rigidnim bronhoskopom (52).

Opisano je nekoliko slučajeva kod kojih je masivno bronhijalno krvarenje imalo letalni ishod (52, 53).

### 1.1.1.9.3. Hematoraks

Hematoraks je nakupljanje krvi u pleuralnom prostoru. Prema uzrocima nastanka možemo ga podijeliti na traumatski, spontani i ijtrogeni. Traumatski hematoraks se javlja kod povreda toraksa, bilo tupih ili penetrantnih. Najčešće do traumatskog hematoraksa dolazi zbog fraktura rebara. Najčešći uzroci spontanog hematoraksa su lupus, sarkoidoza, mikotična aneurizma, plućni karcinom, mezoteliom pleure ili sarkom grudnog koša. Do nastanka ijtrogenog hematoraksa može doći prilikom postavljanja centralnog venskog katetera, kod pleuralne punkcije ili transtorakalne iglene biopsije potom kod sistemske antikoagulacijske terapije ili intrapleuralne trombolitičke terapije. Parenhimske ozljede pluća nastale tijekom transtorakalne iglene biopsije mogu dovesti do kombinacije hematoraksa i pneumotoraksa. U

takvim slučajevima najčešće se radi o manjim krvarenjima u pleuralni prostor, koja spontano prestaju.

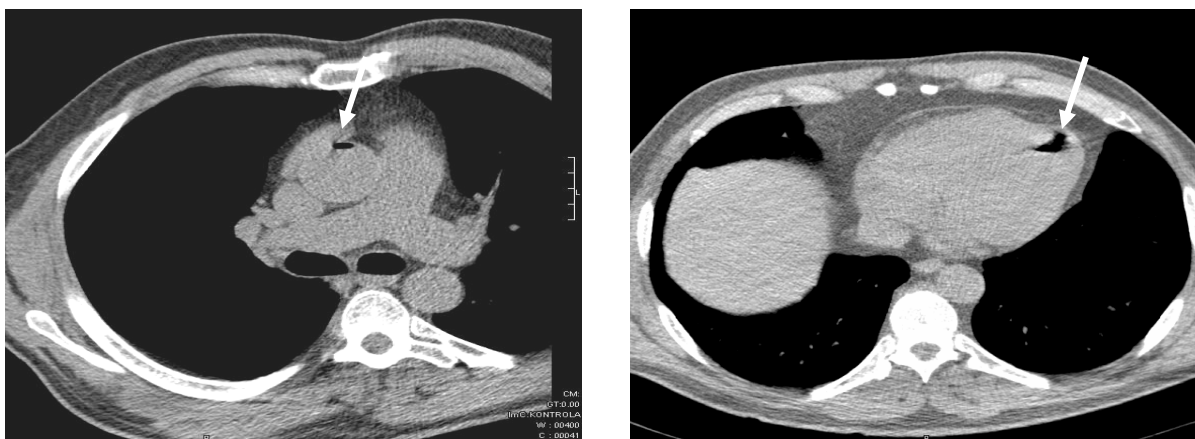Obilnije krvarenje u pleuralni prostor tijekom transtorakalne iglene biopsije je iznimno rijetko. U literaturi nije objavljeno u kojem postotku se javlja. Ukoliko nastane, najčešće je uzrokovano lezijom interkostalne ili unutarnje mamarne arterije. U literaturi se vrlo često naglašava koliko je važno tijekom biopsije uvoditi iglu u toraks uz gornji rub rebra, u cilju prevencije moguće lezije interkostalne arterije. Suprotno tome, ima vrlo malo objavljenih članaka u kojima se naglašava koliko je važno kod prednjeg pristupa intrapulmonalnoj leziji voditi računa o unutarnjoj mamarnoj arteriji. Naime, u takvim slučajevima, preporuča se prebiopsijski CT toraksa učiniti s kontrastnim sredstvom u cilju pouzdane identifikacije mamarnih arterija i vena, imajući na umu mogućnost anatomskih varijacija (52). Kada dođe do nastanka obilnog hematotoraksa, uz suportivnu terapiju vrlo često je potrebna i intervencija torakalnog kirurga ili intervencijskog radiologa. Do fatalnog ishoda nakon velikog hematotoraksa, uzrokovanog transtorakalnom iglenom biopsijom, dolazi iznimno rijetko (53).

#### **1.1.1.9.4. Zračna embolija**

Zračna embolija je ekstremno rijetka, ali potencijalno fatalna komplikacija transtorakalne iglene biopsije plućnih lezija. Najčešće opisivane su zračna embolija koronarnih i cerebralnih arterija, koje najčešće dovode do infarkta miokarda, disritmija, kardijalnog aresta te cerebralnog ishemičnog infarkta, nerijetko s letalnim ishodom. Prema nekim izvješćima incidencija zračne embolije tijekom transtorakalne iglene biopsije je 0,07% (54).

Mehanizmi nastanka zračne embolije u toku perkutane iglene biopsije pluća nisu u potpunosti razjašnjeni. Jedan od mogućih mehanizama je ulazak zraka u plućnu venu direktno kroz iglu. To se može dogoditi u toku aspiracijske biopsije, ako je vršak igle nakon uklanjanja stileta izvan lezije, odnosno u plućnoj veni. Do embolije dolazi onog trenutka kada atmosferski tlak nadmaši venski, kao što je slučaj kod inspiriranja. Ukoliko se koriste rezajuće igle za biopsiju ovaj mehanizam nije moguć, budući da kroz takvu iglu ne postoji mogućnost ulaska veće količine atmosferskog zraka. U ovom slučaju mogući mehanizam pojave zračne embolije je ijtrogeno stvorena bronho/venska fistula. Naime, prolaskom igle kroz plućni parenhim može se uspostaviti prolazna komunikacija između bronha i plućne vene. Zračna embolija se

najčešće prezentira srčanim ili neurološkim simptomima. Najčešće se javlja jaka bol u prsima s brzim kolapsom krvotoka ili generalizirani, odnosno žarišni neurološki deficit s različitim stupnjem poremećaja svijesti (41,54-60). Ishod zračne embolije je različit, vrlo često fatalan (42,54,56,58,59). Do fatalnih aritmija može doći i kod malih količina zraka u cirkulacij (56,58). Dijagnoza može biti potvrđena CT-om toraksa kojim se identificira zrak u intratorakalnim ili intrakranijskim krvnim žilama, odnosno u srcu (slika 13 i 14).



Slika 13 i 14. Aksijalni CT presjeci učinjeni nakon transtorakalne biopsije pokazuju zrak u ascendentnoj aorti i u lijevom ventriklu (strelice).

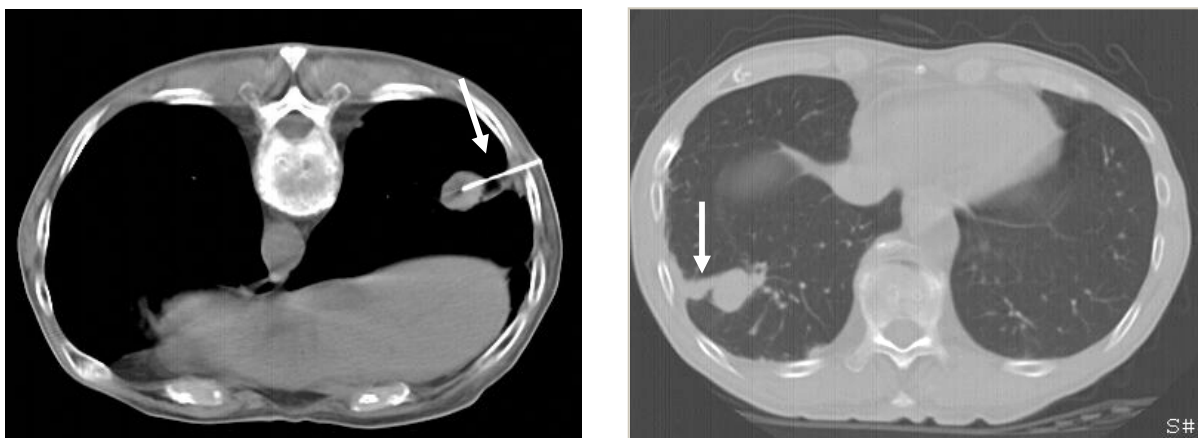
Liječenje se provodi 100% kisikom i po potrebi antikonvulzivima. Pacijenta treba postaviti u Trendelenburgov položaj ili u lijevi bočni položaj u slučaju nalaza zraka u lijevom srcu. Uporaba steroida i aspirina se također preporučuje (55). Opisano je nekoliko slučajeva zračne embolije s uspješnim ishodom kod kojih je korištena hiperbarična terapija kisikom (55).

#### **1.1.1.9.5. Širenje maligne neoplazme kroz punkcijski kanal**

Implantacija malignih stanica duž punkcijskog kanala, koja rezultira metastatskim tumorom, je iznimno rijetka komplikacija transtorakalne iglene biopsije (slika 15 i 16). Oschner i DeBakey su još 1942. godine upozorili na opasnost od implantacije malignih stanica duž punkcijskog kanala tijekom iglene biopsije, pošto su eksperimentalno dokazali prisutnost malignih stanica u punkcijskom kanalu nakon aspiracijske biopsije malignog limfnog čvora u

zeca. Siner'o je izvjestio o jednom slučaju širenja malignog tumora kroz punkcijski kanal među 5 300 iglenih biopsija, provedenih na 2 726 bolesnika (0,02%) (43). Kline i Neal nisu imali ni jedan slučaj implantacije malignih stanica u punkcijski kanal kod 3000 iglenih biopsija, kao ni Lalli i suradnici kod 1500 biopsija (43). Smatra se da je ova komplikacija češće povezana s korištenjem rezajućih igala, koje su deblje i omogućavaju dobijanje prilično velikog tkivnog fragmenta, koji budući da sadrži veći broj malignih stanica potencijalno povećava mogućnost njihove implantacije u punkcijski kanal (61,62).

Iako ova komplikacija pogoršava prognozu bolesnika, naročito onih s resektabilnim malignim tumorom pluća, zato što je izuzetno rijetka ne bi trebala utjecati na donošenje odluke o potrebi za transtorakalnom biopsijom.



Slika 15 i 16: Aksijalni CT presjek učinjen tijekom biopsije periferne nodozne lezije i kontrolni CT presjek učinjen nakon tri mjeseca, na kojem se vidi metastaza u punkcijskom kanalu (strelica).

#### 1.1.1.9.6. Kardijalna tamponada

Tamponada srca nastaje kao posljedica prekomjernog nakupljanja tekućine ili zraka u perikardu, što rezultira porastom intraperikardijalnog tlaka koji ograničava dijasoličko punjenje srca. Tamponadu srca može izazvati i mala količina perikardijalnog izljeva (200 ml) ako nastane naglo. Dovodi do venske hipertenzije, arterijske hipotenzije, kardijalnog aresta pa čak i smrti ukoliko se hitno ne poduzme perikardiocenteza.



Svi poznati uzroci perikarditisa mogu dovesti do tamponade, ali su najčešći penetrantne, nepenetrantne i tupe traume srca, maligni, idiopatski i nefrogeni perikarditisi te ijetrogeni uzroci.

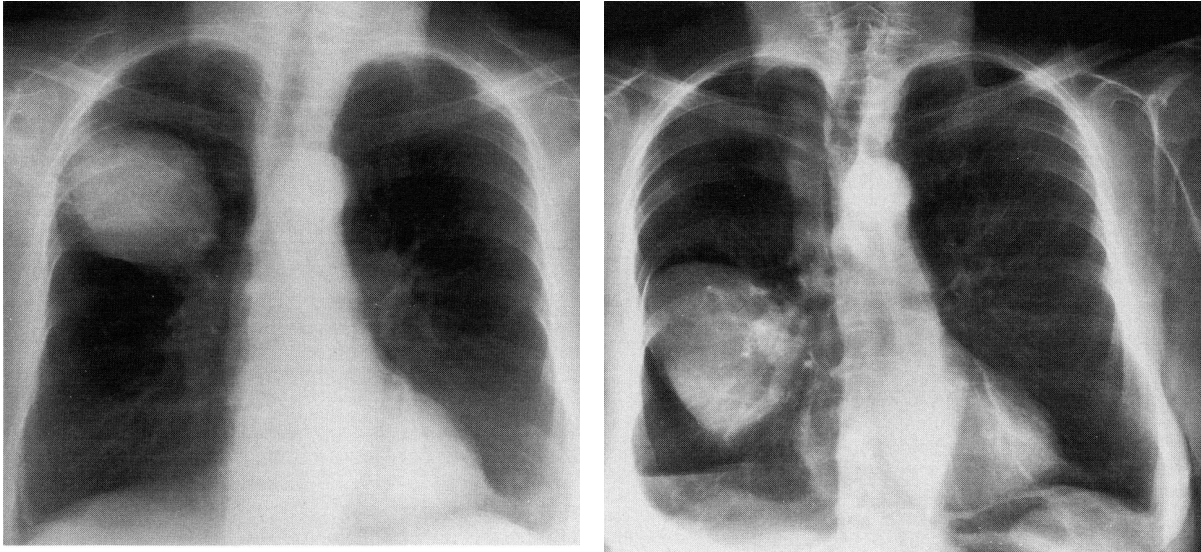
Prema našem saznanju opisano je samo nekoliko slučajeva kardijalne tamponade nastale tijekom transtorakalne aspiracijske biopsije. Najčešće se radilo o biopsijama plućnih lezija, lokaliziranih u neposrednoj blizini srca (63,64).

#### **1.1.1.9.7. Plućna torzija**

Plućna torzija je vrlo rijetko, ali ozbiljno stanje s manje od 60 prijavljenih slučajeva u medicinskoj literaturi. Pretpostavlja se da do torzije plućnog krila ili režnja dolazi kada se normalne stabilizacijske strukture u grudnom košu prekinu, što omogućava torziju bronhovaskularnog snopa. To se obično dešava nakon traume, nakon torakotomije ili spontano. Incidencija plućne torzije je vjerojatno mnogo veća od one koja je objavljena u literaturi (0,08 do 0,3 %). Nedavno je u Velikoj Britaniji anketirano 117 torakalnih kirurga, od kojih je 30 % navelo da su u svojoj karijeri imali priliku vidjeti barem jedan slučaj plućne torzije (66). Stanja koja doprinose razvoju plućne torzije su transekcija ili prirođena agenezija ipsilateralnog plućnog ligamenta, nepostojanje parenhimatoznog mosta između dva susjedna plućna režnja, težak, kompaktan plućni režanj zbog prisustva velike tumorske mase, konsolidacije ili atelektaze te pleuralni izljev ili pneumotoraks. Kod plućne torzije dolazi zapravo do torzije bronhovaskularne peteljke, što rezultira plućnim infarktom i/ili atelektazom. Simptomi su nespecifični, najčešće se javljaju jaka bol u prsima, nedostatak zraka, hemoptiza, hipoksemija, hipotenzija i kardiovaskularni kolaps. Smrtnost je visoka ukoliko se plućna torzija ne prepozna i ukoliko se hitno kirurški ne intervenira.

Radiološki nalaz uključuje promjenu pozicije intrapulmonalne mase, alteraciju ili inverziju vaskularnih struktura te novonastali kolaps ili konsolidaciju režnja (slika 17 i 18).

Prema našem saznanju objavljena su samo dva slučaja plućne torzije, inducirane transtorakalnom iglenom biopsijom (65).



Slika 17 i 18: Radiogrami pluća učinjeni prije i nakon transtorakalne biopsije pokazuju promjenu pozicije ekspanzivne tvorbe zbog torzije desnog plućnog krila.

#### **1.1.1.9.8. Letalni ishod**

Svaka od gore navedenih komplikacija, pogotovo onih ozbiljnijih kao što su veliki bilateralni pneumotoraks, veliki hematotoraks, a napose sistemska zračna embolija, tamponada srca i plućna torzija mogu dovesti do letalnog ishoda transtorakalne iglene biopsije plućnih lezija. Na sreću letalni ishod je izuzetno rijedak. U nama dostupnoj literaturi postoji samo jedno izvješće u kojem je objavljen postotak letalnog ishoda nakon transtorakalne iglene biopsije plućnih lezija. Naime, Tomiyama i suradnici su pregledali rezultate transtorakalnih iglenih biopsije kod 9783 bolesnika provedenih u većem broju medicinskih centara u Japanu i izvijestili o stopi letalnog ishoda kod 0,07% bolesnika. Najčešći uzrok smrtnog ishoda kod njihovih bolesnika bile su teške komplikacije, koje uključuju zračnu emboliju i veliki hematotoraks, a koje su se javile u 0,75% bolesnika (67).

### **1.1.1.10. Dijagnostički doprinos perkutane iglene biopsije plućnih lezija**

Pored procjene incidencije i težine komplikacija izuzetno je važno procjeniti i dijagnostički doprinos transtorakalne iglene biopsije, budući da se samo na osnovu toga za svakog bolesnika ponaosob može donjeti ispravna odluka o tome koja je od raspoloživih alternativnih metoda u pojedinom medicinskom centru za njega najbolji izbor. U smjernicama za radiološki vođenu iglenu biopsiju plućnih lezija Britanskog torakalnog društva (*British Thoracic Society-BTS*), uz suglasnost Britanskog društva za intervencijsku radiologiju (*British Society of Interventional Radiology*) i Društva kardiotorakalnih kirurga Velike Britanije (*Society of Cardiothoracic Surgeons of Great Britain*) postoje preporuke u kojima se naglašava da bi svaki medicinski centar u kojem se provode transtorakalne iglene biopsije trebao statistički obraditi rezultate svojih biopsija kako bi se mogli usporediti s rezultatima alternativnih metoda. Isto tako preporučaju da se u informativnom razgovoru s bolesnikom prije biopsije navedu dobiveni rezultati temeljem kojih će bolesnik prihvatiti ili odbiti transtorakalnu biopsiju (38). Procjena dijagnostičkog doprinosa uključuje procjenu dijagnostičke točnosti, specifičnosti i senzitivnosti te pozitivnu i negativnu prediktivnu vrijednost dijagnostičke metode. Podaci o dijagnostičkom doprinosu ove metode su različiti u različitim studijama. Autori nekoliko velikih istraživanja izvještavaju o osjetljivosti, specifičnosti i dijagnostičkoj točnosti većoj od 90% (68-70), o stopi lažno pozitivnih nalaza manjoj od 1 %, a lažno negativnih manjoj od 10 % (71-73).

Ghaye i sur. su uvidom u rezultate različitih studija došli do zaključka da se dijagnostička točnost transtorakalnih biopsija kreće u rasponu od 80-95% u dijagnostici malignih lezija te da ne ovisi o tipu biopsijskih igala koje se koriste. U dijagnostici benignih lezija rezultati su nešto lošiji i razlikuju se ovisno o tipu igala koje se koriste pa tako dijagnostička točnost u dijagnostici benignih lezija uz pomoć rezajućih igala se kreće u rasponu od 44-100%, a aspiracijskih u rasponu od 12-47% (74).

U istraživanju Yeow i sur., koji su provodili rezajuću iglenu biopsiju koaksijalnom tehnikom, dijagnostička točnosti je bila 95%, osjetljivost 93%, specifičnost 98%, pozitivna prediktivna vrijednost 99%, a negativna prediktivna vrijednost 6% (34). Geraghty i sur. koji također prakticiraju koaksijalnu tehniku, a kombiniraju igle za aspiracijsku i rezajuću biopsiju, izvještavaju o sveukupnoj dijagnostičkoj točnosti od 94%, s time da je osjetljivost metode u

njihovoj studiji bila 91%, specifičnost 99%, pozitivna prediktivna vrijednost 99%, a negativna prediktivna vrijednost 81% (37).

Većina autora se složila da dijagnostička točnost ovisi o veličini i dubini lezije, iskustvu operatera, tipu igle, izboru tehnike biopsije i iskustvu dostupnog citologa/patologa (31-36).

## **1.2. PREGLED PODRUČJA ISTRAŽIVANJA**

Perkutana iglena biopsija plućnih lezija se počela uvoditi u medicinsku praksu šezdesetih godina 20. stoljeća (4) i od tada do danas povećava se broj medicinskih centara diljem svijeta u kojima se provodi kao rutinska invazivna dijagnostička metoda. Tijekom zadnjih pedesetak godina usavršavane su tehnike i slikovne metode za vodstvo transtorakalne biopsije. Unatoč tome iskustva brojnih autora pokazuju da je incidencija pneumotoraksa, koji je definitivno najčešća komplikacija transtorakalne iglene biopsije plućnih lezija, relativno visoka i kreće se u rasponu od 8 do 64% (3, 31-38,45-50). Postotak bolesnika kod kojih je nakon postbiopsijskog pneumotoraksa potrebna inzercija torakalnog drena, zbog razvoja respiratorne insuficijencije, također nije zanemariv, budući da se kreće u rasponu od 2 do 17,4% (27,31,36,37,45-47). Zbog toga ne čudi da se u posljednjih desetak godina proveo veći broj istraživanja u cilju prepoznavanja potencijalnih čimbenika rizika za nastanak pneumotoraksa tijekom transtorakalne biopsije. Ako se saberu svi potencijalni čimbenici rizika koje su različiti autori istraživali, vidimo da su brojni i obično podjeljeni u tri grupe: čimbenici rizika koji su povezani s bolesnikom (dob, spol, položaj bolesnika tijekom biopsije, emfizem pluća, obstruktivne bolesti pluća i funkcijski testovi pluća), potom oni koji su vezani za bioptiranu leziju (veličina, dubina, lokalizacija lezije i kavitacije u leziji) i na koncu čimbenici rizika povezani s načinom izvođenja procedure (vrsta i debljina igle/vodilice koja se koristi, iskustvo interventnog radiologa, vrijeme trajanja biopsije i kut pod kojim igla penetrira pleuru tijekom biopsije) (27,28,33-37,39,45,47). Prema našim saznanjima sva istraživanja o čimbenicima rizika za nastanak pneumotoraksa provodili su isključivo autori koji prakticiraju koaksijalnu tehniku transtorakalne biopsije. Rezultati ovih istraživanja se razlikuju od studije do studije i izrazito su kontroverzni. Ciljevi našeg istraživanja, koji uključuju procjenu povezanosti čimbenika rizika s nastankom i veličinom pneumotoraksa tijekom perkutane iglene biopsije proistekli su upravo iz spoznaje da u nama dostupnim medicinskim izvorima nije objavljeno niti jedno istraživanje

koje se bavi istom problematikom, a provodi tehniku biopsije kao što je naša. Naime, tehnika CT-om vođene perkutane transtorakalne biopsije, koju smo mi provodili u ovom istraživanju je modificirana, podrazumjeva direktnu biopsiju plućnih lezija rezajućim iglama od 16 i 18 G te uzimanje samo jednog tkivnog uzorka. Isto tako, iz nama dostupne literature se vidi da niti jedna grupa autora nije istražila povezanost veličine pneumotoraksa s navedenim čimbenicima rizika.

Nadalje, rezultati našeg istraživanja pokazati će jeli moguće modificiranom tehnikom CT-om vođene perkutane transtorakalne biopsije smanjiti incidenciju pneumotoraksa, a zadržati dijagnostičku točnosti koja je komparabilna s rezultatima autora koji provode koaksijalnu tehniku.

## 2. CILJEVI ISTRAŽIVANJA

U medicinskim centrima diljem svijeta se provode različite tehnike perkutane transtorakalne iglene biopsije. Većina autora primjenjuje tzv. koaksijalnu tehniku CT-om vođene transtorakalne iglene biopsije. Koaksijalna tehnika podrazumjeva korištenje koaksijalnog sistema, koji se sastoji od vodilice (stabilizatora) igala i igala za aspiracijsku i/ili «core» biopsiju te uzimanje većeg broja uzoraka. Poneki autori koriste samo jednu vrstu biopsijskih igala, češće je to igla za aspiracijsku biopsiju, dok drugi koriste obje, čak i za vrijeme iste intervencije. Ima autora koji provode transtorakalne biopsije bez prethodnog uvođenja vodilica no pri tome upotrebljavaju samo igle za aspiracijsku biopsiju, eventualno kombiniraju igle za aspiracijsku i rezajuću biopsiju, pri čemu preferiraju aspiracijske.

Tehnika CT-om vođene transtorakalne iglene biopsije koju smo mi provodili u ovom istraživanju je modificirana i razlikuje se od gore navedenih. Podrazumjeva direktnu iglenu biopsiju plućnih lezija, bez prethodnog uvođenja vodilice igala te uzimanje samo jednog tkivnog uzorka. Koristili smo isključivo igle za rezajuću biopsiju, s automatskim okidanjem, debljine od 16 i 18 G.

Glavna namjera ove studije bila je utvrditi sigurnost i dijagnostički doprinos modificirane tehnike transtorakalne biopsije, kakvu mi provodimo.

Glavni ciljevi ove studije su:

- utvrditi incidenciju pneumotoraksa nastalog tijekom transtorakalne biopsije
- utvrditi dijagnostičku točnost, osjetljivost, specifičnost, pozitivnu i negativnu prediktivnu vrijednost metode

Unatoč stalnom unapređenju tehnika transtorakalne biopsije incidencija pneumotoraksa je još uvijek relativno visoka pa je slijedeći cilj ove studije bio procjeniti povezanost potencijalnih čimbenika rizika s nastankom pneumotoraksa.

Specifični ciljevi povezani s procjenom povezanosti potencijalnih čimbenika rizika s nastankom pneumotoraksa su slijedeći:

- utvrditi povezanost učestalosti i veličine pneumotoraksa s dobi i spolom bolesnika

- utvrditi povezanost učestalosti i veličine pneumotoraksa s položajem bolesnika tijekom CT-om vođene transtorakalne iglene biopsije
- utvrditi povezanost učestalosti i veličine pneumotoraksa s emfizemom u plućnom režnju u kojem je lokalizirana lezija podvrgnuta biopsiji
- utvrditi povezanost učestalosti i veličine pneumotoraksa s lokalizacijom intrapulmonalne lezije
- utvrditi povezanost učestalosti i veličine pneumotoraksa s veličinom intrapulmonalne lezije
- utvrditi povezanost učestalosti i veličine pneumotoraksa s dubinom intrapulmonalne lezije
- utvrditi povezanost učestalosti i veličine pneumotoraksa s kavitacijama u intrapulmonalnoj leziji
- utvrditi povezanost učestalosti i veličine pneumotoraksa s dužinom trajanja CT-om vođene transtorakalne iglene biopsije
- utvrditi povezanost učestalosti i veličine pneumotoraksa s kutom pod kojim biopsijska igla penetrira pleuru tijekom CT-om vođene transtorakalne iglene biopsije

## 3. ISPITANICI I METODE

### 3.1. ISPITANICI

Rad se temelji na retrospektivnoj analizi 226 uzastopno odabranih bolesnika koji su na Kliničkom zavodu za radiologiju u Rijeci, u razdoblju od siječnja 2008. do listopada 2010. godine, podvrgnuti CT-om vođenoj perkutanoj rezajućoj biopsiji zbog etiološki nerazjašnjenih plućnih lezija. Podaci potrebni za provođenje ovog istraživanja prikupljeni su iz arhive Kliničkog zavoda za radiologiju, Kliničkog bolničkog centra (KBC) u Rijeci. Korišteni su i podaci Zavoda za pulmologiju Interne klinike KBC-a u Rijeci te Kliničkog zavoda za patologiju Medicinskog fakulteta Sveučilišta u Rijeci.

Indikaciju za transtorakalnu biopsiju kod svih bolesnika ovog istraživanja odredio je radiološko-pulmološki tim naše bolnice temeljem kliničkog i radiološkog nalaza. Zajedničko za sve bolesnike u ovom istraživanju bio je negativan nalaz bronhoskopije, uredno stanje svijesti, mogućnost suradnje i tolerancija ležećeg položaja. Svi bolesnici uključeni u ovo istraživanje zadovoljavali su jedan od navedenih kriterija:

- CT nalaz solitarne, solidne nodozne tvorbe, periferne ili paracentralne lokalizacije, promjera većeg od 15 mm
- CT nalaz solitarne, kavitirane nodozne tvorbe, periferne ili paracentralne lokalizacije promjera većeg od 15 mm, zida debljeg od 5 mm
- CT nalaz multiplih solidnih nodoznih tvorbi, od kojih je barem jedna periferne ili paracentralne lokalizacije, promjera većeg od 15 mm
- CT nalaz multiplih kavitiranih nodoznih tvorbi, od kojih je barem jedna periferne ili paracentralne lokalizacije promjera većeg od 15 mm, zida debljeg od 5 mm
- CT nalaz solitarne konsolidacije, promjera većeg od 15 mm, periferne ili paracentralne lokalizacije, koja ima morfološke karakteristike upalnog infiltrata, a ne regredira na terapiju
- CT nalaz multiplih konsolidacija, u sklopu etiološki nerazjašnjenih difuznih bolesti pluća, od kojih je barem jedna periferne ili paracentralne lokalizacije, promjera većeg od 15 mm



Kriteriji za isključivanje bolesnika iz studije su slijedeći:

- CT nalaz solitarnih ili multiplih solidnih nodoznih tvorbi promjera manjeg od 15 mm
- CT nalaz solitarnih ili multiplih kavitiranih tvorbi promjera manjeg od 15 mm i/ili zida tanjeg od 5 mm
- CT nalaz solidnih ili kavitiranih nodoznih tvorbi centralne lokalizacije
- CT nalaz solitarnih ili multiplih konsolidacija promjera manjeg od 15 mm
- CT nalaz konsolidacija centralne lokalizacije
- CT nalaz solidne, kavitirane tvorbe ili konsolidacije kojoj se biopsijskom iglom može pristupiti samo kroz veću emfizematoznu bulu, uz koju neposredno prilježe
- CT nalaz solidne, kavitirane tvorbe ili konsolidacije, promjera manjeg od 25 mm, koja neposredno prilježe uz srce ili silaznu aortu
- poremećaji koagulacije

Preduvjeti za provođenje ove dijagnostičke metode su potpisani «informirani pristanak» od strane bolesnika ili skrbnika te antibiotska profilaksa, koja se provodi peroralnim antibiotikom širokog spektra. Funkcijski plućni testovi nisu obavezni dio našeg biopsijskog protokola.

Svi bolesnici uključeni u istraživanje su hospitalizirani na Zavodu za pulmologiju KBC-a Rijeka, najčešće samo na jedan dan (dnevna bolnica).

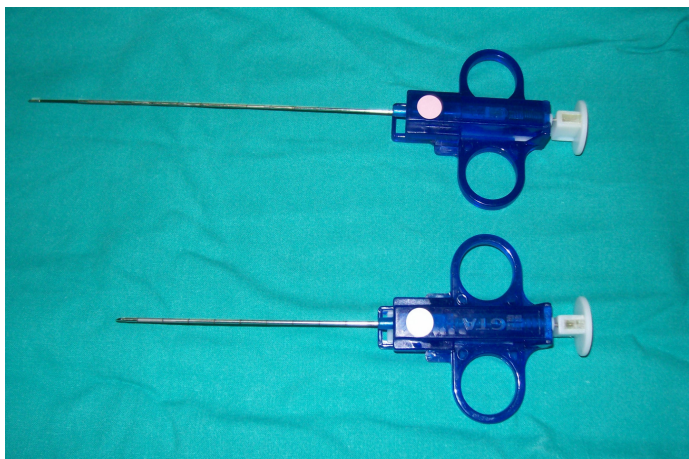
Kontrolna skupina nije uključena u naše istraživanje budući da CT-om vođene transtorakalne iglene biopsije nije medicinski opravdano provoditi u ispitanika kod kojih se CT-om nije dokazala fokalna plućna lezija, zato što postoji rizik od nastanka komplikacija, a potencijalne koristi za ispitanika nema.

Ovim je istraživanjem osigurano poštivanje etičkih i bioetičkih principa – osobni integritet (autonomnost), neškodljivost, dobročinstvo i pravednost – u skladu s Nürnberškim kodeksom i najnovijom revizijom Helsinške deklaracije. Medicinski podaci su prikupljeni u skladu s etičkim i bioetičkim principima te je osigurana privatnost (medicinska tajna) ispitanika uključenih u istraživanje i zaštita tajnosti podataka.

### 3.2. METODE

Svi bolesnici našeg istraživanja podvrgnuti su modificiranoj (nekoaksijalnoj) tehnici CT-om vođene transtorakalne rezajuće biopsije, koja podrazumjeva direktnu biopsiju plućne lezije, bez uporabe koaksijalnog sistema te uzimanje samo jednog tkivnog uzorka. Korištene su rezajuće igle s automatskim okidanjem, dijametra od 18 ili 16 (G), duljine 15 ili 10 cm (slika 19).

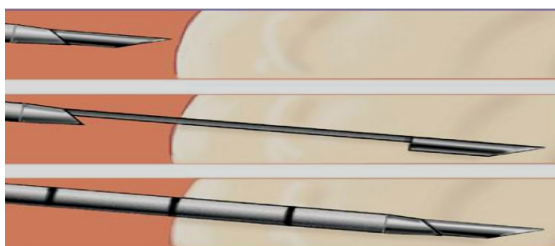
Igle debljine od 16 G su korištene samo za biopsiju lezija koje su u direktnom kontaktu s pleurom i promjera većeg od 25 mm.



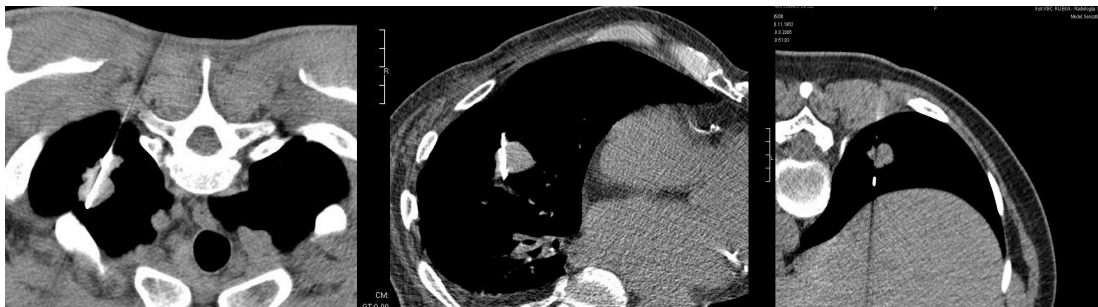Slika 19. Rezajuće biopsijake igle s automatskim okidanjem, koje smo koristili u ovom istraživanju

Rezajuće igle za transtorakalnu biopsiju su dizajnirane za dobivanje tkiva za histopatološku analizu. Osim mehanizma za okidanje igla se sastoji od kanile, unutar koje je stilet, na čijem završetku se nalazi utor za tkivni cilindar, duljine od oko 20 mm (slika 20). Nakon uvođenja vrška kanile u leziju izbacuje se stilet iz kanile. Mehanizmom za okidanje pokreće se kanila, koja velikom brzinom preleti preko stileta i odreže komadić tkiva, koji ostane u utoru stileta. Radi boljeg razumjevanja završni dio stileta s utorom za tkivni cilindar nazvali smo rezač biopsijske igle. Upravo duljina rezača biopsijske igle određuje veličinu lezije pogodne za biopsiju, budući

da se u cilju prevencije od mogućih težih komplikacija, preporuča da se čitav rezač u času okidanja nalazi unutar lezije. Ako uzmemo u obzir da prije izbacivanja rezača igla mora biti dobro «usidrena» u leziji, na dubini od najmanje 5 mm, optimalna veličina plućne lezije pogodne za biopsiju iglom s kojom mi raspolažemo bila bi oko 25 mm. U našoj studiji smo kod 16 bolesnika biopsirali lezije promjera manjeg od 25 mm te kod 15 bolesnika lezije promjera manjeg od 20 mm (slika 21, 22 i 23). Radilo se o bolesnicima kod kojih je torakopulmonalni tim naše bolnice procijenjeno da bi otvorena biopsija, kao jedina preostala alternativna metoda, za njih bila daleko veći rizik, nego što je to CT-om vođena transtorakalna biopsija.



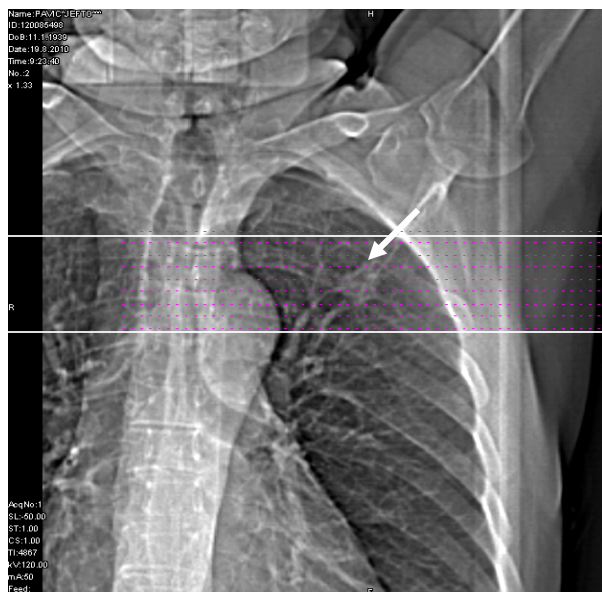Slika 20. Shematski prikaz stileta s utorom za tkivni cilindar rezajuće igle za transtorakalnu biopsiju te prikaz položaja kanile i stileta tijekom prolaza kroz plućni parenhim na putu do lezije, potom nakon sidrenja u leziji i na koncu nakon okidanja.



Slika 21,22 i 23. CT presjeci učinjeni tijekom biopsije lezije veće od 25 mm, lezije manje od 25 mm i lezije manje od 20 mm.

Sve transtorakalne biopsije u našoj studiji izvršene su pod vodstvom istog MSCT uređaja (proizvođač-Simens; CT model–Somatome Sensation 16, broj detektora 16, Current software version–Somaris/5 Syngo CT 2006 G). U tijeku biopsije skenirao se samo onaj segment toraksa unutar kojeg je lokalizirana lezija predviđena za biopsiju i to debljinom CT presjeka od 3 mm.

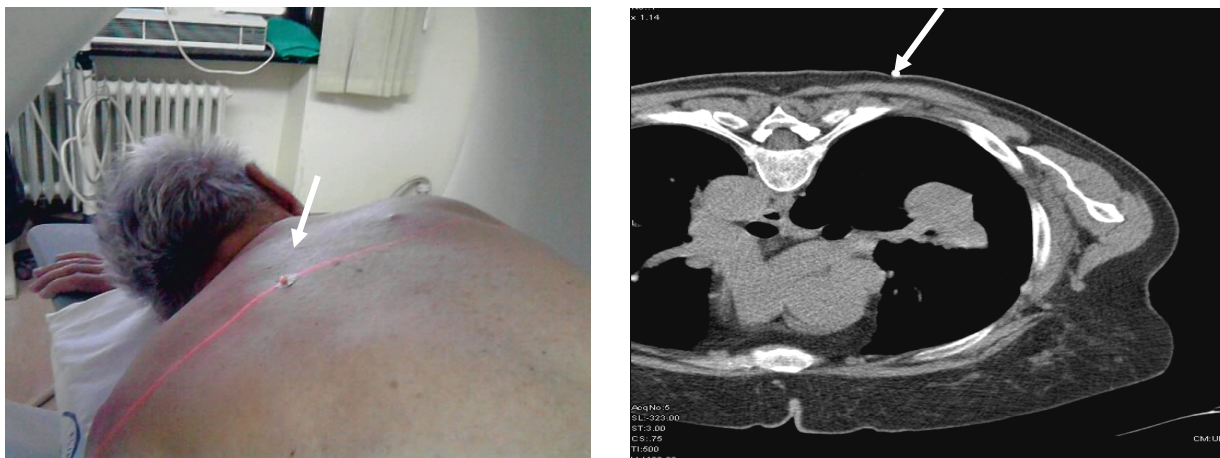
Postupci u toku CT-om vođene transtorakalne biopsije su slijedeći: na osnovu CT pregleda toraksa, koji prethodi svakoj transtorakalnoj biopsiji, isplaniramo najsigurniji pristup leziji i shodno tome namjestimo bolesnika u odgovarajući položaj na stolu CT uređaja. Položaj bolesnika u toku intervencije (pronacija, supinacija, lateralni ili kosi položaj) najčešće je ovisio o lokalizaciji lezije predviđene za biopsiju. Ukoliko bolesnik nije u mogućnosti biti u položaju koji nam omogućava najkraći put do plućne lezije, namješamo ga u onaj položaj koji može tolerirati te isplaniramo alternativni pristup leziji, koji je u datim okolnostima najsigurniji. Biopsije se planiraju tako da se izbjegnu veće krvne žile i bronhi te ukoliko je moguće, emfizematozne bule i interlobarne fisure. Kada smo sigurni da je bolesnik u položaju koji mu je ugodan i u kojem može ostati miran u toku intervencije, što je nužno, započinjemo sa skeniranjem. Na CT topogramu odredimo polje skeniranja, koje obuhvaća samo onaj dio plućnog krila unutar kojeg je lezija predviđena za biopsiju. Zbog zaštite od zračenja uvijek se bira najuže moguće polje, koje obuhvaća ciljnu leziju u potpunosti (slika 24).



Slika 24. CT topogram na kojem je horizontalnim linijama određeno polje skeniranja tijekom transtorakalne biopsije (lezija označena strelicom)

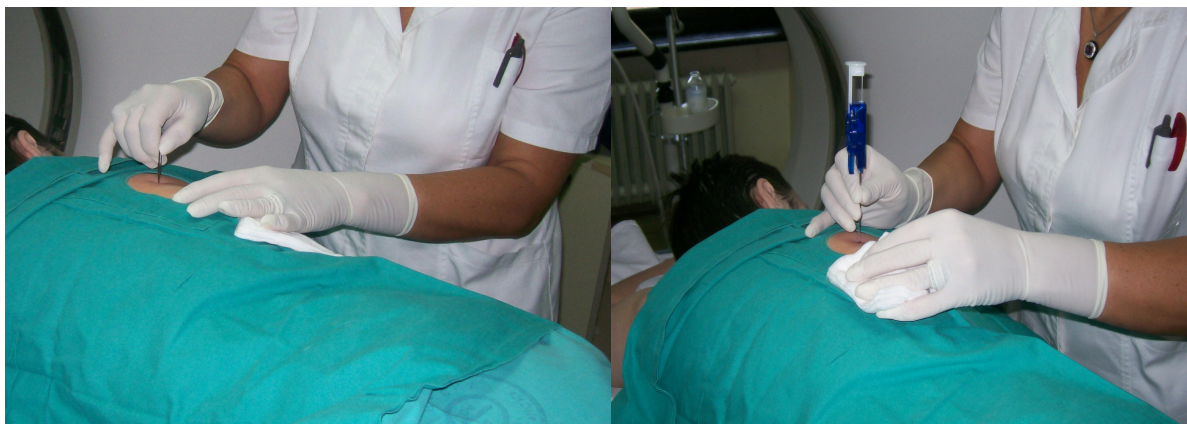Nakon toga slijedi prvo skeniranje odabranog dijela plućnog krila s ciljem da izaberemo onaj presjek u čijoj visini ćemo na koži radiopaknim markerom označiti mjesto ulaska igle u toraks.

Drugo skeniranje služi za provjeru pozicije radiopaknog markera na koži bolesnika (slika 25 i 26).



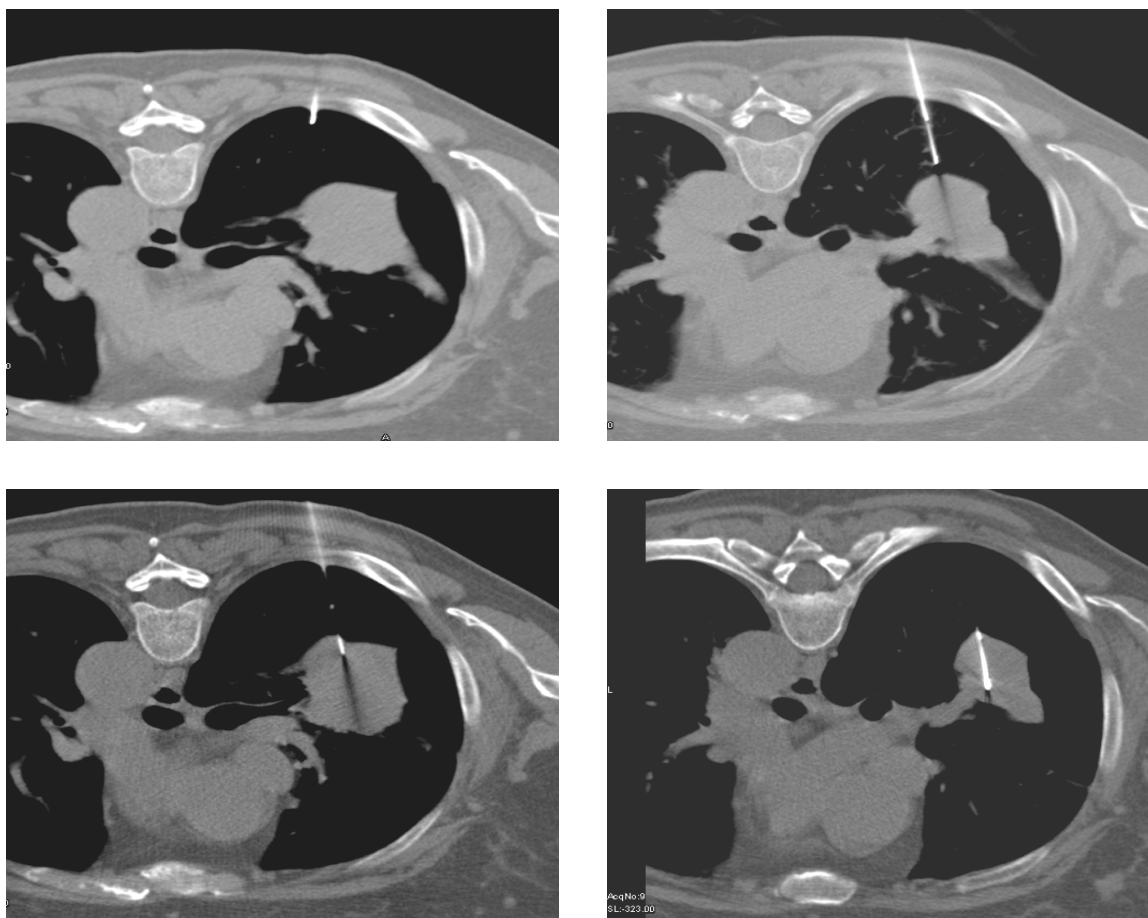
Slika 25. Strelica pokazuje radiopaktni marker na koži bolesnika koji u položaju pronacije leži na stolu CT uređaja. Slika 26. Aksijalni CT presjek učinjen prije početka biopsije, strelicom je označen radiopaktni marker na koži bolesnika.

Ukoliko je marker u položaju koji je predviđen za mjesto ulaska igle u toraks, na CT presjeku se izmjeri distancu između markera i lezije te na osnovu nje izabere dužinu igle koja će se koristiti za biopsiju. Prije same perkutane biopsije slijedi kirurško pranje kože na mjestu predviđenom za punkciju, a potom lokalna anestezija kože i potkožja. Redovito se koristi 2% Lidocain, u količini od 2 ml. Nakon što se skalpelom učini plitka incizija kože i potkožja započinje se s uvođenjem biopsijske igle u toraks (slika 27 i 28).



Slika 27 i 28. Fotografije učinjene u toku transtorakalne biopsije (incizija kože i potkožje te punkcija).


Biopsijska igla se vodi do ciljne lezije postupno, «korak po korak». Prvi korak podrazumjeva prolaz kroz kožu i potkožje, a potom probijanje pleure i ulazak u leziju ukoliko je ona subpleuralne lokalizacije. U slučaju dublje lokaliziranih lezija igla se postupno vodi kroz plućni parenhim ka leziji, a nakon što se «usidri» u leziji, izbacuje se rezač igle i uz pomoć mehanizma za okidanje odreže tkivni cilindar. Nakon svakog «koraka» CT-om se kontrolira položaj igle, kako bi se mogao korigirati ukoliko je to potrebno, a ujedno se detektiraju i eventualne komplikacije (slike 29-32). Neposredno prije svake manipulacije s iglom, kao i prije skeniranja, od bolesnika se traži da udahne, s tim da dubina udaha bude uvijek podjednaka. Sve manipulacije s iglom se provode samo dok je bolesnik u apneji.



Slika 29, 30, 31 i 32. Aksijalni CT presjeci učinjeni u toku transtorakalne biopsije pokazuju postupno uvođenje biopsijske igle u plućnu leziju (penetracija pleure i ulazak u plućni parenhim, igla u plućnom parenhimu nadomak lezije, igla «usidrena» u leziji, izbačen rezač igle)

Ukoliko u toku biopsije nastupi neka od komplikacija o daljnim postupcima donosi se odluka na licu mjesta za svakog bolesnika ponaosob, ovisno o težini komplikacije, odnosno kliničkom stanju bolesnika. Nerijetko se u slučaju manjeg, asimptomatskog pneumotoraksa i manjeg perifokalnog intrapulmonalnog krvarenja, bez hemoptize, nastavlja s intervencijom.

Fragment tkiva dobiven transtorakalnom rezajućom biopsijom je u formi cilindra, različite duljine (20 mm ili manji). Otisak cilindra na predmetnom stakalcu se šalje na citološku, a sam tkivni cilindar, pohranjen u bočici s formalinom, na patohistološku analizu (slika 33).



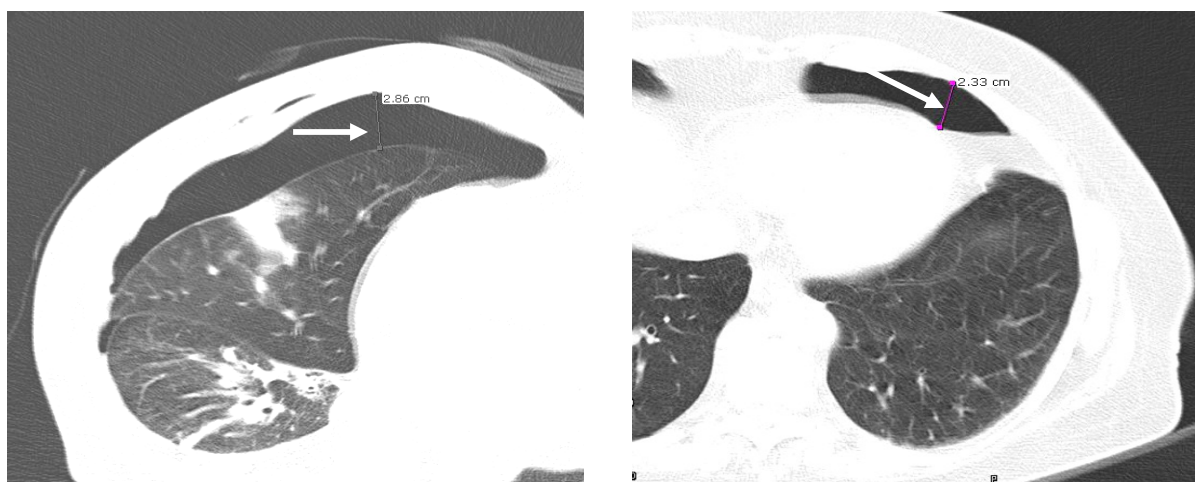
Slika 33. Prikaz cilindra dobivenog transtorakalnom biopsijom prilikom uzimanja otiska.

Po završetku biopsije, u cilju kontrole, skenira se čitav toraks, debljinom CT presjeka od 8 mm. Svi bolesnici se nakon biopsije sa sjedećim ili ležećim kolicima vraćaju na Pulmološki odjel. Ukoliko je CT kontrolom utvrđen pneumotoraks, bolesnici kod kojih nema znakova respiratorne insuficijencije tretiraju se konzervativno i kontroliraju konvencionalnim radiogramom nakon 24 sata. Zbog zaštite od zračenja ne kontroliraju se češće. Ukoliko nije došlo do povećanja pneumotoraksa otpuštaju se iz bolnice s preporukom da strogo miruju i jave se na kontrolni pregled pulmologu za 7 dana, odnosno ranije ukoliko osjete nedostatak zraka ili bol u prsima. Za bolesnike s pneumotoraksom koji su respiratorno insuficijentni predviđeno je uvođenje torakalnog drena.

Čimbenike rizika, koji se dovode u vezu s nastankom pneumotoraksa u toku CT-om vođene perkutane transtorakalne iglene biopsije, smo podijelili u tri grupe.

1. Čimbenici rizika vezani uz bolesnika uključuju: životnu dob i spol bolesnika, emfizem u režnju u kojem je lezija podvrgnuta biopsiji te položaj bolesnika tijekom transtorakalne biopsije (položaj pronacije, supinacije, lateralni ili kosi položaj).
2. Čimbenici rizika vezani uz plućnu leziju podvrgnutu transtorakalnoj biopsiji uključuju: veličinu i dubinu lezije, lokalizaciju lezije te kavitacije u leziji
3. Čimbenici rizika vezani uz način izvođenja transtorakalne biopsije uključuju: dužinu trajanja intervencije te kut pod kojim igla penetrira pleuru tijekom biopsije, uključivši medio-lateralni i kranio-kaudalnu kut

Veličina pneumotoraksa određena je mjerenjem distance između visceralnog lista pleure i torakalnog zida na kontrolnim aksijalnim CT presjecima. Mjerenje je učinjeno elektroničkim ravnalom na radnoj stanici MSCT uređaja. Uzeta je u obzir najduža izmjerena distanca (slika 34 i 35).



Slika 34 i 35. Kontrolni aksijalni CT presjeci, učinjeni kroz toraks nakon transtorakalne biopsije, pokazuje parcijalni pneumotoraks. Strelica pokazuje elektroničkim ravnalom izmjerenu distancu između torakalnog zida i visceralnog lista pleure, kojom je određena širina pneumotoraksa.

Emfizem plućnog režnja u kojem je lokalizirana lezija podvrgnuta biopsiji utvrđen je na temelju CT pregleda toraksa koji je učinjen prije svake intervencije.

Temeljem predbiopsijskog CT-a toraksa određena je i lokalizacija plućne lezije. Bolesnike smo s obzirom na lokalizaciju podjelili na one kod kojih plućna lezija infiltrira:

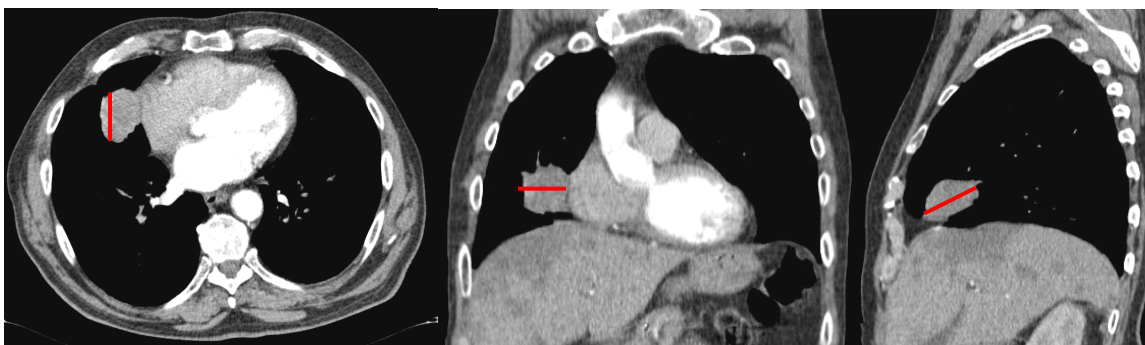
- gornji režanj desnog plućnog krila



- srednji režanj desnog plućnog krila
- donji režanj desnog plućnog krila
- gornji i donji režanj desnog plućnog krila
- gornji režanj lijevog plućnog krila
- donji režanj lijevog plućnog krila
- gornji i donji režanj lijevog plućnog krila

Utvrđivanje lokalizacije lezije je pouzdano jedino onda kada se na CT presjecima prikaže odnos fokalne lezije prema interlobarnoj fisuri/fisurama.

Veličina lezije podvrgnute transtorakalnoj biopsiji određena je mjerenjem najvećeg promjera u sve tri ravnine (transverzalnoj, sagitalnoj i frontalnoj), a u daljnjim istraživanjima u obzir je uzet samo najveći promjer. Mjerenje je učinjeno elektroničkim ravnalom na radnoj stanici MSCT uređaja uz pomoć multiplanarnih rekonstrukcija (slika 36-38).

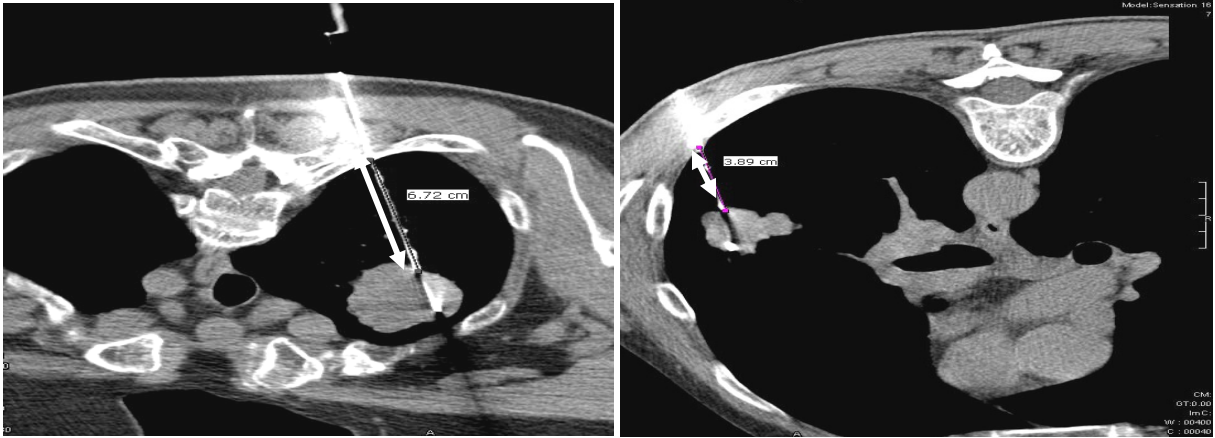


Slika 36, 37 i 38. Aksijalni, koronarni i sagitalni CT presjeci pokazuju solidnu tvorbu u srednjem režnju desnog plućnog krila. Crvenim linijama je označen najveći promjer solidne tvorbe u sve tri ravnine.

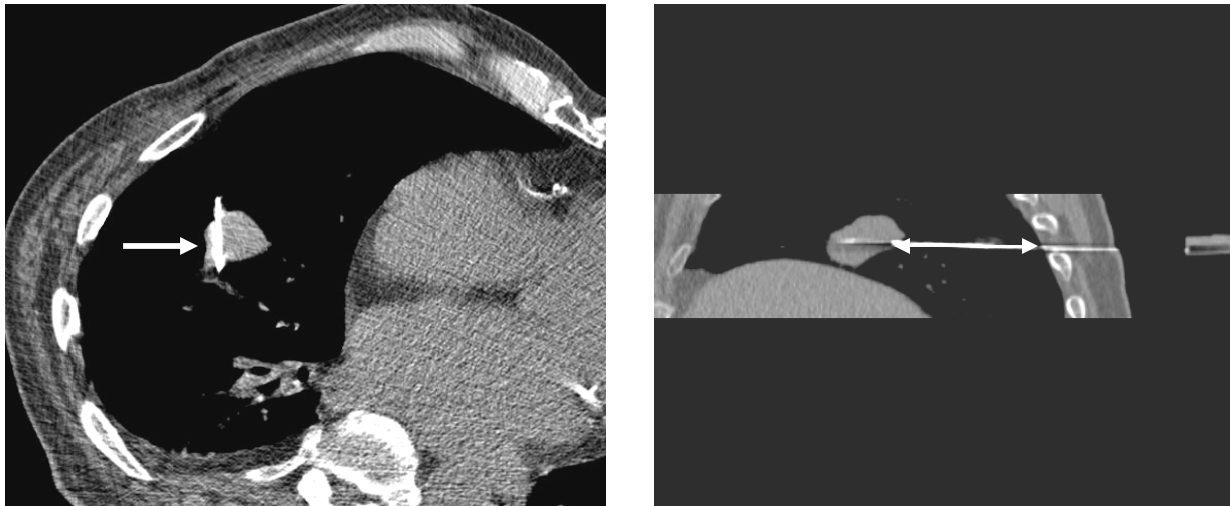
Dubina lezije je određena putanjom igle tijekom biopsije, a definirana je udaljenošću točaka u kojima igla penetrira pleuru i rub lezije. Ukoliko je igla u cijelosti prikazana na aksijalnom CT presjeku, mjerenje distance između navedenih točaka se provodi na aksijalnom presjeku, na isti način kao i kod dosadašnjih mjerenja. Ukoliko igla ima kosu putanju, navedena distanca se mjeri korištenjem multiplanarnih rekonstrukcija (slika 39-42). Osim po dubini lezije bolesnike smo u cilju utvrđivanja povezanosti pojavnosti pneumotoraksa s udaljenošću plućne lezije od površine pleure dodatno podjelili u dvije podgrupe:

- bolesnici kod kojih je plućna lezija u neposrednom kontaktu s površinom pleure

- bolesnici kod kojih plućna lezija nije u neposrednom kontaktu s površinom pleure



Slika 39 i 40. Aksijalni CT presjeci učinjeni u toku transtorakalne biopsije na kojima je igla prikazana u potpunosti. Dubina lezije je određena na aksijalnim presjecima, mjerenjem distance između točaka u kojima igla penetrira pleuru i rub lezije (strelice).



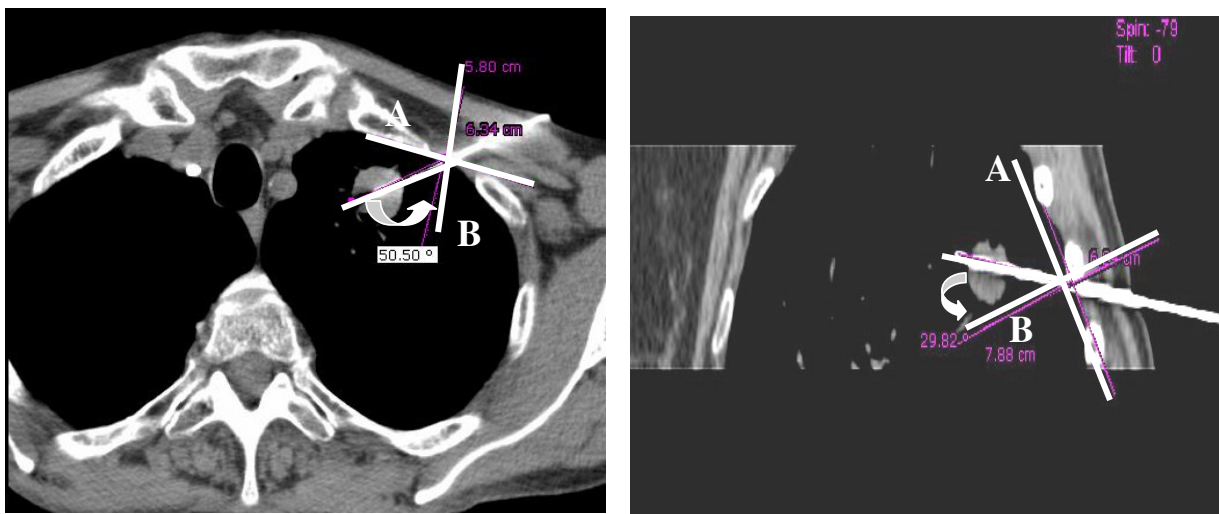
Slika 41. Aksijalni CT presjek učinjen u toku transtorakalne biopsije pokazuje kosu putanju igle, prikazan je samo rezač igle unutar lezije (strelica).

Slika 42. Na sagitalnoj rekonstrukciji kod istog bolesnika igla je prikazana u cijelosti čime je omogućeno mjerenje dubine lezije (strelica).

Kavitacija je definirana kolekcijom zraka unutar lezije na CT presjecima, koji su učinjeni kod svakog bolesnika poradi planiranja pristupa leziji.

Trajanje transtorakalne iglene biopsije, izraženo u minutama, određeno je vremenskim intervalom proteklim od trenutka penetracije pleure biopsijskom iglom do trenutka vađenja igle iz toraksa.

Kut pod kojim biopsijska igla penetrira pleuru u toku transtorakalne biopsije se mjeri na aksijalnom CT presjeku, gdje se procjenjuje medio-lateralni otklon igle u odnosu na okomicu i na multiplanarnim rekonstrukcijama, gdje se procjenjuje kranio-kaudalni otklon igle u odnosu na okomicu. Radi boljeg razumjevanja u daljnjem tekstu nazvat ćemo ih medio-lateralni i kranio-kaudalni kut. Oba kuta se mjere na slijedeći način: kroz točku u kojoj igla probija pleuru povuče se tangencijalna linija, označena sa slovom «A». Kroz istu točku povuče se linija okomita na liniju »A» označena sa slovom «B». Kut koji zatvaraju intratorakalni dio biopsijske igle i linija B odgovara kutu pod kojim igla penetrira pleuru u toku transtorakalne biopsije. Mjerenja navedenih kutova učinjena su elektroničkim kutomjerom na radnoj stanici MSCT uređaja (slika 43 i 44).



Slika 43 i 44. Aksijalni i sagitalni CT presjeci na kojima je prikazan način na koji se mjeri kut pod kojim igla penetrira pleuru. Kut koji intratorakalni dio igle zatvara s linijom «B» odgovara kutu pod kojim igla penetrira pleuru (strelice).

Citološki i/ili histološki rezultati su ocijenjeni i podijeljeni u dvije dijagnostičke kategorije. Prva dijagnostička kategorija uključuje dijagnozu primarnog ili sekundarnog malignog tumora. Bolesnici s jednom od navedenih dijagnoza su uvršteni u grupu bolesnika s pozitivnim nalazom. Patohistološki nalaz nakon operativnog zahvata kod bolesnika podvrgnutih operaciji te regresija nalaza na radiološkim kontrolnim pregledima nakon provedene onkološke terapije kod preostalih bolesnika, uzeti su kao potvrda ovih dijagnoza. Budući da je kod svih naših bolesnika s pozitivnim nalazom citološka i/ili histološka dijagnoza potvrđena jednim od navedenih načina, uvršteni su u grupu točno pozitivnih nalaza (true – positive). Bolesnika s lažno pozitivnim nalazom (false – positive) nismo imali. Druga dijagnostička kategorija uključuje one bolesnike kod kojih patohistološkom ili citopatološkom analizom nismo došli do dijagnoze (uzorak dobiven biopsijom je kod ovih bolesnika bio «nereprezentativan», što podrazumjeva nalaz nekroze, bez očuvanih staničnih elemenata) ili je postavljena definitivna dijagnoza benignog entiteta (nespecifična upala pluća, tuberkuloza, fibrotična masa ili ožiljak, hamartom). U oba slučaja bolesnici su klinički praćeni i kontrolirani neinvazivnim radiološkim metodama (konvencionalni radiogram ili CT grudnih organa) u periodu od 2 do 12 mjeseci. Ukoliko je u navedenom periodu nalaz regredirao ili bio stacionaran, uvrstili smo ih u grupu bolesnika s točno negativnim nalazom (true-negative). Bolesnici s negativnim biopsijskim nalazom kod kojih su klinički tijek i CT nalaz upućivali na malignu bolest pluća uvršteni su u grupu bolesnika s lažno negativnim nalazom (false-negative). U ovoj skupini bolesnika dijagnoza je utvrđena otvorenom kirurškom biopsijom.

### 3. 3. STATISTIKA

Statistička obrada podataka izvedena je programom SPSS 15.0 for Windows. Za sve varijable prikazani su osnovni deskriptivni statistički parametri – srednje vrijednosti i mjere raspršenja za kontinuirane varijable odnosno broj i postotak slučajeva za diskontinuirane. Za izračunavanje razlika između dviju podskupina ispitanika korišten je t-test za nezavisne uzorke, a u slučajevima kada su distribucije izrazito odstupale od normalnih i kada je postojala velika razlika u broju ispitanika u podgrupama korišten je i neparametrijski Mann-Whitneyev test. Razlike između triju i više skupina ispitanika izračunate su jednosmjernom analizom varijance, pri čemu je kao post-hoc test korišten LSD (*Least Square Difference*) test. Odnosi između nominalnih varijabli ispitani su korištenjem hi-kvadrat testa, dok su za ispitivanje povezanosti među varijablama korišteni Pearsonov i neparametrijski Spearmanov koeficijent korelacije. Za ispitivanje mogućnosti prognoze neke kontinuirane varijable na temelju više prediktorskih varijabli korištena je linearna regresijska analiza, a kada je kriterijska varijabla bila dihotomna binarna logistička regresija.

Dijagnostički doprinos metode se utvrdio pomoću testa za osjetljivost, specifičnost, pozitivnu i negativnu prediktivnu vrijednost te ukupnu dijagnostičku točnost

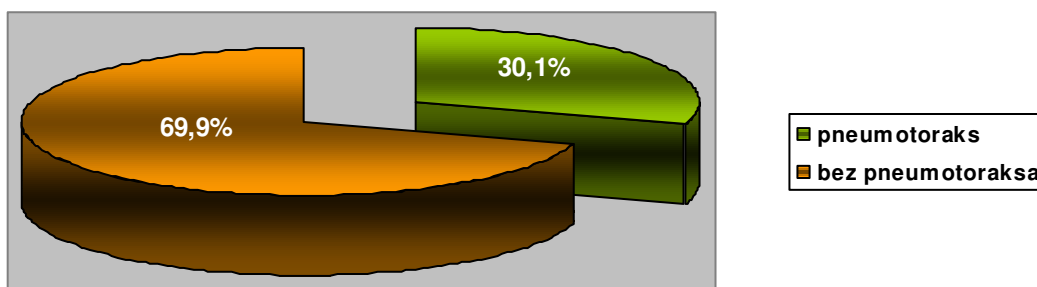
Za sva testiranja razina od  $p < 0,05$  smatrala se statistički značajnom.

## 4. REZULTATI ISTRAŽIVANJA

### 4.1. Incidencija pneumotoraksa u bolesnika podvrgnutih CT-om vođenoj perkutanoj iglenoj biopsiji

U razdoblju od siječnja 2008. do listopada 2010. godine na Kliničkom zavodu za radiologiju u Rijeci, sveukupno je 226 bolesnika podvrgnuto CT-om vođenoj nekoaksijalnoj transtorakalnoj rezajućoj iglenoj biopsiji. Svi bolesnici podvrgnuti biopsiji imali su negativan bronhoskopski nalaz te pozitivan nalaz CT-a toraksa, koji uključuje nalaz solitarne ili multiple fokalne lezije, radiološki prezentirane nodoznom tvorbom ili konsolidacijom, promjera većeg od 15 mm.

Od sveukupnog broja naših bolesnika do komplikacije u vidu pneumotoraksa tijekom transtorakalne biopsije je došlo kod 68 ili 30,1% bolesnika (slika 45).



Slika 45. Grafički prikaz incidencija pneumotoraksa kod bolesnika naše studije

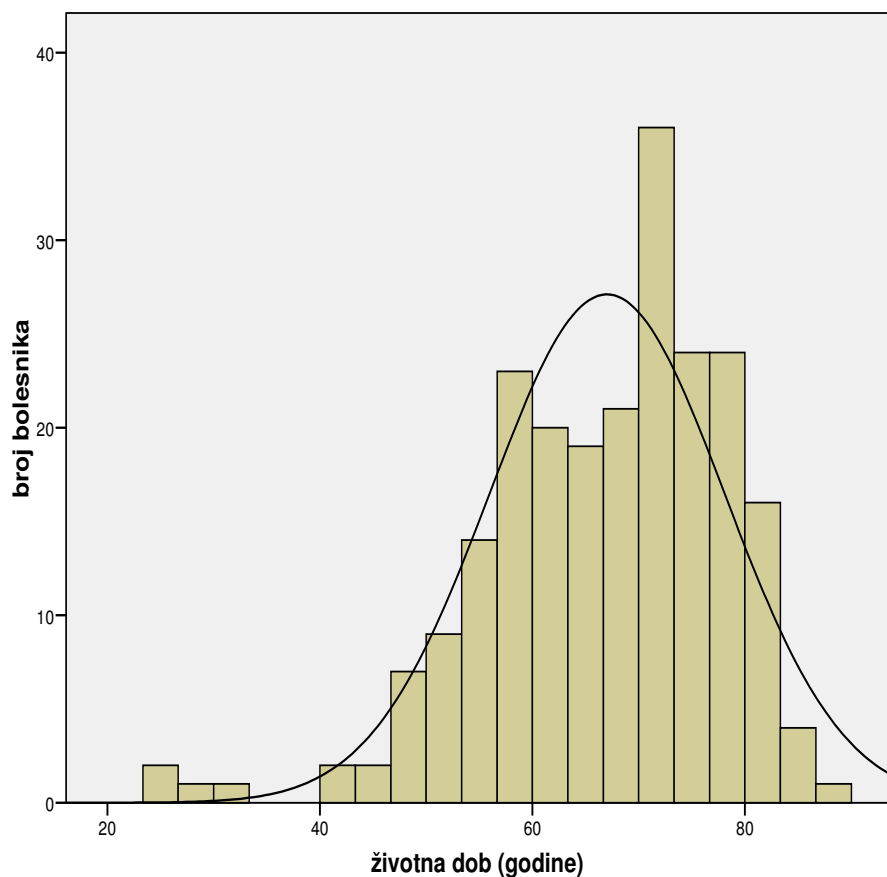
U 59 ili 86,8% bolesnika radilo se o asimptomatskom pneumotoraksu te su otpušteni iz bolnice unutar 24 sata od biopsije. Preostalih 9 ili 13,2% bolesnika su u bolnici zadržani na opservaciji. Kod 2 ili 2,9% bolesnika razlog tome su bili blaži respiratorni simptomi. Radilo se o bolesnicima s pneumotoraksom većim od 40 mm. Preostalih 7 ili 10,3% bolesnika, koji su imali pneumotoraks veličine od 20 do 39 mm, zadržani su na opservaciji iz predostrožnosti, s obzirom na to da se radilo o starijim bolesnicima, bolesnicima slabijeg općeg stanja ili o

bolesnicima čije je mjesto boravka slabije prometno povezano s većim centrima. Ni kod jednog od navedenih 9 bolesnika hospitalizacija nije trajala duže od 7 dana.

Potrebe za inzercijom torakalnog drena u našoj studiji nije bilo, budući da ni kod jednog bolesnika nije došlo do razvoja respiratorne insuficijencije.

#### 4.2. Povezanost incidencije pneumotoraksa sa životnom dobi bolesnika podvrgnutih CT-om vođenoj perkutanoj iglenoj biopsiji

Najmlađi bolesnik u našoj studiji je imao 25, a najstariji 88 godina. Srednja životna dob naših bolesnika je  $67,1 \pm 11,09$  g., kod čega je srednja dob muškaraca  $66,9 \pm 11,9$  g., a žena  $66,3 \pm 11,9$  godina. Distribucija bolesnika naše studije s obzirom na dob prikazana je na slici 46.



Slika 46. Grafički prikaz distribucije bolesnika podvrgnutih transtorakalnoj iglenoj biopsiji s obzirom na dob.

U tablici 1 vidimo da je srednja životna dob bolesnika kod kojih je tijekom biopsije došlo do pojave pneumotoraksa bila  $66,82 \pm 10,94$  godine, a kod onih kod kojih do pojave pneumotoraksa nije došlo  $67,47 \pm 11,48$  godina. Analizom međuovisnosti stope pneumotoraksa i životne dobi bolesnika utvrđeno je da minimalna razlika srednje životne dobi u bolesnika sa i bez pneumotoraksa nije statistički značajna ( $p=0,685$ ), iz čega proizlazi zaključak da starost bolesnika nije povezana s pojavom pneumotoraksa tijekom transtorakalne biopsije.

**Tablica 1: Povezanost incidencije pneumotoraksa sa životnom dobi bolesnika podvrgnutih transtorakalnoj iglenoj biopsiji**

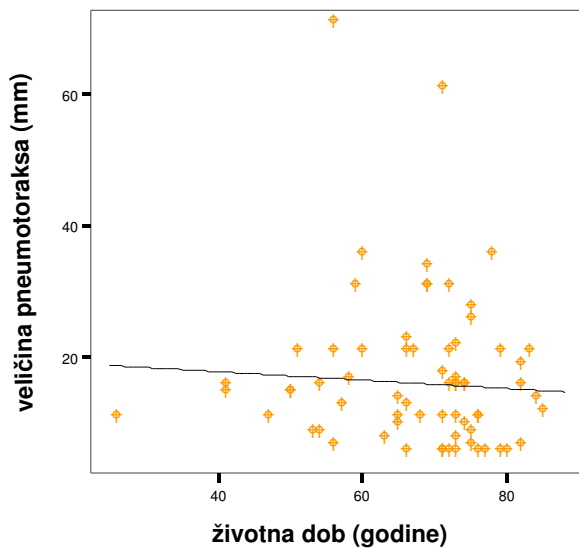
PNEUMOTORAKS	N	ŽIVOTNA DOB (god.)		t;p
		M	SD	
DA	68	66,82	10,94	t=0,406 p=0,685
NE	158	67,47	11,48	

N-broj bolesnika; M- aritmetička sredina; SD – standardna devijacija; t – t-test; p – vjerojatnost

#### **4.3. Korelacija veličine pneumotoraksa sa životnom dobi bolesnika podvrgnutih CT-om vođenoj perkutanoj iglenoj biopsiji**

Pearsonovim i Spearmanovim koeficijentom korelacije utvrdili smo da razlika u veličini pneumotoraksa među bolesnicima različite životne dobi nije statistički značajna, iz čega proizlazi zaključak da veličina pneumotoraksa nastalog tijekom transtorakalne biopsije ne ovisi o životnoj dobi bolesnika ( $r= - 0,062$ ,  $p=0,613$ ;  $\rho = - 0,116$ ,  $p=0,345$ ) (slika 47).

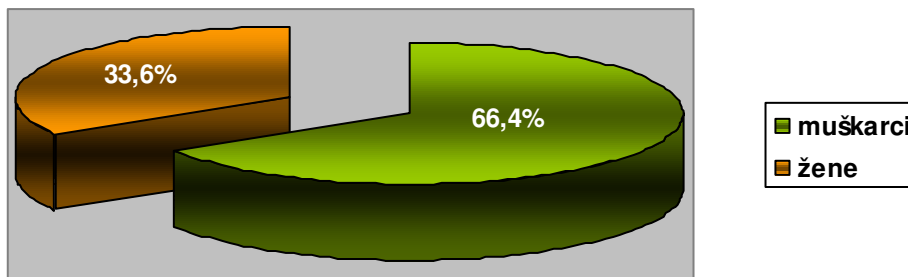




Slika 47. Grafički prikaz korelacije veličine pneumotoraksa sa životnom dobi bolesnika.

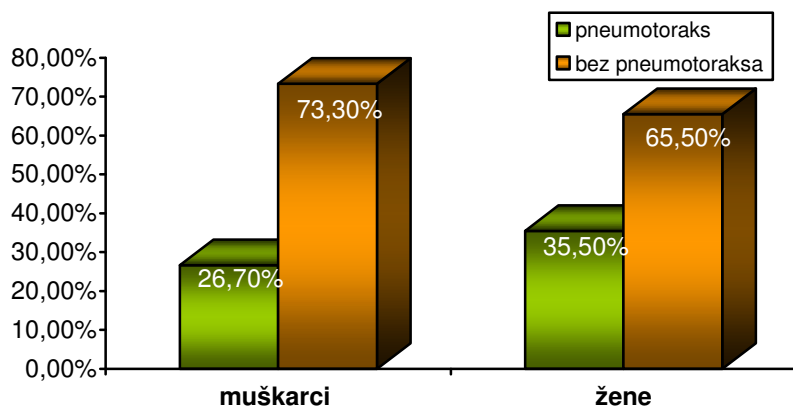
#### 4.4. Povezanost incidencije pneumotoraksa sa spolom bolesnika podvrgnutih CT-om vodenoj perkutanoj iglenoj biopsiji

Od sveukupno 226 bolesnika podvrgnutih transtorakalnoj biopsiji muškaraca je bilo 150 ili 66,4%, a žena 76 ili 33,6% (slika 48).



Slika 48. Zastupljenost bolesnika podvrgnutih transtorakalnoj iglenoj biopsiji s obzirom na spol

Iz slike 49 vidljivo je da je stopa pneumotoraksa bila veća među ženskom populacijom. Naime, među sveukupno 76 bolesnica podvrgnutih transtorakalnoj biopsiji do pneumotoraksa je došlo kod njih 27 ili 35,5%. Od 150 bolesnika muškog spola tijekom transtorakalne biopsije pneumotoraks se javio kod njih 41 ili 26,7%.



Slika 49. Grafički prikaz incidencija pneumotoraksa među bolesnicima različitog spola

Statističkom analizom je utvrđeno da razlika u incidenciji pneumotoraksa među bolesnicima različitog spola nije značajna ( $p = 0,265$ ), što znači da pojavnost pneumotoraksa tijekom transtorakalne biopsije nije povezana sa spolom bolesnika (tablica 2).

**Tablica 2: Povezanost incidencije pneumotoraksa sa spolom bolesnika podvrgnutih transtorakalnoj iglenoj biopsiji**

SPOL	PNEUMOTORAKS			$\chi^2$ ; ss; p
	NE	DA	N	
ŽENSKI	49	27	76	$\chi^2 = 1,244$ s.s. = 1 p = 0,265
MUŠKI	109	41	150	
UKUPNO	158	68	226	

N-broj bolesnika;  $\chi^2$  – hi-kvadrat test; s.s. – stupnjevi slobode; p – vjerojatnost

#### 4.5. Povezanost veličine pneumotoraksa sa spolom bolesnika podvrgnutih CT-om vođenoj perkutanoj iglenoj biopsiji

Analizirajući veličinu pneumotoraksa među spolovima uočili smo da je prosječna veličina pneumotoraksa bila veća kod bolesnika muškog spola ( $17,1 \pm 10,6$  mm), u odnosu na bolesnice ( $14,7 \pm 13,5$  mm), kao što se vidi u tablici 3, međutim t-testom je utvrđeno da se ne radi o statistički značajnoj razlici, na osnovu čega možemo zaključiti da širina pneumotoraksa nastalog tijekom transtorakalne biopsije nije povezana sa spolom bolesnika ( $p=0,433$ ).

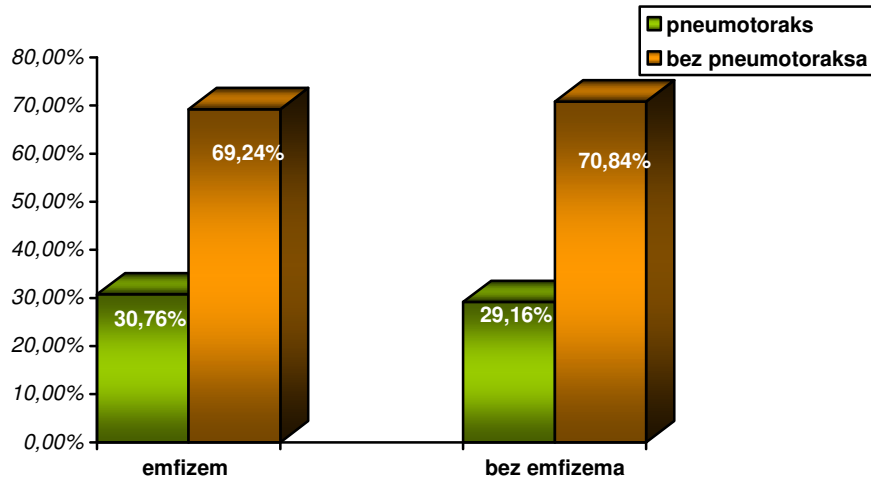
*Tablica 3. Povezanost veličine pneumotoraksa sa spolom bolesnika podvrgnutih perkutanoj iglenoj biopsiji*

SPOL	ŠIRINA PNEUMOTORAKSA (mm)		t; p
	M	SD	
ŽENSKI	14,7	13,5	t = 0,790 p = 0,433
MUŠKI	17,1	10,6	

M – aritmetička sredina; SD – standardna devijacija; t – t-test; p - vjerojatnost

#### 4.6. Povezanost incidencije pneumotoraksa s emfizemom u režnju u kojem je lokalizirana lezija podvrgnuta CT-om vođenoj perkutanoj iglenoj biopsiji

Daljnje istraživanje je provedeno u cilju utvrđivanja povezanosti emfizema pluća s incidencijom pneumotoraksa, nastalog tijekom transtorakalne biopsije. U našem istraživanju, u režnju u kojem je lokalizirana lezija podvrgnuta biopsiji, emfizem je detektiran u 130 bolesnika. Ako usporedimo stopu pneumotoraksa među bolesnicima s emfizemom i bez emfizema, vidimo da postoji minimalna razlika. Naime, pneumotoraks se javio u 30,76% (40) bolesnika s emfizemom i u 29,16% (28) bolesnika bez emfizema (slika 50).



Slika 50. Grafički prikaz stope pneumotoraksa kod bolesnika sa i bez emfizema

U grupi bolesnika kod kojih je tijekom transtorakalne biopsije došlo do pneumotoraksa uočili smo razliku u zastupljenosti bolesnika s obzirom na prisutvo emfizema, naime u većem broju su bili bolesnici s emfizemom (40 ili 58,8%), u odnosu na one bez (28 ili 41,2). Međutim statističkom analizom je potvrđeno da se ne radi o značajnoj razlici, iz čega proizlazi da emfizem reznja u kojem je ciljna lezija ne predstavlja rizični faktor za nastanak pneumotoraksa ( $p = 0,910$ ) (tablica 4).

**Tablica 4. Povezanost incidencije pneumotoraksa s emfizemom u plućnom reznju u kojem je lokalizirana bioptirana lezija**

EMFIZEM	PNEUMOTORAKS			$\chi^2$ ; ss; p
	NE	DA	N	
NE	68	28	96	$\chi^2 = 0,013$ s.s. = 1 p = 0,910
DA	90	40	130	
UKUPNO	158	68	226	

N- broj bolesnika;  $\chi^2$  – hi-kvadrat test; s.s. – stupnjevi slobode; p – vjerojatnost

#### 4.7. Povezanost veličine pneumotoraksa s emfizemom u plućnom režnju u kojem je lokalizirana lezija podvrgnuta CT-om vođenoj perkutanoj iglenoj biopsiji

Slijedećom analizom smo htjeli utvrditi da li postoji povezanost između veličine pneumotoraksa i plućnog emfizema. Iz tablice 5 se vidi da je kod bolesnika s emfizemom prosječna veličina pneumotoraksa, nastalog tijekom transtorakalne biopsije, bila manja ( $15,5 \pm 10,8$  mm) nego kod bolesnika bez emfizema ( $17,0 \pm 13,2$  mm). Statistička analiza je pokazala da razlika u veličini pneumotoraksa između ove dvije grupe bolesnika nije statistički značajna, iz čega proizlazi zaključak da veličina pneumotoraksa nije povezana s nalazom plućnog emfizema u režnju u kojem je lezija podvrgnuta biopsiji ( $p=0,614$ ).

*Tablica 5. Povezanost veličine pneumotoraksa s emfizemom u plućnom režnju u kojem je lokalizirana biopsirana lezija*

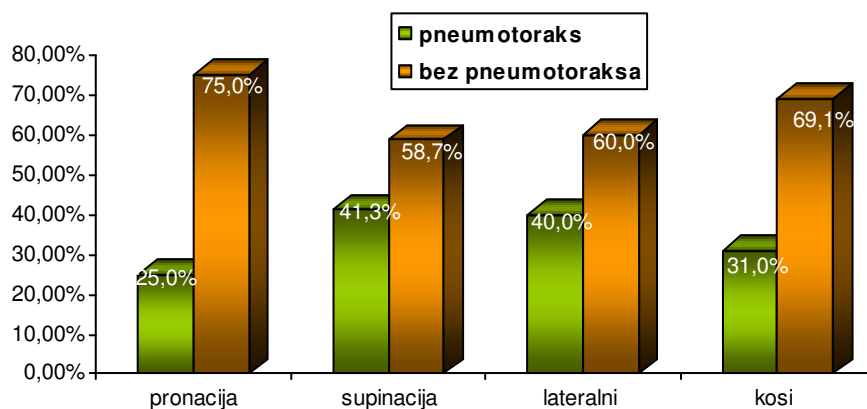
EMFIZEM	VELIČINA PNEUMOTORAKSA (mm)		t; p
	M	SD	
NE	17,0	13,2	t = 0,506 p = 0,614
DA	15,5	10,8	

M – aritmetička sredina; SD – standardna devijacija; t – t-test; p - vjerojatnost

#### 4.8. Povezanost incidencije pneumotoraksa s položajem bolesnika tijekom CT-om vođene perkutane iglene biopsije

Slijedeća varijabla čija povezanost s incidencijom pneumotoraksa je ispitana je položaj bolesnika tijekom transtorakalne biopsije. Bolesnici su tijekom biopsije bili u položaju pronacije, supinacije, u lateralnom ili kosom položaju. Najveći broj bolesnika (128 ili 56,6%) je bio u položaju pronacije, a najmanji (10 ili 4,4%) u lateralnom položaju. Stopa pneumotoraksa među bolesnicima koji su tijekom transtorakalne biopsije ležali u različitom položaju je bila različita. Kao što je prikazano na slici 51 najveća stopa pneumotoraksa je bila u

bolesnika koji su bili u supinaciji (41,3%), potom kod onih u lateralnom (40,0%) i kosom položaju (31,0%), dok je najmanja bila kod bolesnika u položaju pronacije (25,0%).



Slika 51. Grafički prikaz stopa pneumotoraksa kod bolesnika razdjeljenih prema položaju tijekom biopsije.

Statističkom analizom (hi-kvadrat testom) je dokazano da uočena razlika u incidenciji pneumotoraksa među bolesnicima, koji su tijekom biopsije ležali u različitom položaju, nije statistički značajna, iz čega proizlazi zaključak da položaj bolesnika tijekom biopsije ne utječe na pojavnost pneumotoraksa ( $p = 0,186$ ) (tablica 6).

**Tablica 6. Povezanost incidencije pneumotoraksa s položajem bolesnika tijekom transtorakalne biopsije**

POLOŽAJ BOLESNIKA TIJEKOM BIOPSIJE	PNEUMOTORAKS			$\chi^2$ ; ss; p
	NE	DA	N	
PRONACIJA	96	32	128	$\chi^2 = 4,808$ s.s. = 3 p = 0,186
SUPINACIJA	27	19	46	
LATERALNI	6	4	10	
KOSI	29	13	42	
UKUPNO	158	68	226	

N- broj bolesnika;  $\chi^2$  – hi-kvadrat test; s.s. – stupnjevi slobode; p – vjerojatnost

#### 4.9. Povezanost veličine pneumotoraksa s položajem bolesnika tijekom CT-om vodene perkutane iglene biopsije

Nadalje, ispitivali smo povezanost veličine parcijalnog pneumotoraksa s položajem bolesnika tijekom biopsije. Iz tablice 7 se vidi da je najveća prosječna veličina pneumotoraksa bila kod bolesnika koji su tijekom biopsije bili u lateralnom položaju ( $17,5 \pm 2,9$  mm). Nešto manja je bila kod bolesnika u kosom položaju ( $17,1 \pm 15,3$  mm), potom u bolesnika u položaju supinacije ( $15,9 \pm 8,9$  mm), dok je najmanja bila u bolesnika koji su tijekom biopsije bili u položaju pronacije ( $15,7 \pm 12,7$  mm). Za procjenu međuovisnosti veličine pneumotoraksa s položajem bolesnika tijekom biopsije koristili smo jednosmjernu analizu varijance (jednosmjerna Anova), temeljem koje smo došli do zaključka da širina pneumotoraksa ne ovisi o položaju u kojem bolesnik leži tijekom transtorakalne biopsije ( $p=0,980$ ).

**Tablica 7. Povezanost veličine pneumotoraksa s položajem bolesnika tijekom transtorakalne biopsije**

POLOŽAJ BOLESNIKA TIJEKOM BIOPSIJE	N	VELIČINA PNEUMOTORAKSA (mm)		F; p
		M	SD	
PRONACIJA	128	15,7	12,7	F = 0,060 p = 0,980
SUPINACIJA	46	15,9	8,9	
LATERALNI	10	17,5	2,9	
KOSI	42	17,1	15,3	

N-broj bolesnika; M – aritmetička sredina; SD – standardna devijacija; F – F omjer; p - vjerojatnost

#### 4.10. Povezanost incidencije pneumotoraksa s lokalizacijom plućne lezije podvrgnute CT-om vodenoj transtorakalnoj iglenoj biopsiji

Slijedeće istraživanje je provedeno u cilju utvrđivanja povezanosti frekvencije pneumotoraksa s lokalizacijom biopsirane lezije. Kao što se vidi u tablici 8 bolesnike smo s obzirom na

lokalizaciju lezije podjelili u sedam grupa. Najviše je bilo bolesnika kod kojih je plućna lezija bila lokalizirana u gornjem režnju desnog plućnog krila (72 ili 31,86 % bolesnika), a potom onih kod kojih je plućna lezija infiltrirala gornji režanj lijevog plućnog krila (58 ili 25,67 % bolesnika). U najmanjem broju su bili oni bolesnici kod kojih je plućna lezija istovremeno infiltrirala gornji i donji režanj lijevog plućnog krila (6 ili 2,65 %).

Analizom međuovisnosti incidencije pneumotoraksa i lokalizacije biopsirane lezije došli smo do zaključka da niti jedna od navedenih sedam lokalizacija ne predstavlja faktor rizika za pojavnost pneumotoraksa tijekom transtorakalne biopsije ( $p=0,641$ ) (tablica 8).

**Tablica 8. Povezanost incidencije pneumotoraksa s lokalizacijom lezije podvrgnute biopsiji**

LOKALIZACIJA LEZIJE	PNEUMOTORAKS ( N )			X <sup>2</sup> ; ss; p
	NE	DA	UKUPNO	
Desni gornji režanj	53	19	72	$\chi^2 = 4,262$ s.s. = 6 p = 0,641
Srednji režanj	9	5	14	
Desni donji režanj	23	10	33	
Lijevi gornji režanj	38	20	58	
Lijevi donji režanj	21	12	33	
Desni gornji i donji režanj	9	1	10	
Lijevi gornji i donji režanj	5	1	6	
UKUPNO	158	68	226	

N- broj bolesnika;  $\chi^2$  – hi-kvadrat test; s.s. – stupnjevi slobode; p – vjerojatnost



#### 4.11. Povezanost veličine pneumotoraksa s lokalizacijom lezije podvrgnute CT-om vođenoj transtorakalnoj iglenoj biopsiji

Prosječna veličina pneumotoraksa bila je najveća u bolesnika s lezijom u srednjem plućnom režnju ( $18,8 \pm 9,3$  mm), a najmanja u bolesnika s lezijom u gornjem i donjem režnju lijevog plućnog krila ( $15,2 \pm 14,7$  mm). Jednosmjernom analizom varijance (jednosmjerna Anova) utvrdili smo da razlika u veličini pneumotoraksa kod bolesnika s lezijom različite lokalizacije nije statistički značajna, iz čega proizlazi zaključak da širina pneumotoraksa nije povezana s lokalizacijom lezije podvrgnute transtorakalnoj biopsiji ( $p=0,972$ ) (tablica 9).

*Tablica 9. Korelacija veličine pneumotoraksa s lokalizacijom bioptirane lezije*

LOKALIZACIJA LEZIJE	VELIČINA PNEUMOTORAKSA (mm)			F, p
	N	M	SD	
Desni gornji režanj	19	15,6	13,0	F=0,193 p=0,978
Srednji režanj	5	18,8	9,3	
Desni donji režanj	10	17,3	10,7	
Lijevi gornji režanj	20	15,2	14,7	
Lijevi donji režanj	12	15,3	7,1	
Desni gornji i donji režanj	1	20		
Lijevi donji i gornji režanj	1	25		

N-broj bolesnika; M-aritmetička sredina; SD-standardna devijacija; F-F omjer; p-vjerojatnost

#### 4.12. Povezanost incidencije pneumotoraksa s kavitacijom u plućnoj leziji podvrgnutoj CT-om vođenoj perkutanoj iglenoj biopsiji

Kavitacija u leziji detektirana je samo u 28 (12,4%) bolesnika naše studije. Stopa pneumotoraksa kod bolesnika s kavitiranom lezijom je bila manja (25,0%), nego kod onih s lezijom bez kavitacije (30,8%). Statističkom analizom međuovisnosti stope pneumotoraksa i kavitacije u leziji dokazali smo da se ne radi o statistički značajnoj razlici, što znači da pojavnost pneumotoraksa tijekom transtorakalne biopsije nije povezana s kavitacijom u bioptiranoj leziji ( $p = 0,684$ ) (tablica 10).

*Tablica 10. Povezanost incidencije pneumotoraksa s kavitacijom u bioptiranoj leziji*

KAVITACIJA U PL. LEZIJI	PNEUMOTORAKS		$\chi^2$ ; ss; p
	NE	DA	
NE	137	61	$\chi^2 = 0,166$ s.s. = 1 p = 0,684
DA	21	7	
UKUPNO	158	68	

M – aritmetička sredina; SD – standardna devijacija; t – t-test; p - vjerojatnost

#### 4.13. Povezanost veličine pneumotoraksa s kavitacijom u plućnoj leziji podvrgnutoj CT-om vođenoj perkutanoj iglenoj biopsiji

U tablici 11 se vidi da postoji razlika u prosječnoj veličini pneumotoraksa između bolesnika koji imaju kavitiranu leziju i onih s lezijom bez kavitacije, međutim statističkom analizom je utvrđeno da se ne radi o značajnoj razlici ( $p=0,313$ ).

Zbog velike razlike u broju ispitanika između ove dvije grupe bolesnika, povezanost veličine pneumotoraksa i kavitacije u leziji provjerili smo i neparametrijskim Mann-Whitneyevim testom, koji također pokazuje da veličina pneumotoraksa nije povezana s kavitacijom u leziji ( $z=0,810$ ;  $p=0,418$ ).

**Tablica 11. Povezanost veličine pneumotoraksa s kavitacijom u bioptiranoj leziji**

KAVITACIJA U PL. LEZIJI	N	VELIČINA PNEUMOTORAKSA ( mm)		t;p
		M	SD	t=1,016 p=0,313
NE	198	16,62	12,24	
DA	28	11,86	4,60	

N- broj bolesnika; M – aritmetička sredina; SD – standardna devijacija; t – t-test; p – vjerojatnost

#### **4.14. Povezanost incidencije pneumotoraksa s veličinom plućne lezije podvrgnute CT-om vođenoj perkutanoj iglenoj biopsiji**

Iduća varijabla, čija povezanost s nastankom pneumotoraksa je ispitana, bila je veličina plućne lezije. Promjer najmanje bioptirane lezije u ovoj studiji iznosio je 15 mm, a najveće 170 mm, dok je medijan veličina bioptiranih lezija bio 41,7 mm, a interkvartilni raspon (interquartile range-IQR) 31,0-56,2 mm. Iz tablice 12 se vidi da postoji relativno velika razlika u medijanu veličine plućnih lezija između bolesnika kod kojih se tijekom biopsije pojavio pneumotoraks i onih kod kojih nije. Naime, manji medijan veličine lezija je zapažen u bolesnika s pneumotoraksom (33,5 mm) u odnosu na one bez pneumotoraksa (50,5 mm). Koristeći se neparametrijskim Mann-Whitneyevim testom dokazano je da se radi o statistički značajnoj razlici, iz čega se može zaključiti da je incidencija pneumotoraksa veća kod manjih bioptiranih lezija ( $p < 0,001$ ).

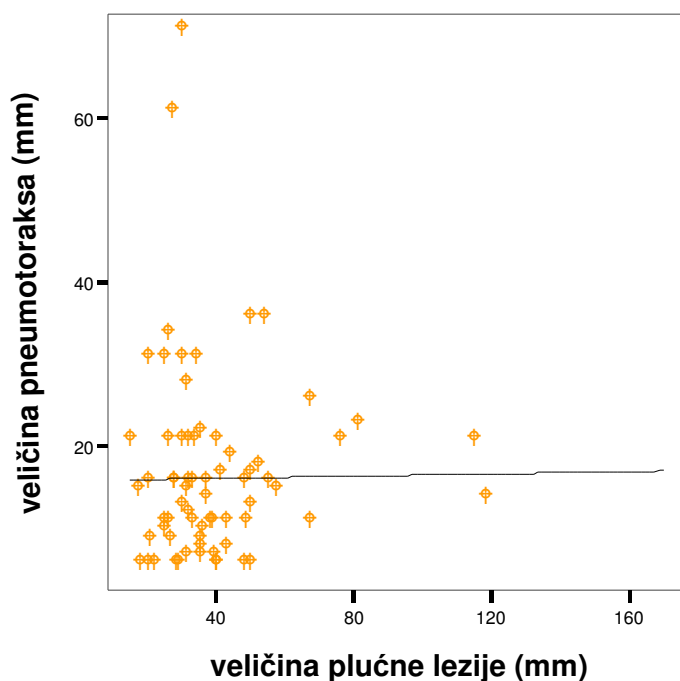
**Tablica 12. Povezanost incidencije pneumotoraksa s veličinom bioptirane plućne lezije**

PNEUMOTORAKS	N	VELIČINA LEZIJE (mm)		z;p
		MEDIJAN	IQR	z =3,769 p<0,001
NE	158	50,5	30,0-68,0	
DA	68	34,5	27,6-47,0	

N-broj bolesnika; IQR (interkvartilni raspon); z-z vrijednost (Mann-Whitneyev test); p - vjerojatnost

#### 4.15. Korelacija veličine pneumotoraksa s veličinom plućne lezije podvrgnute CT-om vođenoj perkutanoj iglenoj biopsiji

Daljnje istraživanje je provedeno u cilju procjene povezanosti veličine pneumotoraksa s veličinom bioprirane lezije. Koristili smo Pearsonov koeficijent korelacije te dokazali da veličina pneumotoraksa nastalog tijekom transtorakalne biopsije nije povezana s veličinom plućne lezije ( $r = 0,01$ ;  $p = 0,928$ ) (slika 52).



Slika 52. Grafički prikaz korelacije veličine pneumotoraksa s veličinom bioprirane plućne lezije

#### 4.16. Povezanost incidencije pneumotoraksa s dubinom plućne lezije podvrgnute CT-om vođenoj perkutanoj iglenoj biopsiji

Dubina lezije je određena putanjom igle u tijeku biopsije, a definirana je udaljenošću točaka u kojima igla penetrira pleuru i rub lezije. Udaljenost od 0 mm, koju smo imali kod 84 (37,2%) bolesnika, znači da je lezija u neposrednom kontaktu s površinom visceralne pleure. U

preostalih 142 (62,8%) bolesnika plućna lezija je bila na različitoj udaljenosti od površine pleure, u rasponu od 4 do 77 mm. Medijan dubine lezija podvrgnutih transtorakalnoj biopsiji u ovoj studiji bio je 14,6 mm, a interkvartilni raspon 1,3 do 42,1 mm. U cilju procjene povezanosti stope pneumotoraksa s dubinom lezije najprije su u analizu uključeni svi bolesnici našeg istraživanja. Tablica 13 pokazuje da je medijan dubine lezije među bolesnicima s pneumotoraksom bio višestruko veći u odnosu na bolesnike bez pneumotoraksa. Zbog nepravilne distribucije dubina plućnih lezija statističku analizu proveli smo neparametrijskim Mann-Whitneyevim testom, te dokazali da je razlika u stopi pneumotoraksa između navedenih bolesnika značajna, što znači da je incidencija pneumotoraksa povezana s dubinom lezije, odnosno da je stopa pneumotoraksa veća kada je lezija na većoj dubini ( $p < 0,001$ ).

**Tablica 13. Povezanost incidencije pneumotoraksa s dubinom biopsirane plućne lezije**

PNEUMOTORAKS	N	DUBINA LEZIJE (mm)		z;p
		MEDIJAN	IQR	
NE	158	0,2	0,0-17,00	z=7,36 p<0,001
DA	68	25,0	14,53-38,15	

N-broj bolesnika;IQR (interkvartilni raspon); z-z vrijednost (Mann-Whitneyev test); p – vjerojatnost

Budući da je uočeno da postoji izrazita razlika u stopi pneumotoraksa između bolesnika kod kojih plućna lezija neposredno prilježe uz pleuru i svih ostalih, analizirali smo razliku u stopi pneumotoraksa između te dvije podskupine bolesnika.. Iz tablice 14 se vidi da je u grupi od 84 bolesnika, kod kojih je plućna lezija bila u kontaktu s površinom pleure bilo samo troje (3,6%) onih kod kojih je tijekom biopsije došlo do pneumotoraksa. U grupi od 142 bolesnika kod kojih je lezija bila na različitoj udaljenosti od pleure do pneumotoraksa je došlo kod njih 65 (45,8%). Statistička analiza je pokazala da je uočena razlika u incidenciji pneumotoraksa između te dvije grupe bolesnika značajna, iz čega proizlazi da se pneumotoraks češće javlja u podskupini bolesnika kod kojih je lezija udaljena od pleure ( $p < 0,001$ ).

**Tablica 14. Povezanost incidencije pneumotoraksa s dubinom plućne lezije podvrgnute biopsiji (bolesnici su podjeljeni u dvije podskupine: bolesnici kod kojih je plućna lezija u kontaktu s pleurom i oni kod kojih nije)**

PNEUMOTORAKS	DUBINA LEZIJE (N)			$\chi^2$ ;ss;p
	0	>0	UKUPNO	
NE	81	77	158	$\chi=44,689$ ss=1 p<0,001
DA	3	65	68	
UKUPNO	84	142	226	

N- broj bolesnika;  $\chi^2$  – hi-kvadrat test; s.s. – stupnjevi slobode; p – vjerojatnost

Da bismo provjerili da li s porastom udaljenosti plućne lezije od pleure doista raste stopa pneumotoraksa, dodatno smo analizirali samo one bolesnike kod kojih je plućna lezija udaljena od pleure. Temeljem prisustva ili odsustva pneumotoraksa podjelili smo ih u dvije skupine te u svakoj skupini bolesnika izračunali medijan dubine plućne lezije. Iz tablice 15 se vidi da je među bolesnicima s pneumotoraksom prosječna dubina lezije veća, u odnosu na one bez pneumotoraksa. Neparometrijskim Mann-Whitneyevim testom smo dokazali da je uočena razlika u incidenciji pneumotoraksa među bolesnicima s različitom dubinom lezije statistički značajna, odnosno da se pneumotoraks češće javlja tijekom transtorakalne biopsije kod bolesnika s lezijom na većoj dubini (p=0,004).

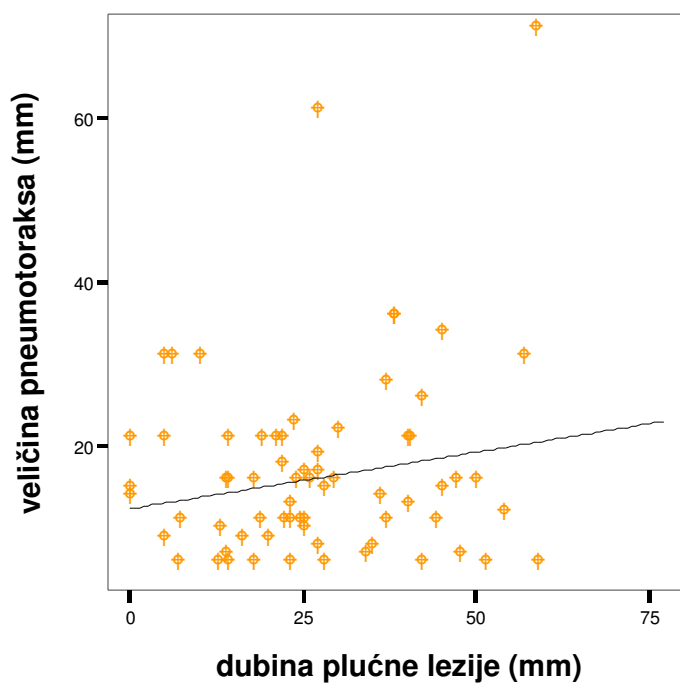
**Tablica 15. Povezanost incidencije pneumotoraksa s dubinom plućne lezije podvrgnute biopsiji u bolesnika kod kojih plućna lezija nije u kontaktu s pleurom**

PNEUMOTORAKS	N	DUBINA LEZIJE (mm)		z;p
		MEDIJAN	IQR	
NE	77	21,72	3,5-29,0	z=2,919 p=0,004
DA	65	25,0	17,92-39,1	

N-broj bolesnika;IQR (interkvartilni raspon); z-z vrijednost (Mann-Whitneyev test); p – vjerojatnost

#### 4.17. Korelacija veličine pneumotoraksa s dubinom plućne lezije podvrgnute CT-om vođenoj perkutanoj iglenoj biopsiji

Korealaciju veličine pneumotoraksa s dubinom plućne lezije ispitali smo Pearsonovim koeficijentom korelacije i dokazali da veličina pneumotoraksa nije povezana s dubinom lezije ( $r = 0,177$ ;  $p=0,148$ ) (slika 53). Zbog nepravilne distribucije dubina lezija rezultat je provjeren i Spermanovim koeficijentom korelacije, temeljem kojeg smo došli do jednakog zaključka ( $\rho = 0,078$ ;  $p = 0,525$ ).



Slika 53. Grafički prikaz korelacije veličine pneumotoraksa s dubinom plućne lezije

#### 4.18. Povezanost incidencije pneumotoraksa s dužinom trajanja CT-om vodene perkutane iglene biopsije

Trajanje transtorakalne iglene biopsije, izraženo u minutama, je određeno vremenskim intervalom, proteklom od trenutka penetracije pleure biopsijskom iglom do trenutka vađenja igle iz toraksa. Sve intervencije su obavljene u intervalu od 5 sekundi do 16,25 minuta. Medijan dužine trajanja intervencije je iznosio 2,6 mininuta, a interkvartilni raspon od 1,5 do 5,6 minuta. Iz tablice 16 se vidi da je među bolesnicima kod kojih je tijekom biopsije došlo do pneumotoraksa prosječno trajanje biopsije bilo duže, u odnosu na bolesnike kod kojih do pneumotoraksa nije došlo. Statističkom analizom je utvrđeno da je uočena razlika statistički značajna temeljem čega se može zaključiti da se pneumotoraks javlja češće kod bolesnika kod kojih intervencija duže traje ( $p < 0,001$ ).

**Tablica 16. Povezanost incidencije pneumotoraksa s dužinom trajanja intervencije**

PNEUMOTORAKS	N	TRAJANJE BIOPSIJE ( min)		z;p
		MEDIAN	IQR	
NE	158	1,74	1,07-2,74	z=4,384 p<0,001
DA	68	2,97	1,59-4,82	

N-broj bolesnika;IQR (interkvartilni raspon); z-z vrijednost (Mann-Whitneyev test); p – vjerojatnost

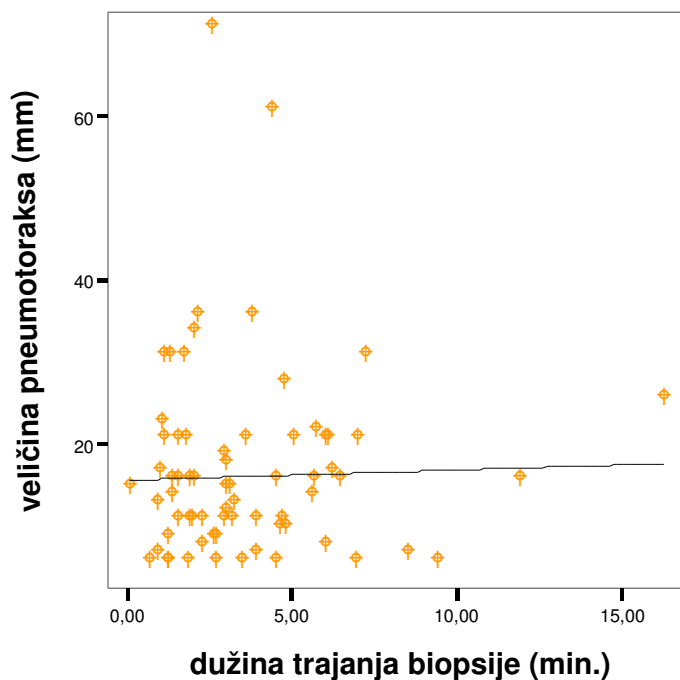
Pearsonovim koeficijentom korelacije dokazali smo da postoji negativna korelacija između veličine i dubine lezije, iz čega proizlazi zaključak da što je tumor na većoj dubini je manje veličine i obratno ( $r = -0,35$ ,  $p = 0,01$ ). Nadalje, ispitali smo da li dužina trajanja intervencije ovisi o veličini i dubini plućne lezije i dokazali da između trajanja intervencije i dubine lezije postoji pozitivna korelacija, a negativna između trajanja intervencije i veličine lezije ( $r = 0,420$ ,  $p < 0,01$ ;  $r = -0,19$ ,  $p < 0,01$ ) iz čega proizlazi zaključak da je intervencija trajala duže ukoliko je lezija na većoj dubini i manjeg promjera.



Odnosi između ovih varijabli ispitani su i binarnom logističkom regresijskom analizom, u kojoj je dužina trajanja intervencije bila kriterijska varijabla, a veličina i dubina plućne lezije su bile prediktorske varijable. Dobiveni rezultati pokazuju da dužina trajanja intervencije ovisi samo o dubini lezije ( $\text{Beta}=0,40$ ;  $p<0,001$ ), dok veličina tumora nije značajan prediktor trajanja intervencije ( $\text{Beta}=-0,050$ ;  $p=0,442$ ).

#### 4.19. Korelacija veličine pneumotoraksa s dužinom trajanja CT-om vodene perkutane iglene biopsije

Daljnje istraživanje je provedeno u cilju procjene povezanosti veličine pneumotoraksa s trajanjem transtorakalne biopsije. Za analizu je korišten Pearsonov koeficijent korelacije uz pomoć kojeg smo dokazali da ne postoji značajna razlika u veličini pneumotoraksa među bolesnicima s različitom dužinom trajanja biopsije, temeljem čega zaključujemo da širina pneumotoraksa ne korelira s dužinom trajanja transtorakalne biopsije ( $r=0,029$ ;  $p=0,812$ ) (slika 54).



Slika 54. Grafički prikaz korelacije veličine pneumotoraksa i dužine trajanja biopsije

#### 4.20. Povezanost incidencije pneumotoraksa s veličinom kuta pod kojim igla penetrira pleuru tijekom CT-om vodene perkutane iglene biopsije

Slijedeća analizirana varijabla bio je kut pod kojim igla tijekom biopsije penetrira pleuru. Analizirani su medio-lateralni i kranio-kaudalni kut. Najprije je ispitana korelacija stope pneumotoraksa s medio-lateralnim kutom. U tablici 18 se vidi da postoji minimalna razlika u veličini mediolateralnog kuta između bolesnika kod kojih je tijekom biopsije došlo do pneumotoraksa i onih kod kojih nije. Statistička analiza je pokazala da uočena minimalna razlika nije statistički značajna, iz čega proizlazi zaključak da incidencija pneumotoraksa ne ovisi o veličini medio-lateralnog kuta pod kojim igla tijekom biopsije probija pleuru ( $p=0,770$ ).

**Tablica 18. Korelacija stope pneumotoraksa s veličinom medio-lateralnog kuta pod kojim igla penetrira pleuru**

PNEUMOTORAKS	N	VELIČINA MEDIO-LATERALNOG KUTA (°)		z;p
		MEDIJAN	IQR	
NE	158	21,80	11,42-35,37	z=0,292 p=0,770
DA	68	22,77	12,34-32.15	

N-broj bolesnika;IQR (interkvartilni raspon); z-z vrijednost (Mann-Whitneyev test); p – vjerojatnost

Tablica 19 pokazuje da je kranio-kaudalni kut pod kojim igla tijekom biopsije penetrira pleuru nešto veći kod bolesnika kod kojih je tijekom biopsije došlo do pneumotoraksa, u odnosu na one kod kojih do pneumotoraksa nije došlo. Međutim statističkom obradom dokazano je da uočena razlika u veličini kranio-kaudalnog kuta nije značajna, iz čega možemo zaključiti da veličina kranio-kaudalnog pleura-igla kuta također nije povezana s pojavnošću pneumotoraksa tijekom transtorakalne biopsije ( $p<0,134$ ).

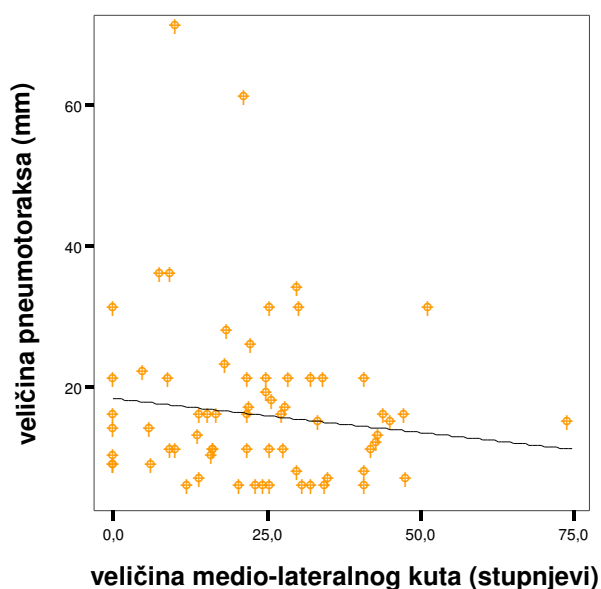
**Tablica 19. Povezanost incidencije pneumotoraksa s veličinom kranio-kaudalnog kuta pod kojim igla penetrira pleuru**

PNEUMOTORAKS	N	VELIČINA KRANIO-KAUDALNOG KUTA (°)		z;p
		MEDIAN	IQR	
NE	158	13,50	6,22-20,33	z=1,304 p=0,192
DA	68	15,00	7,57-26,72	

N-broj bolesnika;IQR (interkvartilni raspon); z-z vrijednost (Mann-Whitneyev test); p – vjerojatnost

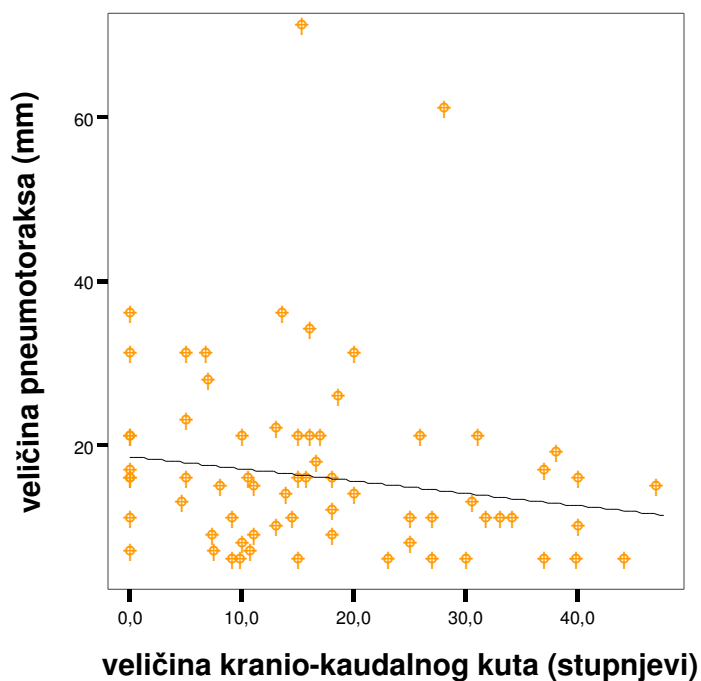
#### 4.21. Korelacija veličine pneumotoraksa s veličinom kuta pod kojim igla penetrira pleuru tijekom CT-om vođene perkutane iglene biopsije

Personovim koeficijentom korelacije smo dokazali da ne postoji povezanost veličine pneumotoraksa s veličinom medio-lateralnog kuta pod kojim igla penetrira pleuru tijekom biopsije ( $r=-0,122$ ;  $p=0,321$ ) ( slika 55).



Slika 55. Grafički prikaz korelacije veličine pneumotoraksa s veličinom medio-lateralnog kuta

Korelaciju veličine pneumotoraksa s veličinom kranio-kaudalnog kuta analizirali smo na isti način te došli do jednakog rezultata, odnosno zaključili da veličina pneumotoraksa ne korelira s veličinom kranio-kaudalnog kuta ( $r = -0,160$ ;  $p = 0,193$  (slika 56).

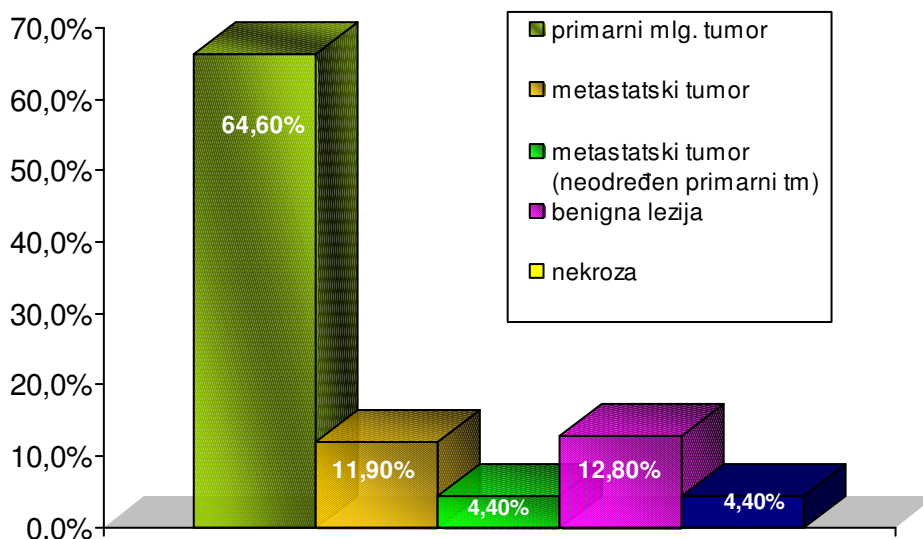


Slika 56. Grafički prikaz korelacije veličine pneumotoraksa s veličinom kranio-kaudalnog kuta

Da bi ispitili mogućnost prognoze pneumotoraksa na osnovu svih ispitivanih varijabli izvršena je binarna logistička regresijska analiza u kojoj su prisustvo/neprisustvo pneumotoraksa bile kriterijske, a sve ostalo prediktorske varijable. Jedina varijabla značajno povezana s višom stopom pneumotoraksa bila je dubina tumora ( $p < 0,001$ )

#### 4.22. Rezultati patohistološke/citološke analize uzoraka dobivenih CT-om vodenom perkutanom iglenom biopsijom

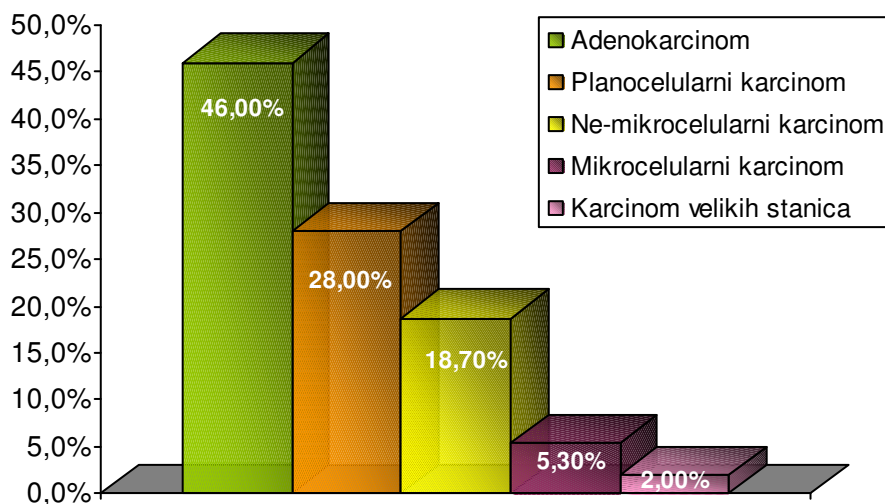
Kod 150 (66,4%) bolesnika patohistološkom i/ili citološkom analizom utvrđen je primarni maligni tumor pluća, a kod 27 bolesnika (11,9%) metastatski tumor s određenim primarnim sjelom. Kod 10 (4,4%) bolesnika transtorakalnom biopsijom je utvrđen metastatski adenokarcinom s neodređenim primarnim tumorom. Benigne lezije su dijagnosticirane kod 29 (12,8%) bolesnika. Kod preostalih 10 bolesnika (4,4%) ovom metodom nije utvrđena dijagnoza, budući da je u uzorku dobivenom transtorakalnom biopsijom evidentirano samo nekrotično tkivo bez očuvanih stanica (slika 57).



Slika 57. Grafički prikaz zastupljenosti bolesnika s obzirom na citološki/patohistološki nalaz.

U skupini bolesnika s dijagnozom primarnog malignog tumora pluća histološki tip malignog tumora precizno je određen je kod 122 (81,3%) bolesnika, dok je kod preostalih 28 (18,7%) bolesnika dijagnosticiran ne-mikrocelularni karcinom, bez mogućnosti preciznije diferencijacije. Najučestaliji tip tumora među bolesnicima s primarnim karcinomom pluća bio je adenokarcinom. Adenokarcinom, uključivši bronhioloalveolarni karcinom, je dijagnosticiran u 69

(46,0%) bolesnika. Drugi po učestalosti bio je planocelularni karcinom, koji je dijagnosticiran kod 42 (28,0%) bolesnika s dijagnozom primarnog karcinoma pluća. Najmanje zastupljeni su bili mikrocelularni karcinom, koji je utvrđen u 8 (5,3%) bolesnika te karcinom velikih stanica koji je dijagnosticiran u 3 (2,0%) bolesnika (slika 58).



Slika 58. Grafički prikaz zastupljenost histoloških tipova tumora u grupi bolesnika s primarnim malignim tumorom pluća.

Zastupljenost svih patohistoloških i/ili citoloških nalaza dobivenih temeljem analize uzoraka dobivenih transtorakalnom rezajućom biopsijom kod 226 bolesnika naše studije prikazani su u tablici 20.

**Tablica 20. Rezultati citološke i histopatološke analize uzoraka dobivenih CT-om vođenom perkutanom iglenom biopsijom**

<b>Histopatološki/citološki nalaz</b>	<b>Broj bolesnika (%)</b>	<b>Histopatološki/citološki nalaz</b>	<b>Broj bolesnika (%)</b>
<b>Maligni tumor</b>	<b>150 ( 66,4%)</b>	Osteosarcom	1 (0,4%)
Adenokarcinom	59 (26,1%)	Karcinom štitnjače	1 (0,4%)
Bronhioloalveolarni karcinom	10 (4,4%)	Karcinom prijelaznog epitela	1 (0,4%)
Planocelularni karcinom	42 (18,6%)	Neuroendokrini karcinom	2 (0,9%)
Ne-mikrocelularni karcinom	28 (12,4%)	<b>Metastatski tumor, primarno sjelo neodređeno</b>	<b>10 (4,4%)</b>
Mikrocelularni karcinom	8 (3,5%)	Metastatski adenokarcinom	10 (4,4%)
Karcinom velikih stanica	3 (1,3%)		
<b>Metastatski tumor</b>	<b>27 (11,9%)</b>	<b>Benigne lezije</b>	<b>29 (12,8%)</b>
Non-Hodgkin limfom	3 (1,3%)	Tuberkuloza	6 (2,7%)
Adenokarcinom dojke	7 (3,1%)	Hamartom	1 (0,4%)
Hipernefrom	4 (1,8%)	Ožiljak	4 (1,8%)
Melanom	2 (0,9%)	BOOP	5 (2,2%)
Adenokarcinom kolona	4 (1,8%)	Nespecifična upala	13 (5,8%)
Ekrini karcinom	1 (0,4%)	<b>Negativan nalaz</b>	<b>10 (4,4%)</b>
Leiomiiosarkom	1 (0,4%)	Nereprezentativan uzorak (nekroza, atipične stanice)	10 (4,4%)
<b>UKUPNO</b>		<b>226 (100%)</b>	

Iz tablice 20 se vidi da je u ovom istraživanju precizna dijagnoza temeljem koje se može odrediti daljni terapijski postupak utvrđena u 206 ili 91,2% bolesnika (122 bolesnika s

dijagnozom primarnog malignog tumora pluća, 28 bolesnika s dijagnozom ne-mikrocelularnog karcinoma, 27 bolesnika s metastatskim tumorom poznatog primarnog sjela i 29 bolesnika s dijagnozom benigne bolesti).

Sve bolesnike naše studije pratili smo 2 do 12 mjeseci nakon biopsije u cilju provjere točnosti dijagnoze te ih potom uvrstili u četiri skupine: skupinu s točno pozitivnom i lažno pozitivnom dijagnozom te skupinu s točno negativnom i lažno negativnom dijagnozom. U skupini bolesnika s točno pozitivnom dijagnozom je bilo 187 bolesnika. Bolesnika s lažno pozitivnom dijagnozom nismo imali. U skupini bolesnika s točno negativnom dijagnozom imali smo 29, a u skupini s lažno negativnom dijagnozom 10 bolesnika. Na osnovu dobivenih podataka utvrdili smo dijagnostički doprinos nekoaksijalne metode CT-om vođene transtorakalne iglene biopsije, uključivši dijagnostičku točnost, senzitivnost, specifičnost te pozitivnu i negativnu prediktivnu vrijednost (tablica 21).

**Tablica 21. Dijagnostički doprinos CT-om vođene perkutane iglene biopsije plućnih lezija**

<b>DIJAGNOSTIČKI DOPRINOS</b>	<b>N(%)</b>
<b>TOČNO POZITIVNA DIJAGNOZA</b>	<b>187</b>
<b>TOČNO NEGATIVNA DIJAGNOZA</b>	<b>29</b>
<b>LAŽNO POZITIVNA DIJAGNOZA</b>	<b>0</b>
<b>LAŽNO NEGATIVNA DIJAGNOZA</b>	<b>10</b>
<b>OSJETLJIVOST (%)</b>	<b>95 (187/197)</b>
<b>SPECIFIČNOST (%)</b>	<b>100 (29/29)</b>
<b>DIJAGNOSTIČKA TOČNOST (%)</b>	<b>96 (216/226)</b>
<b>POZITIVNA PREDIKTIVNA VRIJEDNOST (%)</b>	<b>100 ( 187/187)</b>
<b>NEGATIVNA PREDIKTIVNA VRIJEDNOST (%)</b>	<b>74 ( 29/39)</b>



Iz tablice 21 vidimo da je dijagnostička točnost naše metode bila 96%, osjetljivost 95%, specifičnost 100%, pozitivna prediktivna vrijednost 100% te negativna prediktivna vrijednost 74%.

## 5. RASPRAVA

Šezdesetih godina 20.stoljeća Nordenstrom i Zajicek u Karolinskoj bolnici u Stocholmu uvode tehniku transtorakalne biopsije tankom iglom. Od tada do danas usavršavaju se različite tehnike iglenih biopsija. Iz recentnih studija se vidi da većina autora primjenjuje tzv. koaksijalnu tehniku CT-om vođene perkutane transtorakalne iglene biopsije (*coaxial percutaneous biopsy technique*). Koaksijalna tehnika podrazumjeva korištenje biopsijskog koaksijalnog sistema, koji se sastoji od vodilice ili stabilizatora igle i igle za aspiracijsku i /ili «core» biopsiju te uzimanje većeg broja uzoraka. Uvrježeno je mišljenje da koaksijalni bioptički sustavi smanjuju broj prolaza kroz pleuru, a time teoretski i vjerojatnost nastanka pneumotoraksa, iako prema našim saznanjima to nije statistički dokazano (31,35-37, 74). Pojedini autori, koji prakticiraju koaksijalnu tehniku biopsije, koriste samo jednu vrstu biopsijskih igala (20,27,29,33,34)), no brojniji su oni koji koriste obje, čak i za vrijeme iste intervencije (4,35,36,37,38). Debljina stabilizatora igala, koji se najčešće rabe je 18 ili 19 G, što automatski podrazumjeva tanje aspiracijske i/ili rezajuće igle za uzorkovanje (20, 21 ili 22 G).

Tijekom proteklih dva desetljeća ima sve više autora koji zagovaraju korištenje tanjih biopsijskih igala, 19 G ili manje. Potaknuti su novijim izvješćima o klinički značajnim krvarenjima, koja su povezana s debljim rezajućim iglama te o neprihvatljivo velikim stopama pneumotoraksa. Primjerice, Geraghty i sur. (37) su zabilježili dramatičan pad stope pneumotoraksa, za čak 50%, kod koaksijalnih procedura, koja se provode vodilicama od 19 G, u odnosu na one koje se provode vodilicama od 18 G.

Tehnika CT-om vođene perkutane transtorakalne biopsije, koju smo mi provodili u ovom istraživanju je modificirana, podrazumjeva direktnu iglenu biopsiju plućnih lezija, bez prethodnog uvođenja vodilica te uzimanje samo jednog tkivnog uzorka. Za razliku od većine autora koji provode koaksijalnu tehniku biopsije, mi smo bioptirali isključivo rezajućim iglama s automatskim okidanjem. Iako smo koristili igle od 16 i 18 G, koje su deblje ne samo od biopsijskih igala, nego vrlo često i od vodilica koje većina autora koristi u svojim istraživanjima, nismo imali klinički značajnijih krvarenja među našim bolesnicima, a i stopa pneumotoraksa u našoj studiji je bila usporediva s recentnim studijama.

U cilju što veće dijagnostičke točnosti, nerijetko su za vrijeme transtorakalnih biopsija, koje se provode koaksijalnom tehnikom, prisutni citolog i patolog, koji na licu mjesta, preliminarno analiziraju uzorke. U našoj ustanovi nije moguće organizirati prisustvo citologa i/ili patologa tijekom transtorakalne biopsije.

U našoj studiji sve transtorakalne biopsije provedene su pod kontrolom kompjutorske tomografije. Koristili smo multidetektorski CT uređaj (multislice–MSCT). Modaliteti koji se danas standardno koriste za vodstvo perkutanih iglenih biopsija su konvencionalni i spiralni CT uređaji ili CT dijaskopski (fluoroskopski) uređaji. Tijekom posljednjih dvadesetak godina, u istraživanjima, u kojima se autori bave podjednakom problematikom kao i mi, a provode koaksijalnu tehniku biopsije, najčešća radiološka slikovna metoda za vodstvo intervencija bila je kompjutorska tomografija, iako još uvijek ima autora, koji kombiniraju konvencionalno dijaskopsko i CT vodstvo (37). Iako su Katada i sur. još 1993. godine uveli u kliničku praksu CT fluoroskopiju, do danas je objavljeno malo studija u kojima se iglene biopsije plućnih lezija provode pod vodstvom CT dijaskopije (23-25, 27, 76,77). Iako je prikaz slike u stvarnom vremenu (*real-time image display*), kojeg omogućava CT dijaskopski uređaj velika prednost, ovaj modalitet vodstva transtorakalnih biopsija se ne koristi u skladu s očekivanjima. Jedan od mogućih razloga za to je izravno zračenje ruku liječnika tijekom intervencije, što se smatra velikim nedostatkom ovog načina vodstva. Ukoliko se bioptira uz pomoć kirurške pincete ili posebnim držačem za iglu, kako bi se izbjeglo zračenje, nedostaje taktilna povratna informacija koju liječnik dobiva prolaskom kroz različite strukture u toraksu, koja je neophodna za pravilno doziranje sile koja se primjenjuje tijekom biopsije (77). Prema našim saznanjima objavljena je samo jedna studija u kojoj se autori bave problematikom incidencije pneumotoraksa i rizičnih čimbenika vezanih uz nastanak pneumotoraksa, a provode koaksijalnu tehniku biopsije pod vodstvom CT dijaskopije (27). U toj studiji Takao i sur. su između ostalog komparirali svoju stopu pneumotoraksa sa stopom pneumotoraksa autora koji provode biopsije pod kontrolom konvencionalnog ili spiralnog CT-a i došli do zaključka da CT dijaskopsko vodstvo nije dovelo do smanjenja incidencije pneumotoraksa.

Iako je CT-om ili CT dijaskopijom vođena transtorakalna iglena biopsija, bez obzira kojom tehnikom se provodi, nesumljivo metoda izbora u dijagnostici perifernih i paracentalnih, etiološki nerazjašnjenih plućnih lezija, još uvijek nije zaživjela kao rutinska metoda u brojnim medicinskim centrima diljem svijeta pa tako ni u našoj zemlji. Budući da se radi o relativno

jednostavnoj te ekonomski vrlo prihvatljivoj intervenciji, pretpostavlja se da je najvažniji razlog tome strah od mogućih komplikacija. Komplikacije koje se mogu javiti tijekom transtorakalne biopsije su brojne i obično se dijele na «teške i manje teške». Teške komplikacije, kao što su velika intratorakalna krvarenja, tamponada perikarda, torzija plućnog krila, empijem pleure, širenje neoplazme kroz punkcijski kanal, sistemska zračna embolija i letalni ishod su iznimno rijetke (4,32-37,39-45, 53-67). U manje teške komplikacije ubrajamo pneumotoraks i hemoptizu (2-4,14,26,27,29,31-37). Iskustva brojnih autora u proteklih pedesetak godina su pokazala da je pneumotoraks daleko najčešća komplikacija transtorakalne iglene biopsije plućnih lezija. Incidencija pneumotoraksa u toku transtorakalne iglene biopsije je različita prema različitim istraživanjima i kreće se od 8 do 64 % (3,36,37), 8-69% (35), 5-61% (39), 8-61% (31, 36), 19-60% (45), 10-40% (46), 17,9-54,3% (47). Postotak bolesnika kod kojih je postojala potreba za inzercijom torakalnog drena je također različit prema različitim izvješćima i varira od 10,4-17,4% (31), 0- 15% (36,37), 2-15% (46), 3,3-15% (47). Iz navedenih podataka vidljivo je da je unatoč stalnom unaprijeđenju tehnika transtorakalne biopsije, stopa pneumotoraksa i inzercije torakalnog drena još uvijek relativno visoka pa ne čudi da je ta problematika još uvijek vrlo aktualna u svjetskoj medicinskoj literaturi.

Glavni ciljevi naše studije bili su utvrditi sigurnost i pouzdanost naše modificirane tehnike transtorakalne biopsije na način da utvrdimo incidenciju komplikacija te odredimo dijagnostičku sigurnost, specifičnost, osjetljivost te pozitivnu i negativnu prediktivnu vrijednost metode te da dobivene rezultate usporedimo s rezultatima autora koji provode koaksijalnu tehniku.

Daljni ciljevi su bili procijeniti povezanost potencijalnih čimbenika rizika s nastankom pneumotoraksa te također dobivene rezultate usporediti s rezultatima autora koji prakticiraju koaksijalnu tehniku biopsije. Naime, kao i većina autora, smatramo da je prepoznavanje čimbenika rizika iznimno važno, između ostalog zato što nam može ukazati na eventualnu manjkavost tehnike koju primjenjujemo te nas potaknuti da ju mjenjamo, ukoliko je to moguće.

U ovom radu je analizirano sveukupno 226 bolesnika, koji su periodu od siječnja 2008. g. do listopada 2010.g. podvrgnuti CT-om vođenoj transtorakalnoj biopsiji etiološki nerazjašnjene plućne lezije. Od sveukupnog broja bolesnika do pojave pneumotoraksa je došlo u 68 ili 30,1 % bolesnika. Važno je napomenuti da se kod čak 55 ili 80,9% (24,3% od sveukupnog broja) bolesnika radilo o pneumotoraksu širine od 1 do 20 mm. Kod 11 bolesnika ili 16,2%

(4,9% od sveukupnog broja) širina pneumotoraksa je bila u rasponu od 21 do 40 mm, a samo kod 2 ili 2,9 % (0,9% od sveukupnog broja) bolesnika smo imali pneumotoraks širi od 40 mm. Jedina indikacija za uvođenje torakalnog drena u slučaju pneumotoraksa nakon transtorakalne biopsije je respiratorna insuficijencija. Budući da ni kod jednog bolesnika nije došlo do razvoja respiratorne insuficijencije, razumljivo je da ni kod jednog bolesnika naše studije nije plasiran torakalni dren. Svi bolesnici s pneumotoraksom širine 20 mm i manjim su otpušteni iz bolnice unutar 24 sata od biopsije. Od onih koji su imali pneumotoraks širine od 21 do 40 mm zadržano je u bolnici sedam bolesnika, iz predostrožnosti zbog toga što se radilo ili o starijom bolesnicima ili o bolesnicima čije je mjesto boravka slabije prometno povezanim s većim centrima. U bolnici su zadržani te konzervativno tretirani bolesnici s pneumotoraksom širine iznad 40 mm, koji su imali blaže respiratorne simptome. Hospitalizacija kod svih devet bolesnika nije trajala duže od 7 dana. Od ostalih mogućih komplikacija imali smo još samo manja krvarenja u punkcijski kanal, bez hemoptize i to samo kod 8 % bolesnika.

Klein i sur. (29) koji su u retrospektivnoj studiji analizirali 122 bolesnika, podvrgnutih CT-om vođenoj koaksijalnoj tehnici transtorakalne biopsije s automatskom rezajućom iglom, debljine od 20 G, izvještavaju o stopi pneumotoraksa od 54% i stopi inzercije torakalnog drena od 11%. Cox i sur. (39) su proveli istraživanje na 346 bolesnika, podvrgnutih aspiracijskoj iglenoj biopsiji koaksijalnom tehnikom. Koristili su vodilice od 19 G i igle za aspiracijsku biopsiju debljine od 22 G. Pod vodstvom CT-a bioptrirali su 331 bolesnika, a pod kontrolom konvencionalnog dijaskopskog uređaja preostala 24 bolesnika. Do pneumotoraksa je došlo kod 42,0% njihovih bolesnika, s tim da je kod čak 17,4% bolesnika bilo potrebno uvođenje torakalnog drena. Ko i sur. (33) koji su u 159 bolesnika proveli 160 CT-om vođenih aspiracijskih biopsija su također koristili koaksijalni sistem, koji se sastojao od vodilice debljine od 19 G i aspiracijske igle debljine od 22 G. Tijekom biopsije kod 39% bolesnika njihove studije je došlo do pneumotoraksa, a kod 5% bolesnika je bilo neophodno uvođenje torakalnog drena, zbog respiratorne insuficijencije uzrokovane velikim pneumotoraksom. Takao i sur (27) koji su analizirali 1098 bolesnika podvrgnutih transtorakalnoj koaksijalnoj biopsiji, koristeći vodilice debljine od 19 G i automatske rezajuće igle debljine od 20 G, izvjestili su o pneumotoraksu kod 42,3% bolesnika (464/1098) te o potrebi inzercije torakalnog drena kod 5% od sveukupnog broja bolesnika. Sve biopsije su proveli pod vodstvom CT dijaskopije. Kazerooni i sur. (78) su imali stopu pneumotoraksa od 44,6% (54 od 121

bolesnika), a inzercije torakalnog drena od 14,9% (18 od 121 bolesnika). Koristili su stabilizatore igala od 19 G i igle za aspiracijsku biopsiju od 20 i 22 G. Stopa pneumotoraksa u studiji Lucidarme i sur. (79), koji su koristili istu debljinu igala, je bila 34% (31 od 89 bolesnika). Kod 3% njihovih bolesnika s pneumotoraksom je bila neophodna inzercija torakalnog drena. Geraghty i sur.(37) koji su na 846 bolesnika provodili koaksijalnu CT-om vođenu biopsiju, koristeći aspiracijske i rezajuće igle uz pomoć vodilica debljine od 18 i 19G, su imali pneumotoraks u 226 bolesnika ili 27%, a potrebu za plasmanom drena u 74 bolesnika ili 8,7% od sveukupnog broja bolesnika. Od 324 bolesnika kod kojih su koristili rezajuće igle debljine od 18 G pneumotoraks se javio u 124 ili 38% bolesnika. Kod preostalih 522 bolesnika koji su podvrgnuti aspiracijskoj biopsiji, iglom od 19 G, stopa pneumotoraksa je bila 23% (121 bolesnik). Najmanju stopu pneumotoraksa i inzercije torakalnog drena su imali Yeow i sur. (34), 23% i 1%. Proveli su istraživanje na 660 bolesnika, a provodili su CT-om vođenu rezajuću biopsiju, koaksijalnom tehnikom, koristeći igle debljine od 16 do 20 G. Laurent i sur.(36) su također koristili koaksijalnu tehniku transtorakalne biopsije, koristeći aspiracijske i rezajuće igle, debljine od 19,5, 20 i 22 G, kod 307 bolesnika. Oni navode stopu pneumotoraksa od 19,9%, a inzercije torakalnog drena od 2 %. Međutim mi smatramo da podatak o stopi pneumotoraksa kojeg navode nije vjerodostojan, budući da smo mi i svi gore navedeni autori u cilju detekcije eventualnih komplikacija nakon biopsije skenirali čitav toraks, a oni su kontrolu provodili s jedan do pet CT presjeka. Razumljivo je da takva kontrola nije dostatna za vizualizaciju malog pneumotoraksa.

U komparaciji sa stopama pneumotoraksa većine gore navedenih autora, stopa pneumotoraksa u našoj studiji je manja, unatoč korištenju debljih biopsijskih igala. Ono što je interesantno, a suprotno je stajalištu da debljina igala utječe na incidenciju pneumotoraksa, je da su manju stopu pneumotoraksa od naše i preostalih navedenih autora, imali upravo oni autori koji su u svojim istraživanjima koristili igle jednake debljine kao što su bile naše (ovdje smo iz gore navedenih razloga isključili iz komparacije istraživanje koje su proveli Laurent i sur.).

Ono po čemu se naša studija razlikuje od svih ostalih je nulta stopa inzercije torakalnog drena, što je velika prednost, budući da je poznato da pneumotoraks ne predstavlja veliki klinički problem ukoliko ne zahtjeva inzerciju torakalnog drena. Jedno od mogućih objašnjenja za «nultu» stopu inzercije torakalnog drena u našem istraživanju je prosječno kraće trajanje

intervencije u odnosu na trajanje intervencije kod autora koji provode koaksijalnu tehniku, što rezultira manjim oštećenjem parenhima pluća, a samim tim i manjom veličinom pneumotoraksa.

Čimbenike rizika, koji se dovode u vezu s nastankom pneumotoraksa u toku CT-om vođene perkutane transtorakalne iglene biopsije, smo podjelili u tri grupe. U prvu grupu su uključeni čimbenici vezani uz bolesnike, kao što su dob i spol, prisustvo, odnosno emfizema u plućnom režnju, u kojem je lezija podvrgnuta biopsiji te položaj bolesnika u toku biopsije. U drugu grupu su uključeni čimbenici vezani za plućnu leziju, kao što su lokalizacija, veličina i dubina lezije te eventualne kavitacije u leziji. U treću grupu su uključeni čimbenici koji su vezani za način izvođenja biopsije, kao što su trajanje intervencije i kut pod kojim igla penetrira pleuru tijekom biopsije. U komparaciji s dosad publiciranim istraživanjima naše istraživanje je sveobuhvatnije, budući da je u jednoj studiji uključen veći broj čimbenika, koji se dovode u vezu s nastankom pneumotoraksa u toku transtorakalne iglene biopsije.

U svim dosad objavljenim istraživanjima CT-om vođene transtorakalne biopsije provode dva ili više radiologa pa se redovito kao jedan od čimbenika rizika navodi iskustvo radiologa. Iz našeg istraživanja taj čimbenik rizika je isključen budući da je sve perkutane transtorakalne biopsije izvršio samo jedan radiolog s desetgodišnjim iskustvom. Kao što je već rečeno, u nekim studijama debljina igle je također komparirana s incidencijom pneumotoraksa. Mi smo iz naše studije isključili i ovaj potencijalni čimbenik rizika, zato što smo igle debljine od 16 G koristili isključivo za biopsiju lezija koje su u neposrednom kontaktu s površinom pleure, što samo po sebi podrazumjeva manju stopu pneumotoraksa.

Prvi potencijalni čimbenik rizika za nastanak pneumotoraksa tijekom transtorakalne biopsije kojeg smo istražili je bila životna dob bolesnika. Prosječna životna dob bolesnika u našoj studiji bila je  $67, 1 \pm 11,1$  godina, s tim da je najmlađi bolesnik imao 25, a najstariji 88 godina. U cilju procjene međuovisnosti životne dobi bolesnika i pojavnosti pneumotoraksa odredili smo prosječnu životnu dob bolesnika s pneumotoraksom ( $66,82 \pm 10,94$  g.) i onih bez ( $67,47 \pm 11,48$  g.) te statističkom obradom dokazali da minimalna razlika srednje životne dobi u te dvije podskupine bolesnika nije značajna ( $p=0,685$ ). Do jednakog zaključka su došle dvije grupe autora, koje su provodile jednaka istraživanja, a koristile koaksijalnu tehniku biopsije. Rezultati Takao i sur.(27) su bili najbližiji našima. Naime, u njihovoj studiji distribucija bolesnika s obzirom na dob je bila podjednaka kao i u našoj studiji, kao i srednja životna dob

bolesnika s pneumotoraksom ( $69,7 \pm 8,4$  g.) i onih bez pneumotoraksa ( $67,5 \pm 10,8$  g.). Statističkom analizom su dokazali da razlika u dobi bolesnika sa i bez pneumotoraksa nije značajna ( $p < 0,17$ ). Slične rezultate imali su i Laurent i sur. (36). U svom istraživanju uočili su također malu razliku u životnoj dobi bolesnika sa i bez pneumotoraksa, koja nije bila statistički značajna ( $64,7 \pm 10,9$ ;  $62,1 \pm 12,1$ ;  $p = 2$ ).

Yeow i sur.(34) su univarijantnom analizom dokazali da je dob bolesnika značajan rizični faktor za nastanak pneumotoraksa ( $p = 0,003$ ), dok su multiplom logističkom regresijskom analizom dokazali suprotno.

Među nama dostupnim recentnim studijama, jedino Geraghty i sur.(37) su u svom istraživanju na 846 bolesnika podvrgnutih koaksijalnoj transtorakalnoj biopsiji dokazali da postoji statistički značajna pozitivna korelacija incidencije pneumotoraksa i dobi, odnosno da je incidencija pneumotoraksa to veća što su bolesnici stariji.

Slijedeća varijabla čiju povezanost s nastankom pneumotoraksa smo istražili je spol bolesnika. U našoj studiji je bilo gotovo dvostruko više bolesnika muškog spola, 150 od ukupno 226 bolesnika. Budući da je najčešća dijagnoza među našim bolesnicima bila primarni karcinom pluća, iz toga ujedno možemo zaključiti i da muškarci češće oboljevaju od karcinoma pluća nego žene. Iako je razlika u frekvenciji pneumotoraksa među pripadnicima različitog spola u našoj studiji postojala, statističkom analizom smo dokazali da se ne radi o značajnoj razlici ( $p = 0,265$ ), temeljem čega smo zaključili da spol bolesnika nije rizični faktor za nastanak pneumotoraksa. Od autora koji provode koaksijalnu tehniku transtorakalne biopsije do jednakih rezultata došli su Geraghty i sur.( $p = 0,09$ ) i Laurent i sur. ( $p = 2$ ) (36,37). Takao i sur. (27) u svojoj studiji također nisu utvrdili povezanost spola bolesnika s incidencijom pneumotoraksa ( $p = 0,32$ ), međutim dokazali su da je spol bolesnika značajan čimbenik rizika za nastanak respiratorne insuficijencije nakon postbiopsijskog pneumotoraksa, zbog koje je bilo neophodno uvođenje torakalnog drena ( $p < 0,003$ ). Naime, potreba za uvođenjem torakalnog drena u njihovom istraživanju je bila značajno češća među bolesnicima muškog spola.

U cilju ispitivanja korelacije emfizema pluća s incidencijom pneumotoraksa, kod svakog bolesnika naše studije prisustvo emfizema u plućnom režnju, u kojem je lokalizirana lezija podvrgnuta biopsiji, detektirano je CT-om toraksa (presjecima debljine od 1 do 3 mm), koji prethodi svakoj transtorakalnoj biopsiji. Na isti način su detektirali emfizem i drugi autori, koji



su se u svojim istraživanjima bavili ovom problematikom. Uvidom u literaturu vidimo da ozbiljnije kronične opstruktivne bolesti pluća, uključivši emfizem, većina autora smatra relativnom kontraindikacijom za transtorakalnu biopsiju plućnih lezija, smatrajući da povećavaju rizik od komplikacija, napose pneumotoraksa. Međutim, rezultati našeg istraživanja pokazali su da incidencija pneumotoraksa nije češća među bolesnicima kod kojih je utvrđen emfizem pluća, odnosno da ne postoji statistički značajna povezanost emfizema s pojavnošću pneumotoraksa ( $p=0,90$ ). Rezultati autora sličnih studija, koji provode koaksijalnu tehniku transtorakalne biopsije su kontradiktorni. Do zaključka jednakog našem, temeljem svojih istraživanja, došli su Yeow i sur. ( $p=0,007$ ) i Laurent i sur. ( $p=2$ ) (34,36). Ko i sur. (33) kao i Hiraki i sur. (27) također nisu našli povezanost pneumotoraksa s emfizemom, međutim u njihovim istraživanjima je stopa inzercije torakalnog drena u bolesnika s emfizemom bila značajno veća, u odnosu na bolesnike bez emfizema ( $p<0,05$ ). Naprotiv, Cox i sur. (39) izvještavaju o značajno većoj incidenciji pneumotoraksa u bolesnika kod kojih je CT-om evidentiran emfizem u plućnom režnju, u kojem je ciljna lezija ( $p<0,01$ ). Isto tako, u bolesnika s emfizemom, u kojih je transtorakalna biopsija komplicirana pneumotoraksom, uočena je značajno češća potreba za inzercijom torakalnog drena ( $p<0,01$ ).

Daljnji cilj našeg istraživanja bio je procijeniti utjecaj položaja bolesnika na pojavnost pneumotoraksa tijekom transtorakalne biopsije. Položaj bolesnika tijekom biopsije najčešće ovisi o lokalizaciji ciljne lezije, budući da dobrim pozicioniranjem bolesnika želimo osigurati najbliži i najsigurniji put do plućne lezije. Biopsije se planiraju tako da se izbjegnju veće krvne žile i bronhi te ukoliko je moguće, emfizematozne bule i interlobarne fisure, a da je pritom razmak između pleure i lezije što je moguće manji. Bolesnik tijekom biopsije može biti u položaju pronacije, supinacije, u lateralnom ili kosom položaju. Kad je lezija podjednako udaljena od prednjeg i stražnjeg torakalnog zida mi preferiramo položaj pronacije, u kojem bolesnik s manje stresa podnese intervenciju, budući da ne vidi što se oko njega dešava. Ukoliko bolesnik nije u mogućnosti biti u položaju koji nama omogućava najkraći put do plućne lezije, namješamo ga u onaj položaj koji može tolerirati te isplaniramo alternativni pristup leziji, koji je u određenim okolnostima najsigurniji.

Najveći broj naših bolesnika (128 ili 56,6%) je tijekom biopsije bio u položaju pronacije, a najmanje ih je bilo (10 ili 4,4%) u lateralnom položaju. U našem istraživanju razlika u stopi pneumotoraksa između bolesnika koji su tijekom biopsije bili u različitim položajima je

postojala, međutim nije na razini statističke značajnosti ( $p = 0,186$ ), iz čega možemo zaključiti da položaj bolesnika tijekom biopsije nije povezan s nastankom pneumotoraksa. Rezultati sličnih istraživanja autora koji primjenjuju koaksijalnu tehniku transtorakalne biopsije su i u ovom slučaju kontradiktorni. Hiraki i sur. (27) su istraživali povezanost stope pneumotoraksa samo s položajem pronacije i supinacije. Lateralni položaj su isključili iz analize budući da su u tom položaju tijekom biopsije imali samo četvero bolesnika. Temeljem svog istraživanja došli su do zaključka da razlika u incidenciji pneumotoraksa između bolesnika, koji su tijekom biopsije bili u različitom položaju, nije statistički značajna ( $p=0,31$ ). Međutim, među njihovim bolesnicima s pneumotoraksom, potreba za inzercijom torakalnog drena je značajno veća kod onih koji su tijekom biopsije bili u supinaciji ( $p<0,003$ ). Potpuno oprečan rezultat dobili su Ko i sur. (33). Oni su na osnovu svojeg istraživanja zaključili da lateralni položaj bolesnika tijekom biopsije značajno korelira s većom stopom pneumotoraksa ( $p<0,02$ ), ali ne i s potrebom za plasmanom torakalnog drena. Objasnili su to povećanom respiratornom pomičnošću prednjeg i stražnjeg torakalnog zida tijekom respiracije dok je bolesnik u lateralnom položaju. Miller i sur. (40) su pak dokazali veću incidenciju pneumotoraksa kod anteriornog pristupa leziji, kod bolesnika u položaju supinacije.

Zbog uvjerenja da položaj bolesnika tijekom biopsije utječe na stopu pneumotoraksa Kinoshita i sur. (80) su razvili novu tehniku CT-om vođene transtorakalne biopsije, tzv *site-down positioning technique*. Ova tehnika zahtjeva posebno konstruiran CT ležaj, budući da se iglom u toraks bolesnika ulazi s donje strane stola. Autori su u svom preliminarnom istraživanju komparirali stopu pneumotoraksa u grupi bolesnika koji su bioptirani standardnom tehnikom, sa stopom pneumotoraksa u bolesnika koji su bioptirani *site-down positioning* tehnikom. Rezultati istraživanja ukazuju na značajno manju stopu pneumotoraksa, ali i inzercije torakalnog drena u grupi bolesnika koji su bioptirani novom tehnikom (stopa pneumotoraksa 12% u odnosu na 41,6% kod standardne tehnike; stopa inzercije torakalnog drena 2,7% u odnosu na 18,0% kod standardne tehnike). Autori vjeruju da za to postoji nekoliko razloga. Prvi razlog bio bi relativna hipoventilacija pritisnutog parenhima pluća koji je bliže stolu, što između ostalog rezultira i smanjenjem udaljenosti između pleure i ciljne lezije. Drugi razlog mogao bi biti smanjena respiratorna pomičnost rebara, koja su pritisnuta o podlogu pa samim tim i smanjena pomičnost vrška igle unutar plućnog parenhima. Smatraju također da je u hipoventiliranom parenhimu pluća igla stabilnija te da se nakon uklanjanja igle punkcijski

kanal zbog gravitacije brže zatvara, čime se spriječava istjecanje zraka, odnosno nastanak ili povećanje pneumotoraksa. S obzirom da je osim niže stope pneumotoraksa kod *site-down positioning* tehnike dijagnostička točnost podjednako visoka kao i kod standardne tehnike, autori vjeruju da je ova tehnika vrlo prikladna i preporučljiva no zahtjeva dodatna istraživanja, kako bi se poboljšala potrebna oprema, poglavito nosač vodilice igle.

Na osnovu gore navedenog vidimo da je uvrježeno mišljenje da povećana respiratorna pomičnost povećava rizik od pneumotoraksa, što sugerira veću incidenciju pneumotoraksa kod biopsije lezija lokaliziranih u donjim plućnim režnjevima. Stoga je idući cilj našeg istraživanja bio korelirati incidenciju pneumotoraksa s lokalizacijom ciljne lezije. Suprotno očekivanju, rezultati naše analize međuovisnosti incidencije pneumotoraksa i lokalizacije biopsirane lezije pokazuju da lokalizacija lezije ne predstavlja faktor rizika za nastanak pneumotoraksa ( $p=0,641$ ). Slična istraživanja provodilo je i nekoliko autora koji prakticiraju koaksijalnu tehniku transtorakalne biopsije, iako su bolesnike s obzirom na lokalizaciju lezije podjelili na različite načine. Primjerice, Ko i sur.(33) su bolesnike podjelili u tri grupe. U prvu grupu su uključili bolesnike s apikalnim lezijama, a to su one koje su u kontaktu s apikalnom pleurom ili na udaljenosti ne većoj od četiri centimetra od apikalne pleure. Drugoj grupi bolesnika, s donjom lokalizacijom lezije, pripadaju svi oni kod kojih je lezija lokalizirana u srednjem režnju, linguli ili donjim režnjevima pluća, dok su u treću grupu bolesnika, s gornjom lokalizacijom lezije, uključili preostale bolesnike. Uspoređujući stopu pneumotoraksa među bolesnicima u navedene tri grupe došli su do zaključka da incidencija pneumotoraksa nije povezana s lokalizacijom lezije. Podjela bolesnika prema lokalizaciji koju su proveli Cox i sur.(39) i Yeow i sur (34) podrazumjeva grupu bolesnika s lezijom u gornjem, potom srednjem i u donjem plućnom režnju. Analizom razlika u incidenciji pneumotoraksa i oni su dokazali da pojavnost pneumotoraksa ne ovisi o lokalizaciji lezije. U sličnom istraživanju Takao i sur. (27) su bolesnike podjelili u samo dvije grupe. U prvu grupu su uključeni bolesnici s lezijama lokaliziranim u srednjem ili gornjim plućnim režnjevima, a u drugu grupu oni kod kojih se lezija nalazi u jednom od donjih plućnih režnjeva. Analizirajući razlike u učestalosti pneumotoraksa između navedene dvije grupe bolesnika zaključili su da je stopa pneumotoraksa i inzercije torakalnog drena značajno veća kod bolesnika s ciljnom lezijom u donjim plućnim režnjevima ( $p<0,001$ ;  $p<0,007$ ).

Daljnja varijabla povezana s lezijom, koju smo korelirali s nastankom pneumotoraksa je bila kavitacija u leziji. Među našim bolesnicima samo 28 (12,4%) je bilo onih kod kojih je lezija bila kavitirana. Razlika u incidenciji pneumotoraksa između bolesnika s kavitiranom lezijom i lezijom bez kavitacije nije statistički značajna ( $p = 0,684$ ), iz čega proizlazi zaključak da kavitacija u leziji nije rizični faktor za nastanak pneumotoraksa tijekom transtorakalne biopsije. Do jednakih rezultata temeljem svojih istraživanja došli su Yeow i sur.(34) te Laurent i sur.(36).

Poseban interes u ovom radu imali smo za istraživanje međuovisnosti veličine biopsirane lezije i incidencije pneumotoraksa. Transtorakalna biopsija manjih plućnih lezija je najčešće praćena brojnim teškoćama. Vrlo često je pristup manjoj leziji otežan, ukoliko se ista disanjem i mjenjanjem položaja bolesnika ne može odmaknuti od rebra. Poteškoće su to veće što je suradnja bolesnika slabija. Dobra suradnja bolesnika podrazumjeva strogo mirovanje tijekom intervencije i što je još važnije, podjednako dubok inspirij prije svake manipulacije s iglom. Podjednakom dubinom udaha respiratorna pomičnost lezije je podjednaka pa tako i njezina udaljenost od markera na koži, kojim smo označili planirano mjesto za ulazak igle u toraks. U slučaju slabije suradnje bolesnika, zbog različite dubine udaha, a samim tim i različite respiratorne pomičnosti plućne lezije, mjenja se njezin odnos spram kožnog markera, zbog čega je često potrebno mnogostruko preusmjeravanje igle, a nerjetko i promjena mjesta punkcije na koži pa čak i promjena položaja bolesnika. Mnogostrukim preusmjeravanjem biopsijske igle povećava se razderotina na pleuri, na mjestu penetracije, a isto tako dolazi i do jače ijtrogene lezije parenhima pluća, što zasigurno doprinosi nastanku pneumotoraksa. Pored gore navedenog, zbog poteškoća vezanih uz biopsiju malih lezija produžuje se i trajanje intervencije, koje se također smatra faktorom rizika za nastanak pneumotoraksa.

Veličina plućnih lezija koje smatramo pogodnim za biopsiju u našoj ustanovi je određena vrstom igala koje su nam dostupne. Naime, na raspolaganju imamo rezajuće igle s mehanizmom za automatsko okidanje, debljine od 16 i 18 G. Obje igle na završetku stileta imaju utor za tkivni cilindar, duljine od 20 mm, kojeg radi boljeg razumjevanja nazivamo rezač igle. Upravo duljinom rezača je zadana veličina lezije koja je pogodna za biopsiju, budući da je preporučljivo da prije samog okidanja, odnosno rezanja tkivnog cilindra, čitav rezač bude unutar ciljane lezije. U protivnom, povećava se rizik od komplikacija, poglavito onih težih, kao što je sistemska zračna embolija, koja nerjetko ima letalni ishod (42,53-60). Ako uzmemo u

obzir da prije izbacivanja rezača igla mora biti dobro «usidrena» u leziji, na dubini od najmanje 5 mm, optimalna veličina plućne lezije pogodne za biopsiju iglama s kojima mi raspoložemo bila bi oko 25 mm. U našoj studiji smo kod 16 bolesnika biopsirali lezije manje od 25 mm te kod 15 bolesnika lezije manje od 20 mm. Radilo se o bolesnicima kod kojih je torakopulmonalni tim naše bolnice (koji uključuje radiologe, pulmologe i torakalne kirurge) procijenio da bi kirurška biopsija, kao jedina preostala alternativna metoda, za njih bila daleko veći rizik, nego što je to CT-om vođena transtorakalna biopsija.

Promjer najmanje lezije podvrgnute biopsiji u našem istraživanju iznosio je 15 mm, a najveće 170 mm. Medijan veličine lezija je bio 41,7 mm, a interkvartilni raspon 31,0-56,2 mm.. Analizirajući povezanost veličine lezije s nastankom pneumotoraksa tijekom transtorakalne biopsije, uočili smo da postoji značajna razlika u incidenciji pneumotoraksa među bolesnicima s različitom veličinom lezije ( $p < 0,001$ ). Kao što smo i očekivali, stopa pneumotoraksa je to veća, što je lezija manja. Nadalje, u grupi od 106 bolesnika s lezijom promjera manjeg od 40 mm, bila je dvostruko veća incidencija pneumotoraksa (46 od 106 bolesnika), u odnosu na one s lezijom većom od 40 mm (22 od 220 bolesnika).

Veliki interes za ispitivanje povezanosti veličine lezije uočen je i među autorima, koji provode koaksijalnu tehniku transtorakalne biopsije. U svojem istraživanju Yeow i sur. (33) su također dokazali povezanost veličine lezije s pneumotoraksom ( $p < 0,001$ ). Oni su zapazili da je stopa pneumotoraksa jedanaest puta veća u bolesnika s lezijama manjim od 20 mm, u odnosu na bolesnike s lezijama većim od 40 mm. Cox i sur (39) su također dokazali da je kod manjih lezija pneumotoraks češći. U njihovoj studiji za lezije promjera 20 mm ili manje stopa pneumotoraksa je iznosila 58,5% (72 od 123), a za one veće od 20 mm 30,9% (72 od 233 bolesnika). Do jednakog rezultata došli su Laurent i sur. (36) te Takao i sur. (27), koji su također dokazali da je veličina lezija u snažnoj negativnoj korelaciji s incidencijom pneumotoraksa ( $p = 0,006$  i  $p = 0,004$ ).

Potpuno neočekivano Ko i sur. (33) i Geraghty i sur.(37) su rezultatima svojih istraživanja demantirali povezanosti stope pneumotoraksa s veličinom lezije.

Veliki interes u ovom istraživanju imali smo i za povezanost dubine lezije sa stopom pneumotoraksa. Dubina lezije, izražena u milimetrima, je zadana putanjom igle tijekom biopsije, a definirana je udaljenošću točaka u kojima igla penetrira pleuru i rub lezije. Dubinu

lezije mjerili smo na aksijalnom CT presjeku ili uz pomoć multiplanarnih rekonstrukcija, ovisno o tome da li je igla bila u transverzalnoj ravnini ili je imala kosu putanju. Lezije kod bolesnika podvrgnutih transtorakalnoj biopsiji su bile na različitim udaljenostima od pleure, u rasponu od nule do 77 mm. Medijan dubina lezija u našem istraživanju je bio 14,6 mm, a interkvartilni raspon 1,3 do 42,1 mm. Nulta udaljenost podrazumjeva direktan kontakt lezije s površinom pleure. S ciljem procjene utjecaja dubine lezije na nastanak pneumotoraksa, u analizu smo najprije uključili sve bolesnike naše studije i dokazali da stopa pneumotoraksa značajno raste s većom dubinom lezije ( $p < 0,001$ ). Nadalje, uočili smo veliku razliku u stopi pneumotoraksa u bolesnika s nultom dubinom lezije i svih preostalih. Naime, pneumotoraks se češće javljao kod bolesnika u kojih je lezija bila odvojena od pleure. Statističkom analizom smo dokazali da se radi o značajnoj razlici ( $p < 0,001$ ). Da bi bili potpuno sigurni da stopa pneumotoraksa doista raste s većom dubinom lezije, iz slijedeće analize smo isključili bolesnike kod kojih je lezija u kontaktu s pleurom, a kod preostalih bolesnika ispitali razliku u incidenciji pneumotoraksa. I u ovom slučaju koristili smo se neparametrijskim Mann - Whitneyevim testom te temeljem dobivenih rezultata ponovno zaključili da je stopa pneumotoraksa to veća što je lezija na većoj udaljenosti od pleure ( $z=2,919$ ;  $p < 0,004$ ). Ovakav rezultat smo očekivali, budući da kod dubljih lezija biopsijskom iglom duljim putom probijamo tkivo pluća, što rezultira većim oštećenjem parenhima, čime se rizik za nastanak pneumotoraksa povećava. Jednako tako biopsija dubljih lezija je tehnički zahtjevnija i vrlo često zahtijeva repositioniranje igle, kojom dodatno lediramo parenhim. S obzirom da biopsije dubljih lezija duže traju, razderotina na pleuri nastala na mjestu penetracije se zbog pomicanja igle tijekom disanja dodatno povećava, što također povećava rizik od pneumotoraksa.

Od autora koji su provodili slična istraživanja, a prakticiraju koaksijalnu tehniku biopsije do jednakog rezultata su došli Laurent i sur (36) i Takao i sur.(27). Yeow i sur (34) su ustanovili veću stopu pneumotoraksa kod lezija udaljenih od pleure, u odnosu na lezije u kontaktu s pleurom, ali nisu utvrdili porast incidencije pneumotoraksa s uvećanjem distance između pleure i plućne lezije. Suprotno našim iskustvima i iskustvima većine autora, koji se bave ovom problematikom, oni navode sedmorostruko veći rizik od pneumotoraksa za biopsije subpleuralnih lezija, lokaliziranih na dubini od 1 do 20 mm. S dubinom lezije većom od 20 mm rizik od pneumotoraksa u njihovoj studiji opada. Ovakav rezultat objasnili su poteškoćama kod biopsije malih lezija, koje su subpleuralne lokalizacije, odnosno udaljene od pleure manje

od 20 mm. Cox i sur.(39) su na osnovu svojeg istraživanja došli do zaključka da kod svih lezija koje nisu u kontaktu s pleurom, bez obzira na kojoj su udaljenosti od nje, stopa pneumotoraksa raste za 50 %, u odnosu na lezije koje tjesno prijanjaju uz pleuru. Međutim, nakon što su iz analize isključili bolesnike s lezijom koja prijanja uz pleuru, dokazali su da u njihovom istraživanju stopa pneumotoraksa nije u korelaciji s povećanjem distance između pleure i lezije. Iduća varijabla čiju povezanost s nastankom pneumotoraksa smo istražili je trajanje transtorakalne biopsije. Trajanje intervencije podrazumjeva vremensko razdoblje u kojem igla boravi unutar pluća, a računa se od trenutka penetracije pleure biopsijskom iglom do trenutka vađanja igle iz toraksa. Ako uzmemo u obzir da se relativno oštar vršak igle, prije nego što se «usidri» u leziji, zbog respiratorne pokretljivosti toraksa slobodno pokreće u plućima, očekivano je da će se dužim trajanjem intervencije ijatrogeno oštećenje parenhima pluća povećati, čime se povećava rizik od pneumotoraksa, ali i od ostalih komplikacija, prvenstveno krvarenja i sistemske zračne embolije. Isto tako, kao što je već i prije rečeno, očekivano je da će se pukotina na pleuri nastala na mjestu penetracije iglom, zbog pomicanja igle tijekom disanja dužim trajanjem intervencije proširiti, što također povećava rizik od komplikacija, prvenstveno pneumotoraksa.

U našem istraživanju su sve intervencije obavljene u intervalu od pet sekundi do 16,25 minuta. Medijan dužine trajanja intervencije je iznosio 2,6 minuta, a interkvartilni raspon od 1,5 do 5,6 minuta. Statističkom analizom smo utvrdili da postoji snažna pozitivna korelacija između incidencije pneumotoraksa i dužine trajanja transtorakalne biopsije, što znači da je pneumotoraks češći kada biopsije duže traju ( $p < 0,001$ ).

Prema našim saznanjima odnos stope pneumotoraksa i dužine trajanja biopsije istraživale su samo dvije grupe autora, koje provode koaksijalnu tehniku transtorakalne biopsije (33,36). Najveća razlika između tehnike biopsije koju mi provodimo i koaksijalne tehnike transtorakalne biopsije je upravo u dužini trajanja. Co i sur (33) su transtorakalne biopsije u svojoj studiji obavili u intervalu od 12 do 66 minuta, s prosječnim vremenom trajanja biopsije od  $29 \pm 11$  minuta. Vidimo da se radi o višestruko dužem trajanju intervencija, nego što je slučaj u našem istraživanju. Razlog dugog trajanja intervencije u njihovoj studiji je slijedeći, naime nakon uvođenja vodilice u leziju najprije uvode tanku iglu za aspiraciju i tada telefonom pozovu citotehnologa. Navode da je prosječno čekanje citotehnologa četiri minute, a da njegov preliminarni pregled materijala traje prosječno dvije minute. Ukoliko citolog zaključi da je

materijal reprezentativan za analizu, nastavljaju s biopsijom, uvodeći rezajuću iglu u leziju. U međuvremenu pozovu telefonom patologa. Navode da je prosječno čekanje patologa također četiri minute. Ukoliko patolog nakon pregleda materijala utvrdi da je uzorak primjeren, intervencija se završava, a u protivnom se postupak ponavlja. Potpuno su neočekivani i teoretski neobjašnjivi njihovi rezultati proizašli iz analize povezanosti stope pneumotoraksa s dužinom trajanja intervencije. Naime, ustanovili su da nema značajne povezanosti niti stope pneumotoraksa, niti stope inzercije torakalnog drena s dužinom trajanja intervencije ( $p=0,81$ ;  $p=0,56$ ). Štoviše, došli su do zaključka da je stopa pneumotoraksa za vrijeme intervencije duže od 50 minuta manja u odnosu na stopu pneumotoraksa u preostalim podskupinama. Naime, bolesnike su prema dužini trajanja intervencije podjeli u pet kategorija i došli do sljedećih rezultata: u grupi bolesnika s dužinom trajanja intervencije manjom od 20 minuta stopa pneumotoraksa je bila 42%, a u onih s dužinom trajanja intervencije od 20 do 29 minuta 33%, nadalje među bolesnicima kod kojih je biopsija trajala 30 do 39 minuta stopa pneumotoraksa je iznosila 46%, u onih s dužinom trajanja intervencije od 40 do 49 minuta 44%, a u onih s trajanjem intervencije dužim od 50 minuta 30%.

Laurent i sur. (36) izvještavaju samo o prosječnom vremenu trajanja transtorakalnih biopsija u njihovoj studiji, koje je još duže nego u istraživanju Co i sur.(33) i iznosi  $41 \pm 11$  minuta. Ispitujući povezanost stope pneumotoraksa s dužinom trajanja intervencije i oni su došli do zaključka suprotnog našem, ustvrdivši da pojavnost pneumotoraksa tijekom transtorakalne biopsije ne ovisi o dužini njezina trajanja.

U daljnim istraživanjima cilj nam je bio utvrditi da li postoji interakcija između pojedinih varijabli koje se povezuju s nastankom pneumotoraksa. Koristeći Pearsonov koeficijent korelacije ispitali smo povezanost dužine trajanja intervencije s veličinom i dubinom plućne lezije te dokazali da postoji interakcija između dubine i veličine plućne lezije tj. što je tumor dublji manje je veličine i obratno ( $r=-0,35$ ,  $p<0,01$ ). Što se tiče trajanja intervencije dokazali smo da značajno pozitivno korelira s dubinom tumora, a negativno s njegovom veličinom, što znači da je trajanje intervencije to duže što je lezija manja i na većoj udaljenosti od površine pleure ( $r=0,420$ ,  $p<0,01$ ;  $r=-0,19$ ,  $p=<0,01$ ). Dobiveni rezultati su potpuno u skladu s našim očekivanjima. Odnose između ovih varijabli analizirali smo i binarnom logističkom regresijskom analizom te dokazali da dužina trajanja intervencije ovisi samo o dubini tumora ( $\text{Beta}=0.40$ ;  $p<0.001$ ), dok veličina tumora nije značajan prediktor trajanja intervencije ( $\text{Beta}=-$



0,050;  $p=0,442$ ). Ispitivanje interakcije čimbenika rizika za nastanak pneumotoraksa proveli su i Yeow i sur.(33) te došli do zaključka jednakog našem.

Neki autori koji provode koaksijalnu tehniku transtorakalne biopsije zagovaraju tezu da manji kut pod kojim igla penetrira pleuru u toku biopsije izduži pleuralnu razderotinu te time potencijalno povećava rizik od pneumotoraksa (27,33). Ko i sur. (33) su ovu tezu potkrjepili svojim rezultatima. Analizirali su korelaciju stope pneumotoraksa s medio-lateralnim igla-pleura kutem i utvrdili da je stopa pneumotoraksa veća ako je kut pod kojim igla penetrira pleuru manji od  $80^\circ$ , a naročito ako je manji od  $50^\circ$ . Hiraki i sur. (27) su također izvjestili o većoj stopi pneumotoraksa ukoliko je medio-lateralni igla-pleura kut manji od  $45^\circ$ . U našem istraživanju, za razliku od ostalih autora, analizirali smo korelaciju stope pneumotoraksa ne samo s medio-lateralnim, nego i s kranio-kaudalnim igla-pleura kutem. Međutim naši rezultati su oprečni s gore navedenim, naime dokazali smo da incidencija pneumotoraksa ne ovisi o kutu pod kojim igla tijekom biopsije penetrira pleuru. Do jednakog rezultata su došli Yeow i sur. (34).

Ako sumiramo sve rezultate našeg istraživanja vidimo da su pojedinačne varijable koje utječu na pojavnost pneumotoraksa bile veličina i dubina lezije te trajanje intervencije. Mogućnost prognoze pneumotoraksa na osnovu svih analiziranih varijabli ispitali smo binarnom logističkom regresijskom analizom u kojoj su prisustvo/nepriusustvo pneumotoraksa bile kriterijske, a sve ostalo prediktorske varijable. Utvrdili smo da varijabla koja je jedina značajno povezana s višom stopom pneumotoraksa je dubina lezije ( $p<0,001$ ).

Binarnu logističku regresijsku analizu proveli su i Laurent i sur.(36). U njihovom istraživanju prisustvo/nepriusustvo pneumotoraksa su bile kriterijske, a dob, spol, emfizem, plućna funkcija, veličina, položaj i dubina lezije te trajanje procedure, vrsta igala i iskustvo radiologa prediktorske varijable. Utvrdili su kao i mi da je dubina lezije jedina varijabla koja je povezana s većom incidencijom pneumotoraksa. Univarijantnim analizama su utvrdili da su od pojedinačnih varijabli veličina, dubina i lokalizacija lezije povezane s nastankom pneumotoraksa.

Iz svega gore navedenog vidimo da komparacija naših rezultata s rezultatima autora koji koriste koaksijalnu tehniku, ali i rezultata njihovih studija međusobno, pokazuje proturječnosti. Razlog tome moglo bi biti razlika u debljini igala, odnosno stabilizatora igala koje koriste, iskustvo interventnog radiologa, različite slikovne radiološke metode za vodstvo biopsija kao i

razlika u indikacijama za transtorakalnu biopsiju, temeljenim na veličini i lokalizaciji plućne lezije.

U dosad objavljenim radovima nismo pronašli niti jedno istraživanje provedeno s ciljem ispitivanja korelacije širine pneumotoraksa nastalog tijekom transtorakalne biopsije s nekim od gore navedenih potencijalnih čimbenika rizika. Mi smo istražili povezanost širine pneumotoraka nastalog tijekom transtorakalne biopsije sa svim gore navedenim čimbenicima rizika. Statističkom analizom nismo dokazali značajnu korelaciju širine pneumotoraksa ni s jednim od njih.

Daljnji cilj našeg istraživanja bio je utvrditi dijagnostički doprinos nekoaksijalne tehnike transtorakalne biopsije, kakvu mi provodimo, uključivši dijagnostičku točnost, specifičnost i senzitivnost te pozitivnu i negativnu prediktivnu vrijednost metode.

Bolesnike smo na osnovu citoloških i/ili patohistoloških nalaza, dobivenih analizom uzoraka pribavljenih transtorakalnom biopsijom, podjelili u dvije grupe: grupu bolesnika s pozitivnim i negativnim nalazom. U grupu bolesnika s pozitivnim nalazom uvršteni su svi oni s dijagnozom primarnog ili sekundarnog malignog tumora. Patohistološki nalaz nakon operativnog zahvata kod bolesnika podvrgnutih operaciji te regresija nalaza na radiološkim kontrolnim pregledima nakon provedene onkološke terapije kod preostalih bolesnika, uzeti su kao potvrda ovih dijagnoza. Bolesnici s potvrđenom dijagnozom uvršteni su u podgrupu točno pozitivnih nalaza (*true-positive*). U našem istraživanju, u toj grupi je bilo 187 bolesnika. Bolesnika s lažno pozitivnim (*false-positive*) nalazom nismo imali.

U grupu bolesnika s negativnim nalazom uvršteni su oni kod kojih citološkom i/ili patohistološkom analizom nismo došli do dijagnoze budući da je uzorak dobiven biopsijom bio neadekvatan, uglavnom zbog nalaza nekroze, bez očuvanih staničnih elemenata i oni kod kojih je dijagnosticiran benigni entitet, primjerice nespecifična upala, tuberkuloza, ožiljak, benigni tumor ili BOOP. Oni bolesnici ove grupe, kod kojih je u zadanom kontrolnom intervalu nalaz regredirao ili bio stacionaran, uvršteni su u podgrupu bolesnika s točno negativnim nalazom (*true-negative*). U ovoj grupi je bilo 29 bolesnika. Kod svih bolesnika kod kojih je uzorak bio neadekvatan, klinički tijek i CT nalaz upućivali su na malignu bolest, što je nakon transtorakalne biopsije potvrđeno otvorenom kirurškom biopsijom. U toj skupini bilo je sveukupno 10 bolesnika i oni su uvršteni u podgrupu s lažno negativnim nalazom (*false-negative*). Na osnovu navedenih podataka utvrdili smo sljedeće: senzitivnost metode 95%,

specifičnost 100%, dijagnostička točnost 96%, pozitivna prediktivna vrijednost 100% i negativna prediktivna vrijednost 74%. Dijagnostički doprinos nekoaksijalne tehnike transtorakalne biopsije, kakvu mi provodimo usporedili smo s dijagnostičkim doprinosom koaksijalne tehnike biopsije. Ukupna dijagnostička točnost u istraživanju koje su proveli Yeow i sur.(81) je 95%, osjetljivost 93%, specifičnost 98%, pozitivna prediktivna vrijednost 99%, a negativna prediktivna vrijednost 6%. Geraghty i sur (37) izvještavaju o sveukupnoj dijagnostičkoj točnosti od 94%, s time da je osjetljivost metode u njihovoj studiji bila 91%, specifičnost 99%, pozitivna prediktivna vrijednost 99%, a negativna prediktivna vrijednost 81%.

Laurent i sur. (82) su dijagnostički doprinos ispitali posebno za transtorakalne biopsije lezija manjih od 20 mm (grupa A) i lezija većih od 20 mm ( grupa B). U grupi A osjetljivost i specifičnost za dijagnozu malignih bolesti bila im je 89,5% i 100%, pozitivna prediktivna vrijednost 100%, a negativna prediktivna vrijednost 76%. U grupi B osjetljivost i specifičnost za dijagnozu malignih bolesti bile su 95,5% i 100%, pozitivna prediktivna vrijednost 100%, a negativna prediktivna vrijednost 82,7%. Cox i sur. (39) izvještavaju o dijagnostičkoj točnosti od 80% za benigne i 90% za maligne bolesti. Klein et sur. (29) i Lucidarme i sur. (79) navode sveukupnu dijagnostičku točnost koaksijalne tehnike transtorakalne iglene biopsije od 88%.

Iz gore navedenog vidimo da je dijagnostički doprinos naše modificirane tehnike transtorakalne biopsije usporediv s dijagnostičkim doprinosom koaksijalne tehnike, iako podrazumjeva uzimanje samo jednog uzorka. Moguće objašnjenje za to je vrsta i debljina igala koje mi koristimo. Naime, kao što se vidi iz ranije navedenog, većina autora koji prakticiraju koaksijalnu tehniku transtorakalne biopsije koriste tanje igle, što podrazumjeva dobivanje manje količine materijala za analizu te preferiraju igle za aspiracijsku biopsiju.

Zaključno, komparacija naših rezultata s rezultatima autora koji prakticiraju koaksijalnu tehniku pokazuje usporedivu stopu pneumotoraksa te usporediv dijagnostički doprinos. Ono po čemu se naša tehnika najviše razlikuje od koaksijalne tehnike je nulta stopa inzercije torakalnog drena te višestruko kraće vrijeme trajanje intervencije. Nulta stopa inzercije torakalnog drena, je velika prednost, budući da pneumotoraks ne predstavlja veći klinički problem ukoliko ne zahtjeva drenažu. Kraće trajanje intervencije, je također poželjno, jer osim što umanjuje stres kod bolesnika, smanjuje rizik od komplikacija, a ujedno omogućava obavljanje većeg broja bolesnika u radnom vremenu, a samim tim i ubrzavanje sveukupnog

dijagnostičkog procesa. Ne smije se zamemariti niti činjenica da kraće trajanje intervencije podrazumjeva manju dozu zračenja za bolesnika, a važno je napomenuti i to da je nekoaksijalna tehnika jednostavnija i ekonomski prihvatljivija metoda.

## 6. ZAKLJUČCI

Temeljem analize komplikacija i dijagnostičkih rezultata CT-om vođene transtorakalne iglene biopsije kojoj smo na Kliničkom zavodu za radiologiju u Rijeci, u razdoblju od siječnja 2008. do listopada 2010. godine, podvrgnuli 226 bolesnika, došli smo do slijedećih zaključaka:

- stopa pneumotoraksa kod bolesnika u ovom istraživanju bila je 30,1% (68 bolesnika)
- stopa inzercije torakalnog drena u bolesnika s postbiopsijskim pneumotoraksom bila je 0%
- bivarijantnim statističkim metodama dokazano je da su prediktori pneumotoraksa veličina i dubina bioprirane plućne lezije te trajanje procedure
- binarnom logističkom regresijskom analizom je utvrđeno da je dubina plućne lezije jedini prediktor pneumotoraksa
- stopa pneumotoraksa nastalog tijekom CT-om vođene perkutane biopsije nije povezana ni s jednim od čimbenika rizika vezanih za bolesnika (dob, spol, emfizem u režnju u kojem je lokalizirana bioprirana lezija i položaj bolesnika tijekom transtorakalne biopsije)
- od čimbenika rizika vezanih za plućnu leziju stopa pneumotoraksa nastalog tijekom CT-om vođene perkutane biopsije nije povezana s lokalizacijom lezije, kao ni s kavitacijom u leziji
- od čimbenika rizika vezanih za proceduru stopa pneumotoraksa nastalog tijekom CT-om vođene perkutane biopsije nije povezana s kutem pod kojim igla penetrira pleuru tijekom intervencije
- senzitivnost, specifičnost, dijagnostička točnost, pozitivna i negativna prediktivna vrijednost nekoaksijalne tehnike CT-om vođene transtorakalne biopsije kakvu smo provodili u ovoj studiji su: 95%, 100%, 96%, 100% i 74%
- precizna dijagnoza temeljem koje se može odrediti daljni terapijski postupak utvrđena je u 206 ili 91,2% bolesnika

## 7. REFERENCIJE

1. Tsukada H, Satou T, Iwashima A et al. Diagnostic accuracy of CT-guided automated needle biopsy of lung nodules. *AJR Am J Roentgenol* 2000; 175:239-43.
2. Chojniak R, Isberner RK, Viana LM et al. Computed tomography guided needle biopsy: experience from 1,300 procedures. *Sao Paulo Med* 2006;124(1):10-4.
3. Gohari A, Haramati LB. Complications of CT Scan-Guided Lung Biopsy. *Chest* 2004;126(3): 666-8.
4. Ghaye B, Dondelinger R.F. Imaging guided thoracic interventions. *Eur Respir J* 2001;17:507-28.
5. Westcott JL. Percutaneous transthoracic needle biopsy. *Radiology* 1988;169:593-601
6. Koniya T, Kusunoki Y, Kobayashi M et al. Transcutaneous needle biopsy of the lung. *Acta Radiol* 1997;38:821–5.
7. Carruthers DM, Connor S, Howie AJ et al. Percutaneous image-guided biopsy of lung nodules in the assessment of disease activity in Wegener’s granulomatosis. *Rheumatology* 2000;39:776–82.
8. Fekete PS, Campbell WG, Bernardino ME. Transthoracic needle aspiration biopsy in Wegener’s granulomatosis. Morphologic findings in five cases. *Acta Cytol* 1990;34:155–60.
9. Conces DJ, Clark SA, Tarver RD et al. Transthoracic aspiration needle biopsy: value in the diagnosis of pulmonary infections. *AJR* 1989;152:31–4.
10. Fortunato C, Giampaolo T. EGFR Antagonists in Cancer Treatment. *N Engl J Med* 2008; 358:1160-74.
11. Moore EH. Technical aspects of needle aspiration lung biopsy: a personal perspective. *Radiology* 1998; 208: 303-18.
12. British Thoracic Society. British Thoracic Society guidelines on diagnostic flexible bronchoscopy. *Thorax* 2001;56: 143-57.
13. Papin TA, Lynch JP, Weg JG. Transbronchial biopsy in the thrombocytopenic patient. *Chest* 1985;85:549–52.
14. Chakrabarti B, Earis JE, Pandey R et al. Risk assessment of pneumothorax and pulmonary haemorrhage complicating percutaneous coaxial cutting needle lung biopsy. *Respir Med* 2009; 103:449 –55.

15. British Committee for Standards in Haematology. Guidelines on oral anticoagulation: third edition. *Br J Haematol* 1998;101:374–87.
16. Cronin CG, Sharma A, Digumarthy SR et al. Percutaneous Lung Biopsy After Pneumonectomy: Factors for Improving Success in the Care of Patients at High Risk. *Am J Roentgenol*. 2011;196:929-34.
17. Fish GD, Stanley JH, Miller KS et al. Postbiopsy pneumothorax: estimating the risk by chest radiography and pulmonary function tests. *AiR* 1988;150:71-4.
18. Quon D, Fong TC, Mellor J et al. Pulmonary function testing in predicting complications from percutaneous lung biopsy. *J Can Assoc Radiol* 1988;39:267-9.
19. Garcia-Rio F, Pino JM, Casadevall J et al. Use of spirometry to predict risk of pneumothorax in CT-guided needle biopsy of the lung. *J Comput Assist Tomogr* 1996;20:20-23.
20. Kazerooni EA, Hartker FW, Whyte RI et al. Transthoracic needle aspiration in patients with severe emphysema. *Chest* 1996; 109:616-19.
21. Wallace JM, Batra P, Gong H et al. Percutaneous needle lung aspiration for diagnosing pneumonitis in the patient with acquired immunodeficiency syndrome (AIDS). *Am Rev Respir Dis* 1985; 131:389-92.
22. Protopapas Z, Westcott JL. Transthoracic hilar and mediastinal biopsy. *Radiol Clin North Am* 2000; 38(2):281-91.
23. Katada K, Kato R, Anno H et al. Guidance with real-time CT fluoroscopy: early clinical experience. *Radiology* 1996;200:851 –56.
24. Froelich JJ, Ishaque N, Regn J et al. Guidance of percutaneous pulmonary biopsies with real-time CT fluoroscopy. *Eur J Radiol* 2002;42:74–9.
25. Gianfelice D, Lepanto L, Perreault P et al. Value of CT fluoroscopy for percutaneous biopsy procedures. *J Vasc Interv Radiol* 2000;11:879 –84.
26. Heck SL, Blom P, Berstad A. Accuracy and complications in computed tomography fluoroscopy–guided needle biopsies of lung masses. *Eur Radiol* 2006;16:1387 –92.
27. Takao H, Hidefumi M, Hideo G et al. Incidence of and Risk Factors for Pneumothorax and Chest Tube Placement After CT Fluoroscopy–Guided Percutaneous Lung Biopsy: Retrospective Analysis of the Procedures Conducted Over a 9-Year Period. *AJR* 2010;194(3):809-14.

28. Gupta S, Krishnamurthy S, Broemeling LD et al. Small ( $\leq 2$ -cm) Subpleural Pulmonary Lesions: Short-versus Long-Needle-Path CT-guided Biopsy—Comparison of Diagnostic Yields and Complications. *Radiology* 2005;234(2):631-7.
29. Klein JS, Salomon G, Stewart EA. Transthoracic needle biopsy with a coaxially placed 20-gauge automated cutting needle: results in 122 patients. *Radiology* 1996;198:715-20.
30. Farias AP, Deheinzeln D, Younes RN et al. Computed tomography-guided biopsy of mediastinal lesions: fine versus cutting needles. *Rev Hosp Clin Fac Med Sao Paulo* 2003;58(2):69-74.
31. Charig MJ, Phillips AJ. CT-guided cutting needle biopsy of lung lesions--safety and efficacy of an out-patient service. *Clin Radiol.* 2000;55(12):964-9.
32. Laurent F, Latrabe V, Vergier B, Michel P. Percutaneous CT-guided biopsy of the lung: comparison between aspiration and automated cutting needles using a coaxial technique. *Cardiovasc Intervent Radiol.* 2000;23(4):266-72.
33. Ko JP, Shepard JO, Drucker EA, et al. Factors influencing pneumothorax rate at lung biopsy: are dwell time and angle of pleural puncture contributing factors? *Radiology* 2001; 218:491-6.
34. Yeow KM, Su IH, Pan KT et al. Risk factors of pneumothorax and bleeding: multivariate analysis of 660 CT-guided coaxial cutting needle lung biopsies. *Chest.* 2004;126(3):748-54.
35. Khan MF, Straub R, Moghaddam SR et al. Variables affecting the risk of pneumothorax and intrapulmonary hemorrhage in CT-guided transthoracic biopsy. *Eur Radiol.* 2008;18(7):1356-63.
36. Laurent F, Michel P, Latrabe V et al. Pneumothoraces and chest tube placement after CT-guided transthoracic lung biopsy using a coaxial technique: incidence and risk factors. *AJR Am J Roentgenol.* 1999;172(4):1049-53.
37. Geraghty PR, Kee ST, McFarlane G et al. CT-guided transthoracic needle aspiration biopsy of pulmonary nodules: needle size and pneumothorax rate. *Radiology.* 2003;229(2):475-81.
38. Manhire A, Charig M, Clelland C et al. Guidelines for radiologically guided lung biopsy. *Thorax* 2003;58:920-36.
39. Cox JE, Chiles C, McManus CM, Aquino SL, Choplin RH. Transthoracic needle aspiration biopsy: variables that affect risk of pneumothorax. *Radiology.* 1999;212(1):165-8.



40. Miller KS, Fish GB, Stanley JH, Schabel SI. Prediction of pneumothorax rate in percutaneous needle aspiration of the lung. *Chest*. 1988 Apr;93(4):742–745.
41. Tolly TL, Feldmeier JE, Czernecki D. Air embolism complicating percutaneous lung biopsy. *AJR* 1988; 150:555-6.
42. Aberle DR, Gamsu G, Golden JA. Fatal systemic arterial air embolism following lung needle aspiration. *Radiology* 1987; 165:351-3.
43. Müller NL, Bergin CJ, Miller RR et al. Seeding of malignant cells into the needle track after lung and pleural biopsy. *Can Assoc Radiol J* 1986;37:192-4.
44. Graham RJ, Heyd RL, Raval VA et al. Lung torsion after percutaneous needle biopsy of lung. *AJR* 1992; 159:35-7.
45. Hisashi S, Haruhiko N, Takaaki T et al. The Incidence and the Risk of Pneumothorax and Chest Tube Placement After Percutaneous CT-Guided Lung Biopsy The Angle of the Needle Trajectory Is a Novel Predictor. *Chest* 2002; 121(5):1521-6.
46. Fumiko K, Takashi K, Kimihiko S et al. CT-Guided Transthoracic Needle Biopsy Using a Puncture Site-Down Positioning Technique. *AJR*. 2006;187(4):926-32.
47. Yamagami T, Nakamura T, Iida S et al.. Management of pneumothorax after percutaneous CT-guided lung biopsy. *Chest*. 2002;121(4):1159-64.
48. Gruden JF, Stern EJ. Bilateral pneumothorax after percutaneous transthoracic needle biopsy. Evidence for incomplete pleural fusion. *Chest* 1994;105:627–8.
49. Sinner W. Complications of percutaneous thoracic needle aspiration biopsy. *Acta Radiol Diagn* 1976;17: 620-5.
50. Richardson CM, Pointon KS, Manhire AR et al. Percutaneous lung biopsies: a survey of UK practice based on 5444 biopsies. *Br J Radiol* 2002;75:731–5.
51. Norenberg R, Claxton CP, Takaro T. Percutaneous needle biopsy of the lung. Report of two fatal complications. *Chest* 1974;66:216–8.
52. Glassberg RM, Sussman SK. Life threatening haemorrhage due to percutaneous thoracic intervention: importance of the internal mammary artery. *AJR*1990;154:47–9.
53. Milner LB, Ryan K, Gullo J. Fatal intrathoracic haemorrhage after percutaneous lung biopsy. *AJR*1979;132:280–1.
54. Mokhlesi B, Ansaarie I, Bader M et al.. Coronary artery air embolism complicating a CT-guided transthoracic needle biopsy of the lung. *Chest*. 2002;121(3):993-6.

55. Wong RS, Ketai L. Air Embolus Complicating Transthoracic Percutaneous Needle Biopsy. *Ann Thorac Surg* 1995;59:1010-1.
56. Chakravarti R, Singh V, Isaac R et al. Fatal paradoxical pulmonary air embolism complicating percutaneous computed tomography-guided needle biopsy of the lung. *Australas Radiol*. 2004;48(2):204-6.
57. Mansour A, AbdelRaouf S, Qandeel M et al.. Acute coronary artery air embolism following CT-guided lung biopsy. *Cardiovasc Intervent Radiol*. 2005;28(1):131-4.
58. Kodama F, Ogawa T, Hashimoto M et al. Fatal air embolism as a complication of CT-guided needle biopsy of the lung. *J Comput Assist Tomogr*. 1999;23(6):949-51.
59. Aberle DR, Gamsu G, Golden JA. Fatal systemic arterial air embolism following lung needle aspiration. *Radiology*. 1987;165(2):351-3.
60. Omenaas E, Moerkve O, Thomassen L et al. Cerebral air embolism after transthoracic aspiration with a 0.6 mm (23 gauge) needle. *Eur Respir J*. 1989;2(9):908-10.
61. Voravud N, Shin DM, Dekmezian RH et al. Implantation metastasis of carcinoma after percutaneous fine needle aspiration. *Chest* 1992;102:313–5.
62. Raftopoulos Y, Furey WW, Kacey DJ et al. Tumour implantation after computer-tomography guided biopsy of lung cancer. *J Thorac Cardiovasc Surg* 2000;119:1288–9.
63. Michael J. Mitchell, Mark Montgomery, Charles G. Reiter et al. Pericardial Tamponade Following CT-Guided Lung Biopsy *CardioVascular and Interventional Radiology* 2008; 31:227-30.
64. Kucharczyk W, Weisbrod GL, Cooper JD et al. Cardiac tamponade as a complication of thin needle aspiration lung biopsy. *Chest* 1982;82:120–1.
65. Graham R J, Heyd RL, Raval VA et al. Lung torsion after percutaneous needle biopsy of lung. *AJR* 1992; 159:35-7.
66. Forgarty JP, Dudek G. An Unusual Case of Lung Torsion. *Chest* 1995;108:575-8.
67. Tomiyama N, Yasuhara Y, Nakajima Y et al. CT-guided needle biopsy of lung lesions: a survey of severe complication based on 9783 biopsies in Japan. *Eur J Radiol* 2006;59(1):60–4.
68. Shaham D. Semi-invasive and invasive procedures for the diagnosis and staging of lung cancer. *Radiol Clin North Am* 2000;38:525–34.
69. Klein JS, Zarka MA. Transthoracic needle biopsy: an overview. *J Thorac Imaging* 1997;12:232–49.

70. Denley H, Singh N, Clelland CA. Transthoracic fine needle aspiration cytology of lung for suspected malignancy: an audit of cytological findings with histopathological correlation. *Cytopathology* 1997;8:223–9.
71. Simpson RW, Johnson DA, Wold LE, et al. Transthoracic needle aspiration biopsy. Review of 233 cases. *Acta Cytol* 1988;32:101–4.
72. Koniya T, Kusunoki Y, Kobayashi M, et al. Transcutaneous needle biopsy of the lung. *Acta Radiol* 1997;38:821–5.
73. Greif J, Marmur S, Schwarz Y et al. Percutaneous core needle biopsy vs. fine needle aspiration in diagnosing benign lung lesions. *Acta Cytol* 1999;43:756–60.
74. Ghaye B, Dondelinger R.F. Imaging guided thoracic interventions. *Eur Respir J*. 2001;17(3):507-28.
75. Li H, Boiselle PM, Shepard JO et al. Diagnostic accuracy and safety of CT-guided percutaneous needle aspiration biopsy of the lung: comparison of small and large pulmonary nodules. *AJR Am J Roentgenol* 1996;167:105-9.
76. Silit E, Kizilkaya E, Okutan O, et al. CT fluoroscopy–guided percutaneous needle biopsies in thoracic mass lesions. *Eur J Radiol* 2003;48:193–7.
77. Yoshimatsu R, Yamagami T, Kato T et al. Percutaneous needle biopsy of lung nodules under CT fluoroscopic guidance with use of the “I-I device”. *British Journal of Radiology* 2008. 81; 107-12.
78. Kazerooni EA, Lim FT, Mikhail A et al. Risk of pneumothorax in CT-guided transthoracic needle aspiration biopsy of the lung. *Radiology* 1996;198 : 371–5.
79. Lucidarme O, Howarth N, Finet JF et al..Intrapulmonary lesions: percutaneous automated biopsy with a detachable, 18-gauge, coaxial cutting needle. *Radiology*. 1998;207(3):759-65.
80. Kinoshita F, Kato T, Sugiura K et al.CT-guided transthoracic needle biopsy using a puncture site-down positioning technique. *AJR Am J Roentgenol*. 2006;187(4):926-32.
81. Yeow, KM, Tsay, PK, Cheung, YC et al. Factors affecting diagnostic accuracy of CT-guided coaxial cutting needle lung biopsy: retrospective analysis of 631 procedures. *J Vasc Interv Radiol* 2003;14:581-8.
82. Laurent, F, Latrabe, V, Vergier B et al. CT-guided transthoracic needle biopsy of pulmonary nodules smaller than 20 mm: results with an automated 20-gauge coaxial cutting needle. *Clin Radiol* 2000;55:281-7.

# ŽIVOTOPIS

## OSOBNI PODACI

Ime i prezime: **Melita Kukuljan**  
Adresa: Milana Frlana 24 a  
Telefon: +385 98 1738217  
Telefaks: +385 51 470 472  
e-mail: [kukuljan.melita@gmail.com](mailto:kukuljan.melita@gmail.com)  
Državljanstvo: hrvatsko  
Datum rođenja: 13.03.1962.  
Matični broj iz Upisnika znanstvenika: 239 665

## RADNO ISKUSTVO

- Datumi (od – do): **lipanj 1989. – lipanj 1990.**  
Ustanova zaposlenja: Dom zdravlja Rijeka  
Naziv radnog mjesta: liječnik pripravnik  
Funkcija: stažist  
Područje rada: opća medicina
- Datumi (od – do): **prosinač 1992. – lipanj 1996.**  
Ustanova zaposlenja: Klinički bolnički centar Rijeka  
Naziv radnog mjesta: Klinički zavod za radiologiju  
Funkcija: specijalizant radiologije  
Područje rada: radiologija
- Datumi (od – do): **lipanj 1996. – svibanj 2005.**  
Ustanova zaposlenja: Klinički bolnički centar Rijeka  
Naziv radnog mjesta: Klinički zavod za radiologiju  
Funkcija: specijalist radiologije  
Područje rada: radiologija
- Datumi (od – do): **svibanj 2005. – svibanj 2009.**  
Ustanova zaposlenja: Klinički bolnički centar Rijeka  
Naziv radnog mjesta: Klinički zavod za radiologiju  
Funkcija: pročelnica odsjeka za torakopulmonalnu radiologiju  
Područje rada: radiologija
- Datumi (od – do): **svibanj 2009. – lipanj 2010.**  
Ustanova zaposlenja: Klinički bolnički centar Rijeka  
Naziv radnog mjesta: Klinički zavod za radiologiju

Funkcija: v.d. pročelnika odsjeka torakopulmonalne radiologije  
Područje rada: radiologija

• Datumi (od – do): **lipanj 2010.- prosinac 2010.**  
Ustanova zaposlenja: Klinički bolnički centar Rijeka  
Naziv radnog mjesta: Klinički zavod za radiologiju  
Funkcija: specijalist radiologije  
Područje rada: radiologija

• Datumi (od – do): **prosinao 2010.-**  
Ustanova zaposlenja: Klinički bolnički centar Rijeka  
Naziv radnog mjesta: Klinički zavod za radiologiju  
Funkcija: voditelj jedinice za torakopulmonalnu radiologiju  
Područje rada: radiologija

• Datumi (od – do): **rujan 2001. – prosinac 2004.**  
Ustanova zaposlenja: Sveučilište u Rijeci, Medicinski fakultet  
Naziv radnog mjesta: Katedra za radiologiju i onkologiju s radioterapijom  
Funkcija: asistent za predmet Radiologija  
Područje rada: radiologija

• Datumi (od – do): **prosinao 2004.- travanj 2009.**  
Ustanova zaposlenja: Sveučilište u Rijeci, Medicinski fakultet  
Naziv radnog mjesta: Katedra za radiologiju  
Funkcija: asistent za predmet Radiologija  
Područje rada: radiologija

Datumi (od – do): **travanj 2009. -**  
Ustanova zaposlenja: Sveučilište u Rijeci, Medicinski fakultet  
Naziv radnog mjesta: Katedra za radiologiju  
Funkcija: viši predavač  
Područje rada: radiologija

## ŠKOLOVANJE

Datum: **1976. – 1980.**  
Mjesto: Rijeka  
Ustanova: Centar usmjerenog obrazovanja za kadrove u zdravstvu  
Zvanje: medicinska sestra

Datum: **1980. – 1988.**  
Mjesto: Rijeka  
Ustanova: Sveučilište u Rijeci, Medicinski fakultet  
Zvanje: doktor medicine

Datum: **1991. – 2001.**

Mjesto: Rijeka

Ustanova: Sveučilište u Rijeci, Medicinski fakultet, Poslijediplomski studij iz kliničke patofiziologije

Zvanje: magistar medicinskih znanosti

### **OSOBNJE VJEŠTINE I KOMPETENCIJE**

Materinji jezik: hrvatski

Strani jezici:

Jezik: engleski

Govori: aktivno

Piše: aktivno

Čita: aktivno

### **SOCIJALNE VJEŠTINE I KOMPETENCIJE**

Članica hrvatskog liječničkog zbora (od 1990.g)

Članica hrvatske liječničke komore (od 1996.g)

Presjednica Radiološke sekcije Rijeka – podružnice Hrvatskog društva radiologa za Primorsko goransku županiju (2002.- 2009.g )

Presjednica Udruženja radiologa Rijeka ( 2002.- )

Članica ženskog „Lions“ kluba Korzo ( 2010-)

### **TEHNIČKE VJEŠTINE KOMPETENCIJE**

Informatičke vještine

### **PRIVITCI**

#### **• PUBLIKACIJE**

#### **Znanstveni rad objavljen u časopisu citiranom u tercijarnim publikacijama:**

1. Maricic A, Valencic M, Rupcic S, Kukuljan-Badurina M, Petrosic N, Fuckar Z, Peterkovic V. Tubo-ovarian abscess with massive invasion of the abdominal wall. Aktuelle Urologie 2000; 31(5):317- 319.(CC)

2. Kukuljan M, Grgurević E, Stemberga V, Cuculić D, Čoklo M, Jerković R and Bosnar A. Aspergilloma in a Pulmonary Abscess – The First Manifestation of Malignant Bronchial Obstruction.Coll.Antropol.32(2008) Suppl.2:225-227.(CC)

3. Kukuljan M , Kolić Z, Bonifačić D, Vukas D and Miletić D. Normal Bicaudate Index by Aging. Current Medical Imaging Reviews, 2009, 5, 72-74.(CC)
4. Lalić H, Djindjić- Pavičić M, Kukuljan M. Amonia Intoxicacion on Workplace – Case Report and a Review of Literature. Coll. Antropol.33(2009) 3: 945-949. (CC)
5. Lalić H, Bulat Kardum LJ, Kukuljan M, Dindić Pavičić M, Kricka O. Advancement in the mesothelioma diagnostics in Primorsko-Goranska County of Croatia. Coll.Antropol. 33 (2009) 4: 1223-8. (CC)
6. Avancini-Dobrović V, Vrbanić TS, Kukuljan M, Stamenković D, Cicvarić T, Jurdana H, Dobrović D. Spontaneous serial fractures of metatarsal bones in female patient with rheumatoid arthritis on long-term steroid therapy. Coll Antropol. 2010; 34(3):1123-6. (CC)
7. Kolić Z, Kukuljan M, Bonifačić D, Vukas D. CSF liver pseudocyst as a complication of a ventriculoperitoneal shunt. Wien Klin Wochenschr. 2010;122 (21-22):641-644.

### **Znanstveni rad objavljen u časopisu citiranom u sekundarnim publikacijama**

1. Kukuljan M. Dijagnostika i procjena proširenosti karcinoma bronha pomoću kompjutorske tomografije –TNM klasifikacija. Medicina 2006; 42: 88-92.
2. Kukuljan M, Đindić-Pavičić M. Transtorakalna biopsija pleure vođena kompjutorskom tomografijom, ili videoasistirana torakoskopija? Medicina 2006; 42:108-113.
3. Kukuljan M, Đindić-Pavičić M. Transtorakalna biopsija plućnih oštećenja vođena kompjutorskom tomografijom-usporedba rezultata histološke i citološke analize. Medicina 2006; 42: 124-130.
4. Đindić-Pavičić M, Kukuljan M. Plućna angiografija pomoću višeslojne kompjutorske tomografije u dijagnostici tromboembolije pluća-naša prva iskustva. Medicina 2006; 42: 119-123.
5. Đindić-Pavičić M, Kukuljan M. Poslijeiradijacijski pneumonitis kod karcinoma dojke-dijagnostičke dvojbe. Medicina 2006; 42: 131-135.
7. Kukić-Brusić S, Miletić D, Petranović D, Kukuljan M, Mendrila I, FrankoA, Zvonarić D. Dijagnostika degenerativnih bolesti kralježnice-radiološke indikacije. Medicina 2006; 42:151-156.
8. Juretic M, Belusic-Gobic M, Kukuljan M, Cerović R, GolubovićV, Gobić D. Mediastinitis and bilateral pleural empyema caused by an odontogenic infection. Radiology and Oncology 2007; 41(2): 57-62.
9. Mikolašević I, Bagić Ž, Milić S, Kurpis M, Matana A, Kukuljan M, Miletić D, Štimac D. Hepatopulmonalni sindrom-često neprepoznata komplikacija u jetrenoj cirozi. Medicina 2010; 46: 202-207.

10. Lalić H, Kukuljan M, Pavčić M. A case report of occupational middle ear tuberculosis in a nurse. Arh Hig Rada Toksikol. 2010;61(3):333-7.

11. Miroslav Samaržija, Damir Gugić, Jasna Radić, Eduard Vrdoljak, Marko Jakopović, Marijo Boban, Ingrid Belac Lovasić, Nabil Chalfe, Sanja Pleština, Zoran Slobodnjak, Silvana Smojver Ježek, Nives Jonjić, Melita Kukuljan. Kliničke upute za dijagnozu, liječenje i praćenje bolesnika oboljelih od karcinoma pluća nemalih stanica. Liječnički Vjesnik 2012;133:361-432.

#### **Znanstveni rad, recenziran, objavljen u zborniku s domaćeg znanstvenog skupa**

1. Kukuljan-Badurina M, Halaji-Laaby A, Mendrila I, Franko A, Knežević S. Radiologijska evaluacija subarahnoidalne hemoragije s posebnim osvrtom na prognostičke mogućnosti. Dijagnostička i intervencijska radiologija, Prvi kongres Hrvatskog društva radiologa. Rijeka, 1994; 173-9.

2. Halaji-Laaby A, Mendrila I, Knežević S, Kukuljan-Badurina M. Kompjutorizirana tomografija u evaluaciji karcinoma jednjaka. Dijagnostička i intervencijska radiologija, Prvi kongres Hrvatskog društva radiologa. Rijeka, 1994; 49-54.

3. Knežević S, Franko A, Halaji-Laaby A, Kukuljan-Badurina M. Mogućnost korelacije letaliteta i karakteristika intracerebralnih hematoma. Dijagnostička i intervencijska radiologija, Prvi kongres Hrvatskog društva radiologa. Rijeka, 1994; 190-6.

#### **Aktivno sudjelovanje u realizaciji znanstvenih projekata**

1. Suradnik na znanstvenoistraživačkom projektu br. 062-0620226-0207 : **Promjene koštanog metabolizma u bolestima bubrega i jetre.**

#### **Sudjelovanje na međunarodnim skupovima**

1. Duletić-Načinović A, Sever-Prebelić M, Kukuljan-Badurina M, Jonjić N, Eškinja N, Roganović J, Rubinić M. Primary malignant B-cell lymphoma off the brain: a propo off to case report. Cell lymphoproliferative disorders. New York, USA. 1998.

2. Kukuljan-Badurina M, Đinđić-Pavičić M, Kukić-Brusić S, Halaji A. Acute hydrocephalus after aneurismal subarachnoid hemorrhage: clinical study by computed tomography. Second Hungarian-Croatian Radiological Symposium. Opatija, Hrvatska. 2000.

3. Eškinja N, Kolić Z, Kukuljan-Badurina M, Ekl D. Oblique Vertebrotoomy for Multilevel Cervical Spondylosis and Ossification. Second interdisciplinary congress on spine care WORLD SPINE II. Chicago, Illinois, 2003.

4. Kukuljan-Badurina M, Miletić D, Đinđić-Pavičić M. Percutaneous CT-guided biopsy of thoracic lesions: comparison between FNA and cutting needle biopsy. Second Congress of Radiology of BIH with International Participation. Tuzla, BIH. 2003.



5. Kukuljan-Badurina M, Đinđić-Pavičić M, Kukić-Brusić S. Aspergilloma in the lung abscess as the result of malignant bronchial obstruction-case report. Second Congress of Radiology of BIH with International Participation. Tuzla, BIH. 2003.
6. Đinđić-Pavičić M, Kukuljan-Badurina M, Budiselić B. Cysticercosis of the brain-case report. Second Congress of Radiology of BIH with International Participation. Tuzla, BIH. 2003.
7. Đinđić-Pavičić M, Kukuljan-Badurina M. Gigant – cell tumour of the sacrum-case report. Second Congress of Radiology of BIH with International Participation. Tuzla, BIH. 2003.
8. Kukuljan M. Percutaneous CT-guided biopsy of thoracic lesions: comparison between FNA and cutting needle biopsy. XXXII Annual Meeting of the Radiologists of the Alpe-Adria Region, Graz, Austria, 2003.
9. Antić H, Kukuljan M, Đinđić-Pavičić M, Budiselić B. Acute mediastinitis:case report. 6<sup>th</sup> Hungarian-Croatian-Slovenian Radiological Symposium. Hévíz, Hungari, 2004.
10. Kukuljan M. Doprinos HR MSCT u dijagnostici difuznih bolesti pluća. 3. Kongres radiologa Bosne i Hercegovine i bazični kurs neuroradiologije s međunarodnim učešćem. Sarajevo, BIH. 2007.
11. Kukuljan M. Biopsija pleure vođena kompjutorskom tomografijom ili videoasistiranom torakoskopijom. 3. Kongres radiologa Bosne i Hercegovine i bazični kurs neuroradiologije s međunarodnim učešćem. Sarajevo, BIH. 2007.
12. Đinđić-Pavičić M, Kukuljan M. Oštećenje pluća inhalacijom amonijaka. 3. Kongres radiologa Bosne i Hercegovine i bazični kurs neuroradiologije s međunarodnim učešćem. Sarajevo, BIH. 2007.
13. Đinđić-Pavičić M, Kukuljan M. Ekstrapulmonalna tuberkuloza rijetke lokalizacije-prikaz slučaja. 3. Kongres radiologa Bosne i Hercegovine i bazični kurs neuroradiologije s međunarodnim učešćem. Sarajevo, BIH. 2007.
14. Avancini–Dobrović V, Kukuljan M, Stamenković D, Cicvarić T, Jurdana H. Fractures of metatarsal bones in female patients with rheumatoid arthritis on long-term steroid therapy. XIII Mediterranean Congress of Rheumatology. Cavtat, Croatia. 2009.
15. Poljak I, Trošelj-Vukić, Kukuljan M. Spontani pneumomedijastinum u pandemijskoj influenci A ( H1N1) 2009.-prikaz bolesnika ( poster).. Hrvatski liječnički zbor. Hrvatsko društvo za infektivne bolesti. Akademija medicinskih znanosti Hrvatske. 79. znanstveno-stručni simpozij s međunarodnim sudjelovanjem. Trogir, Hrvatska. 2011.
16. Kukić Brusić S, Pušić M, Cvjetković N, Karnjuš R, Čandrlić B, Kukuljan M, Matana Kaštelan Z, Miletić D. Osteosarcoma of the mastoid process following radiation therapy of mucoepidermoid carcinoma of the parotid gland – a case report. International Congresson Head and Neck Tumors. 1st Congress of Croatian Head and Neck Society. Zagreb, Croatia, 2011.

17. Čandrlić B, Pušić M, Kukuljan M, Matana Z, Cvjetković N. Patient with lingual thyroid and squamous cell carcinoma of the tongue base: a case report. International Congress on Head and Neck Tumors. 1st Congress of Croatian Head and Neck Society. Zagreb, Croatia, 2011.

### **Sudjelovanje na domaćim skupovima**

1. Kukuljan-Badurina M, Rendić-Miočević D, Mendrila I, Knežević S, Weiner-Črnja M. CT karakteristike primarnog CNS limfoma. Dijagnostička i intervencijska radiologija, Prvi kongres Hrvatskog društva radiologa. Rijeka, 1994.
2. Kukić-Brusić S, Grgurević Z, Mendrila I, Kukuljan-Badurina M. Asimetrija zdjeličnog prstena kod akutne boli simfize. Dijagnostička i intervencijska radiologija, Prvi kongres Hrvatskog društva radiologa. Rijeka, 1994.
3. Knežević S, Franko A, Kukuljan-Badurina M, Pancić B, Weiner-Črnja M. Udružena pojava arterio-venskih malformacija i aneurizmi. Dijagnostička i intervencijska radiologija, Prvi kongres Hrvatskog društva radiologa. Rijeka, 1994.
4. Kukić-Brusić S, Stančić M, Eškinja N, Mendrila I, Kukuljan-Badurina M. Dijagnostička vrijednost radioloških znakova kod indiciranja kirurškog liječenja degenerativnih promjena vratne kralježnice u usporedbi s ishodom liječenja. Dijagnostička i intervencijska radiologija, Prvi kongres Hrvatskog društva radiologa. Rijeka, 1994.
5. Petranović D, Radić N, Đinđić-Pavičić M, Dreščik I, Budiselić B, Kukuljan-Badurina M. CT dijagnostika aortalnih aneurizmi. II kongres Hrvatskog društva radiologa. Osijek, 1998.
6. Rubinić M, Švalba B, Dimitrovski L, Kukuljan-Badurina M, Kukić-Brusić S, Mlinarić B. Radiološko-endoskopska ( ERHP ) dijagnostika kroničnog pankreatitisa. II kongres Hrvatskog društva radiologa. Osijek, 1998.
7. Bajek G, Eškinja N, Stanković B, Ledić D, Girotto D, Kolić Z, Kukuljan-Badurina M. Lateral recess syndrome as cause of failed back syndrome. 3. Kongres Hrvatskoga Neurokirurškog društva. Zagreb, 2002.
8. Eškinja N, Bajek G, Ledić D, Stanković B, Girotto D, Kolić Z, Kukuljan-Badurina M. Anterolateral vertebrotomy for multilevel cervical spondylosis and multilevel cervical ossification. 3. Kongres Hrvatskoga Neurokirurškog društva. Zagreb, 2002.
9. Kukuljan-Badurina M, Miletić D, Đinđić-Pavičić M, Halaji A, Mataković-Mileusnić N, Lučin K. CT-om vođena perkutana biopsija intratorakalnih lezija-komparacija rezultata citološke i histološke analize. 3. Kongres Hrvatskih pulmologa s međunarodnim sudjelovanjem. Opatija, 2002.
10. Kukuljan-Badurina M, Đinđić-Pavičić M, Romčević M, Kukić-Brusić S. Aspergilom u plućnom apscesu nastalom zbog karcinoma bronha-prikaz slučaja. 3. Kongres Hrvatskih pulmologa s međunarodnim sudjelovanjem. Opatija, 2002.

11. Kukuljan-Badurina M, Miletić D, Đinđić-Pavičić M, Mataković Mileusnić N, Seili Bekafigo I. CT-om vođena perkutana biopsija plućnih lezija-naša iskustva. 3. Kongresa Hrvatskog društva radiologa s međunarodnim sudjelovanjem. Split, 2002.
12. Đinđić-Pavičić M, Kukuljan-Badurina M, Budiselić B, Eškinja N, Kolić Z, Lalić H. Rijetka lokalizacija gigantocelularnog tumora-prikaz slučaja. 3. Kongres Hrvatskog društva radiologa s međunarodnim sudjelovanjem. Split, 2002.
13. Miletić D, Petranović D, Franko A, Kukuljan-Badurina M, Balić M, Riman S. Uloga MRC i MRI u dijagnostici bilijarne opstrukcije. 3. Kongres Hrvatskog društva radiologa s međunarodnim sudjelovanjem. Split, 2002.
14. Kukuljan M. CT staging karcinoma bronha. Hrvatski liječnički zbor. Hrvatsko društvo radiologa, Podružnica Rijeka, Rijeka, 2003.
15. Kukuljan M. Đinđić-Pavičić M. Perkutana biopsija pleure vođena kompjutorskom tomografijom ili videoasistirana torakoskopija ? IV Kongres Hrvatskog društva radiologa s međunarodnim sudjelovanjem. Zagreb, 2006.
16. Đinđić-Pavičić M, Kukuljan M. MSCT plućna angiografija u dijagnostici tromboembolija pluća. IV Kongres Hrvatskog društva radiologa s međunarodnim sudjelovanjem. Zagreb, 2006.
17. Đinđić-Pavičić M, Kukuljan M. Radijacijsko oštećenje pluća kod liječenja karcinoma dojke. Hrvatski liječnički zbor-Podružnica Rijeka, Rijeka, 2006.
18. Kukuljan M. Doprinos HR MSCT u dijagnostici difuznih bolesti pluća. Hrvatski liječnički zbor. Hrvatsko društvo radiologa, Zagreb 2007.
19. Bulat-Kardum LJ, Barković I, Kukuljan M, Matanić D, Mataković-Mileusnić N. Mjesto D-dimera u dijagnozi PTE. 41. stručno-znanstveni skup Hrvatskih pulmologa s međunarodnim sudjelovanjem. Osijek, 2007.
20. Grgurević-Dujmić E. Kukuljan M, Mileusnić-Mataković N. Katamenijalni pneumotoraks. Hrvatski liječnički zbor. Hrvatsko društvo radiologa, Podružnica Rijeka, Rijeka, 2007.
21. Katić I, Kukuljan M, Matanić D. Zračna embolija-ozbiljna komplikacija perkutane biopsije plućnih lezija. Hrvatski liječnički zbor. Hrvatsko društvo radiologa, Podružnica Rijeka, Rijeka, 2007.
22. Kukuljan M, Bulat-Kardum LJ, Milevoj-Ribić F, Matanić D, Zeba I. Biopsija pleure vođena kompjutorskom tomografijom ili videoasistiranom torakoskopijom ? 42. stručno-znanstveni skup hrvatskih pulmologa s međunarodnim sudjelovanjem, Opatija, 2008.

23. Kukuljan M, Bulat-Kardum LJ, Kurpis M, Flego V. Dijagnostika plućnih tromboembolija uz pomoć MSCT plućne angiografije-naša iskustva. 42. stručno-znanstveni skup hrvatskih pulmologa s međunarodnim sudjelovanjem, Opatija, 2008.
24. Kukuljan M, Bulat-Kardum Lj, Kurpis M, Ribić-Milevoj F, Matanić D. Biopsija pleure vođena kompjutorskom tomografijom ili videoasistiranom torakoskopijom? 2.Hrvatski znanstveni simpozij. Azbest i bolesti izazvane azbestom, Split,2008.
25. Kukuljan M. Važnost razlikovanja mozaične perfuzije i ground-glass zasjenjenja. Hrvatski liječnički zbor. Hrvatsko društvo radiologa, Zagreb 2009.
26. Kukuljan M, Bulat-Kardum LJ, Kurpis M, Matanić-Lender D. Kompjutorskom tomografijom vođena perkutana iglena biopsija medijastinalnih lezija. 43. stručno-znanstveni skup hrvatskih pulmologa s međunarodnim sudjelovanjem, Poreč, 2009.
27. Kukuljan M. Kompjutorskom tomografijom vođena perkutana iglena biopsija medijastinalnih lezija. (pozvano predavanje). Kongres Hrvatskog društva radiologa. Rijeka/Opatija, 2010.
28. Kukuljan M. HRCT dijagnostika mozaične perfuzije i ground-glass zasjenjenja. Kongres Hrvatskog društva radiologa s međunarodnim sudjelovanjem. Rijeka/Opatija, 2010.
29. Grgurević E, Kukuljan M, Miletić D. Uloga MSCT-a u otkrivanju traume grudnog koša. Kongres Hrvatskog društva radiolog s međunarodnim sudjelovanjem a. Rijeka/Opatija, 2010.
30. Mikuličić T, Kukuljan M, Miletić D,. Rijetka lokalizacija ekstrapulmonbalne tuberkuloze. Prikaz slučaja. Kongres Hrvatskog društva radiologa s međunarodnim sudjelovanjem. Rijeka/Opatija, 2010.
31. Pušić M, Kukuljan M, Miletić D. CT dijagnostika malih nodula pluća. Kongres Hrvatskog društva radiologa s međunarodnim sudjelovanjem. Rijeka/Opatija, 2010.
32. Pušić M, Žuža I, Ružić Baršić A, Kukuljan M. Karakteristični znakovi u konvencionalnoj torakopulmonalnoj radiologiji. Hrvatski liječnički zbor. Hrvatsko društvo radiologa. Sekcija za torakalnu radiologiju. Rijeka, 2011.
33. Kukuljan M. Difuzne bolesti pluća prezentirane nodularnim uzorkom. Hrvatski liječnički zbor. Hrvatsko društvo radiologa. Sekcija za torakalnu radiologiju. Rijeka, 2011.
34. Žuža I, Pušić M, Kukuljan M. CT dijagnostika traume toraksa. Hrvatski liječnički zbor. Hrvatsko društvo radiologa. Sekcija za torakalnu radiologiju. Rijeka, 2012.
35. Ružić-Baršić Antonija, Kukuljan M. Kalcificirani noduli toraksa. Hrvatski liječnički zbor. Hrvatsko društvo radiologa. Sekcija za torakalnu radiologiju. Rijeka, 2012.
36. Kukuljan M. HR CT u dijagnostici difuznih bolesti pluća koje se prezentiraju nodularnim patološkim uzorkom Hrvatski liječnički zbor. Hrvatsko društvo radiologa, Zagreb 2012.

